

# POREMEĆAJI SRČANOG RITMA U PASA

---

**Kralik, Robert**

**Master's thesis / Diplomski rad**

**2022**

*Degree Grantor / Ustanova koja je dodijelila akademski / stručni stupanj:* **University of Zagreb, Faculty of Veterinary Medicine / Sveučilište u Zagrebu, Veterinarski fakultet**

*Permanent link / Trajna poveznica:* <https://um.nsk.hr/um:nbn:hr:178:749361>

*Rights / Prava:* [In copyright](#)/[Zaštićeno autorskim pravom.](#)

*Download date / Datum preuzimanja:* **2024-07-05**



*Repository / Repozitorij:*

[Repository of Faculty of Veterinary Medicine -  
Repository of PHD, master's thesis](#)



SVEUČILIŠTE U ZAGREBU  
VETERINARSKI FAKULTET

ROBERT KRALIK

**POREMEĆAJI SRČANOG RITMA U PASA**

Diplomski rad

Zagreb, 2022.

Klinika za unutarnje bolesti

Predstojnica: doc. dr. sc. Iva Šmit

Mentor: izv. prof. dr. sc. Marin Torti

Članovi Povjerenstva za obranu diplomskog rada:

1. Doc. dr. sc. Iva Šmit
2. Dr. sc. Ines Jović
3. Izv. prof. dr. sc. Marin Torti
4. Izv. prof. dr. sc. Martina Crnogaj (zamjena)

Veliko hvala svim profesorima i asistentima koji su mi predavali. Zahvaljujući njihovom znanju i predanom radu bio je užitek studirati na Veterinarskom fakultetu.

Veliko hvala mentoru izv. prof. dr. sc. Marinu Tortiju na potpori, stručnosti i velikoj pomoći tijekom izrade ovog diplomskog rada. Ležernost, ugodna atmosfera i dobri rezultati samo su neki od razloga zašto sam odabrao upravo ovu Kliniku za izradu svog diplomskog rada.

Veliko hvala Alanu Jurci, dr. med. vet. i cijeloj ambulanti "Fabela" na iskazanom povjerenju i svakoj lijepoj riječi prilikom volontiranja.

Veliko hvala Tomislavu Dežeu, dr. med. vet. Hvala na dobrim savjetima, a još više na prelijepim uspomnama tijekom rada. Hvala što mi je omogućio prve samostalne kirurške korake i što je imao vjeru u mene.

Hvala prijateljima na njihovom razumijevanju i potpori kad god je bila potrebna.

Najveće hvala ide roditeljima Davoru i Kristini, te sestri Diani. Njihova bezuvjetna ljubav i potpora su razlog što sam ovdje gdje jesam.

Veliko hvala Ruby, Riti i Abby što su mi omogućili sate i sate prakse znanja bez ikakvih prigovora.

## **Popis tablica i slika**

**Tablica 1.** Podjela antiaritmika

**Tablica 2.** Svojstva sinusne aritmije

**Tablica 3.** Podjela blokada provodnog sustava

**Slika 1.** Provodni sustav srca

**Slika 2.** Prikaz faza prijenosa akcijskog potencijala

**Slika 3.** Sinusni ritam

**Slika 4.** Prikaz bipolarnih odvoda frontalne ravnine sa pripadajućim Einthovenovim trokutom

**Slika 5.** Standardne pozicije elektroda prilikom izvođenja EKG pretrage

**Slika 6.** Izgled krivulje EKG-a

**Slika 7.** Respiratorna sinusna aritmija s lutanjem centra vodiča

**Slika 8.** Sinusna bradikardija

**Slika 9.** Sinusna tahikardija

**Slika 10.** Sindrom bolesnog sinusnog čvora

**Slika 11.** Atrioventrikulski blok I. stupnja

**Slika 12.** Atrioventrikulski blok 2. stupnja Mobitz tip 1

**Slika 13.** Atrioventrikulski blok 2. stupnja Mobitz tip 2

**Slika 14.** Atrioventrikulski blok 3. stupnja

**Slika 15.** Preuranjena supraventrikulska kontrakcija

**Slika 16.** Supraventrikulska tahikardija

**Slika 17.** Fibrilacija atrijska

**Slika 18.** Preuranjene ventrikulske kontrakcije

**Slika 19.** Monomorfna ventrikulska tahikardija

**Slika 20.** Prikaz tripleta i para u preuranjenih ventrikulskih kontrakcija

**Slika 21.** Primjer ventrikulske tahikardije

## Sadržaj

|   |    |
|---|----|
| 1. UVOD.....  | 1  |
| 2. PREGLED DOSADAŠNJIH SPOZNAJA.....  | 2  |
| 2.1. Anatomija provodnog sustava srca .....                                 | 2  |
| 2.2. Fiziološki rad srca .....  | 4  |
| 2.2.1. Faze prijenosa akcijskog potencijala .....                           | 5  |
| 2.3. Poremećaji srčanog ritma .....   | 6  |
| 2.3.1. Patogeneza aritmija .....  | 7  |
| 2.3.2. Poremećaji stvaranja podražaja .....                                 | 7  |
| 2.3.3. Poremećaji prijenosa impulsa.....                                    | 9  |
| 2.4. Klasifikacija aritmija.....  | 9  |
| 2.5. Simptomi koji prate aritmije .....                                     | 10 |
| 2.6. Dijagnostika .....   | 10 |
| 2.6.1. Bipolarni odvodi.....  | 10 |
| 2.6.2. Unipolarni odvodi.....   | 11 |
| 2.6.3. Kako snimiti kvalitetan EKG .....                                    | 12 |
| 2.6.4. Individualne komponente EKG krivulje (slika 6.) .....                | 12 |
| 2.6.5. Pristup interpretaciji EKG-a.....                                    | 14 |
| 2.7. Liječenje aritmija .....   | 16 |
| 2.7.1. Blokatori natrijski kanala – skupina I.....                          | 17 |
| 2.7.2. Blokatori beta-adrenergičkih receptora – skupina II .....            | 18 |
| 2.7.3. Blokatori kalijevih kanala – skupina III .....                       | 18 |
| 2.7.4. Blokatori kalcijevih kanala – skupina IV .....                       | 18 |
| 2.8. Liječenje bradiaritmija .....  | 18 |
| 2.9. Aritmije .....   | 18 |
| 2.9.1. Sinusna aritmija .....   | 18 |
| 2.9.2. Lutanje centra vodiča (engl. <i>wandering pacemaker</i> , WAP) ..... | 19 |
| 2.9.3. Sinusna bradikardija .....   | 20 |
| 2.9.4. Sinusne tahikardije .....  | 20 |
| 2.9.5. Bradiaritmije.....   | 21 |
| 2.9.6. Smetnje interventrikulskog provođenja podražaja .....                | 25 |
| 2.9.7. Supraventrikulske (atrijske) aritmije .....                          | 27 |
| 2.9.8. Supraventrikulske (atrijske) tahikardije .....                       | 28 |
| 2.9.9. Ventrikulske aritmije .....  | 29 |

|   |    |
|---|----|
| 2.9.10. Aritmije i dilatacijska kardiomiopatija – pasminski specifične aritmije ..... | 32 |
| 3. POPIS LITERATURE.....  | 37 |
| 4. SAŽETAK.....   | 40 |
| 5. SUMMARY .....  | 41 |
| 6. ŽIVOTOPIS .....  | 42 |

## 1. UVOD

Aritmije možemo definirati kao nepravilan srčani rad ili poremećaj srčanog ritma koje nastaju posljedično poremećaju nastanka podražaja, poremećaju provođenja podražaja ili kombinacijom navedenih poremećaja (Dennis, 2018.). Psi koji boluju od poremećaja srčanog ritma često ne pokazuju tipične kliničke znakove (asimptomatske aritmije) ili pokazuju kliničke znakove u vidu slabosti, nepodnošenja tjelesnog napora, sinkope ili čak akutnog popuštanja srca (Willis, 2018.). Aritmije koje se najčešće javljaju u pasa su sinusna bradikardija, sinusna tahikardija, sinusni (sinus-atrijski) arest, fibrilacija atrijske, mirovanje atrijske, atrijske tahikardije, preuranjene ventrikulske kontrakcije, ventrikulska tahikardija, fibrilacija ventrikula i atrioventrikulski blokovi (Matijatko, 2012.). Govoreći o prevalenciji, najčešća aritmija u pasa je fibrilacija atrijske sa incidencijom od 13,5% (Noszczyk-Nowak i sur., 2017).

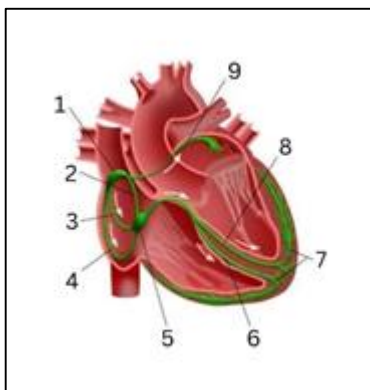


## 2. PREGLED DOSADAŠNJIH SPOZNAJA

### 2.1. Anatomija provodnog sustava srca

Specijalizirani provodni sustav srca odgovoran je za stvaranje i prijenos električnih podržaja koji utječu na rad srca. Provodni sustav se sastoji od sinus-atrijskog (SA) čvora, internodalnih puteva, atrioventikuskog (AV) čvora, Hisovog snopa, lijeve i desne grane te Purkinjeovih vlakana. Svaki dio provodnog srčanog sustava je sposoban stvoriti električni podražaj (Oliveira, 2018.).

Glavnu ulogu u stvaranju i koordinaciji srčane aktivnosti ima SA čvor. SA čvor predvodnik (engl. *pacemaker*) je srčanog ritma, ima prirodni automatizam, te je pod trajnim utjecajem autonomnog živčanog sustava. U slučajevima disfunkcije SA čvora, drugi dijelovi provodnog sustava srca preuzimaju ulogu predvodnika, prvenstveno AV čvor, ali i distalniji dijelovi poput lijeve i desne grane te Purkinjeovih vlakana (König i Leibeich, 2008.).



**Slika 1.** Provodni sustav srca: (1) SA čvor, 2) prednji internodalni put 3) srednji internodalni put 4) stražnji internodalni put, 5) AV čvor, 6) desna grana Hisovog snopa, 7) Purkinjeova vlakna, 8) lijeva grana Hisovog snopa, 9) Bachmannov snop.

SA čvor se nalazi u stijenci desnog atrija ventralno od ušća kranijalne šuplje vene (*v. cava cranialis*). To je duguljasta struktura koja se prostire kroz cijelu debljinu stijenke, od epikarda do endokarda, a građena je od tri vrste stanica: radnih stanica miokarda, prijelaznih stanica (T stanice od engl. *transitional cells*) i predvodničkih ili blijedih stanica (P stanice od engl. *pale/pacemaker cells*). P stanice posjeduju svojstvo automacije i odgovorne za sponatani

nastanak srčanog podražaja. Gotovo polovina stanica u SA čvoru su P stanice, a osim u SA čvoru nalazimo ih i u ostalim dijelovima provodnog sustava srca. Izlazni putovi podražaja, koji se dalje širi provodnim sustavom srca, nalaze se na kaudalnom i kranijalnom kraju SA čvora, iz koji izlaze internodalni ili interatrijski putevi, a prema smjeru širenja razlikujemo prednji, srednji i stražnji internodalni put. Prednji internodalni put se proteže od SA čvora duž kranijalnog dijela kranijalne šuplje vene i daju ogranak koji se proteže prema lijevom atriju (Bachmannov snop). Srednji internodalni put proteže se kranijalno i ventralno prema ovalnoj jami (*fossa ovalis*) i atrioventrikulskom čvoru. Stražnji se internodalni put proteže uz terminalni greben (*crista terminalis*) ventralno kroz kaudalni dio interatrijalnog septuma, prolazeći pokraj koronarnog sinusa (*sinus coronarius*, CS) te u konačnici prodire u kaudalni dio AV čvora. Atrijski i ventrikulski miokard odvojeni su, električki izolirani, fibroznom tkivom, koji pruža prihvat za srčane valvule. Jedina dodirna, provodna točka kojom su atrijski i ventrikulski miokard spojeni je AV čvor.

AV čvor smješten je na bazi interventrikulskog septuma, u desnom atriju, uz ušće koronarnog sinusa. Kod pasa AV čvor je izduženog oblik s konkavnom površinom okrenutom prema središnjem fibroznom tijelu. AV čvor se funkcionalno može podijeliti na tri dijela: proksimalni ili atrionodalni (PAVB od engl. *proximal atrioventricular bundle*), srednji ili nodalni (kompaktni) i distalni ili nodohisalni dio (DAVB od engl. *distal atrioventricular bundle*). Stanice AV čvora raspoređene su u snopice miofibrila, okruženih kolagenom bez izravnog kontakta s miokardom atrija.

PAVB, građen od tri snopa, dorzalnog (superiornog), srednjeg i lateralnog, u kontinuitetu je s srednjim ili kompaktnim dijelom AV čvora. Smješten je ispod epikarda medijalne stijenke desnog atrija, kranijalno u odnosu na dno ušća koronarnog sinusa, medijalno od Todarove tetive i neposrednoj blizini hvatišta kuspisa trikuspidne valvule za fibrozni prsten. Kompaktni se dio AV čvora nalazi na atrijskoj strani središnjeg fibroznog tijela, kao dvije polutke odvojene nodalnom arterijom, koje se povezuju kranijalno. Građen je od usko isprepletenih vlakana koja su međusobno još spojena rijetkim kolagenom. DAVB, poznat i kao Hisov snop, se nalazi kranijalno od kompaktnog čvora. Smješten je u kranijalnom dijelu središnjeg fibroznog tijela, prodire kroz fibroznu pregradu (*septum fibrosum*) u ventrikul, te opskrbljuje Purkinjeovu mrežu desnog i lijevog ventrikula s dvije grane. Desna grana smještena je subendokardijalno kao cjeloviti snop na desnoj strani interventrikulskog septuma te dopire do papilarnog mišića, gdje se grana na tri dijela: na dio koji inervira slobodnu stijenku desnog ventrikula, dio koji inervira interventrikulski septum te dio koji inervira konus pulmonalis. Lijeva grana prolazi lijevim

dijelom interventrikulskog septuma, u blizini aortne valvule, i dijeli se na kranijalni (anteriorni) i kaudalni (posteriorni) dio (Oliveira, 2018.).

## 2.2. Fiziološki rad srca

Provodni sustav srca odgovoran je za spontano stvaranje i provođenje električnog podražaja kroz srce, što je omogućeno prisutnošću specijaliziranih srčanih stanica, odnosno kardiomiocita.

Specijalizirane stanice miokarda mogu se podijeliti na predvodničke stanice, koje imaju ulogu elektrostimulatora, provodne stanice i stanice radnog miokarda. Predvodničke (engl. *pacemaker*) stanice odgovorne su za stvaranje električnog podražaja, provodne stanice služe za prijenos nastalog podražaja do stanica radnog miokarda, gdje novonastali podražaj dovodi do kontrakcije mišića. Sposobnost predvodničkih stanica da spontano stvore podražaj i provodnih stanica da prevedu nastali podražaj do radnih stanica povezana je s prisutnošću i kretanjem iona preko stanične membrane. Tako unutar stanica možemo nalazimo visoku koncentraciju iona kalija ( $K^+$ ) i magnezija ( $Mg^{2+}$ ), dok izvan stanica, u izvanstaničnoj tekućini, se nalazimo visoku koncentraciju iona natrija ( $Na^+$ ), kalcija ( $Ca^{2+}$ ), klora ( $Cl^-$ ) i bikarbonata ( $HCO_3^-$ ). Ioni se uglavnom kreću preko stanične membrane u smjeru koncentracijskog gradijenta, a upravo navedeno kretanje stvara razliku u električnom potencijalu. Kretanje iona ovisno je o ionskim kanalima, pumpama te izmjenjivačima koji se nalaze na ili u staničnoj membrani. Smještaj pojedinih iona kao i njihovo kretanje preko stanične membrane utječe na akcijski potencijal kao i potencijal membrane u mirovanju.

Unutrašnjost stanice je više negativno nabijena u odnosu na izvanstaničnu tekućinu, posljedično razlici u koncentraciji  $Na^+$  i  $K^+$  s obje strane stanične membrane. Unutar same stanične membrane se nalazi ionska pumpa  $Na^+/K^+$ -ATPaza koja, uz potrošak energije, kontinuirano uklanja  $Na^+$  iz stanice u zamjenu za  $K^+$ , što dovodi do nakupljanja  $K^+$  unutar stanice i  $Na^+$  izvan stanice, u omjeru  $3Na^+:2K^+$ . Iz navedenog je jasno kako više pozitivnih iona napušta stanicu nego što u nju ulazi, ostavljajući unutrašnjost stanice s još većim gubitkom pozitivno nabijenih čestica. Stanična membrana je i polupropusna za  $K^+$ , što dovodi do povremenog prolaska  $K^+$  u stanicu što dovodi do još većeg gubitka pozitivnog naboja, dok to isto ne vrijedi i za  $Na^+$ . Zahvaljujući navedenim mehanizmima, postoji konstantnu razliku između potencijala s obje strane membrane koja dovodi do polarizacije stanice. Potencijal membrane u mirovanju varira između -50 do -95 mV (Oliveira, 2018.).

Srčane stanice koje se nalaze u SA čvoru i koje imaju sposobnost spontane depolarizacije odgovorne su za započinjanje depolarizacijskog vala. Kao što je već prije navedeno SA čvor se depolarizira spontano i najučestalije, te se zbog toga naziva predvodnikom srčanog rada (Willis, 2018.).

### **2.2.1. Faze prijenosa akcijskog potencijala**

Prijenos transmembranskog akcijskog potencijala može se podijeliti u četiri faze (slika 2.): fazu 0, fazu 1, fazu 2, fazu 3 i fazu 4 (Oliveira, 2018.)

#### ***2.2.1.1. Faza 0 – faza brze depolarizacije***

Za vrijeme diastole potencijal membrane u mirovanju stanica ventrikula iznosi oko -85 mV. Akcijski potencijal koji se aktivira u susjednoj stanici izaziva povećanje pozitivnog naboja na otprilike -70 do -60 mV, što dovodi do aktivacije/otvaranja natrijskih kanala s posljedičnim naglim priljevom Na<sup>+</sup> što dovodi do pozitivizacije membranskog potencijal na oko +20 mV (Oliveira, 2018.).

#### ***2.2.1.2. Faza 1 – faza brze repolarizacije***

Porastom membranskog potencijala, dolazi do aktivacije voltažnih kalijevih kanala koji omogućuju izlazak K<sup>+</sup> u izvanstaničnu tekućinu. Istovremeno dolazi do inaktivacije brzih natrijskih kanala, što u konačnici ima za posljedicu pad membranskog potencijala na oko 0 mV (Oliveira, 2018.).

#### ***2.2.1.3. Faza 2 – plato faza***

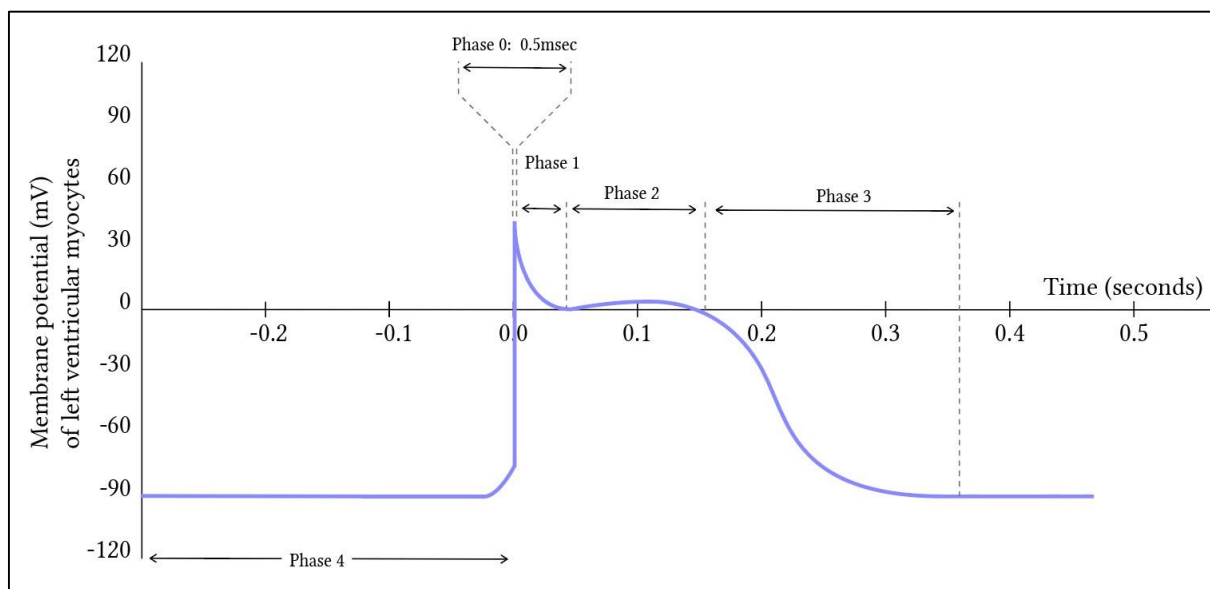
U plato (od engl. *plateau*) fazi dolazi do relativne električne stabilizacije, posljedično aktivaciji više različitih ionskih kanala, te su ulazak Ca<sup>2+</sup> te izlazak K<sup>+</sup> uravnoteženi. Tijekom faze brze depolarizacije, kada akcijski potencijal dosegne -35 do -30 mV, dolazi do aktivacije kalcijevih kanala koje karakteriziraju brza aktivacija i spora inaktivacija. Kalcijevski kanali, otvoreni u fazi brze depolarizacije, ostaju otvoreni i tijekom plato faze. Zbog ulaska Ca<sup>2+</sup> u stanicu, dolazi do dodatnog otpuštanja Ca<sup>2+</sup> iz sarkoplazmatskog retikuluma, što posljedično dovodi do mišićne kontrakcije u radnim stanicama miokarda (Oliveira, 2018.).

#### 2.2.1.4. Faza 3 – faza (konačne) repolarizacije

Fazu konačne repolarizacije karakterizira inaktivacija kalcijevih kanala, te izlazak  $K^+$  sve do postizanja potencijala membrane u mirovanju (Oliveira, 2018.).

#### 2.2.1.5. Faza 4 – stanje mirovanja srčane stanice

Tijekom faze 4 dolazi do ponovne polarizacije ili mirovanja srčane stanice. Ionske pumpe  $Na^+/K^+$  ATPaza i  $Na^+/Ca^{2+}$  izmjenjivač uklanjaju suvišak  $Na^+$  i  $Ca^{2+}$  iz stanice, a unutarstanična koncentracija  $K^+$  se povisuje. Važno je naglasiti da ionska kretanja koja pokreću depolarizaciju i repolarizaciju stanica uključuju vrlo male količine iona i da koncentracija tih iona u stanici ostaje gotovo nepromijenjena (Oliveira, 2018.).



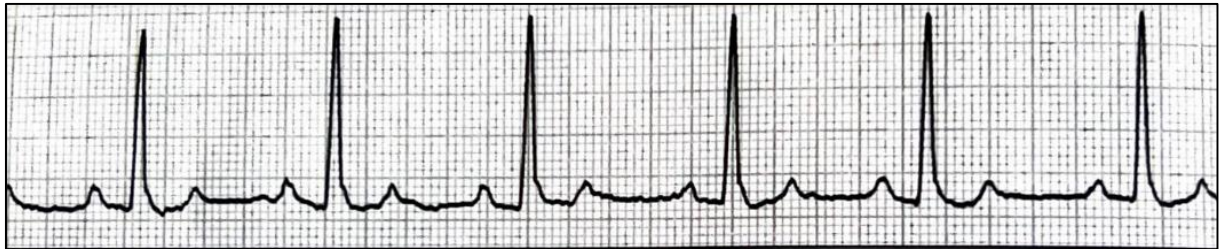
**Slika 2.** Prikaz faza prijenosa akcijskog potencijala

(Izvor: <https://derangedphysiology.com/main/cicm-primary-exam/required-reading/cardiovascular-system/Chapter%20010/normal-processes-cardiac-excitation-and-electrical-activity>)

### 2.3. Poremećaji srčanog ritma

Normalan srčani ritam je sinusni ritam, rezultat je spontane depolarizacije SA čvora i prisutan je u zdravih i bolesnih pasa (Dennis, 2018.). U skupinu sinusnih ritmova ubrajaju se i sinusna bradikardija (kada je frekvencija rada srca niža od 60/min) i sinusnu tahikardiju (kada je frekvencija rada srca viša od 180/min) (Willis, 2018.).

Sinusni ritam (slika 3.) posljedica je stvaranja podražaja unutar SA čvora te jednoličnog prijenosa nastalog podražaja kroz provodni sustav srca. Elektrokardiografske karakteristike normalnog sinusnog ritma su ritmična pojava P-valova (pozitivnih u II, I aVF odvodu) koji prethode QRS-kompleksima i pravilni P-P, odnosno R-R intervali. Sinusna bradikardija posljedica je smanjenog nastanka podražaja u SA čvoru, odnosno sinusna tahikardija je posljedica pojačanog stvaranja podražaja u SA čvoru. Dodatno, bradiaritmije mogu nastati posljedično poremećaju prijenosa podražaja kroz atrijske ili AV čvor (Dennis, 2018.).



**Slika 3.** Sinusni ritam u psa (preuzeto iz *BSAVA Manual of Canine and Feline Cardiorespiratory Medicine*, 2. izdanje)

### 2.3.1. Patogeneza aritmija

Aritmija može nastati zbog poremećaja prilikom stvaranja podražaja, poremećaja provođenja podražaja ili kombinacije navedenih podražaja (Mavropoulou , 2018.).

### 2.3.2. Poremećaji stvaranja podražaja

U slučajevima kada je učestalost stvaranja podražaj smanjena ili povećana, odnosno podražaja nastaje izvan SA čvora govorimo o poremećaju srčanog ritma.

Općenito govoreći, promatrajući mehanizme nastanka aritmija, aritmije možemo podijeliti na one nastale zbog promjena automatizma, potaknute (trigerirane od engl. *triggered*) aktivnosti, te aritmije nastale smetnjama u provođenju podražaja (tzv. kružne ili *reentry* aritmije).

#### a) Smanjen (usporen) normalan automatizam

Brzina depolarizacije SA čvora može biti smanjena, često kao posljedica poremećaja koncentracije elektrolita, vagotonije ili pak strukturnih bolesti provodnog sustava srca (Mavropoulou , 2018. ).

#### b) Povećan (ubrzan) normalan automatizam

Povećan ili ubrzan normalan automatizam nastaje posljedično povećanoj depolarizaciji SA čvora ili aktivaciji drugog, pomoćnog predvodnika ritma, koji depolarizacijama potisne aktivnost SA čvora. Povećan automatizam nalazimo kod simpatikotonije i poremećaja koncentracije elektrolita (tipično hipokalijemije) (Mavropoulou, 2018.).

#### c) Patološki automatizam

Karakteristika je patološkog automatizma pojava spontane depolarizacija stanica koje u fiziološkim uvjetima ne mogu biti predvodnici srčanog ritma. Patološki automatizam pojavljuje se najčešće u oštećenim stanicama miokarda, naročito pri oštećenju stanične membrane, kada dolazi do aktivacije sporih kalcijevih kanala (L-tip kanala), što rezultira pojavom spontane depolarizacije (Mavropoulou, 2018.).

#### d) Potaknuta aktivnost

O potaknutoj aktivnosti govorimo kada nastupi naknadna depolarizacija stanice, ali prije završetka prijašnjeg ciklusa depolarizacije. Potaknuta aktivnost pojavljuje se u ranoj (faza 2 ili 3) ili kasnoj (faza 4) fazi akcijskog potencijala. Obzirom da trenutak pojave razlikujemo rane i kasne naknadne depolarizacije (Mavropoulou, 2018.).

##### **Grupa 1.** Rane naknadne depolarizacije (eng. *early afterdepolarization*, EAD )

Različiti poremećaji mogu rezultirati pojavom EAD, sa posljedičnim porastom akcijskog potencijala tijekom faza 2 i 3 akcijskog potencijala. Trajanje akcijskog potencijala može biti produženo. Pojava ranih naknadnih depolarizacija ovisna je o srčanoj frekvenciji tako da se vjerojatnost pojave povećava s padom srčane frekvencije (pr. sindrom dugog QT-interval) (Mavropoulou, 2018.).

##### **Grupa 2.** Kasne naknadne depolarizacije (eng. *delayed afterdepolarization*, DAD)

Do kasnih naknadnih depolarizacija dolazi zbog povišenja unutarstanične koncentracije kalcijevih iona, posljedično pojačanoj simpatičkoj stimulaciji, ishemiji ili kod trovanja digoksinom. Zbog porasta unutarstanične koncentracije kalcija dolazi do pojačanog otpuštanja kalcija iz sarkoplazmatskog retikuluma. Porast koncentracije kalcije dovodi i do porasta koncentracije natrija i pojave naknadne depolarizacije (Mavropoulou, 2018.).

### 2.3.3. Poremećaji prijenosa impulsa

Zbog poremećaja prijenosa impulsa mogu se razviti i bradiaritmije, ali i tahiaritmije. Kada govorimo o poremećaju prijenosa govorimo ili o prekidu prijenosa ili bloku, odnosno patološkom kruženju impulsa (Mavropoulou, 2018.)

#### a) Blok

Prijenos podražaja kroz srčano tkivo ovisi o aktivnim i pasivnim svojstvima stanične membrane. U to se ubraja stimulirajuća učinkovitost širenja impulsa, podražljivost i svojstvo tkiva u koje se impuls provodi. Sporije provođenje ili potpuni prekid/blok mogu se pojaviti u fazi 3 (tahikardijom uvjetovan blok) ili fazi 4 (bradikardijom uvjetovan blok). Kada govorimo o tahikardijom uvjetovanom blok, do prekida prijenosa dolazi zbog nepotpune repolarizacije tkiva, dok bradikardijom uvjetovan blok nastaje posljedično smanjenju amplitude akcijskog potencijala i podražljivosti stanica, odnosno produženim dijastoličkim intervalom (Mavropoulou, 2018.).

#### b) Kruženje impulsa (engl. *reentry*)

Kruženje impulsa predstavlja jedan specifičan oblik poremećaja provođenja, gdje se podražaj koji je aktivirao (depolarizirao) stanice, ponovno vraća zbog promijenjenih uvjeta provođenja (najčešće jednosmjerni blok) na prvobitnu stazu te ponovno izazove novu depolarizaciju, odnosno niz depolarizacija stanica miokarda. Razlikujemo anatomske i funkcijske kruženje impulsa. Anatomske se dodatno dijeli na mikro i makrokruženje (engl. *micro-/macroreentry*) (Mavropoulou, 2018.).

## 2.4. Klasifikacija aritmija

Aritmije možemo podijeliti prema kriterija: (1) prema mjestu nastanka podražaja (supraventrikulske ili atrijske i ventrikulske), (2) elektrokardiografskim karakteristikama (aritmije uskog i proširenog QRS-kompleksa) i (3) frekvenciji rada srca (bradi- i tahiaritmije) (Mavropoulou, 2018.).



## 2.5. Simptomi koji prate aritmije

Životinje koje boluju od aritmija mogu biti asimptomatske, odnosno simptomatske. Simptomi variraju od letargije, nepodnošenja tjelesnog napora pa sve do sinkopi i razvoja akutnog zastoynog popuštanja srca (Mavropoulou, 2018., Oliveira, 2018.).

## 2.6. Dijagnostika

Za dijagnostiku aritmija koristimo elektrokardiogram (EKG). Elektrokardiografija je dijagnostička metoda bilježenja električne aktivnosti srca pomoću elektroda postavljenih na površinu tijela psa (Willis, 2018.). Elektrokardiografski zapis predstavlja razliku potencijala između postavljenih elektroda, iscrtanih na okomitoj osi (u milivoltima, mV) u odnosu na vrijeme, iscrtano na vodoravnoj osi (u milisekundama, ms) (Oliveira, 2018.).

Indikacije za izvođenje elektrokardiografske pretrage su: sinkopa, nepodnošenje tjelesnog napora, sumnja na poremećaj srčanog ritma prilikom pregleda životinje, dokumentirani poremećaj koncentracije elektrolita, trovanje, u sklopu monitoringa tijekom anestezije ili u jedinicama intenzivne skrbi, te tijekom perikardiocenteze (Willis, 2018.).

Elektrokardiografski odvodi nam služe za praćenje širenja struje (električnog podražaja) kroz provodni sustav. Svaki set odvoda prati smjer iz različitog kuta gledanja kroz provodni sustav, stoga kada se skupe svi odvodi zajedno, dobivamo trodimenzionalnu sliku smjera širenja električnog podražaja kroz miokarda. Danas se najčešće koriste šestkanalni i dvanaestkanalni EKG, odnosno sustav sa šest ili dvanaest elektroda.

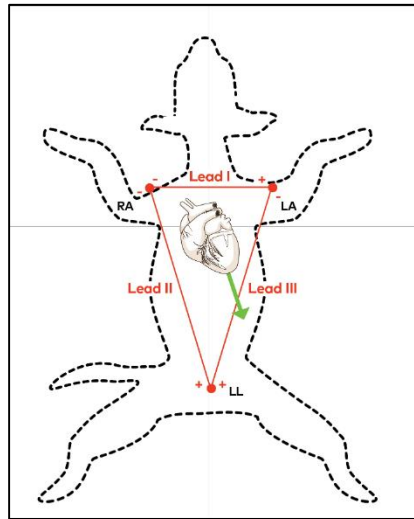
Kod šestkanalnog EKG-a razlikujemo standardne, bipolarne ili Einthovenove odvode (I, II, III) te unipolarne, augmentirane ili Goldbergerove odvodi (aVR, aVL, aVF) (Oliveira, 2018.).

### 2.6.1. Bipolarni odvodi

Pozicioniranjem jedne elektrode na prednje ekstremitete i treće elektrode stražnji lijevi ekstremitet, formira se invertirani trokut sa srcem u centru, poznat i kao Einthovenov trokut (slika 4.) (Willis, 2018.). Pri tome, odvodi su:

- I odvod – lijeva prednja nogu je pozitivna, a desna prednja noga negativna
- II odvod – lijeva stražnja noga je pozitivna, a desna prednja noga je negativna elektroda

- III odvod – lijeva stražnja noga je pozitivna, a lijeva prednja noga je negativna elektroda.



**Slika 4.** Prikaz bipolarnih odvoda frontalne ravnine sa pripadajućim Einthovenovim trokutom. (Izvor: <http://www.votem.kr/html/product/v7.html>)

### 2.6.2. Unipolarni odvodi

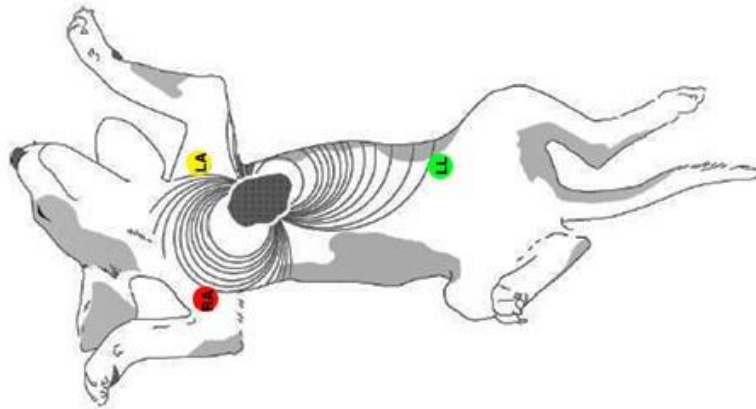
Kako bismo povećali preglednu perspektivu, na standardni bipolarni odvod dodana su 3 unipolarna, augmentirana (pojačana) odvoda. Koriste se iste početne elektrode koje su postavljene na ekstremitete psa, ali uz korištenje jedne zajedničke odvojene referentne točke (tzv. indiferentne elektrode), koju tvore sve tri ekstremiteta i koja se naziva Wilsonova centralna točka (Oliveira, 2018.).

Dodatni odvodi su aVF, aVL i aVR (Willis, 2018.):

- aVR - desna prednja noga čini pozitivnu elektrodu, a kombinirani odvodi lijeve prednje i lijeve stražnje noge čine negativnu elektrodu
- aVL - lijeva prednja noga je pozitivna elektroda, a kombinacija desne prednje i lijeve stražnje noge čini negativnu elektrodu
- aVF - lijeva stražnja noga je pozitivna, a kombinirani lijeva prednja i desna prednja noga čine negativnu elektrodu

### 2.6.3. Kako snimiti kvalitetan EKG

Pas bi trebao biti smiren i opušten prije njegovog postavljanja na podlogu koja je električno izolirana, pomoću gumene podloge ili debele deke. Pse se postavlja u desni bočni položaj. Snimanja se obavlja u životinje koja nije sedirana niti je u anesteziji, obzirom da sedativi i anestetici mogu utjecati na srčani ritam. Elektrode EKG-a postavljaju se na kožu, iznad koštanih izbočina, a kako bi se umanjile smetnje i artefakte od strane skeletnog mišićja. Elektrode se najčešće postavljaju iznad laktova te iznad koljena, odnosno iznad skočnih zglobova (slika 5.) (Willis, 2018.).



**Slika 5.** Standardne pozicije elektroda prilikom izvođenja EKG pretrage. (Izvor: <https://www.dvm360.com/view/reading-ecgs-in-veterinary-patients-an-introduction>)

### 2.6.4. Individualne komponente EKG krivulje (slika 6.)

#### a) P val

Posljedično depolarizaciji atrijske dolazi do pojave P vala, koji je u II, III i aVF odvodima pozitivan, dok je u aVL i aVR odvodima negativan. U I odvodu P val normalno može biti pozitivan, bifazičan ili izobifazičan. Trajanje P vala predstavlja vrijeme potrebno miokarda lijevog i desnog atrijske da se depolariziraju, dok je amplituda (visina) P vala izravno proporcionalna atrijskog masi (Oliveira, 2018.).

#### **b) T<sub>a</sub> (T<sub>P</sub>) val**

T<sub>a</sub> val predstavlja repolarizaciju atrijske. Pošto se ovaj val pojavljuje u isto vrijeme kada i depolarizacija ventrikula, normalno nije vidljiv na EKG zapisu. Može se pojaviti u slučaju povećanja atrijske (Oliveira, 2018.).

#### **c) PR segment**

Započinje s završetkom P vala, a završava s pojavom QRS kompleksa. Radi se o izoelektričnoj (nultoj) liniji. Do depresije PR segmenta dolazi najčešće posljedično perikarditisu ili infarktu atrijskog miokarda (Oliveira, 2018.).

#### **d) PR interval**

Označava period od početka atrijske depolarizacije (početak P vala) pa sve do početka ventrikulske depolarizacije (početak QRS kompleksa). Predstavlja vrijeme potrebno impulsu da depolarizira atrij, stigne do AV čvora te prolaskom kroz AV čvor doveo do depolarizacije ventrikula. PR interval je pokazatelj funkcionalnosti AV čvora – ukoliko je produžen govorimo o atrioventrikulskom bloku I. stupnja (Oliveira, 2018.).

#### **e) QRS kompleks**

Naziva se još i ventrikulogram te predstavlja depolarizaciju ventrikula. Podražaj inicijalno depolarizira lijevu stranu interventrikulskog septuma, a potom i desnu stranu te putuje uzvodno. U I, II, III i na aVF odvodu prvi, negativni otklon predstavlja Q zubac, koji ne mora uvijek biti vidljiv, a u aVL odvodu se pojavljuje kao diskretan pozitivan zubac. Nakon što impuls dosegne vrh ventrikula i bazu, dolazi do depolarizacije lijevog i desnog ventrikula. Pošto se oba ventrikula u isto vrijeme depolariziraju, zbog veće mase lijevog ventrikula, ovaj proces je vidljiv na EKG kao pozitivan zubac, odnosno R zubac. Baza ventrikula se depolarizira posljednja, što je na EKG-u vidljivo kao diskretna negativna depolarizacija ili S zubac (Oliveira, 2018.).

#### **f) ST segment**

Započinje na kraju QRS kompleksa i završava početkom T vala. Kardiomiociti se nalaze u fazi 2 akcijskog potencijala kada i započinje kontrakcija miokarda. Trenutak završetka QRS kompleksa i početka ST segmenta se naziva J točka, ali je teško uočljiva jer u ovom trenutku

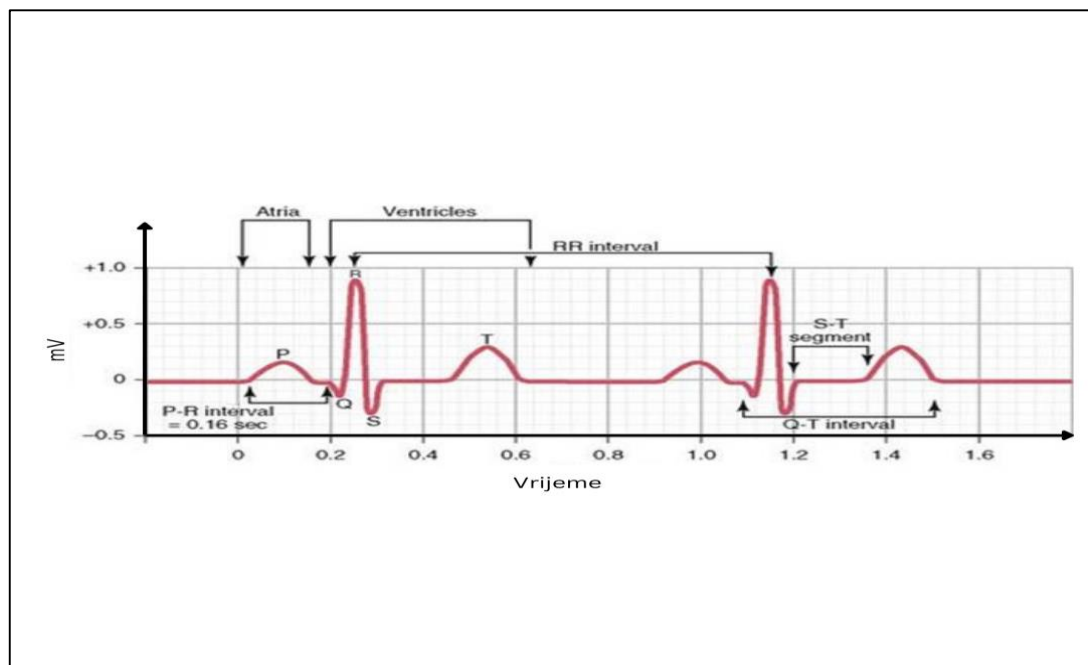
sve stanice imaju sličan membranski potencijal pa EKG prikazuje povratak na baznu liniju ili izoelektričnu točku (Oliveira, 2018.).

### g) T val

Predstavlja fazu ventrikulske repolarizacije. Stanice epikarda repolariziraju se prije stanica endokarda, pa dolazi do stvaranja dipola s otklonom koji predstavlja T val. T val je kod pasa varijabilne morfologije, te se bilježi kao pozitivan, negativan ili bizafičan otklon.

### h) QT interval

Vrijeme od početka QRS kompleksa pa sve do kraja T vala nazivamo QT intervalom, a predstavlja vrijeme potrebno da se miokard ventrikula depolarizira i repolarizira.



**Slika 6.** Izgled krivulje EKG-a.

## 2.6.5. Pristup interpretaciji EKG-a

### a) Isključivanje prikaza artefakta na EKG-u

Električne smetnje pojavljuju se kao paralelni oštri valovi, te kako bismo to izbjegli, moramo osigurati dobar kontakt elektroda s kožom pacijenta, osigurati da pacijent leži na izoliranoj površini, osigurati da je EKG uređaj uzemljen te isključiti nepotrebnu električnu opremu u prostoriji.

Mišićni tremor ili artefakt pokreta čest je kod životinja i rezultira nasumičnim osnovnim otklonima općenito povezanim s pokretima pacijenta, dahtanjem ili. Ovaj se artefakt može minimizirati nježnim držanjem pacijenta u položaju koji smatra udobnim. Treba izbjegavati korištenje lijekova za smirenje jer bi to moglo promijeniti rad srca i ritam (Willis, 2018.).

#### **b) Izračunavanje srčane frekvencije**

Brzi način za računanje srčanog ritma je mjerenje intervala od šest sekundi (koristimo 15 cm papira pri brzini snimanja od 25 mm/s, odnosno 30 cm pri brzini od 50 mm/s), potom brojimo QRS komplekse koji su se pojavili unutar navedenog vremenskog razdoblja i množimo sa 10 kako bismo dobili srčanu frekvenciju (broj otkucaja u minuti).

Alternativni način izračunavanja srčane frekvencije je pomoću trajanja RR intervala. Ukoliko koristimo brzinu papira od 25 mm/s, podijelit ćemo 1500 sa brojem RR intervala u mm, odnosno 3000 ukoliko je brzina 50 mm/s (Willis, 2018.).

#### **c) Procjena srčanog ritma**

Sinusni ritam je normalni srčani ritam karakteriziran konstantnim RR intervalom sa P-QRS-T kompleksima uz normalnu morfologiju valova i zubaca.

Sinusna aritmija je normalno prisutna u pasa, pogotovo brahicefaličnih pasmina, a karakterizirana je ritmičnim/cikličkim promjenama u trajanju RR intervala, ovisnih o disanju (Willis, 2018.).

#### **d) Procjena P:QRS kompleksa**

Svaki P val bi trebao biti praćen normalnim QRS kompleksom i T-valom. Omjer između P valova i QRS kompleksa bi trebao biti 1:1.

#### **e) Morfologija QRS-kompleksa**

Normalni QRS kompleksi su uspravni i uski, trajanja do 70 ms, dok kompleksi koji potječu iz ventrikula široki (trajanja dužeg od 70 ms) i bizarne morfologije. Ovi kompleksi su široki i bizarni jer se ne provode kroz miokard putem normalnog provodnog tkiva, već se provode od stanice do stanice miokarda, što traje duže (Willis, 2018.).

## f) Računanje srednje električne osi

Srednja električna os opisuje neto vektor depolarizacije kroz srčani mišić. Približno je u smjeru elektrode s najvećom amplitudom R vala. Kod pasa će obično biti između +40 i +100 stupnjeva (Willis, 2018.).

## 2.7. Liječenje aritmija

Optimalna srčana funkcija postiže se koordiniranim obrascem srčane kontrakcije i relaksacije koji je reguliran električnom aktivnošću unutar srca.

Antiaritmijska terapije podrazumijeva primjenu lijekova ili uređaja (srčani elektrostimulatori, radiofrekvencijska ablacija, defibrilacij itd.) kako bi se prekinuo ili ublažio poremećaj srčanog ritma. Važno je napomenuti, osobito kada govorimo o medikamentnoj terapiji, da antiaritmici osim što mogu suzbiti aritmiju, mogu je i pogoršati (proaritmogeno djelovanje antiaritmika (Ćupić i sur, 2014.).

Kada se koristi neodgovarajuće, svaka antiaritmijska terapija može uzrokovati štetu, uključujući smrt. Stoga se antiaritmijska terapija ne smije smatrati potpuno benignom. Odgovaranjem na nekoliko jednostavnih pitanja možemo si pomoći u određivanju najprikladnijeg liječenja za svakog pacijenta s aritmijom:

- a) postoji li primarna bolest koja je dovela do pojave aritmija, a koja se može izliječiti?
- b) koji su mogući nepovoljni učinci aritmije?
- c) koji su potencijalno korisni učinci antiaritmijske terapije?

Najčešće korištena klasifikacija antiaritmika tzv. Vaughan-Williamsova klasifikacija prema kojoj su antiaritmici podijeljeni u četiri skupine/razreda ovisno o njihovom primarnom elektrofiziološkom učinku (Dennis, 2018.) (tablica 1.).

Tablica 1. Vaughan-Williams klasifikacija antiaritmika.

| Skupina/Razred   | Način djelovanja  | Primjer lijekova  | Glavna primjena u veterinarskoj kardiologiji                    |
|--|---|---|---|
| I  | Blokira Na <sup>+</sup> kanale  |   |   |
|  | Ia<br>Depresivni učinak na fazu 0 depolarizacije<br>Prolongira repolarizaciju | Kinidin<br>Prokainamid<br>Dizopiramid                         | Refraktorne ventrikulske aritmije<br>Supraventrikulske aritmije |
|  | Ib<br>Skraćuje repolarizaciju   | Lidokain<br>Meksiletin<br>Tokainid<br>Fenitoin                | Ventrikulske aritmije   |
| Ic<br>Potiskuje fazu 0 depolarizacije<br>Slab učinak na repolarizaciju | Flekainid<br>Enkainid<br>Propafenon   | Eksperimentalna učinkovitost u liječenju fibrilacije atrijske |   |
| II   | Beta-adrenergički blokatori   | Atenolol<br>Esmolol<br>Propranolol<br>Metoprolol              | Ventrikulske i supraventrikulske aritmije.                      |
| III  | Blokatori kalijevih kanala (produljuju repolarizaciju)                        | Sotalol<br>Amiodaron<br>Ibutilid                              | Ventrikulske i supraventrikulske aritmije.                      |
| IV   | Blokatori kalcijevih kanala   | Diltiazem<br>Verapamil  | Supraventrikulske aritmije                                      |

### 2.7.1. Blokatori natrijskih kanala – skupina I

Lijekovi iz prvog razreda antiaritmika blokiraju brze natrijske kanale, a time utječu na brzu depolarizaciju (fazu 0). Na taj način oni stabiliziraju staničnu membranu i smanjuju podražljivost stanica. Lijekovi iz podgrupe Ia produljuju trajanje akcijskog potencijala, dok lijekovi iz podgrupe Ib skraćuju trajanje akcijskog potencijala u zdravom tkivu, a djeluju selektivno u oboljelom tkivu gdje uzrokuju smanjenje brzine provođenja akcijskog potencijala (Ćupić i sur, 2014.).

Lijekovi iz podgrupe Ic reduciraju fazu 0 akcijskog potencijala, uzrokujući značajnu redukciju u provodnom sustavu, pogotovo u His-Purkinjevim vlaknima (Freitas da Silva, 2018).



### **2.7.2. Blokatori beta-adrenergičkih receptora – skupina II**

Sprječavaju nastajanje poremećaja srčanog ritma koje su posljedica pojačanog djelovanja katekolamina na miokard. Smanjuju akcijski potencijal i djeluju depresivno na rad srca, usporavaju normalan automatizam i brzinu provođenje impulsa, te smanjuje potrebe miokarda za kisikom (Ćupić i sur., 2014.).

### **2.7.3. Blokatori kalijevih kanala – skupina III**

Lijekovi skupine III produljuju repolarizaciju u svim dijelovima srca. To se događa uglavnom putem inhibicije repolarizirajućih kalijevih struja. Da bi se impuls širio iz stanice, susjedne stanice moraju biti potpuno repolarizirane prije nego što postanu podražljive. Stoga se odgodom repolarizacije usporava ili blokira provođenje impulsa (Dennis, 2018.).

### **2.7.4. Blokatori kalcijevih kanala – skupina IV**

Blokatori kalcijevih kanala smanjuju dotok iona kalcija preko staničnih membrana u različitim tkivima. Antiaritmijski učinak povezan je s blokadom sporih (L-tip) kalcijevih kanala. Ovi kanali su uključeni u ekscitaciju i kontrakciju srčanog mišićja te glatkog mišićja krvnih žila. Dodatno blokatore kalcijevih kanala dijelimo na:

- dihidropiridini – imaju pretežno učinak na krvožilje (npr. amlodipin, nifedipin)
- nedihidropiridini – imaju antiaritmijski učinak (npr. verapamil, diltiazem)

## **2.8. Liječenje bradiaritmija**

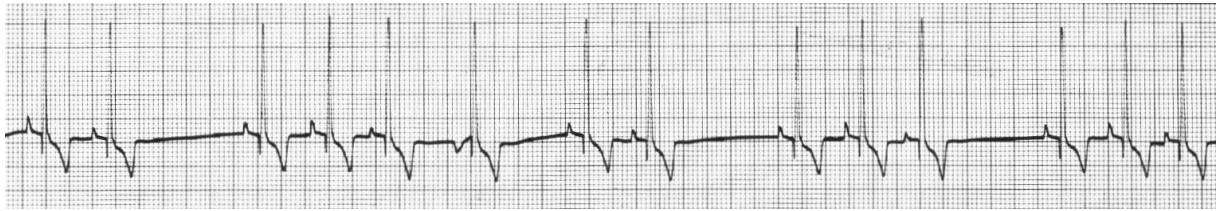Antikolinergički lijekovi, poput atropina, koriste se i u dijagnostici, ali i liječenju bradiaritmija. Simpatomimetici se također mogu koristiti u liječenju bradiaritmija (pr. izoproterenol). Od lijekova se još mogu koristiti i agonisti beta-adrenergičkih receptora, najčešće terbutalin (Freitas Da Silva, 2018.).

## **2.9. Aritmije**

### **2.9.1. Sinusna aritmija**

Sinusna aritmija može biti ovisna (respiratorna sinusna aritmija) i neovisna o disanju. U respiratornoj sinusnoj aritmiji (slika 7.) pravilno (regularno) se izmjenjuju faze ubrzanja (inspirij) i faze usporenja (ekspirij) srčane frekvencije (Dennis, 2018.). Respiratorna sinusna aritmija (RSA) se pojavljuje posljedično oscilacijama u punjenju srca i arterijskom krvnom

tlaku, koje bivaju putem mreže receptora preneseni u više regulacijske centre u središnjem živčanom sustavu koji modulacijom autonomnog živčanog sustava dovode od cikličkih promjena u srčanoj frekvenciji.



**Slika 7.** Respiratorna sinusna aritmija s lutanjem centra vodiča (II odvod, 25 mm/s, 10 mm/mV, iz arhive izv. prof. dr. sc. Marina Tortija).

Nerespiratorna (nefazna) sinusna aritmija iznimno se rijetko javlja u pasa, a nastaje posljedično pojavi Mayerovih valova, oscilacija simpatikusa. Mayerovi valovi odgovorni su za fine oscilacije arterijskog krvnog tlaka, nevezane uz disanje životinje. Kod čovjeka se nefazna sinusna aritmija javlja kod aterosklerotskog srca (Willis, 2018.).

Najvažnije karakteristike sinusnih aritmija prikazane su u tablici 2.

### 2.9.2. Lutanje centra vodiča (engl. *wandering pacemaker*, WAP)

Kod lutanja centra vodiča ishodište podražaja se unutar SA čvora povremeno premješta, što dovodi do promjena u amplitudi P vala. Pojava WAP-a vezana je uz respiratornu sinusnu aritmiju. (Willis, 2018.) (Tablica 2).

**Tablica 2.** Karakteristike sinusne aritmije.

|                              |  |
|------------------------------|--|
| Ritam                        | Brzina koja odgovara temperamentu i razini aktivnosti, obično od 60 do 120 otkucaja u minuti   |
| Pravilnost                   | Pravilno nepravilan  |
| Nastup/nestanak              | promjene u otkucajima srca su postupne   |
| P val                        | P valovi su prisutni i pozitivni u odvodima II, III i aVF; negativni u aVL i aVR; pojava lutanja centra vodiča                                 |
| Omjer P:QRS                  | 1:1 s dosljednim spajanjem i normalnim trajanjem   |
| Karakteristike QRS kompleksa | prisutan nakon svakog P vala s normalnim izgledom i trajanjem < 70 ms u pasa, što ukazuje na normalno intraventriklsko provođenje i aktivaciju |

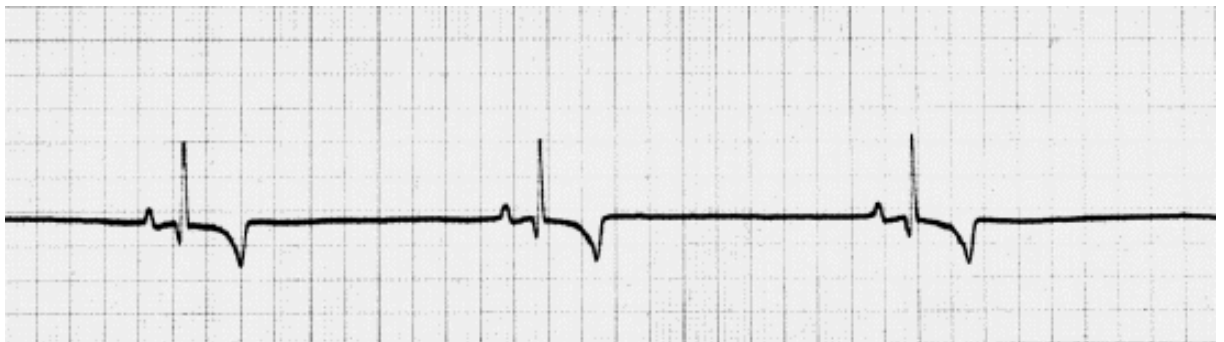
### 2.9.3. Sinusna bradikardija

Sinusna bradikardija je aritmija podrijetlom iz SA čvora no frekvencija rada srca je ispod 60/min u budnog psa (slika 8.). Navedena aritmija može se vidjeti kada pas odmara ili u dobro treniranih pasa (Willis, 2018.). Nadalje, sinusna bradikardija se može pojaviti u sklopu RSA, kada je tonus vagusa izrazito naglašen (Dennis, 2018.).

Kada je perfuzija očuvana i arterijski krvni tlak normalan, smatramo da se radi o fiziološkoj sinusnoj bradikardiji, dok u uvjetima kada se normalno očekuje pojačana aktivnost simpatikusa sinusna bradikardija postaje nefiziološka/patološka. Psi obično dobro podnose sinusnu bradikardiju, osim ukoliko dovodi do značajne hipotenzije.

Sinusna bradikardija javlja se u dobro treniranih, fizički aktivnih pasa, kod poremećaja elektrolita, primjene određenih lijekova, hipotermije i hipotireoze (Willis, 2018.).

Sinusna bradikardija u kritično bolesnih pacijenata može biti preteča srčanog zastoja (Dennis, 2018.).

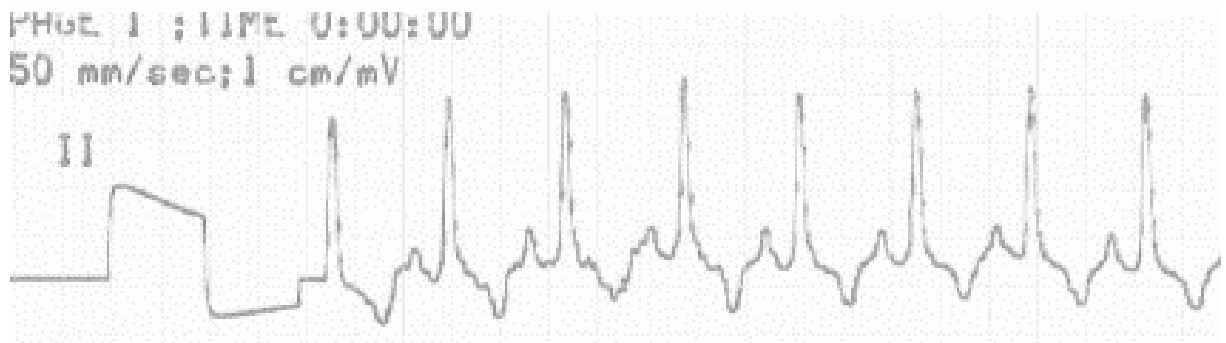


**Slika 8.** Sinusna bradikardija (II odvod, 50 mm/s, 25 mm/mV, iz arhive izv. prof. dr. sc. Marina Tortija).

### 2.9.4. Sinusne tahikardije

O sinusnoj tahikardiji (slika 9.) govorimo kada je brzina depolarizacije SA čvora viša od očekivane za razinu tjelesne aktivnosti. Često je uzrokovana simpatikotonijom, odnosno stresom ili boli, Nadalje, sinusna tahikardija može biti uzrokovana lijekovima i toksinima, prati hipovolemijski i hemoragični šok, anemiju, povišenu tjelesnu temperaturu i akutnog popuštanje srca.

EKG karakteristike su brzi atrijski i ventrikulski ritam (>160 otkucaja/ minuti), često uz postupan nastup i završetak (Dennis, 2018.).



**Slika 9.** Sinusna tahikardija (II odvod, 50 mm/s, 10 mm/mV, iz arhive izv. prof. dr. sc. Marina Tortija).

### 2.9.5. Bradiaritmije

Bradiaritmija je svaka aritmija praćena neprikladno niskom frekvencijom rada srca u odnosu na fiziološke potrebe organizma. Uzrok pojave bradiaritmije može biti poremećaj nastanka podražaja u SA čvoru ili smetnje u provođenju kroz provodni sustav srca (Dennis, 2018.).

Bradiaritmije su klinički značajne jer su potencijalni uzrok srčane sinkope. Dok neke bradiaritmije mogu biti hemodinamski stabilne, druge mogu biti opasne i predstavljaju hitno stanje koje zahtjeva brzo zbrinjavanje (medikamentno ili ugradnjom elektrostimulatora) (Willis, 2018.).

#### a) Sinusna pauza

Sinusna pauza definirana je kao kašnjenje u stvaranju električnog podražaja, kojem slijedi doknadna depolarizacija (atrijska, junkcijska ili ventrikulska) U pasa u mirovanju zabilježene su pauze trajanja od četiri do šest sekundi.

#### b) Sinusatrijski blok

Sinusatrijski (SA) blok definiramo kao poremećaj provođenja impulsa nastalih u SA čvoru na atrijski miokard. Razlikujemo tri stupnja SA bloka (Dennis, 2018.):

(1) **SA blok I. stupnja** – postoji prepreka prelasku podražaja iz SA čvora u mišićje atrijske, te podražaj kasni. SA blok I. stupnja se ne može elektrokardiografski prepoznati.

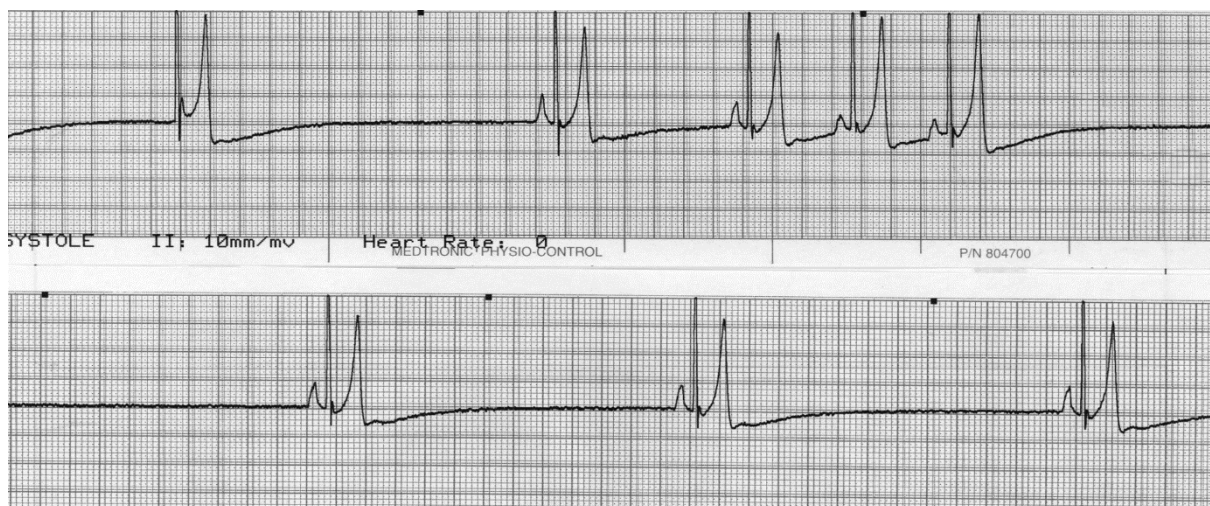(2) **SA blok II. stupnja** – podražaj iz SA čvora ne dopire u mišićje atrijske. Razlikujemo dva tipa: (1) pojedini P valovi izostaju zajedno s pripadajućim QRS

kompleksima, a slijedeći P val dolazi u normalnom ritmu, pa je PP pauza dvostruka veća od normalnog PP intervala odnosno (2) dolazi do postupnog skraćivanja PP intervala s grupiranjem P-QRS kompleksa, te pojavom pauze u ritmu

**(3) SA blok III. stupnja** – predstavlja oblik potpunog bloka, kada se niti jedan podražaj nastao u SA čvoru ne prenosi na radno mišićje atrija. U EKG-u izostaju P valovi, javljaju se duge pauze u ritmu (sinusne pauze). Kod SA bloka III. stupnja je interval bez P valova u matematičkom odnosu s normalnim PP intervalom (dvostruko, trostruko, četverostrukog duži). Čest je uzrok sinkope (Willis, 2018.).

**c) Sindrom bolesnog sinusnog čvora (engl. Sick Sinus Syndrome, SSS)**

Sindrom bolesnog sinusnog čvora (slika 10.) izraz je kojim se opisuje pojava više različitih bradiaritmija, ali i tahiaritmije. Nastaje posljedično degeneraciji tkiva SA čvora s vezivnotkivnim nadomještanjem, a elektrokardiografski je karakteriziran neprikladnom sinusnom bradikardijom, sinusnim arestom ili SA blokom, a u slučajevima difuzne bolesti provodnog sustava srca različitim stupnjevima atrioventrikulskog bloka. Prema tome SSS predstavlja aritmiju koja nastaje posljedično poremećaju stvaranja i provođenja podražaja (Willis, 2018.).



**Slika 10.** Sindrom bolesnog sinusnog čvora (II odvod, 50 mm/s, 10 mm/mV, iz arhive izv. prof. dr. sc. Marina Tortija).

#### d) Sinusni arest

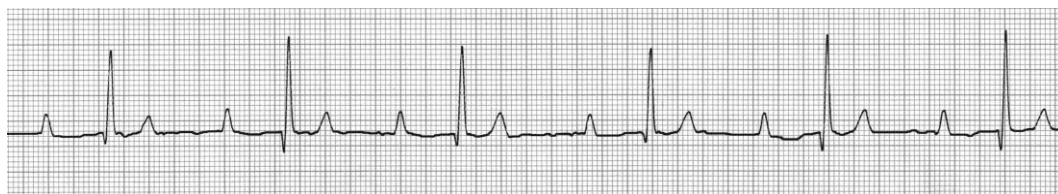Sinusni arest označava privremeni prekid depolarizacije SA čvora. U fiziološkim uvjetima je sinusni arest posljedica naglašenog tonusa vagusa, a u patološkim najčešće posljedica bolesti SA čvora. EKG karakteristika sinusnog aresta je pojava pauze u ritmu koja je duža od dva normalna PP intervala, ponekad s pojavom doknadnih depolarizacija (junkcijskih ili ventrikulskih) (Dennis, 2018.).

#### e) Atrioventrikulski blok

Atrioventrikulski (AV) blok predstavlja poremećaj provođenja podražaja, u smislu kašnjenja ili prestanka provođenja kroz AV čvor. Razlikuju se tri stupnja AV bloka, a uzroci su naglašeni tonus vagusa, intrinzična bolest AV čvora, lijekovi, hiperkalijemija i bolesti autonomnog živčanog sustava.

##### AV blok I. stupnja

AV blok I. stupnja karakterizira kašnjenje provođenja kroz AV čvor, što rezultira produljenim PR intervalom u EKG zapisu. Uglavnom je posljedičan naglašenom tonusu vagusa, a u kliničkom smislu je uglavnom bez značaja.

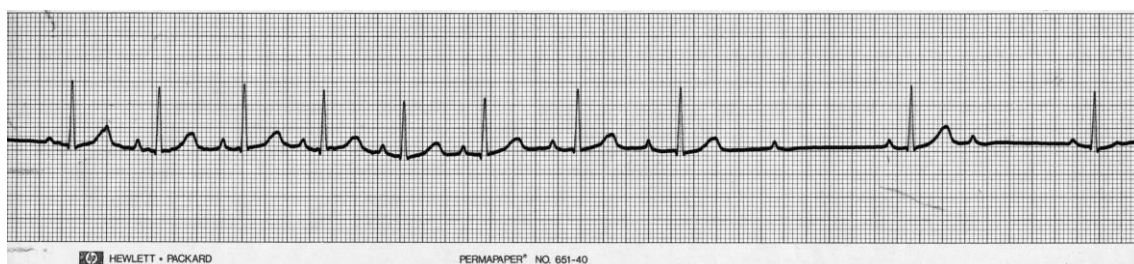


**Slika 11.** Atrioventrikulski blok I. stupnja (II odvod, 50 mm/s, 10 mm/mV, iz arhive izv. prof. dr. sc. Marina Tortija).

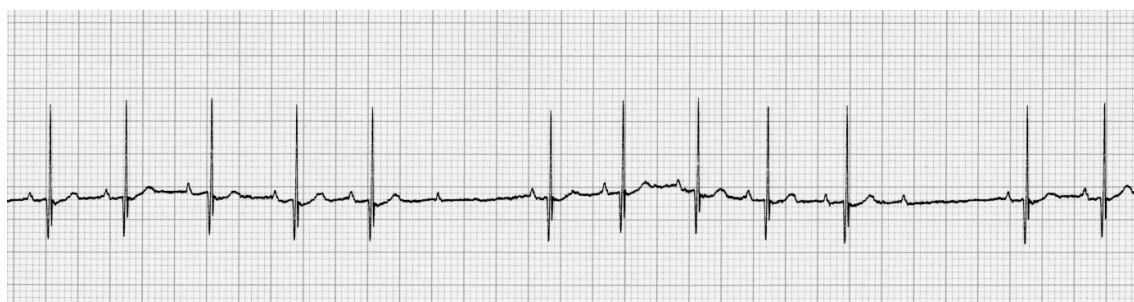##### AV blok II. stupnja

AV blok II. stupnja (slike 12. i 13.) karakteriziran je intermitentnim neuspjehom provođenja podražaja kroz AV čvor, što u EKG zapisu rezultira pojavom P vala ili valova bez QRS kompleksa. Promatrajući širinu, odnosno trajanje QRS kompleksa razlikujemo tip A AV bloka II. stupnja, kod kojeg su QRS kompleksi normalnog trajanja (tada je blok iznad Hisovog snopa), i tip B kod kojeg su QRS kompleksi široki, a što ukazuje da je bol ispod bifurkacije Hisovog snopa (Dennis, 2018.).

Dodatno se AV blok II stupnja dijeli na Mobitz tip I (slika 12.) i tip II (slika 13.). Kod Mobitzovog bloka tipa I (Wenckebachova periodika) PR interval se progresivno produžuje te na kraju QRS kompleks izostane, dok se kod Mobitzovog bloka tipa II ne nalazi progresivno produživanje PR intervala, već jednostavno dolazi do izostajanja QRS-kompleksa. Dodatno se opisuje i AV blok visokog stupnja, kod kojeg se tek svaki četvrti ili peti podražaj iz atriya prenese na ventrikule. Kod navedenog oblika radi se o uznapredovalom AV bloku II stupnja, koji često progredira u kompletni AV blok. (Dennis, 2018.).



**Slika 12.** Atrioventrikulski blok 2. stupnja Mobitz tip 1 (Wenckebachova periodika) (II odvod, 50 mm/s, 10 mm/mV, iz arhive izv. prof. dr. sc. Marina Tortija).



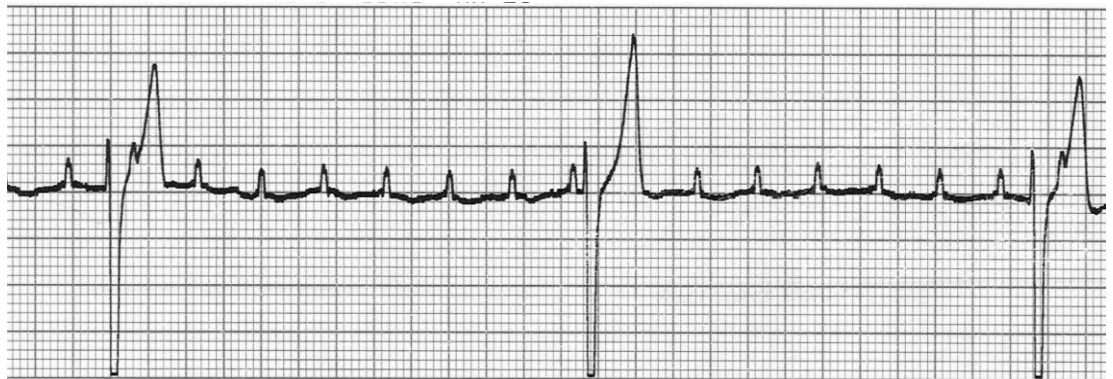**Slika 13.** Atrioventrikulski blok 2. stupnja Mobitz tip 2 ( iz arhive izv. prof. dr. sc. Marina Tortija).

### **AV blok III. stupnja**

AV blok trećeg stupnja (slika 14.), kompletni ili totalni atrioventrikulski blok, karakteriziran je stalnim stalnim neuspjehom provođenja kroz AV čvor, te ventrikuli bivaju depolarizirani doknadnim (zamjenskim, pobjeglim od engl. *escape*) ritmom koji je neovisan o atrijskom ritmu.

Kod AV bloka III. stupnja govorimo o atrioventrikulskoj disocijaciji, a posljedica je bolesti (degenerativne, upalne ili tumorske prirode) AV čvora. U EKG-u nalazimo brži, atrijski ritam i sporiji, doknadni ritam, koji često ima ishodište u miokardu ventrikula,

pa su QRS kompleksi prošireni i bizarne morfologije. U pasa s AV blokom III stupnja postoji opasnost od iznenadne srčane smrti.



**Slika 14.** Atrioventrikulski blok 3. stupnja (II odvod 25 mm/s, 10 mm/mV, iz arhive izv. prof. dr. sc. Marina Tortija).

### 2.9.6. Smetnje interventrikulskog provođenja podražaja

Intraventrikulske smetnje provođenja podražaja klasificiraju se na temelju anatomske regije u kojoj je smetnja prisutna, pa tako razlikujemo monofascikularne, bifascikularne i trifascikularne blokove (tablica 3.).

**Tablica 3.** Klasifikacija interventrikulskih smetnji provođenja (Izvor: BSAVA Manual of Canine and Feline Cardiorespiratory Medicine, 2nd edition).

| Monofascikularni blokovi                               | Bifascikularni blokovi                                       | Trifascikularni blokovi  |
|--|--|--|
| Blok desne grane                                       | Blok desne grane s lijevim prednjim ili stražnjim hemiblokom | Infranodalni blok – blok lijeve i desne grane                        |
| Lijevi prednji (anteriorni/kranijalni) blok (hemiblok) | Blok lijeve grane  | Bifascikularni blok s atrioventrikulskim blokom II. ili III. stupnja |
| Lijevi stražnji (posteriorni/kaudalni) blok (hemiblok) |  |  |



## a) Monofascikularni blokovi

### **Blok desne grane** ( eng. *right bundle branch block*, RBBB)

Blok desne grane rijetko nalazimo u zdravih pasa. Kako je mjesto postojanja bloka varijabilno, tako su varijabilne promjene u morfologiji QRS kompleksa. Što je područje bloka proksimalnije, to su promjene u EKG-u izraženije. Desni se ventrikul depolarizira prijenosom od stanice do stanice, koji je sporiji i rezultira vektorom depolarizacije koji se širi prema desno, što rezultira pojavom dubokog S vala.

Ključne značajke su:

- trajanje QRS-a duže od 80 ms,
- pomak električne osi u desno
- R zubac u odvodu aVR

### **Blok lijeve grane**

Nastaje zbog kašnjenja ili prekida provođenja u prednjem i stražnjem snopiću lijeve grane. Impuls se normalno prenosi preko Hisovog snopa i desne grane, ali zbog prekida provođenja se lijevi ventrikul depolarizira sporijim, međustaničnim prijenosom podražaja.

Ključne značajke su:

- produljeni QRS kompleks (>80ms)
- dominantan R zubac u I, II, III i aVF odvodu
- izostanak Q zupca u I odvodu
- izražena devijacija J točke i/ili devijacija ST segmenta zbog izmijenjene depolarizacije i repolarizacije lijevog ventrikula

## b) Bifascikularni blok

Tipični su bifascikualrni blokovi kombinacija bloka desne grane i lijevog anteriornog hemiobloka, odnosno, rjeđe, kombinacija bloka desne grane i lijevog posteriornog bloka.

### c) Trifascikularni blok

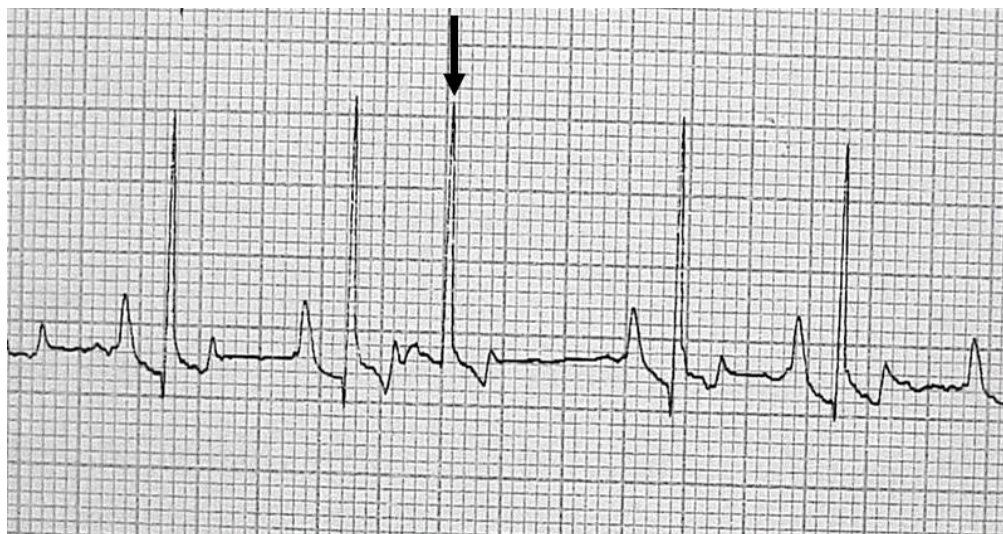Višestruki oblici trifascikularnog bloka opisani su u pasa, ali se rijetko susreću u kliničkoj praksi.

Uzroci trifascikularnog bloka uključuju:

- nasljedna stenoza Hisovog snopa kod mopseva
- kardiomiopatije
- infarkt miokarda
- složeni oblici prirođenih bolesti srca
- miokarditisi

#### 2.9.7. Supraventrikulske (atrijske) aritmije

Pod pojmom supraventrikulske (atrijske) ektopije podrazumijevamo se podražaje kojima je ishodište izvan SA čvora, dakle u radnom miokardu atrija, te specifičnim anatomskim strukturama u atriju (koronarni sinus, ušća šupljih vena i plućnih vena, Marshallov ligament). Općenito govoreći razlikujemo dva oblika ektopičnih udaraca: (1) preuranjene supraventrikulske kontrakcije (supraventrikulske ekstrasistole, slika 15.), kod kojih podražaj nastaje prije očekivane, normalne depolarizacije SA čvora, i (2) doknadni udarci (od engl. *escape beats*), koji se javljaju nakon duže pauze u ritmu. Dodatno je važno napomenuti da preuranjene supraventrikulske kontrakcije može pratiti kompenzacijska ili nekompenzacijska pauza.



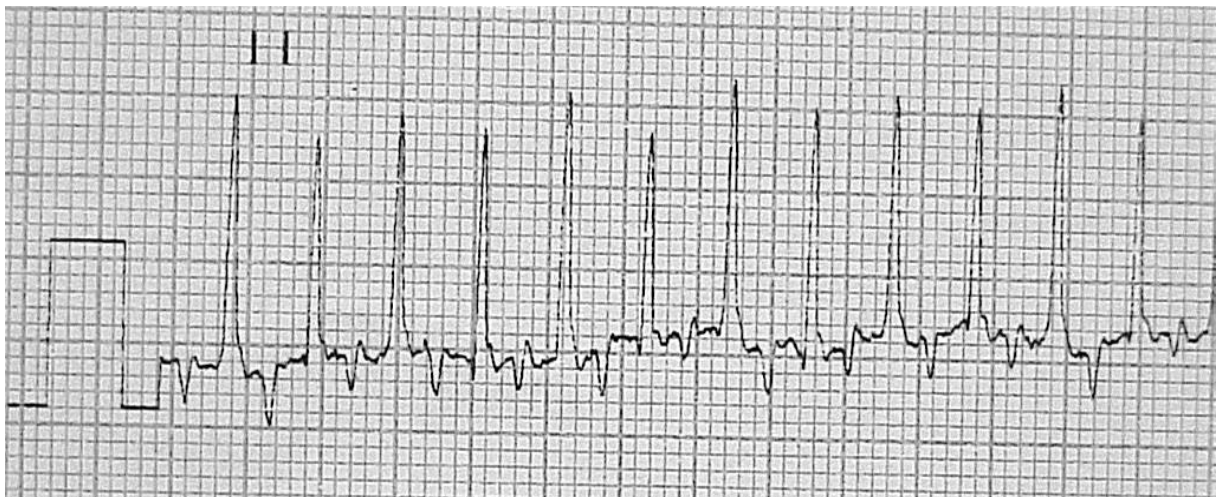
**Slika 15.** Preuranjena supraventrikulska kontrakcija (strelica) (II odvod, 50 mm/s, 10 mm/mV, iz arhive izv. prof. dr. sc. Marina Tortija)

Supraventrikulske kontrakcije mogu se javljati kao pojedinačne ektopije, odnosno u tipu bigeminije (sinusnu depolarizaciju slijedi ektopična), trigeminije (nakon svake druge sinusne depolarizacije dolazi ektopična) ili kvadrigeminije (nakon svake treće sinusne depolarizacije slijed ektopična depolarizacija (Oliveira, 2018.).

### 2.9.8. Supraventrikulske (atrijske) tahikardije

Skupini supraventrikulskih tahikardija (slika 16.) pripadaju fokalna atrijska tahikardija, multifokalna atrijska tahikardija, nodalne/junkcijske tahikardije, reciprocirajuće tahikardije, te fibrilacija i unudlacija atrijske. Mehanizmi nastanka supraventrikulskih tahikardija uključuju ubrzan normalan automatizam, potaknutu aktivnost, i križanje podražaja. Često su ishodišta vezana za anatomske strukture poput prstena trikuspidne valvule, Marshallovog ligamenta, ušća plućnih vena, akcesornih puteva itd. (Liu i ostali, 2013.).

Supraventrikulske tahikardije mogu se javiti na organski zdravom srcu, ali i posljedično prirođenim i stečenim bolestima srca. Ponekad je pojava supraventrikulske tahikardije posljedica antiaritmijske terapije. Atrijalna tahikardija ima iste karakteristike kao i ektopični atrijski ritam, ali s višim otkucajima srca koji kod pasa često mogu biti u rasponu od 210 do 340 otkucaja u minuti.



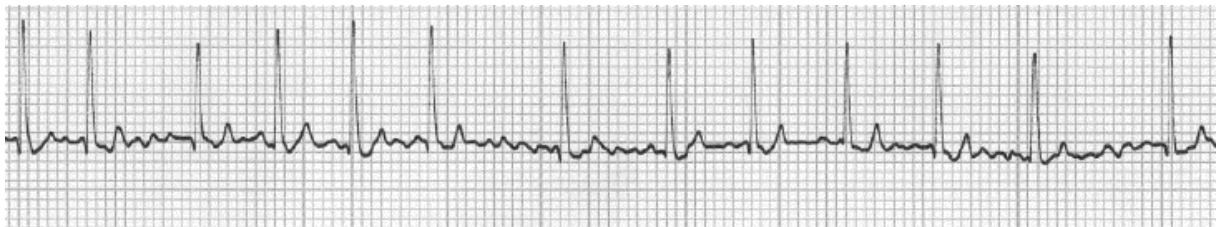
**Slika 16.** Supraventrikulska tahikardija (II odvod, 25 mm/s, 10 mm/mV, iz arhive izv. prof. dr. sc. Marina Tortija).

U EKG-u je ritam uglavnom pravilan (regularan), često s postupnim porastom frekvencije u početku te usporavanja po prestanku tahikardije. Ektopični P' val razlikuje se od sinusnog P val,

a njegova morfologija ovisi o mjestu ektopičnog žarišta. U većini slučajeva je P' val podrijetlom u svodu lijevog ili desnog atrija – pozitivan je u II, III i aVF odvodu. PR interval može biti normalan ili pak produljen, a QRS kompleks je normalnog trajanja i morfologije obzirom da se ektopični prodražaj širi uobičajenim putevima ventrikulskog dijela provodnog sustava (Oliveira, 2018.).

### 2.9.9. Fibrilacija atrija (engl. *atrial fibrillation*, FA)

Fibrilacija atrija (slika 17.) je najčešće dijagnosticirana supraventrikulska tahiaritmija u pasa. Glavni je supstrat za nastanak FA povećanje atrija posljedično prirođenoj ili stečenoj bolesti srca, no opisana je i pojava FA u pasa s organski zdravim srce. Navedeni je oblik poznat kao primarna FA ili engl. *lone atrial fibrillation*, te je najčešće nalazimo kod divovskih pasmina pasa, tipično irskog vučjeg hrta (Willis, 2018., Peckens, 2008.). Elektrokardiografski, FA karakterizira neorganizirana električna aktivnost atrija koja rezultira odsutnošću P valova i brzim, nepravilnim (neregularanim) ventrikulskim ritmom. QRS kompleksi su uglavnom uski, odnosno normalnog trajanja (slika 14.). Hemodinamske posljedice FA uključuju smanjen minutni volumen i razvoj/pogoršanje zastojnog popuštanja srca (Saunders i sur., 2009).



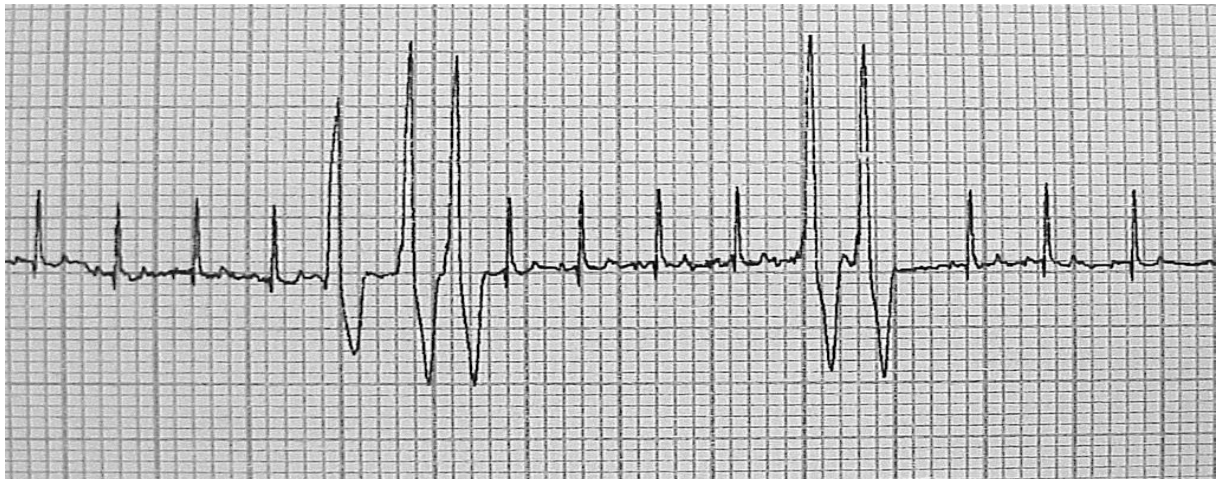**Slika 17.** Fibrilacija atrija (II. odvod, 25 mm/s, 10 mm/mV, iz arhive izv. prof. dr. sc. Marina Tortija).

### 2.9.9. Ventrikulske aritmije

Ventrikulskim aritmija ishodište podražaja je u ventrikulskom miokardu i pripadaju najčešćim uzrocima iznenadne srčane smrti. Javljaju se kod strukturno bolesnog srca ili im uzrok može biti izvansrčani, tipično posljedično sistemske upali i zatajivanju organskih sustava. U manjem broju slučajeva ventrikulske aritmije se javljaju kao idiopatski poremećaj (Mavropoulou, 2018.; Yamada, 2016.).

### a) Preuranjene ventrikulske kontrakcije (engl. *premature ventricular contractions, PVK*)

Preuranjene ventrikulske kontrakcije ili ventrikulske ekstrasistole (slika 18.) javljaju se posljedično depolarizaciji stanica koje se nalaze u radnom miokardu ventrikula ili pak ventrikulskom dijelu provodnog sustava srca. Ektopični podražaji nastali u radnom miokardu ventrikula nastali impuls se provodi sporo, a ventrikuli će se depolarizirati asinkrono. Zbog toga je QRS kompleks proširen ( $>70$  ms) i bizarnog, neobičnog, oblika, a pripadajući T val je obrnutog polariteta u odnosu na QRS kompleks (diskordantan). P val uglavnom nije vidljiv. U onim slučajevima gdje PVK ima morfologiju bloka desne grane - QRS kompleks je bitno dominantno negativnog otklona u II, III i aVF odvodu, ektopični podražaj je nastao u miokardu lijevog ventrikula. Ukoliko QRS kompleks PVK ima morfologiju bloka lijeve grane – dominantno pozitivan otklon u II, III i aVF odvodu, ishodište će biti u desnom ventrikulu. Podražaji koji dolaze iz istog žarišta dovode do pojave unifokalnih, monomorfnih PVK, naglašavajući pritom da se morfologija QRS kompleksa ne mijenja, dok se u slučaju postojanja više različitih žarišta u miokardu ventrikula javljaju multifokalne ili polimorfne PVK. (Mavropoulou, 2018.).

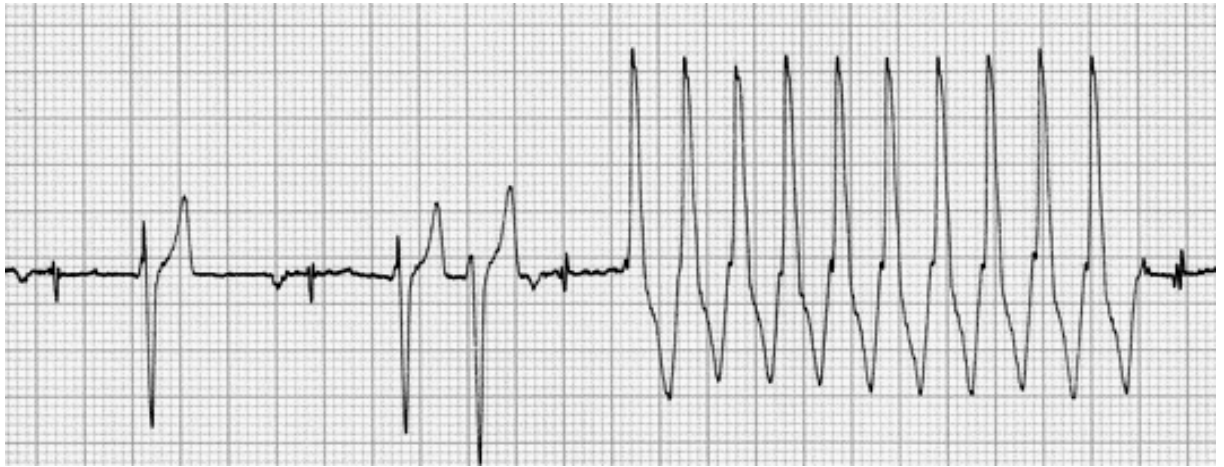


**Slika 18.** Preuranjene ventrikulske kontrakcije (triplet i par) (II odvod, 25 mm/s, 5 mm/mV, iz arhive izv. prof. dr. sc. Marina Tortija).

### b) Ventrikulska tahikardija (VT)

Kao i kod PVK, prema ektopičnom žarištu (jedno ili više) razlikujemo monomorfnu (slika 19.) i polimorfnu ventrikulsku tahikardiju. O VT govorimo kada postoji tri ili više uzastopne PVK, frekvencija je 180 i više, a RR intervali su pravilni. Obzirom na trajanje VT možemo opisati

kao nepostojanu (do 30 s) i postojanu (duže od 30 s), Često se javljaju u paroksizmima, dakle intermitentno. Kao i kod PVK su P valovi disocirani od QRS kompleksa i normalno nisu vidljivi (Mavropolou, 2018).



**Slika 19.** Monomorfna ventrikulska tahikardija (II odvod, 25 mm/s, 10 mm/mV, iz arhive izv. prof. dr. sc. Marina Tortija).

Poseban je oblik polimorfne ventrikulske tahikardija tzv. torzada (od franc. *Torsade de Pointes*, TdP) koji karakterizira sinusoidno uvijanje QRS kompleksa oko izoelektrične linije, pa se amplitude QRS kompleksa progresivno povećava i smanjuje, a QT interval može biti značajno produljen. Kod TdP rizik od razvoja ventrikulske fibrilacije je izrazito visok (Baty, 1994).

### c) Undulacija (treperenje) ventrikula ( engl. *ventricular flutter*)

Undulacija ventrikula predstavlja oblik izrazito brze monomorfne ventrikulske tahikardije kod kojeg dolazi do stapanja QRS kompleksa i T valova. Na taj način nastaje kontinuirani valovit oblik EKG krivulje, a u zapisu nije moguće razlikovati srčane cikluse. Ventrikulska frekvencija kod undulacije ventrikula viša je od 300/min što dovodi do značajnog poremećaja hemodinamike, a sama aritmija vrlo brzo degenerira u ventrikulsku fibrilaciju.

### e) Ventrikulska fibrilacija

Ventrikulsku fibrilaciju karakterizira brza i nepravilna, asinkrona aktivacija ventrikulskog miokarda, što rezultira izostankom svrsishodne mehaničke aktivnosti ventrikula. Ventrikulski miokard depolariziran je brojnim simultanim fragmentiranim električnim frontama pa miokarda

više podrhtava nego što se kontrahira. U EKG-u nije moguće razaznati elemente krivulje, već nalazimo valovitost krivulje različitih amplituda. Ventrikulska fibrilacija se može podijeliti u četiri faze prema Wiggersu (Mavropoulou, 2018.; Krummen i sur., 2016.):

1. tahisistolička ili undulacijska faza – traje nekoliko sekundi
2. konvulzijska nekoordinacija – traje 15 do 40 sekundi
3. tremorska nekoordinacija – traje 2 do 4 minute
4. atonična koordinacija

### **2.9.10. Aritmije i dilatacijska kardiomiopatija – pasminski specifične aritmije**

Kardiomiopatije predstavljaju heterogena skupina bolesti miokarda koje dovode do mehaničke i/ili električne disfunkcije praćene razvojem ekscentrične hipertrofije ventrikula (Wess i sur., 2017.).

Dilatacijska kardiomiopatija važan je uzrok kardiovaskularnog morbiditeta i mortaliteta u pasa i najčešći je stečeni srčani poremećaj velikih i gigantskih pasmina pasa. Dilatacijska kardiomiopatija vrlo je česta u dobermana, ali i njemačkih boksera, njufaundelndera, erdelskih terijera, portugalskih vodenih pasa, njemačkih doga, irskih vučjih hrtova i jelenskih hrtova. Osim u navedenih pasmina može se javiti u srednje velikih pasmina, posebice koker španijela.

Dilatacijska kardiomiopatije, točnije njezin razvoj može se opisati kroz tri tipična stadija:

1. stadij I – morfološki i električki zdravo srce; radi se o poremećaju na razini stanice
2. stadij II – pojava remodelacije ili poremećaja srčanog ritma, no bez znakova popuštanja srca (okulni ili preklinički stadij bolesti)
3. stadij III – razvoj zastojnog popuštanja srca praćenog kliničkim znakovima poput respiratornog distresa, cijanoze, nepodnošenja tjelesnog napora, kašlja itd. (klinički stadij bolesti)

Poremećaji srčanog ritma koji mogu pratiti dilatacijsku kardiomiopatiju su različiti – supraventrikulske preuranjene kontrakcije, supraventrikulske tahikardije, fibrilacija atrijske, preuranjene ventrikulske kontrakcije, ventrikulska tahikardija/fibrilacija (Wess i Torti, 2018.).

### **a) Dobermanska kardiomiopatija**

Dobermanska kardiomiopatija najčešća je stečena bolest srca u dobermana, od koje obolijeva oko 60% dobermana tijekom svojeg života. Mušjaci i ženke su podjednako zahvaćeni, no slika bolesti je različita: u mužjaka je to češće oblik bolesti s naglašenom sistoličkom disfunkcijom, dok je kod ženki češći aritmogeni oblik. Okultni stadij prati pojava ventrikulskih aritmija i/ili sistoličke disfunkcije, a često traje i više godina prije nego što se razvije zastojno popuštanje srca. (Wess i sur, 2017.). Prosječna dob otkrivanja okultne dobermanske kardiomiopatije je između pet i sedam godina starosti, no može se javiti i pasa starosti dvije godine. Testovi probira (engl. *screening tests*) za rano otkrivanje kardiomiopatije su ehokardiografska pretraga, Holter elektrokardiografska pretraga (24-satni EKG) te određivanje koncentracije srčanog troponin I. Pregledi na srčano zdravlje trebali bi se provoditi od trećeg godine starosti, jednom godišnje. Što se nalaza Holter-EKG-a tiče zdravi dobermani imaju do 50 pojedinačnih PVK u 24 sata. Pojava više od 300 PVK/24 sata ili dva uzastopna nalaza unutar 12 mjeseci 50 do 300 PVK/24 sata smatraju se dijagnostičkim za dobermansku kardiomiopatiju, bez obzira na nalaz ehokardiografske pretrage (Wess i Torti, 2018.).

### **b) Aritmogeni kardiomiopatija desnog ventrikula (AKDV, bokserverska kardiomiopatija)**

Aritmogeni kardiomiopatija desnog ventrikula nasljedna je stečena bolest miokarda koja je karakterizirana pojavom ventrikulskih tahiaritmija s posljedičnom iznenadnom srčanom smrću i sistoličke disfunkcije. Kod boksera oboljelih od AKDV dolazi do zamjene kardiomiocita s masnim ili fibroznim tkivom, što dovodi do pojave aritmija te progresivnog stanjenja stijenki desnog ventrikula, te terminalno do razvoja sistoličke disfunkcije i ekscentrične hipertrofije desnog ventrikula. Opisana su tri stadija AKDV:

1. stadij I – asimptomatski psi s učestalim PVK
2. stadij II – sinkopa posljedično ventrikulskoj tahikardiji
3. stadij III – razvoj sistoličke disfunkcije



AKDV je tipično bolest odraslih pasa, no može se javiti u bilo kojoj dobi. Trenutna je preporuka da se prvi Holter-EKG, kao test probira, učini s navršениh tri godine starosti, te se nakon toga ponavlja na godišnjoj bazi (Meurs, 2017.; Wess i Torti, 2018.). Meurs (2017) je razvila sustav stupnjevanja nalaza Holter-EKG:

1. I stupanj – unutar fiziološkog raspona: do 50 PVK/24 sata
2. II stupanj – 51 do 100 PVK/24 sata; preporuča se ponavljanje pretrage za 6 do 12 mjeseci
3. III stupanj – sumnja na AKDV: 100 do 300 pojedinačnih PVK/24 sata
4. IV stupanj – velika vjerojatnost da pas boluje od AKDV: 100 do 300 PVK/24 sata koje zadovoljavaju kriterije malignosti (pr. učestali parovi, tripleti ili pojava nepostojane ventrikulske tahikardije) ili 300 do 1000 PVK/24 sata
5. V stupanj – pas boluje od AKDV: više od 1000 PVK/24 sata; indicirana je antiaritmjska terapija.

### **c) Kardiomiopatija irskog vučjeg hrta**

Za irske vučje hrtove karakteristično je da kardiomiopatija ima izrazito dugu asimptomatsku, supkliničku fazu. Često je jedini pokazatelj povećanog rizika od razvoja dilatacijske kardiomiopatije prisutnost fibrilacije atrijske. Bolest se često javlja u dobi od četiri do pet godina, više u mužjaka nego u ženki. Uz primarnu (engl. *lone*) fibrilaciju atrijske, mogu se u EKG uočiti i PVK. Oni irski vučji hrtovi kod kojih je prisutna primarna fibrilacija atrijske, mogu unutar 24 mjeseca razviti dilatacijsku kardiomiopatiju. Bolest sporo napreduje. Osim navedenih aritmija, u irskih vučjih hrtova mogu se još naći: preuranjene supraventrikulske kontrakcije, blok desne grane ili lijevi stražnji (kaudalni) hemiblok (Urfer i sur, 2007.; Wess i Torti, 2018.).

### **2.9.11. Sistemske bolesti praćene pojavom aritmije**

#### **a) Proširenje i zavrnuće želudca (PZZ)**

Proširenje i zavrnuće želudca predstavlja hitno stanje i zahtijeva inicijalno stabilizaciju, a zatim kiruršku terapiju, te intenzivno poslijeoperacijskog zbrinjavanje. Kao komplikacije se kod PZZ-

a javljaju: arterijska hipotenzija, akutna ozljeda bubrega, diseminirana intravaskularna koagulacija te ulceracije sluznice želuca. Kardiovaskularne komplikacije PZZ-a su hipovolemijski šok, poremećaji srčanog ritma i sistoličke disfunkcija. U 40 do 70% pasa s PZZ-om se u poslijeoperacijskom tijeku javljaju aritmije, najčešće ventrikulske aritmije (ubrzani idioventrikulski ritam, ventrikulska tahikardija, preuranje ventrikulske kontrakcije). Ishemija, kao i reperfuzijska ozljeda su najčešći uzroci pojave aritmija. Kod pasa s PZZ-om je često povišena koncentracija srčanog troponin I, srčanog biomarkera, koja pozitivno korelira s ozbiljnošću aritmije (Bruchim i Kelmer, 2014.; Sharp i Rozanski, 2014.).

## **b) Poremećaji koncentracije elektrolita**

Aritmije se mogu javiti kod slijedećih poremećaja u koncentraciji elektrolita: hipokalijemiji, hiperkalijemiji, hipomagnezijemiji, hipermagnezijemiji, hipokalcijemiji i hiperkalcijemiji (Manning, 2001.).

## **c) Endokrinopatije**

### **Hipotireoza**

Kod hipotireotičnih pasa u EKG često nalazimo sinusnu bradikardiju, hipovoltažu R zupca i diskordantne T valove. Puls je često slabiji kvaliteta, a sistolička funkcija može biti oslabljena. Sama hipotireoza rijetko uzrokuje klinički značajnu sistoličku disfunkciju (Scott-Moncrieff, 2007.).

### **Addisonova bolest**

Addisonijanska kriza, po život opasna posljedica hipoadrenokorticisma, karakterizirana je, između ostalog, hiperkalijemijom. Kod blage i umjerena hiperkalijemije kardiovaskularne su posljedice minimalne, dok izrazitu (tešku) hiperkalijemiju (>8 mmol/L) prati pojava bradiaritmija, prvenstveno sinoventrikulskog ritma, karakteriziranog niskom srčanom frekvencijom, izostankom P vala, proširenim QRS kompleksom i visokim (šiljastim) T valovima (Lathan, 2018.).

#### **d) Traumatska ozljeda miokarda**

Tupa trauma (kontuzija) miokarda može dovesti do pojave tzv. poslijetraumatskih aritmija. Aritmije se često javljaju 12 do 24 sata po pretrpljenoj traumi. Najčešće aritmije koje prate traumatsku ozljedu miokarda su preuranjene ventrikulske kontrakcija, fibrilacija atrija, supraventrikulska tahikardija i ventrikulska tahikardija. U većini slučajeva radi se o samoograničavajućem stanju, koje ipak zahtijeva strogi nadzor. Kod pacijenata kod kojih aritmija dovodi do hemodinamske nestabilnosti indicirana je antiaritmijska terapija, prvenstveno lidokainom (Kagan, 1980.).

### 3. POPIS LITERATURE

1. Baty, C. J., Sweet, D. C., & Keene, B. W. (1994.): Torsades De Pointes-Like Polymorphic Ventricular Tachycardia in a Dog. *Journal of Veterinary Internal Medicine*, 8(6), 439–442.
2. Bonagura JD, Twedt DC (2009.): *Kirks current veterinary therapy XV*. Elsevier Saunders. Amsterdam. pp. 737.–748.
3. Bruchim, Y., & Kelmer, E. (2014.): Postoperative Management of Dogs With Gastric Dilatation and Volvulus. *Topics in Companion Animal Medicine*, 29(3), 81–85.
4. Ćupić V., Mehmed Muminović, Kobal S., Velez R. (2014.): *Farmakologija, Drugo izdanje*, 316. – 325.
5. Dennis, S., Johnson, Lynelle. R., Fuentes V. L. (2018.) : *BSAVA Manual of Canine and Feline cardiorespiratory Medicine*, Second edition , 121. – 186.
6. El-Sherif, N., Scherlag, B. J., & Lazzara, R. (1975.): Pathophysiology of second degree atrioventricular block: A unified hypothesis. *The American Journal of Cardiology*, 35(3), 421. – 434.
7. Herak-Perković V, Grabarević Ž, Kos J. (2012.): *Veterinarski priručnik, 6.izdanje. Medicinska naklada-Zagreb, Zagreb*, 2153. – 2157.
8. Kagan, K. G. (1980.): Thoracic Trauma. *Veterinary Clinics of North America: Small Animal Practice*, 10(3), 641. – 653.
9. Krummen, D. E., Ho, G., Villongco, C. T., Hayase, J., & Schricker, A. A. (2016.): Ventricular fibrillation: triggers, mechanisms and therapies. *Future Cardiology*, 12(3), 373.–390.
10. König H. E., Liebich H-G. (2008.): *Anatomija domaćih sisavaca, udžbenik i atlas* 464.-466.
11. Lathan, P., & Thompson, A. (2018.): Management of hypoadrenocorticism (Addison's disease) in dogs. *Veterinary Medicine: Research and Reports*, Volume 9, 1–10.
12. Lerman BB, Stein KM, Markowitz SM. (1997.) : Mechanisms of idiopathic left ventricular tachycardia. *J Cardiovasc Electrophysiol*. 8:571.–583.
13. Liu, Y., Scherlag, B. J., Fan, Y., Mao, J., Hepler, E., Varma, V., Po, S. S. (2013.): Experimental Model of Focal Atrial Tachycardia: Clinical Correlates. *Journal of Cardiovascular Electrophysiology*, 24(8), 909.–913.

14. Manning, A. M. (2001.): Electrolyte Disorders. *Veterinary Clinics of North America: Small Animal Practice*, 31(6), 1289.–1321.
15. Meurs, K. M. (2017.): Arrhythmogenic Right Ventricular Cardiomyopathy in the Boxer Dog. *Veterinary Clinics of North America: Small Animal Practice*, 47(5), 1103.–1111.
16. Noszczyk-Nowak, A., Michałek, M., Kałuża, E., Cepiel, A., & Paśławska, U. (2017.): Prevalence of arrhythmias in dogs examined between 2008 and 2014. *J VetRes*. 61:103.-110.
17. Pariaut, R. (2017.): Atrial Fibrillation. *Veterinary Clinics of North America: Small Animal Practice*, 47(5), 977.–988.
18. Peckens, N. K., & Lefbom, B. K. (2008.): ECG of the Month. *Journal of the American Veterinary Medical Association*, 232(11), 1642.–1644.
19. Pedro, B., Fontes-Sousa, A. P., & Gelzer, A. R. (2020.): Diagnosis and management of canine atrial fibrillation. *The Veterinary Journal*, 105549.
20. Scott-Moncrieff, J. C. (2007.): Clinical Signs and Concurrent Diseases of Hypothyroidism in Dogs and Cats. *Veterinary Clinics of North America: Small Animal Practice*, 37(4), 709.–722.
21. Sharp, C. R., & Rozanski, E. A. (2014.): Cardiovascular and Systemic Effects of Gastric Dilatation and Volvulus in Dogs. *Topics in Companion Animal Medicine*, 29(3), 67–70.
22. Smith Jr. F.W.K., Tilley L.P., Oyama M., Sleeper M.M., (2015.): *Manual of Canine and Feline Cardiology*, 5<sup>th</sup> Edition , 145.-190.
23. Urfer, S. R., Gaillard, C., & Steiger, A. (2007.): Lifespan and disease predispositions in the Irish Wolfhound: A review. *Veterinary Quarterly*, 29(3), 102.–111.
24. Vailati, M. C. F., Schwartz, D. S., Galli, N. M., Conti, J. P., Lourenço, M. L. G., Machado, L. H. A., Gonçalves, R. S. (2011.): ECG of the Month. *Journal of the American Veterinary Medical Association*, 238(7), 850.–852.
25. Ward, J. L., DeFrancesco, T. C., Tou, S. P., Atkins, C. E., Griffith, E. H., & Keene, B. W. (2016.): Outcome and survival in canine sick sinus syndrome and sinus node dysfunction: 93 cases (2002–2014). *Journal of Veterinary Cardiology*, 18(3), 199.–212.
26. Wess, G., Domenech, O., Dukes-McEwan, J., Häggström, J., & Gordon, S. (2017.): European Society of Veterinary Cardiology screening guidelines for dilated

cardiomyopathy in Doberman Pinschers. *Journal of Veterinary Cardiology*, 19(5), 405.-415.

27. Willis R., Oliveira P., Mavropoulou A. (2018.): *Guide to Canine and Feline Electrocardiography*, John Wiley&SonsLtd, 35.-40.; 57.-62.; 79.-100.; 128.-140.; 219.-227.; 285.-293.; 315.-318.; 319.-325.;
28. Yamada T.(2016.): Idiopathic ventricular arrhythmias: relevance to the anatomy, diagnosis and treatment. *J Cardiol*. 68:463.-471.

#### 4. SAŽETAK

Aritmije su poremećaji u ritmu srčanog rada koje se dijagnosticiraju elektrokardiografom što nam pokazuje odstupanje od normalnog srčanog rada i uključuje poremećaje u frekvenciji i pravilnosti srčane akcije. U ovom radu upoznajemo se sa anatomijom srčanog provodnog sustava te o fiziološkom načinu njezinog rada, raspravljamo o pravilnom načinu provođenja dijagnostike pomoću elektrokardiograma te o interpretaciji dobivenog nalaza. Obrađujemo najučestalije aritmije te njihova karakteristična obilježja na EKG-u te objašnjavamo najučestalije skupine lijekova koje se koriste prilikom liječenja aritmija.

**Ključne riječi: elektrokardiogram; pas; poremećaji srčanog ritma**

## **5. SUMMARY**

### **Heart rhythm disorders in dogs**

Arrhythmias are disturbances in the rhythm of the heart's work, which are diagnosed by an electrocardiograph, which shows us a deviation from the normal heart's work and includes disturbances in the frequency and regularity of the heart's action. In this paper, we get acquainted with the anatomy of the cardiac conduction system and the physiological way it works, we discuss the correct way of conducting diagnostics using an electrocardiogram and the interpretation of the obtained findings. We deal with the most common arrhythmias and their characteristic features on the ECG, and explain the most common groups of drugs that are used in the treatment of arrhythmias.

**Keywords:** electrocardiogram; dog; heart rhythm disorders



## 6. ŽIVOTOPIS

Rođen sam 11. listopada 1995. godine u Osijeku gdje nakon završetka osnovne škole upisujem III. gimnaziju. Maturirao sam 2014. godine i potom upisujem Veterinarski fakultet u Zagrebu.

Na prvoj godini studija učlanjujem se u studentsku udrugu IVSA gdje sudjelujem u provođenju događanja pod organizacijom IVSE.

Već u prvoj godini počinjem sa volontiranjem u veterinarskoj ambulanti „Dr. Doolittle“ u Osijeku pod mentorstvom uni. mag. med. vet. Tomislava Dežea, gdje se prvi put upoznajem s kliničkim i kirurškim radom. Nakon polaganja Kliničke propedeutike, počinjem volontirati na Klinici za porodištvo i reprodukciju pod mentorstvom dr. vet. med. Ivana Butkovića i dr. vet. med. Juraja Šavorića, koji me uvode u zanimljivi svijet rada u bolničkom okruženju. Početkom 6. godine studija, počinjem volontirati u Veterinarskoj ambulanti za male životinje „Fabela“, pod mentorstvom dr. vet. med. Alana Jurce, zahvaljujući kojem sam pronašao novi interes u polju ortopedije i kirurgije, gdje nastavljam i dan danas s volontiranjem.

Za vrijeme studija te završetkom istog, prolazim kroz dvije međunarodne prakse u Balmesvet Veterinaris u Barceloni, Španjolska. Jedna praksa je bila u trajanju od 2 mjeseca, te druga u trajanju od 9 mjeseci gdje sam odrađivao kliničke rotacije i noćne smjene.

Prilikom studija prisustvovao sam 8. internacionalnom kongresu „Veterinarska znanost i profesija“ (2019), te na radionici pod organizacijom Hrvatskog Olimpijskog odbora „Sportaš365 Karijera+“.