

POJAVNOST ROTACIJSKE NESTABILNOSTI („PIVOT SHIFT FENOMENA“) NAKON LIJEČENJA RUPTURE PREDNJEG KRIŽNOG LIGAMENTA TPLO TEHNIKOM

Fučkan, Luka

Master's thesis / Diplomski rad

2023

Degree Grantor / Ustanova koja je dodijelila akademski / stručni stupanj: **University of Zagreb, Faculty of Veterinary Medicine / Sveučilište u Zagrebu, Veterinarski fakultet**

Permanent link / Trajna poveznica: <https://um.nsk.hr/um:nbn:hr:178:806168>

Rights / Prava: [In copyright](#) / [Zaštićeno autorskim pravom.](#)

Download date / Datum preuzimanja: **2024-07-25**



Repository / Repozitorij:

[Repository of Faculty of Veterinary Medicine -
Repository of PHD, master's thesis](#)



SVEUČILIŠTE U ZAGREBU

VETERINARSKI FAKULTET

Luka Fučkan

POJAVNOST ROTACIJSKE NESTABILNOSTI („*PIVOT SHIFT* FENOMENA“) NAKON
LIJEČENJA RUPTURE PREDNJEG KRIŽNOG LIGAMENTA TPLO TEHNIKOM

Diplomski rad

Zagreb, 2023.

KLINIKA ZA KIRURGIJU, ORTOPEDIJU I OFTALMOLOGIJU

Predstojnik: prof. dr. sc. Dražen Vnuk

Mentor: prof. dr. sc. Dražen Vnuk

Komentor: dr. sc. Petar Kostešić

Članovi Povjerenstva za obranu diplomskog rada:

1. doc.dr.sc. Marko Pećin
2. prof.dr.sc. Dražen Vnuk (mentor)
3. dr.sc. Petar Kostešić
4. doc.dr.sc. Andrija Musulin (zamjena)

Zahvaljujem se prof. dr. sc. Draženu Vnuku te dr. sc. Petru Kostešiću za pomoć, savjete i vrijeme koje su utrošili prilikom pisanja diplomskog rada.

Roditeljima Sandri i Borisu što su mi usadili radnu etiku.

Djedu Petru zbog toga što me volio i cijenio takvog kakav jesam.

Asistentici Liči Lozici kao i cijelom Zavodu za bolesti peradi što su mi omogućili da, kao demonstrator, sudjelujem u provođenju nastave iz predmeta Bolesti peradi, kao i radom na projektima, labosu i klinici, time upoznam ovaj predivan dio struke.

Prijateljima Maksu, Riži, Kikiju, Janku, Grgi i drugima bez kojih ne bih bio to što jesam.

POPIS PRILOGA

Slika 1. Postoperacijski rendgenski prikaz koljenog zgloba nakon operacije kombinacijom TPLO/lateralni fabelogoljenični šav.	8
Slika 2. Radiografska snimka desnog koljenog zgloba a) mediolateralno i b) kaudokanijalno	11
Slika 3. Sustav koordinata u bedrene kosti i goljenice	12
Slika 4. Proces registracije slika	13
Slika 5. Srednja vrijednost kuteva fleksije i ekstenzije u a) fazi stajanja i b) zamaha	14
Slika 6. Srednja vrijednost kranijalne goljenične translacije prilikom a) stajanja i b) zamaha	15
Slika 7. Srednja vrijednost unutarnje / vanjske rotacije u fazi a) stava i b) zamaha	16
Tablica 1. Čimbenici potencijalno povezani s razvojem rupture meniska s rupturom prednjeg križnog ligamenta	5
Tablica 2. Čimbenici rizika potencijalno povezani s razvojem postoperacijskih komplikacija nakon TPLO operacija	6
Tablica 3. Čimbenici rizika potencijalno povezani s razvojem postoperacijskih komplikacija nakon TPLO operacija	6
Tablica 4 Podatci o pacijentu i naknadnom tijeku liječenja za TPLO/LFS pacijente.....	9
Tablica 5. Standardizirana kategorizacija postoperacijskih komplikacija	10

POPIS KRATICA

CBLO – (eng. *CORA Based Levelling Osteotomy*), Osteotomija poravnanja iz centra rotacijske angulacije

CORA – (eng. *Center of Rotational Angulation*), Centar rotacijske angulacije

LFS – (eng. *Lateral Fabelotibial Suture*), Lateralni fabelogoljenični šav

LS – (eng. *Lameness score*), Stupanj hromosti

TPLO – (eng. *Tibial Plateau Leveling Osteotomy*), Osteotomija poravnanja platoa goljenice

TTA – (eng. *Tibial Tuberosity Advancement*), Tehnika kranijalizacije goljenične kvрге

TTO – (eng. *Triple Tibial Osteotomy*), Trostruka osteotomija goljenice

TPA – (eng. *Tibial Plateau Angle*), Kut platoa goljenice

SADRŽAJ

1. UVOD	1
2. PREGLED DOSADAŠNJIH ISTRAŽIVANJA	4
3. RASPRAVA	17
4. ZAKLJUČAK	18
5. LITERATURA	19
6. SAŽETAK	23
7. <i>SUMMARY</i>	24
8. ŽIVOTOPIS	25

1. UVOD

Prednji križni ligament predstavlja glavnu stabilizatorsku strukturu koljena u pasa (SLATER, 1993.). Stoga, i njegovo popuštanje predstavlja ozbiljan problem. To je ujedno i najčešći uzrok hromosti te bolnosti stražnje noge u pasa (VUKELIĆ i PEĆIN, 2018). Ruptura prednjeg križnog ligamenta može biti djelomična i potpuna, a simptomi mogu varirati od blage do izrazite nestabilnosti zgloba. Etiologija je multikauzalne prirode te do rupture ligamenta dolazi u raznim situacijama.

Pasmine kod kojih dolazi do češćih ruptura prednjeg križnog ligamenta su labrador, njufaundlander, bernardinac, bokser, zlatni retriever, rotvajler i križane pasmine (HARASEN, 2003). Bolest sve češće zahvaća i mlade pse velikih pasmina pasa. Simptomi ruptura su uočljivi i mogu se razlikovati u intenzitetu. To su otečenje i bolnost koljenog zgloba, atrofija bedrene muskulature, otežano hodanje po stepenicama, otežan ulazak ili izlazak iz automobila, i izražena hromost nakon tjelesne aktivnosti. Napredak u slikovnoj dijagnostici te kirurškom liječenju doveli su do češćeg i pouzdanijeg kliničkog prepoznavanja patologije prednjeg križnog ligamenta (SLATTER, 1993). Kod pasa do rupture dolazi na dva načina - akutnim i kroničnim putem. Načelno, akutna se ruptura javlja u mladih i aktivnih pasa i ona se pripisuje traumi. Kronična ruptura posljedica je degeneracije kod starijih pasa (VASSEUR i SLATTER, 2003). Predispozicijski čimbenici, osim pasmine, su i povećana tjelesna masa, starost, slaba tjelesna kondicija, prijašnja liječenja luksacija patele te artritis (BENNET i sur., 1988; JOHNSON i JOHNSON, 1993).

Nakon kliničkog, odnosno ortopedskog pregleda (koji uključuje test ladice i test kompresije goljenice), pristupamo liječenju koje je većinom operacijskog karaktera. Kirurške tehnike su usmjerene na stabilizaciju koljena i dijelimo ih na:

- unutarzglobne (*intrakapsularne*) tehnike,
- izvanzglobne (*ekstrakapsularne*) tehnike,
- tehnike promjene biomehanike kutova zglobne plohe i sile mišićja.

Posljednju skupinu predstavljaju: tehnika kranijalizacije goljenične kvрге (TTA), osteotomija poravnavanja platoa goljenice (TPLO) te trostruka osteotomija goljenice (TTO) (MIUR, 2018). Najnoviji pripadnik ove skupine je i CBLO (osteotomija poravnavanja iz centra rotacijske angulacije).

Kao jedna od operacijskih postupaka koji se trenutno nude kao opcija liječenja ruptore križnog ligamenta u pasa je i tehnika poravnavanja platoa goljenice, odnosno

TPLO tehnika. Ova je tehnika zasnovana na teoriji da se smanjivanjem kuta goljeničnog platoa eliminira kranijalno klizanje potkoljenice (DECAMP i sur., 2016). Tehnika se temelji na kružnoj osteotomiji proksimalne goljenične kosti i zakretanju zglobne plohe. U toj poziciji, kost se fiksira specijaliziranom pločom, a smanjen kut goljeničnog platoa neutralizira nestabilnost koljena (DECAMP i sur., 2016). Postupak izvođenja TPLO tehnike nije jednostavan i moguće su razne komplikacije tijekom i nakon zahvata. Kao jedna od mogućih post – operacijskih komplikacija je i pojava rotacijske nestabilnosti, tzv. „*Pivot shift fenomena*“ (DECAMP i sur., 2016). *Pivot shift* predstavlja kranijalni pomak goljenice uz istodobnu unutarnju rotaciju (FOSSUM, 2019). *Pivot shift* fenomen posljedica je onemogućene kontrole unutarnje rotacije goljenice poslije uslijed ruptуре križnog ligamenta. Po izvođenju TPLO-a, značajana je postoperacijska pojava te je interesantan predmet istraživanja (POZZI i sur., 2018). *Pivot shift* fenomen, glede znatnosti poremećaja te njegovog ishoda poslije operacije TPLO tehnikom, ostaje nepoznanica.

U ovom preglednom diplomskom radu biti će riječ o fenomenu i pojavnosti rotacijske nestabilnosti koljena u pasa liječenih zbog ruptуре prednjeg križnog ligamenta TPLO tehnikom.

2. PREGLED DOSADAŠNJIH ISTRAŽIVANJA

Uloga prednjeg križnog ligamenta je sprečavanje kranijalnog pomaka goljenice, ograničavanje hiperekstenzije koljena i unutarnje rotaciju goljenice (ARNOCZKY i MARSHALL, 1977; DE ROOSTER i sur., 2010; KOWALESKI i sur. 2012). Bolest prednjeg križnog ligamenta čest je uzrok hromosti zdjelice (JOHNSON i sur., 1989) i osteoartritisa (POND i NUKI, 1973). Konzervativno liječenje pokazalo je učinkovitost prilikom liječenja pasa lakših od petnaest kilograma (VASSEUR, 1984), no operacijsko liječenje se preporuča u slučaju nestabilnosti zgloba radi usporavanja razvoja osteoartritisa i smanjivanja mogućnosti sekundarnog oštećenja meniska (PIERMATTEI i sur., 2006). TPLO postupak, razvijen od strane Slocuma 1993. godine, postao je zlatni standard kirurških tehnika za njeno liječenje (SLOCUM i SLOCUM, 1993). Njome se polukružnom osteotomijom proksimalne goljenice i rotacijom kontaktnih ploha kut platoa goljenice reducira na 0-5° u odnosu na mehaničku os goljenice. Time se neutralizira kranijalni goljenični pomak u fazi opterećenja. Osteotomiju stabiliziramo pomoću ploče i vijaka. Time se kut platoa goljenice (koji je normalno oko 25°) ovim operacijskim postupkom smanjuje na oko 5°. Jedna od glavnih prednosti ove tehnike je i to što omogućuje povoljniju biomehaniku zgloba i smanjuje progresiju osteoartritisa, pogotovo kod aktivnih životinja (POZZI i sur., 2018). Operacijsko liječenje se preporučuje u pasa s djelomičnom i potpunom rupturom prednjeg križnog ligamenta (SLATER, 1993). Kao i sve tehnike, niti ova nije savršena te postoje i nedostaci, kao što su osteotomija i komplikacije prilikom cijeljenja kosti, te osteoartritis i ruptura meniska (POZZI i sur., 2018). Komplikacije koje se javljaju prilikom cijeljenja tkiva i kosti su: kranijalna ladica (eng. *Cranial drawer*), kranijalni potisak goljenice (eng. *Cranial Tibial thrust*), medijalna kompenzatorna fibroza (eng. *Medial Buttress*), imbrikacija, a kao najčešća komplikacija javlja se pojava rotacijske nestabilnosti (eng. *Pivot Shift Phenomenon*) (FOSSUM, 2019.).

Dosadašnje retrospektivne studije pokazale su da učestalost komplikacija koje nastaju nakon standardne operacije TPLO tehnikom variraju od 18.8% do 28% (PRIDDLY i sur., 2003; BARNHART, 2003). Ponovljena kirurška intervencija bila je potrebna u 1.6% do 8.4% slučajeva (BARNHART, 2003). Stopa naknadne ozljede meniska poslije TPLO operacije varirala je od 1% (PACCHIANA i sur., 2003) do 6,3% (THIEMAN i sur., 2006). U radu Gatienu i suradnika 2011. godine, cilj je bio utvrditi stopu postoperacijskih komplikacija i potencijalnih čimbenika rizika povezanih uz TPLO i stanje meniska te pojave *pivot shift* fenomena (GATINEAU i sur., 2011). Istraživanje je provedeno na 348 pasa od

kojih je 131 imalo bilateralnu rupturu što iznosi 476 TPLO-a. Klinički i radiografski dijagnosticirana je kontralateralna ruptura križnog ligamenta u 131 od 348 pasa (37.6%). 111 od 192 (57.8%) psa s unilateralnom rupturom prednjeg križnog ligamenta i znakovima efuzije i osteofita u drugom koljenu, naknadno su razvili rupturu križnog ligamenta. Kod 20 od 156 pasa (12.8%) u kojih inicijalno nisu utvrđeni efuzija ili osteofiti, naknadno se razvili kontralateralnu rupturu prednjeg križnog ligamenta. Samo je u 23 pasa od njih 348 (6.6%) inicijalno utvrđena obostrana ruptura prednjih križnih ligamenata.

Potpuna ruptura prednjeg križnog ligamenta utvrđena je prilikom 286 (60.1%) artrotomija tijekom TPLO-a. Učestalost potpune ili djelomične rupture nije bila uvjetovana trajanjem bolesti, ali je bila značajnije povezana sa stupnjem hromosti. Debridman parcijalno rupturiranih prednjih križnih ligamenata urađeni su kod 163 (85.8%) koljena. U 173 koljena zgloba utvrđena je ozljeda meniska, koja je bila u vezi s detekcijom meniskalnog „klika“ (eng. *click*) prilikom ortopedskog pregleda kod 54 (31.2%) koljena (GATIENAU i sur., 2011).

Ruptura meniska u vezi s potpunom rupturom prednjeg križnog ligamenta uočena je u 155 (89.6%), a djelomična u 18 (10.4%) koljena. Učestalost ozljeda meniska, kao i u slučaju prednjeg križnog ligamenta, nije bila povezana s prijeoperacijskom patologijom zgloba, ali je bila povezana sa stupnjem hromosti (Tablica 1). Djelomično odstranjivanje meniska ili hemimeniscektomija, izvedena je u 173 (36.4%) koljena. Medijalno oslobađanje meniska (eng. *Medial Meniscal Release*) izvedeno je u svim TPLO operacijama gdje je menisk ostao netaknut (19.3%), dok je istovremena parcijalna meniscektomija s oslobađanjem meniska izvedena 21 (4.4%) koljenu. Netaknuti medijalni menisk utvrđen je u 211 (44.3%) koljena. Srednja vrijednost kuta platoa goljenice (eng. *Tibial Plateau Angle*; TPA) iznosila je $28.7^{\circ} \pm 3.3^{\circ}$ (vrijednost kuteva bila je u rasponu između 19° i 40°). Srednja vrijednost TPA poslije operacije iznosila je $5.8^{\circ} \pm 1.7^{\circ}$ (raspon od 1° do 13°). Daljnjim kliničkim pretragama, utvrđen je dobar do izvrstan ishod liječenja (GATIENAU i sur, 2011).

Tablica 1. Čimbenici potencijalno povezanih s razvojem rupture meniska s rupturom prednjeg križnog ligamenta (Izvor: GATIENAU i sur., 2011).

ČIMBENIK	p- VRIJEDNOST
Stanje ligamenta (potpuna ili djelomična ruptura prednjeg križnog ligamenta)	<0.0001
Stupanj hromosti	<0.0001
Trajanje kliničkih znakova prije operacije	0.14
Preoperacijski kut platoa goljenice	0.36

Od ukupno 476 zahvata, do komplikacija je došlo u 46 (9.7%) slučajeva. Od toga, njih 20 (4.2%) zahtijevalo je kiruršku intervenciju, dok je njih 26 (5.5%) kategorizirano kao manje komplikacije. Postoperacijske infekcije su prijavljene u 14 (2.9%) pasa. Nisu utvrđeni predisponirajući čimbenici za razvitak postoperacijskih komplikacija (Tablica 2). Naknadne ozljede meniska nakon operacije su utvrđene u deset (2,1%) slučajeva.

Stopa naknadnog pucanja meniska nije značajnije smanjena postupkom medijalnog oslobađanja meniska prilikom prvotne TPLO operacije. Postoperacijska srednja vrijednost kuta platoa goljenice (TPA) iznosila je za koljena s naknadnim ozljedama meniska 6.5°, što se ne razlikuje od kuta koji je izmjeren kod koljena bez naknadnih ozljeda meniska (srednja vrijednost 6°) (GATIENAU i sur., 2011).

Tablica 2. Čimbenici rizika potencijalno povezani s razvojem postoperacijskih komplikacija nakon TPLO operacija (Izvor: GATIENAU i sur., 2011).

ČIMBENIK	p-VRIJEDNOST
Pasma	0.32
Spol	0.73
Dob	0.42
Tjelesna težina	0.27
Stanje ligamenta (potpuna ili djelomična ruptura prednjeg križnog ligamenta)	0.99
Jednostrana ili obostrana ruptura prednjeg križnog ligamenta	0.32
Strana (lijeva ili desna)	0.53
Red operacije (prva ili druga operacija koljena)	0.46
Trajanje kliničkih znakova prije operacije	0.44
Preoperacijski kut platoa goljenice	0.32
Postoperacijski kut platoa goljenice	0.37
Postoperacijska antimikrobna terapija	0.48

Tablica 3. Čimbenici potencijalno povezani s razvojem *Pivot shift* fenomena poslije TPLO-a (Izvor: GATIENAU i sur., 2011)

ČIMBENIK	p-VRIJEDNOST
Stanje ligamenta (potpuna ili djelomična ruptura prednjeg križnog ligamenta)	0.20
Medijalna meniscektomija	0.02
Oslobađanje meniska	0.33
Potpunost meniska (netaknut, medijalno oslobađanje meniska ili meniscektomija)	0.05
Preoperacijski kut platoa goljenice	0.11
Postoperacijski kut platoa goljenice	0.06

Pojava rotacijske nestabilnosti potvrđena je u 14 pasa. U ovim slučajevima koljeno je zadržalo unutarnju rotaciju goljenice te je ona rezultirala kranijalnom subluksacijom goljeničnog platoa uz lateralni pomak koljena prilikom opterećenja. Medijalna menisektomija u 12 pasa, pokazala se predisponirajućim čimbenikom za pojavu rotacijske nestabilnosti (Tablica 3). Prosječna predoperacijska (28.8°) i poslijeoperacijska vrijednost (6.3°) kuta platoa goljenice nisu identificirani kao čimbenici rizika za pojavu rotacijske nestabilnosti. Predoperacijska unutarnja torzija goljenice bila je prisutna u šest koljena. *Pivot shift* je postoperacijski nestao nakon četiri do šest mjeseci u četiri koljena (GATIENAU i sur., 2011).

I drugi autori opisivali su pojavu rotacijske nestabilnosti nakon liječenja TPLO tehnikom (BOUDRIEU 2009, CONKLING i sur., 2010, FITZPATRICK i SOLANO 2010, GATINEAU i sur., 2011). Učestalost tog fenomena iznosi od 0.3% do 3.1% (BERGH i sur., 2008, FITZPATRICK i SOLANO 2010, GATINEAU i sur., 2011).

Za potrebe stabilizacije koljena sa PSP-om najčešće se koriste operacijske tehnike TPLO i pomoćna tehnika lateralnog fabelogoljeničnog šava, odnosno LFS (NELSON i sur., 2013). TPLO, unatoč tome što eliminira kranijalni goljenični potisak prilikom opterećenja, nije učinkovit za eliminaciju unutarnje rotacije goljenice (SLOCUM i SLOCUM, 1993 i 1998; WARZEE i sur., 2001).

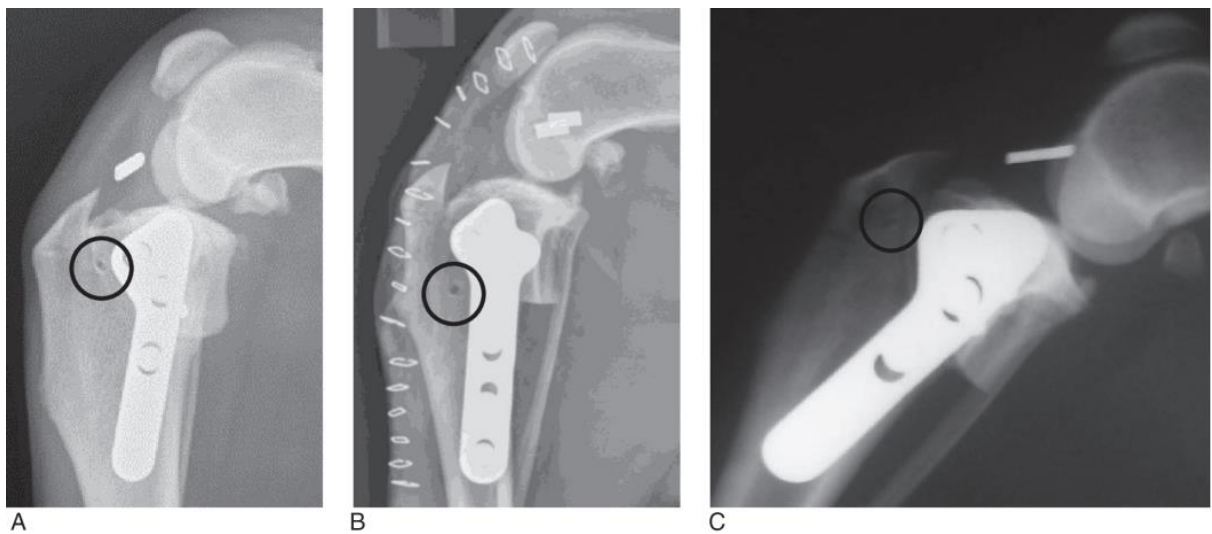
Upotrebom lateralnog šava sprječava se kranijalni goljenični pomak i ograničava se mogućnost unutarnje rotacije goljenice (WARZEE i sur., 2001, COOK, 2010, NELSON i sur., 2013).

Schaible i sur., (2007.) utvrđivali su uspješnost istovremene upotrebe TPLO-a i LFS-a, procjenjujući pritom ishod operacije te opisujući komplikacije u pasa s rupturom križnog ligamenta, karakteriziranim značajnom nestabilnošću koljena s izraženim kranijalnim pomakom i unutarnjom rotacijom goljenice. U svih je pasa utvrđena ruptura križnog ligamenta te je uslijed značajnije unutarnje rotacije prilikom TPLO-a, postavljen i lateralni šav.

Lateralni šav sastojao se od postavljenja monofilamentnog najlona proksimalno oko lateralne fabele, i kroz tunel na goljenici (FLO, 1975; KOWALESKI i sur., 2017). Mjesta postavljanja tunela kroz goljenicu kroz koje se provlačio najlon bila su: proksimalni goljenični segment kaudalno od oseotomije te kranijalno od metalne ploče (n=15, Slika 1A), distalni goljenični segment 1 cm kaudalno i 2 cm distalno od patelarnog ligamenta (n=5, Slika 1B),

distalni goljениčni segment 1 cm od patelarnog ligamenta i kranijalno od mjesta osteotomije (n=1, Slika 1C) i kroz kranioproksimalnu ovalnu rupu konvencionalne TPLO ploče (n=2).

Po operaciji svi psi kontrolno su pregledani za osam tjedana te svima je urađena radiografska snimka operiranog koljena. Referentni uzorak sastojao se od devetnaest pasa, odnosno 23 koljena, koji su bili operirani kombinacijom TPLO+LFS, a izvođenost takve operacije iznosila je 5.1% od svih TPLO operacija (Tablica 4). Srednja vrijednost prijeoperacijskog TPA iznosila je 26.1 ° (raspona od 23 ° do 30 °) te postoperacijskog TPA od 7.3 ° (raspona od 3 ° do 13 °) (SCHAIBLE i sur., 2017).



Slika 1. Postoperacijski rendgenski prikaz koljena nakon operacije kombinacijom TPLO+LFS. Zaokružena su mjesta pozicioniranja koštanog tunela kroz tibije: (A) proksimalni goljениčni segment kaudalno od osetomije te kranijalno od metalne ploče, (B) distalni goljениčni segment 1 cm kaudalno i 2 cm distalno od patelarnog ligamenta, i (C), distalni goljениčni segment 1 cm od patelarnog ligamenta i kranijalno od mjesta osteotomije (Izvor: SCHAIBLE i sur., 2007)

Tablica 4. Podatci o pacijentu i naknadnom tijeku liječenja za TPLO/LFS pacijente (Izvor: SCHAIBLE i sur., 2007)

Slučaj	Ud	Trajanje hromosti (dani)	TPA prije operacije (°)	TPA poslije operacije (°)	LS prije operacije	LS nakon tri mjeseca
1a	Desni	7	30	9	1	0
1b	Lijevi	7	24	4	2	0
2a	Lijevi	7	29	10	2	0
2b	Desni	7	26	4	2	0
3	Lijevi	3	27		4	
4a	Lijevi	69	28	5	2	0
5a	Lijevi	3	28	12	2	0
5b	Desni	7	28	6	2	0
6	Desni	3	23	9	2	0
7	Desni	10	24	13	2	0
8	Desni	7	28	10	2	
9	Desni	5	23	9	2	
10a	Desni	2	26	8	4	0
10b	Lijevi	2	25	9	4	0
11	Lijevi	12	24	10	1	0
12	Lijevi	4	24	4	4	0
13	Desni	3	23	3	4	
14	Lijevi	4	27	5	3	0
15	Desni	6	24	3	3	0
16	Desni	21	30	9	3	0
17	Desni	56	29	9	3	0
18	Lijevi	33	29	3	1	
19	Lijevi	7	24	5	2	1

Dvadeset i dva (95.6%) od 23 ukupno promatranih koljena, imalo je potpunu rupturu prednjih križnih ligamenata, a jedno je koljeno imalo istegnute, ali cjelovite niti ligamenta. Ozljeda medijalnog meniska opažena je u 19 koljena (82.6%) kojima je učinjena medijalna hemimeniscektomija. Jednom koljenu s intaktnim meniskom, učinjeno je medijalno oslobađanje meniska, dok u preostala tri zdrava meniska nije bilo dodatnih zahvata (SCHAIBLE i sur., 2017).

Postoperacijske komplikacije uočene su u pet koljena (21.7%), koje su podijeljene na manje i veće (komplikacije tipa 1 i tipa 2) koristeći standardiziranu kategorizaciju (Tablica 5) (COOK i sur., 2010).

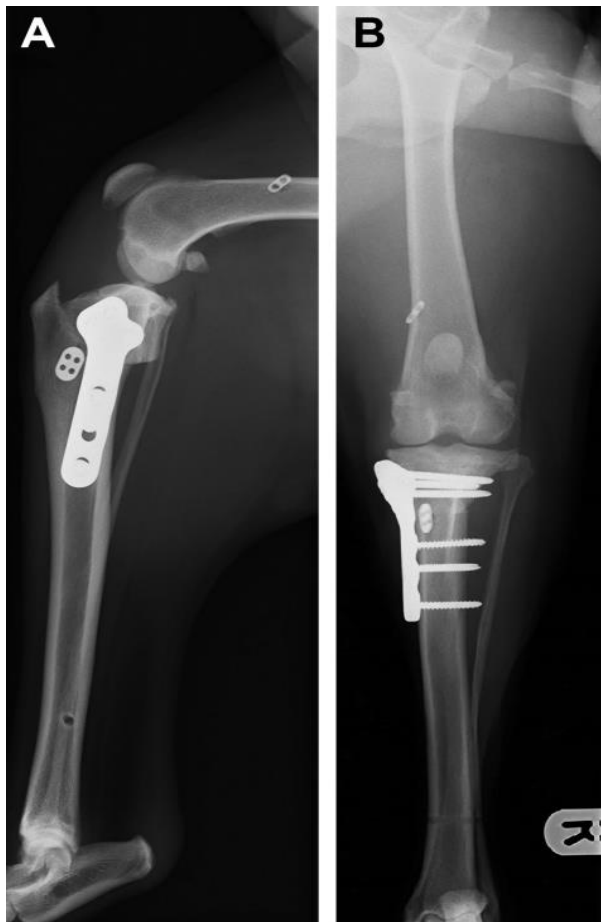
Tablica 5. Standardizirana kategorizacija postoperacijskih komplikacija (Izvor: COOK i sur., 2010)

KOMPLIKACIJE		
KATASTROFALNE	VEĆE	MANJE
Za komplikacije ili povezana oboljenja koja uzrokuju trajno neprihvatljivo funkcioniranje, izravno je povezan sa smrću ili je razlog za eutanaziju	Za komplikacije ili povezana oboljenja koja zahtijevaju daljnje liječenje na temelju trenutnih standarda skrbi: Tip 1 – zahtijeva kirurško liječenje za rješavanje na temelju trenutnog standarda skrbi Tip 2 – zahtijeva medicinsko liječenje kako bi se riješilo na temelju trenutnog standarda skrbi	Za čije rješavanje nije potrebno dodatno kirurško ili medicinsko liječenje (npr. modrice, serom, manji problemi s rezovima, ...)

Jedna manja komplikacija, pojava poslijeoperacijskog seroma, prošla je bez dodatne intervencije. Veće komplikacije tipa 1 uočene su u dva koljena; u prvom slučaju došlo je do pojave drenirajuće fistule, a u drugom je slučaju došlo do loma goljenične kvrge. Utvrđene su dvije veće komplikacije tipa 2. U prvom slučaju došlo je do infekcije kirurške rane te je propisan cefaleksin na dva tjedna te se infekcija povukla. Drugi slučaj, tijekom operacije postavljanja lateralnog šava, prilikom fleksije koljena niti šava preskakale su preko kranijalnog ruba lateralnog žlijeba goljenice, škljocajući. Nakon osam tjedana uočena je hromost stupnja tri od četiri, koja se nakon 16 tjedana povukla (SCHAIBLE i sur., 2017).

U zaključku ovog istraživanja, 94.7%, odnosno 18 od 19 pasa s ozljedom meniska, imali su i rupturu prednjeg križnog ligamenta. Slučajevi u kojima je monofilamentni najlon postavljen kroz proksimalni i kaudalni segment goljenice prilikom operacije TPLO nije pokazao pojavu komplikacija i daljnjih ozljeda koljena. Postotak zabilježenih komplikacija od 21.7% je veći od prijašnje objavljenih studija, ali se mora uzeti u obzir i to da se nije detaljnije odredila klasifikacija komplikacija, čime bi i vjerojatno i postotak komplikacija zabilježenih prilikom ovog istraživanja bio manji. Kratkotrajna pojava postoperacijske hromosti se javila u 18 od 23 koljena od kojih je u njih 17 (94.4%) došlo do potpunog oporavka.

Knight i suradnici (2017.) opisuju liječenje pojave rotacijske nestabilnosti na TPLO-u lijevog koljena uz revizijsku stabilizaciju koljena lateralnim šavom. Naknadnom kontralateralnom operacijom, uz TPLO, psu je postavljen i LFS (Slika 2). Na postoperacijskim ortogonalnim radiografskim snimkama potvrđeno je zadovoljavajuće pozicioniranje šava, a klinički nije uočen kranijalni goljenični potisak niti znakovi rotacijske nestabilnosti (KNIGHT i sur., 2017).



Slika 2. Rendgenska snimka desnog koljenog zgloba a) mediolateralno i b) kaudokanijalno (Izvor: KNIGHT i sur., 2017)

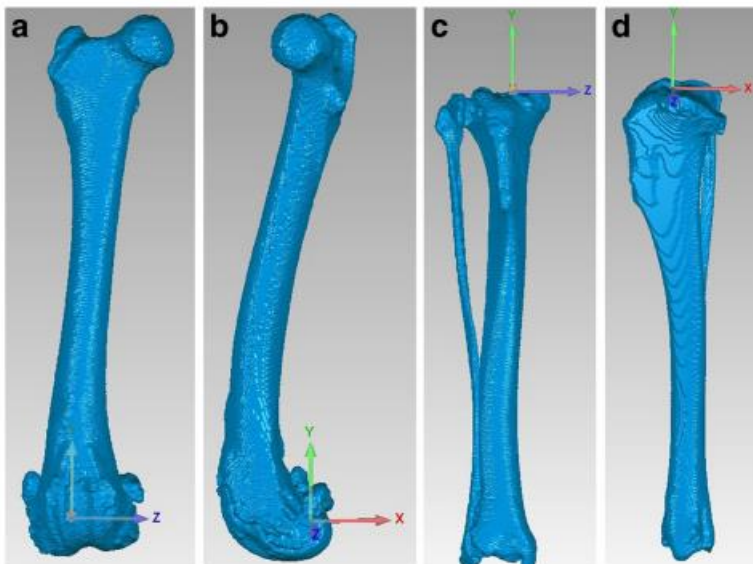
U suvremenoj dijagnostici, koristimo se dodatnim pomagalicama, kao što je i mogućnost 3-D rekonstrukcije snimaka. Prethodne studije koje su se bavile utvrđivanjem učinka rupture prednjeg križnog ligamenta na pokretljivost zgloba pomoću eksperimentalnih metoda biplanarne radiografometrije ili fluoroskopije nisu precizno replicirale patologiju i biomehaniku prirodnog nastanka rupture (KORVICK i sur., 1994). Operacijske tehnike, razvijene za liječenje problema ruptur prednjeg križnog ligamenta, kao cilj imaju

eliminiranje nestabilnosti, ali *in – vivo* promjene u kinematici koljena kod rupture nisu jasno definirane (PIERMATTEI i sur., 2006).

Tinga i suradnici (2018.) kvantificirali su trodimenzionalnu artrokinematiku koljena u pasa s rupturom prednjeg križnog ligamenta, uz hipotezu da ruptura prednjeg križnog ligamenata povećava fleksiju koljena, kranijalnu goljeničnu translaciju i unutarnju rotaciju goljenice u usporedbi sa suprotnim zdravim koljenom prilikom hoda. Studija je provedena na psima tjelesne težine od 20 do 40 kilograma s dokazanom hromošću koja traje manje od šest mjeseci (TINGA i sur., 2018).

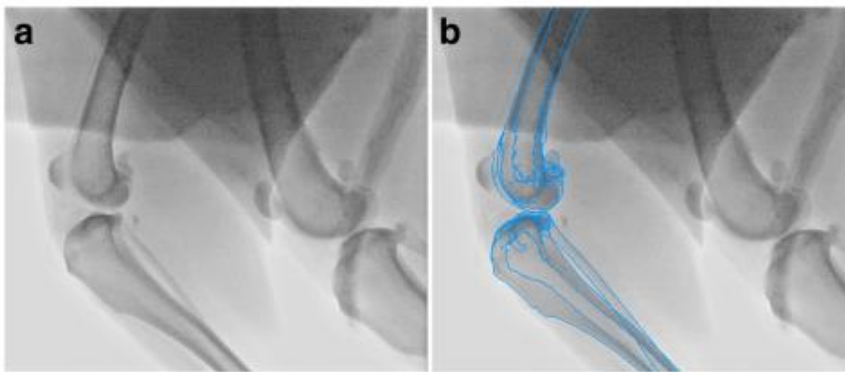
Uključeni su svi psi koji su klinički, radiološki, artroskopski ili artrotomijom imali potvrđenu potpunu rupturu križnog ligamenta. Fluoroskopske slike kontinuiranog lateralnog prikaza koljenog zgloba dobivene su prilikom hodanja na traci pomoću stropnog fluoroskopskog sustava s panel detektorom. Fluoroskopsko snimanje sadržavalo je otprilike petnaest punih ciklusa hoda. Slike dobivene kompjuteriziranom tomografijom (CT) sadržavale su snimku uda od kuka do skočnog zgloba (Slika 3) (TINGA i sur., 2018).

Digitalni modeli bilateralno slikanih bedara / fabele te goljenice / lisne kosti kreirani su pomoću trodimenzionalnog segmentirajućeg softverskog programa.



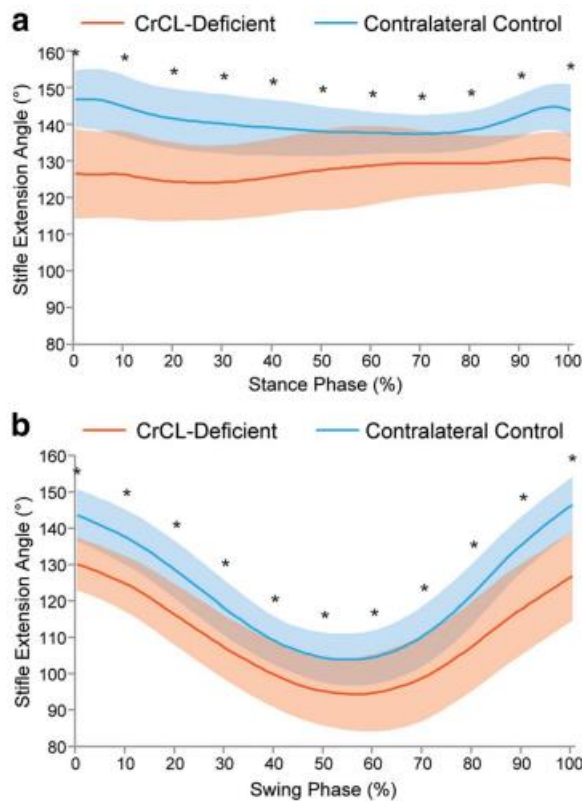
Slika 3. Sustav koordinata u bedrene kosti i goljenice; trodimenzionalni CT prikaz bedrene kosti (kraniokaudalno (a) i lateralno (b) te goljenice (kraniokaudalno (c) i lateralno (d) (Izvor: TINGA i sur, 2018)

Preko dvodimenzionalnih fluoroskopskih snimaka superponirane su trodimenzionalne rekonstruirane snimke kostiju kao u prethodnim studijama (KIM i sur, 2015). Time se ostvarila mogućnost utvrđivanja trodimenzionalne kinematike bedrene kosti i goljenice tijekom cijelog ciklusa hoda (Slika 4). Podatci uzeti za kinematsku procjenu uključivali su kut fleksije i ekstenzije, kraniokaudalne translacije te unutarnje i vanjske rotacije za koljena s deficijencom prednjeg križnog ligamenta prije operacije te šest mjeseci poslije operacije za kontralateralna koljena u svrhu kontrole. Podatci su bili uspoređeni između zahvaćenog koljena te suprotnog zdravog kontrolnog koljena koristeći se usporednim T – testom i Bonferonijevom korekcijom sa značajnošću postavljenom na $p < 0.0025$ te dvosmjernom ANOVA – om koja je korištena za određivanje značaja kraniokaudalne translacije za cijeli ciklus hoda (TINGA i sur., 2018).



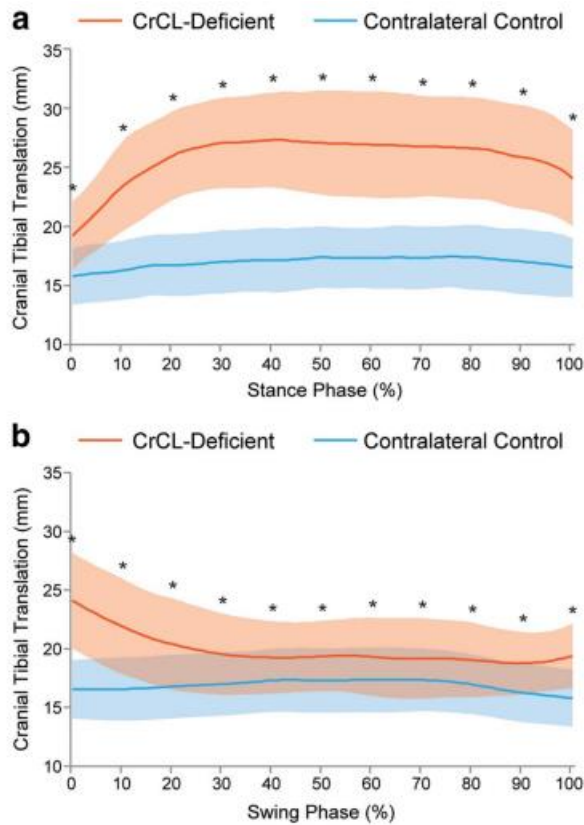
Slika 4. Proces registracije slika; fluoroskopska slika prije (a) i poslije (b) ubacivanja trodimenzionalne u dvodimenzionalnu sliku. (Izvor: TINGA i sur., 2018)

Osamnaest pasa je zadovoljilo kriterije uključivanja u studiju. Na predoperacijskim radiografskim snimkama devet pasa je imalo blagi i devet umjereno razvijen osteoartritis. Deset pasa nije imalo nikakve deformitete, a njih osam imalo je blagi osteoartritis na suprotnom kontrolnom koljenu. Patologija meniska nije utvrđena u 8 pasa, dok je u ostalih deset utvrđena ozljeda kaudalnog roga medijalnog meniska. Kut fleksije i ekstenzije (Slika 5) prilikom faze stajanja i zamaha kod kontrolnih koljena bio je između 137° i 147° , dok se kod koljena s rupturom prednjih križnih ligamenata zadržao u većoj fleksiji (TINGA i sur., 2018).



Slika 5. Srednja vrijednost kuteva fleksije i ekstenzije u a) fazi stajanja i b) zamaha (Izvor: TINGA i sur., 2018).

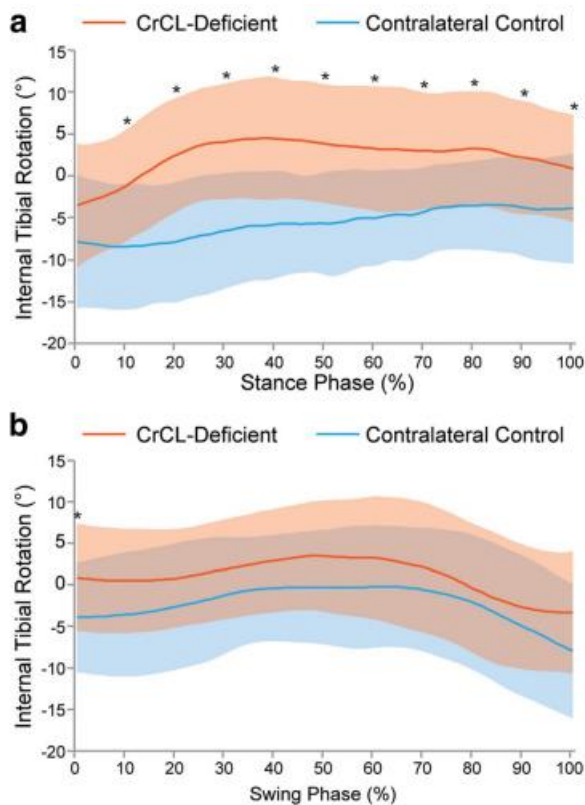
Kraniokaudalna translukacija (Slika 6) mjerila se udaljenošću između bedrenog ishodišta i goljeničnog hvatišta prednjeg križnog ligamenta duž kraniokaudalne osi. Kranioaudalna translacija u kontrolnim koljenima iznosila je u srednjoj vrijednosti od 1.6 ± 0.8 mm, a u koljenima s deficijencijom prednjih križnih ligamenata iznosila je značajno više, 8.6 ± 2.9 mm. Kranijalna goljenična subluksacija, kao jedan od mjerenih parametara, ukazao je da je subluksacija značajnija u koljena s rupturom ligamenata kroz sve faze ciklusa hoda, čime je utvrđeno da je subluksacije bila veća prilikom faze stajanja, nego faze zamaha (TINGA i sur., 2018).



Slika 6. Srednja vrijednost kranijalne goljenične translacije prilikom a) stajanja i b) zamaha. (Izvor: TINGA i sur., 2018)

Aksijalna rotacija predstavlja pomak kuta između osi bedrene kosti i goljenice, a raspon aksijalne rotacije definiran je kao razlika između maksimalnog i minimalnog pomaka aksijalnog kuta unutar zgloba (GROOD i SUNTAY, 1983).

Srednja vrijednost aksijalne rotacije (Slika 7) kod kontrolnih koljena je iznosila $8.2 \pm 4.4^\circ$, a u deficijentnih koljena iznosila je $8.0 \pm 6.2^\circ$. Iako je raspon aksijalne rotacije među koljenima bio sličan, vrijeme rotacije između udova se razlikovalo. Tako su i kontrolna i deficijentna koljena postigla maksimalnu vanjsku rotaciju u ranoj fazi stava, dok su u maksimalnu unutarnju rotaciju kontrolna koljena postigla prilikom srednje faze zamaha, a deficijentna koljena prilikom srednje faze stava. Kod koljena s rupturom prednjih križnih ligamenata uočena je abnormalna unutarnja rotacija goljenice tijekom faze stava (TINGA i sur., 2018).



Slika 7. Srednja vrijednost unutarnje / vanjske rotacije u fazi a) stava i b) zamaha

(Izvor: TINGA i sur., 2018)

Time su prikazane abnormalnosti kuta fleksije i ekstenzije, kao i translacije, prilikom ciklusa hoda, dok je unutarnja goljenična rotacija pokazala abnormalnosti prilikom faze stava. Promjene u kinematici koljena pasa s rupturom prednjih križnih ligamenata sastojala se od kraniokaudalne translacijske i rotacijske nestabilnosti najviše izraženom prilikom faze stava.

3. RASPRAVA

Prednji križni ligament predstavlja glavnu stabilizatorsku strukturu koljena u pasa i njegovo popuštanje predstavlja ozbiljan problem. To predstavlja i najčešći uzrok hromosti te bolnosti stražnje noge u pasa (VUKELIĆ i PEĆIN, 2018). Ruptura prednjeg križnog ligamenta može biti djelomična i potpuna, a simptomi nestabilnosti zgloba mogu varirati. Etiologija je multikauzalne prirode te do ruptore ligamenta dolazi u različitim situacijama.

Ruptura prednjeg križnog ligamenta, predstavlja problem koji zahtijeva dulji oporavak. Komplikacije koje se mogu pojaviti su razne, i u prethodnim istraživanjima utvrđeno je učestalost njihove pojavnosti. Dosadašnja istraživanja ukazuju da pravovremena odluka o operaciji TPLO može doprinijeti bržem oporavku ozlijeđenog koljena i smanjiti postotak komplikacija (GATIENAU i sur., 2011).

Pojava rotacijske nestabilnosti od posebnog je interesa kad obrađujemo patologiju koljena koja se javlja uz rupturu prednjeg križnog ligamenta. Ona utječe na pokretljivost koljena i produljuje oporavak. Dosadašnja istraživanja potvrđuju da dodatne ekstrakapsularne tehnike kao što je LFS u kombinaciji s TPLO-om doprinose rotacijskoj stabilizaciji zgloba.

Detaljnim pristupom dijagnostici patologije koljena pouzdanije možemo odrediti stupanj i mjesto ruptore. U tome nam uvelike pomaže i korištenje modernih tehnologija, kao što je 3D snimanje i softverski programi koji olakšavaju prepoznavanje problema. Iako i dalje nisu široko dostupne u veterinarskoj dijagnostici, istraživači ukazuju da korištenjem modernih tehnologija lakše dolazi do prepoznavanja, kao i do točnijeg i preciznijeg rješavanja problema.

Edukacija veterinara preduvjet je za izbjegavanje rizika dodatnih operacija i troškova. Pošto je TPLO zlatni standard liječenja ruptore prednjeg križnog ligamenta, a jednostavnost i učinkovitost lateralnog šava, mogućnost njihove relativno lake istovremene primjene, nameće se kao metoda izbora liječenja pojave rotacijske nestabilnosti koljena s rupturom prednjeg križnog ligamenta.

4.ZAKLJUČAK

Ruptura prednjeg križnog ligamenta, kao najčešća patologija koljena, istovremeno predstavlja najčešći uzrok pojave hromosti u pasa. Kao operacija izbora izvodi se metoda poravnavanja platoa goljenice, odnosno TPLO. Naravno, kao i svaka druga kirurška metoda, ni ova nije savršena te dolazi do raznih postoperacijskih komplikacija. Među njima je i pojava rotacijske nestabilnosti, odnosno *Pivot shift* fenomena, koji zbog svoje nedovoljne istraženosti i multikauzalne etiologije intrigira znanstvenu ortopedsku zajednicu diljem svijeta. Fokusiranjem na pojavu rotacijske nestabilnosti kao čimbenika rizika za zdravlje i pokretljivost pasa uvelike poboljšavamo, ali i sprječavamo naknadne komplikacije i nove patologije koje mogu zahvatiti koljeno. Time se pospješuje uspješnost operacijskog liječenja, omogućava funkcionalniji oporavak, umanjuju se dugoročni troškovi liječenja, a izbjegavanjem ponovne operacije, skraćuje se oporavak pacijenta.

5. LITERATURA

1. ARNOCZKY, S. P., J. L. MARSHALL (1977): The cruciate ligaments of the canine stifle: an anatomical and functional analysis. *Am. J. Vet. Res.* 38, 1807 – 1814.
2. BARNHART, M. D. (2003): Results of single-session bilateral tibial plateau leveling osteotomies as a treatment for bilateral ruptured cranial cruciate ligaments in dogs: 25 cases (2000–2001). *JAAHA.* 39, 573 – 578.
3. BENNETT, D., B. TENNANT, D. G. LEWIS, J. BAUGHAN, C. MAY, S. CARTER (1988): A reappraisal of anterior cruciate ligament disease in the dog. *JSAP.* 29, 275 - 297.
4. BERGH, M. S., P. RAJALA-SCHULTZ, K. A. JOHNSON (2008): Risk factors for tibial tuberosity fracture after tibial plateau leveling osteotomy in dogs. *Vet. Surg.* 37, 374 – 382.
5. BOUDRIEAU, R. J.(2009): Tibial plateau leveling osteotomy or tibial tuberosity advancement? *Vet. Surg.* 38, 1 – 22.
6. CONKLING, A. L., B. FAGIN, R. M. DAYE (2010): Comparison of tibial plateau angle changes after tibial plateau leveling osteotomy fixation with conventional or locking screw technology. *Vet. Surg.* 39, 475 – 481.
7. COOK, J. L. (2010): Extracapsular stabilization. U: *Advances in the Canine Cranial Cruciate Ligament.* 1st Ed. (P. Muir, Ur.). Wiley-Blackwell, Ames, IA, USA. 163 – 168.
8. COOK, J. L., R. EVANS, M. CONZEMIUS, M. G. CONZEMIUS, B. D. X. LASCELLES, C. W. MCLLWRAITH, A. POZZI, P. CLEGG, J. INNES, K. SCHULZ, J. HOULTON, L. FORTIER, A. R. CROSS, K. HAYASHI, A. KAPATKIN, D. C. BROWN, A. STEWART (2010): Proposed definitions and criteria for reporting time frame, outcome, and complications for clinical orthopaedic studies in veterinary medicine. *Vet. Surg.* 39, 905 – 908.
9. DECAMP, C. E., C. A. JOHNSTON, L. M DÉJARDIN, S. L. SCHAEFER (2016): *Brinker, Piermattei and Flo's Handbook of Small Animal Orthopedics and Fracture Repair.* 5th Ed. Elsevier Inc., St Louis, MO, USA.
10. FITZPATRICK, N., M. A. SOLANO (2010): Predictive variables for complications after TPLO with stifle inspection by arthrotomy in 1000 consecutive dogs. *Vet. Surg.* 39., 460. – 474.
11. FOSSUM, T. W. (2019): *Small Animal Surgery.* 5th Ed. Elsevier Inc., Philadelphia, PA, USA.

12. GATINEAU, M., J. DUPUIS, J. PLANTE, M. MOREAU (2011): Retrospective study of 476 tibial plateau leveling osteotomy procedures. Rate of subsequent 'pivot shift', meniscal tear and other complications. *VCOT*. 24, 333 – 341.
13. GROOD, E. S., W. J. SUNTAY (1983): A joint coordinate system for the clinical description of three-dimensional motions: application to the knee. *J. Biomech. Eng.* 105, 136 – 144.
14. HARASEN, G. (2003): Canine cranial cruciate ligament rupture in profile. *Can. Vet. J.* 44, 845 – 846.
15. JOHNSON, J. M., A. L. JOHNSON (1993): Cranial cruciate ligament rupture: pathogenesis, diagnosis, and postoperative rehabilitation. *VCNASAP*. 23, 717 - 733.
16. JOHNSON, J. A., C. AUSTIN, G. J. BREUR (1989): Incidence of canine appendicular musculoskeletal disorders in 16 veterinary teaching hospitals from 1980 through 1989. *J.* 7, 56 – 69.
17. KIM, S. E., S. C. JONES, D. D. LEWIS, S. A. BANKS, B. P. CONRAD, G. TREMOLADA, A. Z. ABBASI, J. D. COGGESHALL, A. POZZI (2015): In-vivo three-dimensional knee kinematics during daily activities in dogs. *J. Orthop. Res.* 33, 1603 – 1610.
18. KNIGHT, R. C., D. G. THOMSON, A. DANIELSKI (2017): Surgical management of pivot – shift phenomenon in dogs, *JAVMA*. 6, 676 – 680.
19. KORVICK, D. L., G. J. PIJANOWSKI, D. J. SCHAEFFER (1994): Three-dimensional kinematics of the intact and cranial cruciate ligament-deficient stifle of dogs. *J. Biomech.* 27, 77 – 87.
20. KOWALESKI, M., R. BOUDRIEAU, A. POZZI (2012): Stifle joint. U: *Veterinary Surgery Small Animal*. 1st Ed. (K. Tobias, S. A. Johnston, Ur.). Saunders, St. Louis, MO, USA. 906 – 998.
21. MIUR, P. (2018): *Advances In The Canine Cranial Cruciate Ligament*, 2nd Ed. Wiley-Blackwell, Ames, IA, USA. 217 - 243.
22. NELSON, S. A., U. KROTSCHECK, J. RAWLINSON, R. J. TODHUNTER, Z. ZHANG, H. MOHAMMED (2013): Long-term functional outcome of tibial plateau leveling osteotomy versus extracapsular repair in a heterogeneous population of dogs. *Vet. Surg.* 42, 38 – 50.
23. PACCHIANA, P. D., E. MORRIS, S. L. GILLINGS, C. R. JESSEN, A. J. LIPOWITZ (2003): Surgical and postoperative complications associated with tibial plateau leveling

- osteotomy in dogs with cranial cruciate ligament rupture: 397 cases (1998–2001). *JAVMA*. 222, 184 – 193.
24. PIERMATTEI, D. L., G. L. FLO, C. E. DECAMP (2006): Brinker, Piermattei, and Flo's handbook of small animal orthopedics and fracture repair, 4th Ed. Saunders Elsevier, St. Louis, MO, USA.
25. POND, M. J., G. NUKI (1973): Experimentally-induced osteoarthritis in the dog. *Ann. Rheum. Dis.* 32, 387 – 388.
26. POZZI, A., M. P. KOWALESKI, D. APELT, C. MEADOWS, C. M. ANDREWS, K. A. JOHNSON (2006): Effect of medial meniscal release on tibial translation after tibial plateau leveling osteotomy. *Vet. Surg.* 35, 486 – 494.
27. PRIDDLY 2nd, N. H., J. L. TOMLINSON, J. R. DODAM, J. E. HORNBOSTEL (2003): Complications with and owner assessment of the outcome of tibial plateau leveling osteotomy for treatment of cranial cruciate ligament rupture in dogs: 193 cases. *JAVMA*. 222, 1726 – 1732.
28. SCHAIBLE, M., R. BEN-AMOTZ, A. CACERES, M. PAYTON, Y. SEGEV, J. SHANI (2017): Combined tibial plateau levelling osteotomy and lateral fabellotibial suture for cranial cruciate ligament rupture with severe rotational instability in dogs. *JSAP*. 58, 219 – 226.
29. SLATTER, D. (1993): Textbook of small animal surgery. 2nd Ed. Saunders, Philadelphia, PA, USA.
30. SLOCUM, B., T. D. SLOCUM (1993): Tibial Plateau Leveling Osteotomy for repair of cranial cruciate ligament rupture in the canine. *VCNASAP*. 23, 777 – 795.
31. TASHMAN, S., W. ANDERST (2003): In-vivo measurement of dynamic joint motion using high speed biplane radiography and CT: application to canine ACL deficiency. *J. Biomech. Eng.* 125, 238 – 245.
32. THIEMAN, K. M., J. L. TOMLINSON, D. B. FOX, C. COOK, J. L. COOK (2006): Effect of meniscal release on rate of subsequent meniscal tears and owners-assessed outcome in dogs with cruciate disease treated with tibial plateau leveling osteotomy. *Vet. Surg.* 35, 705 – 710.
33. TINGA, S., S. E. KIM, S. A. BANKS, S. C. JONES, B. H. PARK, A. POZZI, D. D. LEWIS (2018): Femorotibial kinematics in dogs with cranial cruciate ligament insufficiency: a three-dimensional in-vivo fluoroscopic analysis during walking. *BMC Vet. Res.* 14, 1 – 9.
34. VASSEUR, P. B. (1984): Clinical results following nonoperative management for rupture of the cranial cruciate ligament in dogs. *Vet. Surg.* 13, 243 – 246.

35. VASSEUR, P. B. (2003): Stifle joint. U: Textbook of small animal surgery. (D. SLATTER, Ur.). Elsevier Inc., Philadelphia, PA, USA, 2090 – 2133.
36. VUKELIĆ, S., M. PEĆIN (2018): Dijagnostika i liječenje puknuća prednjeg križnog ligamenta. Veterinar 56, 20 – 25.
37. WARZEE, C. C., L. M. DEJARDIN, S. P. ARNOCKY, R. L. PERRY (2001): Effect of tibial plateau leveling on cranial and caudal tibial thrusts in canine cranial cruciate-deficient stifles: an in vitro experimental study. Vet. Surg. 30, 278 – 286.

6. SAŽETAK

Pojavnost rotacijske nestabilnosti („*Pivot shift* fenomena“) nakon liječenja rupture prednjeg križnog ligamenta TPLO tehnikom

Luka Fučkan

Ruptura prednjeg križnog ligamenta predstavlja najčešći uzrok hromosti, odnosno šepavosti u pasa.

Operacija izbora koja sve više dobiva na popularnosti je TPLO. Pošto ni jedna operativna metoda nije potpuno zadovoljavajuća tako nije ni TPLO te postoje razne komplikacije kao što je pojava rotacijske nestabilnosti, odnosno *Pivot shift* fenomena.

Pivot shift fenomen pojava je kod koje dolazi do kranijalnog pomicanja goljenice uz njenu istodobnu unutarnju rotaciju. Pojava je nedovoljno istražena te predstavlja interes ortopedске zajednice.

Pojava rotacijske nestabilnosti česta je pojava prilikom potpune ruptуре prednjeg križnog ligamenta, koji se pokazao čimbenikom rizika za nastanak pojave. TPLO, u kombinaciji s LFS, predstavlja uspješnu tehniku stabilizacije koljena kod kojih dolazi do pojave rotacijske nestabilnosti.

Upotrebom modernih tehnologija snimanja utvrđen je značajan stupanj fleksije kod rotacijske nestabilnosti koljena uslijed ruptуре prednjeg križnog ligamenta (Tinga i sur., 2018.).

Ključne riječi: prednji križni ligament, pas, „pivot shift“ fenomen, TPLO

7. SUMMARY

Occurrence of rotational instability („*Pivot shift* phenomenon“) after treatment of cranial cruciate ligament rupture using the TPLO technique

Luka Fučkan

Cranial Cruciate ligament rupture presents main cause of lameness in dogs.

The operation of choice that is gaining more and more popularity is TPLO. Since no operative method is completely satisfactory, neither is TPLO, and there are various complications such as the occurrence of rotational instability, i.e. *Pivot shift* phenomenon.

The *Pivot shift* is a phenomenon in which there is a cranial movement of the tibia with its simultaneous internal rotation. The phenomenon is insufficiently researched and represents the interest of the orthopedic community.

The appearance of rotational instability is a frequent occurrence in the event of a complete rupture of the cranial cruciate ligament, which has been shown to be a risk factor for the occurrence of the phenomenon. TPLO, in combination with LFS, is a successful technique for stabilizing knees with rotational instability.

With the use of modern imaging technologies, a significant degree of flexion was determined in rotational instability of the knee due to cranial cruciate ligament rupture (Tinga et al., 2018).

Key words: cranial cruciate ligament, dog, „pivot shift“ phenomenon, TPLO

8. ŽIVOTOPIS

Rođen sam 29. srpnja 1996. godine u Zagrebu. Pohađao sam Osnovnu školu Gustava Krkleca i nakon završene osnovne škole upisujem XIII. gimnaziju u Zagrebu. Veterinarski fakultet Sveučilišta u Zagrebu upisujem 2015. godine. Tijekom studiranja sudjelovao sam kao demonstrator na Zavodu za bolesti peradi. Aktivno sudjelujem u izvannastavnim aktivnostima kao jedan od osnivača i član studentske sekcije „Debatni klub Veterina“. Tokom fakultetskih dana aktivno sam sudjelovao kao član zapisničkog stola za *agility* natjecanja u Gradu Zagrebu pod pokroviteljstvom „Kluba za obuku sportskih i službenih pasa“.