

Kronični gastritis u pasa

Juretić, Antonia

Master's thesis / Diplomski rad

2023

Degree Grantor / Ustanova koja je dodijelila akademski / stručni stupanj: **University of Zagreb, Faculty of Veterinary Medicine / Sveučilište u Zagrebu, Veterinarski fakultet**

Permanent link / Trajna poveznica: <https://um.nsk.hr/um:nbn:hr:178:988294>

Rights / Prava: [In copyright](#)/[Zaštićeno autorskim pravom.](#)

Download date / Datum preuzimanja: **2025-01-29**



Repository / Repozitorij:

[Repository of Faculty of Veterinary Medicine -
Repository of PHD, master's thesis](#)



SVEUČILIŠTE U ZAGREBU
VETERINARSKI FAKULTET

Antonia Juretić

Kronični gastritis u pasa

Diplomski rad

Zagreb, 2023.

Sveučilište u Zagrebu
Veterinarski fakultet
Klinika za unutarnje bolesti

Predstojnica Klinike za unutarnje bolesti: doc. dr. sc. Iva Šmit

Mentor: prof. dr. sc. Dalibor Potočnjak

Članovi povjerenstva za obranu diplomskog rada:

1. izv. prof. dr. sc. Mirna Brkljačić
2. prof. dr. sc. Damjan Gračner
3. prof. dr. sc. Dalibor Potočnjak
4. dr. sc. Gabrijela Jurkić Krsteska, viša asistentica (zamjena)

ZAHVALA

Najljepše zahvaljujem mentoru prof. dr. sc. Daliboru Potočnjaku na velikoj podršci tijekom pisanja ovoga rada. Hvala na uvijek dostupnoj pomoći i korisnim savjetima.

Zahvaljujem se obitelji i rodbini što su mi bili najveći oslonac tijekom studiranja.

Neizmjerne hvala mojim roditeljima, Sandri i Predragu, i noni Marini bez kojih sve ovo ne bi bilo moguće. Hvala vam na trudu, brizi, strpljenju i odricanju tijekom svih ovih godina.

Posebno hvala mojoj sestri Sari na razumijevanju i uvijek lijepoj riječi. Uz tvoju pomoć sve je bilo lakše. Hvala Eriku koji je posljednje mjesece studiranja učinio veselijima.

Veliko hvala teti Ines, majki i noniću za sveprisutnu podršku tijekom studiranja koja je ovaj put učinila lakšom.

Puno hvala prijateljima koji su zajedno sa mnom dijelili radost i tugu.

I na kraju, hvala Maxu na svakoj pruženoj šapi i bezuvjetnoj ljubavi.

POPIS I OBJAŠNJENJE KRATICA:

COX – ciklooksigenaza

CRTZ – kemoreceptorska okidačka zona

ELISA – imunoenzimski test

H. pylori – Helicobacter pylori

H&E – hematoksilin eozin

H⁺/K⁺ -ATP-aza – vodik kalij adozintrifosfataza

kD – kilodalton

NSPUL – nesteroidni protuupalni lijek

PCR – lančana reakcija polimerazom

PG – prostaglandin

TGF- β – transformirajući faktor rasta beta

PRILOZI:

Popis slika:

Slika 1. Anatomija praznog (A) i punog (B) želudca

Slika 2. Histopatološki prikaz limfocitno – plazmacitnoga gastritisa

Slika 3. Histopatološki prikaz eozinofilnoga gastritisa

Slika 4. Histopatološki prikaz hipertrofičnoga gastritisa

Slika 5. Histopatološki nalaz želudca psa s helikobakternim gastritisom

Slika 6. Algoritam dijagnostičkog protokola kod kroničnoga povraćanja

Slika 7. Endoskopski prikaz želudca u psa

Slika 8. Histopatološki prikaz atrofičnoga gastritisa

Slika 9. Standardizirana shema za evaluaciju želučane atrofije, fibroze i staničnoga infiltrata u pasa

Popis tablica:

Tablica 1. Pitanja koja je potrebno postaviti vlasniku životinje koja povraća

Tablica 2. Diferencijalne dijagnoze kroničnoga povraćanja u pasa

SADRŽAJ

1. UVOD.....	1
2. ANATOMIJA ŽELUDCA	2
3. FIZIOLOGIJA ŽELUDCA	4
4. KRONIČNO POVRAĆANJE – općeniti podaci.....	5
5. KRONIČNI GASTRITIS	9
5.1. ETIOLOGIJA.....	9
5.2. KLINIČKA SLIKA.....	15
5.3. DIJAGNOSTIČKI PROTOKOL	17
5.4. NAČELA LIJEČENJA	23
5.4.1. OPĆA NAČELA LIJEČENJA	23
5.4.2. SPECIFIČNO LIJEČENJE.....	26
6. ZAKLJUČCI	30
7. LITERATURA	31
8. SAŽETAK.....	35
9. SUMMARY	36
10. ŽIVOTOPIS.....	37

1. UVOD

Na pisanje ovoga diplomskog rada potaknula me učestalost dolaska vlasnika u ordinaciju veterinarske medicine s psima koji su razvili simptome bolesti probavnoga sustava odnosno trakta. Bolesti probavnoga trakta predstavljaju značajni i česti opseg svakodnevnog kliničkog rada. Ova činjenica proizlazi iz spoznaje da je probavni trakt u pasa tzv. šok organ te psi na brojne vanjske i unutarnje negativne podražaje reagiraju razvojem simptoma karakterističnih za poremećaj probavnoga trakta. Posebno česta pojava je upala sluznice želuca u pasa koja predstavlja česti izazov kliničarima. U nastanku kroničnoga gastritisa sudjeluju brojni čimbenici (status i aktivnost mikroflore probavnoga trakta, epitel sluznice, infiltracija i tip upalnih stanica, medijatori upale) koji mogu narušiti imunost sluznice želuca. Nakon što se zaštitna barijera sluznice želuca ošteti ona je izložena brojnim antigenima. Većina slučajeva kroničnoga gastritisa je idiopatske etiologije, ali se može razviti kao posljedica ingestije neodgovarajuće hrane, odnosno stranih tijela te kao posljedica bakterijske i gljivične infekcije, parazitarne invazije, snažnog refluksa žuči, bolesti jetre i bubrega, određenih metaboličkih poremećaja i dugotrajne i neodgovarajuće terapije nekim skupinama lijekova.

Određeni broj pasa tijekom života razvije kliničku sliku kroničnoga gastritisa što može bitno utjecati na kvalitetu života psa, ali i na njegov životni vijek. Jedan od glavnih simptoma zbog kojih vlasnici pasa dolaze u ordinacije veterinarske medicine je povraćanje kroničnog tijeka s intermitentnim i/ili povratnim karakterom. S obzirom na brojne uzroke povraćanja, vrlo često klinički nalaz nije specifičan. Stoga je neophodno učiniti dodatne dijagnostičke pretrage kojima se prikuplja više potrebnih informacija. Za potvrdu dijagnoze kroničnoga idiopatskoga gastritisa analizira se biopsat sluznice želuca, a s kojim se može klasificirati karakter upalnog procesa. Ovisno o primarnom uzroku, a u skladu s rezultatima dijagnostičkih pretraga, započinje se opće i specifično liječenje kroničnoga gastritisa.

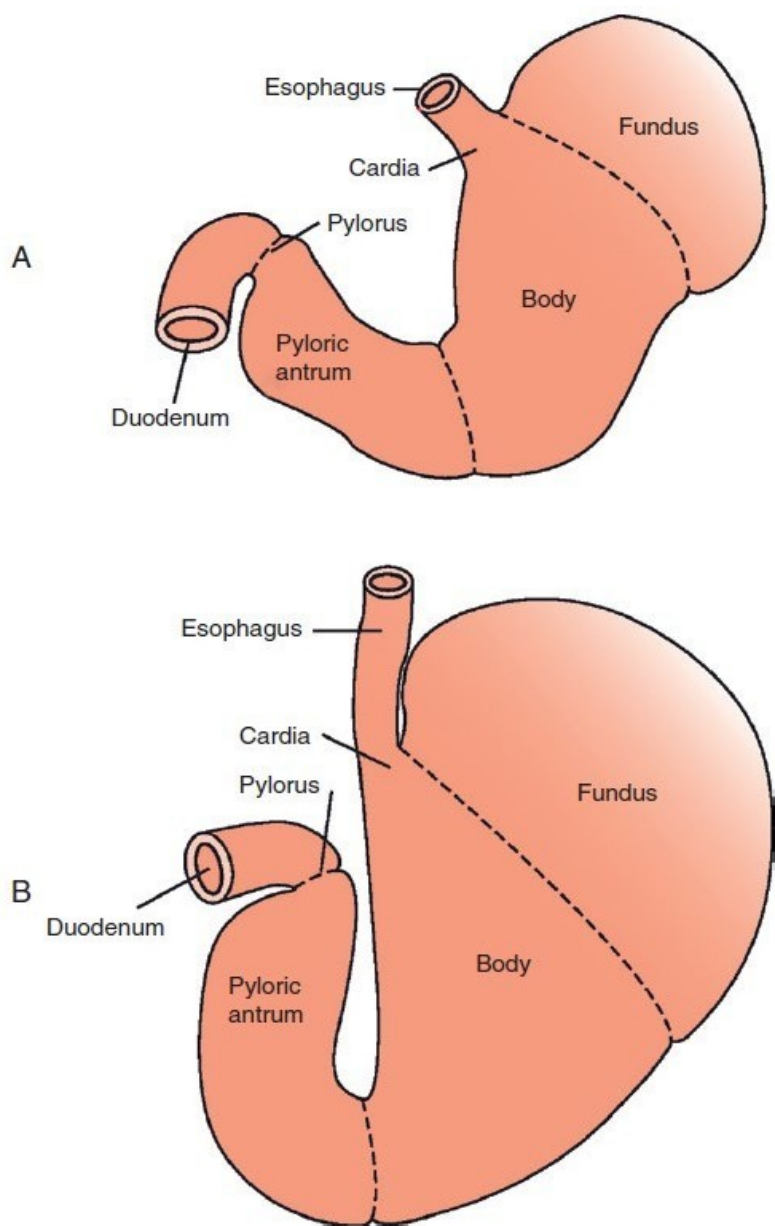
Svrha i cilj ovoga diplomskog rada je sustavna prezentacija etiopatogeneze, kliničke manifestacije, dijagnostičkog protokola i terapijskog pristupa kroničnom gastritisu u pasa.

2. ANATOMIJA ŽELUDCA

Želudac (*ventriculus, gaster*) je organ probavnog sustava, odnosno trakta, smješten između jednjaka i tankog crijeva. Prema obliku želudci se kod različitih vrsta sisavaca dijele na jednostavne (jednokomoričaste) i složene (više-komoričaste). Složeni želudac dijelom je prekriven žljezdanom, a dijelom kutanom sluznicom (građom složeni želudac). Psi imaju jednostavni želudac koji je prekriven samo žljezdanom sluznicom (građom jednostavni želudac). Jednostavni želudac (*ventriculus simplex*) je vrećoliko proširenje probavne cijevi. Glavni dijelovi želudca su *pars cardiaca* (kardijačni dio), *pars fundica* (želučano dno ili fundus), *corpus ventriculi* (želučani trup) i *pars pylorica* (pilorični dio). Ulaz u želudac naziva se kardija (*cardia*), a izlaz iz želudca pilorus (*pylorus*). Na želudcu se nalaze visceralna i parijetalna površina te veliki i mali zavoj (KÖNIG i sur., 2009). Parijetalna površina želudca nalazi se iza jetre, a kaudalna visceralna odijeljena je od pankreasa, transverzalnog kolona i zavoja tankih crijeva sa dubokom stijenkom omentuma. Veliki zavoj želudca je mjesto gdje se prihvaća gastrosplenični ligament, a mali zavoj je mjesto prihvaćanja gastrohepatičnog ligamenta (LECOINDRE i HUGONNARD, 2010).

Stijenka želudca građena je od četiri osnovna sloja. Čine ju sluznica (*tunica mucosa*), podsluznica (*tela submucosa*), mišićnica (*tunica muscularis*) i peritoneum ili potrbušnica (*tunica serosa*). Žljezdana sluznica želudca čini nabore u kojoj se nalaze brojni žljebovi i otvori (*foveolae gastricae*). Dijeli se u područje kardijačnih žlijezda (*gll. cardiaca*), područje vlastitih (fundusnih) žlijezda (*gll. gastricae propriae*) i područje piloričnih žlijezda (*gll. pyloricae*) (KÖNIG i sur., 2009).

Krv do želudca dovodi celijačna arterija koja se grana na tri grane: jetrenu arteriju koja postaje desna želučana i desna želučano-omentalna arterija, lijevu želučanu arteriju i slezensku arteriju koja postaje lijeva želučano-omentalna arterija (LECOINDRE i HUGONNARD, 2010). Vene su sličnoga rasporeda kao i arterije, no one odvođe krv u portalnu venu (*v. portae*) i ulaze u jetru. Želudac se inervira preko parasimpatičkih vlakana iz *truncusa nn. vagi* i simpatičkih vlakana koja dolaze do želudca duž arterija. Nervus vagus stimulira želučanu sekreciju (KÖNIG i sur., 2009).



Slika 1. Anatomija praznog (A) i punog (B) želudca (preuzeto od SIMPSON, 2013)

3. FIZIOLOGIJA ŽELUDCA

Unutarnju površinu želuca prekriva jednoslojni visokoprizmatični epitel koji proizvodi viskoznu sluz (mukus). Viskozna sluz prekriva epitelne stanice čime ih štiti od mehaničkih ozljeda i djelovanja kloridne (solne) kiseline. U stijenci želuca na dubini 1-3 mm nalaze se tubulusne žlijezde. Izvodni kanali žlijezda otvaraju se u lumen želuca, a najveći dio želučanog soka proizvodi se u žlijezdama fundusa i korpusa. U području vlastitih ili fundusnih želučanih žlijezdi nađena su tri tipa stanica: potporne stanice (luče mucin), glavne stanice (proizvode pepsinogen), parijetalne (obložene) stanice su izvor klorida i vodikovih iona (solna kiselina) te intrinzičnog faktora („*intrinsic factor*“) bitnog za resorpciju vitamina B12 u ileumu. Glavna zadaća žlijezdi u području kardije i pilorusa je lučenje sluzi za osiguravanje zaštitne barijere sluznice želuca od želučanog soka i puferiranje kiselog želučanog soka. Osim egzokrinih stanica, želučane žlijezde sadrže i nekoliko tipova endokrinih stanica. U piloričnom dijelu želuca nalaze se G stanice koje proizvode hormon gastrin koji potiče izlučivanje kloridne kiseline i pepsinogena te utječe na motilitet želuca. Histamin, čije je djelovanje parakrino, izlučuju stanice nalik na enterokromafine stanice. Nakon što se histamin veže za receptore na parijetalnim stanicama potiče se izlučivanje kloridne kiseline (KÖNIG i sur., 2009; SJAASTAD i sur., 2017).

Želudac obavlja nekoliko motoričkih funkcija: pohranu velike količine hrane, miješanje hrane sa želučanim sokom, nastanak himusa (smjesa koja nastaje u želudcu miješanjem hrane i želučanih sokova) te prijelaz himusa iz želuca u tanko crijevo. U želučanoj stijenci spontano se stvaraju električni tzv. „spori valovi“ koji su dio osnovnog električnog ritma. U prisustvu hrane u želucu, osnovni električni ritam stvara slabe konstriksijske valove (valovi miješanja) koji započinju u gornjem i srednjem dijelu želučane stijenke te se šire prema antrumu svakih 15 do 20 sekundi. Pomakom prema antrumu, konstriksijski valovi postaju jači i stvaraju se snažni peristaltički konstriksijski prstenovi uzrokovani akcijskim potencijalima. Oni miješaju želučani sadržaj i sa svakim valom istiskuju nekoliko mililitara želučanog sadržaja u dvanesnik. Inhibicijski povratni signali iz dvanesnika, uz stupanj napunjenosti želuca i učinka gastrina na želučanu peristaltiku, kontroliraju pražnjenje želuca. Živčana povratna sprega enterogastričnim inhibicijskim refleksima i hormonska povratna sprega pomoću kolecistokinina usporavaju brzinu pražnjenja želuca ako previše himusa dođe u tanko crijevo, kada je himus prekiseo te ako sadrži previše nerazgrađenih bjelančevina ili masti (GUYTON, 2017).

4. KRONIČNO POVRAĆANJE – općeniti podaci

Kronično povraćanje jedan je od čestih kliničkih simptoma u pasa posebno starije životne dobi. Povraćanje se smatra kroničnim kada pas kontinuirano ili povremeno povraća duže od 14 odnosno 21 dan. Ono može biti korisno kod izbacivanja toksičnih tvari iz želuca, no povraćanje je čest klinički simptom kako bolesti probavnog sustava tako i bolesti ostalih organskih sustava, a često mu prethode klinički znakovi mučnine kao što su depresija, učestalo gutanje i pojačano slinjenje (WASHABAU i HOLT, 2003; SJAASTAD i sur., 2017).

Centar za povraćanje nalazi se na dorzalnoj površini leđne moždine. Uzroci povraćanja mogu biti središnji (živčani) ili periferni, pa se aktivacija centra za povraćanje može postići na više načina. Jedan od načina je podraživanje centra za povraćanje živčanim impulsima iz moždane kore zbog boli, živčanim impulsima iz vestibularnog sustava kod npr. vestibulitisa ili vestibularnog sindroma. Također, podražaj može nastati zbog kemijskih (humoralnih) tvari koje su prisutne u krvi npr. bakterijski toksini, visoke koncentracije ureje tijekom uremije i djelovanja određenih lijekova (srčani glikozidi, antineoplastični lijekovi, apomorfin, opći anestetici, nesteroidni protuupalni lijekovi (NSPUL)). Kemijske tvari aktiviraju kemoreceptorsku okidačku zonu (engl. CRTZ) smještenu u *area postrema* leđne moždine (nedostatak normalno prisutne krvno – moždane barijere). Nadalje, bolestima primarno probavnog trakta stimulira se povraćanje podraživanjem abdominalnih visceralnih receptora (WASHABAU i HOLT, 2003; GANONG, 2005).

Prije čina povraćanja javlja se antiperistaltika (peristaltika usmjerena prema proksimalnim dijelovima probavnog sustava) kojom se rasteže jejunum, dvanesnik i želudac. Na taj način podražuju se visceralni receptori putem kojih se provode živčani impulsi aferentnim vlaknima vagusa i simpatikusa do centra za povraćanje. Čin povraćanja započinje dubokim udahom. Dolazi do podizanja jezične kosti i grkljana, zatvaranja epiglotisa te podizanja mekog nepca čime se zatvara nosna šupljina. Zatim se podiže ošit i trbušni mišići se snažno kontrahiraju. Poraste tlak u trbušnoj šupljini odnosno u želudcu zbog kojeg se donji sfinkter jednjaka otvara i sadržaj želuca izbacuje se van. Kao česte posljedice dugotrajnog i učestalog povraćanja javljaju se hipovolemija, dehidracija, hipotenzija, metabolička alkalozna, aspiracijska pneumonija i malnutricija (GUYTON, 2017; SJAASTAD i sur., 2017).

Detaljna anamneza ključna je u razmatranju uzroka povraćanja (tablica 1). Prije početka obrade pacijenta koji povraća mora se razlučiti radi li se zaista o povraćanju ili o regurgitaciji, disfagiji ili kašljanju. Regurgitacija je povezana s bolestima jednjaka, odvija se pasivno i nisu prisutne kontrakcije trbušnih mišića kao što je to u slučaju povraćanja. Važno je utvrditi trajanje povraćanja, njezinu učestalost, karakteristike povraćenog sadržaja (količina, boja, konzistencija, strane primjese) te povezanost povraćanja s uzimanjem hrane i vode. Uz to, u obzir se treba uzeti i povijest bolesti, cijepljenja, putovanja u strane zemlje, uporaba NSPUL-a, kontakt s toksičnim tvarima, promjene prehrane životinje. Nakon uzimanja anamneze slijedi klinički pregled te uzimanje uzoraka krvi za kompletnu krvnu sliku, biokemijski profil, analiza urina, rendgenološka i ultrazvučna pretraga abdomena (DE BIASIO, 2008; WASHABAU, 2013).

Tablica 1. Pitanja koja je potrebno postaviti vlasniku životinje koja povraća (preuzeto od POTOČNJAK, 2010 a)

PITANJE	INTERPRETACIJA
Opišite akt povraćanja	povraćanje ili regurgitacija
Izgled povraćenog sadržaja	<ul style="list-style-type: none"> • sluz – slina ili želučana sluz • žuč – refluks iz tankog crijeva, refluksni gastritis • krv – stupanj probavljenosti, novotvorine ili ulkusi ako je kronično • hrana – stupanj probavljenosti • trava – nespecifični simptom, ingestija velikih količina trave može upućivati na bolesti probavnog sustava
Trajanje	akutno ili kronično
Frekvencija	učestalost
Povezanost s uzimanjem hrane	otežano pražnjenje ili poremećaj motiliteta ako životinja učestalo povraća više od 10 do 12 sati nakon obroka
Prehrana i dostupnost pokvarene hrane ili otpadaka	osjetljivost na hranu, toksični gastritis, strana tijela

Diferencijalne dijagnoze koje se uzimaju u obzir u slučaju kroničnog povraćanja detaljnije su vidljive u tablici 2. Nakon što se isključe uzroci povraćanja koji nisu vezani direktno uz želudac, u obzir se uzimaju poremećaji imunosti sluznice želuca (limfoplazmocitni, eozinofilni, granulomatozni gastritis, itd.), želučana opstrukcija i poremećaji motiliteta želuca. Na želučanu opstrukciju ili poremećaj u motilitetu želuca može upućivati hrana u povraćenom sadržaju ako je od posljednjeg obroka proteklo više od 12 sati (GUILFORD i STROMBECK, 1996; POTOČNJAK, 2010 a).

S obzirom na kompleksni dijagnostički protokol, u početku se započinje sa simptomatskom terapijom dok se ne postavi konačna dijagnoza bolesti. Ona uključuje terapiju tekućinama, dijetalnu prehranu, antisekretorne i citoprotektivne lijekove te antiemetike (GUILFORD i STROMBECK, 1996).

Tablica 2. Diferencijalne dijagnoze kroničnoga povraćanja u pasa (modificirano prema POTOČNJAK, 2010 a)

Uzroci povraćanja primarno probavnog podrijetla	Uzroci povraćanja sekundarnog podrijetla
<p>Jednjak:</p> <ul style="list-style-type: none"> • ezofagitis (distalni dio) • gastroezofagealni refluks • hijatalna hernija 	<p>Kronične bolesti organa:</p> <ul style="list-style-type: none"> • bolesti jetre (upala, metaboličke bolesti, novotvorina) • bolesti žučovoda (upala, opstrukcija, novotvorina) • bolesti gušterače (upala, novotvorina) • insuficijencija bubrega (uremija)
<p>Želudac:</p> <ul style="list-style-type: none"> • strano tijelo • želučani ulkus • kronični gastritis • parazitarne invazije • <i>Helicobacter</i> spp. • hipertrofija pilorusa • novotvorine • dilatacija i torzija želuca • poremećaji motiliteta 	<p>Endokrini poremećaji:</p> <ul style="list-style-type: none"> • hipoadrenokorticism • dijabetes mellitus (ketoacidoza) • gastrinom <p>Disbalans elektrolita:</p> <ul style="list-style-type: none"> • hiperkalcijemija • hipokalijemija
<p>Tanko crijevo:</p> <ul style="list-style-type: none"> • enteritis • paraziti (<i>Giardia</i>, nematodi) • parcijalna opstrukcija (strano tijelo, novotvorina, striktura) • kronične infekcije (bakterije, gljivice) • upalna bolest crijeva 	<p>Hrana:</p> <ul style="list-style-type: none"> • nagla promjena hrane • nepovoljne reakcije na hranu • nebrižna hranidba (smeće, kosti, ambalaža) <p>Lijekovi i toksini:</p> <ul style="list-style-type: none"> • NSPUL • antikolinergici • olovo, cink • etilen glikol
<p>Debelo crijevo:</p> <ul style="list-style-type: none"> • kronični kolitis • konstipacija 	<p>Neurološke bolesti:</p> <ul style="list-style-type: none"> • vestibularna bolest • epilepsija • novotvorina • meningitis / encefalitis

5. KRONIČNI GASTRITIS

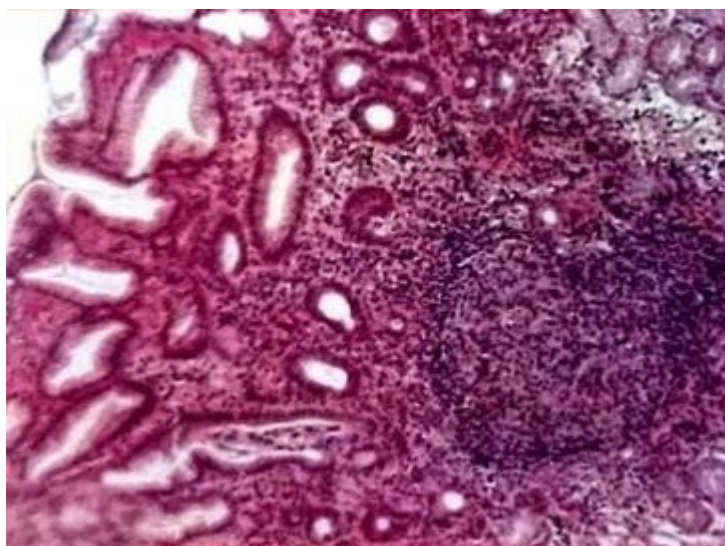
5.1. ETIOLOGIJA

Kronični gastritis je kronična upala želučane sluznice i predstavlja značajan uzrok povraćanja u pasa. Dijagnosticiran je u 35% slučajeva kroničnog povraćanja. Određena klinička istraživanja utvrdila su pojavu kronične upale u 26 do 48% pasa koji nisu pokazivali simptome bolesti probavnoga trakta. Kronični gastritis se pojavljuje rjeđe od akutnog gastritisa koji se obilježava iznenadnim povraćanjem i obično je uzrokovan ingestijom tvari koje iritiraju sluznicu želuca. Veterinarska literatura klasificira kroničnu upalu sluznice želuca prema prevladavajućem staničnom upalnom infiltratu, prema promjenama u arhitekturi (građi) sluznice i prema stupnju i intenzitetu nastalih promjena. S obzirom na prisutni stanični infiltrat gastritis se dijeli na limfocitni, plazmocitni, eozinofilni i granulomatozni gastritis. Prema promjenama arhitekture sluznice želuca razlikuje se atrofični, hipertrofični, fibrozni, edematozni, ulcerativni i metaplastični gastritis, dok prema subjektivnoj procjeni stupnja promjena sluznice gastritis može biti blagi, srednji ili teški (SOUTHORN, 2004; POTOČNJAK, 2010 a; SIMPSON, 2010). Kronični gastritis u većini slučajeva je idiopatske naravi, ali učestala izloženost uzročnicima akutnog gastritisa (pokvarena hrana, kosti, strana tijela, itd.), metaboličke bolesti (uremija, bolesti jetre), lijekovi (NSPUL, antibiotici) i strana tijela u želudcu mogu također biti uzrokom kronične upale sluznice želuca. Također, kao uzročnici kroničnog gastritisa opisani su i infekcija s *Helicobacter* spp., parazitarne invazije (*Physaloptera*, *Ollulanus* spp.), gljivične infekcije (*Histoplasma* spp., *Pythium insidiosum*), nepovoljne reakcije na hranu i refluksni gastritis (LECOINDRE, 2010; SIMPSON, 2013).

Osnova upalnoga odgovora kod gastritisa još nije u potpunosti poznata, međutim smatra se da je za razvoj upale ključna međusobna interakcija između mikroflore probavnog trakta, epitela, limfocita, makrofaga i upalnih medijatora (kemokini, citokini). Fiziološki, aktivna upala izbjegava se smanjivanjem aktivnosti antigena i indukcijom imunosne tolerancije. Za smanjivanje intenziteta upalnog odgovora sluznice potrebni su citokin (interleukin 10), transformirajući čimbenik rasta beta (TGF- β) i interleukin 2, a upala je vjerojatno posljedica smanjene tolerancije na prisutnu mikrofloru probavnoga trakta. Zbog poremećene imunosti sluznice dolazi do njenoga oštećenja što za posljedicu ima povećanu propusnost i ulazak vodikovih iona i pepsina u sluznicu čijim se djelovanjem

oštećuju krvne žile pa dolazi do ekstravazacije krvi u sam lumen želudca. Nastaje nekroza površinskih epitelnih stanica koja potiče eroziju sluznice želudca, a zbog upale želudca kontrahira se glatko mišićno tkivo želudca, što uzrokuje bol i spazam (POTOČNJAK, 2010 a; SIMPSON, 2013).

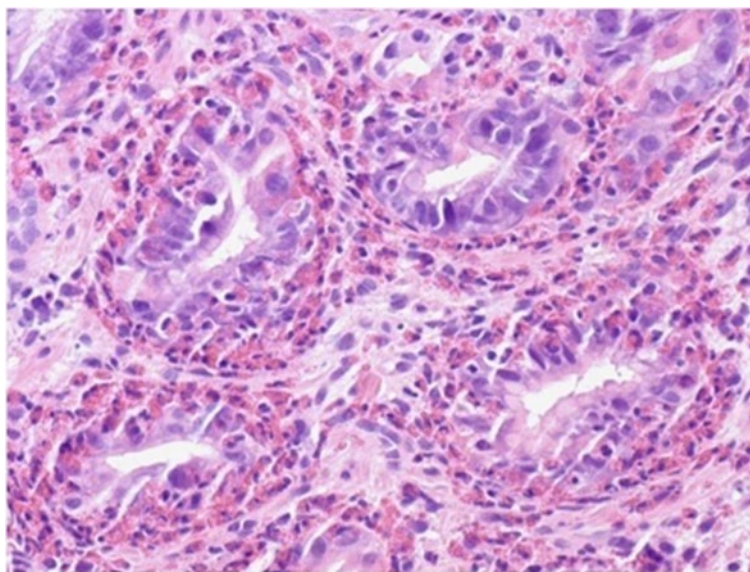
Najčešći oblik kroničnoga gastritisa koji se javlja u kliničkoj praksi u pasa je blagi do srednji superficijalni limfocitno - plazmacitni gastritis praćen s limfoidnom folikularnom hiperplazijom (slika 2). Kod tog tipa gastritisa može doći do atrofije, fibroze ili rjeđe hiperplazije sluznice želudca. Za razliku od limfocitno - plazmacitnog gastritisa, eozinofilni, granulomatozni, atrofični i hipertrofični gastritis pojavljuju se rjeđe (SOUTHORN, 2004; SIMPSON, 2013).



Slika 2. Histopatološki prikaz limfocitno – plazmacitnoga gastritisa (preuzeto od LECOINDRE, 2010).

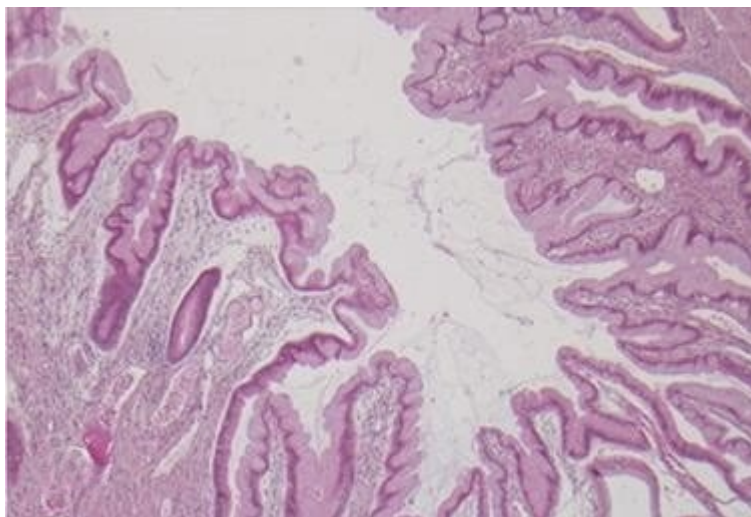
Kada su u biopsatu sluznice dominantno vidljivi eozinofili u *lamina propria* sluznice (slika 3) zaključuje se da se radi o eozinofilnom gastritisu koji je često povezan sa sličnim pronalaskom stanica u sluznici crijeva. Uz eozinofilni stanični infiltrat i eozinofiliju mogu se javiti dermatološki klinički znakovi i tada se najvjerojatnije radi o preosjetljivosti na određene sastojke u hrani. Nepovoljne reakcije na hranu jedan su od uzroka kroničnog gastritisa. To su neželjene i nepredvidljive reakcije na određene komponente iz hrane. Dijele se na imunosno posredovane reakcije (alergija) i neimunosne reakcije (intolerancija na hranu). Intolerancija na hranu klinički se manifestira simptomima probavnog trakta (povraćanje i proljev). Kod alergija se radi o preosjetljivosti tipa 1 koja je posredovana imunoglobulinima E, a klinički se očituju dermatološkim simptomima (npr. pruritis). Najčešća hrana na koju psi razviju alergiju je

govedina, piletina, kukuruz, pšenica, mliječni proizvodi, a najdjelotvornija terapija je provođenje eliminacijske i provokacijske dijeta (SIMPSON, 2010; CAVOR i sur., 2018).



Slika 3. Histopatološki prikaz eozinofilnoga gastritisa
(preuzeto od LWIN i sur., 2011).

Atrofični gastritis predstavlja rjeđu pojavnost kroničnog gastritisa u pasa. Nepoznate je etiologije, ali se smatra da je uzrokovan također imunosno posredovanim poremećajima. Zbog atrofije žlijezdi razvija se hipoaciditet i dolazi do proliferacije bakterija. U ljudi se povezuje s *Helicobacter* spp. infekcijom te sa razvojem želučanih karcinoma. U pasa to nije slučaj osim u pasmine norveški lovački špic u koje su opisani slučajevi želučanih adenokarcinoma. Također, u ljudi se atrofični gastritis može manifestirati tek kada dođe do nestašice kobalamina – vitamina B12 uzrokovanog manjkom želučanog intrinzičnog faktora. Hipertrofični gastritis je također rjeđe pojavnosti, a isključivo je vezan za brahicefalične pasmine pasa. Obilježava ga hiperplazija sluznice epitela, zadebljanje mišićnice sluznice želuca i infiltracija upalnih stanica (slika 4). Razvija se hiperplazija antralnog dijela sluznice želuca koja uzrokuje otežano pražnjenje želuca ili povremene opstrukcije piloričnog kanala. Hipergastrinemija može biti uzrokom hipertrofije sluznice antruma i pilorusa želuca zbog novotvorine – gastrinoma ili zbog kroničnog zatajenja bubrega kada je poremećen metabolizam proteina i nema inhibicije sekrecije gastrina. Psi pasmine Basenji predisponirani su za razvoj gastroenteropatije s gubitkom proteina te razvijaju difuzni hipertrofični gastritis i imunoproliferativni enteritis (SOUTHORN, 2004; SIMPSON, 2005).



Slika 4. Histopatološki prikaz hipertrofičnoga gastritisa
(preuzeto od HYUNYOUNG i sur., 2021).

Sindrom povraćanja žuči ili refluksni gastritis je stanje povezano s kroničnim refluksom žuči u želudac. Nije povezano s uzimanjem hrane i karakteristično je da pas povraća žuč rano ujutro. Upravo se zbog toga preporučuje psa hraniti češćim obrocima te posljednji obrok ponuditi kasno navečer, a prvi rano ujutro. Posljedično dugotrajnom kontaktu žuči sa sluznicom želuca dolazi do uništavanja zaštitne želučane barijere, razvija se kronična upala sluznice želuca s posljedičnim povraćanjem (POTOČNJAK, 2010 a; SIMPSON, 2013).

Od lijekova koji mogu dovesti do upale sluznice želuca i pojave želučanih ulkusa najčešće se radi o NSPUL-a. Oni inhibiraju enzime ciklooksigenaze (COX), a nalaze se u svim stanicama osim u zrelih eritrocitima koji kataliziraju tvorbu prostaglandina i tromboksana. Prvenstveno blokiraju arahidonsku kiselinu tj. njezinu pretvorbu u različite prostaglandine (PG) putem inhibicije ciklooksigenaze (SCHELL i GWALTNEY-BRANT, 2013; TALCOTT i GWALTNEY-BRANT, 2013). Postoje tri oblika COX-a: neselektivni COX₁, selektivni COX₂ i novootkriveni COX₃. COX₁ se nalazi u gotovo svim tkivima pa tako i u probavnom traktu. Većina neželjenih učinaka povezanih s upotrebom NSPUL-a posljedica je inhibicije COX₁. TALCOTT i GWALTNEY-BRANT (2013) i MONTEIRO i STEAGALL (2019) preporučuju kada je to moguće da se u terapiji bolje koriste NSPUL koji inhibiraju selektivni COX₂ (npr. meloksikam, diklofenak, firokoksib, celekoksib).

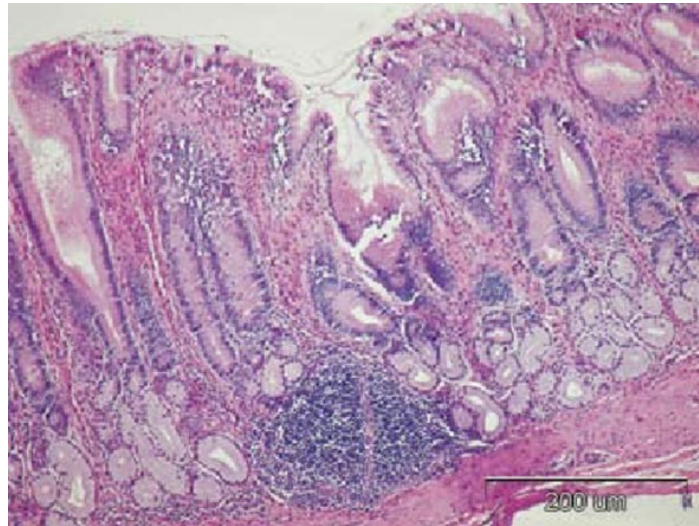
Prostaglandini se sintetiziraju zbog oštećenja membrane stanice prilikom traume, infekcije ili vrućice. Oni djeluju na stanice u neposrednoj blizini mjesta sinteze. U prostaglandine spadaju PGH₂, PGE₂, PGI₂ i PGF_{2α}. Sluznica probavnog trakta izlučuje PGE₂ koji uzrokuje opuštanje glatkih mišića i vazodilataciju čime se povećava dotok krvi u sluznicu želuca i povećava se propusnost kapilara. Također, PGE₂ odgovoran je za proizvodnju želučane kiseline i stvaranja pepsina te sudjeluje u sintezi želučane sluzi i obnavlja želučani epitel. Inhibicijom sinteze prostaglandina dolazi do smanjenja sposobnosti obrane sluznice probavnoga trakta. Sluznica smanjuje lučenje mukoznih glikoproteina i bikarbonata, smanjuje se protok krvi i obnova epitelnih stanica. Uslijed gubitka aktivnosti prostaglandina i poremećene cirkulacije sluznice dolazi do hipoksije i tromboze. Inhibicijom prostaglandina sprječava se inhibicija sekrecije gastrina (PGE₂), klorovodične kiseline (PGE₂ i PGI₁) i pepsina (PGE₂) (WALLACE i sur., 1990; BISCHOFF i MUKAI, 2012).

Infekcija s *Helicobacter pylori* (*H.pylori*) jedan je od češćih uzroka kroničnoga gastritisa i ulkusa u ljudi. Pretežno se nalazi u želučanoj sluznici, a najčešće je nastanjena u antralnom i fundusnom dijelu sluznice želuca. Histopatološki je prisutna nekroza epitelnih stanica, hiperemija i limfocitni folikuli u submukozi sluznice želuca (slika 5). Prema dosadašnjim spoznajama *H. pylori* je kronično inficirala više od pola ljudske populacije. Brojne kliničke studije utvrdile su želučanu helikobakternu infekciju u 67 – 100% asimptomatskih pasa, te u 74 – 90% pasa s povraćanjem. Za razliku od ljudi kod kojih prevladava infekcija s *H. pylori*, u pasa su češće prisutne *H. bizzozeroni*, *H. heilmannii*, *H. felis*, *H. bilis* i *H. salomoni*. Za *Helicobacter* infekciju karakteristično je kronično povraćanje i razvoj kroničnog gastritisa. No, većina životinja vrlo često nema nikakve kliničke simptome bolesti (NAGLIĆ i HAJSIG, 1998; POTOČNJAK, 2010 a).

Bez obzira na jaku antigenu stimulaciju smatra se da su želučane vrste *Helicobacter* spp. više nametničke nego što su patogene. Ove bakterije sposobne su se vezati za epitelne stanice koje su odgovorne za proizvodnju sluzi. Životinje i ljudi u kojih je prisutna helikobakterijska infekcija imaju tanji sloj sluzi nego oni koji nisu opterećeni ovom infekcijom. U želudcu djeluju lokalno i opće antisekretorno i preživljavaju pri kiselom pH. Bakterije su zavojita oblika, kreću se pomoću bičeva što im omogućuje aktivno kretanje i održavanje u želučanoj sluzi. Navedeno im omogućuje kolonizaciju sluznice, pa se smatra da je patogenost ovih bakterija u vezi s njihovom pokretljivošću. Na površini bakterija *Helicobacter* spp. i u njenoj citoplazmi nalazi se enzim ureaza koji može kolonizirati gornji dio probavnog trakta. Upravo zbog

ureaze bakterija je sposobna prodirati dublje u sluznicu želuca jer enzim razgrađuje ureju na amonijak i ione bikarbonata (JENKINS I BASSETT, 1997; NAGLIĆ I HAJSIG, 1998).

Amonijak reagira s vodom nakon čega nastaje amonij. Zbog amonija se pH želučane sluznice oko mikroorganizma poveća što dovodi do oštećenja barijere sluznice te takvi uvjeti uzrokuju nastanak erozije sluznice i ulkusa (MARSHALL i sur., 1990).



Slika 5. Histopatološki nalaz želuca psa s helikobakternim gastritisom (preuzeto od ROBIĆ i sur., 2007).

5.2. KLINIČKA SLIKA

Klinički simptomi kroničnoga gastritisa nisu specifični, a vrlo često mogu biti i skriveni. Upravo zbog toga većina pacijenata dolazi u veterinarske ordinacije s već uznapredovalim simptomima. Glavni klinički simptom je povraćanje hrane i/ili žuči. Psi koji boluju od kroničnoga gastritisa povraćaju stalno ili u prekidima dulje od 14 odnosno 21 dan. Budući da bolest traje duže vremena psi mogu razviti druge simptome kao što su gubitak tjelesne mase, dehidraciju, smanjen apetit, a u težim kliničkim slučajevima i anoreksiju. Kod određenog broja pacijenata prisutne su promjene u vidu smanjene kvalitete dlačnog pokrivača. Psi mogu biti nujni, tjelesna temperatura može biti blago povišena, a pri palpaciji abdomena može se javiti bol. Ovisno o uzrocima kroničnog gastritisa javit će se melena, hematemeza i anemija (SIMPSON, 2013).

Kada pacijent razvije dermatološke kliničke znakove kao što su pruritus i dermatitis, a istovremeno ima prisutne simptome probavnoga trakta sumnja se usmjerava na nepovoljne reakcije na komponente hrane i pojavu eozinofilnoga gastritisa (LECOINDRE i HUGONNARD, 2010; SIMPSON, 2013).

Kod kliničkog pregleda treba uzeti u obzir i pasminu jer su pojedini klinički simptomi karakteristični za određene pasmine pasa. Primjerice, eozinofilni granulom želuca najčešće se javlja u pasa pasmine sibirski haski. Simptomi koji se javljaju su proljev, slabost, letargija i dugotrajna anoreksija (BRELOU i sur., 2006).

Psi pasmine Basenji razvijaju hipertrofiju sluznice fundusa povezanu s enteropatijom. Bolešću su najčešće zahvaćeni psi starosti 3 godine koji razvijaju tvrdokornu dijareju, povremeno povraćanje, progresivni gubitak tjelesne mase i anoreksiju. Često je prisutna malapsorpcija, hipoproteinemija, hypoalbuminemija, hipergamaglobulinemija, leukocitoza i blaga neregenerativna anemija. Također, u želudcu i crijevima se nalazi difuzna infiltracija limfocita i plazma stanica (POTOČNJAK, 2010 b).

Brahicefalične pasmine pasa (npr. Lhasa Apso i Shih Tzu) razvijaju hipertrofiju sluznice pilorusa zbog koje imaju problema s pražnjenjem želuca. U takvim slučajevima prilikom kliničkog pregleda uočava se proširenje (distenzija) abdomena. Klinički simptomi koji se javljaju su povraćanje, gubitak mase, depresija i polidipsija. Uz to, psi mogu razviti hipokalijemiju i hipokloremiju (LEIB i sur., 1993).

Za pasminu pasa norveški lovački špic karakteristična je enteropatija s atrofičnim gastritisom koja može imati progresiju prema adenokarcinomu želudca. Psi gube na tjelesnoj masi, povraćaju, letargični su, razvijaju intermitentnu dijareju, ascites i subkutane edeme stražnjih nogu (BERGHOFF i sur. 2007; POTOČNJAK, 2010 b).

Gljivica *Pythium indisiosum* često se povezuje s nastankom granulomatoznoga gastritisa koji se češće javlja tijekom jeseni, zime ili proljeća. Bolest zahvaća mlade pse muškog spola velikih pasmina i endemična je na području obale Meksičkog zaljeva. Također, uz gljivične infekcije povezuju se i promjene na očima, limfadenopatije i određene mase u abdomenu (SIMPSON, 2010).

5.3. DIJAGNOSTIČKI PROTOKOL

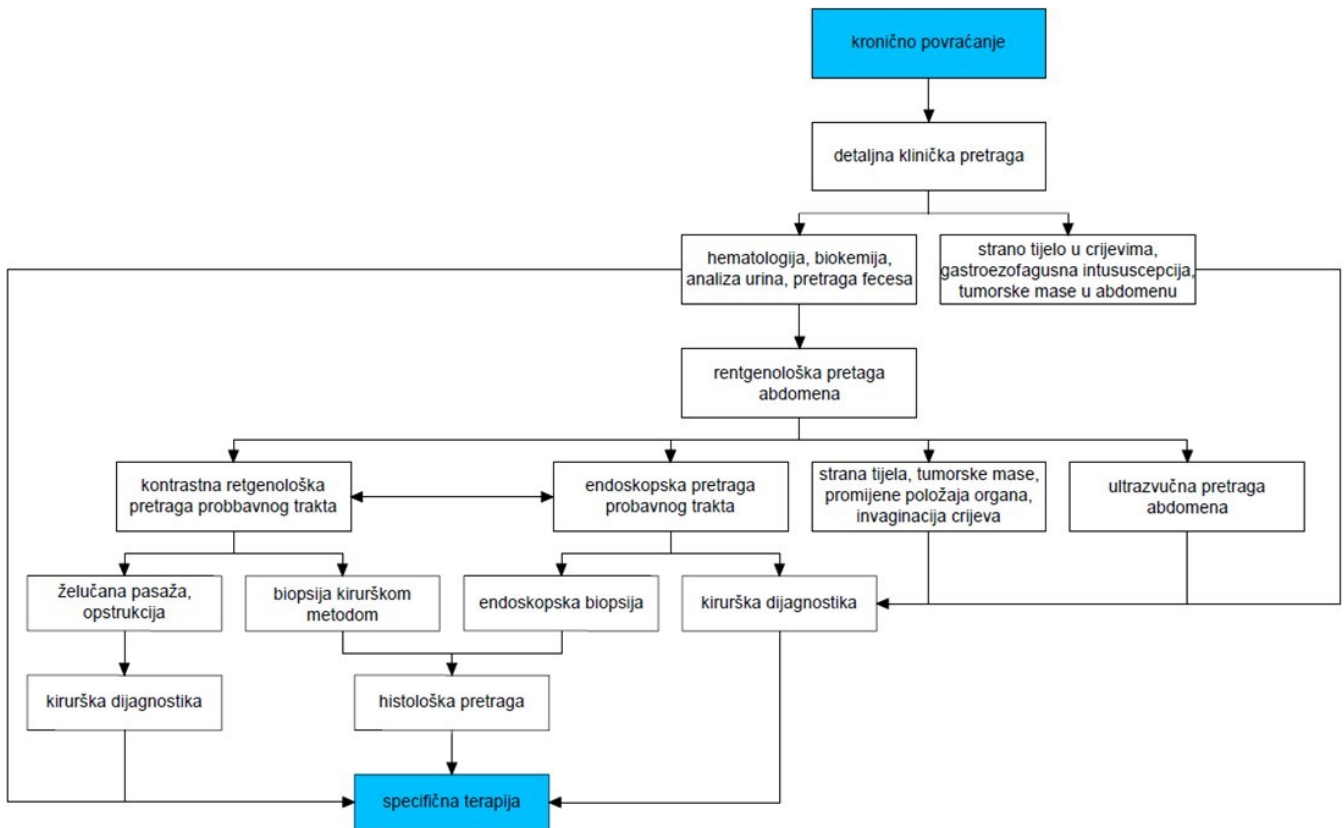
Prvi korak u dijagnostici kroničnoga gastritisa je prikupljanje što detaljnijih anamnestičkih podataka (tablica 1). Potrebno je ispitati vlasnike o početku bolesti, o prvim simptomima koje su primijetili, o duljini trajanja bolesti i načinu na koji se bolest klinički razvijala. Uvijek se vlasnike pita o prehranbenim navikama njihovog ljubimca. Navedeno uključuje vrstu hrane (suha, konzervirana ili kuhana hrana), učestalost hranjenja u danu i količinu hrane. Važno je saznati mijenjaju li vlasnici često vrstu hrane i ako da je li ta promjena nagla ili postupna. Zatim se ispituje mogućnost namjernog ili slučajnog dolaska psa u kontakt s pokvarenom hranom, otrovima, lijekovima ili stranim tijelima. Svakako su potrebni podaci o prethodnim liječenjima, vrsti i dozi korištenih lijekova i trajanju terapije te da li su vlasnici sami davali psu određene lijekove. Zatim su bitni podaci o redovitom cijepljenju i korištenju pripravaka za zaštitu životinja od ektoparazita i endoparazita. Obzirom da se određene zarazne bolesti pasa klinički manifestiraju probavnim poremećajima treba ispitati da li vlasnik posjeduje još životinja iste ili druge vrste, nalazi li se u blizini još neka životinja s istim ili sličnim simptomima. Potrebno je saznati koliko povraćanje vremenski traje i kolika je učestalost povraćanja. Zatim koja je količina, boja i konzistencija povraćenog sadržaja i postoje li neke strane primjese u njemu. Je li povraćanje povezano s uzimanjem hrane i vode (SIMPSON, 2010). Dijagnostički protokol kroničnog povraćanja prezentiran je na slici 6 (POTOČNJAK, 2010 a).

Nakon anamneze pristupa se kliničkom pregledu životinje. Njime možemo utvrditi blago povišenu tjelesnu temperaturu, bolove prilikom palpacije abdomena, smanjeni stupanj hidracije te lošu kvalitetu dlačnog pokrivača. Kako je navedeno ranije, treba imati na umu pasminu psa zbog pasminski predisponiranih gastropatija (SIMPSON 2010).

Za metaboličke, endokrine, infekcijske i druge bolesti koje uzrokuju povraćanje, a koje nisu primarno probavnoga podrijetla analizira se kompletna krvna slika, biokemijski profil i urin. Osim toga, treba utvrditi acido bazni status i koncentraciju elektrolita koji su moguće povezani s povraćanjem, gastrointestinalnom opstrukcijom i želučanom hipersekrecijom (SIMPSON 2010).

Od laboratorijskih nalaza može se javiti eozinofilija koja pobuđuje sumnju na gastritis povezan s preosjetljivošću na određene komponente hrane, endoparazite ili mastocitom. Hipoalbuminemija (sa ili bez hipoglobulinemije), hipokalcemija, snižena koncentracija kobalamina javlja se redovito kod gastroenteropatija pasmine norveški lovački špic, umjerenog

do jakog stupnja upalne bolesti crijeva, gastrointestinalnih limfoma i histoplazmoze. Imunoproliferativna gastroenteropatija u pasmine Basenji karakterizira se uvijek laboratorijskim nalazima hiperglobulinemije i hipoalbuminemije (SIMPSON 2010; POTOČNJAK, 2010 a).

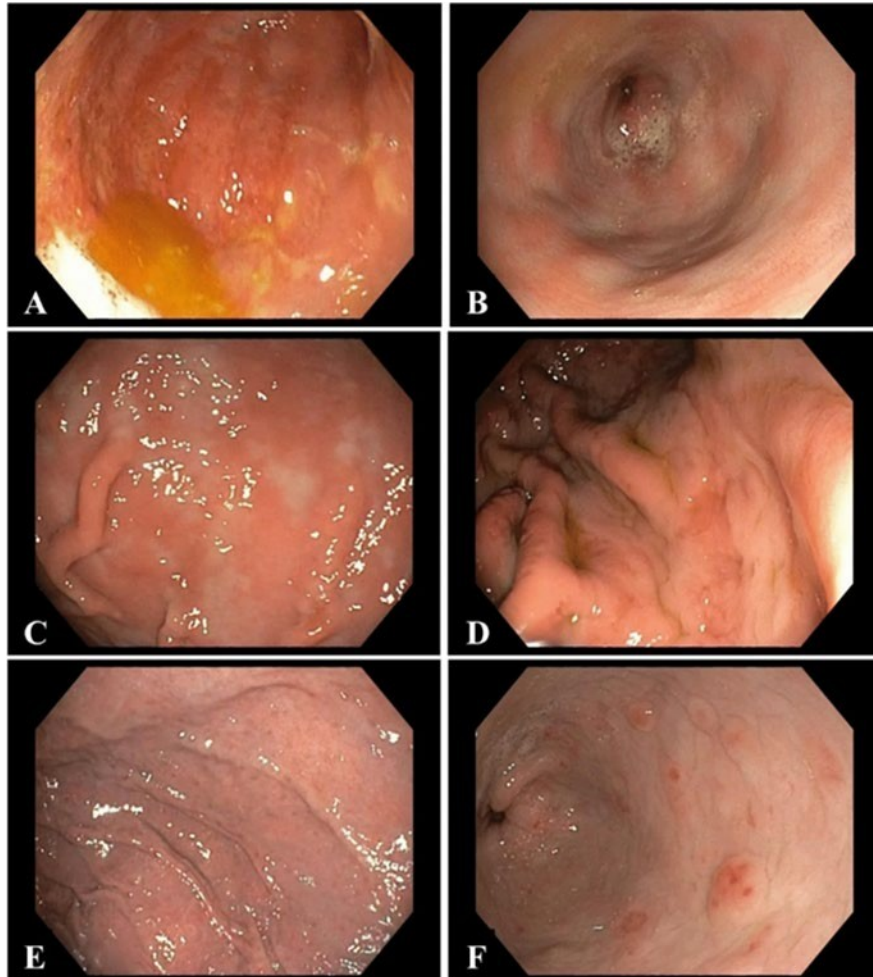


Slika 6. Algoritam dijagnostičkog protokola kod kroničnog povraćanja (preuzeto od POTOČNJAK, 2010 a)

U pasa s kroničnim gastritisom rendgenološka pretraga obično je bez osobitosti. Može se pronaći proširenje želuca ili odgođeno pražnjenje želuca. To nas navodi da se hrana u želudcu zadržava duže od 12 sati nakon obroka. Obično se tada u povraćenom sadržaju pronalaze ostatci pojedene hrane. Glavni rendgenološki nalaz kod hipertrofičnog gastritisa vezanog za brahicefalične pasmine je produljeno vrijeme pražnjenja želuca, s posebnim naglaskom na određenu patologiju antralnog kanala želuca (jake hipertrofija sluznice) i pilorus (spazam pilorusa). Kao korisna metoda dijagnostike kroničnoga gastritisa pokazala se kontrastna radiografija. Njome se mogu vidjeti zadebljanja stijenke ili ulkusi želuca, no sve se više ova metoda dijagnostike zamjenjuje ultrazvučnom i endoskopskom pretragom. Ultrazvukom se mogu vidjeti lokalna ili difuzna zadebljanja stijenke te stupanj zadebljanja stijenke želuca. Slabije zadebljana stijenka teško se utvrđuje, ali kod kronične upale ona je pojačane ehogenosti i zadebljanje se lako uočava. Stupanj zadebljanja stijenke želuca u vezi je sa stupnjem upalnog procesa. Karakterističan nalaz kod hipertrofičnog gastritisa i opstrukcije pilorusa je istežanje stijenke tijela želuca i zadebljanje stijenke pilorusa sa očuvanom slikom slojeva. Zadebljanje je obično veće od 9 mm, a rubovi stijenke pilorusa nekad poput „kljuna“ strše u želuca ispunjen tekućinom. Želuca proširen tekućinom i smanjenoga motiliteta upućuje na izrazitu (potpunu) opstrukciju kanala pilorusa koju mogu uzrokovati strana tijela ili novotvorina. Kod gastritisa posljedično uremiji opaža se zadebljanje stijenke i naglašeni nabori sluznice želuca. Na graničnom području sluznice i lumena vidljive su hiperehogene linije nastale uslijed mineralizacije sluznice želuca (ŠEHIĆ i sur., 2006; POTOČNJAK, 2010 a; SIMPSON, 2013).

Najpouzdanija dijagnostička metoda kroničnoga gastritisa je endoskopska pretraga želuca (gastroskopija) s biopsijom sluznice te histopatološkom pretragom biopsata sluznice želuca. Endoskopskom pretragom omogućuje se vizualizacija stranih tijela u želudcu, erozija, ulceracija, krvarenja, zadebljanja želučanih nabora, hiperplazije limfnih folikula, nakupljanja veće količine sluzi, tekućine ili žuči (slika 7). Psu se 12 do 18 sati prije izvođenja endoskopske pretrage uskraćuje hrana. Postupak se izvodi u općoj anesteziji, a pacijenta se postavlja u lijevi lateralni položaj zbog lakšeg prolaska endoskopa kroz antrum i pilorus želuca. Tijekom izvođenja pretrage uvijek se uzimaju uzorci, neovisno o tome jesu li promjene endoskopski vidljive ili nisu (SIMPSON, 2010). Biopsat se uzima s više različitih područja želuca (kardija, fundus, pilorus) zbog lezija koje, ako su prisutne, mogu biti lokalizirane. Uzorci biopsije bojaju se hematoksilin – eozin bojenjem (H&E) za analiziranje staničnog upalnog infiltrata i promjena u arhitekturi tkiva. Masson-Goldnerov trikrom bojenjem istakne se fibroza, Sirius red i Alcian

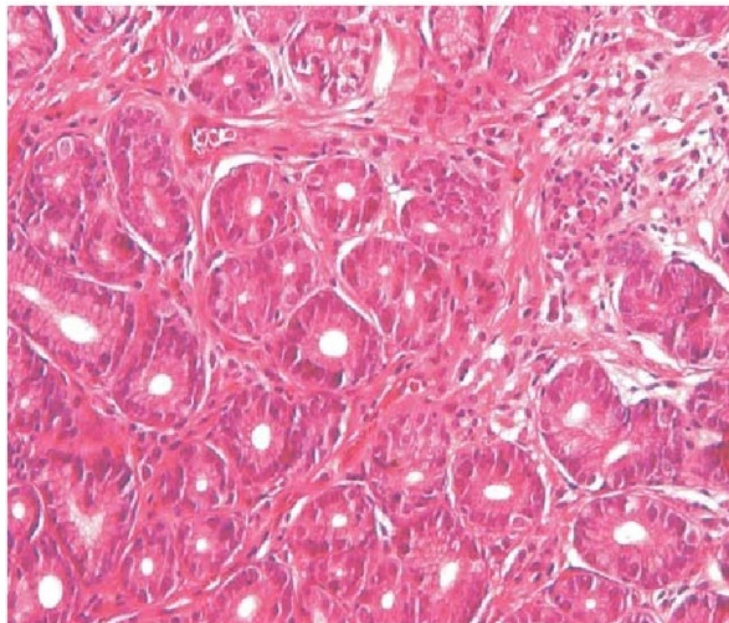
Blue boja koriste se za razlikovanje eozinofila i mastocita. Imunohistokemija može pomoći za razlikovanje limfoma i teškog stupnja limfocitnog gastritisa (JERGENS, 2013).



Slika 7. Endoskopski prikaz želuca u psa. A, B – refluksni gastritis, C – eritematozni gastritis, D – hipertrofični gastritis, E - gastritis s ravnim erozijama, F – gastritis s uzdignutim erozijama (preuzeto od SIMPSON, 2010)

Kod infekcije nematodom *Ollulanus* spp. mogu se vidjeti mali fokalni ili multifokalni noduli, dok se *Physaloptera* spp. nematodi vide kada dosegnu veličinu od 1 do 4 cm. *Pythium insidiosum* je gljivica koja uzrokuje zadebljanje želučane stijenke i piogranulomatoznu upalu želuca. Za dijagnostiku se mogu koristiti serološke pretrage (imunoenzimski test (engl. Enzyme Linked Immunosorbent Assay - ELISA) i Western blotting), lančana reakcija polimerazom (engl. polymerase chain reaction - PCR) i histopatološki pregled biopsata želuca uz korištenje specijalnog bojenja (Gomori metenamin srebrno bojenje). Kako bismo kod hipertrofije sluznice želuca diferencijalno dijagnostički razlikovali upalu od gljivične infekcije odnosno novotvorine potrebno je osim višestrukih biopsija uzeti i tzv. duboke biopsije (JERGENS, 2013).

Histopatološkom pretragom kronični gastritis klasificira se prema prevladavajućem staničnom upalnom infiltratu, promjenama u arhitekturi sluznice, stupnju i intenzitetu nastalih promjena. Kod atrofičnog gastritisa dolazi do jake infiltracije upalnih stanica, žljezdane atrofije, fibroze i smanjenja debljine stijenke želuca (slika 8). Psi pasmine norveški lovački špic često mogu razviti atrofični gastritis s intestinalnom limfangiektazijom i limfocitno - plazmacitnim enteritisom. U pasmine sibirski haski s eozinofilnim granulomom želuca u submukozi i *tunica muscularis* želuca, crijeva i jetre histopatološki su vidljive eozinofilne granulomatozne lezije (BRELOU i sur., 2006; POTOČNJAK, 2010 a; JERGENS, 2013).

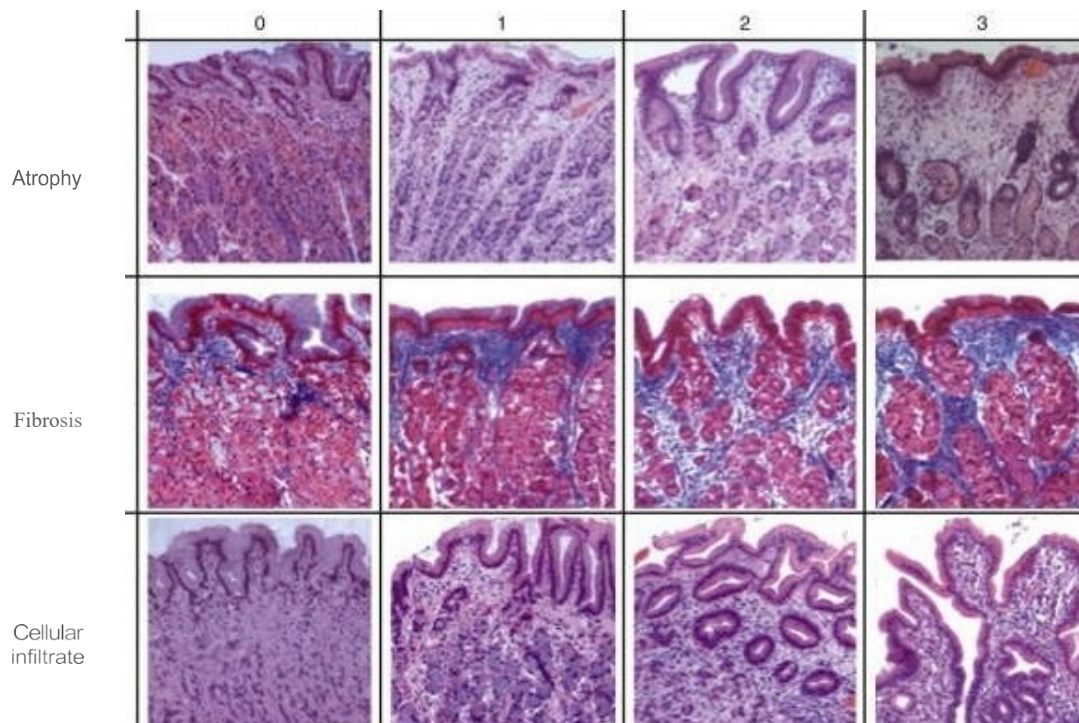


Slika 8. Histopatološki prikaz atrofičnoga gastritisa
(preuzeto od VERE i sur., 2005)

Uremični gastritis javlja se kao komplikacija kronične uremije. Strukturalne promjene na stijenci želuca kod kronične uremije su ulceracije, edemi, nekroze, submukozna arteriopatija, atrofija želučanih žlijezda i mineralizacija mukoze i submukoze (SIMPSON, 2010).

Velika količina žuči upućuje na refluksni gastritis, a bistra tekućina na želučanu hipersekreciju. Tekućina se može aspirirati za citološku pretragu (*Helicobacter* spp., jaja i larve parazita). Ostale dijagnostičke pretrage za *Helicobacter* spp. uključuju histopatološku pretragu, PCR, ureaza test i serološku pretragu. Koncentracija serumskog gastrina određuje se kada su u želudcu prisutne erozije, ulceracije, nakupljanje tekućine ili hipertrofija sluznice (POTOČNJAK 2010 a; SIMPSON 2010).

Interpretacija biopsata važna je zbog odabira odgovarajućeg terapijskog protokola. Za procjenu bioptičkih uzoraka koristi se standardizirana shema bodovanja (slika 9). No, čak i uz standardiziranu shemu slične promjene mogu se uočiti u pacijenata s različitom etiologijom kroničnoga gastritisa pa procjena istoga nalaza u različitim patologa može varirati (KALENIĆ i sur., 1996; SIMPSON, 2010; NYLAND i MATTOON, 2015).



Slika 9. Standardizirana shema za evaluaciju želučane atrofije, fibroze i staničnoga infiltrata u pasa (preuzeto od SIMPSON 2010).

5.4. NAČELA LIJEČENJA

Liječenje kroničnoga gastritisa temelji se na rezultatima endoskopske pretrage i histopatološke pretrage biopsata sluznice želuca. Kao i klasifikacija gastritisa tako se i njegovo liječenje provodi ovisno o vrsti dominantnog staničnog infiltrata, promjenama u arhitekturi sluznice i intenzitetu promjena u sluznici želuca. Za vrijeme obavljanja dijagnostičkih pretraga, a ukoliko je pas klinički stabilan, bez znakova sistemskih bolesti i s blagim epizodama povremenog povraćanja započinje se opće liječenje lakoprobavljivom hranom, antiemeticima i gastroprotektivima (SIMPSON, 2013).

5.4.1. OPĆA NAČELA LIJEČENJA

Opća načela liječenja kroničnoga gastritisa podrazumijevaju zaustavljanje primarnog uzroka povraćanja. Ono uključuje liječenje metaboličkih bolesti koje uzrokuju povraćanje, gljivičnih infekcija i parazitarne invazije te sprječavanje pristupa pokvarenoj hrani, lijekovima i stranim tijelima. No, u većini kliničkih slučajeva uzrok kroničnog povraćanja nije u potpunosti jasan te preostaje provođenje samo simptomatskoga liječenja (SIMPSON, 2013).

Antiemetici su lijekovi koji se koriste protiv mučnine i povraćanja. Ovisno o mjestu na kojemu djeluju dijele se na periferne i centralne antiemetike. Periferni antiemetici inhibiraju gastrointestinalnu sekreciju djelujući na živčane ogranke senzoričkih živaca u želučanoj sluznici. U ovu skupinu spadaju bizmut subsalicilat i antikolinergici (propantelin, aminopentimid, atropin, metokopolamin, glikopiroilat, izopropamid). Centralni antiemetici djeluju na centar za povraćanje u leđnoj moždini. Obuhvaćaju antagoniste dopamina (fenotijazinski derivati - klorpromazin i metoklopramid), antagoniste serotonina (ondasteron, dolasteron, granisteron, azasteron i tropisteron), trimetobenzamid i antihistaminici (difenhidramid). U svakodnevnoj praksi najčešće se koristi metoklopramid koji djeluje na dopaminske receptore kemoreceptorske okidačke zone. Djeluje prokinetički pa ga je kontraindicirano primijeniti u slučaju opstrukcije probavnog trakta (GJURIŠ i SIKIRIĆ, 2001; NELSON i CUOTO, 2003).

Antisekretorni lijekovi i protektanti želučane sluznice koriste se za inhibiciju želučane kiseline i obnavljanje sluznice želuca. Korisni su u svim bolesnim stanjima želuca kada dolazi do oštećenja i prekida kontinuiteta zaštitne barijere sluznice želuca (WASHABAU i HOLT, 2003).

U kliničkoj praksi koriste se sljedeće skupine ovih lijekova:

- inhibitori protonske pumpe
- antagonisti histaminskih receptora
- oralni antacidi
- sintetski analozi prostaglandina
- gastroprotektivi

Inhibitori protonske pumpe (H^+/K^+ -ATP-aze) inhibiraju protonsku pumpu u parijetalnim stanicama fundusnih želučanih žlijezda. Najčešće se koriste omeprazol i pantoprazol koji se uzimaju natašte te nakon jedne primjene lijeka mogu inhibirati sekreciju želučane kiseline i do 24 sata. Na početku liječenja odnosno kod težih slučajeva gastritisa preporuka je inhibitore protonske pumpe davati svakih 12 sati (MANSFIELD i HYNDMAN, 2013).

Antagonisti histaminskih receptora kompetitivno inhibiraju H_2 histaminske receptore i smanjuju izlučivanje želučane kiseline i pepsina za 70 do 90%. Lijekovi iz ove skupine koji se koriste u praksi jesu ranitidin, famotidin, cimetidin. U pasa sa smanjenom bubreznom funkcijom doze ovih lijekova smanjuju se za 50%. Cimetidin inhibira hepatičke mikrosomalne enzime, smanjuje perfuziju jetre, nema učinka na gastrointestinalni motilitet i od svih lijekova iz skupine najmanje je učinkovit u smanjenju pH. Ranitidin nešto slabije inhibira navedene enzime i ima prokinetički učinak. Famotidin postiže bolji učinak u smanjenju želučane sekrecije od ranitidina, nema učinka na gastrointestinalni motilitet (MANSFIELD i HYNDMAN, 2013)

Oralni antacidi neutraliziraju želučanu kiselinu, djeluju kratko vrijeme (3 do 6h) i najbolje ih je primjenjivati s hranom jer se na taj način produljuje djelovanje lijeka. Najčešće se koriste kalcijev karbonat, aluminijski hidroksid i magnezijev hidroksid. Postoje interakcije s drugim lijekovima (fluorokinoloni, tetraciklini, ketokonazol, propranolol) što može dovesti do smanjene učinkovitosti oralnih antacida (MANSFIELD i HYNDMAN, 2013).

Budući da prostaglandini sudjeluju u sintezi želučane sluzi te obnavljaju želučani epitel u zaštiti sluznice koriste se njihovi sintetički analozi. Jedan od njih je misoprostol - analog prostaglandina E₁. Kod primjene analoga prostaglandina mogu se javiti nuspojave kao što su crijevni grčevi, proljev i abortus. Kontraindicirano ih je primjenjivati zajedno s nefrotoksičnim lijekovima (MANSFIELD i HYNDMAN, 2013)

Najznačajniji gastroprotektiv u današnjoj kliničkoj primjeni je sukralfat. Predstavlja spoj saharoze i aluminija koji štiti sluznicu želuca tako da s proteinskim eksudatom stvara pastozni sloj koji pokriva i štiti oštećeni dio sluznice od djelovanja želučane kiseline, pepsina i žuči. Sukralfat stimulira stvaranje mukoznih prostaglandina. Prilikom davanja sukralfata treba voditi računa da smanjuje apsorpciju drugih lijekova koji se ordiniraju oralnim putem, stoga je najbolje davati ga nekoliko sati (barem 2h) poslije blokatora želučane kiseline. Daje se u dozi od 0,5 do 1 g tri puta dnevno (SIMPSON, 2013).

5.4.2. SPECIFIČNO LIJEČENJE

5.4.2.1. LIMFOCITNO - PLAZMACITNI GASTRITIS

Kao što je ranije rečeno, najčešći oblik kroničnoga gastritisa u pasa je blagi do srednji superficijalni limfocitno - plazmacitni gastritis praćen s limfoidnom folikularnom hiperplazijom. S obzirom da infiltracija sluznice upalnim stanicama može biti blaža ili jača, ovaj tip gastritisa može pratiti atrofija, fibroza ili rjeđe hiperplazija. Kod blagog tipa gastritisa inicijalno se kreće s eliminacijskom dijetom i antagonistima H₂ receptora. Eliminacijska dijeta provodi se u razdoblju od 6 do 8 tjedana tijekom kojega vlasnici bilježe učestalost povraćanja i ostale eventualne poremećaje. Prehrana se sastoji od proteina ili ugljikohidrata tj. antigena s kojima pas prije nije bio u doticaju. Kao izvor proteina najčešće se koristi divljač ili janjetina. Ukoliko se učestalost povraćanja smanji provodi se provokacijska dijeta - psu se ponovno daje hrana kojom se ranije hranio kako bi potvrdili dijagnozu intolerancije na određene sastojke hrane. Provokacijska dijeta može se provoditi uvođenjem pojedinih sastojaka prethodne hrane npr. govedina kako bi se utvrdio točan uzrok preosjetljivosti. Od antagonista H₂ receptora lijek izbora je ranitidin u dozi od 1 – 2 mg/kg svakih 12 sati ili famotidin u dozi od 0,5 mg/kg svakih 12 sati. Također, umjesto eliminacijske prehrane korisno je prehranu bazirati na hidroliziranim proteinima jer su u takvom obliku manje sposobni izazvati imunosni odgovor. Naime, ako se protein hrane razloži na peptidne fragmente manje od 10kD (kilodaltona) neće biti prepoznat od strane imunosnog sustava i prema tome nije sposoban izazvati alergijsku reakciju. Ukoliko pas uz navedenu prehranu i dalje povraća u terapiju se uvodi prednizolon u dozi od 1 – 2 mg/kg svakih 24 sata. Doza se mora postupno smanjivati do najniže doze održavanja tijekom 8 tjedana (POTOČNJAK, 2010 a; CAVOR i sur., 2018).

U pasa sa srednjim do teškim oblikom ovoga gastritisa najčešća početna terapija je kombinacija eliminacijsko provokacijske dijetete i prednizolona. Prednizolon se primjenjuje tijekom 14 dana u dozi od 1 – 2 mg/kg. Ako dođe do poboljšanja doza prednizolonapostupno se smanjuje dok se naposljetku sasvim ne ukine. Primjenom ovoga lijeka često može doći do oštećenja sluznice želuca. Stoga redovito terapiju prednizolonom prati uvođenje antisekretornog lijeka kako bi prevenirali daljnju pojačanu sekreciju želučane kiseline. Ne poboljšaju li se klinički simptomi ovakvim načinom terapije indicirano je uvesti imunosupresivni lijek azatioprin. On se može primijeniti samostalno u dozi od 1 – 2 mg/kg svaka 24 sata tijekom 3 – 5 tjedana ili u kombinaciji s prednizolonom kada se daje pola navedene doze prednizolona. Zbog neželjenih reakcija na organizam dva tjedna od uvođenja

azatioprina u terapiju, psu se vadi krv radi kontrole bijele krvne slike (POTOČNJAK, 2010 a; SIMPSON, 2010; CAVOR i sur., 2018).

Kod teških slučajeva gastritisa nužno je ponovno evaluirati uzorke sluznice na prisutnost limfoma (SIMPSON, 2010).

5.4.2.2. EOZINOFILNI GASTRITIS

Eozinofilni gastritis često se povezuje s neželjenim reakcijama na hranu. Intoleranciju na hranu prate klinički simptomi probavnoga trakta – povraćanje i proljev. Kod preosjetljivosti na hranu uz eozinofilni stanični infiltrat i eozinofiliju psi razvijaju dermatološke kliničke znakove – najčešće pruritus. Zbog navedenoga najbolji izbor terapije eozinofilnoga gastritisa je eliminacijska i provokacijska dijeta. Uz dijetu, svakako je potrebno uvesti i antisekretornu terapiju. Lijekovi izbora najčešće su ranitidin ili omeprazol. U slučaju ovoga tipa gastritisa u terapiju se uvodi prednizolon u istoj dozi kao i kod limfocitno – plazmacitnoga gastritisa. Akopas ne reagira na navedenu terapiju lijek izbora je također azatioprin u istoj dozi kao u slučaju limfocitno – plazmacitnoga gastritisa. Ukoliko ni on nije učinkovit može se uvesti ciklosporin u dozi od 3 do 7 mg/kg svakih 12 sati (POTOČNJAK, 2010 a; SIMPSON, 2010).

5.4.2.3. HIPERTROFIČNI GASTRITIS

Hipertrofični gastritis rjeđe se pojavljuje od prva dva navedena tipa kroničnoga gastritisa. Veže se uz određene pasmine pasa i njihove specifične gastropatije odnosno gastroenteropatije. Brahicefalične pasmine razvijaju antralnu hipertofiju koja uzrokuje otežano pražnjenje želudca ili povremene opstrukcije pilorusa te je nužno provesti terapiju kirurškim zahvatom. Psi pasmine Basenji razvijaju difuzni hipertrofični gastritis i imunoproliferativni enteritis koji se liječe odgovarajućom imunosupresivnom terapijom. Hipergastrinemija može uzrokovati hipertrofiju sluznice antruma i pilorusa želudca zbog gastrinoma ili kroničnoga zatajenja bubrega te se terapija provodi sukladno uzroku hipergastrinemije (SIMPSON, 2010).

5.4.2.4. ATROFIČNI GASTRITIS

Atrofični gastritis nije toliko čest oblik kroničnoga gastritisa u pasa. Smatra se da atrofija nastaje uslijed oštećenja imunoregulacije. Atrofični gastritis karakteriziran redukcijom parijetalnih stanica i hiperplazijom neuroendokrinih stanica povezan je sa želučanim adenokarcinomima u pasa najčešće pasmine norveški lovački špic. S obzirom da se pretpostavlja da je atrofični gastritis uzrokovan oštećenjem imunoregulacije terapija se provodi prednizonom i ranitidinom (POTOČNJAK, 2010 a; SIMPSON, 2010).

5.4.2.5. HELIKOBAKTERIJSKA INFEKCIJA ŽELUDCA

Budući da još uvijek postoji dosta nepoznanica vezanih za patogenezu infekcije *Helicobacter* spp. tako i terapijski pristup ovisi od slučaja do slučaja. Međutim, smatra se da se liječenje provodi u svakog simptomatskog pacijenta kojemu je biopsijom potvrđena infekcija *Helicobacter* spp. i upala sluznice želuca. U liječenju ovoga gastritisa provodi se tzv. trojna terapija. U veterinarskoj literaturi mogu se naći brojne kombinacije dva antibiotika i jednog antisekretornog lijeka. U našoj veterinarskoj praksi najčešće se primjenjuju amoksisicilin (20 mg/kg svakih 12 sati), metronidazol (20 mg/kg svakih 12 sati) i omeprazol (0,7 – 1 mg/kg svakih 24 sata) ili famotidin (0,5 mg/kg svakih 12 sati) ili ranitidin (2 mg/kg svakih 12 sati). Navedenu antibiotsku terapiju potrebno je provoditi kroz 14 dana, a antisekretornu terapiju tijekom 8 tjedana. Mjesec dana od završetka terapije potrebno je ponoviti biopsiju sluznice želuca (POTOČNJAK, 2010 a; POTOČNJAK, 2012).

5.4.2.6. REFLUKSNI GASTRITIS

Terapija refluksnoga gastritisa (sindrom povraćanja žuči) podrazumijeva promjenu prehrane. Potrebno je smanjiti udio masti u prehrani te davati češće obroke. Prvi obrok daje serano ujutro, a posljednji što kasnije navečer kako bi želudac što kraće bio bez hrane. Od lijekova se koriste ranitidin zbog regulacije sekrecije želučane kiseline i metoklopramid ili cisaprid u svrhu kvalitetnije motoričke aktivnosti želuca (POTOČNJAK, 2010 a).

5.4.2.7. GASTRITIS UZROKOVAN GLJIVICAMA I PARAZITIMA

Gljivična bolest uzrokovana gljivicom *Pythium indisiosum* (pitioza) zahtjeva radikalnu kiruršku resekciju želuca uz primjenu itrakonazola (10 mg/kg svakih 24 sata) i terbinafina (5 – 10 mg/kg svakih 24 sata) postoperativno sljedeća 2 do 3 mjeseca. Prije i nakon operativnoga zahvata koristi se ELISA i određuje titar ovisno o kojemu se prekida ili nastavlja daljnja terapija navedenim lijekovima. Postotak izliječenja je relativno nizak (<25%) i prognoza za ovu bolest je loša (SIMPSON, 2013).

Invazija nematodom *Spirocerca* spp. povezuje se s nastankom želučanih nodula koje zahtijevaju kiruršku intervenciju zahvaćenog tkiva. Invazija nematodima *Physaloptera* spp. i *Ollulanus* spp. sporadično se javljaju u pasa. Empirijska terapija fenbendazolom pomogla bi u izliječenju neobjašnjivog gastritisa. U liječenju invazije *Physaloptera* spp. opisano je korištenje pirantel pamoata u jednokratnoj dozi od 5 mg/kg. Invazija je češća u divljih kanida pa je kontrola invazije teška zbog ingestije intermedijarnih (žohari i kornjaši – u njima su larve sposobne rasti) i parateničkih (gušteri i ježevi - u njima larve nisu sposobne rasti) posrednika (SIMPSON, 2010).

6. ZAKLJUČCI

1. Bolesti probavnoga trakta pasa česta su problematika u ambulantama veterinarske medicine, a jedna od učestalijih je upala sluznice želuca.
2. Kronični gastritis je kronična upala želučane sluznice čija etiopatogeneza još uvijek nije u potpunosti razjašnjena. Smatra se da ulogu u nastanku upale ima poremećaj imunosti sluznice uslijed koje dolazi do njezina oštećenja, povećanja propusnosti i ulaska vodikovih iona i pepsina.
3. Kronični gastritis je najčešće idiopatske etiologije, no mogu ga uzrokovati ingestija stranih tijela, određene metaboličke bolesti, neke skupine lijekova, bakterijska i gljivična infekcija, parazitarne invazije, snažni refluks žuči i nepovoljne reakcije na hranu.
4. Kronični gastritis klasificira se prema prevladavajućem upalnom infiltratu (limfocitni, plazmocitni, eozinofilni i granulomatozni gastritis), promjenama u arhitekturi sluznice (atrofični, hipertrofični, ulcerativni, fibrozni, edematozni i metaplastični gastritis) i stupnju i intenzitetu nastalih promjena (blagi, srednji i teški gastritis).
5. Najčešći oblik kroničnoga gastritisa koji se javlja u kliničkoj praksi u pasa je blagi do srednji superficijalni limfocitno - plazmacitni gastritis.
6. Klinička slika kroničnoga gastritisa nije specifična, ali kronično povraćanje hrane i/ili žuči trebaju kliničara navesti na postavljanje sumnje na ovu bolest.
7. Kronično povraćanje je svako povraćanje koje traje duže od 14 odnosno 21 dan.
8. Endoskopska pretraga (gastroskopija) i histopatološka pretraga biopsata sluznice želuca zlatni je standard u dijagnostici kroničnoga gastritisa.
9. Prema sadašnjim spoznajama terapija helikobakterijske infekcije želuca provodi se samo u pasa koji imaju razvijene kliničke simptome i potvrđen nalaz bakterije u uzorku sluznice želuca. U takvim slučajevima provodi se tzv. trojna terapija (dva antisekretorna lijeka i jedan antimikrobni lijek).
10. Opća načela liječenja kroničnoga gastritisa uključuju primjenu antiemetika, antisekretorne lijekove, gastroprotektive i lakoprobavljivu hranu, dok se specifično liječenje provodi sukladno rezultatima histopatološke pretrage biopsata sluznice želuca.

7. LITERATURA

1. BISCHOFF, K., M. MUKAI (2012): Toxicity of over-the-counter drugs. U: Veterinary Toxicology: Basic and Clinical Principles 2nd Edition. (Gupta, R. C. ur.), Elsevier, New York, 443 – 468.
2. BERGHOFF, N., C. G. RUAUX, J. M. STEINER, D. A. WILLIAMS (2007): Gastroenteropathy in Norwegian Lundehunds. *Compend. Contin. Educ. Vet.* 29, 456–471.
3. BRELLOU, G. D., S. KLEINSCHMIDT, F. MENESES (2006): Eosinophilic granulomatous gastroenterocolitis and hepatitis in a 1-year-old male Siberian Husky. *J. Vet. Pathol.* 43, 1022 – 1025.
4. CAVOR, K., D. POTOČNJAK, N. LEMO (2018): Nepovoljne reakcije hrane na probavni sustav i kožu u pasa. *Vet. st.* 49, 19 – 30.
5. DE BIASIO, V. J. (2008): Clinical Evolution of Patients with Chronic Vomiting. U: *Small Animal Gastroenterology*, (Steiner, J.M.), Hannover, 120 – 126.
6. GANONG, W. F. (2005): Central Regulation of Visceral Function. U: *Review of Medical Physiology*. (Ganong, W.F.), McGraw - Hill Co., New York, 232 – 255.
7. GJURIŠ V., P. SIKIRIĆ (2001): Farmakologija probavnog sustava. U: *Medicinska farmakologija*. (Bulat M., J. Geber, Z. Lacković), Medicinska naklada, Zagreb, 317 – 328.
8. GUILFORD, W. G., D. R. STROMBECK (1996): Chronic Gastric Diseases. U: *Strombeck's Small Animal Gastroenterology*. (Guilford, W. G., S. A. Center, D. R. Strombeck, D. A. Williams, D. J. Meyer), Third Edition, W.B. Saunders Company, Philadelphia, 275 – 302.
9. GUYTON A. C., J. E. HALL (2017): *Medicinska fiziologija*, 13. izdanje, Medicinska naklada, Zagreb.

10. HYUNYOUNG, J., L. SEOUNG-WOO, M. JANG, S. YUN, Y. S. KWON, J. K. PARK, K. LEE (2021): Hypertrophic pyloric gastropathy with *Helicobacter* spp. in a dog. *Korean J. Vet. Res.* 61. doi:<https://doi.org/10.14405/kjvr.2021.61.e3>
11. JERGENS, E. A. (2013): Gastric endoscopy. U: *Canine and Feline Gastroenterology*. (Washabau R. J.), Elsevier Saunders, St. Louis, 276 – 281.
12. JENKINS C. C., BASSETTE J. R. (1997): *Helicobacter* infection. *Small Anim, Gastroenterol.* 19, 267 – 279.
13. KALENIĆ S., DOMINIS M., PRESEČKI V. (1996): Dijagnostika infekcija koje uzrokuje *Helicobacter pylori*. *Medicus*, 5, 27 – 32.
14. KÖNIG, H. E., J. STAUTET, H-G., LIEBICH (2009): Probavni sustav. U: *Anatomija domaćih sisavaca*. (König, H. E., H-G., Liebich), 1. izdanje, naklada Slap, Jastrebarsko, 309 – 376.
15. LECOINDRE, P., M. HUGONNARD (2010): Diseases of the stomach. U: *Canine and Feline Gastroenterology*. (Lecoindre, P., F. Gaschen, E. Monnet, et al.), Point Veterinaire Publications, 203-225.
16. LECOINDRE, P. (2010): Chronic Gastritis. U: *Canine and Feline Gastroenterology*. (Lecoindre, P., F. Gaschen, E. Monnet, et al.), Point Veterinaire Publications, 214 – 222.
17. LEIB, M. S., G. K. SAUNDERS, M. MOON (1993): Endoscopic diagnosis of chronic hypertrophic pyloric gastropathy in dogs. *J. Vet. Intern. Med.* 7, 335 – 341.
18. MANSFIELD S. C, T. HYNDMAN (2013): Gastric cytoprotective agents. U: *Canine and feline gastroenterology* (Washabau, R. J., M. Day). Elsevier Saunders, St. Louis, 500-504.

19. MARSHALL B. J., L. J. BARRETT, R. W. PRAKASH (1990): Urea protects *Helicobacter* (*Campylobacter*) *pylori* from the bactericidal effect of acid. *J. Gastroenterol.* 99, 697 – 702.
20. MONTEIRO, B., P. V. STEAGALL (2019): Antiinflammatory Drugs. *Vet. Clin. North Anim. Pract.* 49, 993 – 1008.
21. NAGLIĆ T., HAJSIG D. (1998): Značenje bakterija roda *Helicobacter* u etiologiji želučano-crijevnih bolesti u ljudi i životinja. *Vet. st.* 29, 135 – 141.
22. NELSON R. W., C. G. CUOTO (2003.): *General Therapeutic Principles. U: Small Animal Internal Medicine.* (Nelson R.W., C.G. Cuoto), Third Edition, Mosby, St. Louis, 387 – 404.
23. NYLAND T. G., J. S. MATTOON (2015): *Small Animal Diagnostic Ultrasound.* Third edition, W. B. Saunders Company, Philadelphia, 468 – 500.
24. POTOČNJAK, D. (2010 a): Upala i vrijed želuca. U: *Bolesti probavnog sustava pasa i mačaka – odabrana poglavlja.* (Potočnjak, D., D. Stanin, N. Turk), Medicinska naklada, Zagreb, 2 – 16.
25. POTOČNJAK, D. (2010 b): Upalna bolest crijeva. U: *Bolesti probavnog sustava pasa i mačaka – odabrana poglavlja.* (Potočnjak D., D. Stanin, N. Turk), Medicinska naklada, Zagreb, 23 – 43.
26. POTOČNJAK, D. (2012): Helikobakterijska infekcija želuca u pasa i mačaka. U: *Veterinarski priručnik.* (Perković Herak, V., Ž. Grabarević, J. Kos), 6. izdanje, Medicinska naklada, Zagreb, 2261 – 2263.
27. SCHELL, M. M., S. GWALNTEY-BRANT (2013): OTC Drugs. U: *Small Animal Toxicology Essentials.* (Poppenga, R., S. Gwaltney-Brant). Wiley-Blackwell. New Jersey, 231 – 239.
28. SIMPSON, K. W. (2005): Diseases of the stomach. U: *BSAVA Manual of Canine and Feline Gastroenterology* (Hall E. J., D. A. Williams). Second edition, British Small Animal Veterinary Association, 163 – 165.

29. SIMPSON, K.W. (2010): Diseases of the stomach. U: Textbook of Veterinary Internal Medicine. (Ettinger S. J., E. C. Feldman), Seventh edition, Volume 2, Elsevier Saunders, 920 – 954.
30. SIMPSON, K. W. (2013): Stomach. U: Canine and Feline Gastroenterology. (Washabau R. J., M. J. Day), Elsevier Saunders, St. Louis, 606 – 650.
31. SJAASTAD, V. O., O. SAND, K. HOVE (2017): Fiziologija domaćih životinja, 2. izdanje, naklada Slap, Jastrebarsko.
32. SOUTHORN, E. P. (2004): An improved approach to the histologic assessment of canine chronic gastritis. DVSc Thesis, University of Guelph, Ontario.
33. ŠEHIĆ M., STANIN D., BUTKOVIĆ V. (2006): Ultrasonografija abdomena i toraksa psa i mačke. Zagreb, Veterinarski fakultet, 191 – 215.
34. TALCOTT, P., S. GWALTNEY-BRANT (2013): Nonsteroidal Antiinflammatories. U: Small Animal Toxicology Third Edition. (Peterson, M. E., P. A. Talcott). Elsevier, Amsterdam, 687 – 708.
35. VERE, C.C., S. M. CAZACU, V. COMĂNESCU, L. MOGOANTĂ, I. ROGOVEANU, T. CIUREA (2005): Endoscopical and histological features in bile reflux gastritis. Rom. J. Morphol. Embryol. 4, 269 – 274.
36. WALLACE, M., D. ZAWIE, M. GARVEY (1990): Gastric ulceration in the dog secondary to use of nonsteroidal anti-inflammatory drugs. J. Am. Anim. Hosp. Assoc. 26, 467 – 472.
37. WASHABAU, R. J., D. E. HOLT (2003): Pathophysiology of Gastrointestinal Disease. U: Textbook of Small Animal Surgery. (Slatter, D.), Philadelphia, 530 – 552.
38. WASHABAU, R. J. (2013): Vomiting. U: Canine and Feline Gastroenterology, (Washabau, R. J., M. Day). Elsevier Saunders, St. Louis, 167 – 172.

8. SAŽETAK

KRONIČNI GASTRITIS U PASA

Antonia Juretić

Kronični gastritis je kronična upala želučane sluznice koja se očituje kroničnim povraćanjem različite učestalosti. U nastanku kronične upale sudjeluje mikroflora probavnoga trakta, epitel sluznice, infiltracija i karakter upalnih stanica te medijatori upale koji dovode do poremećaja imunosti sluznice želuca. Klasifikacija kroničnoga gastritisa provodi se prema prevladavajućem upalnom infiltratu, promjenama u arhitekturi sluznice i stupnju i intenzitetu nastalih promjena. Limfocitno – plazmacitni gastritis najčešći je oblik u pasa i nepoznate je etiologije. Terapijski dobro odgovara na antisekretornu i imunosupresivnu terapiju te kontroliranu dijetalnu prehranu. Eozinofilni gastritis često je praćen razvojem dermatoloških simptoma čiji je uzrok preosjetljivost na određene sastojke u hrani. Hipertrofični i atrofični gastritis rjeđe se pojavljuju. Hipertrofični gastritis vezan je za određene pasmine pasa i njihove specifične gastropatije odnosno gastroenteropatije (brahicefalične pasmine pasa i pasmina Basenji). Atrofični gastritis povezan je sa želučanim adenokarcinomima u pasmine norveški lovački špic. Prema sadašnjim znanstvenim spoznajama liječenje helikobakterijske infekcije sluznice želuca provodi se samo u pasa s probavnim simptomima i histopatološkim nalazom *Helicobacter* spp. u sluznici želuca. U pasa je česta pojava refluksnoga gastritisa kod kojega je nužna promjena hrane uz davanje češćih obroka. Dijagnoza kroničnoga gastritisa postavlja se nakon obavljene endoskopske pretrage i uzimanja uzorka sluznice želuca. Specifična terapija provodi se sukladno rezultatima histopatološke pretrage uzetoga uzorka.

Ključne riječi: upala, želudac, sluznica, pas

9. SUMMARY

CHRONIC GASTRITIS IN DOGS

Antonia Juretić

Chronic gastritis is a chronic inflammation of the gastric mucosa, manifested by chronic vomiting of varying frequency. The microflora of the digestive tract, mucosal epithelium, infiltration and character of inflammatory cells and inflammatory mediators that lead to disturbances in the immunity of the gastric mucosa participate in the development of chronic inflammation. The classification of chronic gastritis is carried out according to the predominant cellular infiltrate, changes in the architecture of the mucosa and the degree and intensity of the changes. Lymphocytic - plasmacytic gastritis of unknown cause is the most common form of gastritis in dogs. Therapeutically, it responds well to antisecretory and immunosuppressive therapy and a controlled diet. Eosinophilic gastritis is often accompanied by the development of dermatological symptoms caused by dietary sensitivity. Hypertrophic and atrophic gastritis are less common in dogs. Hypertrophic gastritis is associated with breed – specific gastropathies or gastroenteropathies (brachycephalic breeds and Basenji breed). Atrophic gastritis is associated with gastric adenocarcinoma in Norwegian Lundehunds. According to current scientific knowledge, the treatment of *Helicobacter pylori* infection of the gastric mucosa is carried out only in dogs with digestive symptoms and histopathological findings of *Helicobacter* spp. in the gastric mucosa. Reflux gastritis is a common occurrence in dogs, in which a change of food is necessary along with giving more frequent meals. The diagnosis of chronic gastritis is established by endoscopic examination and biopsies of the gastric mucosa. Treatment is according to the results of histopathological findings.

Key words: inflammation, stomach, mucosa, dog

10. ŽIVOTOPIS

Rođena sam 21. siječnja 1997. u Rijeci. Pohađala sam srednju Medicinsku školu u Rijeci – smjer dentalni asistent. Nakon završetka srednje škole upisujem Veterinarski fakultet Sveučilišta u Zagrebu. Stipendistica sam općine Čavle tijekom srednje škole i fakulteta. Na petoj godini studija opredijelila sam se za smjer Higijena i tehnologija animalnih namirnica i veterinarsko javno zdravstvo. Dobitnica sam CEEPUS stipendije za sudjelovanje u ljetnoj školi „Animal Welfare, Veterinary Ethics, and Law and Communication Skills“ u Ohridu 2022. godine. Od 2021. godine pohađam tečaj talijanskog jezika pri Centru za strane jezike Filozofskog fakulteta Sveučilišta u Zagrebu. Stručnu praksu u 12. semestru odradila sam u veterinarskoj ambulanti „Nera“ u Dubravi.