

Istraživanje sezonskog facijalnog ekcema u ovaca solčavsko - jezerske pasmine zbog kroničnog oštećenja jetre

Žižek, Erik

Master's thesis / Diplomski rad

2023

Degree Grantor / Ustanova koja je dodijelila akademski / stručni stupanj: **University of Zagreb, Faculty of Veterinary Medicine / Sveučilište u Zagrebu, Veterinarski fakultet**

Permanent link / Trajna poveznica: <https://um.nsk.hr/um:nbn:hr:178:297442>

Rights / Prava: [In copyright](#)/[Zaštićeno autorskim pravom.](#)

Download date / Datum preuzimanja: **2024-07-23**



Repository / Repozitorij:

[Repository of Faculty of Veterinary Medicine -
Repository of PHD, master's thesis](#)



SVEUČILIŠTE U ZAGREBU
VETERINARSKI FAKULTET

Erik Žižek

Istraživanje sezonskog facijalnog ekcema u ovaca solčavsko –
jezerske pasmine zbog kroničnog oštećenja jetre

Diplomski rad

Zagreb, 2023

**KLINIKA ZA UNUTARNJE BOLESTI VETERINARSKOG FAKULTETA
SVEUČILIŠTA U ZAGREBU**

Predstojnica: Doc. dr. sc. Iva Šmit

Mentor: Prof. dr. sc. Nikša Lemo, dipl. ECVD

Članovi Povjerenstva za obranu diplomskog rada:

1. Izv. prof. dr. sc. Mirna Brkljačić
2. Doc. dr. sc. Jelena Gotić
3. Dr. sc. Gabrijela Jurkić Krsteska
4. Prof. dr. sc. Nikša Lemo (zamjena)

SADRŽAJ

1. UVOD.....	1
2. PREGLED DOSADAŠNJIH ISTRAŽIVANJA.....	2
3. MATERIJALI I METODE.....	7
3.1. Solčavsko – jezerske ovce.....	7
3.2. Regija u kojoj žive – Hrvatsko zagorje.....	7
3.3. Anamnestička pitanja.....	8
3.4. Shema pojedinačnog kliničkog pregleda.....	9
3.5. Hematološka i biokemijska pretraga krvi.....	10
3.6. Pregled pašnjaka.....	11
3.7. Pregled fecesa.....	11
3.8. Uzorak paše i „wash“ metoda.....	11
3.9. Standardna metoda sedimentacije.....	11
3.10. Anestezija.....	12
3.11. Incizijska biopsija.....	12
3.12. Intradermalni alergološki test.....	12
3.13. Pretraga kukuruza na aflatoksikozu.....	12
3.14. Duboke strugotine kože.....	12
4. REZULTATI.....	13
5. RASPRAVA.....	37
6. ZAKLJUČCI.....	39
7. LITERATURA.....	40
8. SAŽETAK.....	43
9. SUMMARY.....	44
10. ŽIVOTOPIS.....	45

POPIS KRATICA:

„S“ – označava ovce preuzete sa susjednog gospodarstva korištene u svrhu praćenja i dokaza uzroka trovanja istraživanog stada

GGT- gama glutamil transferaza

POPIS PRILOGA:

Slika 1. Fotografije simptoma na tri dovedene ovce 21. svibnja 2021.

Slika 2. Rezultati intradermalnog alergološkog testa s uzorkovanja provedenog 21. svibnja 2021.

Slika 3. Patohistološki preparati kože ovaca (od gore prema dolje) 518, 653 i 377 s uzorkovanja provedenog 21. svibnja 2021.

Slika 4. Ovca markice 653 prikazana na fotografiji (gore) bez kliničkih simptoma tijekom zimskih mjeseci i fotografija iste ovce (dolje) koja ima kliničke simptome tijekom ljeta

Slika 5. Ovca markice 518 prikazana na fotografiji (gore) bez kliničkih simptoma tijekom zimskih mjeseci i fotografija iste ovce (dolje) koja ima kliničke simptome tijekom ljeta

Slika 6. Ovca markice 632 fotografirana zimi bez kliničkih simptoma s kontrole 4. veljače 2022.

Slika 7. Fotografije ovce markice 347 (s) s kontrole 8. prosinca 2022. od gore prema dolje: dorzum nosa, profil glave, trbuh/vime

Slika 8. Fotografije ovce markice 348 (s) s kontrole 8. prosinca 2022. od gore prema dolje: dorzum nosa, profil glave, trbuh/vime

Slika 9. Fotografije ovce markice 518 s kontrole 8. prosinca 2022. od gore prema dolje: dorzum nosa, profil glave, trbuh/vime

Slika 10. Fotografije ovce markice 533 s kontrole 8. prosinca 2022. od gore prema dolje: profil glave desno, profil glave lijevo, trbuh/vime

Slika 11. Fotografije ovce markice 603 s kontrole 8. prosinca 2022. od gore prema dolje: profil glave, dorzum nosa, trbuh

Slika 12. Fotografije ovce markice 651 s kontrole 8. prosinca 2022. od gore prema dolje: profil glave, dorzum nosa, trbuh/vime

Slika 13. Fotografije ovce markice 654 s kontrole 8. prosinca 2022 od gore prema dolje: dorzum nosa, profil glave, trbuh/vime

Slika 14. Fotografije ovce markice 655 s kontrole 8. prosinca 2022. od gore prema dolje: profil glave, dorzum nosa, trbuh/vime

Tablica 1. Hemogram ovaca 377, 518 i 653 s uzorkovanja provedenog 21. svibnja 2021.

Tablica 2. Biokemijski nalaz ovaca 377, 518 i 653 s uzorkovanja provedenog 21. svibnja 2021.

Tablica 3. Popis pronađenih biljaka prisutnih na pašnjaku s uzorkovanja na terenu 1. lipnja 2021.

Tablica 4. Prikaz GGT vrijednosti nakon uzorkovanja krvi na terenu 1. lipnja 2021.

Tablica 5. Prikaz GGT vrijednosti nakon uzorkovanja krvi na terenu 4. veljače 2022.

Tablica 6. Prikaz GGT vrijednosti nakon uzorkovanja krvi na terenu 24. ožujka 2022.

Tablica 7. Prikaz GGT vrijednosti nakon uzorkovanja krvi na terenu 8. prosinca 2022.

1. UVOD

Dana 12. svibnja 2021. godine, na Veterinarski fakultet Sveučilišta u Zagrebu, vlasnik je doveo tri ovce označene pod brojevima 518, 653 i 377 zbog rana i svrbeža na području glave. Anamneza je otkrila da se radi o ovcama solčavsko-jezerske pasmine. Ovce su smještene u zatvorenoj drvenoj staji s podom obloženim steljom, pri čemu staja uključuje i poseban boks za odvajanje janjadi. Tijekom proljeća i kasne jeseni, ovce provode vrijeme na pašnjacima pregonskog tipa, odvojenim ogradom od susjednih pašnjaka. Susjed također drži ovce iste pasmine, no nije primijetio nikakve kliničke znakove bolesti kod svojih životinja. Zimi, ovce se zadržavaju u staji i hrane kukuruzom, ječmom i sijenom. Dvapat godišnje ovce su tretirane antiparazitikom albendazolom.

Vlasnik je primijetio gubitak dlake i rane na području glave koje se javljaju tijekom proljeća i traju do kraja ljeta. Prvi put simptomi su primijećeni 2019. godine, nakon čega su ovce dvije godine liječene protiv šuge od strane lokalnog veterinara. Unatoč simptomima, vlasnik nije primijetio značajan pad u mliječnosti ili proizvodnosti životinja, a niti jedan drugi vlasnik ovaca u okolici nije izvijestio o sličnim simptomima kod svojih stada.

U razdoblju od 12. svibnja 2021. do 8. prosinca 2022. godine, proveli smo niz dijagnostičkih postupaka kako bismo istražili moguće uzroke bolesti, isključili diferencijalne dijagnoze i konačno postavili dijagnozu. Na temelju kliničkih opservacija, dijagnoza koja se najbolje podudarala s trenutnim stanjem stada bila je facijalni ekcem uzrokovan fotosenzibilizacijom. Sva opažanja i analize provedene su u razdoblju od kasnog proljeća 2021. do zime 2022. godine na stadu ovaca u Zaboku i na Veterinarskom fakultetu Sveučilišta u Zagrebu.

Cilj ovog istraživačkog rada bio je postaviti dijagnozu na temelju niza dijagnostičkih postupaka, identificirati uzrok bolesti te procijeniti kliničke i patološke promjene povezane s hepatogenom fotosenzibilizacijom nepoznate etiologije kod stada ovaca solčavsko-jezerske pasmine.

2. PREGLED REZULTATA DOSADAŠNJIH ISTRAŽIVANJA

Fotosenzibilizacija je svjetlom inducirani dermatitis uzrokovan pojačanom osjetljivošću kože svjetlosnim zrakama, bilo zbog prisutnosti fotodinamskih čimbenika ili kromofora u koži (STEGELMEIER i sur., 2020.). Kromofore apsorbiraju zrake svjetlosti i pretvaraju ih u visoko energetske spojeve koji oštećuju tkivne proteine, nukleinske kiseline i stanične membrane. Ta visoka energija može direktno potaknuti oštećenje molekula i stvaranje visokoreaktivnih spojeva u koži od kojih najveći značaj imaju reaktivni kisikovi spojevi i slobodni radikali. Kao rezultat javlja se degeneracija i nekroza epitelnih stanica (STEGELMEIER i sur., 2020.). Fotosjetljivost je nezarazni klinički sindrom koji se javlja kada organizam postane preosjetljiv na sunčevu svjetlost zbog prisutnosti fototoksina ili fotoalergena na koži. Ovaj sindrom može rezultirati kožnom hiperestezijom i različitim oblicima dermatitisa i/ili keratokonjunktivitisa na dijelovima kože i/ili očnim membranama koji nemaju dovoljnu pigmentaciju melaninom, debljinu epidermisa ili dlačni pokrivač (HINTON i GOLDMINZ, 2020.).

Fototoksin je fotoreaktivni spoj koji može biti egzogenog ili endogenog porijekla, prisutan u kapilarima, dermalnom mekom tkivu, koži, sluznicama ili očima (COLLET, 2019.). Fototoksičnost je najčešći uzrok fotoosjetljivosti kod farmskih životinja. Najčešće se fototoksini nalaze u paši, krmi i korjenju. Oni postaju toksični kada su izloženi svjetlu, apsorbirajući valne duljine svjetlosti u ultraljubičastom (UV) i vidljivom spektru (~280-700 nm). Većina fototoksina su pigmenti, jer samo tvari koje apsorbiraju svjetlost mogu biti osjetljive na svjetlo. Apsorbirani svjetlosni foton potiče elektrone unutar molekule fototoksina iz stabilnog u pobuđeno stanje, poznatog kao singlet ili triplet. Singlet stanje sadrži dva elektrona s suprotnim spinom, dok triplet stanje sadrži dva elektrona s istim spinom. Kratkotrajno pobuđeno singletno stanje brzo se pretvara u odgovarajuće tripletno stanje međusustavnim križanjem. U prisutnosti molekularnog kisika (O_2), dvije kompetitivne reakcije dugovječnog tripletnog stanja fototoksina mogu rezultirati proizvodnjom reaktivnih kisikovih spojeva. Fototoksin u tripletnom stanju može reagirati s drugim molekulama, prenoseći atom vodika ili elektron, čime sam postaje radikal koji zatim reagira s O_2 , stvarajući radikale ili radikalne ione, kao što su superoksid anion i hidroksilni radikal. To je mehanizam fototoksičnosti tipa 1. Alternativno, ako fototoksin direktno preda energiju kisiku, formira se pobuđeni singlet molekularnog kisika, što je mehanizam fototoksičnosti tipa 2 (COLLET, 2019.).

Razina sposobnosti fototoksina za generiranje singletnog kisika varira ovisno o njihovoj koncentraciji. Nakon apsorpcije, fototoksini prolaze kroz destruktivnu kaskadu lančanih reakcija u lizosomima, mitohondrijima, staničnim membranama, lipidima, proteinima i nukleinskim kiselinama, što rezultira kliničkim znakovima i karakterističnim lezijama fotosenzibilizacije.

Da bi fototoksin bio učinkovit, mora zadovoljavati određene uvjete:

1. Moraju se apsorbirati iz gastrointestinalnog trakta ili kroz kožu u dovoljnoj koncentraciji.
2. Moraju lako prelaziti u pobuđeno stanje uz pomoć fotona svjetlosti odgovarajuće valne duljine.
3. Moraju biti elektronički pobuđeni i posjedovati dovoljnu energiju za pokretanje fototoksične reakcije tipa I i/ili tipa II, koja rezultira stvaranjem reaktivnih kisikovih vrsta.
4. Moraju imati pobuđeno stanje s dovoljno visokim kvantnim prinosom* i prikladnim životnim vijekom.
5. Moraju biti dovoljno stabilni da omogućuje odvijanje reakcije.

**kvantni prinos* – omjer količine molekula koje podliježu određenom fotokemijskom ili fotofizikalnom procesu i količine apsorbiranih fotona koje se mjere u molovima ili ajnštajnama pa je dimenzija kvantnog prinosa jedinica (ODAK i ŠKORIĆ, 2017.) .

Fotosenzibilizacija se može javiti kao zasebna patologija ili može biti posljedica bolesti veće kompleksnosti (DIAMANTINO i sur., 2020.). Od opekline od sunca se razlikuje po prisutnosti fotodinamskih čimbenika; reakcija kože je brza, dok je kod opekline od sunca zakašnjela; valne duljine su veće od 320nm i mnogi fotodinamski čimbenici zahtjevaju prisutnost kisika za djelovanje. Fotoalergijski dermatitis je kožna upala u čijem nastanku, uz fotosenzibilizator i svjetlo, sudjeluju i imunosni mehanizmi posredovani T – stanicama. Potrebna je prethodna izloženost alergenu i kasnija senzibilizacija i imunosni odgovor za razvoj kliničkih simptoma (ROWE, 1989.). Bolest je uočena kod manjeg broja ljudi i kao takva nije od većeg značaja za potrebe ovog istraživanja. Fototoksični dermatitis je fotokemijski uvjetovana upala kože koja se ne zasniva na imunosnim mehanizmima.

U ljudi se javlja češće od fotoalergijskog dermatitisa, a fotosenzibilizatori mogu djelovati preko kože, nakon resorpcije iz probavnog trakta ili parenteralnom primjenom lijekova (ciprofloksacin, tetraciklini, furosemid, amiodaron, grizeofulvin itd.). Još su poznate metaboličke fotodermatoze kod kojih dolazi do fotosenzibilizacije na produkte metabolizma i fotodermatoze nepoznatog uzroka za koje se pretpostavlja da su posredovane kromofornom apsorpcijom UV, vidljivog i infracrvenog zračenja (JUZBAŠIĆ, 2014.).

Clare je 1952. opisao nekoliko tipova fotosenzibilizacije (CLARE, 1952; AITKEN, 2007.). Tip I nastaje zbog ingestije fotodinamičkih tvari u hrani (biljke/ hipericin, fagopirin) ili parenteralne primjena lijekova (fenotijazin) koji se u crijevu pretvaraju u fotoreaktivne metabolite. Hipericin i pseudohipericin su crveni pigmenti koji se nalaze u biljkama roda *Hypericum*. Ulaze ingestijom, a najčešće zahvaća goveda, ovce i konje. Fagopirin je fototoksični derivat hipericina koji se nalazi u heljdi. Fotosenzibilizacija se može javiti kod ovaca, koza, konja, svinja i goveda. Furanokumarini se javljaju kao sastojci stotina viših biljaka, posebno onih iz roda *Umbelliferae* i *Rutaceae*. Zabilježena je primarna fotosenzibilizacija u ljudi koji su brali celer i pasternjak. Primjenom fenotijazina in vivo nastaje fenotijazin sulfoksid koji je fototoksičan. Zbog toga nastaje fotosenzibilizacija kao nuspojava (COLLET, 2019.).

Tip II nastaje zbog nenormalnog metabolizma porfirina zbog čega se nakupljaju fotodinamičke tvari u krvi. To je nasljedna bolest zbog deficijencije enzima. Javlja se kod goveda kao kongenitalna eritropoietska porfirija i kongenitalna eritropoietska protoporfirija. Kod kongenitalne eritropoietske porfirije dolazi do stvaranja prekomjerne količine uroporfirina I i ikoproporfirina I zbog smanjenja aktivnosti uroporfirin-ITI-kosintaze. Oba spoja se pojavljuju u urinu, a uroporfirin I je odgovoran za crvenkasto-smeđu obojenost zuba i kostiju koje je karakteristično za bolest. Pogođene jedinice su fotoosjetljive od rođenja i progresivno postaju slabe. Životinje ugibaju ako nisu zaštićene od sunčeve svjetlosti. Kongenitalna eritropoietska protoporfirija se javlja u limuzin goveda i ljudi. U ovom poremećaju, smanjena je aktivnost ferokelataze koja je odgovorna za nakupljanje slobodnog protoporfirina u plazmi i izvanstaničnoj tekućini, što rezultira kožnim problemima i fotosjetljivošću. Životinje pogođene ovom bolešću u dobrom su stanju ako su zaštićene od sunčeve svjetlosti (COLLET, 2019.).

Fotosenzibilizacija tipa III ili hepatogena fotosenzibilizacija javlja se zbog smanjenog kapaciteta jetre da izluči filoeritrin koji nastaje u probavnom traktu iz klorofila posredstvom mikroorganizama. Nastaje sekundarno na primarno oštećenje jetre bilo zbog ingestije toksičnog bilja ili opstrukcije žučovoda i najčešće obolijevaju herbivori (OZMEN i sur. 2008.).

U tom tipu, filoeritrin se apsorbira iz gastrointestinalnog trakta i transportira u jetru putem portalnog krvotoka. Ako se radi o normalnoj jetri, hepatociti konjugiraju filoeritrin i izlučuju ga u žuč. Međutim, ako se radi o oštećenju jetre ili žučovoda, filoeritrin se nakuplja u jetri, krvi i posljedično u koži gdje uzrokuje fotosenzibilizaciju (WORKER, 1960.). Pojavu kliničkih simptoma uvjetuju 3 neovisne varijable:

- 1) postoji oštećenje jetre i bilijarnog sustava s poremetnjom sekrecije filoeritrina i njegove akumulacije;
- 2) unos određene zelene krme koja rezultira povećanim nakupljanjem klorofila u gastrointestinalnom traktu, koji rezultira pojačanom razgradnjom i nakupljanjem velikih količina filoeritrina;
- 3) životinje moraju biti izložene dovoljnoj količini svjetlosti za fotoaktivaciju dermalnog filoeritrina.

Hepatogena fotosenzibilizacija je najčešći tip fotosenzibilizacije i u ovaca je najčešće posljedica facijalnog ekcema kao posljedica trovanja toksinom gljivice *Pithomyces chartarum* ili kao bolest geeldikkop/dikoor (MOSTROM, 2023.)

Gljivica *Pithomyces chartarum* raste na biljkama, a sporulira u toplim i vlažnim uvjetima. U organizam ulazi ingestijom, gdje počinje stvarati toksin sporidezmin koji oštećuje jetru i bilijarni sustav. To potiče slabljenje svojstava detoksikacije jetre kao organa i nakupljanja toksičnih tvari i filoeritrina u krvotoku i kasnije koži. Simptome razvija samo 5% zahvaćene populacije, a uključuju: smanjenje mliječnosti, inapetencu, slabost, tupost, osjetljivost na sunce, crvenilo i natečenost nepigmentiranih i bezdlačnih područja, oštećenje jetre i bilijarnog sustava očitovano povećanjem gama glutamiltransferaze (GGT) u serumu i iznenadna smrt.

Sporidezmin je tiolni spoj koji reagira s određenim metalima i s njima tvori merkaptide koje ne oštećuju tkiva (BONNEFOI i sur., 1989.).

Cink je jedan od metala koji je sposoban stvarati merkaptide sa sporidezminom i zbog toga se koristi u svrhu prevencije, dok je uočeno da bakar povećava toksičnost sporidezmina. Rješavanje problema uzrokovanih facijalnim ekcemom temelji se na prevenciji suplementacijom cinkom (FERNANDEZ i sur., 2021.).

Geeldikkop/dikoor je bolest uzrokovana povremenom hepatotoksičnošću biljke *Tribulus terrestris*. Prilikom izmjene toplog i suhog vremena s jakom ljetnom kišom, biljka postaje hepatotoksična. Bolest se patohistološki očituje prisutnošću mikrolita u žučovodu, između hepatocita, u hepatocitima i u Kupferovim stanicama (FORD, 1974.).

Mogući izvor hepatotoksičnosti mogu biti i cijanobakterije (modrozelenne alge). Zbog onečišćenja voda, nakupljanja fosfora, dušika i ugljikovog dioksida, u kombinaciji s dugim, sunčanim danima, dolazi do razmnožavanja cijanobakterija na površini vode (PINTO, 2005.).

Aflatoksikoza je stanje trovanja koje može zahvatiti gotovo sve vrste životinja, uključujući goveda, ovce, svinje, perad i ljude (MOSTROM, 2022.). Uzročnici aflatoksikoze su aflatoksini (B1, B2, G1, G2), koji su proizvodi plijesni kao što su *Aspergillus flavus*, *Aspergillus clavatus*, *Aspergillus parasiticus* i *Penicillium puberulum*. Aflatoksini su izrazito jaki prirodni otrovi (hepatotoksini) i kancerogeni spojevi koji također negativno utječu na imunološki sustav. Najčešće se nalaze u kontaminiranim biljnim i životinjskim krmivima, posebno u kukuruzu. Mogu biti prisutni i u prehrambenim proizvodima životinjskog podrijetla. Kronično izlaganje aflatoksinima može dovesti do hepatogene fotosenzibilizacije (CHEEKE, 1995.).

Kao četvrti oblik fotosenzibilizacije, CLARE (1952.) navodi fotosenzibilizaciju nepoznate ili nesigurne etiologije. Primjer ove bolesti je trifolioza (bolest djeteline), od koje oboljevaju goveda, ovce i konji koji pasu leguminoze (*Trifolium* spp., *Medicago* spp., *Vicia* spp.) (LEDO, 1993.). Najčešće oboljevaju konji, a simptomi se javljaju u vidu kronične bolesti jetre i fotosenzibilizacije (DIVERS, 2018.).

3. MATERIJALI I METODE

Sva klinička opažanja ustanovljena su u periodu od kraja proljeća 2021. do zime 2022. na stadu ovaca u Zaboku i na Veterinarskom fakultetu Sveučilišta u Zagrebu. Stado u vremenu istraživanja broji 22 ovce, dok kliničke simptome bolesti pokazuje 7 ovaca.

3.1. Solčavsko-jezerske ovce

Solčavsko-jezerska ovca spada u skupinu većih i tjelesno razvijenijih pasmina ovaca koje se uzgajaju u Hrvatskoj. Većina ovaca je bijele boje, iako postoje i smeđe varijacije. Neki primjerci imaju tamne mrlje oko očiju i na vrhovima ušiju, a mogu biti obojeni i donji dijelovi nogu. Ovaj tip solčavsko-jezerske ovce se naziva "naočarka". Glava ove pasmine je srednje veličine s karakterističnim ispupčenim profilom i velikim bijelim visećim ušima. Obično je prekrivena bijelom dlakom, dok su dijelovi oko očiju, suznih kanala, usana i vrhova ušiju često crni. Noge su duge, snažne i mišićave, a na dijelu između skočnih zglobova i papaka prekrivene su bijelom dlakom. Tijelo je prekriveno bijelim runom, rijetko se pojavljuju crna ili siva grla. Runo je gusta struktura, sastavljena od cilindričnih ili ljevkastih pramenova. Ovce imaju dobru vunenu pokrivenost, iako trbuh, donji dio vrata i noge nisu prekriveni vunom nego dlakom.

3.2. Regija u kojoj žive – Hrvatsko zagorje

U krajoliku Hrvatskog zagorja prevladavaju blagi brežuljci čija nadmorska visina varira između 300 i 400 m. Najistaknutije nizove čine vrlo strme gore čija nadmorske visine variraju od 500 do 1061 m, dok se niži nizovi, samo po sastavu stijena i po strmim padinama, razlikuju od ostalih zagorskih gora.

3.3. Anamnestička pitanja:

- 1) Koji je razlog dolaska?
- 2) O kojoj pasmini ovaca se radi?
- 3) U kakvim uvjetima su ovce držane?
- 4) Kakva im je hranidba?
- 5) Imaju li pristup paši, ako da, kakav tip pašnjaka i koje vrste krmiva?
- 6) Je li provedena dehelmintizacija?
- 7) Opis uočenih simptoma
- 8) Podatci o mliječnosti i proizvodnji

3.4. Shema pojedinačnog kliničkog pregleda ovaca:

- 1) Opći klinički pregled
 - a) tjelesna građa
 - b) gojno stanje
 - c) inspekcija vidljivih sluznica
 - d) temperatura
 - e) bilo
 - f) disanje
 - g) ruminacije
 - h) procjena vremena ponovnog punjenja kapilara
 - i) palpacija mandibularnih i supramamarnih limfnih čvorova
 - j) auskultacija grudnog koša i abdomena
 - k) palpacija abdomena

- 2) Dermatološki pregled
 - a) inspekciju i palpaciju vidljivih lezija,
 - b) incizijska biopsija na prijelazu zdrave u oštećenu kožu,
 - c) duboke strugotine kože i pregled kvalitete vune

3.5. Hematološka i biokemijska pretraga krvi

Ovcama kojima su ustanovljeni klinički znakovi i ovcama vlasnika sa susjednog pašnjaka, izvađena je krv i poslana na procjenu hematoloških i biokemijskih parametara.

Od hematoloških parametara određeni su sljedeći:

- 1) Eritrociti
- 2) Hematokrit
- 3) MCHC
- 4) MCV
- 5) MCH
- 6) Trombociti
- 7) Leukociti
- 8) Hemoglobin

Od biokemijskih parametara određeni su:

- 1) Ukupni proteini
- 2) Albumini
- 3) Ukupni bilirubin
- 4) AST
- 5) ALT
- 6) GGT
- 7) AP
- 8) Ukupne žučne kiseline
- 9) Globulini
- 10) Omjer albumina i globulina

Nakon prvog uzorkovanja, u svrhu istraživanja uzorkovanje se provodilo samo u svrhu dobivanja GGT vrijednosti.

3.6. Pregled pašnjaka

Pregledom jednog od pregonskih pašnjaka fotografirani su uzorci biljaka radi identifikacije vrste kako bismo mogli ustanoviti ima li zastupljenost pojedine potencijalno toksične biljne vrste na pašnjaku poveznice s pojavom fotosenzibilizacije u ovaca koje se na toj ispaši hrane.

3.7. Pregled fecesa

Svim ovcama koje su pokazivale kliničke simptome uzet je uzorak fecesa u svrhu utvrđivanja spora potencijalno toksičnih gljivica.

3.8. Uzorak pašne i “wash” metoda

Odabrano je 5 mjesta s pašnjaka na razmaku od 10 m jedan od drugog. Zatim je uzorak promiješan i odvagano na težinu od 60 g. Uzorak je stavljen u posudu s poklopcem. Nakon toga dodano je 600ml vode i protreseno je 3 minute. Odmah nakon miješanja, uzeta je kap dobivene vode iz posude i stavljena na Neubauer hemocitometar. Spore su brojane na 5 kvadrata s jedne i s druge strane dok sveukupno nije izbrojano na 20 kvadrata. Nakon toga je izračunat broj spora po gramu pašne po formuli: ukupan broj spora (u svih 20 kvadrata) x 50000 (CUTTANCE i sur., 2017.).

3.9. Standardna metoda sedimentacije

Uzorak pašne također je pregledan standardnom metodom sedimentacije u svrhu pronalaska spora gljivice *Pithomyces chartarum*. U 1 l vodovodne vode dodano je 160 g pašne sa zemljom. Dobivena otopina se promiješa i procijedi u 500 ml čašu za sedimentaciju dva puta. 5 ml i 3 ml sedimenta stavljeno je u epruvetu sa zasićenom otopinom NaCl i centrifugirano 5 minuta na 2000 okretaja. Dobiveni uzorak uzet je kapaljkom s površine epruvete i stavljen na satno stakalce koje se promatralo pod mikroskopom.

3.10. Anestezija

Za opću anesteziju korištena je kombinacija ksilazina (0,2 mg/kg) i ketamina (10-15 mg/kg) i.m.

3.11. Incizijska biopsija

Biopsija kože jedan je od najvažnijih dijagnostičkih testova za kožne poremećaje. Incizijska biopsija smatra se primarnom tehnikom za dobivanje dijagnostičkih uzoraka kože pune debljine. Zahtijeva osnovne opće kirurške vještine i vještine vezanja šavova i lako se uči. Tehnika uključuje korištenje kružne oštrice koja se rotira prema dolje kroz epidermis i dermis, te u potkožno masno tkivo, čime se dobiva cilindrična jezgra uzorka tkiva od 3 do 4 mm. Istezanje kože okomito na linije najmanje napetosti kože prije reza rezultira ranom eliptičnog oblika, što omogućuje lakše zatvaranje jednim šavom. Dobiveni uzorci poslani su na patohistološku pretragu (NISCHAL i sur., 2008.).

3.12. Intradermalni alergološki test

Pacijent je anesteziran i vuna je obrijana u obliku pravokutnika u području vrata. Zatim je markerom napravljeno polje koje je označeno brojevima. U navedena polja intradermalno aplicira se tridesetak različitih antigena koji uključuju kućnu prašinu, grinje, drveće, trave, pelud, insekte, buhe i plijesni. U prvo polje aplicira se histamin koji služi kao pozitivna kontrola. Nakon aplikacije, područje se ostavi dvadeset minuta nakon čega slijedi očitavanje rezultata uspoređujući polja s pozitivnom kontrolom (CALABRIA i HAGAN, 2008.).

3.13. Pretraga kukuruza na aflatoksikozu

Napravljen je ELISA test na aflatkosin B1 iz uzorka kukuruza na Hrvatskom veterinarskom institutu.

3.14. Duboke strugotine kože

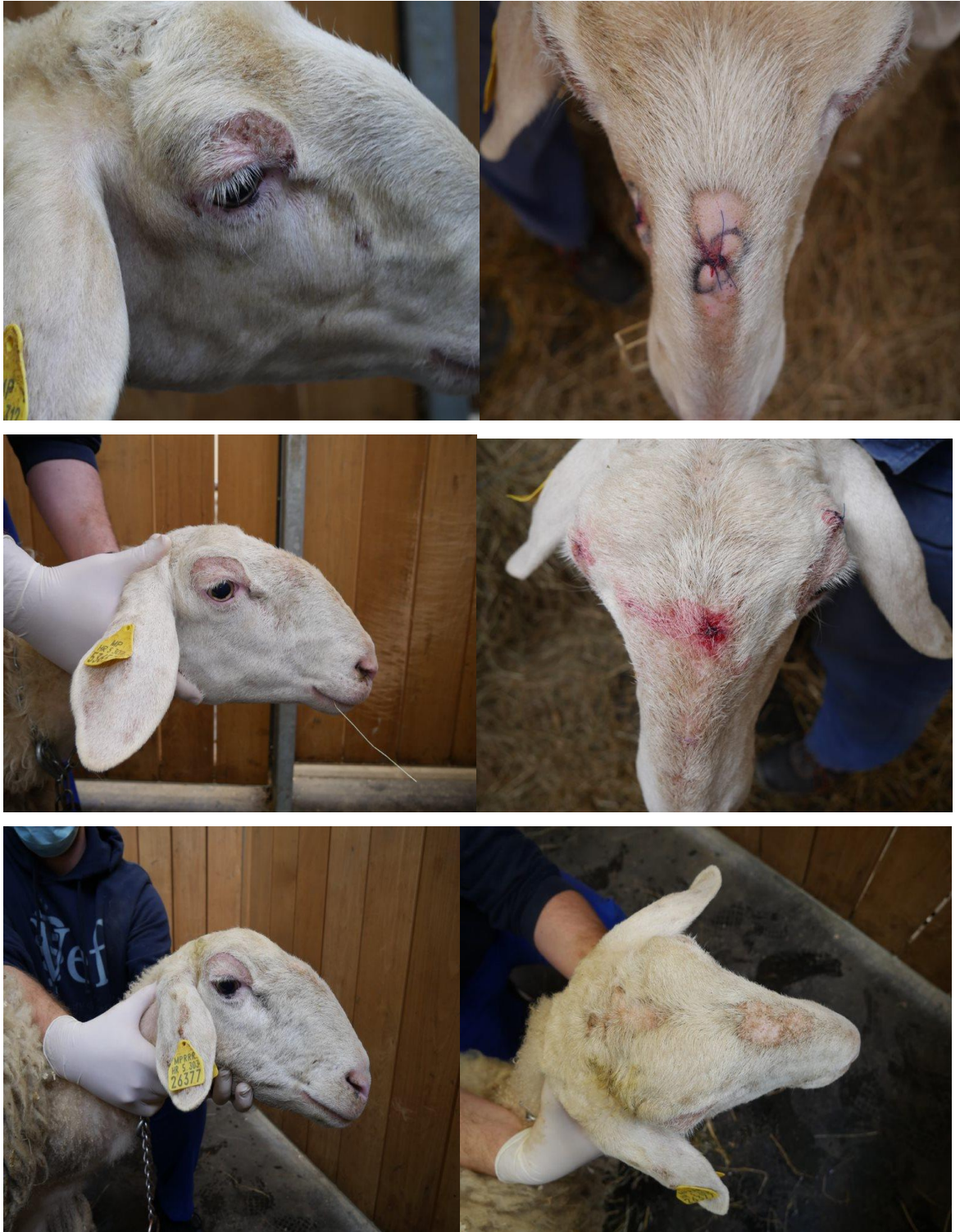Na prijelazu lezije u zdravu kožu uzet je tupi skalpel nauljen parafinom. Koža je sastrugana do kapilarnog krvarenja i sav nastali produkt je stavljen na predmetnicu koja je zatim pregledana pod mikroskopom pod povećanjima 40x i 100x.

4. REZULTATI

Dana 12. svibnja 2021. na Veterinarski fakultet Sveučilišta u Zagrebu, vlasnik dovodi tri ovce markica 518, 653 i 377 zbog rana i svrbeža na području glave. Iz anamneze saznajemo da se radi o ovcama solčavsko-jezerske pasmine. Ovce su držane u drvenoj staji zatvorenog tipa, pod je nasteljen, a staja sadrži boks za odvajanje janjadi. Od proljeća do kasne jeseni, ovce borave na pregonkim pašnjacima koji je od susjednog odijeljen ogradom. Istu pasminu ovaca drži i susjed, koji nije uočio nikakve kliničke znakove kod svojih ovaca. Tijekom zime, ovce su držane u staji i hranjene su kukuruzom, ječmom i sijenom. Dva puta godišnje ovce su tretirane antiparazitikom albendazolom. Vlasnik uočava gubitak dlake i rane u području glave koje počinju početkom proljeća i traje do kraja ljeta. Prvi put je uočio simptome 2019. godine i ovce su od strane lokalnog veterinara redovito tretirane avermektinom protiv šuge zadnje dvije godine. Vlasnik nije uočio pad mliječnosti ni proizvodnosti životinja. Ni jedan vlasnik ovaca u okolici nije uočio slične simptome na svojim životinjama.

Kliničkim pregledom ustanovljeno je da su ovce dobrog gojnog stanja, dobre tjelesne kondicije, vidljive sluznice su svijetlo ružičaste i submandibularni i supramamarni limfni čvorovi oblikom i veličinom odgovaraju životinji. Temperatura, bilo, disanje i ruminacije u sve tri životinje bile su u fiziološkim granicama. Vrijeme ponovnog punjenja kapilara bilo je između 1 i 2 sekunde u sve tri životinje. Auskultacijski srčani tonovi su jasni i glasni, srce je ritmično, šuma ne čujem. Auskultacijski nalaz nad plućima bio je fiziološki. Vlasnik nije uočio promjene u mliječnosti.

Dermatološkim pregledom ustanovljeno je da je područje tijela zahvaćenih ovaca dobro obraslo runom. U periorbitalnom području kože, zamijećene su alopecije s mjestimičnim erozijama i periokularnim edemom. Na dorzumu nosa ovce su imale erozije s pojedinim krastama. Lezije nisu bile karakterističnog mirisa. Na osnovi anamneze i kliničkog pregleda formirana je diferencijalno dijagnostička lista koja je uključivala ovčju šugu (*Psoroptes ovis*), atopijski dermatitis ovaca, fotosenzibilizaciju, facijalni ekcem, ingestiju cijanobakterija i aflatoksikozu.



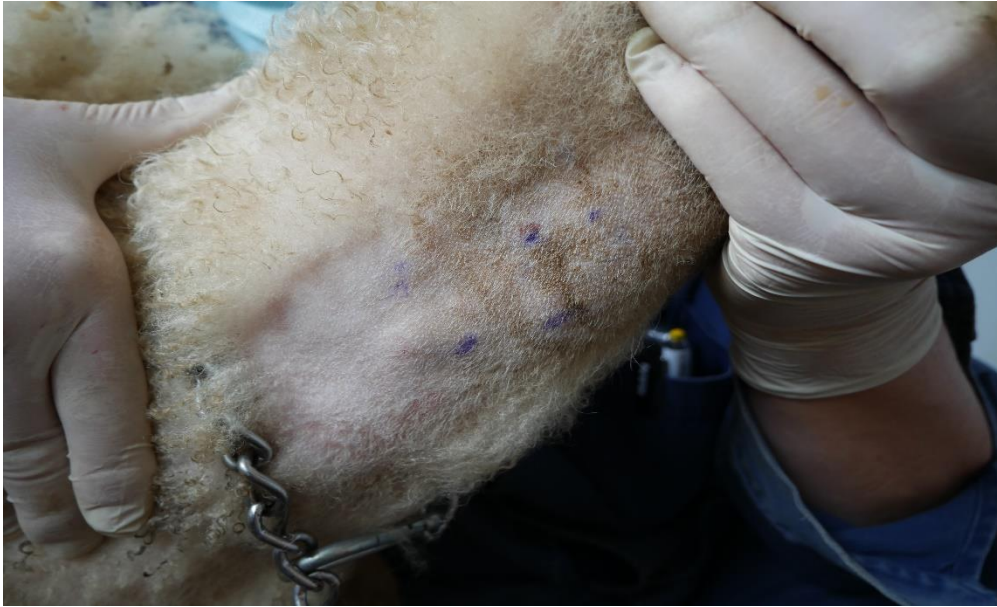Slika 1. Fotografije simptoma na tri dovedene ovce 21. svibnja 2021. Na fotografijama su vidljive periorbitalne alopecije s pojedinim erodiranim područjima i krastama. Isti nalaz prisutan je kod sve tri ovce periorbitalno, na dorzumu nosa i temporalnom području.

Tablica 1. Hemogram ovaca 377, 518 i 653 s uzorkovanja provedenog 21. svibnja 2021.

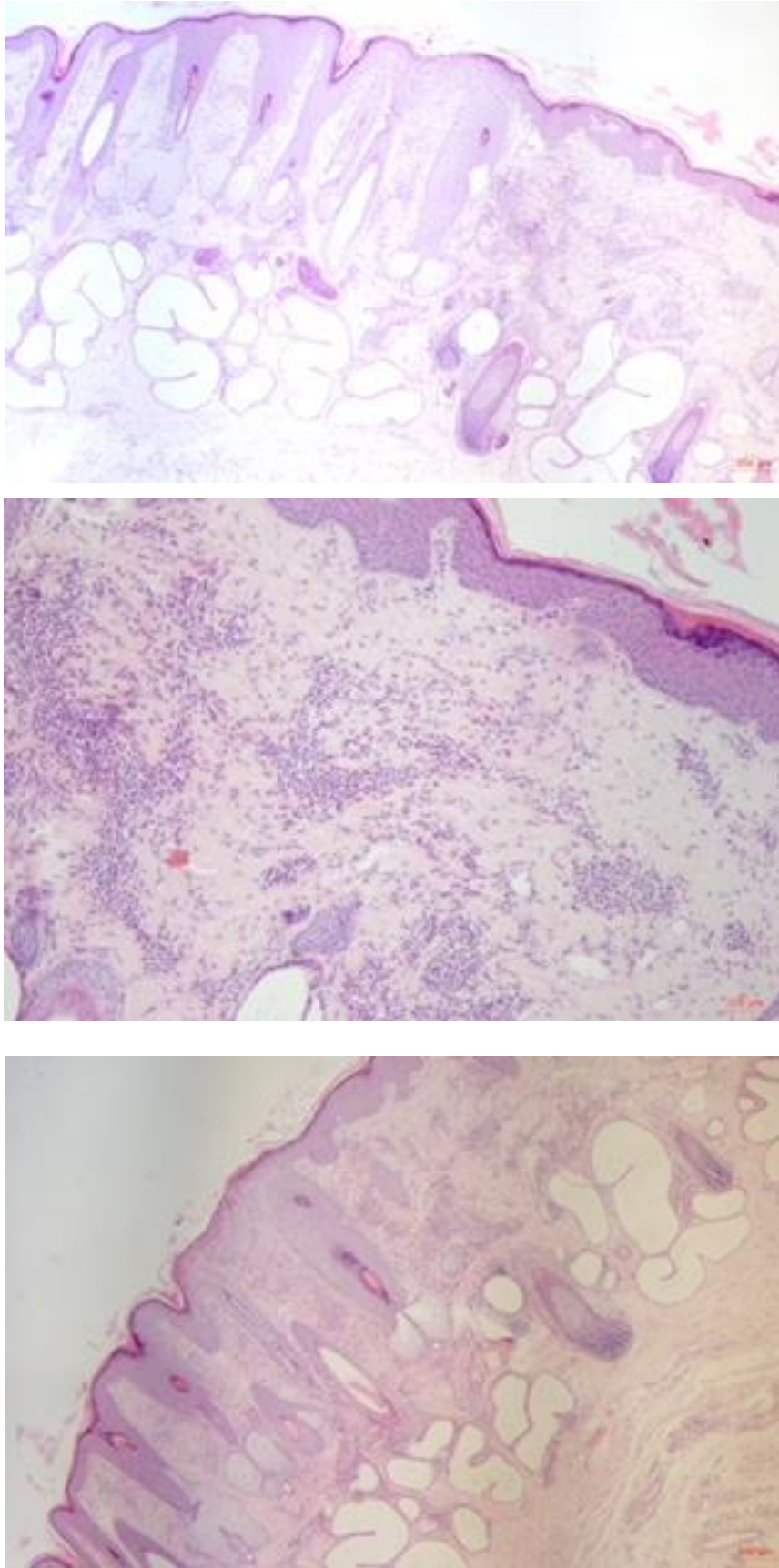
Markica	Eritrociti ($\times 10^{12}/L$) ref. 9 – 15	Hematokrit (%) ref. 27 – 45	MC H (pg) ref. 8 – 12	Trombociti ($\times 10^9/L$) ref. 250 – 750	Hemoglobini (g/L) ref. 90 – 150	MC V (fL) ref. 28 – 40	MCH C (g/L) ref. 310 – 340	Leukociti ($\times 10^9/L$) ref. 4 – 12
377	7,9	29	11	689	89	37	307	6,4
518	10,0	33	10	183	100	33	304	21,6
653	10,4	34	10	481	106	33	310	9,4

Tablica 2. Biokemijski nalaz ovaca 377, 518 i 653 s uzorkovanja provedenog 21. svibnja 2021.

Markica	Proteini uk. (g/L) ref. 60 – 79	Bilirubin uk. ($\mu g/L$)	ALT (U/L)	AP (U/L)) ref. 68 – 387	A/G omjer	Albumini (g/L) ref. 24 – 30	AST (U/L)) ref. 60 – 280	GGT (U/L)) ref. 20 – 52	Žučne kisljine uk. ($\mu mol/L$)	Globulini (g/L)
377	74	1,7	18	145	0,45	23	90	65	6,0	51
518	69	1,1	22	158	0,53	24	120	63	5,4	45
653	79	1,2	17	72	0,44	24	75	60	2,6	55



Slika 2. Rezultati intradermalnog alergološkog testa s uzorkovanja provedenog 21. svibnja 2021.



Slika 3. Patohistološki preparati kože ovaca (od gore prema dolje) 518, 653 i 377 s uzorkovanja provedenog 21. svibnja 2021.

Iz anamneze, općeg kliničkog pregleda i dermatološkog pregleda, isključen je *Psoroptes ovis* zbog kontinuiranog tretiranja stada albendazolom i pojavnosti lezija za vrijeme ljetnih mjeseci i nestanak tijekom zimskih. Također, duboke strugotine kože nisu dale pozitivnih rezultata. Ingestija cijanobakterija također je isključena jer se na posjedu ne nalaze vodene površine u obliku voda stajaćica u kojima bi se mogli stvoriti uvjeti za njihov nastanak.

Iz rezultata na fotografijama priloženim na Slici 1., vidljive su periorbitalne alopecije s pojedinim erodiranim područjima i krastama. Isti nalaz prisutan je kod sve tri ovce periorbitalno, na dorzumu nosa i temporalnom području. Nakon kliničkog pregleda napravljen je intradermalni alergološki test u svrhu isključenja pojave sezonskih alergija. Test nije dao pozitivnih rezultata (Slika 2.). Uzorkovana je krv za kompletnu krvnu sliku i biokemiju te je uzet uzorak pomoću incizijske biopsije za patohistološku pretragu. Rezultati kompletne krvne slike nalazili su se u referentnim vrijednostima u ovce markice 653, kod ovce markice 377 bili su sniženi eritrociti, hemoglobin i MCHC, ali ne u vrijednostima koje bi bile značajne. Ovca markice 518 imala je snižene trombocite i MCHC, ali povišene leukocite (Tablica 1.). Kod sve tri ovce uočeno je povišenje GGT (Tablica 2.) koje nam je od ovog trenutka na dalje postalo značajno.

Iz histološkog nalaza incizijske biopsije uzorka kože (Slika 3.), histološki se uočava mjestimice slabije zadebljan epidermis (akantoza), a na površini ortokeratotična hiperkeratoza. Na površini se multifokalno nalaze serocelularne kruste. Multifokalno se u dermisu nalaze šupljine (vezikule) u kojima se ponegdje nakupljaju eozinofilni granulociti. Multifokalno u dermisu, naročito perivaskularno u gornjem dermalnom vaskularnom pleksusu, nalazi se umjereni do jači mješoviti upalni infiltrat s dominacijom eozinofilnih granulocita, uz manji broj limfocita i plazma stanica. Endotel krvnih žila je aktivan. Nalaz patohistološke pretrage incizijske biopsije uzoraka proveden na Zavodu za veterinarsku patologiju Veterinarskog fakulteta Sveučilišta u Zagrebu, najviše je odgovarao reakciji preosjetljivosti. Međutim, uz anamnezu i kliničku sliku ovakav nalaz govori u prilog fotosenzibilizaciji.

Na drugom uzorkovanju, dana 1. lipnja 2021., napravljen je popis biljaka na pašnjaku, s ciljem utvrđivanja fotosenzibilnog agensa, također uzorkovana je krv za određivanje GGT četiri ovce s istraživanog gospodarstva i dvije ovce sa susjednog gospodarstva koje su iste pasmine i istog tipa držanja.

Tablica 3. Popis pronađenih biljaka prisutnih na pašnjaku s uzorkovanja na terenu 1. lipnja 2021.

NAZIV BILJNE VRSTE	FOTOSENZIBILNI AGENS
Višecvjetni ljulj (lat. <i>Lolium multiflorum</i>)	Ne
Pijani ljulj (lat. <i>Lolium temulentum</i>)	Ne
Crvena djetelina (lat. <i>Trifolium pratense</i>)	Da
Uskolisni trputac (lat. <i>Plantago lanceolata</i>)	Ne
Obična tratinčica (lat. <i>Bellis perennis</i>)	Ne
Kanadaska hudoljetnica (lat. <i>Conyza canadensis</i>)	Ne
Žabnjak ljutić (lat. <i>Ranunculus acris</i>)	Ne

Tablica 4. Prikaz GGT vrijednosti nakon uzorkovanja krvi na terenu 1. lipnja 2021. Markice označene sa slovom „S“ označavaju ovce sa susjednog gospodarstva.

Markica	Grupa 1. istraživane ovce GGT/ u/L ref. 20 – 52
654	72
525	54
651	57
533	56
348 (s)	46
355 (s)	45

Sa svrhom utvrđivanja uzroka fotosenzibilizacije, dana 1. lipnja 2021. ovce su pregledane na terenu. Napravljen je popis biljaka na pašnjaku i uzet uzorak krvi za određivanje GGT.S obzirom na to da susjedno gospodarstvo ima istu pasminu i isti pašnjak bez kliničkih simptoma, uzet je uzorak krvi od dvije ovce sa susjednog gospodarstva.

Pregledom jednog od pregonskih pašnjaka napravljen je popis svih biljaka radi identifikacije vrste kako bismo mogli ustanoviti ima li zastupljenost pojedine potencijalno toksične biljne vrste na pašnjaku poveznice s pojavom fotosenzibilizacije u ovaca koje se na toj ispaši hrane. Iz Tablice 3. vidljivo je da od pronađenih biljaka, biljka *Trifolium pratense* (crvena djetelina) sadrži fotosenzibilni agens (RIET-CORREA i sur., 2023.). Također, nije bila utvrđena prisutnost biljke *Tribulus terrestris*, stoga je bolest geeldikkop/dikoor isključena. Trovanje crvenom djetelinom kao uzrok bolesti je moguć.

U Tablici 4. vidljivo je da je u svih ovaca sa istraživanog gospodarstva GGT povišen, dok obe uzorkovane ovce sa susjednog gospodarstva imaju GGT u fiziološkim granicama. S obzirom na to da su ovce iste pasmine i iste pašne hranidbe, to nam je ukazivalo da je istraživano stado ovaca podloženo procesu oštećenja čiji se uzrok nalazi isključivo na istraživanom gospodarstvu. Uzorkovanje je provedeno za vrijeme kasnog proljeća.

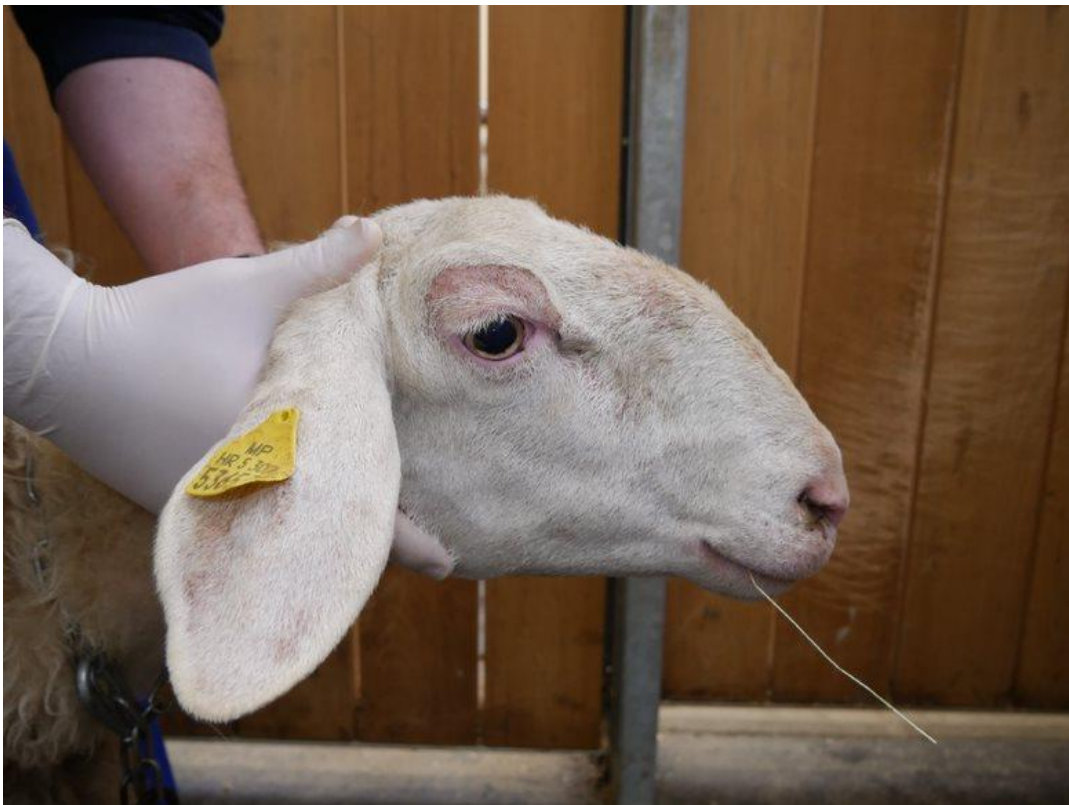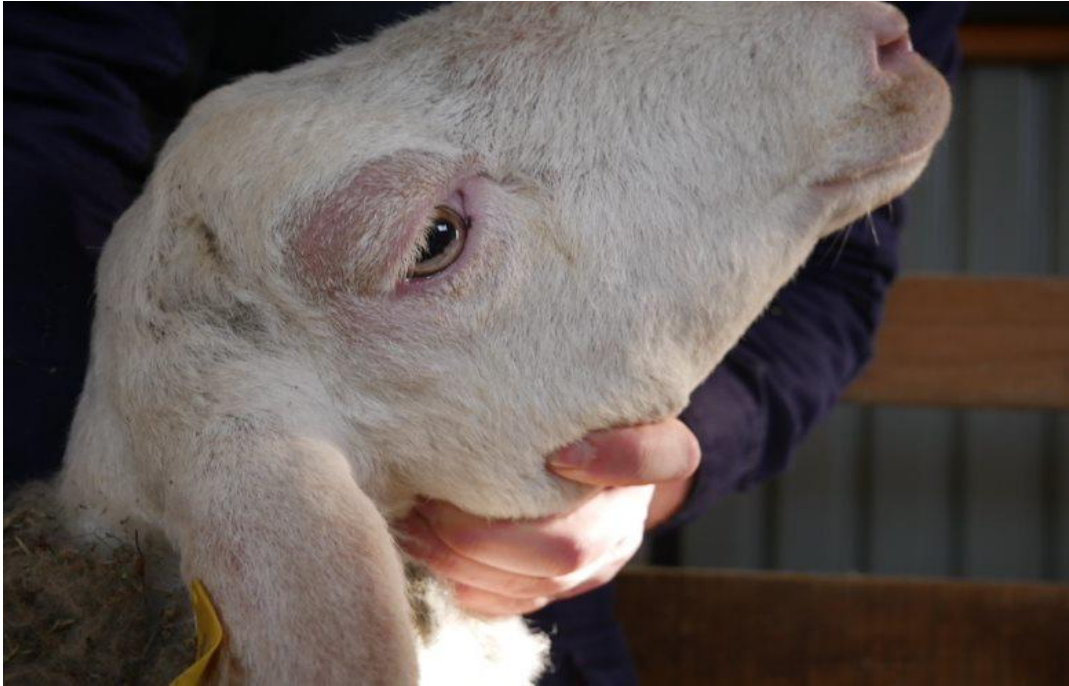Treće uzorkovanje krvi provedeno je 4. veljače 2022. Ovce u ovom stadiju ne pokazuju kliničke simptome, borave u staji i hranjene su kukuruzom, ječmom i sijenom. Zbog sumnje na trovanje toksinom gljivice *Pithomyces chartarum*, propisana je suplementacija cinkom u vidu premiksa Kuškovit i Vitared. U svrhu pronalaska spora, uzet je uzorak pašnjaka. Sve uzorkovane ovce su fotografirane.

Uzorkovane su ovce 654, 518, 653 i 632. Ovca 632 nikad nije pokazivala kliničke simptome fotosenzibilizacije i uzorkovana je u svrhu praćenja statusa GGT, dok su sve ostale uzorkovane ovce imale povišen GGT u prošlosti. Od ovaca s povišenim GGT jedino ovca 654 nikad nije imala kliničke simptome fotosenzibilizacije.

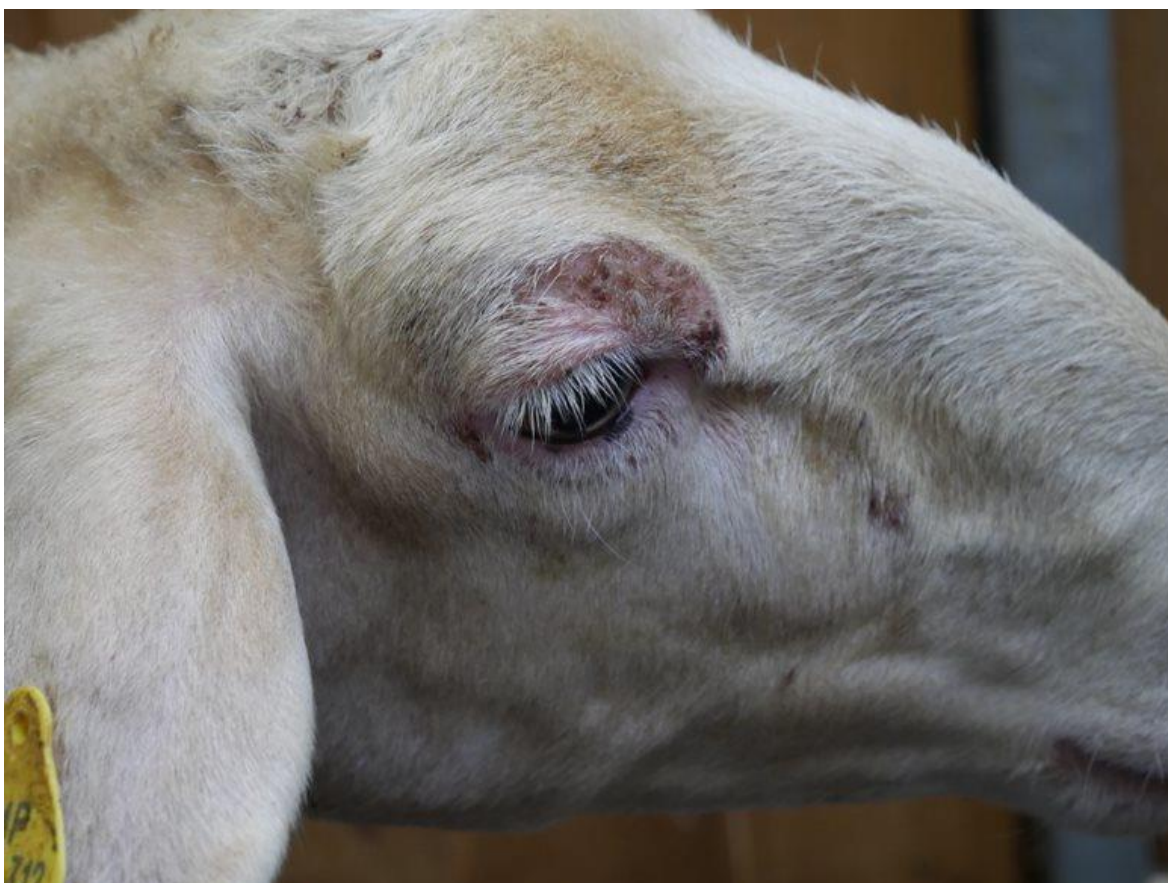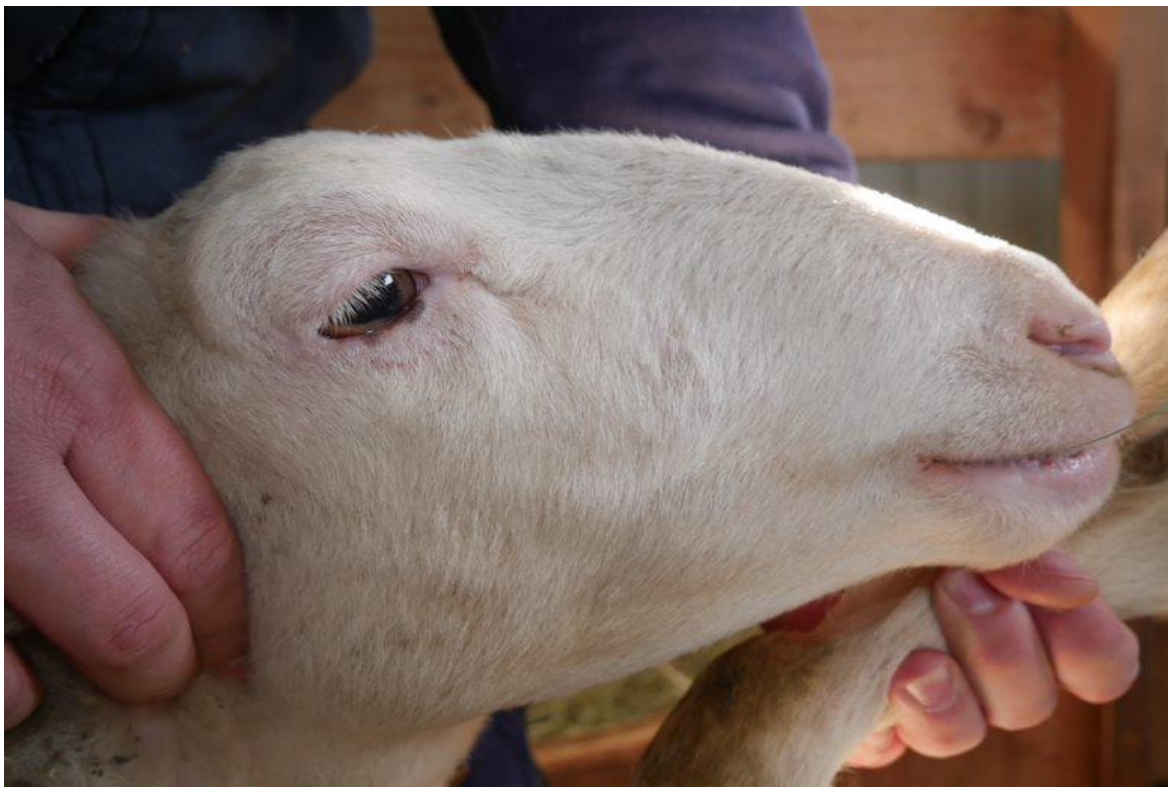Tablica 5. Prikaz GGT vrijednosti nakon uzorkovanja krvi na terenu 4. veljače 2022.

Markica	GGT / u/L ref. 20 – 52
654	72
518	67
653	53
632	50

Metodom standardne sedimentacije i „wash“ metodom nije uočena ni jedna spora gljivice *Pithomyces chartarum*.



Slika 4. Ovca markice 653 prikazana na fotografiji (gore) bez kliničkih simptoma tijekom zimskih mjeseci i fotografija iste ovce (dolje) koja ima kliničke simptome tijekom ljeta.



Slika 5. Ovca markice 518 prikazana na fotografiji (gore) bez kliničkih simptoma tijekom zimskih mjeseci i fotografija iste ovce (dolje) koja ima kliničke simptome tijekom ljeta.



Slika 6. Ovca markice 632 fotografirana zimi bez kliničkih simptoma s kontrole 4. veljače 2022.

Iduće uzorkovanje krvi provedeno je 4. veljače 2022. ovce u ovom stadiju ne pokazuju kliničke simptome, borave u staji i hranjene su kukuruzom, ječmom i sijenom. Nalaz nam ide u prilog fotosenzibilizaciji zbog prestanka pojave kliničkih simptoma kad ovce ne borave na suncu. Zbog sumnje na trovanje toksinom gljivice *Pithomyces chartarum*, propisana je suplementacija cinkom u vidu premiksa Kuškovit i Vitared. U svrhu pronalaska spora, uzet je uzorak pašnjaka. Metodom standardne sedimentacije i „wash“ metodom nije uočena ni jedna spora gljivice *Pithomyces chartarum*.

S obzirom da prilikom pojavnosti bolesti uzrokovane navedenom gljivicom, broj spora nikad nije nedetektibilan, facijalni ekcem uzrokovan gljivicom *Pithomyces chartarum*, isključen je iz popisa diferencijalnih dijagnoza.

Na Slici 4., Slici 5. i Slici 6. dokazana je pojavnost lezija u vrijeme ljetnih mjeseci kad ovce borave na paši i izložene su suncu, i smirivanje kliničke slike za vrijeme zimskih mjeseci kad su u staji.

Krv je uzorkovana ovcama markica 654, 518, 653 i 632. Ovca markice 632 nikad nije pokazivala kliničke simptome fotosenzibilizacije i uzorkovana je u svrhu praćenja statusa GGT, dok su sve ostale uzorkovane ovce imale povišen GGT u prošlosti. Od ovaca s povišenim GGT jedino ovca 654 nikad nije imala kliničke simptome fotosenzibilizacije. Tablica 5. prikazuje da sve već prije uzorkovane ovce i dalje imaju povišen GGT, dok ovca bez kliničkih simptoma ima GGT u referentnim vrijednostima, ali doseže blizinu gornje granice. Iz navedenog vidljivo je da unatoč smirivanju lezija kože, vrijednosti GGT i dalje su povišene i za vrijeme zimskih mjeseci.

Tablica 6. Prikaz GGT vrijednosti nakon uzorkovanja krvi na terenu 24. ožujka 2022. Sve uzorkovane ovce osim ovce markice 653 imaju povišen GGT.

Broj markice	GGT/ u/L ref. 20 – 52
654	72
525	67
523	67
651	73
533	67
653	50
515	57
626	54
540	54
603	60
550	56
629	61
519	53
638	55
655	76
545	62
624	64
649	61
530	63

Dana 24. ožujka 2022. provedeno je uzorkovanje krvi na svim ovacama u staji. Vlasnik u trenutku uzorkovanja ne uočava kliničke simptome i ovce povremeno izlaze na pašnjak za toplijeg vremena. Većinu vremena još uvijek su provodile u staji, a hranidba im se i dalje sastojala od kukuruza, ječma i sijena s dodatkom premiksa Kuškovit i Vitared. Iz Tablice 6. vidljivo je da sve uzorkovane ovce osim ovce markice 653 imaju povišen GGT.

U dogovoru s vlasnikom, pet ovaca sa susjednog gospodarstva koje su iste pasmine i bez kliničkih simptoma i povišenog GGT, prebačene su na gospodarstvo vlasnika istraživanih ovaca i tamo su boravile od početka ljeta do kraja jeseni 2022. Taj postupak imao je svrhu utvrđivanja je li stado i dalje izloženo hepatotoksičnom agensu, s obzirom na to da su ovce sa susjednog gospodarstva normalnih vrijednosti GGT i bez kliničkih simptoma. Također, poslan je uzorak kukuruza na ELISA test za isključivanje aflatoksikoze, nalaz je bio negativan i time je diferencijalna dijagnoza aflatoksikoze isključena.

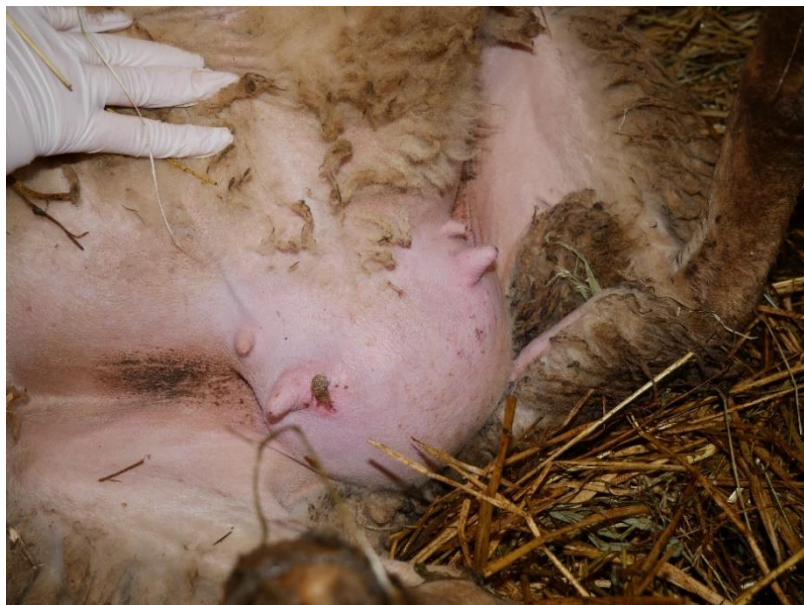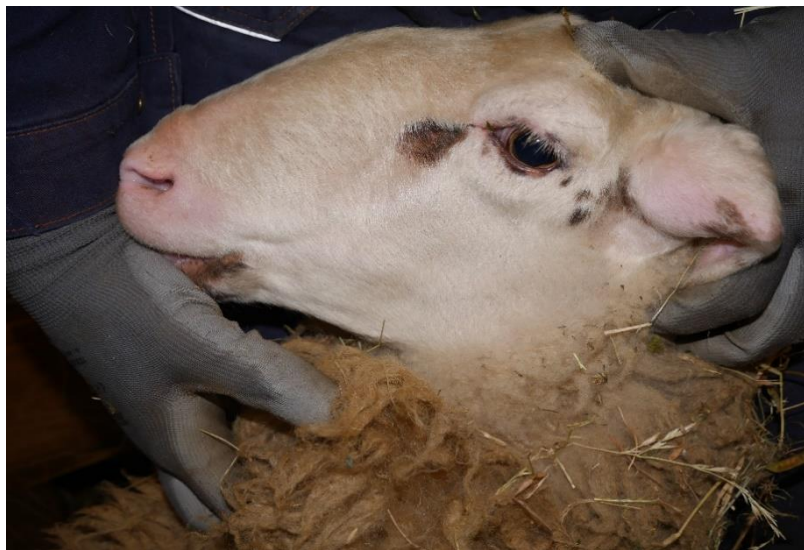Također, preporučena je ugradnja nadstrešnica sa svrhom stvaranja zaklona od sunca prilikom boravka na paši i vlasnik je za svaki slučaj promijenio dobavljača kukuruza.

Dana 21. rujna 2022. vlasnik prijavljuje vrhunac kliničkih simptoma od početka svibnja do početka srpnja 2022. Novo uvedene ovce nisu pokazivale kliničke simptome. Stado u ovom trenutku broji 30 ovaca uključujući njih 5 sa susjednog gospodarstva.

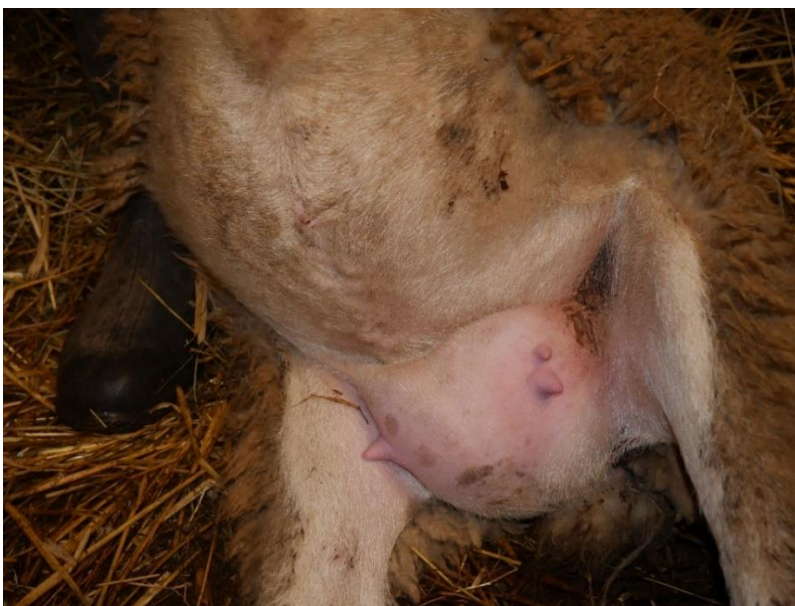Posljednje uzorkovanje bilo je provedeno 8. prosinca 2022. na kojem je uzorkovana krv ovaca markica 348, 655, 347, 603, 654, 518, 651 i 533. Svakoj ovci određena je razina GGT i sve navedene ovce su fotografirane.

Tablica 7. Prikaz GGT vrijednosti nakon uzorkovanja krvi na terenu 8.prosinca 2022. ovce 348 i 347 označene su sa slovom „s“ – oznaka predstavlja susjedne ovce koje su za vrijeme ljetnih mjeseci boravile u istoj staji s prvotno ispitivanim.

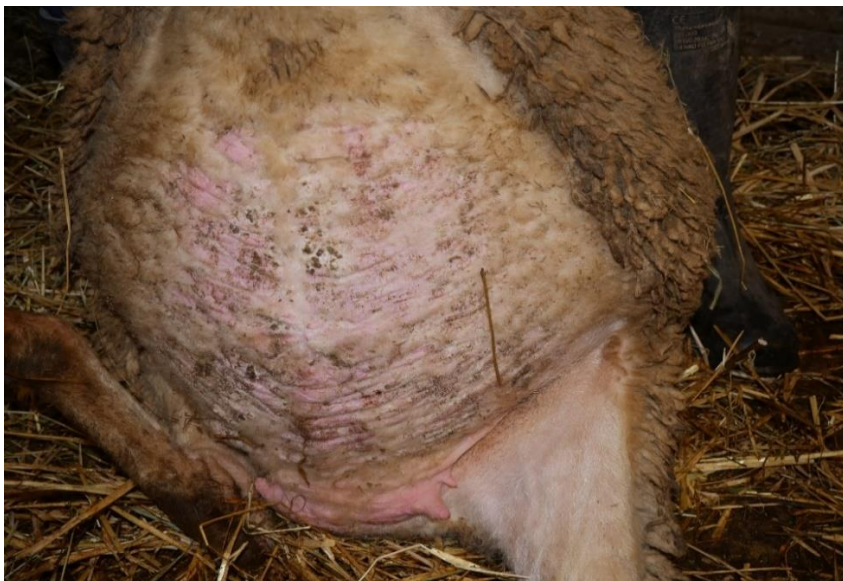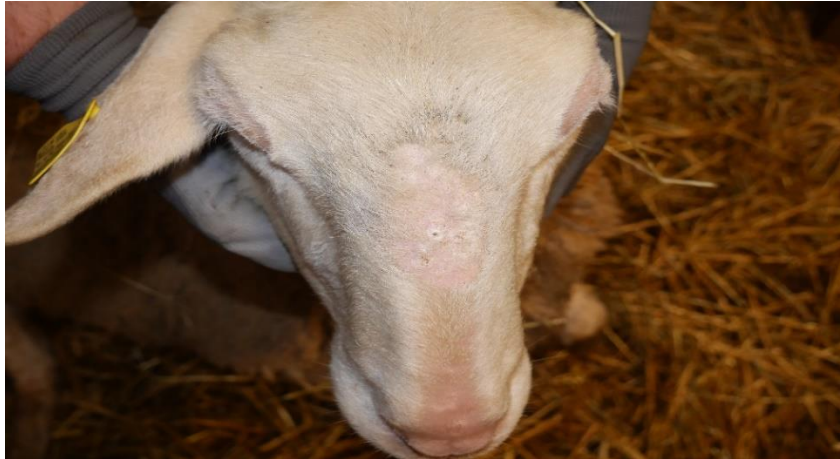Broj markice	GGT u/L ref. 20 – 52
348 (s)	40
655	66
347 (s)	51
603	57
654	62
518	45
651	44
533	43



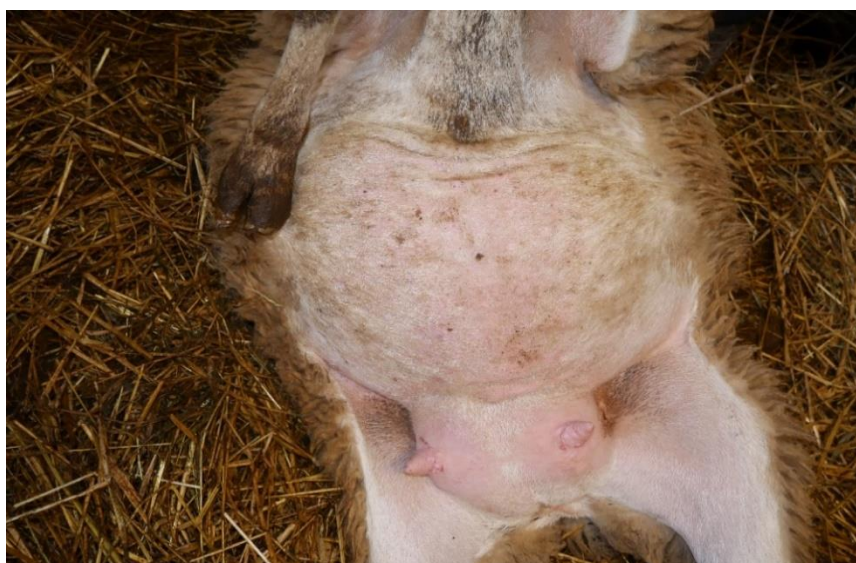
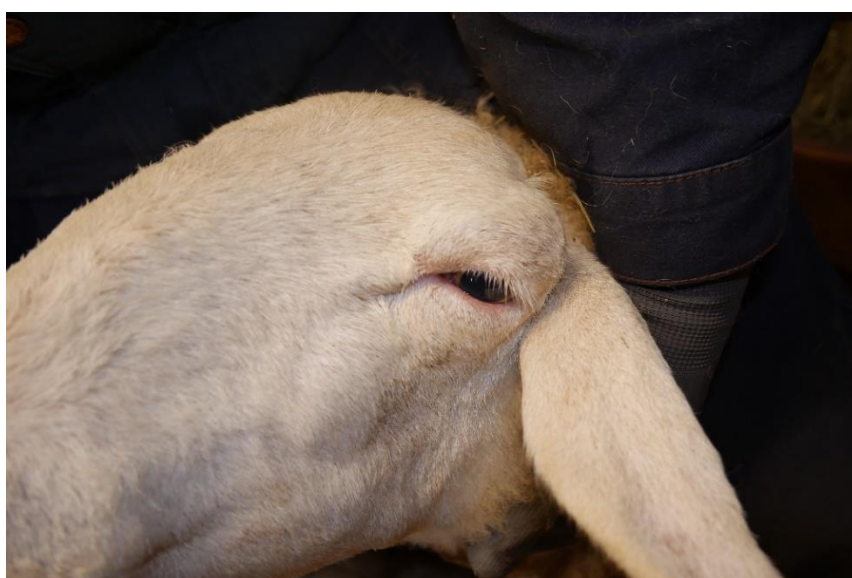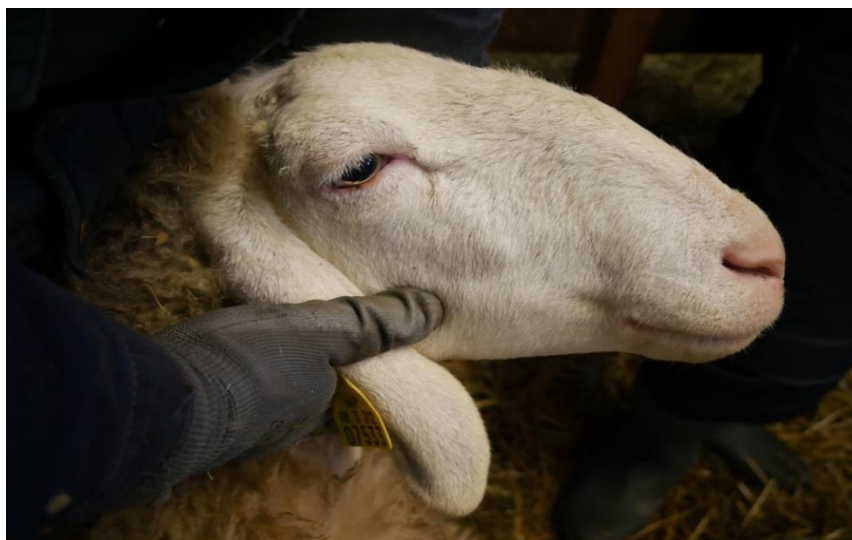Slika 7. Fotografije ovce markice 347 (s) s kontrole 8. prosinca 2022. od gore prema dolje: dorzum nosa, profil glave, trbuh/vime



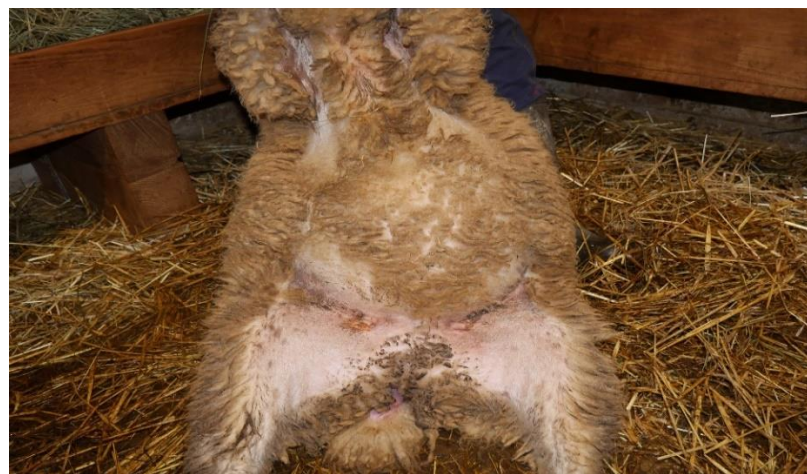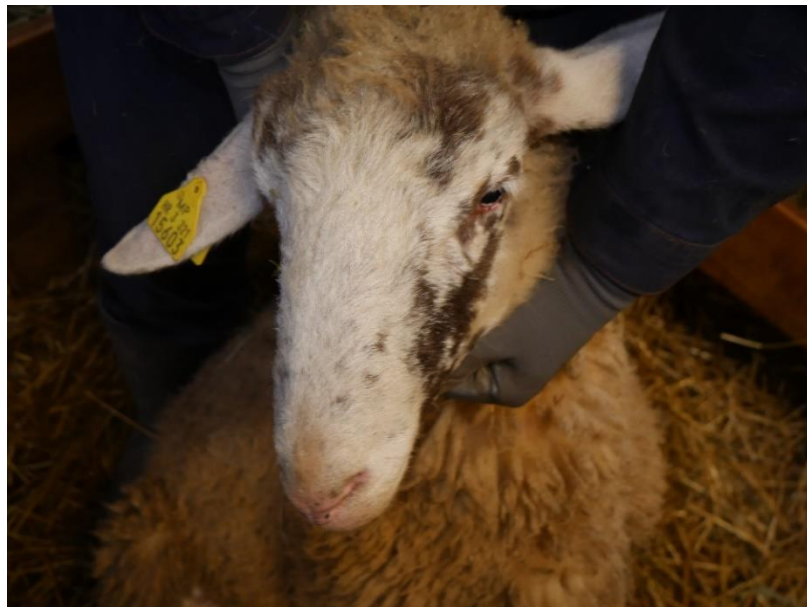Slika 8. Fotografije ovce markice 348 (s) s kontrole 8. prosinca 2022. od gore prema dolje: dorzum nosa, profil glave, trbuh/vime.



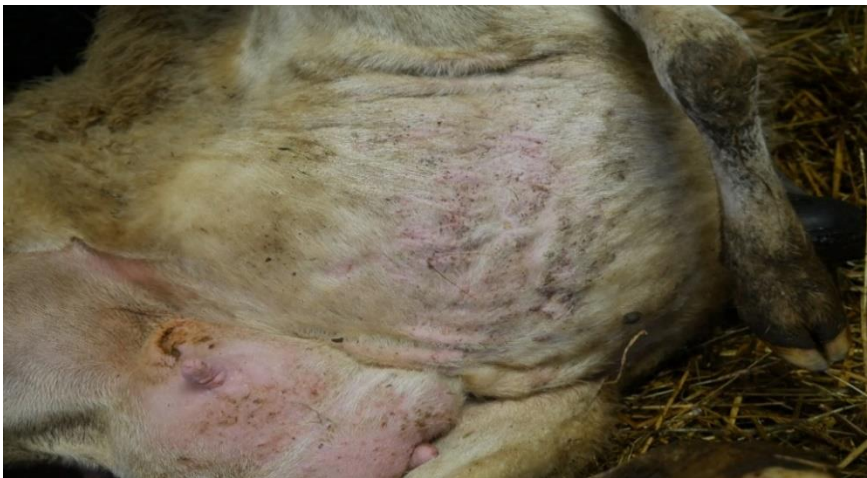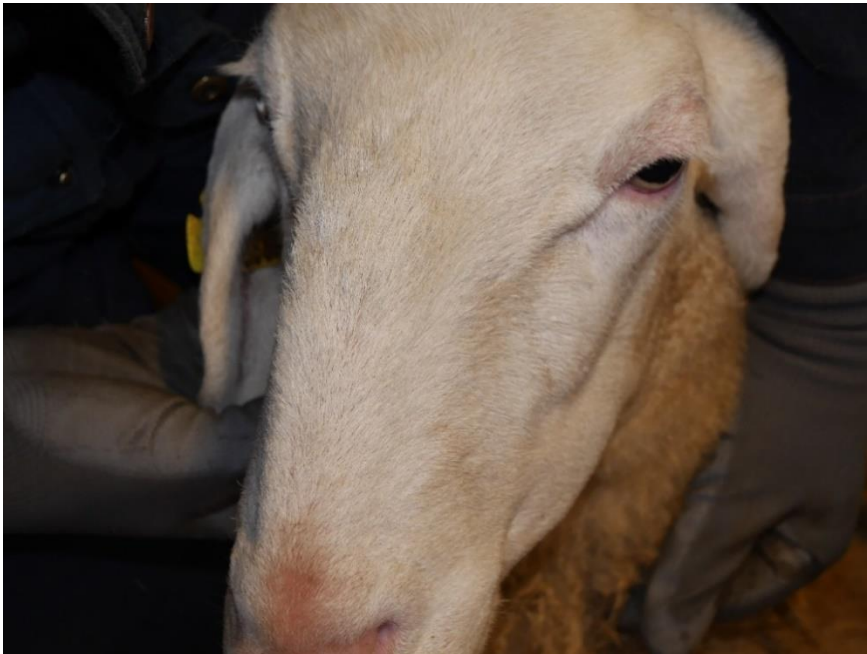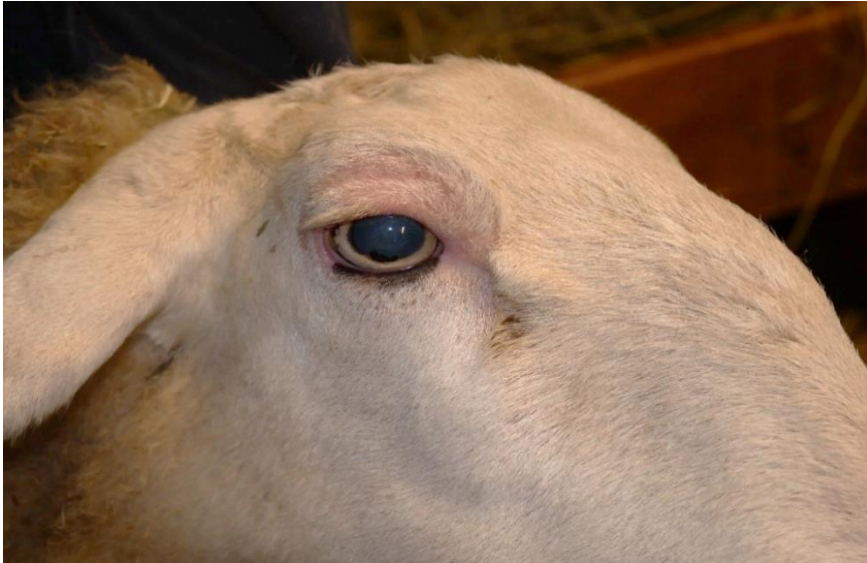Slika 9. Fotografije ovce markice 518 s kontrole 8. prosinca 2022. od gore prema dolje: dorzum nosa, profil glave, trbuh/vime.



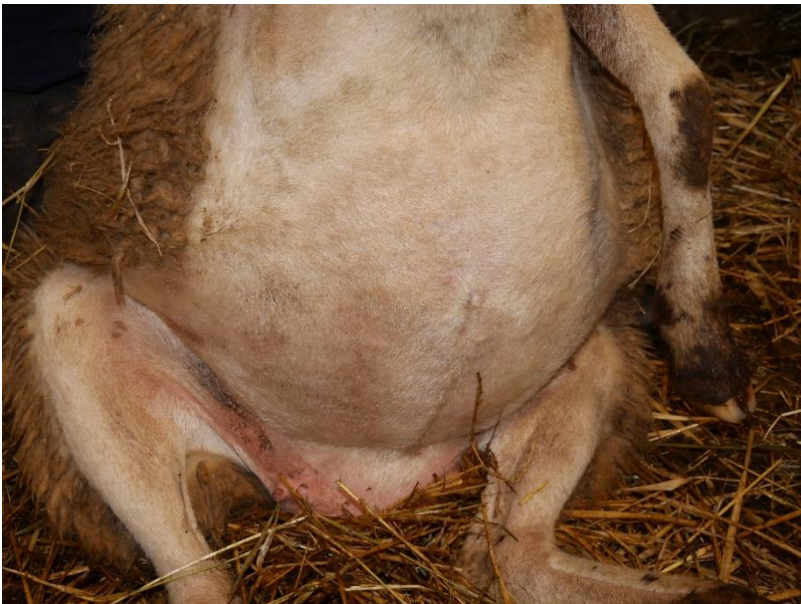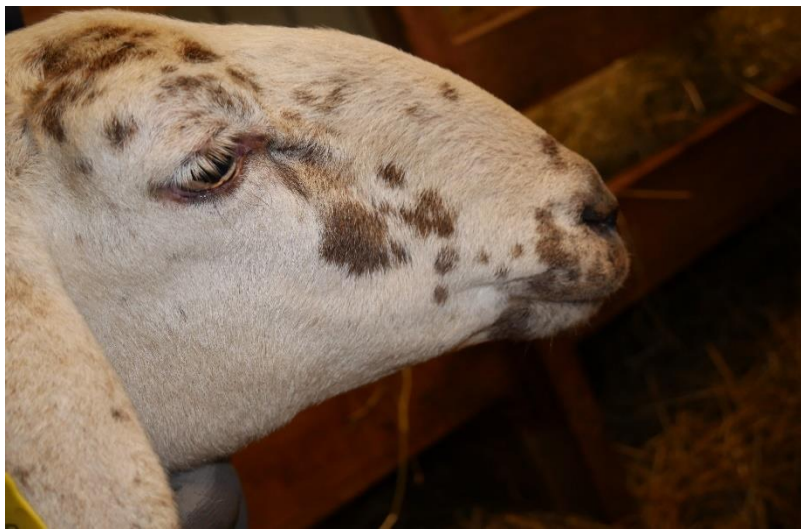Slika 10. Fotografije ovce markice 533 s kontrole 8. prosinca 2022. od gore prema dolje: profil glave desno, profil glave lijevo, trbuh/vime.



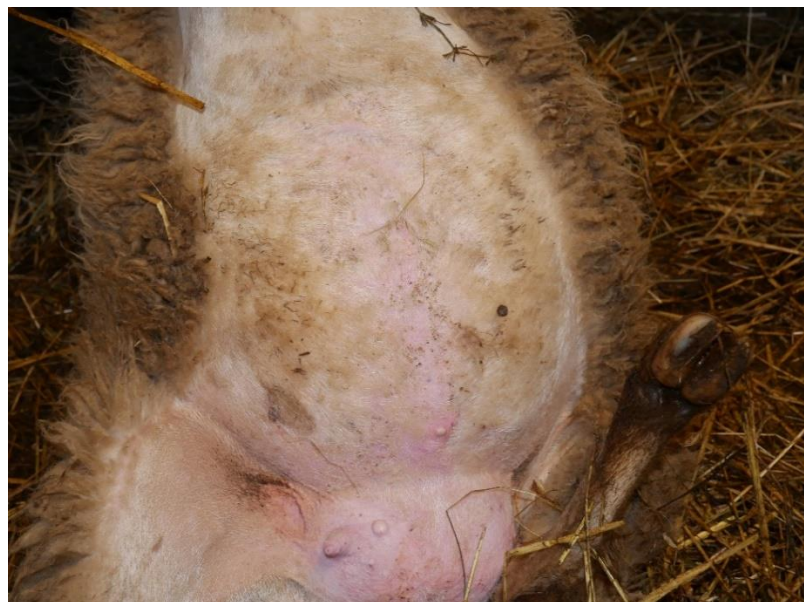Slika 11. Fotografije ovce markice 603 s kontrole 8. prosinca 2022. od gore prema dolje: profil glave, dorzum nosa, trbuh.



Slika 12. Fotografije ovce markice 651 s kontrole 8. prosinca 2022. od gore prema dolje: profil glave, dorzum nosa, trbuh/vime.



Slika 13. Fotografije ovce markice 654 s kontrole 8. prosinca 2022. od gore prema dolje: dorzum nosa, profil glave, trbuh/vime.



Slika 14. Fotografije ovce markice 655 s kontrole 8. prosinca 2022. od gore prema dolje: profil glave, dorzum nosa, trbuh/vime.

Posljednje uzorkovanje bilo je provedeno 8. prosinca 2022. na kojem je uzorkovana krv ovaca markica 348, 655, 347, 603, 654, 518, 651 i 533. Svakoj ovci određena je razina GGT i sve navedene ovce su fotografirane. GGT povišen je u ovaca markica 603, 654 i 655, dok je GGT svih ostalih uzorkovanih životinja u fiziološkim granicama (Tablica 7.). Susjedne ovce koje su za vrijeme ljetnih mjeseci boravile u istoj staji s prvotno ispitivanim, nisu pokazale povišenje GGT, kao ni kliničke simptome (Slika 9. i Slika 10.) Iz priloženih fotografija, jedino ovca markice 518 (Slika 9.) pokazuje blage kliničke simptome. U svim dosadašnjim uzorkovanjima ovca 518 pokazivala je kliničke simptome i povišenje GGT. U ovom slučaju GGT je u fiziološkim granicama, međutim ovca još uvijek pokazuje simptome za vrijeme ljetnih mjeseci.

Kod ovaca 603 (Slika 11.) , 654 (Slika 13.) i 655 (Slika 14.) ne uočavamo kliničke simptome unatoč povišenom GGT. Iz Slike 11. i Slike 13. uočava se da ovce imaju mjestimice pigmentirane dijelove glave, što kao u slučaju ovce 653, koja je imala najviši GGT na prvom uzorkovanju 2021., djeluje u prilog činjenici da se pojavnost lezija smanjuje s povećanim udjelom pigmenta u koži.

S obzirom na to da na zadnjem uzorkovanju ovce sa susjednog gospodarstva nisu pokazivale kliničke simptome kao ni povišenje vrijednosti GGT, a vrijednosti GGT i opsežnost lezija su se smanjile kod ovaca na istraživanom gospodarstvu, potvrdio se prestanak izloženosti fotosenzibilnom agensu na istraživanom gospodarstvu.

Iz rezultata, ovce su prestale biti izložene toksičnom agensu između 24. ožujka 2022. i 8. prosinca 2022. nakon provedbe mjera utjecaja na okoliš i promjene krmiva za prihranu. Ne možemo sa sigurnošću reći da je to razlog prestanka progresije bolesti, međutim postoji vjerojatnost. Također, postoji mogućnost da uzorak kukuruza za utvrđivanje prisutnosti alfatoksina nije bio adekvatan s obzirom na to da je uzet na proljeće kad su zalihe za prihranu bile pri kraju i s time aflatoksikoza nije u potpunosti isključena.

5. RASPRAVA

S ciljem otkrivanja uzroka bolesti istraživanog stada, u svrhu rasprave, slučaju smo pristupili odgovorom na specifična pitanja:

- 1) Koje su diferencijalne dijagnoze isključene, na temelju kojih provedenih pretraga i rezultata?
- 2) Koji su mogući uzroci pojave facijalnog ekcema zbog fotosenzibilizacije u ovom slučaju?
- 3) Zašto ovce iste pasmine, dobi i hranidbe sa susjednog gospodarstva ne obolijevaju od iste patologije?
- 4) Zašto prilikom premještaja ovaca sa susjednog gospodarstva na istraživano gospodarstvo, nije došlo do povećanja GGT i pojave kliničkih simptoma?

1) Facijalni ekcem može biti uzrokovan raznim patologijama, stoga je važno razmotriti različite dijagnoze na temelju kliničkih znakova i anamneze oboljelih životinja. Prilikom prvog kliničkog pregleda, dana 21. svibnja 2021. inicijalne diferencijalne dijagnoze bile su ovčja šuga (*Psoroptes ovis*), atopijski dermatitis ovaca, fotosenzibilizacija, facijalni ekcem, ingestija cijanobakterija i aflatoksikoza. Pomoću anamneze, kliničke slike, nalaza incizijske biopsije i intradermalnog alergološkog testa došli smo do konačne dijagnoze.

Histološki nalaz kože kod fotosenzibilizacije uključuje akantozu (zadebljanje sloja epidermisa), ortokeratozu (gubitak jezgre keratiniziranih stanica) i multifokalne infiltracije limfocita, eozinofila i plazma stanica oko krvnih žila (DE ARAÚJO i sur., 2017.).

S obzirom na to da je atopijski dermatitis ovaca nedovoljno istražen, a intradermalni alergološki test je negativan, patohistološki nalaz više ide u prilog fotosenzibilizaciji i posljedičnom facijalnom ekcemu. Uz povišenje GGT zaključujemo da se radi o hepatogenoj fotosenzibilizaciji. S obzirom na to da je GGT jedini parametar koji je značajan za praćenje napretka bolesti, u daljnjem uzorkovanju krvi određivan je samo GGT.

2) S ciljem utvrđivanja uzroka facijalnog ekcema, postavljene su nove diferencijalne dijagnoze koje mogu rezultirati fotosenzibilizacijom. Moguće diferencijalne dijagnoze su facijalni ekcem zbog trovanja gljivicom *Pithomyces chartarum*, geeldikkop/dikoor, aflatoksikoza te kronična otrovanja crvenom djetelinom. Facijalni ekcem uzrokovan *Pithomyces chartarum* je bolest koja se ne pojavljuje na području Republike Hrvatske.

Najučestalija je na području Novog Zelanda, Australije, Republike Južne Afrike, a dokazana je i u Španjolskoj, Francuskoj i Portugalu (DI MENNA, 2009.). S obzirom da je bolest dokazana u Europi, uzeta je u obzir na popisu diferencijalnih dijagnoza (MUNDAY i sur., 2021.). Zbog prevencije pojave bolesti vlasnik je savjetovan za prihranu životinja premiksima s visokim sadržajem cinka (Vitared, Kuškovit).

Za pojavu bolesti geeldikkop/dikoor bilo je potrebno utvrditi prisutnost biljke biljke *Tribulus terrestris*, koja se na popisu biljaka s pašnjaka ne pojavljuje (Tablica 3.).

Uzroci aflatoksikoze su mikotoksini koji se nalaze u kontaminiranim biljnim i životinjskim krmivima, posebno u kukuruzu. Mogu biti prisutni i u prehrambenim proizvodima životinjskog podrijetla. Kronično izlaganje aflatoksinima može dovesti do hepatogene fotosenzibilizacije (CHEEKE, 1995.). Međutim, kroničnu aflatoksikozu karakteriziraju slaba kondicija, slabost, anoreksija, smanjeni prirast i konverzija te povremena nagla uginuća (MUNDAY i sur., 2021.). Ni jedan od navedenih kliničkih znakova nije bio prisutan u istraživanom stadu tako da je aflatoksikoza malo vjerojatna dijagnoza.

Na pašnjaku je pronađena biljka *Trifolium pratense* koja sadrži fotosenzibilni agens, stoga je moguć izvor bolesti. S obzirom na to da je jedini fotosenzibilni agens koji smo detektirali, sadržaj biljke crvene djeteline (*Trifolium pratense*), kronična ingestija biljke je još jedan mogući uzrok. Klinički simptomi uključuju depresiju, anoreksiju, žuticu, hemoglobinuriju, anemiju i tekući, smrdljivi i tamni feces (RIVERO i sur., 2000.). Navedeni simptomi se ne poklapaju sa kliničkim simptomima na istraživanom stadu. Također, navedena biljka nalazi se i na pašnjaku susjednog gospodarstva, na čijem su sve ovce zdrave.

3) Razlog zbog kojeg ovce iste pasmine, dobi i držanja sa susjednog gospodarstva nikad nisu oboljevale, ostao je nepoznat.

4) Nakon premještanja susjednih ovaca, uočen je prestanak djelovanja fotosenzibilnog agensa nepoznatog uzroka. Zbog toga nije došlo do povećanja GGT kao ni pojave kliničkih simptoma.

6. ZAKLJUČCI

S obzirom na rezultate svih provedenih pretraga, završna dijagnoza je facijalni ekcem zbog kroničnog oštećenja jetre nepoznatog uzroka. Činjenica da se lezije se javljaju ljeti, prilikom boravka na paši i direktnog izlaganja suncu i povlače zimi za vrijeme boravka u staji, patohistološki nalaz biopsata kože i povišene vrijednosti GGT ukazuju da se radi o hepatogenoj fotosenzibilizaciji. Ni jednom korištenom metodom nismo uspjeli dokazati uzrok oštećenja jetre i povišenja vrijednosti GGT. Od mogućih uzroka možemo navesti kroničnu intoksikaciju aflatoksinima ili kroničnu intoksikaciju crvenom djetelinom (*Trifolium pratense*) koja je malo vjerojatna jer ovce sa susjednog gospodarstva imaju identičan pašnjak . Iz anamneze zaključili smo da su ovce bile izložene fotosenzibilnom agensu barem tri godine što nam ukazuje na kronični proces i da su bile izložene sve do zadnjeg uzorkovanja na terenu, kad smo primijetili vraćanje GGT u referentne vrijednosti. Također, pomoću ovaca sa susjednog gospodarstva, dokazano je da je jedino na istraživanom gospodarstvu bio prisutan fotosenzibilni agens i da ga više nema. Tijekom istraživanja uočeno je da pigmentirane ovce ne pokazuju kožne lezije bez obzira na povišenje GGT. Instalacija nadstrešnica u prostore pašnjaka pomogla je ublažavanju kliničkih simptoma za vrijeme ljetnih mjeseci, dok suplementacija cinkom nije imala utjecaja na pojavnost lezija i vrijednosti GGT.

7. LITERATURA

1. AITKEN, I. D. (2007.): Diseases of Sheep 4th edition, Blackwell Publishing, Edinburgh, S. 321-326.
2. BONNEFOI, M., J. P. BRAUN, P. BÉZILLE, J. LEBARS, G. SAWADOGO, J. P. THOUVENOT (1989.), Clinical biochemistry of sporidesmin natural intoxication (facial eczema) of sheep. J. Clin. Chem. Clin. Biochem. 27, 13-18. <http://doi.org/10.1515/cclm.1989.27.1.13> (26.6.2023.)
3. CALABRIA, C. W., L. HAGAN (2008.) The role of intradermal skin testing in inhalant allergy. Ann. Allergy Asthma Immunol. 101, 337-347. [http://doi.org/10.1016/S1081-1206\(10\)60307-9](http://doi.org/10.1016/S1081-1206(10)60307-9) (28.6.2023.)
4. CHEEKE, P. R. (1995.) Endogenous toxins and mycotoxins in forage grasses and their effects on livestock. J. Anim. Sci. 73, 909-918. <http://doi.org/10.2527/1995.733909x> (26.6.2023.)
5. CLARE, N. T. (1952.): Photosensitization in diseases of domestic animals: a review. Farnham Royal, Bucks., Commonwealth Agricultural Bureaux.
6. COLLET, M. G. (2019.): Photosensitisation diseases of animals: Classification and a weight of evidence approach to primary causes. Toxicon X. 11, 100012. <http://doi.org/10.1016/j.toxcx.2019.100012> (28.6.2023.)
7. CUTTANCE, E. L., R. A. LAVEN, M. A. STEVENSON (2017.): Variability in measurement of *Pithomyces chartarum* spore counts. N. Z. Vet. J., 65, 192-197. <http://doi.org/10.1080/00480169.2017.1303794> (30.6.2023.)
8. DE ARAÚJO, V. O., NETO, T. S. O., SIMÕES, S. V. D., DA SILVA, T. K. F., RIET-CORREA, F., LUCENA, R. B. (2017.): Primary photosensitization and contact dermatitis caused by *Malachra fasciata* Jacq. N.V. (Malvaceae) in sheep. Toxicon. Volume 13, 184-187. <https://doi.org/10.1016/j.toxicon.2017.09.009> (28.6.2023.)
9. DIAMANTINO, G. M. L., F. PIEREZAN, M. I. C. FERREIRA, W. S. D. ROCHA, V. M. O. VEIGA, C. E. MARTINS, M. O. VEIGA, B. SOTO-BLANCO (2020.): Photosensitization by *Brachiaria ruziziensis* in a sheep herd. Toxicon, 185, 1-4. <https://doi.org/10.1016/j.toxicon.2020.06.022> (28.6.2023.)
10. DI MENNA, M. E., B. L. SMITH, C. O. MILES (2009.): A history of facial eczema (pithomycotoxicosis) research. New Zealand J. Agric. Res. 52, 345-376. <https://doi.org/10.1080/00288230909510519> (28.6.2023.)

11. DIVERS, T. J. (2018.) Disorders of the Liver, U: Equine Internal Medicine (4th Edition), W. B. Saunders, SAD, S. 843-887. <https://doi.org/10.1016/B978-0-323-44329-6.00013-9> (30.6.2023.)
12. FERNÁNDEZ, M., V. PÉREZ, M. FUERTES, J. BENAVIDES, J. ESPINOSA, J. MENÉNDEZ, A. L. GARCÍA-PÉREZ, M. CARMEN FERRERAS (2021.): Pathological study of facial eczema (pithomycotoxicosis) in sheep. *Animals*. 11, 1070. <http://doi.org/10.3390/ani11041070> (30.6.2023.)
13. FORD, E. J. H. (1974.): Activity of gamma-glutamyl transpeptidase and other enzymes in the serum of sheep with liver or kidney damage. *J. Comp. Pathol.*, 84, 231-243. [http://doi.org/10.1016/0021-9975\(74\)90064-4](http://doi.org/10.1016/0021-9975(74)90064-4) (28.6.2023.)
14. HINTON, A. N., A. M. GOLDMINZ (2020.): Feeling the burn: Phototoxicity and photoallergy. *Dermatol, Clin.* 38, 165-175. <http://doi.org/10.1016/j.det.2019.08.010> (1.7.2023.)
15. JUZBAŠIĆ, A. B. (2014.): Dermatovenerologija, Medicinska naklada, Zagreb, S. 310 – 325.
16. LEDO, E. (1993.): Photodermatosis. Part I: Photobiology, photoimmunology, and idiopathic photodermatoses. *Int. J. Dermatol.* 32, 387-396. <http://doi.org/10.1111/j.1365-4362.1993.tb02805.x> (28.6.2023.)
17. MOSTROM, M. S. (2022.): Aflatoxicosis in Animals, MSD Manual, Veterinary Manual, Merck & Co., Inc., Rahway, NJ, SAD. (1.7.2023.)
18. MOSTROM, M. S. (2023.): Facial Eczema in Animals, MSD Manual, Veterinary Manual, Merck & Co., Inc., Rahway, NJ, SAD. (1.7.2023.)
19. MUNDAY, J. S., A. RIDLER, D. ABERDEIN, N. A. THOMSON, K. GRIFFITHS (2021.): Chronic facial eczema in sheep: description of gross and histological changes in the liver and association with serum gamma-glutamyltransferase activity at the time of sporidesmin intoxication. *N. Z. Vet. J.* 69, 104-112. <http://doi.org/10.1080/00480169.2020.1823904> (1.7.2023.)
20. NISCHAL, U., U. K. NISCHAL, U. KHOPKAR (2008.): Techniques of skin biopsy and practical considerations. *J. Cutan. Aesthet. Surg.* 1, 107-111. <http://doi.org/10.4103/0974-2077.44174> (1.7.2023.)
21. ODAK, I., I. ŠKORIĆ (2017.): Organska fotokemija – principi i primjena, Fakultet kemijskog inženjerstva i tehnologije Sveučilišta u Zagrebu, Zagreb, S. 37.

22. OZMEN, O., S. SAHINDURAN, M. HALIGUR, M. K. ALBAY M. K. (2008.): Clinicopathological studies on facial eczema outbreak in sheep in Southwest Turkey. *Trop. Anim. Health Prod.* 40, 545-551. <http://doi.org/10.1007/s11250-008-9132-7> (1.7.2023.)
23. PINTO, C., V. M. SANTOS, J. DINIS, M. C. PELETEIRO, J. M. FITZGERALD, A. D. HAWKINS, B. L. SMITH (2005.): Pithomycotoxicosis (facial eczema) in ruminants in the Azores, Portugal. *Vet. Rec.* 157, 805-810. <http://doi.org/10.1136/vr.157.25.805> (1.7.2023.)
24. RIET-CORREA, F., M. MACHADO, J. F. MICHELOUD (2023.): Plants causing poisoning outbreaks of livestock in South America: a review. *Toxicon X.* 17, 100150. <http://doi.org/10.1016/j.toxcx.2023.100150> (1.7.2023.)
25. RIVERO, R., F. RIET-CORREA, F. D. QUINTELA, C. MATTO (2000.): Toxic plants and mycotoxins affecting cattle and sheep in Uruguay, Dilave, Urugvaj, Brazil. <https://doi.org/10.1590/0103-8478cr20170621> (26.6.2023.)
26. ROWE, L. D. (1989.): Photosensitization problems in livestock. *Vet. Clin. North Am. Food Anim.* 5, 301-323. [http://doi.org/10.1016/s0749-0720\(15\)30978-6](http://doi.org/10.1016/s0749-0720(15)30978-6) (26.6.2023.)
27. STEGELMEIER, B. L., T. ZANE DAVIS, M. J. CLAYTON (2020.): Plant-induced photosensitivity and dermatitis in livestock. *Vet. Clin. North Am. Food Anim.* 36, 725-733. <http://doi.org/10.1016/j.cvfa.2020.08.008> (26.6.2023.)
28. WORKER, N. A. (1960.): A hepatotoxin causing liver damage in facial eczema of sheep. *Nature*, 185, 909-910. <http://doi.org/10.1038/185909a0> (1.7.2023.)

8. SAŽETAK

Istraživanje sezonskog facijalnog ekcema u ovaca solčavsko – jezerske pasmine zbog kroničnog oštećenja jetre

Erik Žižek

Dana 12. svibnja 2021. godine na Veterinarski fakultet Sveučilišta u Zagrebu, vlasnik je doveo tri ovce iste pasmine, solčavsko-jezerske, označene s brojevima 518, 653 i 377, zbog problema s ranama i svrbežom na području glave. Vlasnik je primijetio gubitak dlake i rane na području glave, što se ponavlja svake godine od početka proljeća do kraja ljeta. Tijekom niza dijagnostičkih postupaka i uzorkovanja provedenih 12. svibnja 2021., 1. lipnja 2021., 4. veljače 2022., 24. ožujka 2022. i 21. rujna 2022. godine, istraživali smo moguće uzroke bolesti i isključivali različite diferencijalne dijagnoze kako bismo konačno došli do dijagnoze. Na temelju rezultata svih provedenih pretraga, konačna dijagnoza je facijalni ekcem uzrokovan kroničnim oštećenjem jetre nepoznatog podrijetla. Činjenica da se lezije pojavljuju ljeti tijekom boravka na pašnjacima i izloženosti direktnom sunčevom svjetlu, te da se povlače zimi tijekom boravka u staji, patohistološki nalaz biopsata kože i povišene vrijednosti GGT (gama-glutamil transferaze) ukazuju na hepatogenu fotosenzibilizaciju. Unatoč tome, nijednom od korištenih dijagnostičkih metoda nije uspjelo dokazati uzrok oštećenja jetre i povišenja vrijednosti GGT. Zaključujemo da su ovce bile izložene fotosenzibilnim agensima tijekom najmanje tri godine, što sugerira kronični tijek bolesti, a izloženost je trajala sve do posljednjeg terenskog uzorkovanja, kada smo primijetili povratak GGT u referentne vrijednosti.

Ključne riječi: fotosenzibilizacija, ovce, facijalni ekcem, oštećenje jetre

9. SUMMARY

Research on seasonal facial eczema in Jezersko-Solčava sheep breed due to chronic liver damage

Erik Žižek

On May 12, 2021, at the Veterinary Faculty of the University of Zagreb, the owner brought in three sheep of the same breed, Jezersko-Solčava, marked with numbers 518, 653, and 377, due to issues with wounds and itching on the head. The owner noticed hair loss and wounds on the head area, which recurred every year from the beginning of spring to the end of summer.

Through a series of diagnostic procedures and sampling conducted on May 12, 2021, June 1, 2021, February 4, 2022, March 24, 2022, and September 21, 2022, possible causes of the disease were investigated, and various differential diagnoses were ruled out to finally get a diagnosis. Based on the results of all conducted examinations, the final diagnosis is facial eczema caused by chronic liver damage of unknown origin. The fact that the lesions appear during the summer when the sheep are on pastures and exposed to direct sunlight, and that they recede in winter when the sheep are in the stable, along with the histopathological findings of skin biopsies and elevated GGT (gamma-glutamyl transferase) values, suggests hepatic photosensitization. However, none of the diagnostic methods used could determine the cause of liver damage and the elevation of GGT levels.

In conclusion, the sheep were exposed to photosensitizing agents for at least three years, indicating a chronic course of the disease, and the exposure continued until the last field sampling when GGT levels returned to reference values.

Key words: photosensitisation, sheep, facial eczema, liver damage

10. ŽIVOTOPIS

Rođen sam 5. lipnja, 1998. u Čakovcu, Republici Hrvatskoj. Nakon završene I. osnovne škole u Čakovcu, 2013., upisao sam Gimnaziju Josipa Slavenskog Čakovec u kojoj sam prvi puta dobio interes za prirodne znanosti. Nakon završene Gimnazije, 2017. upisujem Veterinarski fakultet Sveučilišta u Zagrebu. Tijekom treće godine Fakulteta, 2019., započeo sam s praktičnim radom u Veterinarskoj ambulanti „Jug“ u Čakovcu, gdje sam se po prvi puta susreo s radom s malim životinjama. Od tog razdoblja na dalje, moj interes na Fakultetu usmjeren je ponajprije na malu praksu. Na četvrtoj godini Fakulteta, 2021., područje interesa mi je dermatologija malih životinja, stoga sam se priključio *book reading* i *journal clubu* Dermatološke ambulante na Klinici za unutarnje bolesti Veterinarskog fakulteta Sveučilišta u Zagrebu pod mentorstvom prof. dr. sc. Nikše Leme, dipl. ECVD. U tom razdoblju razvio mi se interes za znanstveno istraživački rad u kojem sam se htio okušati. Krajem 2021., početkom pete godine fakulteta, započinjem volontiranjem na Klinici za kirurgiju, ortopediju i oftalmologiju Veterinarskog fakulteta Sveučilišta u Zagrebu na kojem sam se upoznao s praktičnim radom same klinike. Tamo sam boravio do početka 2022., nakon čega sam zbog obveza na Fakultetu odlučio smanjiti izvannastavni angažman. Ljeto 2022. proveo sam volontirajući u veterinarskoj bolnici „Black River Veterinary Hospital“ u New Jerseyu u SAD-u, gdje sam radio uz stručnjake iz područja ortopedije i hitne veterinarske medicine. Stručnu praksu odradio sam od 1. travnja 2023. do 1. lipnja 2023. u sklopu ERASMUS+ SMP projekta u veterinarskoj klinici „Clinica Veterinaria Taco“, u gradu Santa Cruz de Tenerife u Španjolskoj.