

Hematološki parametri sivog vuka (*Canis lupus*) dobiveni pregledom krvnih razmaza

Pejakić, Ivana

Master's thesis / Diplomski rad

2023

Degree Grantor / Ustanova koja je dodijelila akademski / stručni stupanj: **University of Zagreb, Faculty of Veterinary Medicine / Sveučilište u Zagrebu, Veterinarski fakultet**

Permanent link / Trajna poveznica: <https://um.nsk.hr/um:nbn:hr:178:618871>

Rights / Prava: [In copyright](#) / [Zaštićeno autorskim pravom.](#)

Download date / Datum preuzimanja: **2025-03-01**



Repository / Repozitorij:

[Repository of Faculty of Veterinary Medicine -
Repository of PHD, master's thesis](#)



SVEUČILIŠTE U ZAGREBU
VETERINARSKI FAKULTET

Ivana Pejakić

Hematološki parametri sivog vuka (*Canis lupus*) dobiveni pregledom krvnih
razmaza

Diplomski rad

Zagreb, 2023.

Zavod za patofiziologiju

Predstojnica: prof. dr. sc. Maja Belić

Mentorica: prof. dr. sc. Maja Belić

Komentor: prof. dr. sc. Josip Kusak

Članovi povjerenstva za obranu diplomskog rada:

1. Prof. dr. sc. Romana Turk
2. Prof. dr. sc. Maja Belić
3. Prof. dr. sc. Josip Kusak
4. Prof. dr. sc. Mirna Robić (zamjena)

ZAHVALA

Zahvaljujem svojoj mentorici, prof. dr. sc. Maji Belić na nesebičnom trudu, strpljenju i uloženom vremenu kako bi se ostvario cilj ovog diplomskog rada. Također, zahvaljujem i komentoru, prof. dr. sc. Josipu Kusaku na savjetima i ustupanju preparata na temelju kojih je napisan ovaj diplomski rad.

Sadržaj

1. Uvod	1
2. Pregled rezultata dosadašnjih istraživanja.....	2
2.1. Populacija sivog vuka (<i>Canis lupus</i>)	2
2.2. Praćenje zdravlja divljih životinja	2
2.3. Uloga i morfologija krvnih stanica.....	4
2.3.1. Crvene krvne stanice.....	4
2.3.2. Bijele krvne stanice.....	4
3. Materijali i metode	7
3.1. Životinje	7
3.2. Laboratorijski rad	7
3.3. Statistička obrada podataka	8
4. Rezultati	9
5. Rasprava	14
6. Zaključci.....	16
7. Literatura	17
8. Sažetak	21
9. Summary	22
10. Životopis.....	23

1. Uvod

Sivi vuk (*Canis lupus*) sisavac je iz reda zvijeri (*Carnivora*). Nekada je nastanjivao sva staništa sjeverne polutke (PAQUET i CARBYN, 2003.), ali je zbog negativnog ljudskog utjecaja istrijebljen s mnogih područja. Vuk je u Hrvatskoj zakonom zaštićena životinja čija se populacija u svrhu dobrog gospodarenja vrste prati različitim metodama (ARBANASIĆ i sur., 2013.).

Jedan od najboljih pokazatelja zdravlja populacije je određivanje kompletne krvne slike čiji je neizostavni dio pregled krvnog razmaza kojim dobivamo informacije o morfologiji krvnih stanica, diferencijalnom broju leukocita, te prisutnosti različitih mikroorganizama u krvi. Katkad, zbog nemogućnosti skladištenja krvi, nedostupnosti hematoloških instrumenata tijekom terenskog rada ili nedovoljne količine krvi za kompletnu hematološku analizu, procjena krvnog razmaza može biti jedina metoda za dobivanje informacija o hematološkim promjenama (ALLISON i MEINKOTH, 2007.; DURBIN i sur. 2009.).

S obzirom na oskudne literaturne podatke o hematologiji vukova, cilj ovog rada bio je ispitati mogućnost korištenja procjene krvnog razmaza kao jedinog izvora hematoloških podataka za određivanje hematološkog, pa tako i zdravstvenog statusa životinje ove vrste divlje zvijeri.

2. Pregled rezultata dosadašnjih istraživanja

2.1. Populacija sivog vuka (*Canis lupus*)

Sivi vuk (*Canis lupus*) pripadnik je porodice pasa (*Canidae*) i reda zvijeri (*Carnivora*) koji s otprilike 270 vrsta čini jedan od najvećih redova vrsta unutar razreda sisavaca (PAQUET i CARBYN, 2003.; WILSON i MITTERMEIER, 2009.). Domaći pas (*C. familiaris*) najbliži je srodnik sivog vuka. Populacija sivog vuka ima jedno od najširih područja distribucije u odnosu na druge vrste sisavaca, a osim čovjeka jedina vrsta sisavaca koja je ikada imala šire područje rasprostranjenosti su lavovi (*Panthera leo*) (PAQUET i CARBYN, 2003.). Povijesna rasprostranjenost sivog vuka uključivala je gotovo cijelu Euroaziju i Sjevernu Ameriku (PAQUET i CARBYN, 2003.). Između 18. i 20. stoljeća ljudski progon, uništavanje prirodnog staništa i nedostatak prirodnog plijena uzrokovali su postupno iskorjenjivanje populacije vukova s većeg dijela Europskog kontinenta (ARBANASIĆ i sur., 2013.; HINDRIKSON i sur., 2017.). Suprotno nekadašnjem primarnom promatranju vuka kao prijatelju sigurnosti ljudi, domaćih i divljih životinja, prepoznata je ključna uloga vuka kao glavnog predatora u očuvanju ekosustava (HINDRIKSON i sur., 2017.). Zapisi 21. stoljeća pokazuju da je na otprilike jednoj trećini površine kopnene Europe prisutna barem jedna vrsta velikih zvijeri, sa stabilnom ili rastućom brojnošću, što je postignuto zaštitnim zakonodavstvom i javnosti koja ga podržava, te različitim mjerama koje omogućuju suživot velikih zvijeri i čovjeka. Vukovi su druga najbrojnija vrsta velikih zvijeri na Europskom kontinentu (izuzev Bjelorusije, Ukrajine i Rusije) s preko 12 000 jedinki rasprostranjenih na teritorijima 28 država (CHAPRON i sur., 2014.). Zbog svoje ugroženosti, u Hrvatskoj je sivi vuk strogo zaštićen (ŠTRBENAC i sur., 2010.). Za uspješno upravljanje i održavanje populacija divljih životinja nužno je praćenje njihovog zdravlja (MÖRNER i sur., 2005.).

2.2. Praćenje zdravlja divljih životinja

Hematologija i biokemijska analiza krvi koriste se za procjenu zdravlja domaćih i divljih životinja. Fiziološki rasponi krvnih parametara prilično su oskudni za slobodnoživuće divlje životinje (THORESEN i sur., 2009.). Procjena stanične morfologije na krvnom razmazu predstavlja važan dio hematološke analize (CAMPBELL, T.W. 2015.). Pregledom obojanog krvnog razmaza može se procijeniti ukupan broj leukocita i udio pojedinih vrsta leukocita

(diferencijalni broj leukocita). No, pregled krvnog razmaza može pružati puno veći spektar dijagnostičkih informacija, daleko iznad diferencijalnog broja leukocita. Primjerice, promijenjena morfologija crvenih krvnih stanica može biti pokazatelj kroničnog gubitka krvi, izloženosti egzogenim toksinima, bolesti određenih organa ili primarno imunoposredovanih stanja. Morfološke promjene leukocita mogu biti najraniji pokazatelj akutne upale, leukemije ili određenih nasljednih stanja. U ponekim slučajevima nalaz patognomoničnih inkluzija ili određenih tipova neoplastičnih stanica na krvnom razmazu mogu pružati brzu i točnu dijagnozu (ZABOLOTZKY i WALKER, 2020.).

U laboratorijskim uvjetima procjena krvnog razmaza važna je u kontroli kvalitete automatiziranih hematoloških analizatora. Katkad, zbog nemogućnosti skladištenja krvi, nedostupnosti hematoloških instrumenata tijekom terenskog rada ili nedovoljne količine krvi za kompletnu hematološku analizu, procjena krvnog razmaza može biti jedina metoda za dobivanje informacija o hematološkim promjenama (BELIĆ i sur., 2022.). Hematologija i tjelesna masa koriste se u procjeni nutritivnog i zdravstvenog statusa slobodnoživućih zvijeri, uključujući i sivog vuka (*Canis lupus*). Međutim, zbog poteškoća u prikupljanju serijskih podataka od slobodnoživućih vukova, većina dosadašnjih studija provedena je na dobro uhranjenim vukovima u zatočeništvu (MECH i BUHL, 2020.).

Krvna slika može biti promijenjena ovisno o fiziološkom, ekološkom i nutritivnom statusu, kao i utjecaju patogena. Krvni parametri mogu biti pod utjecajem nekoliko unutarnjih i vanjskih čimbenika. Stres uzrokovan hvatanjem životinje jedan je od češćih vanjskih čimbenika koji utječu na krvnu sliku (SANTOS i sur., 2014.). Stresni leukogram karakterizira neutrofilija i limfopenija te postaje vidljiv u krvi sisavaca jedan do dva sata nakon naglog povećanja razine glukokortikoida u krvi. Stoga se kod slobodnoživućih vukova koji su uhvaćeni i fizički zadržani kroz nekoliko sati može očekivati izraženiji stresni leukogram u odnosu na vukove u zatočeništvu koji su više naviknuti na ljudsko postupanje, kao i slobodnoživuće vukove kemijski imobilizirane iz letjelice, s prosječnim vremenom hvatanja manjim od 10 minuta (SANTOS i sur., 2017.). Nutritivni status i razina tjelesne aktivnosti razlikuju se tijekom godine zbog čega je poznavanje sezone uzorkovanja važno za usporedbu podataka iz različitih studija (THORESEN i sur., 2009.).

2.3. Uloga i morfologija krvnih stanica

Fiziološke stanične strukture u krvi su crvene krvne stanice (eritrociti), bijele krvne stanice (leukociti) i krvne pločice (trombociti) (ZABOLOTZKY i WALKER, 2020.).

2.3.1. Crvene krvne stanice

Morfološke osobine crvenih krvnih stanica su vrlo slične među različitim vrstama sisavaca. Eritrociti sisavaca nemaju jezgru, boje se crveno do crvenkasto – narančasto i općenito su bikonkavnog, odnosno oblika diska. Najznačajnije razlike u morfologiji eritrocita među različitim vrstama su promjer, odnosno veličina eritrocita i stupanj središnjeg blijedila (REAGAN i sur., 2019.). Na perifernom krvnom razmazu mogu se otkriti promjene veličine (anizocitoza) i oblika (poikilocitoza) eritrocita, a posebno dijagnostičku važnost imaju fragmentacija eritrocita, oksidativno oštećenje, te imuno – posredovano oštećenje.

Babesia canis najveći je pripadnik roda *Babesia* koji parazitira u eritrocitima pasa te ga je moguće uočiti na perifernom krvnom razmazu (ZABOLOTZKY i WALKER, 2020.). Pseća babezioza široko je rasprostranjena na području Europe, međutim unatoč vrlo bliskom filogenetskom odnosu vuka i domaćeg psa, kao i preklapanju geografskog staništa, postoji samo nekoliko dokumentiranih slučajeva piroplazmoze vuka u znanstvenoj literaturi (ERDÉLYI i sur., 2014.). Istraživanje provedeno 2017. godine na Veterinarskom fakultetu Sveučilišta u Zagrebu pokazalo je da infekcija slobodnoživućih vukova parazitom *B. canis* ne uzrokuje kliničke ili patološke znakove piroplazmoze, za razliku od infekcije vuka u zatočeništvu koji pokazuju znakove prioplazmoze (BECK i sur., 2017.). Slobodnoživući vukovi imaju značajna kretanja i mogućnost disperzije u prostoru (RAŽEN i sur., 2016.) što povećava rizik od prijenosa uzročnika na domaće pse. Spoznaja da infekcija *B. canis* u pasa uzrokuje bolest, a u vukova ima neznatan učinak na zdravlje, ukazuje na mogućnost da je vuk prirodni, a pas sekundarni domaćin parazita *B. canis* (BECK i sur., 2017.).

2.3.2. Bijele krvne stanice

Neutrofili, eozinofili, bazofili, limfociti i monociti čine skupinu bijelih krvnih stanica (REAGAN i sur., 2019.).

Neutrofili predstavljaju prvu liniju obrane protiv ulaska mikroorganizama, traume tkiva ili bilo kojeg upalnog signala. U svrhu prevencije bakterijske infekcije, neutrofili zdravih životinja nasumično napuštaju cirkulaciju, prvenstveno migrirajući u crijeva, pluća i kožu, a u slučaju

infekcije prelaze iz krvotoka u zahvaćeno tkivo, vrše fagocitozu i pokušavaju ubiti patogen (NABITY i KUMAR RAMAIAH, 2010.; WEISS i sur., 2010.). Segmentirani neutrofili promjera su 10 – 12 μm i imaju jednu jezgru podijeljenu u najčešće 3 do 5 režnjeva. Uzorak kromatina jezgre sastoji se od tamnih, kondenziranih područja isprepletenih s malim, prozirnim područjima. Citoplazma se boji blijedo plavo do ružičasto, ovisno o vrsti i kvaliteti korištene boje (REAGAN i sur., 2019.). Unutar citoplazme nalaze se brojne granule čija obojanost individualno varira od bezbojnih i nevidljivih do blago obojanih (WEISER, G., 2022.). Granule sadrže brojne proteine, uključujući antimikrobne proteine, proteaze, komponente oksidativnog praska, kao i receptore za adhezijske molekule endotelnih stanica, proteine izvanstaničnog matriksa, produkte bakterija i topljive medijatore upale. Granule doprinose prvoj liniji obrane domaćina protiv bakterija, gljivica, protozoa i određenih virusa (NABITY i KUMAR RAMAIAH, 2010.).

Nesegmentirani neutrofili razvojni su stadij diferencijacije u segmentirane neutrofile. U zdravih životinja ih ima u vrlo malom broju. Razlikuju se od segmentiranih neutrofila po odsutnosti režnjeva jezgre (REAGAN i sur., 2019.).

Eozinofili sudjeluju u obrani protiv parazita, bazofilima ili mastocitima posredovanom upalnom odgovoru te imaju potencijal oštećenja tkiva domaćina. Važnu ulogu imaju u urođenoj i stečenoj imunosti, cijeljenju tkiva i razvojnoj biologiji (YOUNG i MEADOWS, 2010.). Eozinofili su slične veličine kao neutrofili, često i malo veći. Jezgra je slična kao u segmentiranih neutrofila, često sa slabije definiranim režnjevima. Citoplazma se boji blijedo plavo te sadrži više crvenkastih do crvenkasto – narančastih granula (REAGAN i sur., 2019.). Eozinofili sadrže tri vrste granula, specifične granule, primarne granule i male guste granule. Specifične granule su najbrojnije te sadrže potentne citotoksične proteine među kojima su najvažniji glavni bazični protein, eozinofilna peroksidaza, eozinofilni kationski protein i eozinofilni neurotoksin. Primarne granule pokazuju lizofosfolipaznu aktivnost, najvećim dijelom zahvaljujući Charcot-Leyden kristalnom proteinu. Male guste granule sadrže enzime kiselu fosfatazu, arilsulfatazu, katalazu, peroksidazu te eozinofilni kationski preotein (YOUNG i MEADOWS, 2010.).

Bazofili sudjeluju u kasnoj fazi preosjetljivosti tipa 1, kao i tijekom rane faze stanično posredovane, odnosno preosjetljivosti kasnog tipa. Premda imaju malu sposobnost fagocitoze, bazofili imaju važnu ulogu u obrani protiv parazita tako što potiču T – limfocite na Th2 imunski odgovor (POHLMAN, L. M., 2010.). Bazofili su rijetko viđeni u perifernoj cirkulaciji. Veličinom su slični neutrofilima, jezgra je segmentirana, citoplazma se boji svijetlo

ljubičasto te može sadržavati male, okrugle, ljubičaste granule (REAGAN i sur., 2019.). Granule bazofila čine glavni bazični protein, biogeni amini (histamin, adenozin), proteoglikani i enzimi neutralne proteaze, elastaze, β – glukuronidaze te katepsin G – slični enzimi (POHLMAN, L. M., 2010.).

Slobodni monociti zajedno s tkivnim makrofagima kao i njihovim progenitorskim stanicama u koštanoj srži čine mononuklearno – fagocitni sustav. Monociti kontinuirano prelaze iz krvi u periferna tkiva, a ovisno o tkivu i upalnom procesu diferenciraju se u različite podtipove fiksnih tkivnih i slobodnih upalnih makrofaga (WEISS i SOUZA, 2010.). Promjer monocita obično iznosi 15 do 20 μm , jezgra može biti ovalnog oblika, ovalnog oblika s jednim udubljenjem (oblika graha) ili ovalnog oblika s višestrukim udubljenjima. Jezgrin kromatin je fino zrnatog do čipkastog izgleda, sa nekoliko područja kondenzacije. Sadržavaju umjerenu količinu citoplazme koja je tipično plavo – siva te može sadržavati više vakuola različite veličine (REAGAN i sur., 2019.).

Limfociti imaju ključnu ulogu u imunosnom sustavu. Podskupine limfocita mogu se definirati fenotipski, anatomski i funkcionalno. Određene vrste limfocita imaju ulogu u urođenoj imunosti, ali većina ipak posreduje u stečenoj imunosti. Reguliraju proizvodnju protutijela u humoralnoj imunosti i odgovorni su za učinke stanično posredovane imunosti poput citotoksičnosti i kasnog tipa preosjetljivosti (DAY, M. J., 2010.). Limfociti su okrugle stanice, malo manje veličine od neutrofila, s malom količinom svijetloplave citoplazme. Sadrže ovalnu do okruglu jezgru, ponekad malo uvučenu. Kromatinski uzorak sastoji se od glatkih, staklastih područja pomiješanih s više zgusnutim područjima (REAGAN i sur., 2019.).

3. Materijali i metode

3.1. Životinje

Tijekom hvatanja divljih zvijeri na području istočne Turske, u sklopu međunarodnog projekta “Large Carnivore Research Project“, u razdoblju od 2018. do 2022. uhvaćeno je 16 vukova prilikom čega je životinjama uzeta krv za biokemijsku analizu i izradu krvnih razmaza. Hvatanje i ovladavanje vukovima prema opisanim metodama (KUSAK i sur., 2005.) dopušteno je od strane Glavne uprave za zaštitu prirode i Glavne uprave za šumarstvo turskog Ministarstva šumarstva i voda.

Nakon hvatanja, životinje su uspavane koristeći narkotike u dozama preporučenim od KREEGER i ANREMO (2009). Sve životinje klinički su pregledane i utvrđeno je da su zdrave. Podatci o identitetu, opisu i općem zdravstvenom statusu životinje, kao i vrsti korištene zamke, primijenjenim farmakološkim tvarima i uzetim uzrocima upisani su u obrazac za pregled i hvatanje divljih zvijeri.

Krv je vađena iz cefalične i potkožne vene (*vena cephalica antebrachii* i *vena saphena lateralis*) te prikupljena u EDTA epruvete (Becton Dickinson, Vacutainer System USA, Rotherford, New Jersey, USA) unutar 10 minuta od imobilizacije. Za svaku životinju napravljena su jedan do tri krvna razmaza odmah nakon uzorkovanja.

3.2. Laboratorijski rad

Krvni razmazi osušeni su na sobnoj temperaturi unutar sljedećih 24 sata i potom obojani Wright-Giemsa bojanjem (Merck® Ref no :1.09204.0500) prema uputama proizvođača. Tako pripremljeni krvni razmazi poslani su na Zavod za patofiziologiju Veterinarskog fakulteta Sveučilišta u Zagrebu na daljnju obradu.

Pregled krvnog razmaza proveden je koristeći OLYMPUS BX41 mikroskop. Procjena ukupnog broja leukocita dobivena je iz prosječnog broja leukocita u 10 vidnih polja pomnoženim s kvadratom povećanja (40x) (CHRISTOPHER, M. M., 2004.). Diferencijalna krvna slika određena je brojanjem 100 leukocita na krvnom razmazu pod 100x mikroskopskim objektivom pomoću imerzijskog ulja te kategorizacijom leukocita u segmentirane i nesegmentirane neutrofile, eozinofile, bazofile, limfocite i monocite (ZABOLOTZKY i WALKER, 2020., DIAL, S. M., 2023.).

3.3. Statistička obrada podataka

Iz relativnog broja pojedinih vrsta leukocita i ukupnog broja leukocita izračunat je apsolutni broj pojedinih vrsta leukocita. Iz dobivenih vrijednosti ukupnog broja leukocita i diferencijalne krvne slike izračunate su aritmetička sredina i standardna devijacija (SD) za cijelu ispitivanu skupinu te posebno za skupinu ženki i skupinu mužjaka. Statistička analiza provedena je pomoću Social Science Statistics i Microsoft Excel programa. Razlike među spolnim skupinama utvrđene su kao statistički značajne ukoliko je njihova razina vjerojatnosti bila 95% ($P < 0.05$) ili veća.

4. Rezultati

U tablici 1. prikazani su dob i tjelesna masa ispitivanih vukova.

Tablica 1. Prosječna dob i tjelesna masa (\pm SD) ženki i mužjaka vukova.

	Ženke	Mužjaci
Dob (godina)	2.2 \pm 1.1	2.9 \pm 3.1
Tjelesna masa (kg)	25.5 \pm 3.1*	32.3 \pm 3.1*

* Statistički značajna razlika ($P < 0.001$).

Od ukupno šesnaest ispitivanih vukova, deset ih je bilo ženskog (62,5%), a šest muškog spola (37,5%). Prosječna dob ženki (\pm SD) iznosila je 2.2 (\pm 1.1) godine, a mužjaka 2.9 (\pm 3.1) godine. Prosječna tjelesna masa (\pm SD) ženki bila je 25.5 (\pm 3.1) kilograma, a mužjaka 32.3 (\pm 3.1) kilograma. Statistički značajna razlika između mužjaka i ženki nađena je u tjelesnoj masi ($P < 0.001$).

U tablici 2. prikazani su hematološki parametri, dobivene srednje vrijednosti (\pm SD) i rasponi cijele ispitivane skupine te srednje vrijednosti (\pm SD) skupine mužjaka i skupine ženki.

Tablica 2. Hematološki parametri, dobivene srednje vrijednosti (\pm SD) i rasponi cijele ispitivane skupine te dobivene srednje vrijednosti (\pm SD) skupine mužjaka i skupine ženki.

	Ukupno	Raspon (min. – max.)	Ženke	Mužjaci
Leukociti ($\times 10^3/\mu\text{L}$)	13.1 \pm 2.83	8.64 – 18.24	13.17 \pm 2.94	12.99 \pm 2.91
Segmentirani neutrofilii (%)	76 \pm 4.10	69 – 85	76 \pm 4.62	76 \pm 3.39
Segmentirani neutrofilii ($\times 10^3/\mu\text{L}$)	10.01 \pm 2.51	5.96 – 14.96	10.11 \pm 2.65	9.83 \pm 2.47
Nesegmentirani neutrofilii (%)	4 \pm 1.77	0 – 7	4 \pm 1.77	4 \pm 1.94
Nesegmentirani neutrofilii ($\times 10^3/\mu\text{L}$)	0.46 \pm 0.2	0 – 0.84	0.45 \pm 0.2	0.47 \pm 0.23
Limfociti (%)	14 \pm 2.75	10 – 19	14 \pm 3.09	12 \pm 2.19
Limfociti ($\times 10^3/\mu\text{L}$)	1.76 \pm 0.43	1.1 – 2.56	1.81 \pm 0.42	1.69 \pm 0.49
Monociti (%)	6 \pm 2.64	3 – 11	6 \pm 2.95	6 \pm 2.25
Monociti ($\times 10^3/\mu\text{L}$)	0.78 \pm 0.42	0.3 – 1.64	0.76 \pm 0.47	0.82 \pm 0.33
Eozinofili (%)	1 \pm 1.2	0 – 4	0.3 \pm 0.48	1 \pm 1.75
Eozinofili ($\times 10^3/\mu\text{L}$)	0.09 \pm 0.19	0 – 0.57	0.04 \pm 0.06*	0.17 \pm 0.24*
Bazofili (%)	0	0	0	0
Bazofili ($\times 10^3/\mu\text{L}$)	0	0	0	0

* Statistički značajna razlika (P=0.049).

Prosječni broj leukocita (\pm SD) cijele ispitivane skupine iznosio je 13.1 (\pm 2.83) $\times 10^3/\mu\text{L}$, skupine ženki 13.17 (\pm 2.94) $\times 10^3/\mu\text{L}$ te skupine mužjaka 12.99 (\pm 2.91) $\times 10^3/\mu\text{L}$. Najzastupljeniji leukociti bili su segmentirani neutrofilii s prosječnim relativnim brojem cijele ispitivane skupine 76 (\pm 4.1)% i apsolutnim brojem 10,01 (\pm 2.51) $\times 10^3/\mu\text{L}$. Kod ženki je segmentiranih neutrofila u prosjeku bilo 76 (\pm 4.62) %, dok je apsolutni broj iznosio 10.11 (\pm 2.65) $\times 10^3/\mu\text{L}$. Mužjaci su imali prosječno 76 (\pm 3.39)%, odnosno 9.83 (\pm 2.47) $\times 10^3/\mu\text{L}$ segmentiranih neutrofila.

Druga najzastupljenija vrsta leukocita bili su limfociti s prosječnim relativnim brojem cijele ispitivane skupine 14 (± 2.75)%, a apsolutnim $1.76 (\pm 0.43) \times 10^3/\mu\text{L}$. U ženki je relativni broj limfocita iznosio 14 (± 3.09)%, a apsolutni $1.81 (\pm 0.42) \times 10^3/\mu\text{L}$, dok je u mužjaka limfocita bilo 12 (± 2.19)%, odnosno $1.69 (\pm 0.49) \times 10^3/\mu\text{L}$.

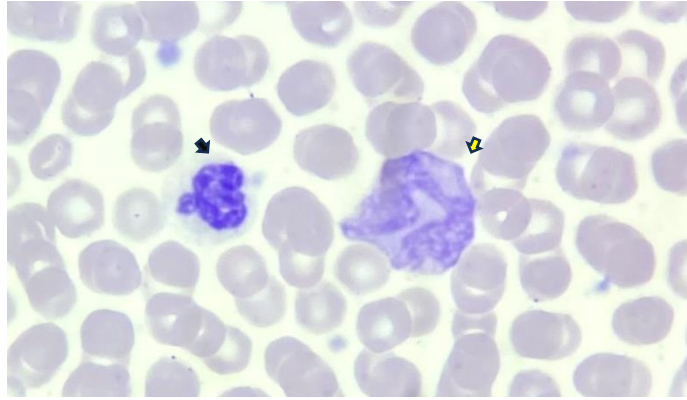
Prosječni relativni broj monocita cijele ispitivane skupine iznosio je 6 (± 2.64)% , apsolutni $0.78 (\pm 0.42) \times 10^3/\mu\text{L}$. U ženki je monocita bilo 6 (± 2.95)% odnosno $0.76 (\pm 0.47) \times 10^3/\mu\text{L}$, a u mužjaka 6 (± 2.25)% i $0.82 (\pm 0.33) \times 10^3/\mu\text{L}$.

Prosječni relativni broj nesegmentiranih neutrofila cijele ispitivane skupine iznosio je 4 (± 1.77)% , a apsolutni $0.46 (\pm 0.2) \times 10^3/\mu\text{L}$. Ženke su imale 4 (± 1.77)% odnosno $0.45 (\pm 0.2) \times 10^3/\mu\text{L}$ nesegmentiranih leukocita, dok su mužjaci imali 4 (± 1.94)% odnosno $0.47 (\pm 0.23) \times 10^3/\mu\text{L}$.

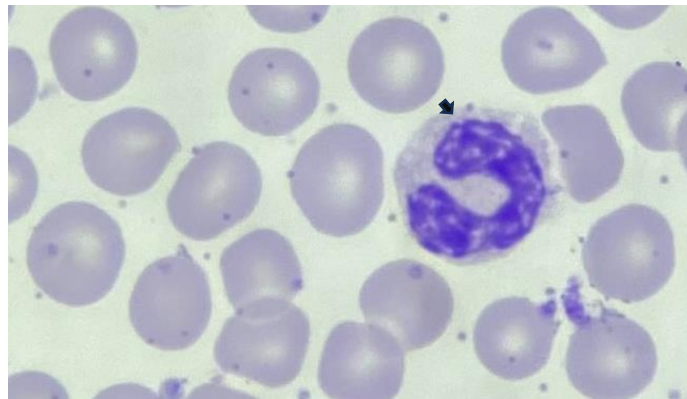
Eozinofili su u cijeloj skupini bili najmanje zastupljeni, sa prosječnim relativnim brojem 1 (± 1.2)% i apsolutnim brojem $0.09 (\pm 0.19) \times 10^3/\mu\text{L}$. U ženki je relativni broj eozinofila iznosio 0.3 (± 0.48)%, a apsolutni $0.04 (\pm 0.06) \times 10^3/\mu\text{L}$, dok je u mužjaka to bilo 1 (± 1.75)% odnosno $0.17 (\pm 0.24) \times 10^3/\mu\text{L}$.

Bazofili nisu pronađeni na ispitivanim uzorcima. Statistički značajna razlika između mužjaka i ženki utvrđena je u apsolutnom broju eozinofila ($P=0.049$).

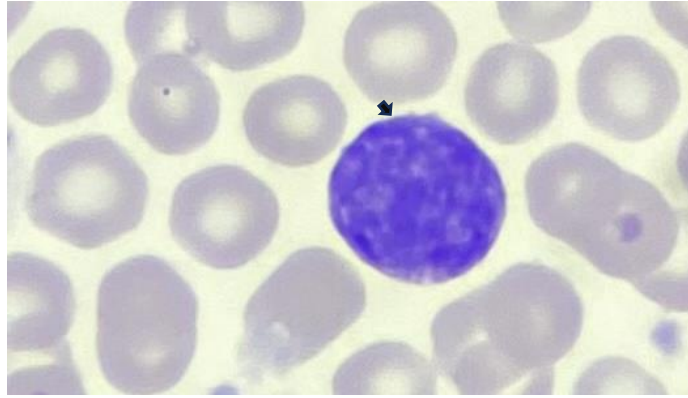
Pregledom krvnih razmaza nisu utvrđene patološke abnormalnosti eritrocita, leukocita ili trombocita kao niti prisutnost staničnih inkluzija, krvnih parazita ili drugih mikroorganizama.



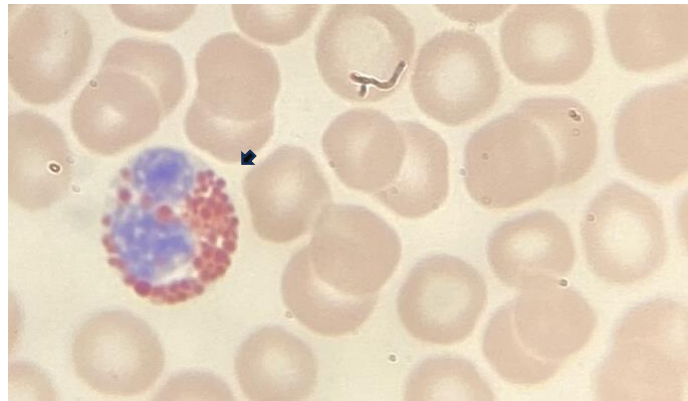
Slika 1. Segmentirani neutrofil (crna strelica) i monocit (žuta strelica) na krvnom razmazu sivog vuka pod 100x mikroskopskim objektivom.



Slika 2. Nesegmentirani neutrofil (crna strelica) na krvnom razmazu sivog vuka pod 100x mikroskopskim objektivom.



Slika 3. Limfocit (crna strelica) na krvnom razmazu sivog vuka pod 100x mikroskopskim objektivom.



Slika 4. Eozinofil (crna strelica) na krvnom razmazu sivog vuka pod 100x mikroskopskim objektivom.

5. Rasprava

Cilj ovog istraživanja bio je ispitati mogućnost korištenja krvnog razmaza kao jedinog izvora hematoloških podataka u svrhu utvrđivanja hematološkog, odnosno zdravstvenog statusa vukova. Pregledom krvnih razmaza 16 slobodnoživućih vukova utvrđivane su vrijednosti ukupnog broja leukocita i diferencijalne krvne slike te razlike ovih vrijednosti ovisno o spolu. Također, promatranjem krvnih preparata pod mikroskopom nastojale su se utvrditi eventualne promjene morfologije eritrocita, leukocita ili trombocita te prisutnost staničnih inkluzija, krvnih parazita ili drugih mikroorganizama.

U ovom istraživanju utvrđena je statistički značajna razlika u tjelesnoj masi ženki 25.54 (\pm 3.05) kg i mužjaka 32.33 (\pm 3.14) kg. U prethodnim studijama (SEAL i MECH, 1983., BUTLER i sur., 2006.) također je ustanovljeno da su mužjaci u prosjeku 5 kg teži od ženki te da postoji značajna povezanost promjene tjelesne mase ovisno o dobi i spolu vuka i godišnjem dobu. Mogući razlog promjene tjelesne mase u ženki je retencija vode posljedično povišenoj razini hormona estrogena tijekom proestrusa, graviditeta i pseudograviditeta, međutim potpuni mehanizmi ovih promjena u ženki nisu u potpunosti razjašnjeni (SEAL i MECH, 1983.).

Raspon ukupnog broj leukocita za cijelu ispitivanu skupinu dobiven u ovoj studiji iznosio je 8.64 – 18.24 $\times 10^3/\mu\text{L}$ što je uži raspon u odnosu na prethodno istraživanje provedeno na slobodnoživućim iberijskim vukovima (*Canis lupus signatus*) gdje je raspon broja leukocita iznosio 10.6 – 31.1 $\times 10^3/\mu\text{L}$ (SANTOS i sur., 2014.). U ovom istraživanju rezultati su dobiveni utvrđivanjem ukupnog broja leukocita procjenom krvnog razmaza, dok je u drugim studijama ukupan broj leukocita dobiven analizom pomoću hematološkog instrumenta. S obzirom da ukupan broj leukocita u većine sisavaca iznosi 4 – 20 $\times 10^3/\mu\text{L}$ (SCHALM, 2010.), može se pretpostaviti da vrijednost ukupnog broja leukocita 31.1 $\times 10^3/\mu\text{L}$ nije fiziološka te da je vrlo vjerojatno posljedica upalnog odgovora ili stresnog leukograma, kao posljedica stresa izazvanog hvatanjem životinje (SANTOS i sur., 2017.). S druge strane, istraživanjem THORENSEN i sur. (2009.) provedenim na slobodnoživućim sivim vukovima iz Skandinavije utvrđen je ukupan broj leukocita u rasponu od 4.3 – 11.5 $\times 10^3/\mu\text{L}$, što je niže od raspona dobivenog u ovoj studiji. Navedena razlika može biti posljedica različitih geografskih staništa i okolišnih utjecaja te različitih metoda hvatanja vukova s obzirom da su vukovi iz Skandinavije kemijski imobilizirani iz helikoptera, a vukovi iz istočne Turske uhvaćeni pomoću zamki za noge. Izraženi stresni leukogram utvrđen je kod uhvaćenih slobodnoživućih vukova, s brojem leukocita i neutrofila znatno višim od raspona opisanog za vukove u zatočeništvu ili vukove

kemijski imobilizirane iz letjelice. Skraćivanjem vremena zadržavanja uhvaćene životinje u zamci može se smanjiti akutni stres uslijed hvatanja životinje (SANTOS i sur., 2017.).

U diferencijalnoj krvnoj slici vukova obuhvaćenih ovim istraživanjem najzastupljenija vrsta leukocita bili su segmentirani neutrofilni koje slijede limfociti, monociti i eozinofili, dok bazofili nisu pronađeni. Dobiveni rezultati slažu se s podacima iz literature za većinu sisavaca (SCHALM, 2010.).

Statistički značajna razlika ($P=0.049$) u diferencijalnoj krvnoj slici mužjaka i ženki vukova obuhvaćenih ovim istraživanjem pronađena je u apsolutnom broju eozinofila, koji je za ženke iznosio $0.04 (\pm 0.06) \times 10^3/\mu\text{L}$, a za mužjake $0.17 (\pm 0.24) \times 10^3/\mu\text{L}$. Čimbenici koji mogu utjecati na broj eozinofila u cirkulaciji su dnevne varijacije u razini kortizola koji neutralizira cirkulirajuću razinu histamina i inhibira degranulaciju mastocita, zatim dob, tjelesna aktivnost i okolišni uvjeti (YOUNG i MEADOWS, 2010.). Međutim, pretraživanjem i pregledom trenutno dostupne literature na temu razlike broja eozinofila između mužjaka i ženki nisu pronađeni podaci. Stoga, bilo bi zanimljivo daljnja istraživanja usmjeriti u traženju uzročno-posljedične veze u navedenom nalazu.

Na krvnim razmazima obuhvaćenim ovim istraživanjem nisu pronađene promjene u morfologiji eritrocita, leukocita ili trombocita, kao niti prisutnost staničnih inkluzija, krvnih parazita ili drugih mikroorganizama. S obzirom na spoznaju da infekcija slobodnoživućih vukova parazitom *B. canis* ne uzrokuje kliničke ili patološke znakove piroplazmoze, te da je u dosadašnjim istraživanjima prisutnost ove vrste parazita u najvećem broju slučajeva dokazana molekularnim metodama dijagnostike (BECK i sur., 2017.), ne može se sa sigurnošću isključiti infekcija parazitom *B. canis* u vukova obuhvaćenih ovim istraživanjem. Daljnja istraživanja mogla bi se usmjeriti na utvrđivanje i usporedbu osjetljivosti krvnog razmaza kao metode dijagnostike piroplazmoze u vukova u odnosu na molekularne metode dijagnostike, kako bi se dobio bolji uvid u zdravstveno stanje populacije slobodnoživućih vukova i potencijal prenošenja infekcije na domaće pse.

6. Zaključci

S obzirom da je većina dosadašnjih istraživanja hematoloških parametara sivog vuka (*Canis lupus*) provedena na vukovima u zatočeništvu, a u studijama provedenim na slobodnoživućim vukovima utvrđene su ekstremne vrijednosti, može se zaključiti da su rezultati ukupnog broja leukocita i diferencijalne krvne slike dobiveni u ovom istraživanju usporedivi i u skladu s drugim do sada objavljenim vrijednostima. Stoga, provedeno istraživanje pokazalo je kako je metoda krvnog razmaza od velike pomoći u procjeni hematološkog, pa tako i zdravstvenog statusa životinje. Vrlo je jednostavna, brza i jeftina metoda te je od posebne koristi u terenskim uvjetima.

Razlika u apsolutnom broju eozinofila mužjaka i ženki dobivena u ovom istraživanju zahtjeva daljnja istraživanja u ovom području znanosti.

7. Literatura

1. ALLISON, R. W., J. H. MEINKOTH (2007): Hematology Without the Numbers: In-Clinic Blood Film Evaluation. *Vet. Clin. North. Am. Small. Anim. Pract.* 37, 245-266.
2. ARBANASIĆ, H., Đ. HUBER, J. KUSAK, T. GOMERČIĆ, J. HRENOVIĆ, A. GALOV (2013): Extensive polymorphism and evidence of selection pressure on major histocompatibility complex DLA-DRB1, DQA1 and DQB1 class II genes in Croatian grey wolves. *Tissue Antigens.* 81, 9-27.
3. BECK, A., D. HUBER, A. POLKINGHORNE, A. G. KURILJ, V. BENKO, V. MRLJAK, S. RELJIĆ, J. KUSAK, I. REIL, R. BECK (2017): The prevalence and impact of *Babesia canis* and *Theileria sp.* in free-ranging grey wolf (*Canis lupus*) populations in Croatia. *Parasit Vectors.* 10(1), 168.
4. BELIĆ, M., A. KLOBUČAR, S. FARAGUNA, R. TURK, S. VINCE, E. ÇOBAN, A. ÇOBAN, Ç. HAKKI ŞEKERCIOĞLU, J. KUSAK (2022): Hematological findings of free-ranging brown bears (*Ursus arctos*) from eastern Turkey, obtained by blood film evaluation. *Vet. arhiv* 92(5), 633-642.
5. BUTLER, M., W. BALLARD, W. HEATHER (2006): Physical Characteristics, Hematology, and Serum Chemistry of Freeranging Gray Wolves, *Canis lupus*, in Southcentral Alaska. *Canadian Field Naturalist.* 120, 205-212.
6. CAMPBELL, T.W. (2015): Evaluation of the blood film. *Vet. Clin. North. Am. Exot. Anim. Pract.* 18(1), 117-135.
7. CHAPRON, G., P. KACZENSKY, J. D. C. LINNELL, M. von ARX, D. HUBER, H. ANDRÉN, J.V. LÓPEZ-BAO, M. ADAMEC, F. ÁLVARES, O. ANDERS, L. BALČIAUSKAS, V. BALYS, P.BEDŐ, F. BEGO, J. C. BLANCO, U. BREITENMOSER, H. BRØSETH, L. BUFKA, R. BUNIKYTE, P. CIUCCI, A. DUTSOV, T. ENGLEDER, C. FUXJÄGER, C. GROFF, K. HOLMALA, B. HOXHA, Y. ILIOPOULOS, O. IONESCU, J. JEREMIĆ, K. JERINA, G. KLUTH, F. KNAUER, I. KOJOLA, I.KOS, M. KROFEL, J. KUBALA, S. KUNOVAC, J. KUSAK, M. KUTAL, O. LIBERG, A. MAJIĆ, P. MÄNNIL, R. MANZ, E. MARBOUTIN, F. MARUCCO, D. MELOVSKI, K. MERSINI, Y. MERTZANIS, R. W. MYŚLAJEK, S. NOWAK, J. ODDEN, J. OZOLINS, G. PALOMERO, M. PAUNOVIĆ, J. PERSSON, H. POTOČNIK, P.-Y. QUENETTE, G. RAUER, I. REINHARDT, R. RIGG, A. RYSER, V. SALVATORI, T. SKRBINŠEK, A. STOJANOV, J. E. SWENSON, L. SZEMETHY, A. TRAJČE, E. TSINGARSKA-SEDEFICHEVA, M. VÁŇA, R.

- VEEROJA, P. WABAKKEN, M. WÖLFL, S. WÖLFL, F. ZIMMERMANN, D. ZLATANOVA, L. BOITANI, M von ARX, D. HUBER, H. ANDRÉN, J. V. LÓPEZ-BAO, M. ADAMEC, F. ÁLVARES, O. ANDERS (2014): Recovery of large carnivores in Europe's modern human-dominated landscapes. *Science* 346, 1517–1519.
8. CHRISTOPHER, M. M. (2004): Evaluation of the blood smear. *vin.com*, url: <https://www.vin.com/doc/?id=3852159>; datum pristupa: 25. srpanj 2023.
 9. DAY, M. J. (2010): *Biology of Lymphocytes and Plasma Cells*. U: Schalm's veterinary hematology 6th ed., (Weiss D. J., K. J. Wardrop, Ur.), Wiley-Blackwell, Iowa, USA., S. 358-366.
 10. DIAL, S. M. (2023): *The Blood Film*. U: *Low-Cost Veterinary Clinical Diagnostics*., (Englar R. E., S. M. Dial, Ur.), Wiley-Blackwell, Iowa, USA., S. 55-71.
 11. DURBIN, C., K. GUO, W. HOFFMAN, A. E. SCHULTZE, S. WHITE (2009): Estimating leukocyte, platelet, and erythrocyte counts in rats by blood smear examination. *Vet. Clin. Path.* 38, 17-162.
 12. ERDÉLYI, K., L. MEZŐSI, S. VLADOV, G. FÖLDVÁRI (2014): Fatal acute babesiosis in captive grey wolves (*Canis lupus*) due to *Babesia canis*. *Ticks Tick Borne Dis.* 5(3), 281–283.
 13. HINDRIKSON, M., J. REMM, M. PILOT, R. GODINHO, A. V. STRONEN, L. BALTRŪNAITĒ, S. D. CZARNOMSKA, J. A. LEONARD, E. RANDI, C. NOWAK, M. ÅKESSON, J. V. LÓPEZ-BAO, F. ÁLVARES, L. LLANEZA, J. ECHEGARAY, C. VILÀ, J. OZOLINS, D. RUNGIS, J. ASPI, L. PAULE, T. SKRBINŠEK, U. SAARMA (2017): Wolf population genetics in Europe: a systematic review, meta-analysis and suggestions for conservation and management. *Bio. rev. of the Cam. Philo. Soc.* 92(3), 1601–1629.
 14. KREEGER, T.J., J. M. ANREMO (2009): *Handbook of Wildlife Chemical Immobilization*, 3rd ed., Tynset, Norway.
 15. KUSAK, J., A. M. SKRBINŠEK, D. HUBER (2005): Home ranges, movements, and activity of wolves (*Canis lupus*) in the Dalmatian part of Dinarids, Croatia. *Eur. J. Wildl. Dis.* 51, 254-262.
 16. MECH, L. D., D. A. BUHL (2020): Seasonal Cycles in Hematology and Body Mass in Free-Ranging Gray Wolves (*Canis lupus*) from Northeastern Minnesota, USA. *J. Wildl. Dis.* 56(1), 179–185.
 17. MÖRNER, T., H. ERIKSSON, C. BRÖJER, K. NILSSON, H. UHLHORN, E. AGREN, C. H. AF SEGERSTAD, D. S. JANSSON, D. GAVIER-WIDEN (2005):

- Diseases and mortality in free- ranging brown bear (*Ursus arctos*), gray wolf (*Canis lupus*), and wolverine (*Gulo gulo*) in Sweden. J. Wildl. Dis. 41(2), 298-303.
18. NABITY, M.B., S. KUMAR RAMAIAH (2010): Neutrophil Structure and Biochemistry. U: Schalm's veterinary hematology 6th ed., (Weiss D. J., K. J. Wardrop, Ur.), Wiley-Blackwell, Iowa, USA., S. 263-267.
 19. PAQUET, P.C., L. CARBYN (2003): Gray wolf. U: Wild Mammals of North America: Biology, Management and Conservation. (Feldhamer, G. A., B.C. Thompson, J.A. Chapman, Ur.). Johns Hopkins University Press, Baltimore, S. 482-509.
 20. POHLMAN, L. M. (2010): Basophils, Mast Cells, and Their Disorders. U: Schalm's veterinary hematology 6th ed., (Weiss D. J., K. J. Wardrop, Ur.), Wiley-Blackwell, Iowa, USA., S. 290-297.
 21. RAŽEN, N., A. BRUGNOLI, C. CASTAGNA, C. GROFF, P. KACZENSKY, F. KLJUN, F. KNAUER, I. KOS, M. KROFEL, R. LUŠTRIK, A. MAJIĆ, G. RAUER, D. RIGHETTI, H. POTOČNIK (2016): Long-distance dispersal connects Dinaric-Balkan and Alpine grey wolf (*Canis lupus*) populations. Eur. J. Wildl. Res. 62. 137-142.
 22. REAGAN, W. J., A. R. IRIZARRY ROVIRA, D. B. DENICOLA (2019): Veterinary hematology: atlas of common domestic and non-domestic species. John Wiley & Sons. Hoboken, NJ.
 23. SANTOS, N., H. RIO MAIOR, M. NAKAMURA, S. ROQUE, R. BRANDAO, F. PETRUCCI - FONSECA, V. PALACIOS, E. GARCIA, J.V. LOPEZ-BAO, L. LLANEZA, F. ALVARES (2014): Hematology and serum biochemistry values of free-ranging Iberian wolves (*Canis lupus*) trapped by leg-hold snares. Eur. J. Wildl. Res. 61, 135-141.
 24. SANTOS, N., H. RIO-MAIOR, M. NAKAMURA, S. ROQUE, F. ÁLVARES (2017): Characterization and minimization of the stress response to trapping in free-ranging wolves (*Canis lupus*): insights from physiology and behavior. Stress 20(5), 513-522.
 25. SCHALM, O. W. (2010): Schalm's Veterinary Hematology. 6th ed., (Weiss D. J., K. J. Wardrop, Ur.), Wiley-Blackwell, Iowa, USA.
 26. SEAL, U. S., L. D. MECH (1983): Blood Indicators of Seasonal Metabolic Patterns in Captive Adult Gray Wolves. The Journal of Wildlife Management. 47(3), 704–715.
 27. ŠTRBENAC, A., J. KUSAK, Đ. HUBER, J. JEREMIĆ, P. OKOVIĆ, A. MAJIĆ-SKRBINŠEK, I. VUKŠIĆ, L. KATUŠIĆ, S. DESNICA, T. GOMERČIĆ, A. BIŠĆAN, D. ZEC, M. GRUBEŠIĆ (2010): Plan upravljanja vukom u republici Hrvatskoj za razdoblje od 2010 do 2015. Ministarstvo kulture, Zagreb, 128 str.

28. THORESEN, S. I., J. M. ARNEMO, O. LIBERG (2009): Hematology and serum clinical chemistry reference intervals for free-ranging Scandinavian gray wolves (*Canis lupus*). *Vet. Clin. Path.* 38, 224-229.
29. WEISER, G. (2022): Introduction to Leukocytes and the Leukogram. U: *Veterinary Hematology, Clinical Chemistry, and Cytology*, Third ed., (Thrall M. A., G. Weiser, R. W. Allison, T. W. Campbell, Ur.), Wiley-Blackwell, Iowa, USA., S. 139-143.
30. WEISS, D. J. (2010): Neutrophil Function Disorders. U: *Schalm's veterinary hematology 6th ed.*, (Weiss D. J., K. J. Wardrop, Ur.), Wiley-Blackwell, Iowa, USA., S. 275-281.
31. WEISS, D. J., C. D. SOUZA (2010): Monocytes and Macrophages and Their Disorders. U: *Schalm's veterinary hematology 6th ed.*, (Weiss D. J., K. J. Wardrop, Ur.), Wiley-Blackwell, Iowa, USA., S. 290-306.
32. WILSON, D. E., R. A. MITTERMEIER (2009): *Handbook of the mammals of the world: vol. 1: carnivores*. Lynx Editions, Barcelona.
33. YOUNG, K. M., R. L. MEADOWS (2010): Eosinophils and Their Disorders. U: *Schalm's veterinary hematology 6th ed.*, (Weiss D. J., K. J. Wardrop, Ur.), Wiley-Blackwell, Iowa, USA., S. 281-289.
34. ZABOLOTZKY, S. M., D. B., WALKER (2020): *Peripheral Blood Smears*. U: *Cowell and Tyler's diagnostic cytology and hematology of the dog and cat*, fifth edition. (Valenciano, A. C., R. L. Cowell, Ur.) Elsevier, St. Louis, Missouri, S. 438-467.

8. Sažetak

Hematološki parametri sivog vuka (*Canis lupus*) dobiveni pregledom krvnih razmaza

Ivana Pejakić

Sivi vuk (*Canis lupus*) sisavac je iz porodice pasa (*Canidae*), reda zvijeri (*Carnivora*) i zakonom je zaštićena vrsta. U svrhu dobrog gospodarenja populacija vukova prati se različitim metodama, pri čemu određivanje kompletne krvne slike predstavlja jedan od najboljih pokazatelja zdravlja životinje. Međutim, ne postoji dovoljan broj objavljenih podataka o hematologiji slobodnoživućih zvijeri, uključujući i sivog vuka. Katkad, zbog nemogućnosti skladištenja krvi, nedostupnosti hematoloških instrumenata za vrijeme terenskog rada ili nedovoljne količine krvi za kompletnu hematološku analizu, procjena krvnog razmaza može biti jedina metoda za dobivanje informacija o hematološkim promjenama. U ovom istraživanju pregledani su krvni razmazi 16 slobodnoživućih sivih vukova u svrhu određivanja ukupnog broja leukocita, diferencijalne krvne slike, mogućih promjena morfologije eritrocita, leukocita ili trombocita te prisutnosti staničnih inkluzija, hemoparazita ili drugih mikroorganizama. Statističkom analizom tražile su se značajne razlike u određenim hematološkim parametrima ovisno o spolu. Procijenjeni ukupni i diferencijalni broj leukocita bili su usporedivi s prethodnim podacima iz literature dobivenih pomoću hematoloških analizatora. Ovo istraživanje je pokazalo kako je procjena krvnog razmaza od velike pomoći u određivanju hematološkog, pa tako i zdravstvenog statusa životinje. Vrlo je jednostavna, brza i jeftina metoda te je od posebne koristi u terenskim uvjetima. U ovoj studiji utvrđena je statistički značajna razlika u apsolutnom broju eozinofila između skupine mužjaka i ženki, međutim zbog oskudnih literaturnih podataka o ovoj pojavi kao i mogućim uzrocima navedene razlike, potrebno je provesti daljnja istraživanja.

Ključne riječi: hematološki parametri, slobodnoživuće zvijeri, sivi vuk, krvni razmaz

9. Summary

Hematological parameters of gray wolf (*Canis lupus*) obtained by blood film examination

Ivana Pejakić

The gray wolf (*Canis lupus*) is a mammal from the family *Canidae*, order *Carnivora*. In the past, the distribution of the gray wolf included almost all of Eurasia and North America, but due to negative human influence, it has been eradicated from many areas. The gray wolf is a legally protected species, and its population is monitored through various methods for the purpose of species management, with determining a complete blood count being one of the best indicators of animal health. However, there is an insufficient number of published data on the hematology of free-ranging wildlife, including the gray wolf. Sometimes, due to the inability to store blood, the unavailability of hematological instruments during fieldwork, or insufficient blood quantity for a complete hematological analysis, evaluating a blood smear may be the only method to obtain information about hematological changes. In this study, blood smears from 16 free-ranging gray wolves were examined to determine the total leukocyte count, differential blood count, possible changes in the morphology of red blood cells, leukocytes, or platelets, and the presence of cellular inclusions, hemoparasites, or other microorganisms. Statistical analysis was used to identify significant differences in certain hematological parameters depending on gender. The estimated total and differential leukocyte counts were comparable to previous literature data obtained using hematological instruments. Therefore, this study demonstrated that the blood smear evaluation method is of great assistance in determining the hematological and overall health status of the animal. It is a very simple, fast, and cost-effective method, especially useful in field conditions. In this study, a statistically significant difference in absolute eosinophil count was found between the male and female groups; however, due to the limited literature data about this difference and possible causes of it, further research is needed.

Key words: hematological parameters, free-ranging wildlife, gray wolf, blood film

10. Životopis

Rođena sam 19.05.1998. u gradu Zagrebu. Po završetku osnovnoškolskog obrazovanja, upisujem Gimnaziju Lucijana Vranjanina 2013. godine. Nakon uspješno položene Državne mature 2017. godine upisujem studij veterinarske medicine Veterinarskog fakulteta Sveučilišta u Zagrebu. Tijekom studiranja bila sam član Udruge studenata veterinarske medicine „Equus“, u sklopu koje sam volontirala u Nastambi za egzotične i laboratorijske životinje. 2022. godine u Hrvatskom veterinarskom vjesniku objavljen je stručni rad čiji sam prvi autor („Intrauterina mumifikacija plodova u kuničke (*Oryctolagus cuniculus*) – prikaz slučaja“). Tijekom akademske godine 2022./2023. bila sam demonstratorica na Zavodu za veterinarsku ekonomiku i epidemiologiju.