

Fizikalna terapija nakon operacije prednjih križnih ligamenta

Ančić, Sara

Master's thesis / Diplomski rad

2023

Degree Grantor / Ustanova koja je dodijelila akademski / stručni stupanj: **University of Zagreb, Faculty of Veterinary Medicine / Sveučilište u Zagrebu, Veterinarski fakultet**

Permanent link / Trajna poveznica: <https://um.nsk.hr/um:nbn:hr:178:705167>

Rights / Prava: [In copyright](#) / [Zaštićeno autorskim pravom.](#)

Download date / Datum preuzimanja: **2024-07-25**



Repository / Repozitorij:

[Repository of Faculty of Veterinary Medicine -
Repository of PHD, master's thesis](#)



SVEUČILIŠTE U ZAGREBU
VETERINARSKI FAKULTET

Sara Ančić

Fizikalna terapija nakon operacije prednjih križnih ligamenta

Diplomski rad

Zagreb, 2023.

Zavod za rendgenologiju, ultrazvučnu dijagnostiku i fizikalnu terapiju
Klinika za kirurgiju, ortopediju i oftalmologiju Veterinarskog Fakulteta Sveučilišta u Zagrebu

Predstojnik Zavoda za rendgenologiju, ultrazvučnu dijagnostiku i fizikalnu terapiju:
izv. prof. dr. sc. Zoran Vrbanac, DECVSMR, DACVSMR

Predstojnik klinike za kirurgiju, ortopediju i oftalmologiju:
prof. dr. sc. Dražen Vnuk

MENTORI:

izv. prof. dr. sc. Zoran Vrbanac
dr. sc. Petar Kostešić

Članovi Povjerenstva za obranu diplomskog rada:

1. izv. prof. dr. sc. Hrvoje Capak
2. dr. sc. Petar Kostešić
3. izv. prof. dr. sc. Zoran Vrbanac
4. doc. dr. sc. Andrija Musulin (zamjena)

Zahvala

Zahvaljujem mentorima izv. prof. dr. sc. Zoranu Vrbancu i dr. sc. Petru Kostešiću na uloženom trudu, vremenu, strpljenju i pomoći te stručnom vodstvu tijekom izrade ovog diplomskog rada.

Zahvaljujem se prijateljima i kolegama koji su mi studentske dane učinili nezaboravnima.

Najviše se želim zahvaliti svojim roditeljima i obitelji na beskrajnoj ljubavi i podršci tijekom školovanja, studiranja i cijelog mog života.

POPIS SLIKA:

Slika 1. Kranijalni prikaz koljena sa ligamentima i strukturama (lijevo) i kranijalni prikaz koljena (desno)

Slika 2. Test ladice i test kompresije tibije

Slika 3. Lateralni RTG prikaz koljena s kroničnim osteoartrotičnim promjenama

Slika 4. Prikaz TTA-a

Slika 5. Prikaz TPLO-a

Slika 6. Fleksija koljena

Slika 7. Ekstenzija koljena

Slika 8. Masaža, tehnika glađenja

Slika 9. Elektrostimulacija

Slika 10. Imerzija tijela kod hidroterapije

Slika 11. Hidroterapija na podvodnoj traci za trčanje

Slika 12. Hidroterapija u bazenu

Slika 13. Primjena lasera u veterinarskoj medicini

Slika 14. Gel oblozi na koljenu

Slika 15. Hladna kompresija

POPIS TABLICA

TABLICA 1. Mišići koljena i njihova uloga

TABLICA 2. Fiziološke vrijednosti ROM-a kod hondrodistrofičnih i nehondrodistrofičnih pasmina pasa

TABLICA 3. Indikacije i kontraindikacije za NMES

POPIS KRATICA

CrCL (eng. *Cranial Cruciate Ligament*) – Prednji križni ligament

CCLR (eng. *Cranial Cruciate Ligament Rupture*) – Ruptura prednjeg križnog ligamenta

LCL (eng. *Lateral collateral ligament* / lat. *Lig. collaterale laterale*) – Lateralni kolateralni ligament

LCM (eng. *Medial collateral ligament* / lat. *Lig. collaterale mediale*) – Medijalni kolateralni ligament

CrMB (eng. *craniomedial bundle*) – Kraniomedijalni snop

CdLB (eng. *caudolateral bundle*) – Kaudolateralni snop

TL – Test ladice

TKT – Test kompresije tibije

RTG – Rendgenografska pretraga

UZV – Ultrazvučna pretraga

CT – Kompjuterizirana tomografija

MRIT (eng. *Modified Retinacular Imbrication Technique*) – Modificirani postupak imbrikacije (zatezanja) retinakula

TPLO (eng. *Tibial Plateau Leveling Osteotomy*) – Osteotomija poravnavanja platoa goljenice

TTA (eng. *Tibial Tuberosity advancement*) – Kranijalizacija goljenične kvrge

TTO (eng. *Triple tibial osteotomy*) – Trostruka osteotomija potkoljenice

NSPUL – Nesteroidni protuupalni lijekovi

LLLT (eng. *Low Level Laser Therapy*) – Terapija hladnim laserom / medicinski laseri niže snage

HILT (eng. *High Intensity Laser Therapy*) – Laseri neograničene snage

TENS (eng. *Transcutaneous Electrical Nerve Stimulation*) – Transkutana električna živčana stimulacija

NMES (eng. *Neuromuscular Electrical Stimulation*) – Neuromuskularna električna živčana stimulacija

ROM (eng. *Range of motion*) – Raspon pokreta

PROM (eng. *Passive range of motion*) – Pasivni raspon pokreta

SADRŽAJ

| | |
|--|----|
| 1. Uvod..... | 1 |
| 2. Anatomija koljena | 2 |
| 2.1. Mišići | 3 |
| 2.2. Građa ligamenata | 6 |
| 2.2.1. Prednji križni ligament..... | 7 |
| 2.3. Etiologija..... | 8 |
| 2.4. Patogeneza | 9 |
| 2.5. Klinička slika | 10 |
| 2.6. Dijagnostika | 10 |
| 2.6.1. Ortopedski pregled..... | 10 |
| 2.6.2. Rendgenska dijagnostika..... | 12 |
| 2.6.3. Ultrazvuk..... | 13 |
| 2.6.4. Magnetska rezonanca..... | 14 |
| 2.6.5. Kompjuterizirana tomografija..... | 14 |
| 2.6.6. Artroskopija..... | 14 |
| 3. Liječenje..... | 15 |
| 3.1. Konzervativno liječenje | 15 |
| 3.1.1. Nesteroidni protuupalni lijekovi (NSPUL)..... | 15 |
| 3.1.2. Hondroprotektivi..... | 15 |
| 3.2. Kirurško liječenje..... | 17 |
| 3.2.1. Lateralni šav (MRIT) | 18 |
| 3.2.2. Tibial Tuberosity advancement (TTA)..... | 18 |
| 3.2.3. Tibial plateau leveling osteotomy (TPLO)..... | 19 |
| 4. FIZIKALNA TERAPIJA | 21 |
| 4.1. Terapijske vježbe..... | 21 |
| 4.2. Masaža | 24 |
| 4.3. Elektroterapija..... | 26 |
| 4.4. Hidroterapija | 28 |
| 4.5. Terapija laserom | 31 |
| 4.6. Krioterapija | 32 |
| 5. Zaključak..... | 37 |
| 6. Literatura | 38 |
| 7. Sažetak | 41 |
| 8. Summary | 42 |
| 9. Životopis | 43 |

1. Uvod

Puknuće prednjeg križnog ligamenta (CCLR, eng. *Cranial Cruciate Ligament Rupture*) najčešće je ortopedsko stanje u pasa i kao takav česti uzrok šepanja stražnjim ekstremitetom (PIERMATTEI i sur., 2006; ROK i sur., 2011). Osnovna uloga prednjeg križnog ligamenta je stabilizacija koljena. Ligament onemogućava kranijalni pomak goljenice u odnosu na bedrenu kost, ograničava prekomjernu unutarnju rotaciju koljena i sprječava nekontroliranu ekstenziju tj. hiperekstenziju koljena (CARPENTER i COOPER, 2000; PIERMATTEI i sur., 2006). Ruptura prednjeg križnog ligamenta može biti djelomična sa manjom nestabilnošću zgloba ili potpuna gdje dolazi do potpune nestabilnosti koljena (PIERMATTEI i sur., 2006). Najčešće je riječ o kroničnom procesu, a rjeđe se radi o traumatskoj ozljedi (VUKELIĆ i PEĆIN, 2018). Bolest se sve češće javlja kod mladih pasa velikih pasmina (BENNETT i sur., 1988; JOHNSON i JOHNSON, 1993). Pasmine koje imaju najveću genetsku predispoziciju za rupturu su labrador retriever, newfoundlander, rotvajler, bernardinac, bokser i chow chow (ROK i sur., 2011; VUKELIĆ i PEĆIN, 2018). Osim pasmine, predispozicijski čimbenici su povećana tjelesna masa, slaba tjelesna kondicija životinje, artritis, poremećaj stava stražnjih nogu i luksacija patele (ROK i sur., 2011; VUKELIĆ i PEĆIN 2018). Simptomi koji ukazuju na rupturu su otežano hodanje po stepenicama, slabija tjelesna aktivnost, hromost nakon tjelesne aktivnosti, atrofija bedrene muskulature i otečenost i bolnost koljena (VUKELIĆ i PEĆIN 2018).

Za postavljanje dijagnoze rupture prednjeg križnog ligamenta provodi se ortopedski pregled. Ortopedski pregled uključuje test ladice i test kompresije goljenice. Kao dodatna dijagnostika radi se rendgenska pretraga ili rjeđe ultrazvučna pretraga, magnetska rezonanca ili kompjuterizirana tomografija.

Nakon detaljnije dijagnostike započinje se liječenje koje može biti konzervativno ili kirurško. Cilj kirurškog liječenja je stabilizirati koljeno, a kirurške tehnike dijelimo na:

1. unutarzglobne tehnike
2. izvanzglobne tehnike
3. metode promjene kutova zglobnih ploha i vektora sila

Metode promjene kutova zglobnih ploha i vektora sila predstavljaju: kranijalizacija goljenične kvрге (TTA), osteotomija poravnavanja platoa goljenice (TPLO) i trostruka osteotomija goljenice (TTO).

Postooperativno životinja je podvrgnuta fizikalnoj terapiji. Glavni cilj fizikalne terapije je poboljšanje stabilnosti koljena, vraćanje raspona pokreta te smanjenje boli i edema. Svaka terapija je

prilagođena pojedinom pacijentu. Fizikalna terapija uključuje ROM vježbe, a za brži i uspješniji oporavak preporučuju se masaže, elektroterapija, hidroterapija, terapija laserom i krioterapija.

U ovom preglednom diplomskom radu objasnit će se anatomska uloga križnoga ligamenta u biomehanici koljena, patologija ligamenta s posljedičnim utjecajem na funkciju te mogućnosti dijagnostike. Također će se opisati kirurški i konzervativni pristup liječenju, te protokoli i metode rehabilitacije.

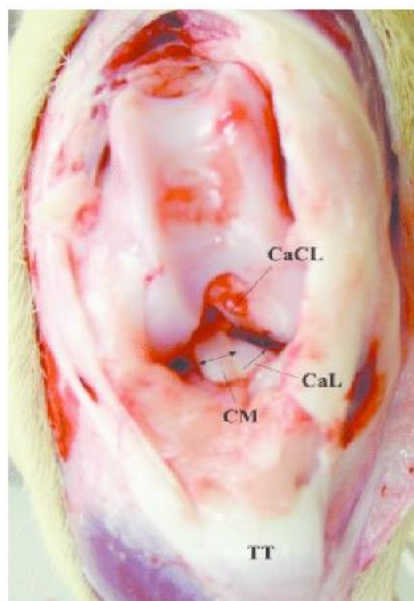
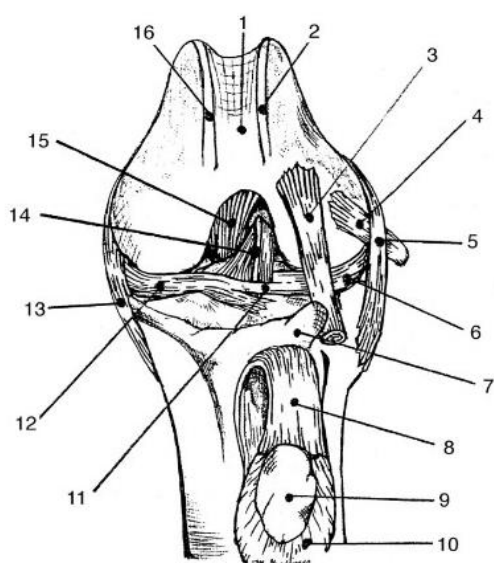
2. Anatomija koljena

Koljeno je složeni inkongruentni i nepotpuno valjkasti zglob koji je građen od četiri kosti: bedrene (lat. *femur*), goljenične (lat. *tibia*), proksimalnog dijela lisne kosti (lat. *fibula*) i ivera (lat. *patella*). One formiraju 2 zgloba, tibiofemoralni i femoropatelarni zglob, koji su smješteni unutar jedne zglobne kapsule. Femorotibijalni zglob je inkongruentni valjkasti zglob kojega tvore dva tijela, konveksno zglobno tijelo kojega čine kondili bedrene kosti i konkavno zglobno tijelo kojega čine kondili goljenične kosti. Femoropatelarni zglob je klizni zglob kojega čine trohlearna površina bedrene kosti i zglobna površina ivera (KÖNIG i LIEBICH, 2009). Primarni pokreti koljena su fleksija i ekstenzija. S obzirom da se kondili bedrene kosti kližu po goljeničnom platou, koljeno također radi vanjsku i unutarnju rotaciju (CARPENTER i COOPER, 2000). Iver (lat. *patella*) je najveća sezamoidna kost koja je uklopljena unutar tetive *m. quadriceps femoris*. Trokutastog je oblika, a vrh je okrenut prema dolje (CARPENTER i COOPER, 2000; EVANS i DE LAHUNTA, 2013). Kranijalna strana ivera je hrapava, a kaudalna zglobna površina je glatka i služi za uzglobljivanje kondila bedrene kosti (CARPENTER i COOPER, 2000; EVANS i DE LAHUNTA, 2013). Patela djeluje kao uporište tijekom normalne ekstenzije koljena. Također, ona mijenja smjer povlačenja tetive *m. quadriceps*, štiti tetivu i osigurava veću nosivu površinu za tetivu (EVANS i DE LAHUNTA, 2013).

U građi koljena također sudjeluju ostale 3 sezamoidne kosti: lateralna, medijalna (*fabellae*) i poplitealna (*cyamella*) (CARPENTER i COOPER, 2000).

S obzirom da su kondili goljenice ravne plohe te zbog toga zglobna tijela unutar zgloba nisu potpuno kongruentna, na goljeničnom platou leže dvije polumjesečaste tvorbe, lateralni i medijalni menisk. To su parcijalno pomične polumjesečaste strukture. Građeni su od vezivne hrskavice koja omogućuju sukladni pomak konkavnog zglobnog tijela sa konveksnim zglobnim tijelom (KÖNIG i LIEBICH, 2009). Menisci imaju više funkcija. Oni povećavaju stabilnost koljena, umanjuju ikongruenciju (nesklad) između bedrene i goljenične kosti i raspoređuju pritisak čime se štede zglobne površine bedrene kosti i goljenice. Također, djeluju kao amortizeri, štiteći zglobne površine bedrene i goljenične kosti te sudjeluju u hidrostatskom podmazivanju zgloba (CARPENTER i COOPER, 2000; BRIGGS, 2004). Prilikom pokreta koljena, menisci se pomiču. Tijekom fleksije menisci klize kaudalno, a prilikom ekstenzije se pomiču kranijalno (CARPENTER i COOPER, 2000). Lateralni menisk smješten je s vanjske, a medijalni menisk sa unutarnje strane koljena. Medijalni menisk je slabije pokretan jer je čvrsto srastao sa zglobnom ovojnicom i medijalnim kolateralnim ligamentom, za razliku od lateralnog meniska koji nije pričvršćen za lateralni kolateralni ligament, a

sa zglobnom ovojnicom je slabije povezan (CARPENTER I COOPER, 2000; BRIGGS, 2004). S prednje strane, oba meniska povezuje *lig. transversum genus* (EVANS i DE LAHUNTA, 2013).



Slika 1. Lijevo: Kranijalni prikaz koljena sa ligamentima i strukturama. 1. trochlea ossis femoris; 2. lateralni kondil bedrene kosti; 5. lateralni kolateralni ligament; 6. lateralni menisk; 7. goljenična kvrga; 8. patelarni ligament; 9. iver; 11. ligamentum transversum; 12. medijalni menisk; 13. medijalni kolateralni ligament; 14. prednji križni ligament; 15. stražnji križni ligament; 16. medijalni kondil femura (izvor: CARPENTER i COOPER, 2000) Desno: Kranijalni prikaz koljena. CM-kraniomedijalni snop prednjeg križnog ligamenta, CaL-kaudolateralni snop prednjeg križnog ligamenta, CaCL- stražnji križni ligament, TT- tuberositas tibiae (izvor: DE ROOSTER i sur., 2006)

2.1. Mišići

Osim čvrstih ligamenata i meniska odnosno tzv. pasivnih stabilizatora, stabilnost koljenu osiguravaju i mišići. Aktivni stabilizatori koljena su mišići koji okružuju koljeno te sudjeluju u njegovim kretnjama. Mišiće koljena dijelimo na ekstenzore i fleksore jer su ekstenzija i fleksija dva osnovna pokreta koljena (CARPENTER i COOPER, 2000). Primarni ekstenzor koljena je *m. quadriceps femoris*. To je četveroglavi bedreni mišić kojega čine: *m. rectus femoris*, *m. vastus medialis*, *m. vastus intermedius* i *m. vastus lateralis*. Ravni bedreni mišić ili *m. rectus femoris* započinje na trupu crijevne kosti. To je jedini dio kvadricepsa koji je biartikularan odnosno prelazi preko 2 zglobova: kuka i koljena. Iz tog razloga *m. quadriceps femoris* uz ekstenziju koljena sudjeluje i u fleksiji kuka. Ostale glave mišića su tri široka mišića: *m. vastus medialis* leži na kranio-medijalnoj strani bedrene kosti, *m. vastus lateralis* leži kranio-lateralno, a *m. vastus intermedius* je najslabiji dio mišića koji leži na kranijalnoj površini bedrene kosti i pokriven je ostalim mišićnim glavama. Oni polaze sa bedra, a sve glave mišića se vežu na isto hvatište tj. goljениčnu kvrgu te zajedno ekstenziraju koljeno (KÖNIG i LIEBICH, 2009).

Mišići fleksori koljena su: *m. biceps femoris*, *m. semitendinosus*, *m. semimembranosus*, *m. sartorius*, *m. gracilis*, *m. popliteus* i *m. gastrocnemius*. Na stražnjoj strani natkoljenice nalazi se mišićna skupina, poznata kao "stražnja loža". Tu mišićnu skupinu čine 3 mišića: *m. biceps femoris* koji se nalazi na lateralnoj strani natkoljenice, a s medijalne strane smješteni su *m. semitendinosus* i *m. semimembranosus*. Uz fleksiju koljena, stražnja skupina mišića vrši i ekstenziju kuka (EVANS i DE LAHUNTA, 2013). Dvoglavi bedreni mišić odnosno *m. biceps femoris* je veliki, dugi mišić smješten u lateralnom dijelu stražnje strane bedra i građen je od dvije glave (CARPENTER i COOPER, 2000). Veća kranijalna površinska glava započinje na *ligamentum sacrotuberale* (EVANS i DE LAHUNTA, 2013; KÖNIG i LIEBICH, 2009). Kratka kaudalna glava polazi sa lateralnog dijela *tuber ischiadicum*. Obje glave mišića se proširuju distalno i tetivno se spajaju sa fascijom potkoljenice i koljena. Preko fascija se vežu na patelu, patelarni ligament i goljениčnu kvrgu. Posebna tetiva kaudalne glave se nastavlja distalno ispod *m. abductor cruris caudalis* i duž *m. gastrocnemius*. Kranijalno se zakreće prema glavnom dijelu petne tetive te završava na dorzalnoj površini *tuber calcanei* (KÖNIG i LIEBICH, 2009; EVANS i DE LAHUNTA, 2013; CARPENTER i COOPER, 2000). Osim fleksije koljena i ekstenzije kuka u sklopu "stražnje lože", *m. biceps femoris* vrši i vanjsku rotaciju koljena (KÖNIG i LIEBICH, 2009; CARPENTER i COOPER, 2000; EVANS i DE LAHUNTA, 2013).

Polutetivni mišić (lat. *m. semitendinosus*) započinje na kaudalnoj ventralnoj površini *tuber ischiadicum* (EVANS i DE LAHUNTA, 2013.). Mišić završava zajedno sa tetivom *m. gracilis* i *m. sartorius* na kranijalnom rubu tibije, a sa tetivom bicepsa na *tuber calcanei* (KÖNIG i LIEBICH,

2009; EVANS i DE LAHUNTA, 2013; CARPENTER i COOPER, 2000) Poluoopnasti mišić (lat. *m. semimembranosus*) je najmedijalniji mišić is skupine stražnjih mišića. Započinje sa zdjeličnom glavom na ventralnoj strani sjedne kosti. Distalno se mišić dijeli na dva trbuha jednake veličine. Kranijalni dio se kratkom tetivom veže na medijalni kondil bedrene kosti, a kaudalni dio se dužom tetivom, prihvaća na medijalni kondil goljenice (KÖNIG i LIEBICH, 2009; EVANS i DE LAHUNTA, 2013).

Mišići flektiraju koljeno i ekstendiraju bočni zglob, a za razliku od *m. biceps femoris* sudjelju i u unutarnjoj rotaciji koljena (EVANS i DE LAHUNTA, 2013).

Medijalnu skupinu mišića čine *m. sartorius* i *m. gracilis* (KÖNIG i LIEBICH, 2009; CARPENTER i COOPER, 2000). Mišići vrše fleksiju koljena, a po potrebi djeluju kao medijalni rotatori koljena. Također, *m. sartorius* ima važnu ulogu u pokretanju kuka (KÖNIG i LIEBICH, 2009; CARPENTER i COOPER, 2000).

M. gastrocnemius ili trbušasti mišić lista započinje sa dvije glave (*caput laterale* i *caput mediale*) na stražnjoj strani lateralne i medijalne površine bedrene kosti. Obje glave mišića putuju distalno gdje se spoje i oblikuju zajedničku tetivu (*tendo Achillis*). Iako je primarno plantarni ekstenzor, također sudjeluje u fleksiji koljena (KÖNIG i LIEBICH, 2009).

M. popliteus je mali, tanki, plosnati mišić koji je smješten na stražnjoj strani proksimalnog dijela potkoljenice. Primarna funkcija mišića je fleksija koljena i medijalna rotacija goljenice na bedrenoj kosti (KÖNIG i LIEBICH, 2009).

U tablici 1. navedeni su mišići koljena i njihova funkcija.

Tablica 1. Mišići koljena i njihova uloga

| ULOGA MIŠIĆA U KOLJENOM ZGLOBU | MIŠIĆ |
|--------------------------------|---|
| Ekstenzija | m. quadriceps femoris |
| Fleksija koljena | m. biceps femoris m. semitendinosus m. semimembranosus m. gracilis m. sartorius m. gastrocnemius |
| Vanjska rotacija | m. biceps femoris |
| Unutarnja rotacija | m. semitendinosus m. semimembranosus m. popliteus m. gracilis m. sartorius |

2.2. Građa ligamenata

Ligamenti su čvrste anatomske strukture kojima se međusobno povezuju kosti koje formiraju zglob. Sastavljeni su od gustog fibroznog vezivnog tkiva. Manji broj stanica (10 – 20%) čine fibroblasti koji su uklopljeni u međustaničnu tvar. Fibroblasti su odgovorni za remodeliranje i cijeljenje ligamenta. Međustanična tvar čini većinski dio strukture (80 – 90%) i proizvode ju fibroblasti. Međustanična tvar je sastavljena od: vode koja čini 70% ukupne težine ligamenta, osnovne tvari i vlakana. Kolagen je glavna čvrsta sastavnica ligamenta i on čini 75% suhe težine ligamenta. Osnovna tvar međustanične tvari građena je od strukturnih glikoproteina odnosno glikozaminoglikana među kojima prevladavaju aktin, fibronektin i laminin te oni zajedno čine 1% suhe težine ligamenta. Ligament je građen od tri vrste vlakana: kolagena, elastična i retikulinska vlakna. Od kolagenih vlakana uglavnom prevladava kolagen tipa I (70 – 80%), a manji udio čini

kolagen tipa III (8%). S obzirom na smještaj, ligamente možemo podijeliti na: intraartikularne, ekstraartikularne i kapsularne koji su uklopljeni unutar zglobne čahure (WOO, 1997).

Unutar koljena nalazi se najmanje 15 ligamenata. Od svih njih, 4 ligamenta su glavni nosioci stabilnosti koljena (CARPENTER i COOPER, 2000).

To su lateralni i medijalni kolateralni ligamenti, prednji križni ligament i stražnji križni ligament (CARPENTER i COOPER, 2000).

Lateralni kolateralni ligament ili *lig. collaterale fibulare* (skr. LCL; eng. *lateral collateral ligament*) je slobodna kolateralna sveza. Smješten je lateralno te nije srastao s lateralnim meniskom, a sa zglobnom čahurom ga povezuje rahlo vezivno tkivo (CARPENTER i COOPER, 2000).

Medijalni kolateralni ligament ili *lig. collaterale tibiale* (skr. MCL; eng. *medial collateral ligament*) je debeli ligament. Nalazi se na medijalnoj strani zgloba i čvrsto je srastao sa medijalnim meniskom i zglobnom čahurom. Sastoji se od dva dijela: kranijalni i kaudalni. Prilikom fleksije kaudalni dio je labav, a u ekstenziji je napet, dok je kranijalni dio napet u ekstenziji i fleksiji.

Tijekom ekstenzije kolateralni ligamenti su napeti, dok je u fleksiji lateralni kolateralni ligament opušten (CARPENTER i COOPER, 2000).

Uloga kolateralnih ligamenata je da tijekom ekstenzije ograniče adukciju (varus) i abdukciju (valgus) tibije. (CARPENTER i COOPER, 2000).

Križni ligamenti kontroliraju unutarnju rotaciju tibije tijekom fleksije, ali s obzirom da ne mogu spriječiti prekomjernu vanjsku rotaciju pri fleksiji ili ekstenziji, tu funkciju obavljaju kolateralni ligamenti (CARPENTER i COOPER, 2000).

Također, postoje 2 kratka i snažna ligamenta, smještena u unutrašnjosti zgloba. To su prednji križni ligament (lat. *lig. cruciatum anterius*) i stražnji križni ligament (*lig. cruciatum posterius*). Oni se međusobno križaju. Obzirom da su intraartikularni, obavijeni su sinovijalnom membranom. (EVANS i DE LAHUNTA, 2013).

2.2.1. Prednji križni ligament

Prednji križni ligament je intraartikularna, ekstrasinovijalna struktura koju obavijaju 2 sloja sinovijalne membrane. Prednji križni ligament sačinjavaju nasumični snopovi kolagenih vlakana koji su uklopljeni unutar rahlog vezivnog tkiva. Prednji križni ligament sadrži 2 tipa vlakana: vlakna sa uniformnim promjerom (koji se opiru sili smicanja) i neuniformna vlakna (koja se opiru vlačnim silama) (KRAEUTLER i sur., 2017). Prednji križni ligament započinje sa medijalne površine

lateralnog kondila bedrene kosti te prolazi koso unutar koljena. Usmjeren je kranijalno, medijalno i distalno, a potom se široko hvata na kranijalno interkondilarno područje tj. centralno područje platoa goljenice. Ligament se sastoji od 2 zasebna snopa koji su nazvani prema hvatištu na goljenici: manji kranio-medijalni (CMB) i veći kaudolateralni (CLB). Međusobno su odvojeni vezivnotkivnim septumom. S obzirom na stupanj fleksije koljena, pojedina vlakna su različito napeta. Kranio-medijalni snop je kraći i napinje se u fleksiji i ekstenziji. S druge strane kaudolateralni snop je napet pri punoj ekstenziji, a kako nastupa fleksija, on postaje sve labaviji (CARPENTER i COOPER, 2000; DE ROOSTER i sur. 2006).

Koljeno je većinski vaskularizirano ograncima genikularne arterije, pretežito srednje genikularne arterije, a inerviraju ga ogranci tibijalnog živca koji prenosi osjet boli putem slobodnih živčanih završetaka (DE ROOSTER i sur. 2006).

Stražnji križni ligament započinje na laterarnoj površini medijalnog kondila bedrene kosti. Ligament je usmjeren kaudodistalno, u obliku slova "X" križa prednji križni ligament i hvata se na poplitealni usjek goljenice (*incisura poplitea*) (EVANS i DE LAHUNTA, 2013). On onemogućuje kaudalni pomak goljenične u odnosu na bedrenu kost odnosno sprječava hiperfleksiju zgloba (CARPENTER i COOPER, 2000). Deblji je, duži i snažniji prednjeg križnog ligamenta. Kao i prednji križni ligament, sastoji se od 2 snopa vlakana: veća i jača prednja skupina vlakana (kranio-medijalni) i manja stražnja skupina (kaudolateralni). Stražnji dio je zategnut tijekom ekstenzije, a prednji dio prilikom fleksije. (CARPENTER i COOPER, 2000, EVANS i DE LAHUNTA, 2013).

2.3. Etiologija

Etiologija puknuća prednjeg križnog ligamenta može biti različita te tom problemu prethode različite radnje (VUKELIĆ i PEĆIN, 2018). Ozljeda ligamenta nastaje zbog brze unutarnje rotacije koljena za 20-50° u fleksiji ili prilikom snažne hiperekstenzije (PIERMATTEI i sur, 2006). Hiperekstenzija koljena najčešće je uzrokovana propadanjem noge u rupu, udarcem ili pri doskoku (ROK i sur, 2011; PIERMATTEI i sur. 2006). Kao posljedica akutne traume i uzastopnih mikrotrauma razvit će se degenerativne promjene zgloba (ROK i sur. 2011). Najveću genetsku predispoziciju za puknuće prednjeg križnog ligamenta imaju veće pasmine pasa poput newfoundlandera, bulmastifa, rotvajlera, bernardinca, labrador retrievera, chow chowa, dok je ovaj problem manje učestao kod hrtova i baseta (ROK i sur., 2011; VUKELIĆ i PEĆIN, 2018). Bolest se često spominje kao bolest mladih pasa velikih pasmina (BENNETT i sur., 1988; JOHNSON i JOHNSON, 1993). U pojedinim pasmina pasa u kojih je puknuće prednjeg križnog ligamenta nastalo tijekom ranije dobi, u 30 – 50%

slučajeva, problem će se unutar dvije godine pojaviti bilateralno. Uz pasminsku predispoziciju, jedan od značajnijih čimbenika puknuća prednjeg križnog ligamenta smatraju se degenerativni procesi kod životinja starije životne dobi. Također, pogodovni čimbenici su: povećana tjelesna masa životinje, oslabljena tjelesna kondicija, artritis i poremećaj u stavu stražnjih nogu te luksacija patele (ROK i sur., 2011; VUKELIĆ i PEĆIN 2018). Iako spolna predispozicija ne postoji, utvrđeno je da je puknuće prednjeg križnog ligamenta češće kod steriliziranih ženki (VASSEUR, 1993).

2.4. Patogeneza

Rupturu prednjih križnih ligamenata i kasniji razvoj degenerativnih bolesti zglobova može uzrokovati više različitih čimbenika. Ukoliko se pređe granica opterećenja koju ligament može podnijeti, najčešće dolazi do rupture. Obzirom da je prednji križni ligament glavni stabilizator koljena prilikom ekstenzije i unutarnje rotacije, vanjska rotacija ili hiperekstenzija zgloba će uzrokovati njegovo oštećenje (JOHNSON i JOHNSON, 1993).

Primarna patogeneza rupture ligamenta je povezana sa ligamentarnim promjenama koje se javljaju tijekom starenja i sa slabljenjem ligamenta te njegovom smanjenom uporabom (JOHNSON i JOHNSON, 1993).

Vasseur (1985) je dokazao da strukturna svojstva prednjeg križnog ligamenta s godinama slabe. Promjene koje su uočene su bile puno značajnije kod pasa težih od 15kg. Došlo je do potpunog gubitka fibroblasta, a preostali fibroblasti su metaplazirali kako bi nastali hondrociti. Kod pasa tjelesne težine manje od 15kg, degenerativne promjene su bile manje ozbiljne i javljale su se u kasnijoj dobi (JOHNSON i JOHNSON, 1993; HAYASHI i sur., 2004).

Također, kod pasa srednje dobi, starijih pasa, a posebice onih pretelih, kao posljedica prekomjernog mirovanja i ležanja, neuporaba može dovesti do smanjenja čvrstoće ligamenta i prouzročiti rupturu. (JOHNSON i JOHNSON, 1993).

Ruptura prednjeg križnog ligamenta koja je povezana sa traumatskom ozljedom najčešće obuhvaća višestruke ligamentarne ozljede koljena i dovodi do luksacije zgloba (HAYASHI i sur., 2004). Kod pasa kod kojih je prisutan rani stupanj bolesti zgloba, javlja se umjereni poremećaj ligamenta koji se očituje hromošću i blagim osteoartritisom (HAYASHI i sur., 2004). S vremenom, pacijalna ruptura u većini slučajeva prelazi u potpuno puknuće. Potpuno puknuće dovodi do nestabilnosti zgloba, hromosti, bolova i degenerativnih promjena unutar zgloba. (ROK i sur., 2011) Nestabilnost koljena rezultirat će upalom zglobne čahure i sinovijalne membrane, degeneracijom zglobne hrskavice, stvaranjem periartikularnih osteofita i oštećenjem meniska (JOHNSON i JOHNSON, 1993). Ruptura najčešće dovodi do progresivnog osteoartritisa, a s vremenom se funkcija ekstremiteta pogoršava, čak i nakon kirurškog liječenja (HAYASHI i sur., 2004).

2.5. Klinička slika

Simptomi koji mogu jasno ukazivati na problem su: otežano kretanje po stepenicama, slabija tjelesna aktivnost, hromost nakon pojačane tjelesne aktivnosti, atrofija mišića zahvaćene noge te otečenost i bolnost koljena (VUKELIĆ i PEĆIN, 2018). Prilikom izvođenja ortopedskog pregleda, inspekcijom odnosno adspekcijom psa sa rupturom prednjeg križnog ligamenta utvrđujemo radi li se o unilateralnom ili bilateralnom obliku bolesti. U slučaju obostrane bolesti, pas se pretežno oslanja na prednji dio tijela kako bi uspješnije rasteretio stražnje ekstremitete. Kod pasa sa jednostranom rupturom ligamenta, tijekom hodanja se primjećuje vanjska rotacija oboljelog ekstremiteta (ROK i sur., 2011). Iako se bol i hromost mogu primjetiti u ranijem stadiju, većina pasa nakon 2-3 tjedna počnu koristiti oboljeli ekstremitet. Tijekom sljedećih nekoliko mjeseci stanje se vidno poboljša, a potom se korištenje oboljelog ekstremiteta naglo ili postupno smanjuje. Takvo stanje nastaje kao posljedica sekundarne rupture medijalnog meniska (PIERMATTEI i sur. 2006).

2.6. Dijagnostika

Dijagnoza rupture prednjeg križnog ligamenta se prvenstveno zasniva na kliničkim znakovima nestabilnosti, anamnezi te ortopedskom pregledu, a naknadno se potvrđuje rendgenskom pretragom, i rjeđe ultrazvukom, magnetskom rezonancom ili kompjuteriziranom tomografijom (ROK i sur., 2011).

Na temelju anamnestičkih podataka se utvrđuje radi li se o izravnoj traumi ili je došlo do usporene pojave hromosti, hromosti koje se javlja povremeno ovisno o aktivnosti ili šepanja koje nastaje kao posljedica obostranog puknuća (VUKELIĆ i PEĆIN, 2018).

2.6.1. Ortopedski pregled

Prvi korak u dijagnostici ovoga stanja je ortopedski pregled. Ortopedski pregled započinjemo promatranjem psa, prvenstveno dok miruje, a potom u hodu. Kao posljedica rupture prednjeg križnog ligamenta, prilikom hoda, se javlja neprirodna pokretljivost koljena (ROK i sur., 2011). Kao posljedica rupture prednjeg križnog ligamenta, u hodu se mogu primjetiti neprirodne kretnje koljena (ROK i sur., 2011).

Palpatorno se može ustanoviti otečenost zgloba, smanjena pokretljivost i klizanje potkoljenice kranijalno u odnosu na bedrenu kost (VUKELIĆ i PEĆIN, 2018). Zatim se životinja stavlja u bočni

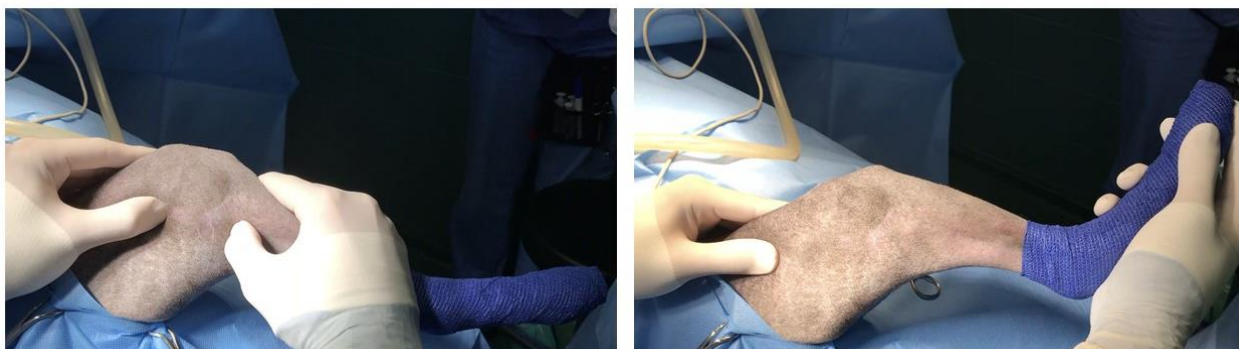
položaj te se pri manipulaciji zgloba može čuti krepitus i “škljocanje” oštećenog meniskusa. Tijekom jače ekstenzije ekstremiteta i pritiskom koljena sa medijalne strane utvrdit ćemo bolnost (ROK i sur., 2011; JERRAM i WALKER, 2003).

Ortopedski pregled sastoji se 2 osnovna testa: test ladice (TL) i test kompresije goljenice (TKT). Na taj način možemo dokazati nestabilnost koljena i potvrditi sumnju ruptуре prednjeg križnog ligamenta. (VUKELIĆ i PEĆIN, 2018).

Kod većine pasa, test ladice se obavlja kada je životinja opuštена ili u sedaciji. Test ladice izvodi se tako da životinja leži na boku, a koljeno je u laganoj fleksiji (polufleksiji). Kažiprst jedne ruke postavlja se na patelu, a palac iste ruke na latelarnu fabelu. Time se postiže stabilnost bedrene kosti. Kažiprst druge ruke postavlja se na goljениčnu kvrgu te palac iste ruke na glavu lisne kosti. Goljenica klizi kranijalno-kaudalno u odnosu na bedrenu kost. U slučaju ruptуре prednjeg križnog ligamenta, javlja se kranijalni smak goljenice odnosno pozitivni test ladice (JOHNSON i JOHNSON, 1993). Test se ponavlja nekoliko puta da se utvdi pomak od 1 do 10 mm. Tijekom pregleda mlađih pasa kranijalni pomak potkoljenice 1-3mm je uobičajena pojava. Ako je prilikom izvođenja pregleda test ladice pozitivan u fleksiji i u ekstenziji, radi se o potpunom puknuću prednjeg križnog ligamenta. Ako je test pozitivan u fleksiji, a negativan u ekstenziji to ukazuje na djelomične ruptуре (VUKELIĆ i PEĆIN, 2018; ŠEHIĆ, 2014). Tijekom izvođenja testa, zapešća ruku moraju biti ispružena, a goljenica se gura kranijalno i ne smije se rotirati (ROK i sur. 2011; ŠEHIĆ, 2014).

Ponekad test ladice može dati negativni rezultat čak i u slučaju da pas ima rupturu prednjeg križnog ligamenta (JOHNSON i JOHNSON, 1993). Ako je pas prilikom izvođenja testa u bolovima ili sapet, mišići se kontrahiraju i rezultat testa može biti lažno negativan (odnosno procjena pomaka je otežana) (JOHNSON i JOHNSON, 1993).

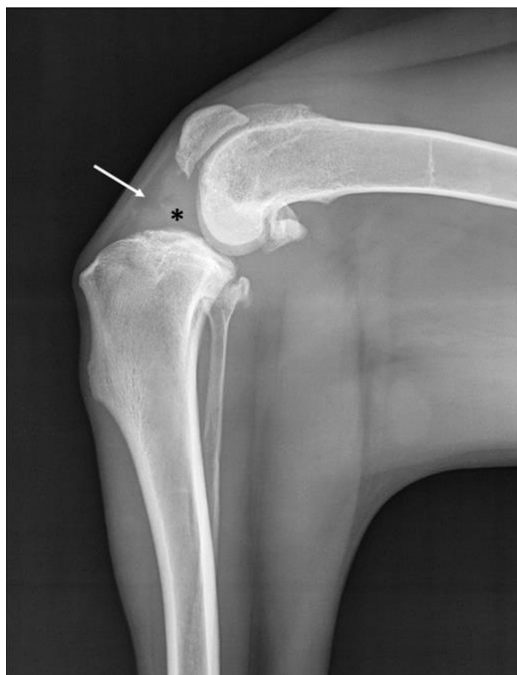Test kompresije tibije je indirektna metoda pretrage prednjeg križnog ligamenta (ŠEHIĆ, 2014). Izvodi se tako da je koljeno u blagoj fleksiji, a metatarzalna kost istoga ekstremiteta u dorzofleksiji. (ROK i sur., 2011). Palac jedne ruke položen je na lateralnu fabelu, kažiprst iste ruke postavljen je na goljениčnu kvrgu, a srednji prst na medijalnu fabelu (JOHNSON i JOHNSON, 1993). Drugom se rukom lagano flektira tarsus (ŠEHIĆ, 2014). Pri dorzalnoj fleksiji metatarzalne kosti, goljениčna kosti se pomiče kranijalno, što se osjeti kažiprstom. Test kompresije tibije se tumači subjektivno, ali prednost testa je što ne uzrokuje veliku bol za pse sa rupturom prednjeg križnog ligamenta (ROK i sur., 2011).



Slika 2. Test ladice (lijevo) i test kompresije tibije (desno). (izvor: arhiva Klinike za kirurgiju, ortopediju i oftalmologiju)

2.6.2. Rendgenska dijagnostika

Uz ortopedski pregled, kao dodatni korak dijagnosticiranja bolesti, radi se rendgenska (RTG) snimka koljena u dvije projekcije (JOHNSON i JOHNSON, 1993). Rendgenskom pretragom moramo utvrditi 3 karakteristike kojima potvrđujemo rezultate dobivene ortopedskim pregledom: kranijalni pomak potkoljenice, osteofite i punjenje zgloba. Također se interpretiraju avulzije, ali one su rijetko vidljive i najčešće prisutne kod mladih životinja (PIERMATTEI i sur., 2006). Osteofiti kao znak degenerativnih promjena su karakteristični samo u slučaju kronične rupture ligamenta (JOHNSON i JOHNSON, 1993). Tijekom RTG snimanja, pas je položen u lateralnom položaju. Koljeno se snima pod kutem od 90° (femur-tibija-tarsus) odnosno u polufleksiji ili u stojnom kutu ($135 - 145^\circ$) ekstenzije u koljenu. Kod pozitivnog nalaza, goljenična kost je pomaknuta kranijalno. U slučaju da je zglob značajnije ispunjen sinovijalnom tekućinom, to će se na rendgenskom prikazu vidjeti kao pojačana sjena (engl. *Fat pad sign*) (ROK i sur., 2011).



Slika 3. Lateralni RTG prikaz koljena s kroničnim osteoartritičnim promjenama. Vidljiv je fat pad znak (strelica) i povećana količina sinovijalne tekućine u koljenu (*) (izvor: arhiva Klinike za kirurgiju, ortopediju i oftalmologiju)

2.6.3. Ultrazvuk

Iako UZV pretraga može biti korisna za dijagnosticiranje rupture, ona se rijetko primjenjuje. Ultrazvuk koljena preporučljivo je izvoditi koristeći sondu rezolucije od 10 do 14 MHz. Prije samog ultrazvučnog pregleda dlačni pokrivač područja oko koljena se mora ošišati i nanosi se gel za ultrazvuk. Prednji križni ligament je najbolje dostupan za vizualizaciju u sagitalnoj projekciji dok je koljeno u fleksiji. U velikih pasa CrCl vidljiv je kad je ekstenziran, ali kod malih pasa intrakondilarno područje je preusko da bi bilo uočljivo. Ruptura prednjeg križnog ligamenta vidljiva je ako se nalazi na području hvatišta na goljenici, a ako je na mjestu vezanja sa bedrenom kosti, neće biti uočljiva. Ako nije došlo do ruptуре meniska i pojave osteofita, a uočljivo je zgusnuće sinovijalne tekućine, vrlo vjerojatno je riječ o kroničnom procesu (ROK i sur., 2011).

2.6.4. Magnetska rezonanca

Magnetska rezonancija koljena je neinvazivna vizualna dijagnostička metoda koja omogućuje točno i detaljno dijagnosticiranje promjene ligamenata, meniska, mišića i ostalih struktura koljena (JOHNSON i JOHNSON, 1993; ŠEHIĆ, 1995). Prilikom izvođenja pregleda koristi se naboj koji je ograničen na zglobo područje. U normalnim uvjetima tetive, ligamenti i mišići koljena vidljive su

kao homogene, oštro ograničene linearne strukture. Ukoliko se radi o akutnoj rupturi ligamenta, uočljiv je prekid kontinuiteta, a u slučaju kroničnog procesa, ligament je odsutan (ROK i sur. 2011).

2.6.5. Kompjuterizirana tomografija

Kompjuterizirana tomografija (CT) je radiološka dijagnostička metoda pretrage presjeka određenih područja tijela životinje. Pri CT postupku, kao izvor služi snop rendgenskih zraka da bi se dobila RTG slika (ŠEHIĆ i MATKO, 2012). To je dijagnostička metoda koja se koristi kao komplementarna magnetskoj rezonanci. Takav oblik dijagnostike provodi se ako rendgenska pretraga pokazuje ograničenja, a magnetska rezonanca nije moguća. Oba ekstremiteta se skeniraju istovremeno. Ekstremiteti bi trebali biti paralelni i oba koljena zgloba u istoj ravnini snimanja (ŠEHIĆ, 2007). Ukoliko nijedna od prethodno navedenih dijagnostičkih metoda ne pokazuje promjene karakteristične CCLR, a klinički je potvrđen, primjenjuje se invazivna dijagnostička i terapijska metoda – artroskopija.

2.6.6. Artroskopija

Artroskopija je kirurška tehnika odnosno vrsta kirurškog zahvata kojom se mogu izvesti različiti zahvati na zglobovima i izvan zglobnih prostora. Također se provodi kao dijagnostička metoda za utvrđivanje ozljede koljena te terapijska metoda. Artroskopija se smatra “zlatnim standardom” u dijagnostici i liječenju ozljeda i oštećenja hrskavice, meniska i križnih ligamenata. (VUKELIĆ i PEĆIN, 2018). Prilikom artroskopskih zahvata oštećenja i traume okolnog tkiva su minimalne, a oporavak je uspješniji i brži, za razliku od klasičnog operativnog zahvata sa velikim rezovima (<https://reha.hr/cms/izokineticke-vjezbe-nakon-artroskopije/>).

3. Liječenje

U slučaju rupture prednjeg križnog ligamenta terapija se može podijeliti u dvije kategorije: kirurška i konzervativna. (SPINELLA i sur., 2021).

Način liječenja odlučuje se ovisno o dobi, veličini i namjeni psa te troškovima i financijskim mogućnostima vlasnika životinje. Konzervativno liječenje obuhvaća odgovarajući oblik prehrane sa dodacima, odmor i mirovanje, primjenu lijekova i fizikalnu terapiju (ROK i sur., 2011). Konzervativno liječenje može biti učinkovito kod malih pasmina pasa koji su <15 kg i imaju parcijalnu ruturu ligamenta. Iako je primjenom ove metode moguć oporavak, velika je vjerojatnost da s vremenom dođe do potpune rupture (SPINELLA i sur., 2021).

3.1. Konzervativno liječenje

Kod konzervativnog liječenja važno je mirovanje i terapija nesteroidnim protuupalnim lijekovima kao što su primjerice karprofen i meloksikam (VUKELIĆ i PEĆIN, 2018).

3.1.1. Nesteroidni protuupalni lijekovi (NSPUL)

Nesteroidni protuupalni lijekovi (NSPUL) su lijekovi koji djeluju kao analgetik i antipiretik, a imaju i protuupalni učinak. (FITZPATRICK, 2004; GHLICHLOO i GERRIETS, 2023-Nonsteroidal Anti-Inflammatory Drugs). Enzim ciklooksigenaza (COX) djeluje kao katalizator za formiranje prostaglandina i produkciju tromboksana. Prostaglandini su tvari koji izazivaju vazodilataciju i upalnu reakciju u organizmu. Glavni mehanizam djelovanja NSPUL-a je inhibicija enzima ciklooksigenaze (COX) (GHLICHLOO i GERRIETS, 2023.-Nonsteroidal Anti-Inflammatory Drugs). Na taj način onemogućuje stvaranje prostaglandina i smanjuje upalu. (FITZPATRICK, 2004). Ciklooksigenaza se sastoji od 2 izoenzima: ciklooksigenaza-1 (COX-1) i ciklooksigenaza-2 (COX-2) (FITZPATRICK, 2004).

3.1.2. Hondroprotektivi

Hondroprotektivi usporavaju razgradnju hrskavičnog matriksa, potiču regeneraciju hijaline hrskavice te djeluju protuupalno (BUDSBERG, 2007).

Često se kao protuupalna i analgetska sredstva primjenjuju različiti dodaci prehrani poput: hondroitin-sulfata, glukozamina, nedenaturirani (hidrolizirani) kolagen tipa II, hijaluronska kiselina, biljke kao što je kurkuma te omega-3 masne kiseline (COMBLAIN i sur., 2015). Također, prema istraživanju o učinku: ekstrakta zelenog čaja, klorofila i ekstrakta indijskog tamjana, utvrđeno je da kod ljudi i životinja djeluju protuupalno (MARTELLO, 2022).

Hondroitin-sulfat i glukozamin

Hondroitin-sulfat je (eng. *Chondroitin-sulphate*, CS) glikozaminoglikan (GAG) sastavljen od disaharida koji se ponavljaju. Najčešće se izolira iz goveđe hrskavice, mada se povremeno mogu koristiti hrskavica pilića i svinja. On inhibira proizvodnju interleukina 1, sprječava upalu uzrokovanu histaminom, potiče proizvodnju GAG-a i sintezu kolagena (TOWELL i RICHARDSON, 2010). Glukozamin hidroklorid je prekursor disaharidnih jedinica koje tvore glikozaminoglikane u hrskavici. Glukozamin je sastojak koji regulira sintezu kolagena u hrskavici i djeluje protuupalno. Često ga se povezuje sa hondroitin sulfatom. Oni inhibiraju sintezu destruktivnih enzima u tekućini zglobova i hrskavici (COMBLAIN i sur., 2015, MARTELLO, 2022). Hondroitin-sulfat i glukozamin su aminosaharidi koji djeluju kao najpovoljniji supstrat za sintezu lanaca glikozaminoglikana (GAG) te za proizvodnju agrekana. (COMBLAIN i sur., 2015).

Nedenaturirani kolagen tipa II

Hidrolizirani kolagen dobiven je (enzimskom) hidrolizom kolagenog tkiva životinja, kao što je kost. Njegov sastav čine aminokiseline kao što su glicin, prolin, hidroksiprolin i hidroksilizin. Na taj način osigurava visoku razinu glicina i prolina koje su neophodni za obnavljanje i stabilnost zglobova. Kod pasa oboljelih od osteoartritisa, kao dodatak prehrani, kolagen reducira bol, ukočenost i hromost (COMBLAIN i sur., 2015).

Višestruko nezasićene masne kiseline

Višestruko nezasićene masne kiseline dijelimo na: omega-3 masne kiseline, omega-6 masne kiseline i omega-9 masne kiseline. Nezasićene masne kiseline koje se najčešće primjenjuju u prehrani su omega-3 (linoleinska, dokozaheksaenska i eikozapentaenska) i omega-6 (linolna i arahidonska). Omega-3 masna kiselina je najviše prisutna u ribljem ulju i orahu, lanu i chia sjemenkama, a omega-6 u kukuruzu, soji i suncokretovom ulju (COMBLAIN i sur., 2015). Linolna (omega-6) i α -linoleinska kiselina (omega-3) su esencijalne za životinjski organizam. S obzirom da tijelo životinje nije u mogućnosti samo ih sintetizirati, unos se odvija putem hrane (TOWELL i RICHARDSON, 2010). Eikozapentaenska kiselina i arahidonska kiselina su prekursori za sintezu eikozanoida odnosno djelovanjem ciklooksigenaze i lipooksigenaze, omega-3 masne kiseline i omega-6 masne kiseline se mogu metabolizirati u različite eikozanoide. Eikozanoidi djeluju kao lokalni hormoni i medijatori

upale. Stoga, eikozanoidi nastali iz omega-6 masne kiseline (arahidonske) djeluju proupalno, a eikozanoidi dobiveni iz omega-3 masne kiseline (eikozapentaenske) imaju protuupalni učinak (COMBLAIN, 2015; TOWELL i RICHARDSON, 2010).

Studije (Wander i sur., 1997) su pokazale da kod pasa koji konzumiraju hranu s većom razinom omega-3 masne kiseline, eikozanoidi nastali iz arahidonske kiseline su znatno smanjeni (TOWELL i RICHARDSON, 2010).

3.2. Kirurško liječenje

Glavni cilj kirurškog liječenja rupture prednjeg križnog ligamenta je uklanjanje promijenjenog tkiva unutar koljena, smanjenje upale, učvršćivanje koljena prilikom opterećenja odnosno dobivanje negativnih rezultati testa ladice i testa kompresije goljenice. Kirurške tehnike za stabilizaciju koljena su podjeljene u tri kategorije: unutarzglobne, izvanzglobne ili metoda promjene kutova zglobnih ploha i sile mišića (VUKELIĆ i PEĆIN, 2018).

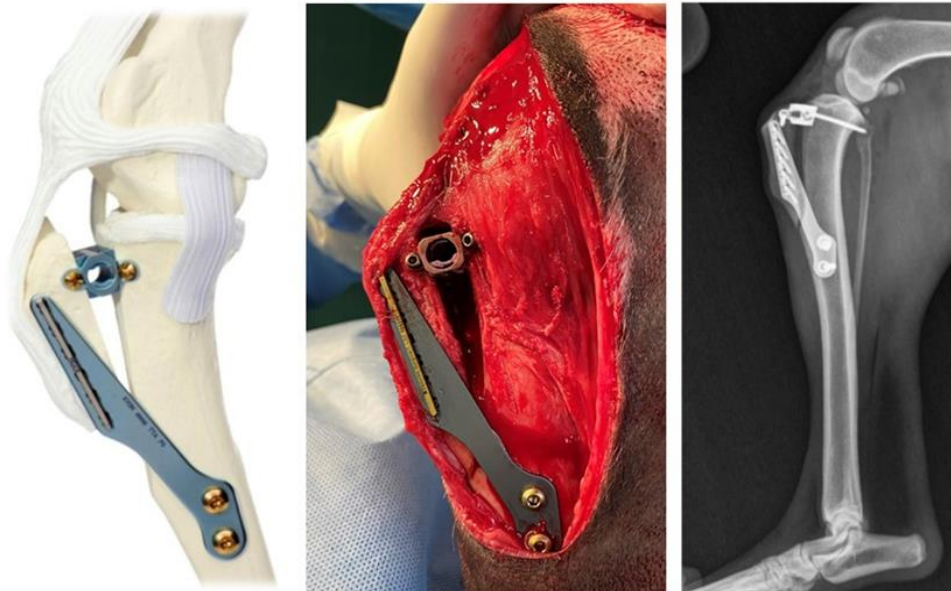
Unutarzglobne tehnike (modificirana tehnika prema Paatsami – preko vrha lateralnog kondila) temelje se na zamjeni ligamenta sintetskim materijalom ili autolognim presatkom koji preuzima ulogu prednjeg križnog ligamenta u koljenom zglobu. (ROK i sur., 2011). Međutim takve metode su zastarjele i kao takve se već godinama ne primjenjuju u veterinarskoj medicini. Izvanzglobne tehnike simuliraju ligament tj. tu se primjenjuju sintetski materijali koji se izvan i preko zgloba učvršćuju na izometričkim točkama koje odgovaraju hvatištima ligamenta (ROK i sur., 2011). Izvanzglobne tehnike uključuju: Modificirani postupak imbrikacije (zatezanja) retinakula (eng. *Modified Retinacular Imbrication Technique*, MRIT) tj. metodu lateralnog šava. Metode promjene kutova zglobnih ploha i vektora sila predstavljaju 3 najpopularnije kirurške tehnike: Osteotomija poravnavanja platoa goljenice (eng. *Tibial Plateau Leveling Osteotomy*, TPLO), Kranijalizacija goljenične kvrge (eng. *Tibial Tuberosity advancement*, TTA) i Trostruka osteotomija goljenice (eng. *Triple tibial osteotomy*, TTO). Primarni cilj ovih metoda je poništiti sagitalnu nestabilnost koljena, tako što se uklone sile zbog kojih dolazi do kranijalnog pomaka goljenične kosti (VUKELIĆ i PEĆIN, 2018; ROK i sur., 2011).

3.3.1. Lateralni šav (MRIT)

MRIT (eng. *Modified Retinacular Imbrication Technique*) ili lateralni šav je metoda koja se najčešće preporučuje i izvodi kod malih pasa smanjene aktivnosti. Prilikom izvođenja te tehnike, koristi se snažni neresorptivni konac. Takva operacija se ne preporuča kod pasa velike tjelesne mase i veće aktivnosti. Prije izvođenja samog kirurškog zahvata, medijalnom artrotomijom pregledava se zglob, kako bi se ispitao prednji križni ligament ili utvrdila ozljeda meniska. Također, tim postupkom se uklanjaju ostaci oštećenog ligamenta i osteofiti. Ukoliko postoji ozljeda meniska, menisk se djelomično ili u potpunosti odstranjuje. Kroz goljeničnu kvrgu se buši tunel. Konac (supstitucija ligamenta) se postavlja oko lateralne (ponekad i medijalne fabele) i provlači kroz tunel u goljenici. Potom se konac zateže i veže u čvor. Konac se postavlja tako da oponaša funkciju prednjeg križnog ligamenta. Pritom se koljeno stabilizira, a goljenica vraća u prirodni (normalan) položaj. Na taj način se sprječava ponovni pomak goljenice naprijed u odnosu na bedrenu kost. Krajnji cilj je potaknuti stvaranje organiziranog ožiljkastog tkiva periartikularno, čime koljeno ostaje u položaju i kada konac izgubi svoju funkciju. Česta komplikacija operativnog zahvata je pucanje konca prije nastanka ožiljkastog tkiva, pogoršanje simptoma i posljedično artritis (PIERMATTEI i sur., 2006).

3.3.2. Tibial Tuberosity advancement (TTA)

Kranijalizacija goljenične kvрге (eng. *Tibial Tuberosity advancement*, TTA) je operacijski zahvat kojim se mijenja kut platoa goljenice u odnosu na patelarni ligament. Tijekom operacije se uklanja rupturirani prednji križni ligament. Pilom izvodimo osteotomiju goljenične kvрге. Implantat od titana se postavlja između goljenice i odvojenog dijela goljenične kvрге. Postavljanjem umetka, patelarni ligament pomaknut je prema naprijed kako bi se spriječilo klizanje bedra unatrag na goljenici. Na goljeničnoj kvrgi i srednjem dijelu goljenice postavlja se kompresijska pločica koja se učvršćuje vijcima. Umetak i pločica osiguravaju da sve bude u željenom položaju. Cilj zahvata je da kut između platoa goljenice i patelarnog ligamenta bude 90°. Na taj način se stabilizira koljeno i smanjuje pritisak na stražnji križni ligament. Dio pritiska se prebacuje na patelu i *m. quadriceps femoris* koji “postaju” zamjena za prednji križni ligament. (PIERMATTEI i sur., 2006).



Slika 4. Prikaz TTA. Prikaz TTA na modelu, intraoperacijski i latero-lateralni rendgenogram. Prikazani su osteotomija i implantati. (izvor: arhiva Klinike za kirurgiju, ortopediju i oftalmologiju)

3.3.3. Tibial plateau leveling osteotomy (TPLO)

Osteotomija poravnavanja platoa goljenice (TPLO) je operacijska tehnika koja je u posljednjih nekoliko godina postala vrlo popularna. Ta metoda uključuje osteotomiju proksimalnog dijela tibije, rotiranje goljeničnog platoa distalno i kaudalno te postavljanje pločice za stabilizaciju osteotomije.

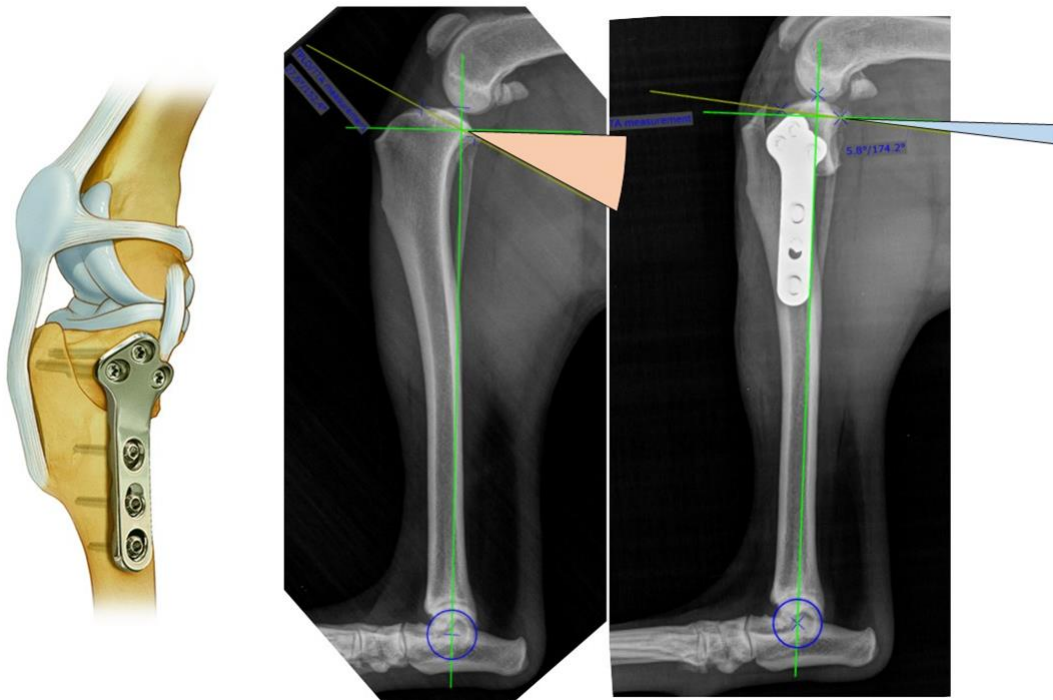
Preoperativno planiranje se provodi na temelju rendgenske snimke. Na lateralnoj projekciji digitalnog RTG prikaza crtaju se linije. Jedna linija se povlači od interkondilarnog tuberkula proksimalnog dijela goljenice do centra talokruralnog zgloba (funkcionalna os tibije). Okomito na nju postavlja se druga linija. Treća linija se povlači duž kosine goljeničnog platoa tj. od kranijalnih do kaudalnih granica kondila goljenice. Kut između te dvije linije naziva se “kut goljeničnog platoa”. Kod pasa taj kut je najčešće oko 27°. Operacija će ispraviti ovaj kut i tako eliminirati potisak.

Na medijalnoj strani proksimalnog dijela goljenične kosti radi se rez na koži koji nam omogućuje pristup proksimalnoj goljenici. Zatim se izvodi medijalna parapatelarna artrotomija. Oštećeni fragmenti ligamenta se uklanjaju, kao i rupturirani menisci. Rez se radi i na *pes anserinus*, zajedničkom hvatištu mišića *m. gracilis*, *m. semitendinosus* i *m. sartorius* koji su smješteni proksimalno i medijalno na tibiji, a da pri tome medijalni kolateralni ligament ostaje neoštećen.

Zatim se izvodi zakrivljena osteotomija. Prilikom rezanja kosti, koristi se posebna radijalna oštrica pile kako bi se izbjegla pretjerana trauma. U proksimalni segment goljenice, nastao osteotomijom, umeće se igla od nehrđajućeg čelika pomoću koje se proksimalni segment rotira na odgovarajući kut platoa od 5°. Zatim se kroz oba segmenta goljenice postavlja druga igla koja će stabilizirati novi položaj za postavljanje TPLO ploče. Za učvršćivanje ploče u goljenicu koristimo

standardne i zaključavajuće vijke. Vijci bez zaključavanja (standardni) su pomični što omogućava kompresiju, dok se vijci sa zaključavanjem umeću u pločicu, glava vijka se uvija u ploču i fiksira na mjestu što osigurava snagu i stabilnost. TPLO ploča se postavlja na goljenicu kako bi se održao novi kut platoa goljenice. Vijci se mogu postaviti na različite načine, ovisno o kirurgu. Kada se pločica postavi, proturotacijska igla se može ukloniti (PIERMATTEI i sur., 2006).

Wucherer i sur. (2013.) ispitivali su dugoročni rezultat kirurške i konzervativne terapije. Istraživanje je provedeno u dvije skupine pretilih pasa sa unilateralnom rupturom prednjeg križnog ligamenta. Procjena je provedena na temelju upitnika vlasnika o poboljšanju hromosti. Istraživanjem je potvrđeno da psi koji su podvrgnuti operacijskom zahvatu, uz odgovarajuću prehranu (dijetu) za mršavljenje, primjenu nesteroidnih protuupalnih lijekova i prilagođenu fizikalnu terapiju su imali bolje rezultate od skupine pasa koji su liječeni konzervativno.



Slika 5. Prikaz TPLO-a. Na srednjoj slici nalazi se lateralni prikaz goljenice s izmjerom nagiba goljeničnog platoa prije provedenog TPLO-a. Desno se nalazi snimak istog pacijenta nakon TPLO-a. Vidljivo je smanjenje kuta goljeničnog platoa. (izvor: arhiva Klinike za kirurgiju, ortopediju i oftalmologiju)

4. FIZIKALNA TERAPIJA

U današnje vrijeme fizikalna terapija u veterinarskoj medicini predstavlja temeljni dio protokola za liječenje neuroloških i ortopedskih bolesti, uključujući i rupturu prednjeg križnog ligamenta (SPINELLA i sur., 2021).

Cilj fizikalne terapije je: poboljšati funkcionalnu stabilnost koljena, ublažiti upalu, vratiti raspon pokreta te smanjiti bol i edem. Svaka terapija je zasebno prilagođena pojedinom pacijentu, prati vrijeme cijeljenja tkiva, te se mora mijenjati na temelju pacijentovog odgovora na liječenje i napretka pri oporavku (ARNOLDY, 2010).

4.1. Terapijske vježbe

Rasponi pokreta

Rasponi pokreta (eng. *range of motion*, ROM) je stupanj kretanja (pomicanja) određenog zgloba ili dijela tijela. Zglobovi imaju mogućnost fleksije, ekstenzije, adukcije, abdukcije i rotacije. Rasponi pokreta su korisni i primjenjuju se nakon neupotrebe i imobilizacije zgloba. Pokretljivost zglobova može biti pasivna, aktivna i aktivno potpomognuta. Kontraindikacija ROM-a je ako terapija može dodatno oštetiti zglob. (ŠEHIĆ, 2014 A.). Fiziološke vrijednosti ROM -a koljena se razlikuju ovisno o veličini i pasmini psa.

Tablica 2. Fiziološke vrijednosti ROM-a kod hondrodistrofičnih i nehondrodistrofičnih pasmina pasa

Table 2 Mean and standard deviation of articular angles of CD and NCD dogs

| Joint position | CD | | NCD | | | | |
|--------------------|------------------------|------------------------|------------------------|-------------------------------------|------------------------------------|-------------------------|-----------------------|
| | Small | Medium | Miniature | Small | Medium | Large | Giant |
| Shoulder flexion | 59 ± 13 | 73 ± 14 ^{1,3} | 37 ± 11 | 59 ^b ± 11 | 62 ^{bc} ± 10 ³ | 70 ^c ± 10 | 58 ^b ± 4 |
| Shoulder extension | 139 ± 13 | 138 ± 13 | 151 ^c ± 5 | 140 ^b ± 9 | 137 ^b ± 8 | 126 ^a ± 12 | 158 ^d ± 7 |
| Elbow flexion | 31 ± 8 | 36 ± 11 ³ | 17 ^a ± 3 | 31 ^b ± 7 | 28 ^b ± 3 ³ | 36 ^c ± 8 | 29 ^b ± 5 |
| Elbow extension | 153 ± 30 ² | 135 ± 14 | 142 ^{abc} ± 7 | 151 ^{bc} ± 11 ² | 140 ^b ± 8 | 146 ^{abc} ± 22 | 154 ^c ± 9 |
| Carpal flexion | 44 ± 5 | 43 ± 7 ³ | 29 ^a ± 2 | 40 ^{bc} ± 9 | 33 ^{ab} ± 6 ³ | 47 ^c ± 13 | 44 ^c ± 9 |
| Carpal extension | 193 ± 7 ³ | 176 ± 18 | 189 ^c ± 2 | 187 ^{bc} ± 6 ² | 185 ^{bc} ± 5 | 184 ^{bc} ± 4 | 182 ^a ± 5 |
| Carpal adduction | 18 ± 10 ^{1,2} | 4 ± 6 ^{1,2} | 9 ^a ± 2 | 9 ^a ± 9 ² | 18 ^c ± 6 ³ | 16 ^{ab} ± 9 | 8 ^a ± 3 |
| Carpal abduction | 53 ± 7 ² | 48 ± 10 ³ | 51 ^d ± 15 | 35 ^c ± 15 ² | 32 ^{bc} ± 9 ² | 24 ^{ab} ± 6 | 18 ^a ± 5 |
| Hip flexion | 52 ± 19 | 54 ± 15 | 47 ^a ± 13 | 55 ^a ± 12 | 56 ^a ± 11 | 57 ^a ± 11 | 68 ^b ± 10 |
| Hip extension | 156 ± 25 ² | 132 ± 26 | 151 ^c ± 6 | 129 ^{ab} ± 17 ² | 135 ^b ± 9 | 120 ^a ± 15 | 149 ^c ± 10 |
| Stifle flexion | 41 ± 9 | 42 ± 7 ³ | 37 ^{ab} ± 5 | 34 ^a ± 7 | 30 ^a ± 7 ² | 42 ^{bc} ± 14 | 49 ^c ± 8 |
| Stifle extension | 135 ± 15 | 140 ± 6 | 151 ^{bc} ± 9 | 130 ^a ± 12 | 142 ^{ab} ± 8 | 146 ^b ± 14 | 156 ^c ± 9 |
| Tarsus flexion | 49 ± 11 | 50 ± 12 ³ | 29 ^a ± 6 | 37 ^{ab} ± 10 | 33 ^a ± 6 ² | 48 ^b ± 12 | 50 ^b ± 14 |
| Tarsus extension | 178 ± 18 | 153 ± 23 | 156 ^a ± 23 | 168 ^{ab} ± 25 | 162 ^{ab} ± 9 | 175 ^{ab} ± 17 | 161 ^a ± 9 |

Abbreviations: CD, chondrodystrophic; NCD, non-chondrodystrophic.

¹Differences in joint angles between small and medium sized CD dogs.

²Differences in joint angles between small- and medium-sized CD dogs. $p < 0.05$.

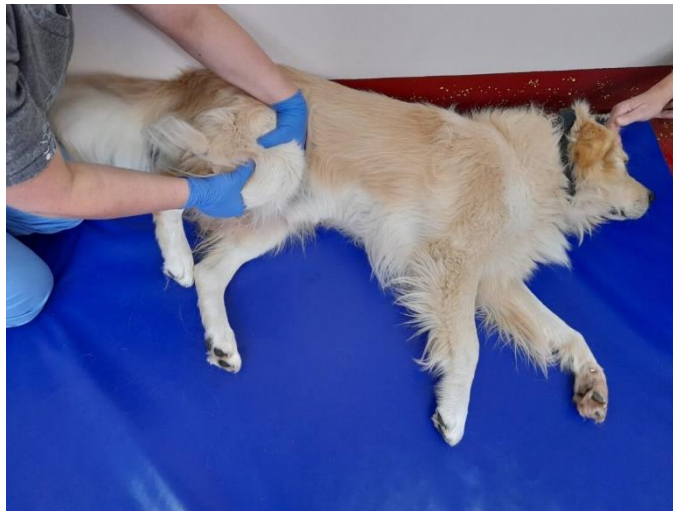³Differences of joint angles between small CD and NCD dogs.

⁴Differences in joint angles between medium CD and NCD dogs.

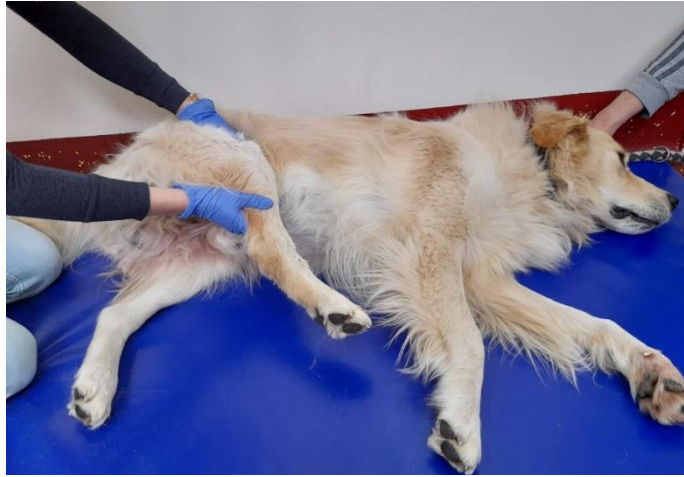(izvor: <https://onlinepethealth.com/goniometry-and-passive-range-of-motion-the-importance-of-the-individual/>)

A) Pasivne vježbe

Pasivni raspon pokreta (eng. *Passive range of motion*, PROM) je gibanje zgloba koji se odvija bez kontrakcije mišića, koristeći vanjske sile za postizanje pokreta zgloba (MILLIS i LEVINE, 2014). Preporuča se nakon ozljede i operativnog zahvata. Vježbe pasivnog raspona pokreta moraju biti ugodne za životinju. Izvode se u mirnoj prostoriji. Životinja se postavlja u lateralni ležeći položaj, a bolesna noga s kojom se manipulira treba biti blizu terapeutu. Terapeut započinje sa kratkom i laganom masažom oboljele noge, koja obično traje 2-3 minute. Zatim se jednom rukom noga stabilizira proksimalno od zgloba, a na distalni dio bolesnog zgloba postavlja se druga ruka kojom se izvodi lagana fleksija, a potom i ekstenzija (slika 6 i slika 7). Ostali zglobovi trebaju biti u neutralnom položaju. Pokreti fleksije i ekstenzije se ponavljaju dok životinja ne pokaže znakove nelagode ili boli. Kod postoperativnih stanja ponavljanje se najčešće radi 15 do 20 puta, 2 do 4 puta dnevno, ovisno o pacijentu. Vježba se može završiti laganom masažom oboljele noge i nanošenjem hladnih obloga. (ŠEHIĆ, 2014 A).



Slika 6. Fleksija koljena (izvor: arhiva Zavoda za rendgenologiju, ultrazvučnu dijagnostiku i fizikalnu terapiju)



Slika 7. Ekstenzija koljena (izvor: arhiva Zavoda za rendgenologiju, ultrazvučnu dijagnostiku i fizikalnu terapiju)

B) Aktivne potpomognute

Primjenjuju se kod životinja koje mogu stajati i hodati uz asistenciju. Najčešće se koriste orme i remeni, fizio lopte i kolica. Aktivno potpomognuti ROM se može izvesti dok životinja pliva ili hoda na pokretnoj traci, a terapeut joj pomaže u pokretanju ekstremiteta.

C) Aktivne

Primjenjuju se kod životinja koje mogu samostalno stajati i hodati te se postupno uvode vježbe poput stajanja, šetnje na povodcu, pokretne trake ili fizio lopte.

Rasponi pokreta i vježbe istezanja imaju važnu ulogu u poboljšanju pokreta zglobova nakon kirurških zahvata. Također su neophodne jer jačaju fleksibilnost, poboljšavaju ekstenziju mišića i mekih tkiva te onemogućuju buduće ozljede zglobova, mišića, tetiva i ligamenata. (ŠEHIĆ, 2014 A).

Istezanje

Istezanje je oblik vježbe pri kojoj je jedan mišić ili grupa mišića maksimalno elongirana. Istezanje se često izvodi u kombinaciji sa pasivnim rasponom pokreta u svrhu poboljšanja fleksibilnosti zglobova i istezanja mišića i tetiva. (ŠEHIĆ, 2014 A). Tijekom, ali i nakon vježbanja, pacijent ne smije osjetiti bol. Također, prilikom izvođenja vježbi, veterinar mora paziti da ne dođe do pucanja tkiva. (MILLIS, 2004).

Istezanje možemo podijeliti na 3 vrste: statičko, prolongirano mehaničko i balističko.

Kod statičkog istežanja zglob se stavlja u položaj tako da su mišići i vezivno tkivo maksimalno istegnuti kod njihove najveće dužine. Istežanje bi trebalo trajati 15 – 30 sekundi.

Prolongirano mehaničko istežanje nalikuje statičkom istežanju, ali je primjena snage slabija, a istežanje je produljeno. Ono traje najmanje 20 minuta do nekoliko sati.

Balističko istežanje ili dinamičko istežanje, za razliku od statičkog istežanja, se izvodi brzim serijskim pokretima koji istegnu mišiće i vezivno tkivo. Oni traju kratko i visokog su intenziteta. Takav tip vježbe nije povoljan za životinje jer izaziva nelagodu. (ŠEHIĆ, 2014 A).

4.2. Masaža

Masažu ubrajamo u pasivni oblik fizikalne terapije. To je metoda namjernih i sustavnih pokreta ruku na tijelu sa ciljem manipulacije tjelesnim tkivima (koža, potkožje, mišići, tetive i fascije) (COATES, 2018.). Masaža ozljeđenog ekstremiteta poboljšava cirkulaciju krvi, potiče limfnu drenažu i pospješuje metabolizam tkiva (ŠEHIĆ, 2014 B). Laganim glađenjem (klizanjem) potiče se relaksacija mišića, a duboka masaža izazvat će kontrakciju (ŠEHIĆ, 2014 B). Trajanje masaže prilagova se svakoj životinji, a može trajati od 5 do 30 minuta. Kod životinja sa oboljenjem stražnjih nogu, masaža može smanjiti naprezanje mišića vrata i ramena nastalih zbog preopterećenosti prednjih nogu. Nakon operativnog zahvata pritisak na mjesto reza se ne preporuča, ali lagana masaža uz područje ozljede može ublažiti upalu i napetost mišića (SIMS i sur., 2015).

Kolagen je osnovni sastojak vezivnog tkiva koji pruža otpor podužnom opterećenju i silama koje djeluju na tkivo. Kolagena vlakna su raspoređena u snopove, a njihov smjer ovisi o naprezanju kojima su tkiva bilo podvrgnuto. Kako bi se oštećenje unutarnje strukture kolagenih vlakana spriječilo, ne smijemo pretjerivati s istežanjem tkiva (ŠEHIĆ, 2014 B).


Odabir masaže ovisi o cilju liječenja i patološkom stanju tkiva. Tijekom masaže pas treba udobno ležati na podu ili nekoj povišenoj podlozi u lateralnom položaju. Dok pas leži, osoba koja izvodi masažu treba sjesti pored njega u sebi udobni položaj. Masažu je poželjno izvoditi po regijama tijela. (ŠEHIĆ, 2014 B).

Postupci masaže su:

A) Tehnika glađenja

Za početak masaže povoljna je tehnika glađenja. To je metoda koja opušta i smiruje psa, upoznaje ga i navikava na dodir te smanjuje mišićni tonus. Rukama se polagano prelazi od glave prema prstima životinje primjenjujući umjereni pritisak (CORTI, 2014).

Kada se životinja potpuno umiri, glađenje se izvodi od distalnih dijelova odnosno od šapa prema proksimalnim dijelovima. Postupak se završava preko limfnog čvora i šake se vraćaju na početak. Takav oblik masaže koristan je jer smiruje edeme, poboljšava mobilnost između tkiva i potiče istežanje mišićnih vlakana (ŠEHIĆ, 2014 B).



Slika 8. Masaža, tehnika glađenja (izvor: <https://be.chewy.com/give-pup-dog-massage/>)

B) Gnječenje

Gnječenje su kratki i brzi pokreti ruku na mišićima. Pritisak je umjeren i traje oko 15 sekundi na pojedinom području. Gnječenje se može primjeniti na različitim dijelovima tijela, a vrlo je učinkovito na većim mišićima. Pritisak na mišić, a potom i otpuštanje, pojačat će cirkulaciju što dovodi do smanjenja mišićnog tonusa. Gnječenje povećava mobilnost i duljinu fibroznog tkiva, sudjeluje u uklanjanju kemijskih iritanata, regenerira mobilnost između površina tkiva i jača kožne reflekse (ŠEHIĆ, 2014 B).

C) Trljanje

Trljanje ili frikcija se izvodi tako da se na površinu kože tretiranog dijela tijela postavljaju vrhovi prstiju ili palca. Prstima se tkivo pritišće u dubinu, a dok pritisak traje, rade se manji kružni pokreti. Uloge trljanja su: stimulacija lokalne cirkulacije, uklanjanje kemijskih iritanata i omogućavanje pokretljivosti između tkivnih površina (ŠEHIĆ, 2014 B).

D) Tuckanje

Perkusija ili tuckanje podijeljena je u tri najčešća oblika: stezanje, lupkanje i sjeckanje. Prilikom izvođenja lupkanja, ruke su poluotvorene i sklopljene kao u pljesak, a bočna strana je postavljena okomito na tretirano područje. Postupak započinje laganim pritiskom i postupno prelazi u brži i jači. Lupkanje stimulira lokalnu cirkulaciju, potiče reflekse mišića i tetiva te stimulira mišićni tonus (ŠEHIĆ, 2014 B).

4.3. Elektroterapija

Električna stimulacija je jedan od uobičajenih postupaka u fizikalnoj terapiji. Vrlo je učinkovita kod različitih metoda i dijagnoza uključujući: povećanje mišićne snage, oporavak mišića, poboljšanje mišićnog tonusa, ubrzano cijeljenje rana, smanjenje edema i transdermalni unos lijekova (iontoforeza) (ŠEHIĆ, 2014 C).

Kod pacijenata koji su podvrgnuti kirurškom zahvatu zbog rupture prednjeg križnog ligamenta elektroterapija se provodi na 2 načina: transkutana električna živčana stimulacija (TENS) i neuromuskularna električna živčana stimulacija (NMES).

Transkutana električna živčana terapija je oblik elektrostimulacije koji djeluje kao analgezija. U terapiji se mogu primjenjivati niske frekvencije (<10Hz) i visoke frekvencije (>50Hz) ovisno je li riječ o akutnom ili kroničnom procesu (SLUKA i WALSH, 2003). Postupak traje oko 40 minuta.

Prije početka tretmana, koža se mora obrijati i očistiti od nečistoća. Prije postavljanja elektrode, na kožu se nanosi gel koji će povećati provodljivost struje prilikom elektroterapije (ŠEHIĆ, 2014 C).

Za razliku od transkutane električne živčane terapije čija svrha je ublažavanje boli, neuromuskularna električna živčana stimulacija je usmjerena na kontrakcije mišića (ŠEHIĆ, 2014 C).

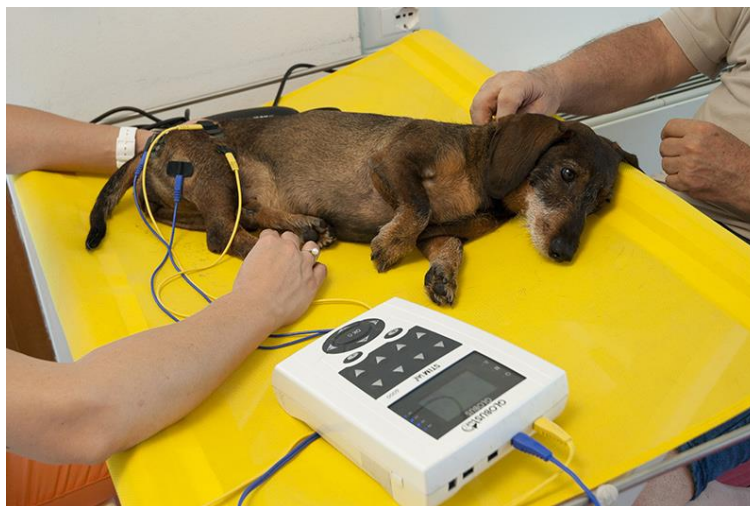Neuromuskularna električna živčana stimulacija (NMES) je primjena električne struje koja putuje kroz kožu, stimulira motoričke i periferne živce te izaziva kontrakciju skeletnih mišića (ŠEHIĆ, 2014 C).

U tablici 3. su navedene indikacije i kontraindikacije za primjenu neuromuskularne električne živčane stimulacije.

Tablica 3. Indikacije i kontraindikacije za NMES (modificirano prema: ŠEHIĆ, 2014)

| INDIKACIJE | KONTRAINDIKACIJE |
|--|--|
| oporavak nakon liječenja prijeloma | febrilna stanja |
| rekonstrukcija prednjih križnih ligamenta | životinja sa pacemakerom ili srčanom manom |
| uklanjanje tkiva meniskusa | tromboza ili krvarenje |
| unutarnje ozljede glave | karotidni sinus |
| ozljede kralježnične moždine | Graviditet |
| neurološke bolesti sa posljedičnom parezom | Tumori |

Područje kože, na koje će se pričvrstiti elektrode i primjeniti elektrostimulacija, potrebno je obrijati i očistiti alkoholom. Elektroda se postavlja na mjesto gdje motorički živac ulazi u mišić kako bi se postigla željena kontrakcija stimulacijom nižom jakosti struje (ŠEHIĆ, 2014 C). Tretman traje 10 – 30 minuta i trebao bi se ponavljati svakodnevno.



Slika 9. Elektrostimulacija (izvor: <https://www.globusvet.it/wp-content/uploads/2018/12/Tens01-LOW.jpg>)

4.4. Hidroterapija

S godinama hidroterapija je postala važan dio rehabilitacije u veterinarskoj medicini kao terapija koja pospješuje jačanje mišića i mišićnog tonusa, ravnotežu, poboljšava pokrete i smanjuje bol (VRBANAC i sur., 2017).

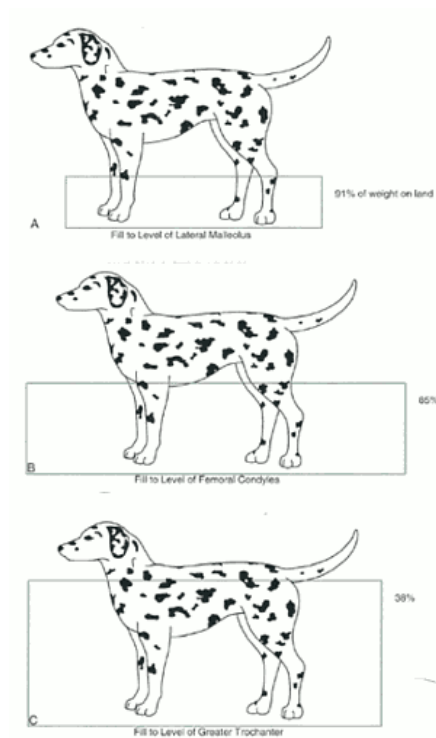
Hidroterapija je metoda fizikalne terapije, koja se primjenjuje vodom u svrhu liječenja (VRBANAC i sur., 2017). Ona obuhvaća vanjsku i unutarnju primjenu vode, a voda može biti u bilo kojem fizikalnom stanju (ŠEHIĆ, 2014 D). Ovisno o površini tijela na koju voda djeluje, hidroterapija se dijeli na opću i lokalnu (ŠEHIĆ, 2014 D; VRBANAC i sur. 2017).

Kao opći oblik hidroterapije, postoji imerzijska hidroterapija. Najčešće se izvodi plivanjem ili vježbanjem u vodi. Prednost ovakve hidroterapije je da uranjanjem životinje u vodu, njezina težina postaje manja, a fiziološke kretnje su lakše i pravilnije. Terapijski učinak se postiže djelovanjem fizikalnih svojstava vode: uzgon, hidrostatski tlak, gustoća, viskoznost i termička svojstva vode (VRBANAC i sur., 2017).

Terapija se zasniva na Arhimedovom zakonu odnosno sili uzgona koji tvrdi da: "tijelo uronjeno u vodu gubi prividno na težini onoliko koliko je težak volumen istisnute tekućine" (ŠEHIĆ, 2014 D).

Uzgon je sila koja nastaje zbog djelovanja hidrostatskog tlaka na tijelo koje je uronjeno u vodu.

Prema istraživanju (Tragauer i Levine, 2002) koje je provedeno na psima na različitim dubinama imerzije, zaključeno je da se ovisno o stupnju uronjenosti u vodu javljaju različite sile uzgona. Psu kojemu je razina imerzije do lateralnog malleolusa goljenične kosti, težina tijela iznosi približno 91% njegove težine na tlu. Težina psa potopljenog do razine lateralnog kondila bedrene kosti iznosi 85%, a ukoliko je tijelo uronjeno do visine velikog trohantera bedrene kosti iznosi 38% težine na suhom (slika 11) (VRBANAC i sur., 2017).



Slika 10. Imerzija tijela kod hidroterapije (LEVINE i sur., 2014)

U veterinarskoj medicini hidroterapija se može provoditi u obliku hodanja i vježbanja na pokretnoj traci ili plivanjem u posebno dizajniranim bazenima (VRBANAC i sur., 2017).

Hodanje, trčanje ili vježbanje na pokretnoj traci izvodi se u bazenima za hidroterapiju (slika 12). Temperatura vode u takvim bazenima trebala bi iznositi 28-32°C. Smatra se da bi vježbanje u hladnijoj vodi uzrokovalo stres, a u toplijoj iscrpljenost životinje (VRBANAC i sur., 2017).

Terapija u bazenima sa pokretnom trakom važna je na početku terapije kada životinja ne želi opteretiti zahvaćeni ekstremitet (SPINELLA i sur., 2021). Također, s obzirom da je hodanje na pokretnoj traci u vodi više kontrolirano kretanje od plivanja, naprezanje zglobova je smanjeno pa je takav oblik terapije prikladniji u ranijim fazama rehabilitacije (VRBANAC i sur., 2017).

Psa se polako uvodi u prostor sa bazenima te on samostalno može ušetati na traku. Kada je bazen napunjen, a pas pripremljen i postavljen na traku, započinje sa sporim hodom kako bi se prilagodio i navikao na traku (LEVINE i sur., 2014). Brzina trake se prilagođava pacijentu, ovisno o njegovom stanju. Cilj sporijeg hoda je opteretiti određeni ekstremitet, a sa napretkom u terapiji, brzina trake se postupno povećava što će pospješiti jačanje muskulature (VRBANAC i sur., 2017).



Slika 11. Hidroterapija na podvodnoj traci za trčanje (izvor: arhiva Zavoda za rendgenologiju, ultrazvučnu dijagnostiku i fizikalnu terapiju)

Drugi oblik hidroterapije je plivanje u bazenu. Temperatura vode u bazenu pri terapiji ortopedskog slučaja varira između 25 i 30°C. Terapija se preporuča 4-6 tjedana nakon operacije zglobova. Plivanje se odvija pod stalnim nadzorom terapeuta koji kontrolira kretnje psa te sprječava nagle pokrete (VRBANAC i sur. 2017).



Slika 12. Hidroterapija u bazenu. (izvor: <https://www.fit4dogsuk.com/dog-hydrotherapy>)

4.5. Terapija laserom

Prema snazi laseri se dijele u 4 skupine od čega se samo 3. i 4 skupina primjenjuju u fizikalnoj terapiji. Treću skupinu čine medicinski laseri niže snage (LLLT) ili tzv. hladni laseri, a u 4. skupinu spadaju medicinski, vojni i industrijski laseri neograničene snage (HILT). Hladni laser se primjenjuje u tretmanu površine kože, a topli laser ima učinak na dublje slojeve tkiva (ŠEHIĆ, 2014 F).

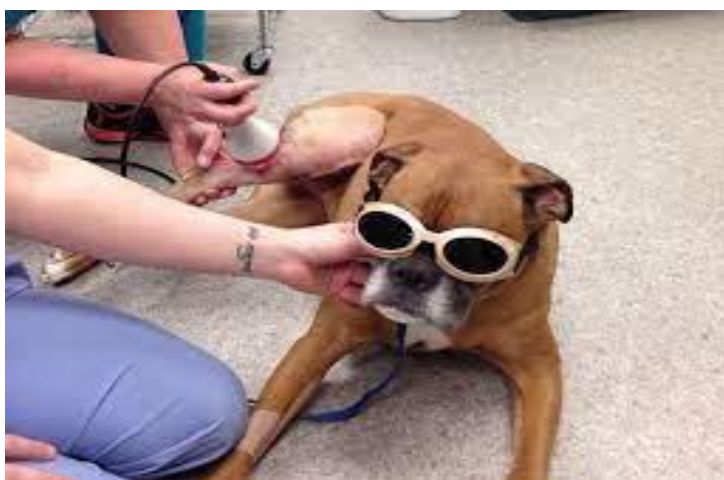Terapija hladnim laserom (LLLT) je oblik fizikalne terapije gdje se primjenjuje jednobojno lasersko svjetlo na živa tkiva. Cilj terapije je stvoriti biološke odgovore kao što su proliferacija osteoblasta i cijeljenje rana. Terapija je jednostavna, neinvazivna i bezbolna (RENEWICK i sur., 2018). Ona postaje sve učestalija zbog pozitivnog učinka i širokog spektra primjene (ŠEHIĆ i sur., 1997). LLLT je razvijena da bi pospješila cijeljenje rana i kostiju, uključujući rane koje sporo zarastaju, operacijske rane ili stanja poput osteoartritisa (RENEWICK i sur, 2018).

Pravilno doziranje za površinsko tkivo je 3 – 4 J/cm², a za većinu dubljih tkiva 8 – 10 J/cm² (ŠEHIĆ, 2014 F).

Indikacije za terapiju laserom su: kirurški i ortopedski zahvati, prijelomi, traume, piotraumatski dermatitis, otitis externa, tretmani benignih bradavica. Primjena lasera nije poželjna tijekom graviditeta i malignih procesa, a laserskim zrakama nije preporučljivo izlagati područje timusa, epifize, tiroidee, testise i mjesta krvarenja. Tijekom tretmana oči ne smiju biti izložene laseru i moraju se zaštititi naočalama (ŠEHIĆ, 2014 F).

Nakon kirurških i ortopedskih zahvata laser smanjuje edem, povećava cijeljenje i reducira bol (ŠEHIĆ, 2014 F).

Nakon kirurških zahvata, terapija se provodi 2 – 3 puta tjedno i nastavlja se dok rana u potpunosti ne zaraste (ŠEHIĆ, 2014 F).



Slika 13. Primjena lasera u veterinarskoj medicini. (izvor:<https://salemanimalhospitalnh.com/services/pet-laser-therapy>)

4.6. Krioterapija

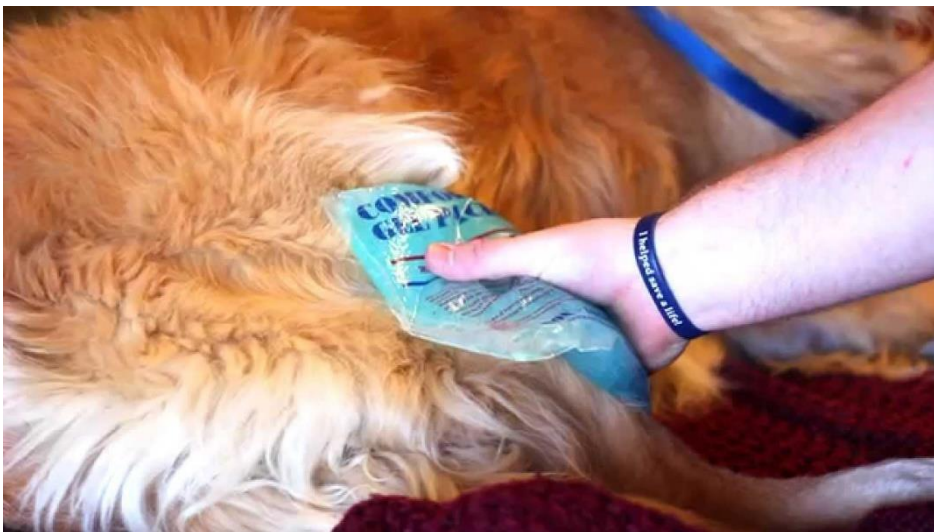Krioterapija ili terapija hladnoćom je jedna od najstarijih oblika fizikalne terapije. Najčešće se primjenjuje nakon akutnih ozljeda tkiva i kirurških zahvata, a nakon vježbe za vrijeme rehabilitacije smanjuje potencijalne sekundarne upalne reakcije (ŠEHIĆ, 2014 E).

Glavni učinci krioterapije su: analgezija, sprječavanje i smanjivanje edema, vazokonstrikcija, usporavanje cirkulacije i dotoka krvi (ŠEHIĆ, 2014 E).

Krioterapija se može primjenjivati na različite načine. Metode krioterapije su: hladni oblozi, hladna kompresija, hladne kupke i kontrastne kupke, hladne masaže i hladni sprejevi tj. sprejevi sa hladnim isparavanjem (ŠEHIĆ, 2014 E).

Hladni oblozi

Najjednostavniji oblik krioterapije je primjena hladnih obloga. Takvi oblozi mogu biti brze i jednostavne kućne izrade kao npr: zdrobljeni led umotan u tkaninu, smrznuto povrće, a u slučaju da nema leda, hladni oblog se može pripremiti miješanjem vode i 70% - tnog denaturiranog etilnog alkohola u omjeru 3:1. Kao komercijalni oblici hladnih obloga koriste se prekrivači sa cirkulirajućom vodom i hladni oblozi ispunjeni gelom koji se mogu višekratno koristiti (slika 14). Ovakva metoda krioterapije najčešće traje 15-20 minuta, a 5-10 minuta od početka terapije radi se kontrola tkiva na reakciju (ŠEHIĆ, 2014). Hladni oblozi se nikad ne smiju primjeniti direktno na kožu. Kako bi se koža zaštitila od ozljeda, uvijek se mora koristiti sloj suhe ili vlažne (brže prenosi hladnoću) tkanine. Uporaba obloga koji sadrže antifriz (etilen glikol) nije preporučljiva kod životinja jer su vrlo toksični u slučaju ingestije (ŠEHIĆ, 2014 E).

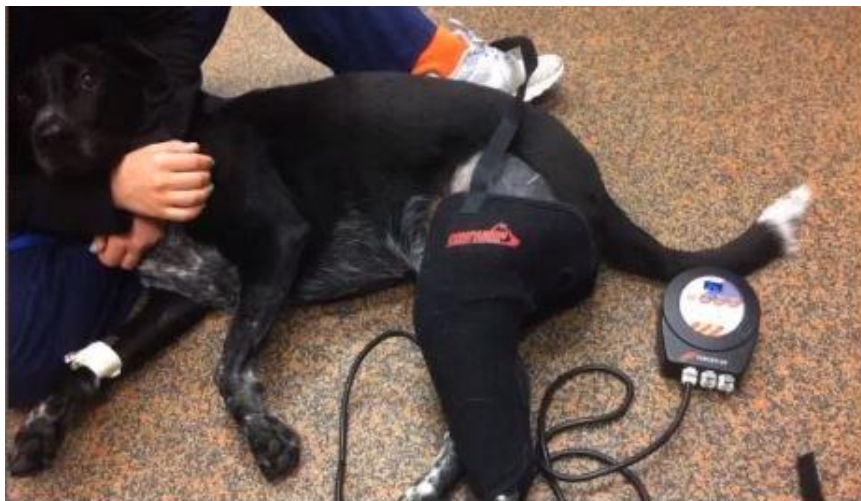

Slika 14. Gel oblozi na koljenu. (izvor: <https://i.ytimg.com/vi/NjuLPgF2-T4/maxresdefault.jpg>)

Hladna kompresija

Hladna kompresija je metoda koja se najčešće koristi za liječenje akutne faze upale i cijeljenje tkiva (ŠEHIĆ, 2014 E). U suvremenoj krioterapiji postoje uređaji koji kroz odvojene cijevi izmjenično pumpaju hladnu vodu i zrak. Te cijevi su smještene unutar rukava koji je omotan oko uda. U rukavu sa zrakom naizmjenično nastaje kompresija pod tlakom. Temperatura vode u uređaju je 2-10°C (DRAGONE i sur. 2013)(slika 15).

Prema istraživanju (MILLARD i sur., 2013) koje je provedeno na 10 zdravih, odraslih pasa miješane pasmine, praćene su promjene temperature na raznim dubinama tkiva. Na psima je primjenjena hladna kompresija komercijalnim pakiranjem smrznutog gela koji je ohlađen na -16.8°C. Kompresija je aplicirana tijekom perioda od 5, 10 i 20 minuta. Promjene u temperaturi bilježene su svake minute kroz 10 minuta od skidanja obloga, a zatim svakih 5 minuta dok se temperatura nije vratila unutar 2% od početne vrijednosti. Nakon 5 minuta primjene, temperatura na površini kože se značajno smanjila u usporedbi sa kontrolnom (početnom) temperaturom, a u dubljim tkivima promjene nije bilo. Nakon 10 i 20 minuta hlađenja, promjena u temperaturi nije bila značajnija u odnosu na hlađenje tijekom 5 minuta. Također, nakon uklanjanja obloga, površina koža se zagrijala brže od dubljeg tkiva. (MILLARD i sur., 2013).



Slika 15. Hladna kompresija. (izvor: <https://www.companionanimalhealth.com/page/cold-compression>)

Hladne kupke

Hladna kupka je postupak uranjanja zahvaćenog dijela tijela u kadu sa hladnom vodom neposredno nakon ozljede. Uranjanjem u hladnu kupku, temperatura tijela opada (ŠEHIĆ, 2014 E). Temperatura vode tijekom terapije iznosi 2-16°C, a vrijeme trajanja je 10-20 minuta. Ovakav oblik krioterapije nije preporučljiv za velike rane jer povećava rizik od infekcije i produžuje vrijeme cijeljenja. U veterinarskoj medicini se teško provodi jer je potrebno mirovanje životinje u posudi s hladnom vodom (DRAGONE i sur., 2013).

Izmjenične kupke

Izmjenična kupka se temelji na naizmjeničnoj primjeni hladne i tople vode na bolesno područje. Na taj način dolazi do ciklične vazodilatacije i vazokonstrikcije što je vrlo učinkovito za smanjenje edema.

Osim u akutnoj fazi, kontrastne kupke se koriste i u periodu prelaska ozljede u subakutnu fazu. Tijekom akutne faze cijeljenja hladnoća se aplicira duže od topline. Odnosno primjena hladne vode traje 3 – 4 minute, a tople vode 1 minutu. Sa cijeljenjem tkiva vrijeme terapije u hladnoj vodi se skraćuje, a u toploj produžuje. Terapija traje 15 – 30 minuta. U slučaju akutne ozljede, liječenje se završava u hladnoj vodi kako bi se spriječila pojava edema. Kod subakutnih ili kroničnih stanja, terapija se završava u toploj vodi (ŠEHIĆ, 2014 E).

Hladne masaže

Hladna masaža je brzi i učinkoviti oblik krioterapije većinom primjenjiv kod ljudi. U kalupima cilindričnog oblika zamrzava se voda koja će se koristiti za izvođenje masaže. Led se postavlja direktno na kožu pacijenta. Terapija traje 5 – 10 minuta ili dok tretirano područje ne postane blago ružičasto, eritematozno i utrnulo. Metoda je posebno primjenjiva na malim i nepravilnim područjima. (ŠEHIĆ, 2014 E).

Hladi sprejevi

Hladni sprejevi ili sprejevi sa hladnim isparavanjem sadrže tekućinu koja u kontaktu sa kožom apsorbira toplinu, a sa povećanjem temperature tekućina prelazi u maglicu. Takvi sprejevi imaju kratkotrajan hladni učinak. Za liječenje određene točke, mišić mora biti u lagano istegnutom položaju. Sprej se pršće u smjeru od proksimalnog prema distalnom dijelu, brzinom 10 cm/sek i s udaljenosti 30 cm od kože. Važno je nasprejati cijelu dužinu mišića pa se postupak ponavlja tri do četiri puta

kako bi se zahvatilo cijelo područje. U humanoj medicini se aplicira površinski na kožu za liječenje lokalne boli. Zbog dlačnog pokrivača psa, koji će onemogućiti direktni kontakt spreja sa kožom, učinak ove metode je upitan, a u slučaju ingestije ili kontakta s očima mogu biti vrlo štetni za zdravlje životinje. (ŠEHIĆ, 2014 E).

Poslijeoperacijski MRIT

Ukoliko je životinja liječena postupkom lateralnog šava, prvih 8 tjedana od operacije dopuštena je ograničena tjelovježba, a kroz sljedećih nekoliko tjedana životinja se postupno vraća uobičajenim aktivnostima. Obzirom da je snaga mišića koji prelaze preko koljena 4 puta veća od tjelesne težine životinje, preopterećenje zgloba može uzrokovati pucanje šava prije stvaranja snažnog fibroznog (ožiljkastog) tkiva. U pravilu, ukoliko ne dođe do poboljšanja kroz 8 – 12 tjedana ili dođe do poboljšanja nakon čega uslijedi pogoršanje, to ukazuje na puknuće meniskusa ili puknuće šava, odnosno reakcija tijela na šav tj. materijal. Tri mjeseca poslijeoperacijski konac se uklanja, a nastalo fibrozno tkivo dugoročno stabilizira koljeni zglob. (PIERMATTEI i sur., 2006).

Poslijeoperacijski TPLO

Nakon kirurškog zahvata TPLO psu se treba osigurati ograđeni manji prostor ili kavez sa mekom, čistom i suhom podlogom. Tijekom prvih par dana na ranu se preko komada tkanine primjenjuju hladni oblozi za smanjenje upale. Kroz 3 ili više mjeseca, aktivnost životinje ograničena je na laganu šetnju na povodcu sa postupnim povećanjem (broja) učestalosti i trajanja šetnji. Životinja se ne smije kretati ili trčati bez povodca, skakati na namještaj ili penjati se po stubama. Dva do tri puta dnevno vlasnik sa psom izvodi ROM vježbe. Po potrebi se daju lijekovi. Također, za brži i uspješniji oporavak preporučuju se masaže, hidroterapija, krioterapija ili npr. neuromuskularna stimulacija (PIERMATTEI i sur. 2006). Na taj način se ojačava *m. quadriceps*, a posebno propisana dijeta će spriječiti nepoželjno opterećenje koljena (VUKELIĆ i PEĆIN, 2018). Rendgensko snimanje i analiza se provode 6 – 8 tjedana nakon operacije. Funkcionalnost udova vraća se već kroz 6 – 8 tjedana, a potpuni oporavak očekuje se za 4 – 6 mjeseci (PIERMATTEI i sur. 2006).

5. Zaključak

Ruptura prednjeg križnog ligamenta je česti uzrok hromosti kod pasa. Ozljeda najčešće nastaje kao posljedica rotacije koljena ili hiperekstenzije. Često je riječ o kroničnom procesu. Ruptura prednjeg križnog ligamenta može biti djelomična ili potpuna. Parcijalna ruptura u većini slučajeva prelazi u potpuno puknuće. Ruptura najčešće rezultira progresivnim osteoartritisom i slabljenjem funkcije ekstremiteta. Ovisi o različitim čimbenicima, poput veličine, starosti i pasmine psa. Prije liječenja i određivanja fizikalne terapije, nužno je provesti odgovarajuće dijagnostičke postupke. Stanje se može liječiti konzervativno ili kirurški. Kirurško liječenje uz prilagođenu fizikalnu terapiju rezultira boljim uspjehom od konzervativnog oblika liječenja. Postoperativno se preporučuju ROM vježbe, masaža, hidroterapija i elektrostimulacija.

6. Literatura

1. ARNOLDY, C. J. (2010): Rehabilitation for Dogs with Cranial Cruciate Ligament Rupture. U: Advances in The Canine Cranial Cruciate Ligament (Muir P., ur.). ACVS Foundation. Str. 249-253.
2. BENNETT, D., B. TENNANT, D. G. LEWIS, J. BAUGHAN, C. MAY, S. CARTER (1988): A reappraisal of anterior cruciate ligament disease in the dog. *J. Small. Anim. Pract* 29, 275-297.
doi: <https://doi.org/10.1111/j.1748-5827.1988.tb02286.x>
3. CARPENTER Jr, D. H., R. C. COOPER (2000): Mini Review of Canine Stifle Joint Anatomy. *Anatomia, Histologia, Embryologia*. 29, 321-329. doi:10.1046/j.1439-0264.2000.00289.x.
4. BRIGGS, K. K. (2004): The Canine Meniscus: Injury and Treatment. *Compend. Contin. Educ. Vet.* – North American Edition. 687-697.
5. COATES, J. C. (2018): Manual Therapy. U: *Canine Sports Medicine and Rehabilitation* (Zink. D., Van Dyke. J. B., ur.). John Wiley & Sons, Hoboken, str. 120-135.
6. COMBLAIN, F., S. SERISIER, N. BARTHELEMY, M. BALLIGAND, Y. HENROTIN (2015): Review of dietary supplements for the management of osteoarthritis in dogs in studies from 2004 to 2014. *J. Vet. Pharmacol. Ther.* 39,1-15. doi: [10.1111/jvp.12251](https://doi.org/10.1111/jvp.12251)
7. CORTI, L. (2014): Massage Therapy for Dogs and Cats. *Topics in Companion Animal Medicine*, 54-57.
8. DRUM, M. G., D. J. MARCELLIN-LITTLE, M. S. DAVIS (2015): Principles and Applications of Therapeutic Exercises for Small Animals. *Review. Vet. Clin. North Am. Small Anim. Pract.*, 45, 73-90.
8. DRAGONE, L., K. HEINRICHS, D. LEVINE, T. TUCKER, D. MILLIS (2013): Superficial Thermal Modalities. U: *Canine Rehabilitation and Physical Therapy*. (Millis D. L., D. Levine, ur.). Elsevier Saunders. Philadelphia. Str. 312-327.
9. EVANS, H. E., A. DE LAHUNTA (2013): *Miller's Anatomy of the Dog*, 4th Edition. Saunders Elsevier, St. Louis, Missouri.
10. FITZPATRICK, F. A. (2004): Cyclooxygenase Enzymes: Regulation and Function. *Curr. Pharm. Des.* 10, 577-588. doi: [10.2174/1381612043453144](https://doi.org/10.2174/1381612043453144)
11. HAYASHI, K., P. A. MANLEY, P. MUIR (2004): Cranial Cruciate Ligament Pathophysiology in Dogs with Cruciate Disease: A Review. *JAAHA* 40, 385-390.
12. JERRAM, R. M., A. M. WALKER (2003): Cranial cruciate ligament injury in the dog: pathophysiology, diagnosis and treatment, *N. Z. Vet. J.*, 51, 149-158.
doi: [10.1080/00480169.2003.36357](https://doi.org/10.1080/00480169.2003.36357).
13. JOHNSON, J. M., A. L. JOHNSON (1993): Cranial cruciate ligament rupture: Pathogenesis, Diagnosis, and Postoperative Rehabilitation. *Vet. Clin. North Am.: Small Animal Practice*. 23, 717-733. doi: [10.1016/s0195-5616\(93\)50078-5](https://doi.org/10.1016/s0195-5616(93)50078-5)

14. KRAEUTLER, M. J., R. M. WOLSKY, A. F. VIDAL, J. T. BRAVMAN (2017): Anatomy and Biomechanics of the Native and Reconstructed Anterior Cruciate Ligament: Surgical Implications. *J. Bone Joint Surg.*, 99, 438-445. doi: [10.2106/JBJS.16.00754](https://doi.org/10.2106/JBJS.16.00754)
15. KÖNIG H. E., H. G. LIEBICH (2009): Zdjelični ud (membrum pelvinum). U: Anatomija domaćih sisavaca: Udžbenik i atlas (M. Zobundžija, K. Babić, V. Gjurčević Kantura, ur.) Naknada Slap, Zagreb, 225-286.
16. LEVINE, D., D. MILLIS, J. FLOCKER, L. MACGUIRE (2014): Aquatic Therapy. U: Canine Rehabilitation and Physical Therapy (Millis, D., Levine, D., ur.). Elsevier, Philadelphia, str. 526-542.
17. MILLIS, D., D. LEVINE (2014): Range-of-Motion and Stretching Exercise. U: Canine Rehabilitation and Physical Therapy (Millis, D., Levine, D., ur.). Elsevier, Philadelphia, str. 431-446.
18. MARTELLO, E., M. BIGLIATI, R. ADAMI, E. BIASIBETTI, D. BISANZIO, G. MEINER, N. BRUNI (2022): Efficacy of a dietary supplement in dogs with osteoarthritis: A randomized placebo-controlled, double-blind clinical trial. *PLOS ONE*, 17, 1-10.
doi: [10.1371/journal.pone.0263971](https://doi.org/10.1371/journal.pone.0263971)
19. MILLIS, D. (2004): Getting the dog moving after surgery. *J. Am. Anim. Hosp. Assoc.*, 429-436.
doi:10.5326/0400429
20. MILLARD, P. R., H. A. TOWLE-MILLARD, D. C. RANKIN, J. K. ROUSH (2013): Effect of cold compress application on tissue temperature in healthy dogs. *Am. J. Vet. Res.*, 74, 443-447.
doi:10.2460/ajvr.74.3.443
21. PIERMATTEI, D. L., G. L. FLO, C. E. DECHAMP (2006): Brinker, Piermattei and Flo's Handbook of Small Animals Orthopedics and Fracture Repair, 4th Ed. Saunders Elsevier, St. Louis, MO. USA.
22. RENWICK, S. M., A. I. RENWICK, D. C. BRODBELT, J. FERGUSON, H. ABREU (2018): Influence of class IV laser therapy on the outcomes of tibial plateau leveling osteotomy in dogs, *Vet. Surg.*: 1-9. doi: [10.1111/vsu.12794](https://doi.org/10.1111/vsu.12794)
23. ROK, L., I. KARASELIMOVIĆ, M. KRESZINGER, M. PEĆIN, H. LABURA (2011): Puknuće prednjeg križnog ligamenta u pasa. *Veterinar* 49, 40-49.
24. DE ROOSTER, H., T. DE BRUIN, H. VAN BREE (2006): Morphologic and Functional Features of the Canine Cruciate Ligaments, *Vet. Surg.* 35, 769-780.
doi: [10.1111/j.1532-950X.2006.00221.x](https://doi.org/10.1111/j.1532-950X.2006.00221.x)
25. SIMS, C., R. WALDRON, D. J. MARCELLIN- LITTLE (2015): Rehabilitation and Physical Therapy for the Neurologic Veterinary Patient. *Vet. Clin. North Am. Small Anim. Pract.*, 45, 123-143.
26. SLUKA, K. A., D. WALSH (2003): Transcutaneous Electrical Nerve Stimulation: Basic Science Mechanisms and Clinical Effectiveness. American pain society

27. SPINELLA, G., G. ARCAMONE, S. VALENTINI (2021): Cranial Cruciate Ligament Rupture in Dogs: Review on Biomechanics, Etiopathogenetic Factors and Rehabilitation. *Vet. Sci.*, 8, 186. str 1-22. doi: [10.3390/vetsci8090186](https://doi.org/10.3390/vetsci8090186)
28. ŠEHIĆ, M. (1995): Opća rendgenologija u veterinarskoj medicini, Veterinarski fakultet, Zagreb.
29. ŠEHIĆ, M. (2014. A.): Terapijske vježbe U: Fizikalna terapija i rehabilitacija pasa. Veterinarski fakultet, Zagreb, 65-82.
30. ŠEHIĆ, M. (2014 B): Masaža U: Fizikalna terapija i rehabilitacija pasa. Veterinarski fakultet, Zagreb, 85-92.
31. ŠEHIĆ, M. (2014 C): Elektroterapija U: Fizikalna terapija i rehabilitacija pasa. Veterinarski fakultet, Zagreb, 95-112.
32. ŠEHIĆ, M. (2014 D): Hidroterapija U: Fizikalna terapija i rehabilitacija pasa. Veterinarski fakultet, Zagreb, 141-146.
33. ŠEHIĆ, M. (2014 E): Oblici površinske termoterapije U: Fizikalna terapija i rehabilitacija pasa. Veterinarski fakultet, Zagreb, 149-157.
34. ŠEHIĆ, M. (2014 F): Laseri u terapiji U: Fizikalna terapija i rehabilitacija pasa. Veterinarski fakultet, Zagreb, 173-180.
35. ŠEHIĆ, M., M. MATKO (2012): Kompjutorizirana tomografija i dijagnostika patologije lubanje, mozga i kralježnice. Veterinarski fakultet, Zagreb.
36. ŠEHIĆ, M., V. BUTKOVIĆ, D. ŽUBČIĆ, D. STANIN (1997): Fizikalna medicina u terapiji i dijagnostici domaćih životinja. Veterinarski fakultet, Zagreb.
37. TOWELL, T. L., D. C. RICHARDSON (2010): Nutritional Management of Osteoarthritis. U: *Small Animal Clinical Nutrition* (M. S. Hand, C. D. Thatcher, R. L. Remillard, P. Roudebush, B. J. Novotny, ur.), 5th Edition, 695-713.
38. VRBANAC, Z., L. BARTOLOVIĆ, I. STOLIĆ (2017): Fizikalna svojstva vode u imerzijskoj terapiji. *Hrvatski veterinarski vijesnik*, 52-56.
39. VASSEUR, P. B. (1993): Stifle joint. U: *Textbook of Small Animal Surgery* (Slatter, D. ed.), 2nd Edition. Saunders, Philadelphia, 1817-1866.
40. VUKELIĆ, S., M. PEĆIN (2018): Dijagnostika i liječenje puknuća prednjeg križnog ligamenta. *Veterinar* 56, 20-25.
41. WOO, S. L. Y., S. S. CHAN, T. YAMAJI (1997): Biomechanics of knee ligament healing, repair and reconstruction. *J. Biomech.*, 30(5), 431-439. doi: [10.1016/s0021-9290\(96\)00168-6](https://doi.org/10.1016/s0021-9290(96)00168-6)
42. <https://reha.hr/cms/izokineticke-vjezbe-nakon-artroskopije/> posjećeno 28.6. 2023.
43. GHLICHLOO, I., V. GERRIETS (2023): Nonsteroidal Anti-Inflammatory Drugs, <https://www.ncbi.nlm.nih.gov/books/NBK547742/> posjećeno 26.8.2023.

Fizikalna terapija nakon operacije prednjih križnih ligamenta

Sara Ančić

Puknuće prednjeg križnog ligamenta je jedan od najčešćih ortopedskih problema pasa te česti uzrok hromosti i bolnosti zadnjih ekstremiteta. Ozljeda ligamenta nastaje kao posljedica brze unutarnje rotacije koljena za 20°- 50° u fleksiji ili pri snažnoj hiperekstenziji. U većini slučajeva je riječ o kroničnom procesu. Osim o genetskim čimbenicima, uzrok puknuća prednjeg križnog ligamenta može ovisiti o starosti i tjelesnoj masi psa. Ruptura prednjeg križnog ligamenta može biti djelomična ili potpuna. Dijagnoza puknuća prednjeg križnog ligamenta se postavlja na temelju anamneze i ortopedskog pregleda, te naknadnom rendgenskom pretragom, ultrazvukom, magnetskom rezonancom ili kompjutoriziranom tomografijom. Stanje se može liječiti konzervativno ili kirurški, a način liječenja se određuje ovisno o tjelesnoj masi i veličini psa, starosti, starosti procesa te financijskim mogućnostima i željama vlasnika. Kod manjih pasmina moguć je konzervativni način liječenja, a u većih pasmina pasa u pravilu se provodi operacijsko liječenje. Glavni cilj poslijeoperacijske njege je ojačati i stabilizirati koljeni zglob, a terapija se prilagođava svakom pacijentu. Kako bi oporavak bio brži, veterinari uz ROM vježbe, preporučuju masažu, hidroterapiju, krioterapiju i elektrostimulaciju.

Ključne riječi: prednji križni ligament, hiperekstenzija, hromost, TPLO, ROM vježbe, hidroterapija

8. Summary

Physical therapy after cranial cruciate ligament surgery

Sara Ančić

Cranial cruciate ligament rupture is one of the most common orthopedic problems in dogs and a frequent cause of lameness and pain in the hind limb. Ligament injury occurs as a result of rapid internal rotation of the joint in 20 to 50 degrees of flexion or at strong hyperextension. Mostly it is a chronic process. Beside genetic factors, the cause of cranial cruciate ligament rupture may depend on the dog's age and body weight. Rupture of the cranial cruciate ligament can be partial or complete. The diagnosis of cranial cruciate ligament rupture is based on the anamnesis and orthopedic examination, and subsequent X-ray examination, ultrasound, magnetic resonance or computed tomography. The condition can be treated conservatively or surgically, and the treatment method is determined depending on the dog's body weight and size, age, age of the process and the owner's financial capabilities and wishes. For smaller breeds, conservative treatment is possible, and for large breeds, usually is performed surgical treatment. The main goal of postoperative care is to strengthen and stabilize the knee joint. Also the therapy is adapted to each patient. In order to recover quickly beside ROM exercises, veterinarians recommend massage, hydrotherapy, cryotherapy and electrostimulation.

Keywords: cranial cruciate ligament, hyperextension, halt, TPLO, ROM exercise, hydrotherapy

9. Životopis

Rođena sam 24. kolovoza 1996. godine u Sisku te sam od rođenja živjela u Glini. Pohađala sam Osnovnu školu Glina, a po završetku svoje obrazovanje sam nastavila u Srednjoj školi Glina, smjer opća gimnazija koju sam završila 2015. godine. Tijekom školovanja su me zanimali predmeti prirodoslovnog i biomedicinskog područja. Stoga sam 2015. godine upisala integrirani preddiplomski i diplomski studij veterinarske medicine na Veterinarskom fakultetu Sveučilišta u Zagrebu s usmjerenjem veterinarskog javnog zdravstva, za koje sam se opredjelila na višim godinama fakulteta. Tijekom akademskog obrazovanja sam sudjelovala u pisanju rada koji je objavljen u sklopu 7th International Congress of Veterinary Science and Profession. Stručnu praksu sam obavljala u Veterinarskoj ambulanti Sisak gdje sam naknadno volontirala.