

Pregled kazuistike tumora maternice kuja na Klinici za porodništvo i reprodukciju Veterinarskog fakulteta u desetogodišnjem razdoblju

Pižeta, Vlatka

Master's thesis / Diplomski rad

2023

Degree Grantor / Ustanova koja je dodijelila akademski / stručni stupanj: **University of Zagreb, Faculty of Veterinary Medicine / Sveučilište u Zagrebu, Veterinarski fakultet**

Permanent link / Trajna poveznica: <https://um.nsk.hr/um:nbn:hr:178:405788>

Rights / Prava: [In copyright](#)/[Zaštićeno autorskim pravom.](#)

Download date / Datum preuzimanja: **2024-07-28**



Repository / Repozitorij:

[Repository of Faculty of Veterinary Medicine -
Repository of PHD, master's thesis](#)



SVEUČILIŠTE U ZAGREBU
VETERINARSKI FAKULTET

Vlatka Pižeta

Pregled kazuistike tumora maternice kuja na Klinici za porodništvo i reprodukciju
Veterinarskog fakulteta u desetogodišnjem razdoblju

Diplomski rad

Zagreb, 2023.

Sveučilište u Zagrebu

Veterinarski fakultet

Klinika za porodništvo i reprodukciju

Ovaj diplomski rad izrađen je na Klinici za porodništvo i reprodukciju Veterinarskog fakulteta Sveučilišta u Zagrebu, pod stručnim vodstvom mentora izv. dr. sc. Ivan Folnožić i prof. dr. sc. Silvijo Vince

Predstojnik: prof. dr. sc. Tugomir Karadjole

Mentor: izv. prof. dr. sc. Ivan Folnožić

prof. dr. sc. Silvijo Vince

Članovi povjerenstva za obranu diplomskog rada:

1. Izv. prof. dr. sc. Branimira Špoljarić
2. Izv. prof. dr. sc. Ivan Folnožić
3. Prof. dr. sc. Silvijo Vince
4. Dr. sc. Ivan Butković (zamjena)

ZAHVALA

Zahvaljujem se svojim mentorima, izv. prof. Folnožiću i prof. Vinceu, na pomoći, savjetima i trudu koji su mi pružili tijekom pisanja ovog diplomskog rada. Hvala Vam i za sva dnevna i noćna dežurstva u kojima ste nesebično dijelili svoje znanje i ohrabivali me u svemu što radim.

Najviše sam zahvalna svojoj mami, čije su nesebično odricanje i bezgranična ljubav bili moje sidro. Njeno vjerovanje u moje sposobnosti bilo je stalni izvor motivacije i zahvalna sam na žrtvama koju je podnijela kako bi osigurala moj uspjeh.

Svim svojim prijateljima zahvalna sam za podršku i ljubav. Njihova vjera u mene tijekom izazovnih vremena i slavlje tijekom pobjeda bili su stupovi snage koji su me održavali tijekom ovog fakulteta.

Svim profesorima, asistentima i tehničarima Klinike za porodništvo i reprodukciju neizmjereno sam zahvalna na vremenu i strpljenju koje su uložili u moj profesionalni razvoj. Bez njih ne bih ni shvatila da je veterinarska medicina moj životni poziv. Hvala na svakoj lijepoj riječi, razumijevanju i ohrabrenju. Svim volonterima Klinike, hvala što ste mi uljepšali svako dežurstvo svojom pozitivom i željom za napretkom.

POPIS KRATICA

GnRH – gonadotropni releasing hormone

FSH – folikulostimulirajući hormon

LH – luteinizirajući hormon

CEH – cistična hiperplazija endometrija

EP – endometrijalni polip

OHE – ovariohisterektomija

CT – kompjuterizirana tomografija

MR – magnetna rezonanca

IHC – imunohistokemija

FNA – aspiracijska citologija tankom iglom

POPIS PRILOGA

SLIKE:

Slika 1. Shematski prikaz ženskih spolnih organa

Slika 2. Shematski prikaz faza spolnog ciklusa u korelaciji s koncentracijama plazmatskog estrogena i progesterona

Slika 3. A) Parabazalne stanice; B) Male intermedijarne stanice

Slika 4. C) Velike intermedijarne stanice

Slika 5. D) Superficialne stanice s piknotičnom jezgrom

Slika 6. Prikaz promjena u tipovima stanica vaginalnog razmaza tijekom različitih faza spolnog ciklusa te promjene u koncentracijama progesterona, estrogena i LH

Slika 7. Grafikon prosječne dobi (godine) kuja na dan dijagnoze tumora maternice u čistokrvnih i križanih pasmina

Slika 8. Grafikon prosječne dobi (godine) kuja na dan dijagnoze tumora maternice prema kategoriji tjelesne mase

Slika 9. Grafikon udjela tvorbi (%) prema dijagnozi u kuja čistokrvne i križane pasmine

Slika 10. Grafikon prosječne dobi (godine) kuja na dan dijagnoze prema tipu neoplazije maternice

TABLICE:

Tablica 1. Klinički stadij tumora maternice (TNM klasifikacija)

Tablica 2. Prikaz tumora čiji se rizik za pojavu smanjuje nakon kastracije

Tablica 3. Uobičajeni dijagnostički imunohistokemijski markeri koji se koriste u veterinarskoj onkološkoj patologiji na presjecima tkiva fiksiranim u formalinu i u parafinu

Tablica 4. Podjela tumora maternice

Tablica 5. Podjela tumora na benigne i maligne

SADRŽAJ

1. UVOD	1
2. PREGLED DOSADAŠNJIH SPOZNAJA	2
2.1. Anatomija ženskih spolnih organa	2
2.2. Fiziologija spolnog ciklusa.....	5
2.3. Vaginalna citologija	9
2.4. Hormonalna regulacija spolnog ciklusa.....	12
2.5. Općenito o tumorima	14
2.6. Tumori maternice	20
2.7. Tumorske lezije.....	23
2.8. Klinički znakovi.....	25
2.9. Dijagnostika	26
2.10. Prognoza.....	28
2.11. Liječenje.....	29
3. MATERIJALI I METODE.....	30
3.1. Odluka o suglasnosti o etičkoj prihvatljivosti	30
3.2. Podrijetlo životinja i dizajn istraživanja	30
3.3. Statistička obrada rezultata.....	31
4. REZULTATI.....	32
5. RASPRAVA.....	36
6. ZAKLJUČAK.....	38
7. LITERATURA.....	39
8. SAŽETAK.....	45
9. SUMMARY	46
10. ŽIVOTOPIS.....	47

1. UVOD

U današnje vrijeme tumori su jedna od najčešće dijagnosticiranih bolesti u pasa. Međutim, rano otkrivanje tumorskih promjena u pasa može dovesti do izlječenja uz vrlo dobru do izvrsnu kvalitetu života. Osim genetskih predispozicija za razvoj tumora, virusnih uzročnika i okolišnih čimbenika, određeni čimbenici povezani s navikama vlasnika mogu pridonijeti povećanom riziku od pojave tumora u pasa. Psi su svakodnevno izloženi načinu života svojeg vlasnika što podrazumijeva sjedilački način života, nedovoljnu fizičku aktivnost, neuravnoteženu hranidbu i stres.

Vlasnici najčešće nisu dovoljno informirani o bolestima koje mogu zahvatiti maternicu u kuja. Određene bolesti maternice napreduju sporo i bez vanjskih kliničkih znakova što ih čini teže uočljivima vlasnicima pasa. Ova suptilna progresija može dovesti do kasnog odlaska u veterinarsku ordinaciju, što omogućava ovim stanjima da dosegnu uznapredovale stadije prije otkrivanja. Veterinari imaju ključnu ulogu u educiranju vlasnika o važnosti redovitih pregleda, razumijevanju znakova bolesti maternice i potencijalnim posljedicama zanemarivanja reproduktivnog zdravlja.

Tumori maternice u kuja rijetko se pojavljuju. Uzrok nastanka tumora maternice nije poznat, no smatra se da je većina njih inducirana djelovanjem spolnih hormona što se lako može prevenirati kastracijom kuje. Tumori maternice dijagnosticiraju se ginekološkim pregledom, palpacijom, ultrazvučnom i rendgenskom dijagnostikom ili se pronađu kao slučajan nalaz tijekom kastracije. Nakon odstranjivanja tumora, potrebna je njegova histopatološka pretraga, koja će dati konačnu dijagnozu i time odrediti daljnji nastavak liječenja i prognozu.

Cilj ovog diplomskog rada jest istražiti pojavnost tumora maternice u kuja koje su zaprimljene na Klinici za porodništvo i reprodukciju u razdoblju od 2011. do 2021. godine, te utvrditi koji su najčešći tumori maternice s obzirom na dob, tjelesnu masu i pasminu.

2. PREGLED DOSADAŠNJIH SPOZNAJA

2.1. Anatomija ženskih spolnih organa

Ženski spolni organi mogu se podijeliti na organe koji proizvode spolne stanice i organe koji su odgovorni za transport i skladištenje spolnih stanica. Ženski spolni organi uključuju parne jajnike (*ovaria*) i jajovode (*tubae uterinae*), maternicu (*uterus*), rodnicu (*vagina*) u koju utječe mokraćnica (*urethra*) i stidnicu (*vulva*). Jajnici proizvode i ženske spolne stanice i hormone. Parni jajovodi prihvataju jajne stanice oslobođene iz jajnika i prenose ih u maternicu, gdje se zadržava oplođena jajna stanica. Rodnica služi kao kopulacijski organ, a zajedno sa predvorjem rodnice i kao dio porođajnog kanala i kao završetak mokraćnog sustava (KOENIG i LIEBICH, 2020.).

Jajnike okružuje jajnička vreća (*bursa ovarii*) koja je mala peritonealna šupljina okružena mezovarijem i mezosalpinksom. Smješteni su na kaudalnom polu bubrega, a desni se jajnik nalazi kranijalnije od lijevog (MACPHAIL i FOSSUM, 2019.). Unutar *bursae ovarii* nalazi se mali otvor koji omogućava jajnim stanicama da napuste jajnik (ASPINALL, 2020.).

Jajovodi su parni organi, a unutar njihovog lumena odvija se oplodnja (KOENIG i LIEBICH, 2020.). Njihova funkcija je sakupljanje jajnih stanica dok se oslobađaju iz Graafovih folikula, prenošenje oplođene jajne stanice u rogove maternice te osiguravanje odgovarajućeg okruženja za preživljavanje jajnih stanica i spermija (ASPINALL, 2020.).

Maternica domaćih sisavaca srednjeg je oblika (*uterus bicornis*) i sastoji se od grlića maternice (*cervix uteri*), tijela (*corpus uteri*) i parnih rogova (*cornua uteri*), a u mesoždera se nalazi dorzalno od tankog crijeva (KOENIG i LIEBICH, 2020.).

Funkcija maternice jest osigurati pogodno okruženje za razvoj fetusa i preko posteljice omogućiti prijenos hranjivih tvari iz majčinog organizma (ASPINALL, 2020.).

Veličina maternice znatno varira ovisno o pasmini, dobi i veličini životinje i fazi spolnog ciklusa. Veličina i težina maternice se povećava kako kuja sazrijeva i ulazi u proestrus i estrus. (JOHNSTON i sur., 2001.a). Rogovi maternice su dugi, vitki i savitljivi, protežu se od jajnika do tijela maternice. Rogove i tijelo maternice podupire mezometrija ili široki maternični ligament (LADLOW, 2015.). Vrat maternice (*cervix uteri*) je relativno malen, debele stijenke te oblikuje sfinkter koji zatvara ulaz u maternicu. Šupljina vrata (*canalis cervicis*) pokrivena je

sluznicom s brojnim podužnim naborima koji gotovo potpuno zatvaraju kanal. Cervikalni kanal otvara se kranijalno u tijelo maternice i kaudalno u rodnicu (KOENIG i LIEBICH, 2020.). Cerviks kuja često se može abdominalno palpirati u proestrusu i estrusu (JOHNSTON i sur., 2001.a).

Presjek kroz stijenku maternice pokazuje da se sastoji od tri sloja. To su, iznutra prema van: sluznica (endometrij), mišićni sloj (miometrij) i serozni sloj (perimetrij). Endometrij oblaže lumen maternice. Njegova debljina varira ovisno o fazi ciklusa estrusa. Na površini se otvaraju brojne cjevaste žlijezde (*glandulae uterinae*). Ispod endometrija nalazi se dvoslojni mišićni sloj, miometrij. Miometrij se sastoji od vanjskog podužnog i debljeg unutarnjeg cirkularnog sloja odvojenih visoko vaskularnim slojem vezivnog tkiva (KOENIG i LIEBICH, 2020.).

Maternicu izvana prekriva serozna membrana (perimetrij) koja se nastavlja na široki maternični ligament. Brojne krvne žile i živčana vlakna nalaze se na parametriju, mjestu gdje se dvostruki sloj širokog ligamenta odvaja kako bi obuhvatio maternicu (KOENIG i LIEBICH, 2020.).

Vagina je mišićno-membranozni kanal koji se proteže od maternice do predvorja. Kranijalni dio vagine prekriven je dorzalno peritoneumom koji prelazi na debelo crijevo, a ventralno peritoneumom koji prelazi na mokraćni mjehur (JOHNSTON i sur., 2001.a). Tijekom proestrusa, ili u vrijeme kada su koncentracije serumskih estrogena povišene, na sluznici rodnice vidljivi su edematozni ružičasti ili ružičasto-bijeli nabori. U kasnom proestrusu smanjuje se koncentracija estrogena u krvi te posljedično dolazi do smanjenja vaginalnog edema i sluznica postaje bljeđa (JOHNSTON i sur., 2001.a).

Predvorje rodnice (*vestibulum vaginae*) čini kaudalni dio kopulacijskog organa. Proteže se od vanjskog otvora mokraćnice do stidnice te je zajednički za reproduktivni i mokraćni sustav. U stijenci predvorja nalaze se vestibularne žlijezde čiji sekret održava sluznicu predvorja vlažnom te olakšava koitus i porod. U estrusu, miris sekreta ima seksualno stimulirajući učinak na mužjaka. U kuje su žlijezde male, ali brojne, a otvori kanalića raspoređeni su u linearne nizove.

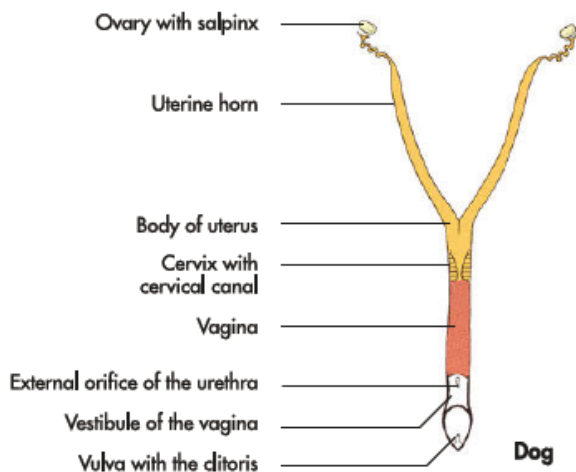
Stidnicu čine dvije stidne usne koje se spajaju u dorzalnim i ventralnim komisurama koje okružuju okomiti otvor vulve. Dorzalna komisura je zaobljena, a ventralna zašiljena. Klitoris se nalazi unutar ventralne komisure. Analogno penisu, klitoris se može podijeliti na dva dijela, tijelo (*corpus*) i glavić (*glans clitoridis*). Klitoris leži unutar jame (*fossa clitoridis*)

koja je uglavnom prekrivena mukoznim naborom, ženskim ekvivalentom prepucija (KOENIG i LIEBICH, 2020.).

Što se tiče vaskularne opskrbe, reproduktivni trakt dobro je opskrbljen s *a. ovarica* koja se grana od aorte kaudalno do bubrežnih arterija i od *a. uterina*, koje se granaju iz *a. vaginalis*. Desna *v. ovarica* ulazi u šuplju venu, dok se lijeva *v. ovarica* obično ulijeva u lijevu bubrežnu venu (LADLOW, 2015.). Limfne žile odvođe limfu u *lymphonodi iliaci mediales* i *lymphonodi lumbales aortici* (KOENIG i LIEBICH, 2020.).

Ženske spolne organe u položaju drže lijevi i desni široki maternični ligament (*ligamentum latum uteri*) koji su dvostruki nabori peritoneuma – prema organu na kojem je pričvršćen može se podijeliti u *mesovarium*, *mesosalpinx* i *mesometrium*. *Mesometrium* se pričvršćuje za maternicu i kranijalni dio rodnice.

Lig. suspensorium ovarii oblikuje kranijalni rub *lig. latum uteri* koji se proteže između jajnika i posljednjih rebara. Suspenzorni ligament nastavlja se iza jajnika kao *lig ovarii proprium* i pričvršćuje se za kranijalni dio roga maternice te se dalje nastavlja kao *lig. teres uteri* koji u kuja prolazi kroz *canalis inguinalis* – predispozicija za nastanak ingvinalne hernije u kuja (KOENIG i LIEBICH, 2020.).



Slika 1. Shematski prikaz ženskih spolnih organa. Izvor: (KOENIG i LIEBICH, 2020.).

2.2. Fiziologija spolnog ciklusa

Kuja je monoestrična životinja što znači da ima samo jedan estrus u tijekom spolnog ciklusa te kao nesezonski jer kuja može ući u estrus i imati leglo u bilo koje doba godine (JOHNSTON i sur., 2001.b).

Prvi spolni ciklus pojavljuje se kada kuja dosegne otprilike 80% svoje odrasle tjelesne mase. Veće pasmine pasa spolno sazriju kasnije od manjih pasmina (ENGLAND, 2010.).

Kod manjih pasmina prvi spolni ciklus pojavljuje se u dobi od 6 do 10 mjeseci, a kod većih pasmina čak i u dobi od 2 godine (JOHNSTON i sur., 2001.b).

Prvi (pubertetski) estrus nastupa u prosječnoj dobi od otprilike 9 mjeseci, no postoje brojne varijacije u rasponu od 6 do 14 mjeseci (ENGLAND, 2010.).

Vrhunac spolne zrelosti kuje dosegnu u drugoj godini života, što potraje do njihove sedme godine, odnosno unutar tog razdoblja kuje koje su parene mogu imati leglo u svakom estrusu. Kod starijih kuja smanjuje se postotak koncepcije i veličina legla (ENGLAND, 2010.) te se povećava smrtnost štenaca (JOHNSTON i sur., 2001.b).

Spolni ciklus dijeli se na folikularnu fazu (proestrus i estrus), lutealnu fazu (diestrus) i anestrus.

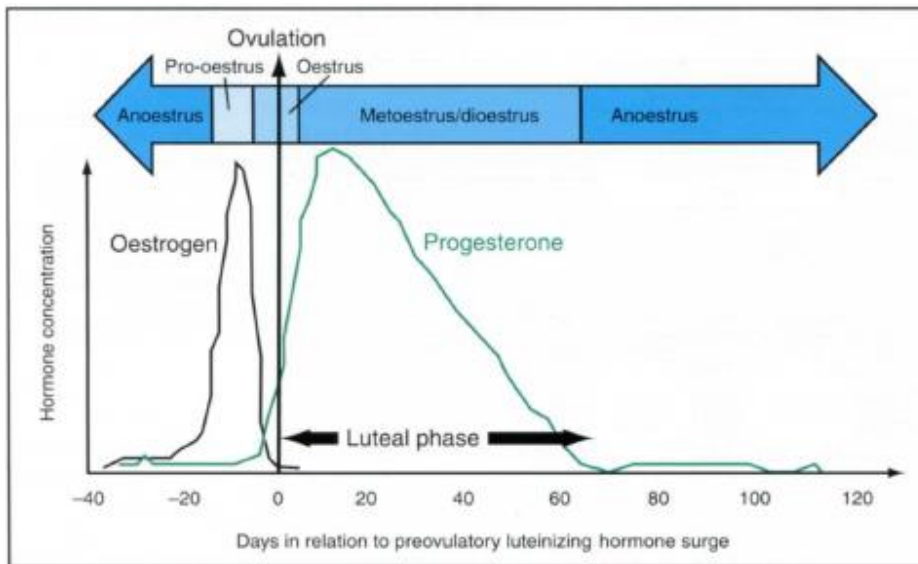
Tijekom folikularne faze dolazi do sazrijevanja spolnih stanica i ovulacije, a estrogen predstavlja dominantni spolni hormon, dok u lutealnoj fazi dolazi do stvaranja, potom regresije žutog tijela, a dominantni spolni hormon je progesteron (SJAASTAD i sur., 2016.).

Prosječni razmak između početka dva proestrusa iznosi otprilike 7 mjeseci. Za pojedinačne kuje cikličnost može varirati od vrlo promjenjive do gotovo redovite (ENGLAND, 2010.) te su varijacije prisutne između i unutar pasmina (JOHNSTON i sur., 2001.b).

Prosječno trajanje svake faze ciklusa s varijacijama:

- proestrus: 9 dana (0-27 dana)
- estrus: 9 dana (4-24 dana)
- diestrus: 2 mjeseca
- anestrus: do 10 mjeseci (JOHNSTON i sur., 2001.b)

Postoje različite metode za otkrivanje faza spolnog ciklusa kuja, te se na temelju kliničkog pregleda, određivanja koncentracije hormona, promjena u ponašanju te citološke analize vaginalnog brisa može odrediti o kojoj je fazi ciklusa riječ (JOHNSTON i sur., 2001.b).



Slika 2. Shematski prikaz faza spolnog ciklusa u korelaciji s koncentracijama plazmatskog estrogena i progesterona. Izvor: (ENGLAND, 2010.).

PROESTRUS

Proestrus je faza spolnog ciklusa unutar kojeg se pojavljuju vidljive vanjske i kliničke promjene koje upućuju na skori estrus te mogućnost parenja i oplodnje. U prosjeku traje 9 dana, s rasponom od 0 do 27 dana (JOHNSTON i sur., 2001.b). Kuje u proestrusu privlače mužjake, no odbijaju parenje (ROBINSON i NOAKES, 2019.).

Tijekom proestrusa kuja počinje pokazivati 3 karakteristična spolna refleksa: 1. podizanje stidnice prema gore kao odgovor na dodir kože dorzalno od stidnice, 2. ipsilateralna zakrivljenost stražnjih nogu kao odgovor na dodir kože s desne ili lijeve strane stidnice i 3. kontralateralna ili okomita devijacija ili "pomicanje" repa kao odgovor na dodir kože s obje strane stidnice. Ovi seksualni refleksi odsutni su tijekom anestrusa, pojačavaju se tijekom proestrusa i dosežu svoj vrhunac tijekom estrusa (JOHNSTON i sur., 2001.b).

Klinički znakovi povezani s proestrusom uključuju povećanje i crvenilo stidnih usana i pojavu sukrvavog iscjetka iz rodnice (ENGLAND, 2010.), no kod nekih se kuja taj iscjedak ne

primijeti jer neprestano ližu perineum (ROBINSON i NOAKES, 2019.). Ginekološkim pregledom može se utvrditi povećanje i oticanje nabora rodnice, te edem maternice ultrazvučnim pregledom (ENGLAND, 2010.).

ESTRUS

Estrus je faza spolnog ciklusa u kojem kuja prihvaća mužjaka i spremna je za parenje (JOHNSTON i sur., 2001.b) što pokazuje mirnim stajanjem radi parenja, pomicanjem repa za otkrivanje stidnice, a prisutna je i lordoza kralježnice (ENGLAND, 2010.). Tijekom estrusa dolazi do višestrukih ovulacija, no pojedine jedinke neće pokazivati tipično spolno ponašanje (KARADJOLE i MAĆEŠIĆ, 2011.). U tome slučaju potrebne su dijagnostičke metode poput vaginalne citologije i određivanja koncentracije progesterona u serumu kako bi se utvrdilo točno vrijeme ovulacije (JOHNSTON i sur., 2001.b). Prosječno trajanje estrusa, prema znakovima ponašanja je 9 dana, u rasponu od 4 do 24 dana. Stidnica ostaje povećana tijekom estrusa, ali je obično mekša nego što je bila tijekom proestrusa. Vaginalni iscjedak često sadrži manje krvi nego iscjedak u proestrusu (JOHNSTON i sur., 2001.b). Hormonalne promjene rezultiraju karakterističnim izgledom vaginalnog razmaza, a smanjenje estrogena rezultira smanjenjem edema i oticanja vaginalnih nabora (ENGLAND, 2010.) Također postoji značajna proliferacija epitelnih stanica izazvana estrogenom, a to je vrlo značajno unutar vagine, gdje se sluznica mijenja iz kubičnog epitela u slojeviti pločasti epitel što vjerojatno pomaže u sprječavanju traumatizacije vagine tijekom parenja (ENGLAND, 2010.).

DIESTRUS

Diestrus (metestrus) faza je ciklusa u kojemu kuja prestaje prihvaćati mužjaka za parenje (ROBINSON i NOAKES, 2019.). U ne gravidnih kuja traje 60 do 90 dana. Kod kuja koje su ostale gravidne, diestrus završava okotom, a kod kuja koje nisu ostale gravidne, nastupa anestrus (JOHNSTON i sur., 2001.b). Diestrus karakterizira mukozan iscjedak koji često sadrži veliki broj neutrofila u ranoj fazi (RECKERS i sur., 2022.). Progesteron mijenja karakteristike vaginalnog iscjetka koji postaje mukozan, smanjuje ekscitabilnost glatkih mišića, usporava prolaz jajnih stanica u jajovodima, čime se odgađa ulazak embrija u maternicu te također 'zatvara' cerviks i priprema okolinu maternice za prihvata embrija (ENGLAND, 2010.). Najčešće

se početak diestrusa definira vaginalnom citologijom, a ne ponašanjem pri parenju (JOHNSTON i sur., 2001.b).

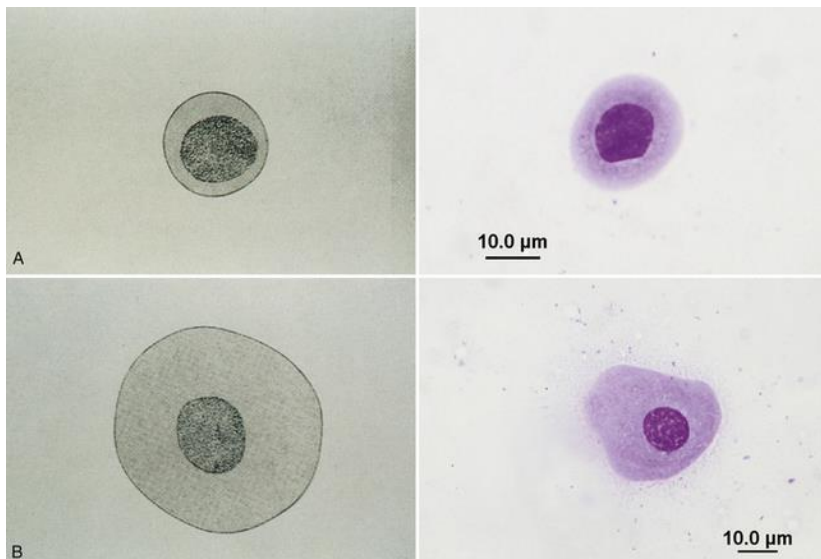
ANESTRUS

Anestrus je razdoblje koje omogućuje reparaciju i odmor endometrija i traje najmanje 7 tjedana, ali u prosjeku 18 do 20 tjedana. Sve kuje imaju produljeno razdoblje anestrusa ili seksualnog mirovanja između uzastopnih estrusa, bez obzira na to jesu li bile gravidne ili ne (ROBINSON i NOAKES, 2019.). Anestrus je razdoblje između ciklusa tijekom kojeg je aktivnost jajnika mala ili je uopće nema, a koncentracije estrogena i progesterona su bazalne (ASPINALL, 2020.). Tijekom cijelog anestrusa reproduktivni trakt je u stanju mirovanja, a unutarnji i vanjski spolni organi, uključujući mliječne žlijezde, imaju najmanju veličinu u odnosu na ostale faze spolnog ciklusa. Vaginalna je stijenka relativno tanka i lako se traumatizira digitalnim pregledom ili prikupljanjem epitelnih stanica (ENGLAND, 2010.). Kuje u anestrusu ne privlače mužjake i odbijaju parenje. Stidnica je normalne veličine, te nije prisutan iscjedak ili ga ima u minimalnim količinama. (JOHNSTON i sur., 2001.b).

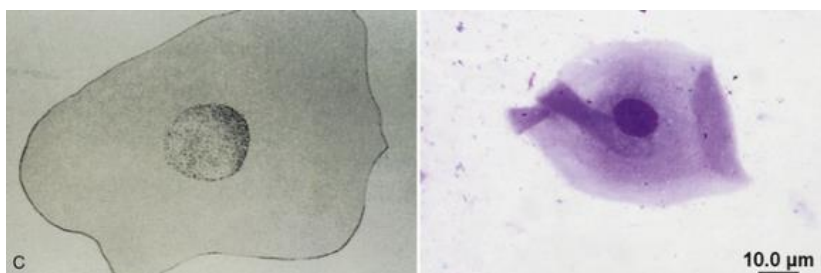
2.3. Vaginalna citologija

Vaginalna citologija korisna je za predviđanje optimalnog vremena parenja. Povećanje koncentracije estrogena dovodi do zadebljanja vaginalnog epitela što za posljedicu ima povećanje broja superficijalnih epitelih stanica u vaginalnom iscjetku (HOLST i PHEMISTER, 2001.). Dolazi do degenerativnog procesa, orožnjavanja ili kornifikacije, u višim slojevima pločastog epitela (RECKERS i sur., 2022.). Određivanje tipa stanice i postotaka zastupljenosti stanica u vaginalnom brisu omogućuje kliničaru utvrditi fazu spolnog ciklusa (HOLST i PHEMISTER, 2001.).

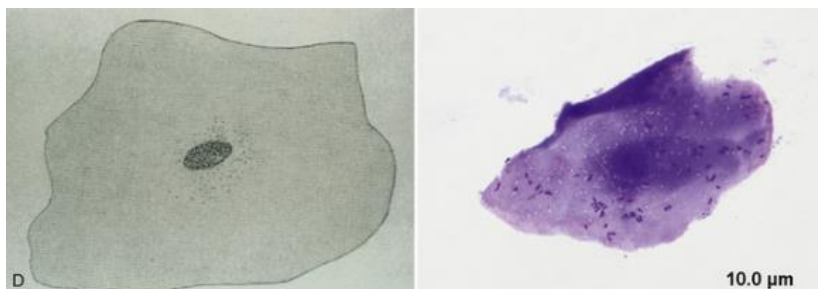
Postoje 4 tipa epitelih stanica koje se nalaze u vaginalnom razmazu: parabazalne, bazalne, intermedijarne i superficijalne.



Slika 3. A) Parabazalne stanice; B) Male intermedijarne stanice; Izvor: <https://veteriankey.com/vaginal-cytology/>



Slika 4. C) Velike intermedijarne stanice; Izvor : <https://veteriankey.com/vaginal-cytology/>



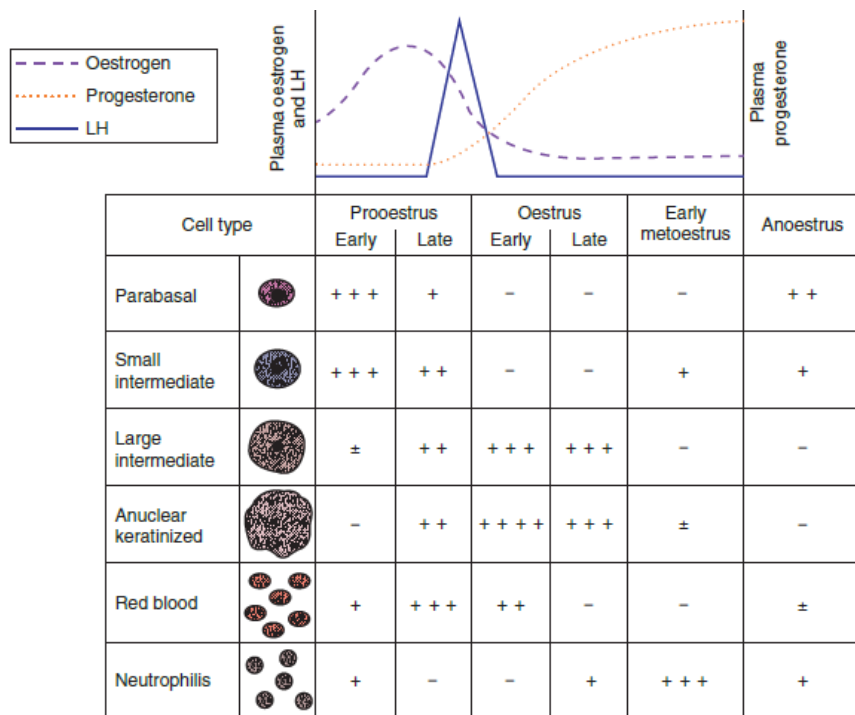
Slika 5. D) Superficialne stanice s piknotičnom jezgrom; Izvor: <https://veteriankey.com/vaginal-cytology/>

Vaginalni razmazi dobiveni u ranom do srednjem proestrusu obično su karakterizirani prisutnošću eritrocita i mješavine tipova epitelnih stanica. Od sredine do kasnog proestrusa, postotak parabazalnih i malih intermedijarnih stanica smanjuje se, a postotak superficialnih i velikih intermedijarnih stanica povećava se (HOLST i PHEMISTER, 2001.).

Vaginalni razmazi dobiveni na vrhuncu estrusa sadrže najviše superficialnih stanica s malim brojem eritrocita (FOLNOŽIĆ i sur., 2009.). Optimalno vrijeme za parenje jest kada se u brisu nalazi više od 80 % superficialnih stanica (JOHNSTON i sur., 2001.b).

U početku diestrusa dolazi do naglog smanjenja postotka površinskih stanica i porasta postotka malih srednjih i parabazalnih stanica u vaginalnim razmazima (HOLST i PHEMISTER, 2001.).

U anestrusu su parabazalne ili intermedijarne stanice dominantne u vaginalnom razmazu (FOLNOŽIĆ i sur., 2009.).



Slika 6. Prikaz promjena u tipovima stanica vaginalnog razmaza tijekom različitih faza spolnog ciklusa te promjene u koncentracijama progesterona, estrogena i LH. Izvor: (ROBINSON i NOAKES, 2019.).

2.4. Hormonalna regulacija spolnog ciklusa

Reproduktivnim sustavom domaćih životinja upravlja hormonalna komunikacija između hipotalamusa, hipofize i jajnika (ENGLAND, 2010.).

Gonadotropni releasing hormoni (GnRH), koji su peptidni hormoni, prenose se do prednjeg režnja hipofize portalnim krvotokom te stimuliraju oslobađanje dvaju gonadotropnih hormona, folikulostimulirajućeg hormona (FSH) i luteinizacijskog hormona (LH) koji djeluju na jajnike. FSH potiče gametogenezu i lučenje inhibina koji koči sekreciju FSH. LH potiče endokrine stanice na proizvodnju spolnih hormona i ovulaciju (SJAASTAD i sur., 2016.).

Jajnici tijekom rasta folikula, ovulacije i lutealne faze proizvode estrogen i progesteron. Ovi steroidni hormoni djeluju na specifična ciljna tkiva, reproduktivni trakt i moždane centre za ponašanje. Proestrus karakterizira razvoj i rast folikula pod utjecajem FSH i LH te oslobađanje estrogena iz granulosa stanica folikula. Na svakom jajniku raste otprilike 2 do 8 folikula. Folikularni estrogen potiče povećanu vaskularnost i edem reproduktivnog trakta, kao i povećanu aktivnost žljezdanog epitela trakta, dok unutar maternice kapilare sluznice na endotelnim spojevima propuštaju prolazak krvi i plazma stanica u njezin lumen (ENGLAND, 2010.).

Koncentracije progesterona u serumu su na bazalnim razinama (< 1 do 2 ng/ml) do kasnog proestrusa, kada koncentracije počinju rasti što je povezano je s preovulacijskom luteinizacijom folikula (JOHNSTON i sur., 2001.b).

Uz povećane koncentracije estrogena dolazi do supresije lučenja LH i FSH zbog negativne povratne sprege estradiola odnosno inhibina. Nakon toga, koncentracije estrogena se smanjuju, a jedan dan kasnije počinje predovulacijski porast LH. Koncentracija LH tipično je povišena jedan do tri dana (ENGLAND, 2010.).

U estrusu dolazi do spontane ovulacije koja je stimulirana valom oslobađanja LH. Osim toga, LH potiče proizvodnju progesterona u granulosa stanicama folikula i pomaže folikulu da se razvije u žuto tijelo (ENGLAND, 2010.).

Luteinizacija stijenke folikula i značajan porast progesterona u plazmi događa se prije ovulacije. U kuja su karakteristične višestruke ovulacije koje nastaju tek 48 do 60 sati nakon LH vala, iako neki folikuli ne ovuliraju ni nakon 96 sati od porasta LH (ENGLAND, 2010.). Jajne stanice ovuliraju kao nezrele primarne oocite i do oplodnje ne može doći prije otprilike

48 do 72 sata nakon ovulacije, kada jajne stanice prolaze kroz prvu mejotičku diobu da bi postale sekundarne oocite spremne za oplodnju. Točno vrijeme ovulacije teško je odrediti, ali mjerenje serumskih koncentracija progesterona pomaže u određivanju optimalnog vremena parenja (JOHNSTON i sur., 2001.b).

Koncentracije progesterona u serumu brzo rastu na više od 1 do 2 ng/ml prije ili tijekom predovulacijskog porasta LH i nastavljaju rasti tijekom estrusa kako bi dosegle maksimalnu koncentraciju od 15 do 90 ng/ml 15 do 30 dana nakon porasta LH. Nakon toga, serumske koncentracije progesterona se počinju postupno smanjivati kroz 5 do 6 tjedana. Koncentracije serumskog progesterona slične su kod gravidnih, negravidnih i kastriranih kuja tijekom diestrusa (JOHNSTON i sur., 2001.b).

Progesteron se proizvodi isključivo iz žutog tijela tijekom cijele gravidnosti i odgovoran je za njezino održavanje (ENGLAND, 2010.). Indukcija luteolize u bilo kojem trenutku gravidnosti uzrokuje pobačaj ili prijevremeni porođaj (JOHNSTON i sur., 2001.b).

Koncentracije progesterona u prosjeku su nešto više u gravidnih kuja. Tijekom druge polovine lutealne faze koncentracija progesterona počinje se smanjivati i dolazi do popratnog povećanja koncentracije prolaktina u krvi. Prolaktin se izlučuje iz hipofize i podupire funkciju žutih tijela čime nastoji održati povišenu koncentraciju progesterona. Jedini poznati hormon koji je specifičan za trudnoću u kuja je relaksin koji proizvodi placenta, a njegova funkcija je izazvati omekšavanje fibroznog vezivnog tkiva prije okota. Prisutan je u krvi 25 dana nakon ovulacije, a najviše vrijednosti postižu se otprilike 50. dana. U gravidnih kuja pred kraj gravidnosti dolazi do naglog pada koncentracije progesterona u krvi što rezultira okotom. Koncentracije serumskog relaksina razlikuju se kod gravidnih i negravidnih kuja (ENGLAND, 2010.).

Lutealna faza kod negravidnih kuja završava razgradnjom žutog tijela, padom koncentracije progesterona ispod 1 ng/ml što signalizira početak anestrusa (KOWALEWSKI, 2014.).

2.5. Općenito o tumorima

Tumor (*tumor, -oris, m.*, lat. – oteknuće) naziv je za svaku oteklinu ili povećanje tkiva koje se često susreće tijekom upalnog procesa (GRABAREVIĆ, 2002.). U modernoj upotrebi pojam tumor obično se odnosi na neoplazmu, koja može biti benigna ili maligna (KAMSTOCK i sur., 2020.). Novotvorine nastaju kada se izgubi normalna regulacija kontrolnih mehanizama rasta stanice te kao posljedica različitih unutarnjih i vanjskih faktora koji djeluju na organizam (DOBSON, 2011.a).

Svim tumorima zajedničko je to što rastu autonomno bez ikakve kontrole, morfološki i funkcionalno podsjećaju na normalne stanice iz kojih su nastali, rastu nekoordinirano u odnosu na rast normalnog tkiva i ne obavljaju nikakvu korisnu funkciju u domaćinu.

Tumori se mogu klasificirati prema svome biološkom ponašanju i histogenetskom podrijetlu stanice (GRABAREVIĆ, 2002.).

Maligne tumore karakterizira lokalno invazivan i destruktivan način rasta i sposobnost metastaziranja na druga mjesta u tijelu što rezultira destrukcijom zdravih susjednih tkiva (DOBSON, 2011.b). Klinički poremećaji koje uzrokuju maligni tumori su kompresija i destrukcija okolnog tkiva, metastaze, gubitak krvi kao posljedica ulceriranja tumora, onemogućavanje cirkulacije, izlučivanja ili prolaska sadržaja, stvaranje hormona i uzrokovanje brojnih paraneoplastičnih sindroma (GRABAREVIĆ, 2002.)

Benigni tumori imaju tendenciju rasta širenjem na okolna tkiva, ali ne invazijom i ne metastaziraju. Po pravilu rastu sporo i ekspanzivno, često su inkapsulirani, histološki uvelike podsjećaju na tkivo iz kojeg su nastali (GRABAREVIĆ, 2002.), te imaju predvidljiviji klinički tijek i obično nisu opasni po život (MORRIS i DOBSON, 2001.). Klinički problemi koje prouzrokuju benigni tumori su pritisak na okolno tkivo, prekid cirkulacije, izlučivanja ili prolaska sadržaja te mogući nastanak maligne varijante istog tumora (GRABAREVIĆ, 2002.).

Tumori se klasificiraju u četiri široke kategorije: tumori „okruglih stanica“, tumori epitelnih stanica, tumori mezenhimalnih stanica (tumori vezivnog tkiva) i neuroendokrini tumori (NORTH i BANKS, 2009.).

Benigni tumori i epitelnog i mezenhimalnog podrijetla obično imaju sufiks –om (npr. papilom, adenom, osteom, fibrom) (KAMSTOCK i sur., 2020.).

Benigni tumori žljezdanog podrijetla zajednički se nazivaju adenomi. Maligni tumori ukoliko su epitelnog podrijetla nazivaju se karcinomi, a ako su podrijetla mezenhima, nazivaju se sarkomi. Epitelni maligni tumori žljezdanog epitela nazivaju se adenokarcinomi (GRABAREVIĆ, 2002.).

Prilikom postavljanja dijagnoze bitno je detaljno obaviti klinički pregled životinje, a pri sumnji na masu unutar abdomena ili prsnog koša rendgensku snimku i ultrazvučni pregled. Ukoliko se sumnja na prisutnost manjih metastaza ili rendgenska snimka nije bila jasna, preporučuje se i kompjuterizirana tomografija (CT) ili magnetna rezonanca (MR). Dijagnostički postupci koji se najčešće koriste jesu citološka pretraga, histološka pretraga tkiva (WILSON – ROBLES, 2021.), a po potrebi i imunohistokemija koja se sve više koristi u veterinarskoj medicini.

Citološka pretraga brz je i jeftin postupak, ali potrebno je određeno iskustvo ako se žele dobiti dijagnostički uzorci i pravilna procjena. Često je dovoljna za dijagnozu tumora okruglih stanica, a dvosmisljena u lezijama kompliciranim upalom ili nekrozom. Iako je koristan alat u veterinarskoj onkologiji, citološka pretraga ne može u potpunosti zamijeniti histopatološku pretragu tumora (NORTH i BANKS, 2009.). Citološki je moguće pregledati bris/otisak tumora, aspirat sumnjive mase uzet aspiracijskom citologijom tankom iglom (FNA) i izljeve iz tjelesnih šupljina (SCASE i DOBSON, 2011.).

Biopsija se odnosi na postupak koji uključuje uzimanje uzorka tkiva za mikroskopsku (tj. histopatološku) analizu radi postavljanja precizne dijagnoze te uvelike ovisi o kvaliteti dostavljenog uzorka (KAMSTOCK i sur., 2020.).

Histološki pregled uzorka biopsije najpreciznija je metoda dijagnoze tumora i vjerojatno će dovesti do definitivnije dijagnoze od same citološke pretrage. Što su uzorci tkiva veći, veća je mogućnost usporedbe neoplastičnih stanica s arhitekturom okolnog tkiva. Histološki pregled tumora može potvrditi invaziju, npr. krvnih ili limfnih žila, te pomoći patologu u određivanju stupnja razvoja tumora (SCASE i DOBSON, 2011.).

Najčešći način dobivanja uzoraka za histopatološku pretragu tumora maternice jest ovariohisterektomija. U usporedbi s drugim načinima liječenja, operacija lokaliziranih tumora pruža mogućnost trenutnog izlječenja, nije kancerogena, nije imunosupresivna i nema lokalno toksično djelovanje (JERMYN i LASCELLES, 2011.).

Godine 1980. godine uvedena je TNM klasifikaciju tumora u domaćih životinja. T dolazi od *tumor size* (veličina tumora) i precizno se određuje veličina, broj tumora i način

zahvaćanja okolnog tkiva. N dolazi od *lymph node involvement* (zahvaćenost limfnih čvorova) gdje se utvrđuje zahvaćenost regionalnih limfnih čvorova ili onih koji su češće zahvaćeni kod određenog tipa tumora. M dolazi od *distant metastasis* (nazočnost udaljenih metastaza). Ova karakteristika malignog tumora potvrđuje se metodama dijagnostika poput rendgenografije, ultrazvuka ili CT-a. Nazočnost metastaze kod bilo kojeg tumora, bez obzira na veličinu i zahvaćenost limfnog čvora, automatski tumor svrstava u klinički najteži stupanj maligniteta (GRABAREVIĆ, 2002.).

Tablica 1. Klinički stadij tumora maternice (TNM klasifikacija). Izvor: (MORRIS i DOBSON, 2001.).

Klinički stadij (TNM) tumora maternice
<p>T Primarni tumor</p> <p>T0 Nema dokaza tumora</p> <p>T1 Mali neinvazivni tumor</p> <p>T2 Veliki ili invazivni tumor</p> <p>T3 Tumor invadira okolne strukture</p>
<p>N Regionalni limfni čvor</p> <p>N0 Nema zahvaćenosti limfnog čvora</p> <p>N1 Zahvaćeni zdjelčni limfni čvorovi</p> <p>N2 Zahvaćeni para-aortalni limfni čvorovi</p>
<p>M Udaljene metastaze</p> <p>M0 Nema metastaza</p> <p>M1 Dokazane metastaze</p> <p>M1a Metastaze u peritonealnoj šupljini</p> <p>M1b Metastaze izvan peritonealne šupljine</p> <p>M1c Metastaze unutar i izvan peritonealne šupljine</p>

Citološka obilježja malignog tumora se mogu podijeliti u opća (pleomorfizam, prisutnost mitozna, populacija stanica abnormalnog ili bizarnog oblika), karakteristike stanica (velike/gigantske stanice različite veličine (anizocitoza), slabo diferencirane ili anaplastične stanice, visok nuklearni i citoplazmatski omjer), karakteristike jezgre (jezgra zauzima veći dio stanice, prisutna anizokarioza, višestruke jezgre različitih veličina, hiperkromatične jezgre s grudastim nakupinama kromatina, prominentne i često multiple jezgrice različite veličine i

oblika) (MORRIS i DOBSON, 2001.). Kod malignih tumora pojavljuju se i intenzivno bazofilna citoplazma (hiperkromazija), abnormalna vakuolizacija ili granulacija te nenormalna fagocitna aktivnost (KAMSTOCK i sur., 2020.).

Histopatološka obilježja malignog tumora uključuju gubitak strukturalne organizacije stanica, invaziju tumorskih stanica unutar zdravog, normalnog tkiva te prisutnost metastaza u krvnim ili limfnim žilama (MORRIS i DOBSON, 2001.).

Postoje dvije glavne vrste tehnika koje patolozi koriste za opisivanje tumora. Prvi, koji se najviše koristi u Velikoj Britaniji ne daje uvijek dovoljno informacija pa je sve više u upotrebi standardizirani format koji su promovirali američki i europski veterinarski fakulteti. Ova deskriptivna tehnika daje detaljan uvid u karakteristike tumora, te se sastoji od 8 dijelova.

Nalaz započinje opisom promatrane mase, njene lokacije, veličine, oblika, gustoće stanica, raste li tumor ekspanzivno ili infiltrativno, je li tumor kapsuliran ili neinkapsuliran, dobro ili slabo ograničen i je li u potpunosti uklonjen. Nadalje se opisuju obrasci stanica i tip strome, citološka obilježja, karakteristike jezgre i citoplazme – pogotovo ukoliko su prisutne anizocitoza i anizokarioza. Vrlo važan podatak jest mitotska aktivnost – što je viša, to tumorske stanice brže proliferiraju i čine tumor agresivnim prema lokalnom tkivu i domaćinu. Obavezan dio histopatološke pretrage jest utvrditi postoji li dokaz metastaza u limfnim i krvnim žila što za sobom nosi i nekrozu i krvarenja. Zadnja stavka kod opisa tumora jesu ostale abnormalnosti koje je patolog primijetio, a da nisu navedene prije tokom pisanja nalaza – pojave poput ulceracija ili upale (SCASE i DOBSON, 2011.).

Tablica 2. Prikaz tumora čiji se rizik za pojavu smanjuje nakon kastracije. Izvor: (MODIANO i KIM, 2020.).

Tumori čiji se rizik za pojavu smanjuje nakon kastracije	
Tumori jajnika	Svi
Tumori maternice	Svi
Tumori mliječne žlijezde	Svi

Imunohistokemija (IHC) može omogućiti patologu da potvrdi histološku dijagnozu napravljenu na temelju standardno obojenog uzorka i da odredi podrijetlo stanica slabo diferenciranih tumora (SCASE i DOBSON, 2011.).

Imunohistokemija je proces pomoću kojeg se uspješno lokaliziraju specifični antigeni u tkivu pomoću ciljno usmjerenih protutijela. U ovoj pretrazi koriste se komercijalna protutijela za identifikaciju specifičnih staničnih i izvanstaničnih molekula (npr. citoplazmatski intermedijarni filamenti, markeri stanične površine ili čak sekretorne tvari), a sve "molekule" ili "markeri" su tkivni proteini koji se također nazivaju tkivni antigeni (KAMSTOCK i sur., 2020.).

Dio tkiva se inkubira sa specifičnim razrjeđenjem primarnog protutijela koje je razvijeno da se veže na jedan tkivni antigen, a zatim se sekundarno protutijelo koje je povezano s markerskim enzimom inkubira s tkivom i primarnim protutijelom. Ovo sekundarno protutijelo vezat će se na kraj molekule primarnog protutijela koji se ne veže za antigen. Nakon reakcije vezivanja antigen – protutijelo dodaje se supstrat koji mijenja boju i taloži se na dijelu tkiva kada ga aktivira enzim vezan za sekundarno protutijelo. Sekcije se zatim boje hematoksilinom, pokriju pokrovnim stakalcem i pregledaju pod mikroskopom. Na mjestu vezanja antigen-protutijelo stvara se netopljivi obojeni talog koji se vizualizira pomoću mikroskopa (SCASE i DOBSON, 2011.).

Upotrebom panela protutijela protiv niza intermedijarnih filamentnih proteina obično se može identificirati tkivo porijekla i tumor klasificirati u kategorije epitelnih/žljezdanih u odnosu na mezenhimalne. Na primjer, citokeratine eksprimiraju stanice epitelnog podrijetla, a vimentin mezenhimalne stanice, pri čemu samo neki tipovi stanica (npr. mezotel) eksprimiraju oboje. Intermedijarni filamentni protein desmin može se koristiti za potvrdu mišićnog porijekla tumorskog tkiva. Zatim, korištenjem antitijela protiv niza različitih aktina i mioglobina, moguće je okarakterizirati stanicu podrijetla kao glatki mišić, skeletni mišić ili srčani mišić (SCASE i DOBSON, 2011.).

Imunohistokemijske uzorke uvijek treba tumačiti zajedno s rutinskom histopatološkom pretragom i u prisutnosti pozitivnih i negativnih kontrolnih tkiva. Pozitivna imunoreaktivnost podržava histogenezu, ali negativna reakcija ne isključuje definitivno histogenezu zbog potencijalne diferencijacije neoplastičnih stanica s gubitkom ekspresije antigena, uz mogućnost tehničke pogreške (lažno negativni rezultati) (KAMSTOCK i sur., 2020.).

Tablica 3. Uobičajeni dijagnostički imunohistokemijski markeri koji se koriste u veterinarskoj onkološkoj patologiji na presjecima tkiva fiksiranim u formalinu i u parafinu. Izvor: (KAMSTOCK i sur., 2020.).

Imunohistokemijski marker	Tip stanice	Tip tumora
Vimentin	Mezenhim	Benigni mezenhimalni, sarkom
Citokeratin	Epitel	Adenom, karcinom
Desmin	Mišić	Rabdomiom, rabdomiosarkom, liomiom, leiomiosarkom
Aktin	Glatki mišić	Leiomiom, leiomiosarkom
S-100	Neuroektodermalnog porijekla	Melanom
Melanin A	Melanociti	Melanom
CD3	T limfociti	Limfom T limfocita
CD79a	B limfociti	Limfom B limfocita
Triptaza	Mastociti	Mastocitom
Toluidin plavi	Mastociti	Mastocitom

2.6. Tumori maternice

Tumori maternice neuobičajena su dijagnoza u kuja, prvenstveno zbog velikog postotka pasa koji su podvrgnuti elektivnoj ovariohisterektomiji (NORTH i BANKS, 2009.). Tumori maternice čine 0,3% do 0,4% svih tumora pasa. Najčešće obolijevaju životinje srednje do starije životne dobi, odnosno između pete i dvanaeste godine života (SABA i LAWRENCE, 2020.). Najmlađi prijavljen slučaj neoplazije maternice bio je u kuje zlatnog retrievera starosti 10 mjeseci (CAVE i sur., 2002.).

Većina tumora slučajan je nalaz pri obdukciji ili tijekom eksploracije abdomena (WHITE i BREARLEY, 2011.) te prilikom rutinskog ginekološkog pregleda zdrave životinje (EKER i sur., 2006.). Nije utvrđena sklonost nastajanja tumora maternice u određenih pasmina pasa osim nasljednog neoplastičnog sindroma u njemačkog ovčara gdje su prisutni bubrežni cistadenokarcinomi, nodularna dermatofibroza i višestruki leiomiomi (MOE i LIUM, 1997.).

Etiologija tumora maternice u kuja nije u potpunosti istražena (TAYLOR, 2010.). Smatra se da steroidni hormoni, poput estrogena, igraju ulogu u patogenezi leiomioma jer je uočeno da kuje s leiomiomima maternice također imaju folikularne ciste, tumore koji proizvode estrogen, hiperplaziju endometrija i tumore mliječne žlijezde (KLEIN, 2001.).

Tumori maternice nastaju iz epitelnih stanica maternice, ali i iz mezenhimalnih stanica. Klasifikacija tumora maternice temelji se na njihovoj histološkoj građi (Tablica 4.) (MCENTEE i NIELSEN, 1976.).

Tablica 4. Podjela tumora maternice. Izvor: (MCENTEE i NIELSEN, 1976.).

EPITELNI TUMORI	MEZENHIMALNI TUMORI	TUMORSKE LEZIJE
<ul style="list-style-type: none"> • adenom • adenokarcinom 	<ul style="list-style-type: none"> • fibrom • fibrosarkom • leiomiom • leiomiosarkom • lipom • limfom 	<ul style="list-style-type: none"> • adenomioza • cistična hiperplazija endometrija • polip endometrija • limfangiektazija • ciste mezonefričnog kanala • serozne ciste • subinvolucija placentarnih spojeva • skvamozna metaplazija

Ostali sporadično prijavljeni maligni tumori maternice pasa uključuju hemangiosarkom, maligni tumor porijekla vaskularnog endotela (MURAKAMI i sur., 2001., WENZLOW i sur., 2009.) te angiolipoleiomiom (BOISCLAIR i DORE, 2001.).

Osim histološke podjele, postoji podjela na benigne i maligne tumore (Tablica 5.). Benigni tumori općenito su neinvazivni, ne metastaziraju i sporo rastu (MORRIS i DOBSON, 2001.). Benigni tumori često se razvijaju kao višestruki čvorovi u stijenci maternice (WHITE i BREARLEY, 2011.). Maligni tumori su infiltrativni, brzo rastu i metastaziraju (MORRIS i DOBSON, 2001.).

Leiomiomi čine 85% do 90% tumora maternice kuja, benigni su i često su slučajni nalaz. Leiomiosarkomi predstavljaju približno 10% tumora maternice i mogu biti lokalno agresivni i metastazirati (TAYLOR, 2010.). Mogu se pojaviti u probavnom sustavu, srcu, jajnicima i rodnici (KIM i sur., 2017.). Epitelni tumori maternice izuzetno su rijetki u kuja, ali kada se pojave najčešće su zloćudni (TAYLOR, 2010.). Adenokarcinom maternice lokalno je invazivan, često su prisutne metastaze, osobito u vrijeme postavljanja dijagnoze (MORRIS i DOBSON, 2001.). Leiomiomi i leiomiosarkomi osim u maternici mogu se pojaviti unutar probavnog sustava, srca, jajnika i vulve kuja (EKER i sur., 2006.).

Tablica 5. Podjela tumora na benigne i maligne. Izvor: (MCENTEE i NIELSEN, 1976.).

BENIGNI TUMORI	MALIGNI TUMORI
<ul style="list-style-type: none"> • fibrom • leiomiom • adenom • fibroleiomom, • lipom • lipoleiomom 	<ul style="list-style-type: none"> • leiomiosarkom • adenokarcinom • fibrosarkom • limfom

2.7. Tumorske lezije

Adenomioza je urastanje hiperplastičnih endometrijskih žlijezda u miometriju (JOHNSTON i sur., 2001.c). Obično se javlja u starijih životinja (SCHLAFER, 2012.). Nastanak adenomioza nije povezan s infekcijom, a klinički značaj ove lezije nije poznat (JOHNSTON i sur., 2001.c). Proliferacije mogu biti male i nalikovati na endometrijsku žlijezdu, te mogu biti višestruke. Kako se sekretorni produkti nakupljaju i tlak raste, sluznica atrofira, te u nekim slučajevima potpuno nestati, ostavljajući cistu unutar miometrija koja je obložena vezivnim tkivom (SCHLAFER i GIFFORD, 2008.). Kada žljezdano tkivo proliferira, ono može oslabiti stijenku maternice, što dovodi do ruptur maternice tijekom gravidnosti (FONTBONNE, 2010.) ili u slučajevima piometre (SCHLAFER, 2012.).

Polipi endometrija (EP) žarišne su izrasline slične tumorima koje strše u lumen maternice i sastoje se od endometrijskih žlijezda i strome vezivnog tkiva (KENNEDY i sur., 1998.). EP su otkriveni u starijih kuja, bez ikakve pasminske predispozicije (GELBERG i MCENTEE, 1984.). Kuje s EP često su asimptomatske, ali mogu pokazivati mukopurulentni ili krvavi vaginalni iscjedak (CHAMBERS i sur., 2011.). Makroskopski se pojavljuju u obliku tvrdih, okruglastih, sesilnih proliferacija (GRABAREVIĆ, 2002.). EP s dugom peteljkom mogu prolabirati kroz cerviks u vaginu i mogu biti vidljivi tijekom kliničkog pregleda ili vaginoskopije (GELBERG i MCENTEE, 1984.). EP se mogu palpirati u abdomenu kao pokretne mase (CHAMBERS i sur., 2011.) ili se mogu otkriti radiografski nakon infuzije kontrastnog materijala u maternicu (LEIN, 1986.). Ultrasonografski EP su opisani kao multilokularne mase s cističnim šupljinama različite veličine (SCHLAFER i sur., 1997.) ili kao homogene mase sa akustičnim zasjenjenjem (CHAMBERS i sur., 2011.). Smatra se da EP nisu povezani s izravnom hormonskom stimulacijom (npr. lijekovima ili funkcionalnim cistama jajnika ili tumorima), ali se mogu smatrati abnormalnim odgovorom maternice na stimulaciju endogenim estrogenom i progesteronom tijekom ponavljanih ciklusa estrusa (MARINO i sur. 2013.).

Limfangiektazija je proširenje limfnih žila, a najčešće se javlja u obliku žarišnih područja u miometriju (KENNEDY i sur., 1998.).

Ciste mezonefritičnog kanala javljaju se u kuja kod kojih je došlo do poremećaja spolne diferencijacije. Spomenute ciste najčešće se nalaze u proksimalnom dijelu rogova maternice, a ponekad se mogu naći ili kao kratke zmijolike cjevčice ili kao pojedinačne ciste na mezometriju. Mogu se otkriti samo mikroskopski (SCHLAFER, 2012.).

Serozne su ciste strukture ispunjene tekućinom koje strše iz serozne površine maternice. Nastaju kao rezultat brze kontrakcije miometrija s mezotelnim naboravanjem tijekom postpartalne involucije, a obično se vide u starijih kuja, koje su više puta rađale. To su obično slučajni nalazi kod OHE ili laparotomije. Klinički značaj nije poznat, a iscjedak iz vulve je često je jedini klinički znak (FONTBONNE, 2010.).

Subinvolucija placentarnih spojeva postporođajni je poremećaj karakteriziran produljenim (više od dva tjedna) krvavim vaginalnim iscjetkom nakon porođaja (JOHNSTON i sur., 2001.c). Pojavljuje se u mladih kuja (AGNEW i MACLACHLAN, 2017.). Ove lezije jako nalikuju mjestima placentarnih spojeva u normalnoj ranoj involuciji maternice, ali navedena mjesta i dalje postoje, ne zacjeljuju te sadrže područja nekroze, krvarenja, proširenja žlijezda i blage upale. U većini slučajeva se ne prepoznaju klinički te se često povuku sami od sebe. Zahvaćena mjesta placentacije mogu biti pojedinačna ili višestruka (SCHLAFER, 2012.).

Skvamozna metaplazija započinje u površinskom epitelu i postupno napreduje dublje u žlijezde endometrija, te tako rogovi maternice postaju povećani i čvrsti. Kod kuja se ponekad javlja zajedno sa CEH – piometra kompleksom. Endometrijske žlijezde izrazito su dilatirane i obložene kuboidnim epitelom (MCENTEE, 1990.).

Cistična hiperplazija endometrija (CEH) predstavlja abnormalnu dilataciju i proliferaciju endometrijalnih žlijezda (FONTBONNE, 2010.). Hiperplastični endometrij često se upali i inficira (ili obrnuto), a stanje može napredovati do razvoja po život opasne bolesti, piometre (SCHLAFER i GIFFORD, 2008.). Opisana su četiri histološka stadija CEH/piometre kod pasa: stadij 1.: nekomplicirani CEH; stadij 2.: CEH s infiltracijom plazma stanica, te histološki nije vidljiva destrukcija tkiva; stadij 3.: CEH s akutnim endometritisom, mogu biti vidljive ulceracije endometrija i mala područja krvarenja te je upala miometrija prisutna u 40% slučajeva i stadij 4.: CEH s kroničnim endometritisom, endometrij je atrofirani, a miometrij je hipertrofirani i fibrotičan i na drugim mjestima atrofičan (FONTBONNE, 2010.). CEH se primarno javlja u kuja nakon estrusa koje su u lutealnoj fazi spolnog ciklusa (SCHLAFER i GIFFORD, 2008.). Jatrogena primjena egzogenog estrogena također može inducirati CEH u kuje. Kuje normalno imaju prisutna žuta tijela dulje vrijeme nakon ovulacije, neovisno o tome jesu li gravidne ili ne, pa tako dolazi do pojave spontanog CEH-a kao posljedica pojačane osjetljivosti endometrija na stimulaciju endogenim progesteronom (AGNEW i MACLACHLAN, 2017.).

2.8. Klinički znakovi

Klinički znakovi neoplazije maternice obično ovise o veličini tumora, prisutnosti metastaza ili bilo koje istodobne bolesti (CAVE i sur., 2002). Kronično povećanje abdomena i smanjeni apetit najčešće su prisutni simptomi, dok je vaginalni iscjedak različite boje i konzistencije općenito najvažniji razlog dolaska u veterinarsku ordinaciju (CAVE i sur., 2002., PENA i sur., 2006.).

Klinički znakovi povezani s neoplazijama maternice često su nespecifični i često slučajan nalaz u vrijeme eksplorativne laparotomije. Isto tako, palpacijom abdomena, može biti prisutna abdominalna masa te mogu postojati znakovi nelagode pri palpaciji abdomena i u lumbalnom području (WHITE i BREARLEY, 2011.).

Većina tumora maternice ne uzrokuje kliničke znakove osim ako su veliki i pritišću gastrointestinalni ili mokraćni trakt (MACPHAIL i FOSSUM, 2019.) te se tada pojavljuju simptomi poput tenezma, zatvora, strangurije i hematurije (SONTAS i sur., 2010.).

Veliki tumori, bilo benigni ili maligni, mogu uzrokovati nadutost i bolnu distenziju abdomena. Maligni tumori češće uzrokuju abdominalni izljev, gubitak tjelesne mase i opću slabost (TAYLOR, 2010.).

Kuja mogu imati nepravilne cikluse i mukoidni ili hemoragični vaginalni iscjedak zbog iritacije tumora i vaskularne erozije. Nadalje, tumori maternice mogu zatvoriti cerviks i uzrokovati piometru, zbog toga klinički znakovi mogu uključivati gnojni iscjedak iz rodnice, povišenu temperaturu, anoreksiju, povraćanje, polidipsiju i poliuriju (MACPHAIL i FOSSUM, 2019.).

U nekih kuja mogu se pojaviti nespecifični simptomi poput letargije, malaksalosti, anoreksije i kaheksije (WHITE i BREARLEY, 2011.).

2.9. Dijagnostika

Tumori maternice mogu se dijagnosticirati pomoću radiografije, ultrazvučnom pretragom, laparoskopijom i eksplorativnom laparotomijom. Kad je moguće, najbolji izbor predstavlja kirurška resekcija i histopatološka pretraga. Anamneza i klinički pregled važni su za postavljanje diferencijalne dijagnoze i isključivanje drugih bolesti (FOALE i sur., 2010.). Palpacijom abdomena može se otkriti prisutnost mase unutar mezogastrija i hipogastrija (WHITE i BREARLEY, 2011.). Prilikom kliničkog pregleda može se primijetiti hemoragični vaginalni iscjedak, a sublumbalni limfni čvorovi su povećani i asimetrični ukoliko je tumor metastazirao. Vaginoskopski se često ne nalaze nikakve promjene osim ponekad abnormalnog iscjetka (MACPHAIL i FOSSUM, 2019.).

Hematološki i biokemijski parametri su nespecifični i ne upućuju na neoplaziju. Moguća je blaga anemija ukoliko je prisutan perzistentni hemoragični iscjedak ili paraneoplastični sindrom (MACPHAIL i FOSSUM, 2019.). Neutrofilija s pomakom ulijevo može se vidjeti u kuja s istodobnom piometrom (WHITE i BREARLEY, 2011.).

Privremena dijagnoza može se postaviti na temelju rendgenografije i ultrazvuka, ali za konačnu dijagnozu potrebna je histopatološka pretraga maternice (CAVE i sur., 2002.). Rendgenska slika može ukazati na masu u abdomenu, a rendgen prsnog koša može otkriti metastaze na plućima (WILSON – ROBLES, 2021.). U kuja s istodobnom piometrom, rendgenogram abdomena pokazuje generalizirano povećanje maternice (WHITE i BREARLEY, 2011.).

Ultrazvuk abdomena koristan je jer omogućuje bolje ocrtavanje tumora i procjenu regionalnih limfnih čvorova radi prisutnosti metastaza (NORTH i BANKS, 2009.) te pomaže u lokalizaciji mase unutar maternice (MORRIS i DOBSON, 2001.; TAYLOR, 2010.). Maternica se obično teško može diferencirati od normalnog tankog crijeva sve dok nije najmanje 2-3 puta veća od njegova promjera. Diferencijalno dijagnostički, povećana maternica može biti vidljiva i zbog piometre, mukometre, hidrometre ili rane gravidnosti (BARRETT, 2013.).

Povećanje tijela maternice prepoznaje se kao cjevasto zamućenje mekog tkiva između debelog crijeva i mokraćnog mjehura, koje pomiče silazni kolon dorzalno. Masa koja proizlazi iz tijela maternice uzrokuje dorzalnu devijaciju i kompresiju silaznog kolona (i moguće rektuma) i kranioventralni pomak te dorzalno udubljenje mokraćnog mjehura (BARRETT, 2013.).

Histološki tip tumora ne može se odrediti ultrazvučnim pregledom, iako nedostatak jasnih rubova može ukazivati na lokalnu infiltraciju, a povećani, zaobljeni medijalni ilijakalni limfni čvorovi mogu signalizirati metastatsko širenje (BARR, 2012.).

S povećanjem veličine promijenjenog mekog tkiva, mogućnost lociranja njegovog porijekla može postati otežana radiografijom i ultrazvukom. CT- snimanje daje bolji uvid u točnu lokaciju rasta tumora i može pomoći u donošenju daljnjih kliničkih odluka. Osobito je teško dijagnosticirati tumore maternice samo radiografijom i ultrazvukom abdomena te kliničkim pregledom u gerijatrijskih pacijenata. Rendgenogram tumora maternice može izgledati kao neprozirna abdominalna masa mekog tkiva nepoznatog podrijetla, te kao takav navesti na krivu dijagnozu poput neoplazije jetre, slezene, probavnog sustava i reproduktivnog trakta (PERCIVAL i sur., 2018.).

Diferencijalne dijagnoze kod nalaza mase na maternici na koje je potrebno posumnjati jesu: strana tijela u probavnom sustavu, tumorske ili gljivične lezije, neoplazije mokraćnog sustava i povećanje limfnih čvorova kao posljedica neoplazije ili upale. Diferencijalne dijagnoze kod vaginalnog iscjetka uključuju estrus, pobačaj, placentitis, lohije, vaginitis, metritis, piometru, subinvoluciju placentarnih spojeva, mukometru, torziju maternice ili traumatu (MACPHAIL i FOSSUM, 2019.).

2.10. Prognoza

Nakon ovariohisterektomije, prognoza za većinu tumora maternice u kuja dobra je jer se većina tumora pokaže benignim (WHITE i BREARLEY, 2011.). Kod asimptomatskih benignih tumora bez kirurškog zahvata ishod je povoljan, osim ako se masa ne poveća i zahvati gastrointestinalni ili mokraćni trakt. Prognoza nakon ovariohisterektomije izvrsna je za benigne tumore i dobra za maligne tumore bez dokaza o metastazama ili lokalnoj infiltraciji (MACPHAIL i FOSSUM, 2019.).

Prognoza maligne neoplazije maternice ovisi o vrsti tumora, stupnju lokalne invazije i opsegu metastaza (JOHNSTON i sur., 2001.c). Ishod i preživljavanje kod adenokarcinoma maternice teško je odrediti zbog njegove sklonosti metastaziranju prije postavljanja konačne dijagnoze (MACPHAIL i FOSSUM, 2019.). Kuje s prisutnim znakovima metastatske bolesti u vrijeme dijagnoze imaju lošu prognozu. Prisutnost metastaza u vrijeme postavljanja dijagnoze rjeđa je za leiomiosarkom nego za karcinome (TAYLOR, 2010.).

Leiomiomi imaju izvrsnu prognozu nakon ovariohisterektomije. Kod leiomiosarkoma i adenokarcinoma potreban je oprez zbog mogućnosti razvoja metastaza, no zabilježena su dugotrajna preživljavanja (TAYLOR, 2010.). CHO i sur. (2011.) navode da je vrijeme preživljavanja kuja s metastazama bilo u rasponu između jednog do devet mjeseci nakon operacije.

2.11. Liječenje

Kirurška kastracija kućnih ljubimaca smatra se najčešćom, pouzdanom, učinkovitom i najmanje kontroverznom metodom kontracepcije (CONCANNON i MEYERS-WALLEN, 1991.). Ovariohisterektomija najbolja je opcija za potpuno uklanjanje tumora, osobito ako je benigni ili u ranoj fazi, te za liječenje kliničkih simptoma. Iako opća anestezija predstavlja određeni rizik, ovariohisterektomija se smatra rutinskom operacijom i vrlo sigurnim zahvatom s brzim oporavkom (FOALE i sur., 2010.).

CAVE i sur. (2002.) navode da je primarno liječenje tumora maternice ovariohisterektomija i uklanjanje svih metastaza u drugim dijelovima tijela zračenjem i kemoterapijom. Učinkovitost drugih tretmana kao što su kemoterapija i radioterapija u pasa nije dobro istražena zbog male učestalosti tumora maternice u kuja (KIM i sur., 2017.).

U slučaju kuje zlatnog retrivera starosti 10 mjeseci s dijagnosticiranim karcinomom maternice, nakon operacije korištena je i dodatna kemoterapija. Kuja je liječena s 30 mg/m² epirubicina intravenozno svaka tri tjedna tijekom četiri ciklusa. Kemoterapija je započela 21. dan nakon operacije, a klinički status i krvni parametri praćeni su tijekom cijelog liječenja. Kuja je bila pregledana svakih 6 mjeseci te nije pokazivala nikakve znakove bolesti ni metastaza. Nakon operativnog zahvata i kemoterapije kuja je živjela još 2 godine (CAVE i sur., 2002.).

U kuja se nakon nepravilno izvedenog zahvata kastracije, mogu pojaviti komplikacije poput sindroma zaostalog jajnika i piometre batrljka maternice (PEARSON, 1973., KOKKINOS i sur., 2019., ŠPOLJARIĆ i sur., 2019.). Kako bi se prevenirale navedene komplikacije, tijekom kastracije potrebno je učiniti potpuno uklanjanje jajnika (SONTAS i sur., 2010.).

Prije operacije potrebno je korigirati poremećaje hidrationskog statusa, elektrolita i acidobazne ravnoteže. Ako je prisutna piometra, potrebno je započeti antibiotsku terapiju.

Različiti protokoli anestezije mogu se koristiti kod životinja s tumorima maternice ukoliko nisu oslabljene i nemaju istovremeno piometru. Pacijenti se postavljaju u dorzalni ležeći položaj za laparotomiju. Cijeli abdomen i kaudalni dio prsnog koša trebaju biti ošišani i pripremljeni za operaciju po uobičajenim kirurškim principima asepse i antiseptike. Nakon otvaranja trbušne šupljine, potrebno je eksplorirati abdomen radi prisustva metastaza ili drugih abnormalnosti (MACPHAIL i FOSSUM, 2019.).

3. MATERIJALI I METODE

3.1. Odluka o suglasnosti o etičkoj prihvatljivosti

Fakultetsko vijeće Veterinarskog fakulteta Sveučilišta u Zagrebu temeljem članka 40. Statuta Veterinarskog fakulteta Sveučilišta u Zagrebu, na prijedlog Povjerenstva za etiku u veterinarstvu, na broj sjednice redovitoj sjednici održanoj 20. veljače 2021. godine odobrilo je provođenje ovog istraživanja (klasa: 640-01/19-17/09, ur. broj: 251-61-44-19-02), sukladno Zakonu o zaštiti životinja (NN 102/2017).

3.2. Podrijetlo životinja i dizajn istraživanja

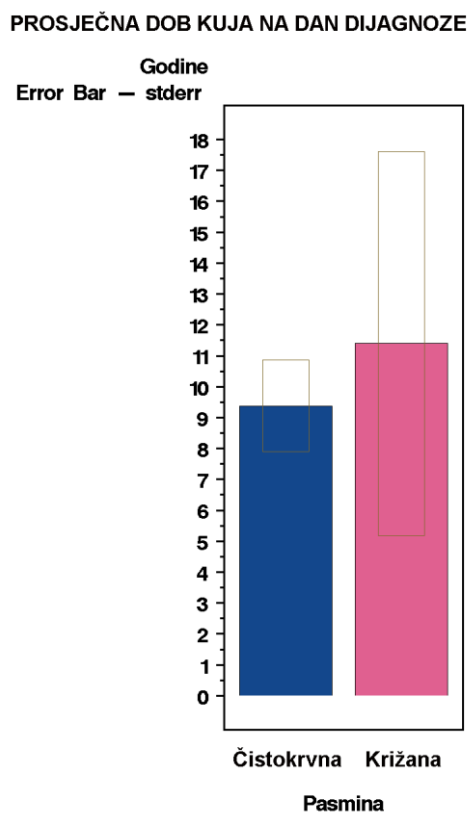
U istraživanju su obrađeni arhivski podaci prikupljeni za vrijeme redovnog rada Klinike za porodništvo i reprodukciju Veterinarskog fakulteta Sveučilišta u Zagrebu u razdoblju od 1. siječnja 2011. do 31. prosinca 2020. godine. Podaci su prikupljeni uz pomoć aplikacije Vef. Protokol. Aplikacija omogućava centralizirani sustav evidencije pacijenata, a razvijena je za potrebe klinika Veterinarskog fakulteta u Zagrebu. Aplikacija sadrži module za evidenciju kartica pacijenata, za komunikaciju između klinika i korisnika, za izdavanje uputnica i transfer podataka između klinika i modul za studente. Kuje koje su tijekom navedenog razdoblja bile zaprimljene na Kliniku za porodništvo i reprodukciju zbog sumnje na patologiju maternice bile su upisane u ambulantni protokol. Uneseni su podaci o vlasniku, nacional, anamneza i klinički nalaz. U istraživanje su uključene kuje kod kojih je nakon ginekološkog pregleda postavljena sumnja na neoplaziju maternice i koje su podvrgnute ovariohisterektomiji. Uklonjeni jajnici i maternica su nakon kirurškog zahvata upućeni na histopatološku dijagnostiku. Iz istraživanja su bile isključene kuje kod kojih nakon kirurškog zahvata nije bilo histopatološkog nalaza. Prije zahvata vlasnici su dali pristanak za anesteziju i operacijsko liječenje. Ukupno su prikupljeni podaci za 14 kuja.

3.3. Statistička obrada rezultata

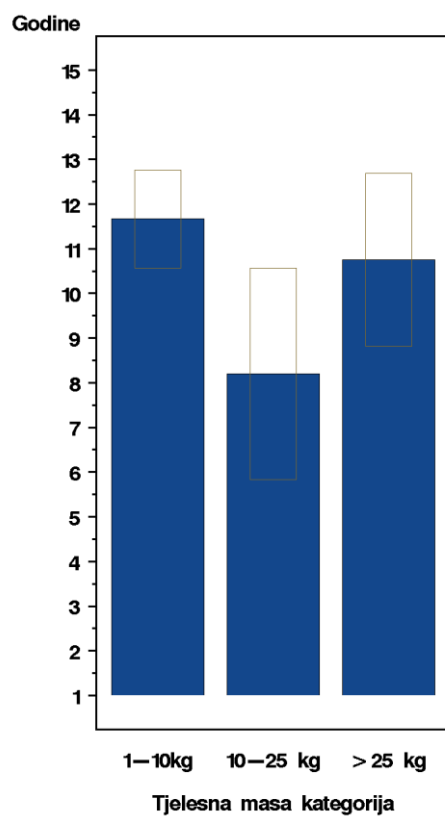
Statistička analiza dobivenih podataka odrađena pomoću programskog paketa SAS 9.4. (2002-2012 SAS Institute Inc., Cary, NC, USA). Deskriptivna statistika učinjena je pomoću SAS modula PROC MEANS i PROC FREQ. Grafikoni su napravljeni pomoću procedure SGPLOT u rezoluciji od 300 točaka po inču.

4. REZULTATI

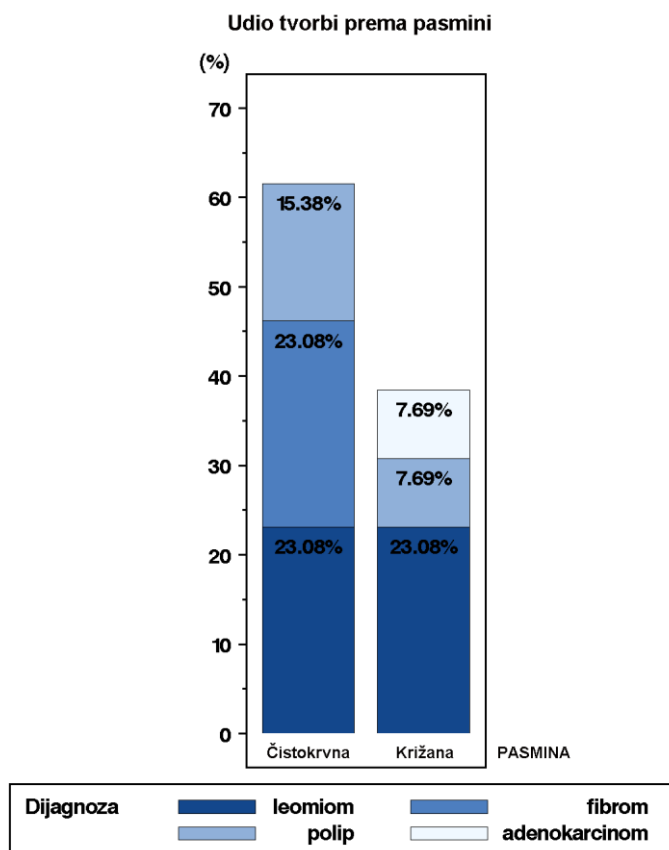
U razdoblju od 2011. do 2021. godine prikupljeno je 14 histopatoloških pretraga maternice kuja s neoplazijom maternice na Klinici za porodništvo i reprodukciju.



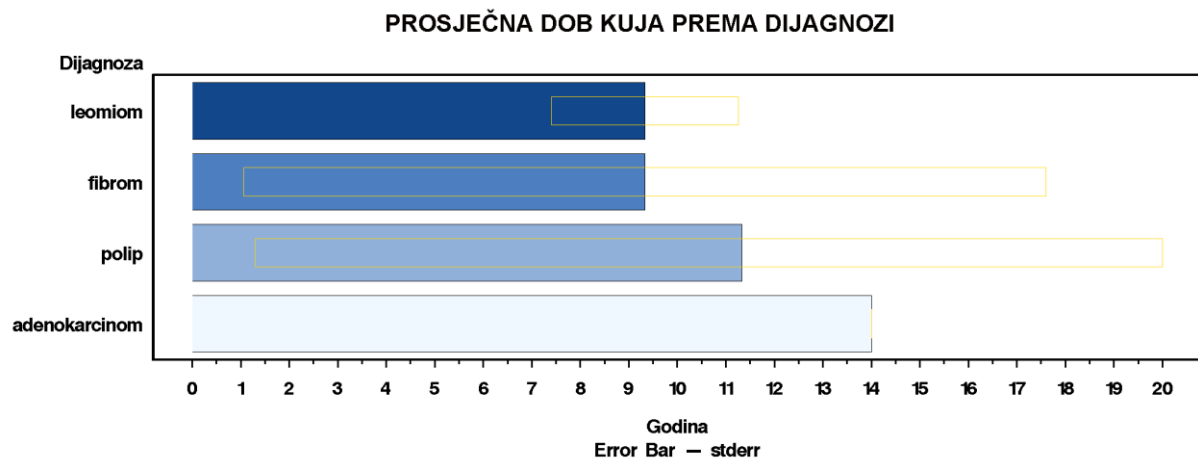
Slika 7. Grafikon prosječne dobi (godine) kuja na dan dijagnoze tumora maternice u čistokrvnih i križanih pasmina.



Slika 8. Grafikon prosječne dobi (godine) kuja na dan dijagnoze tumora maternice prema kategoriji tjelesne mase.



Slika 9. Grafikon udjela tvorbi (%) prema dijagnozi u kuja čistokrvnih i križanih pasmine.



Slika 10. Grafikon prosječne dobi (godine) kuja na dan dijagnoze prema tipu neoplazije maternice.

5. RASPRAVA

Tumori maternice najčešće se javljaju u dobi od 10 godina ili više (JOHNSTON i sur. 2001.c). U našem istraživanju prosječna dob kuja na dan dijagnoze tumora maternice za križanu pasminu iznosila je 11 godina, a za čistokrvne pasmine 9 godina. Sličnu dob prilikom otkrivanja tumora maternice spominju SABA i LAWRENCE (2020.), gdje je raspon dobi bio između pete i dvanaeste godine života. U našem istraživanju pojava tumora maternice utvrđena je ranije u čistokrvnih pasmina u odnosu na križane pasmine, što nam može objasniti potencijalnu genetsku predispoziciju čistokrvnih pasmina za razvoj tumora. Međutim, u drugim istraživanjima nije utvrđena pasminska predispozicija za razvoj tumora maternice. Iako je u jednom istraživanju utvrđen veći postotak kuja s tumorima maternice u pasmine bokser (JOHNSTON i sur. 2001.c). Isto tako, možemo reći da je većina bolesti maternice u kuja povezana je s njihovom reproduktivnom fiziologijom. U kuja su prisutne duge faze estrusa i diestrusa, što podrazumijeva duga razdoblja izloženosti maternice estrogenu i progesteronu, a što potencijalno može dovesti do cistične hiperplazije endometrija. U slučaju da dođe do bakterijske kontaminacije sadržaja maternice, razvija se piometra (JOHNSTON i sur., 2001.c).

Uz tumore maternice često postoje i druga patološka stanja reproduktivnog sustava, poput cista na jajnicima, cistične hiperplazije endometrija (CEH) i piometre, što ukazuje na zajednički hormonski utjecaj (WHITE i BREARLEY, 2011.). Povezanost tih stanja s endometrijalnim tumorima još uvijek nije utvrđena (TSIOLI i sur., 2011.). Međutim, opisana su tri slučaja u kuja koje su primale terapiju koja je uključivala steroidne hormone, a u kojih je dijagnosticiran adenokarcinom maternice. CHO i sur. (2011.) i PENA i sur. (2006.) navode kako su kuje primale medroksiprogesteron acetat, a u slučaju PAYNE-JOHNSON i sur. (1986.) 2,5 godine stara kuja primala je etinilestradiol. U navedenim istraživanjima smatra se da su adenokarcinomi maternice potencijalno mogli nastati zbog jatrogenog uzroka, no ta činjenica još uvijek nije potvrđena.

Uz nabrojana patološka stanja koja se pojavljuju uz tumore maternice navode se još i adenokarcinom mliječne žlijezde (OZMEN i sur., 2008.), sindrom zaostalog jajnika (KOKKINOS i sur., 2019., ŠPOLJARIĆ i sur., 2019.), piometra batrljka maternice (WENZLOW i sur., 2009.), mukometra (PENA i sur., 2006.), teratom (PIRES i sur., 2019.), adenomioza (KARAGIANNIS i sur., 2011.) te torzija endometrijalnog polipa s posljedičnim krvarenjem (GUMBER i sur., 2010., CHAMBERS i sur., 2011.). WENZLOW i sur. (2009.)

smatraju da je neresorptivni konac korišten kod kastracije kuje možda sudjelovao u kancerogenom procesu hemangiosarkoma batrljka maternice. U literaturi je to prvi zabilježeni slučaj hemangiosarkoma batrljka maternice. Isto tako, WENZLOW i sur. (2009.) smatraju kako je bitno uvrstiti hemangiosarkom pod diferencijalnu dijagnozu kod vaginalnog krvarenja.

Leiomiom je najčešći tumor maternice u kuja, a leiomiomi su obično slučajni nalaz prilikom ovariohisterektomije (JOHNSTON i sur. 2001.c, TAYLOR, 2010.). Slični rezultati dobiveni su i u našem istraživanju, u kojem je zabilježen najveći postotak leiomioma i u križanih (23,08%) i u čistokrvnih pasmina (23,08%). Od ostalih benignih tumora u čistokrvnih pasmina fibromi su utvrđeni u 23,08% slučajeva, a endometrijalni polipi u 15,38% slučajeva. U križanih pasmina nakon leiomioma najveći postotak činili su endometrijalni polipi (7,69%). Slično našim rezultatima, ENGLAND (2019.) navodi da su tumori maternice rijedak nalaz, a najčešće se javljaju fibroleiomiomi. Isto tako, spomenuti autor navodi da su tumori maternice većinom benigni, ali ponekad mogu izazvati i krvarenje, što rezultira serosangvinoznim iscjetkom iz rodnice. Nadalje, ENGLAND (2019.) smatra da se tumori maternice razvijaju samo u nekastriranih kuja i vrlo se rijetko dijagnosticiraju u životinja kojima su uklonjeni jajnici. Zanimljivo, SONTAS i sur. (2010) utvrdili su slučaj leiomioma u kuje koja je prethodno kastrirana. Međutim, u tom slučaju tijekom dijagnostičke laparotomije osim tumora maternice utvrđeni su i zaostali jajnici.

JOHNSTON i sur. (2001.c) navede da kuje s malignim adenokarcinomom maternice mogu imati kliničke simptome koji uključuju dugotrajni krvavi ili gnojni iscjedak iz rodnice, disuriju, hematuriju, letargiju, anoreksiju i proširen abdomen. U našem istraživanju utvrđen je samo jedan slučaj malignog tumora maternice. Radilo se o kuji staroj 14 godina s adenokarcinomom maternice uz koji je utvrđena i piometra. Kuja je zaprimljena sa sličnim simptomima koje opisuju JOHNSTON i sur. (2001.c), a povrh toga, tijekom dijagnostičke laparotomije utvrđene su i metastaze na mokraćnom mjehuru.

6. ZAKLJUČAK

Rezultati ovog istraživanja potvrđuju da su leiomiomi najčešće dijagnosticirani tumori maternice, te da se pojavljuju u srednjoj i starijoj životnoj dobi. Tumori maternice kuja rijetka su dijagnoza što je povezano s velikim postotkom kuja koje su podvrgnute ovariohisterektomiji ili ovariektomiji u ranim fazama života. Kada se dijagnosticira neoplazija maternice, najbolja metoda liječenja jest potpuno uklanjanje jajnika i maternice, budući da učinci kemoterapije i radioterapije nisu dovoljno razjašnjeni.

Iako nije moguće potpuno eliminirati rizik od tumora maternice u kuja, postoje neke preventivne mjere koje se mogu poduzeti da bi se smanjila njihova pojavnost. Odgovorno držanje kućnih ljubimaca i redoviti veterinarski pregledi ključni su čimbenici u smanjenju rizika od tumora maternice u kuja. Ovariohisterektomija uključuje kirurško uklanjanje jajnika i maternice i jedan je od najučinkovitijih načina za sprječavanje tumora maternice u kuja. Kastracija se obično preporučuje u ranoj životnoj dobi. Redoviti veterinarski pregledi mogu pomoći u ranom otkrivanju abnormalnosti i omogućiti pravovremenu intervenciju. Kuje moraju imati osiguranu uravnoteženu hranidbu kako bi se spriječila pretilost, koja je povezana s povećanim rizikom od određenih zdravstvenih problema, uključujući pojavu tumora. Redovito kretanje važno je u održavanju tjelesne mase, podupiranju imunološkog sustava i pomaže u prevenciji pretilosti. Vlasnik mora biti dovoljno educiran i upoznat s navikama svojeg ljubimca kako bi na vrijeme primijetio promjene u ponašanju ili znakove bolesti poput promjena u apetitu, gubitka tjelesne mase, letargije i abnormalnog iscjetka iz rodnice.

7. LITERATURA

1. AGNEW, D. W., N. J. MACLACHLAN (2017): Tumors of the Genital Systems, U: Tumors in Domestic Animals, 5th ed. (MEUTEN, J. D. ur.), John Wiley & Sons, Ames, Iowa, SAD, str. 689-722.
2. ASPINALL, V. (2020): Reproductive system. U: Introduction to Animal and Veterinary Anatomy and Physiology, 4th ed. (Aspinall, V., M. Cappello ur.), CAB International, Oxfordshire, UK, str. 127-149.
3. BARRETT, E. (2013): Radiology of the abdomen. U: BSAVA Manual of Canine and Feline Radiography and Radiology: A Foundation Manual, 1st ed. (McConnell, J. F. i A. Holloway ur.), British Small Animal Veterinary Association, Quedgeley, Gloucester, UK, str. 176-240.
4. BARR, F. (2012): Uterus. U: BSAVA Manual of Canine and Feline Ultrasonography, 1st ed. (Barr, F. i L. Gaschen ur.), British Small Animal Veterinary Association, Quedgeley, Gloucester, UK, str. 172-176.
5. BOISCLAIR, J., M. DORE (2001): Uterine angiolipoleiomyoma in a dog. *Vet. Pathol.* 38, 726-728.
6. CAVE, T. A., R. HINE, H. THOMPSON, D. J. ARGYLE (2002): Uterine carcinoma in a 10-month-old golden retriever. *J. Small Anim. Pract.* 43, 133-135.
7. CHAMBERS, B. A., M. A. LAKSITO, F. LONG, G. D. YATES (2011): Unilateral uterine torsion secondary to an inflammatory endometrial polyp in the bitch. *Aust. Vet. J.* 89, 380-4.
8. CHO, H. M., H. W. KIM, H. J. KIM, J. H. CHOI, J. Y. JANG, U. S. CHOI (2011): Case of canine uterine adenocarcinoma with negative estrogen and progesterone receptor expression. *J. Vet. Clin.* 28, 303-306.
9. CONCANNON, P. W., V. N. MEYERS-WALLEN (1991): Current and proposed methods for contraception and termination of pregnancy in dogs and cats. *J. Am. Vet. Med. Assoc.* 198, 1214-1225.
10. DOBSON, J. M. (2011.a): Introduction: cancer in cats and dogs. U: BSAVA Manual of Canine and Feline Oncology, 3rd ed. (Dobson, J. M., B. D. X. Lascelles ur.), British Small Animal Veterinary Association, Quedgeley, Gloucester, UK, str. 1-5.

11. DOBSON, J. M. (2011.b): Clinical staging and the TNM classification. U: BSAVA Manual of Canine and Feline Oncology, 3rd ed. (Dobson, J. M., B. D. X. Lascelles ur.), British Small Animal Veterinary Association, Quedgeley, Gloucester, UK, str. 20-29.
12. EKER, K., M. R. SALMANO ĆLU, S. A. VURAL (2006): Unilateral leiomyoma in the mesosalpinx of a dog. J. Am. Anim. Hosp. Assoc. 42, 392-394.
13. ENGLAND, G. C. W. (2010): Physiology and endocrinology of the female. U: BSAVA Manual of Canine and Feline Reproduction and Neonatology, 2nd ed. (England, G. C. W. i A. von Heimendahl ur.), British Small Animal Veterinary Association, Quedgeley, Gloucester, UK, str. 1-12.
14. ENGLAND, G. C. W. (2019): Infertility in the Bitch and Queen. U: Veterinary Reproduction and obstetrics, 10th ed., (Noakes, D. E., T. J. Parkinson, G. C. W. England, ur.). Elsevier, Ltd., New York, SAD. str. 593-612.
15. FOALE, R. D., J. DEMETRIOU, F. NIND (2010): The haematuric/stranguric/dysuric cancer patient. U: Saunders solutions in veterinary practice: Small Animal Oncology, 1st ed. (Foale, R.D., J. Demetriou, F. Nind ur.), Elsevier Saunders, New York, SAD, str. 128-140.
16. FOLNOŹIĆ, I. T. KARADJOLE, G. BAĆIĆ, N. MAĆEŠIĆ, M. KARADJOLE, M. SAMARDŹIJA, I. GETZ (2009): Vaginoskopija kuja. Vet. Stanica. 40, 27-36.
17. GELBERG H. B., K. MCENTEE (1984): Hyperplastic endometrial polyps in the dog and cat. Vet. Pathol. 21, 570-573.
18. GRABAREVIĆ, Ź. (2002): Veterinarska onkologija, 1. izdanje, DSK-FALCO d.o.o., Zagreb, Hrvatska.
19. GUMBER, S., N. SPRINGER, N. WAKAMATSU (2010): Uterine endometrial polyp with severe hemorrhage and cystic endometrial hyperplasia-pyometra complex in a dog. J. Vet. Diagn. Invest. 22, 455-8.
20. HOLST, P. A., R. D. PHEMISTER (2001): Vaginal Cytology. U: Canine and Feline Theriogenology. 1st ed. (Johnston, S. D., M.V. Root Kustritz i P. N. S. Olson ur.), Saunders, Philadelphia, SAD, str. 32-40.
21. JERMYN, K., B. D. X. LASCELLES (2011): Principles of oncological surgery. U: BSAVA Manual of Canine and Feline Oncology, 3rd ed. (Dobson, J. M., B. D. X. Lascelles ur.), British Small Animal Veterinary Association, Quedgeley, Gloucester, UK, str. 44-59.
22. JOHNSTON, S. D., M. V. ROOT KUSTRITZ, P. N. S. OLSON (2001a): Sexual Differentiation and Normal Anatomy of the Bitch. U: Canine and Feline

- Therigenology. 1st ed. (Johnston, S. D., M.V. Root Kustritz i P. N. S. Olson ur.), Saunders, Philadelphia, SAD, str. 1-15.
23. JOHNSTON, S. D., M. V. ROOT KUSTRITZ, P. N. S. OLSON (2001b): The Canine Estrous Cycle. U : Canine and Feline Therigenology. 1st ed. (Johnston, S. D., M.V. Root Kustritz i P. N. S. Olson ur.), Saunders, Philadelphia, SAD, str. 16-31.
24. JOHNSTON, S. D., M. V. ROOT KUSTRITZ, P. N. S. OLSON (2001c): Disorders of the Canine Uterus and Uterine Tubes (Oviducts). U: Canine and Feline Therigenology. 1st ed. (Johnston, S. D., M.V. Root Kustritz i P. N. S. Olson ur.), Saunders, Philadelphia, SAD, str. 206 - 224.
25. KAMSTOCK, D. A., D. S. RUSSELL, B. E. POWERS (2020): The Pathology of Neoplasia. U: Withrow & Macewen's Small Animal Clinical Oncology, 6th ed. (Vail, D. M., D. H. Thamm, J. M. Liptak ur.), Elsevier, St. Louis Missouri, SAD, str. 61-80.
26. KARADJOLE, T., N. MAĆEŠIĆ (2011): Fiziologija i patologija reprodukcije kuja i mačaka. U: Bolesti i liječenje pasa i mačaka. (Dobranić, T. i V. Matijatko ur.), Veterinarski fakultet Sveučilišta u Zagrebu, str. 530-547.
27. KARAGIANNIS, G. S., M. PELEKANIS., P. LOUKOPOULOS, H. N. VERVERIDIS, E. KALDRYMIDOU (2011): Canine uterine leiomyoma with epithelial tissue foci, adenomyosis, and cystic endometrial hyperplasia. Case Reports in Veterinary Medicine. Volume 2011, Article ID 901874.
28. KENNEDY, P. C., J. M. CULLEN, J. F. EDWARDS, M. H. GOLDSCHMITD, S. LARSEN (1998): Histological Classification of Tumors of the Genital System of Domestic Animals, 2nd ed., vol. IV, Armed Forces Institute of Pathology and World Health Organization, Washington DC., SAD.
29. KIM, T. J., S. S. SHIN, S. I. PARK (2017): Unusual Necrotizing Uterine Adenocarcinoma in a Dog. J. embryo transf. 32, 325-329.
30. KLEIN, M. K. (2001): Tumors of the female reproductive system. U: Small animal clinical oncology, 3rd ed. (Withrow, S. J. i E. G. McEwen, ur.), Saunders, Philadelphia, SAD, str. 445-454.
31. KOENIG, H. E., H.G. LIEBICH (2020): Female genital organs (organa genitalia feminina). U: Veterinary Anatomy of Domestic Animals: Textbook and Colour Atlas, 7th ed. (Koenig, H. E., H. G. Liebich ur.), Georg Thieme Verlag, Stuttgart, Njemačka, str. 449-470.
32. KOKKINOS, P., C. H. VERVERIDIS, M. PATSIKAS, M. KRITSEPI-KONSTANTINOOU, G. M. KAZAKOS, D. PSALLA (2019): Uterine stump

- adenocarcinoma in a bitch with an ovarian remnant: A case report. *J. Hellenic Vet. Med. Soc.* 70, 1583-1588.
33. KOWALEWSKI, M. P. (2014): Luteal regression vs. prepartum luteolysis: regulatory mechanisms governing canine corpus luteum function. *Reprod Biol.* 14, 89-102.
 34. LADLOW, J. (2015): The female reproductive system. U: *BSAVA Manual of Canine and Feline Abdominal Surgery*, 2nd ed. (Williams, J. M. i J. D. Niles ur.), British Small Animal Veterinary Association, Quedgeley, Gloucester, UK, str. 333-359.
 35. MACPHAIL, C., T. W. FOSSUM (2019): Surgery of the Reproductive and Genital Systems. U: *Small Animal Surgery*, 5th ed. (Fossum, T. W. ur.), Elsevier, Philadelphia, SAD, str. 720-786.
 36. MARINO, G., A. BARNA, S. RIZZO, A. ZANGHÌ, G. CATONE (2013): Endometrial polyps in the bitch: a retrospective study of 21 cases. *J. Comp. Pathol.* 149, 410-416.
 37. MCENTEE, K., S. W. NIELSEN (1976): Tumours of the female genital tract. *Bulletin of the World Health Organization* 53, 21-226.
 38. MCENTEE, K. (1990): The uterus: atrophic, metaplastic, and proliferative lesions. In: *Reproductive Pathology of Domestic Mammals*, 1st ed. (MCENTEE, K. ur.), Academic Press, Inc., San Diego, SAD, str. 171-182.
 39. MODIANO, J. F., J. H. KIM (2020): The Etiology of Cancer. U: *Withrow & Macewen's Small Animal Clinical Oncology*, 6th ed. (Vail, D. M., D. H. Thamm, J. M. Liptak ur.), Elsevier, St. Louis Missouri, SAD, str. 1-35.
 40. MOE, L., B. LIUM (1997): Hereditary multifocal renal cystadenocarcinomas and nodular dermatofibrosis in 51 German shepherd dogs. *J. Small Anim. Pract.* 38, 498-505.
 41. MORRIS, J., J. M. DOBSON (2001): Genital tract. U: *Small Animal Oncology*, 1st ed. (Morris, J., J.M. Dobson ur.), Blackwell Science, London, UK; Malden, SAD, str. 166-183.
 42. MURAKAMI, Y., K. UCHIDA, R. YAMAGUCHI, S. TATEYAMA (2001): Diffuse bilateral hemangiosarcoma of the uterus in a dog. *J. Vet. Med. Sci.* 63, 191-193.
 43. NORTH, S. M., T. A. BANKS (2009): Tumours of the urogenital tract. U: *Small Animal Oncology: An Introduction*, 1st ed. (North S.M., T.A. Banks ur.), Saunders Elsevier, Edinburgh, UK, str. 151-171.
 44. OZMEN, O., M. HALIGUR, M. KOCAMUFTUOGLU (2008): Clinopathologic and immunohistochemical findings of multiple genital leiomyomas and mammary adenocarcinomas in a bitch. *Reprod. Domest. Anim.* 43, 377-381.

45. PAYNE-JOHNSON, C. E., D. F. KELLY, P. T. DAVIES (1986): Endometrial carcinoma in a young dog. *J. Comp. Pathol.* 96, 463-467.
46. PEARSON, H. (1973): The complications of ovariohysterectomy in the bitch. *J. Small Anim. Pract.* 14, 257-266.
47. PENA, F. J., J. A. GINES, J. DUQUE, V. VIEITEZ, R. MARTINEZ-PÉREZ, L. MADEJÓN, I. NUÑEZ MARTINEZ, J. M. MORAN, S. FERNÁNDEZ-GARCÍA (2006): Endometrial adenocarcinoma and mucometra in a 6-year-old Alaska Malamute dog. *Reprod. Domest. Anim.* 41, 189-190.
48. PERCIVAL, A., A. SINGH, R. A. ZUR LINDEN, G. WATROUS, S. PATTEN, A. VALVERDE, E. RATSEP (2018): Massive uterine lipoleiomyoma and leiomyoma in a miniature poodle bitch. *Can. Vet. J.* 59, 845-850.
49. PIRES, M. D. A., J. C. CATARINO, H. VILHENA, S. FAIM, T. NEVES, A. FREIRE, F. SEIXAS, L. ORGE, R. PAYAN-CARREIRA (2019): Co-existing monophasic teratoma and uterine adenocarcinoma in a female dog. *Reprod. Domest. Anim.* 5, 1044-1049.
50. RECKERS, F., R. KLOPFLEISCH, V. BELIK, S. ARLT (2022): Canine Vaginal Cytology: A Revised Definition of Exfoliated Vaginal Cells. *Front. Vet. Sci.* 9:834031.
51. ROBINSON, B., D.E. NOAKES (2019): Reproductive Physiology of the Female. U: *Veterinary Reproduction and Obstetrics*, 10th ed. (Noakes, D.E., T.J. Parkinson, G.C.W. England ur.), Elsevier Ltd., Edinburgh, UK, str. 2-34.
52. SABA, C. F., J. A. LAWRENCE (2020): Tumors of the Female Reproductive System. U: *Withrow & Macewen's Small Animal Clinical Oncology*, 6th ed. (Vail, D. M., D. H. Thamm, J. M. Liptak ur.), Elsevier, St. Louis Missouri, SAD, str. 597-604.
53. SCASE, T. J., J. M. DOBSON (2011): How to make a diagnosis. U: *BSAVA Manual of Canine and Feline Oncology*, 3rd ed. (Dobson, J. M., B. D. X. Lascelles ur.), British Small Animal Veterinary Association, Quedgeley, Gloucester, UK, str. 6-19.
54. SCHLAFER, D. H., A. E. YEAGER, P. W. CONCANNON (1997): Theriogenology question of the month. Endometrial polyp in a beagle. *J. Am. Vet. Med. Assoc.* 210, 759-761.
55. SCHLAFER, D. H., A.T. GIFFORD (2008): Cystic Endometrial Hyperplasia, Pseudo-Placentational Endometrial Hyperplasia, and Other Cystic Conditions of the Canine and Feline Uterus. *Theriogenology* 70, 349-358.
56. SCHLAFER, D. H. (2012): Diseases of the Canine Uterus. *Reprod. Domest. Anima.* 47, 318-322.

57. SJAASTAD, Ø. V., O. SAND, K. HOVE (2016): Reproduction. U: Physiology of domestic animals, 3rd ed. (Sjaastad, Ø. V., O. Sand, K. Hove ur.), Scandinavian Veterinary Press, Oslo, Norveška, str. 683-730.
58. SONTAS, B. H., H. OZYOGURTCU, O. TURNA, S. ARUN, H. EKICI (2010): Uterine leiomyoma in a spayed poodle bitch: a case report. *Reprod. Domest. Anima.* 45, 550-554.
59. ŠPOLJARIĆ, B., S. VINCE, I. FOLNOŽIĆ, L. MEDVEN ZAGRADIŠNIK, D. HUBER, A. GUDAN KURILJ, Ž. GRABAREVIĆ (2019): Endometrial Mucinous Adenocarcinoma in a Bitch With Pyometra-A Case Report. *Top. Companion Anim. Med.* 36, 16-21.
60. TAYLOR, K. H. (2010): Female Reproductive Tumors. U: Cancer Management in Small Animal Practice, 1st ed. (Henry, C. J., M. L. Higginbotham ur.), Saunders Elsevier, Maryland Heights, SAD, str. 268-272.
61. TSIOLI, V. G., P. G. GOULETSOU, P. LOUKOPOULOS, M. ZAVLARIS, A. D. GALATOS (2011): Uterine leiomyosarcoma and pyometra in a dog. *J. Small Anim. Pract.* 52, 121-124.
62. WENZLOW, N, M. S. TIVERS, L. E. SELMIC, E. J. SCURRELL, S. J. BAINES, K. C. SMITH (2009): Haemangiosarcoma in the uterine remnant of a spayed female dog. *J. Small Anim. Pract.* 50, 488-491.
63. WHITE, R. N., M. BREARLEY (2011): Tumours of the urogenital system. U: BSAVA Manual of Canine and Feline Oncology, 3rd ed. (Dobson, J. M., B. D. X. Lascelles ur.), British Small Animal Veterinary Association, Quedgeley, Gloucester, UK, str. 248-264.
64. WILSON-ROBLES, H. M. (2021): Uterine tumors. U: Blackwell's five-minute veterinary consult. Canine and feline, 7th ed. (Tilley L. P., F.W.K. Smith. M. M. Sleeper i B. Brainard ur.). Wiley - Blackwell, Hoboken, SAD, str. 1387.

8. SAŽETAK

Vlatka Pižeta

Pregled kazuistike tumora maternice kuja na Klinici za porodništvo i reprodukciju Veterinarskog fakulteta u desetogodišnjem razdoblju

Zbog visoke zastupljenosti kirurške kastracije kuja u ranoj životnoj dobi, tumori maternice rijetka su dijagnoza. Javljaju se u kuja srednje i starije životne dobi obično između pete i dvanaeste godine života. Tumori maternice mogu biti benigni koji imaju dobru prognozu, te maligni koji imaju lošiju prognozu ukoliko metastaziraju i zahvate okolne limfne čvorove. U ovom diplomskom radu cilj je bio utvrditi karakteristike tumora s obzirom na pasminu, dob i tjelesnu masu kuja koje su zaprimljene na Kliniku za porodništvo i reprodukciju. U istraživanju su analizirani podaci histopatološke pretrage za ukupno 14 kuja u razdoblju od 2011. do 2021. godine. Prosječna dob kuja na dan dijagnoze tumora maternice za križanu pasminu iznosila je 11 godina, a za čistokrvne pasmine 9 godina. U čistokrvnih pasmina zabilježeno je 23,08% leiomioma, 23,08% fibroma te 15,38% endometrijalnih polipa. U križanih pasmina zabilježeno je 23,08% leiomioma, 7,69% endometrijalnih polipa te 7,69% adenokarcinoma. Prosječna dob kuje prema tipu neoplazije za leiomiom i fibrom iznosila je 9 godina, za endometrijalni polip 11 godina, a za adenokarcinom 14 godina.

Najčešći klinički znakovi koje vlasnici primijete su kronično povećanje abdomena te vaginalni iscjedak različite boje i konzistencije. Dijagnostika tumora maternice obuhvaća radiografiju, ultrazvučnu pretragu, laparoskopiju i eksplorativnu laparotomiju, dok najbolji izbor liječenja predstavlja ovariohisterektomija i histopatološka pretraga. Prognoza za većinu tumora maternice nakon ovariohisterektomije je povoljna zbog velikog postotka benignih tumora. Ukoliko se patohistološkom pretragom dobije nalaz malignog tumora, prognoza može biti dobra ako nema prisutnih metastaza i lokalne infiltracije.

Rezultati ovog istraživanja potvrdili su činjenicu da su tumori maternice rijetki, da su leiomiomi najzastupljeniji tumori te da se javljaju u kasnijoj životnoj dobi pogotovo u kuja križane pasmine.

Ključne riječi: tumori maternice, benigni, maligni, metastaze, pasmina, dob, kuja

9. SUMMARY

Vlatka Pižeta

Review of uterine tumor casuistic at the Clinic for Obstetrics and Reproduction Faculty of Veterinary Medicine, in a ten-year period

Due to the high incidence of surgical castration of bitches at an early age, uterine tumors are a rare diagnosis. They appear in middle-aged and older bitches, usually between five and twelve years of age. Uterine tumors can be benign, which have a good prognosis, and malignant, which have a worse prognosis if they metastasize and affect the surrounding lymph nodes. In this thesis, the goal was to determine the characteristics of tumors with regard to the breed, age and body weight of bitches admitted to the Obstetrics and Reproduction Clinic. In the research, the histopathological examination data for a total of 14 bitches in the period from 2011 to 2021 were analyzed. The average age of bitches on the day of uterine tumor diagnosis was 11 years for crossbreeds, and 9 years for purebreds. In purebred breeds, 23.08% of leiomyomas, 23.08% of fibromas and 15.38% of endometrial polyps were recorded. In crossbreeds, 23.08% of leiomyomas, 7.69% of endometrial polyps and 7.69% of adenocarcinomas were recorded. The average age of bitches according to the type of neoplasia for leiomyoma and fibroma was 9 years, for endometrial polyp 11 years, and for adenocarcinoma 14 years.

The most common clinical signs noticed by owners are chronic abdominal enlargement and vaginal discharge of different color and consistency. Diagnosis of uterine tumors includes radiography, ultrasound examination, laparoscopy and exploratory laparotomy, while the best choice of treatment is ovariohysterectomy and pathohistological examination. The prognosis for most uterine tumors after ovariohysterectomy is favorable due to the large percentage of benign tumors. If the pathohistological examination reveals a malignant tumor, the prognosis can be good if there are no metastases and local infiltration present.

The results of this research confirmed the fact that uterine tumors are rare, that leiomyomas are the most common tumors and that they occur later in life, especially in cross-breed bitches.

Key words: uterine tumors, benign, malignant, metastases, breed, age, bitch

10. ŽIVOTOPIS

Rođena sam 09.12.1996. u Varaždinu. Od 2003. do 2011. godine pohađala sam Osnovnu školu „Gustav Krklec“ Maruševac. Po završetku osnovne škole, upisujem „Prvu gimnaziju“ Varaždin, opći smjer. 2015. godine upisujem Veterinarski fakultet Sveučilišta u Zagrebu, a na petoj godini izabrala sam usmjerenje „Kućni ljubimci“. Tijekom studija imala sam status odličnog studenta, te sam 3 godine bila u 10% najuspješnijih studenata. Od 2019. do 2022. godine volontirala sam na Klinici za porodništvo i reprodukciju gdje sam sudjelovala u svakodnevnom radu klinike i noćnim dežurstvima. Od listopada 2021. do srpnja 2022. godine bila sam demonstrator na predmetima „Porodništvo i reprodukcija I. i II.“. 2022.godine sudjelovala sam na EERVC (Eastern European Regional Veterinary conference) kongresu u Ljubljani. Stručnu praksu odradila sam u ambulanti „LunimirVet“ Zagreb.