

KOŽNI SARKOMI MAČAKA - RETROSPEKTIVNI PRIKAZ SLUČAJEVA DIJAGNOSTICIRANIH NA ZAVODU ZA VETERINARSKU PATOLOGIJU U RAZDOBLJU 2010. - 2022.

Donkov, Nikolina

Master's thesis / Diplomski rad

2024

Degree Grantor / Ustanova koja je dodijelila akademski / stručni stupanj: **University of Zagreb, Faculty of Veterinary Medicine / Sveučilište u Zagrebu, Veterinarski fakultet**

Permanent link / Trajna poveznica: <https://urn.nsk.hr/urn:nbn:hr:178:098797>

Rights / Prava: [In copyright](#) / [Zaštićeno autorskim pravom.](#)

Download date / Datum preuzimanja: **2025-01-15**



Repository / Repozitorij:

[Repository of Faculty of Veterinary Medicine -
Repository of PHD, master's thesis](#)



SVEUČILIŠTE U ZAGREBU
VETERINARSKI FAKULTET

Nikolina Donkov

KOŽNI SARKOMI MAČAKA – RETROSPEKTIVNI PRIKAZ SLUČAJEVA
DIJAGNOSTICIRANIH NA ZAVODU ZA VETERINARSKU PATOLOGIJU U
RAZDOBLJU 2010. - 2022.

Diplomski rad

Zagreb, 2024.

VETERINARSKI FAKULTET SVEUČILIŠTA U ZAGREBU

ZAVOD ZA VETERINARSKU PATOLOGIJU

Predstojnik zavoda:

izv. prof. dr. sc. Ivan-Conrado Šoštarić-Zuckermann, DECVP

Mentori:

izv. prof. dr. sc. Ivan-Conrado Šoštarić-Zuckermann, DECVP

prof. dr. sc. Branka Artuković

Povjerenstvo za obranu diplomskog rada:

1. Prof. dr. sc. Andrea Gudan Kurilj, DECVP
2. Prof. dr. sc. Branka Artuković
3. Izv. prof. dr. sc. Ivan-Conrado Šoštarić-Zuckermann, DECVP

Zahvala

Zahvaljujem se svojim mentorima izv. prof. dr. sc Ivanu-Conradu Šoštariću-Zuckermannu i prof. dr. sc. Branki Artuković na mentorstvu, izdvojenom vremenu, savjetima, strpljenju i podršci tijekom pisanja mog diplomskog rada.

Zahvaljujem se svim ljudima koji su mi uljepšavali dane i bili podrška tijekom dugih dana studiranja.

Hvala svim članovima obitelji, posebno mami i tati. Ogromno hvala tati, zbog pružene prilike, bez koje moji studentski dani ne bi bili onakvi kakvi su bili.

Posebno i najveće HVALA mojoj mami na svakom trenutku i svakoj riječi ohrabrenja u trenucima kada mi je to najviše trebalo, bez nje moje studiranje ne bi bilo ovakvo kako je ispalo. Hvala joj što je bila uz mene na svakom koraku i izrečenim riječima prije svakog ispita za sreću.

Hvala ti što si bila uz mene i kad nije bilo lako biti.

Zahvaljujem se meni posebnoj osobi koja me smirivala i pomagala u zadnjim godinama studiranja i tijekom procesa pisanje ovog diplomskog rada.

Ovaj diplomski rad posvećujem Micku, najposebnijem narančastom mačku koji je bio nekim dijelom i inspiracija za smjer tema mog diplomskog rada.

POPIS KRATICA

STS - Soft tissue sarcoma, engl., sarkom mekog tkiva

PNST- Peripheral nerve sheath tumor, engl., tumor ovojnica perifernih živaca

FNA - Fine Needle Aspiration, engl., punkcija tankom iglom

FISS - Feline injection site sarcoma, engl., postinjekcioni sarkom mačke

IHC - Immunohistochemistry, engl., imunohistokemija

PCR - Polymerase Chain Reaction, engl., lančana reakcija polimerazom

HPF - High-power field, engl., vidno polje na najvećem povećanju objektiva tj. na povećanju 400x

UPS - Undifferentiated pleomorphic sarcoma, engl., nediferencirani pleomorfni sarkom

POPIS PRILOGA

| | |
|--|----|
| Grafikon 1. Biološko ponašanje tumora kože mačaka.----- | 15 |
| Grafikon 2. Broj pojedinih kožnih sarkoma mačaka.----- | 17 |
| Grafikon 3. Zastupljenost pojedinih pasmina kod kožnih sarkoma mačaka.----- | 30 |
| Grafikon 4. Prikaz spolne predispozicije pojave kožnog sarkoma mačke.----- | 32 |
| Grafikon 5. Prikaz zastupljenosti anatomske lokalizacije sarkoma kože mačaka.----- | 33 |
| Slika 1. Fibrosarkom kože mačke. HE. Obj. 10x.----- | 18 |
| Slika 2. Fibrosarkom kože mačke. HE. Obj. 20x. ----- | 19 |
| Slika 3. Postinjekcioni sarkom mačke (FISS). HE. Obj. 10x. ----- | 20 |
| Slika 4. Postinjekcioni sarkom mačke (FISS). HE. Obj. 20x. ----- | 21 |
| Slika 5. Slabo diferencirani sarkom. HE. Obj. 10x. ----- | 22 |
| Slika 6. Slabo diferencirani sarkom. HE. Obj. 20x. ----- | 23 |
| Slika 7. Slabo diferencirani sarkom. HE. Obj. 40x. ----- | 24 |
| Slika 8. Nediferencirani pleomorfni sarkom, poznat i po nazivima – maligni fibrozni histiocitom, anaplastični sarkom s gigantskim stanicama. HE. Obj. 10x----- | 25 |
| Slika 9. Nediferencirani pleomorfni sarkom, poznat i po nazivima – maligni fibrozni histiocitom, anaplastični sarkom s gigantskim stanicama. HE. Obj. 20x. ----- | 26 |
| Slika 10. Hemangiosarkom mačke, uška. HE. Obj. 10x.----- | 27 |
| Slika 11. Hemangiosarkom mačke, uška. HE. Obj. 20x. ----- | 28 |
| Slika 12. Hemangiosarkom mačke, uška. HE. Obj. 40x----- | 29 |

POPIS TABLICA

| | |
|--|----|
| Tablica 1. Stupnjevanje kutanih i subkutanih sarkoma mekih tkiva kod mačaka. (Modificirano prema DOBROMYLSKYJ i sur., 2021.).----- | 3 |
| Tablica 2. Postotak benignih i malignih tumora kože prema njihovom podrijetlu.----- | 16 |
| Tablica 3. Prikaz pasminske predispozicije pojave kožnih sarkoma mačaka.----- | 31 |

SADRŽAJ

| | |
|---|----|
| 1. UVOD ----- | 1 |
| 2. PREGLED REZULTATA DOSADAŠNJIH ISTRAŽIVANJA ----- | 2 |
| 2.1. Tumori podrijetla mezenhimalnih stanica----- | 2 |
| 2.2. Sarkomi mekog tkiva i kožni sarkomi----- | 2 |
| 2.3. Stupnjevanje sarkoma mekih tkiva kod mačaka i određivanje njihove malignosti kod mačaka----- | 3 |
| 2.4. Fibrosarkom----- | 4 |
| 2.5. Postinjekcioni sarkom (Feline injection site sarcoma; FISS, engl.)----- | 5 |
| 2.6. Nediferencirani pleomorfni sarkom (Maligni fibrozni histiocitom ili Anaplastični sarkom s divovskim stanicama) ----- | 8 |
| 2.7. Hemangiosarkom----- | 9 |
| 2.8. Slabo diferencirani sarkom----- | 11 |
| 2.9. Miksosarkom----- | 11 |
| 2.10. Leiomiosarkom----- | 12 |
| 2.11. Liposarkom----- | 12 |
| 2.12. Rabdomiosarkom----- | 13 |
| 2.13. Maligni tumor ovojnica perifernih živaca----- | 13 |
| 3. MATERIJALI I METODE ----- | 14 |
| 4. REZULTATI ----- | 15 |
| 5. RASPRAVA ----- | 34 |

| | |
|--------------------|----|
| 6. ZAKLJUČAK----- | 37 |
| 7. LITERATURA----- | 38 |
| 8. SAŽETAK----- | 45 |
| 9. SUMMARY----- | 46 |
| 10. ŽIVOTOPIS----- | 47 |

1. UVOD

Tumori kože mačaka čine značajan zdravstveni problem u mačaka i sudjeluju s velikim udjelom u ukupnom broju tumora. Koža i potkožje su zapravo najčešća anatomska lokacija na kojoj se pojavljuju tumori u mačaka s tim da je udio malignih znatno veći od benignih (MILLER i sur., 1991; GRAF i sur., 2015; HO i sur., 2017.). Od malignih tumora važno mjesto zauzimaju sarkomi kože (PÉREZ-ENRIQUEZ i sur., 2020.). Oni predstavljaju maligne tumore kože koji su mezenhimalnog podrijetla. Čine ih tumori potpornog mezenhimalnog dermisa i subkutisa koji uključuju maligne tumore vezivnog tkiva, krvnih žila, limfnih žila, ovojnica živaca, masnog tkiva i glatkog mišićja te tumori okruglih stanica mezenhimalnog i melanocitnog podrijetla i vretenastih stanica koji su često neklasificirani (HENDRICK, 2017.). Neki od gore navedenih tumora u mačaka su kategorizirani kao posebna podgrupa, tzv. sarkomi mekih tkiva, u koje spadaju fibrosarkom, miksosarkom, leiomiosarkom, liposarkom, rabdomiosarkom, tumor ovojnica živaca, nediferencirani tumori vretenastih stanica, nediferencirani pleomorfni sarkom (UPS – Undifferentiated pleomorphic sarcoma, engl.), ranije poznat kao sarkom mekog tkiva s divovskim stanicama, a u ovu skupinu zbog histološkog stupnjevanja je uključen i postinjekcioni fibrosarkom (DOBROMYLSKYJ, 2022.). U ovaj rad neće biti uključeni maligni tumori okruglih stanica mezenhimalnog i melanocitnog podrijetla. Premda se sarkomi mekog tkiva mogu pojaviti na različitim anatomskim lokacijama, u našem slučaju bit će uključeni samo oni koji se pojavljuju u koži i potkožju.

Cilj ovog rada je odrediti zastupljenost pojedinih sarkoma, njihovu distribuciju po spolu, dobi, pasmini i lokalizaciji na temelju retrospektivne analize arhiviranog materijala od rezultata patohistološke analize tumora kože dijagnosticiranih na Zavodu za veterinarsku patologiju, Veterinarskog fakulteta Sveučilišta u Zagrebu u radoblju od 2010. godine do 2022. godine. Dobivene rezultate bi se kompariralo sa literaturnim podacima, a eventualna odstupanja od prije objavljenih podataka (pojavnost obzirom na dob, spol, pasminu i lokaciju) odnosno specifičnosti za istraživano područje (svi uzorci su uzorkovani od mačaka iz područja Republike Hrvatske) moglo bi se iskoristiti kao smjernice i pomoć kliničarima na terenu pri postavljanju sumnje na određeni tumor i tretmanu istih. Isto tako rezultati ovog retrospektivnog prikaza mogu biti zanimljivi i zbog činjenice da neki tumori mačaka, uključujući i postinjekcioni sarkom

mogu predstavljati animalni model za humane maligne tumore (GRAF i sur., 2015.; VAIL i MacEWEN, 2000.; PORELLO i sur., 2006.; BRONDEN i sur., 2007.; CANNON, 2015).

2. PREGLED REZULTATA DOSADAŠNJIH ISTRAŽIVANJA

2.1. Tumori podrijetla mezenhimalnih stanica

Mezenhimalni tumori su skupina neoplazmi koje nastaju iz potpornog mekog tkiva dermisa i potkožja odnosno vezivnog tkiva – fibroblasti i fibrociti, krvne i limfne žile - endotelne stanice, glatki mišići, živci – Schwannove stanice i ostali. Zbog različitih morfoloških značajki vretenastog oblika za utvrđivanje o kojem se tumoru radi, koristimo i termin tumor vretenastih stanica.

2.2. Sarkomi mekog tkiva i kožni sarkomi

Sarkom mekog tkiva (Soft Tissue Sarcoma – STS) je opći pojam koji se odnosi na skupinu tumora mezenhimalnog podrijetla (npr. vezivno tkivo, masno tkivo, krvne žile, limfne žile itd.); (MANUALI i sur., 2020.). Sarkomi takvog tipa mogu nastati na bilo kojem anatomskom mjestu, ali najčešći su oni koji nastaju iz kožnog i potkožnog tkiva. Korelacija između sarkoma mekog tkiva i kožnih sarkoma je ta da su istog podrijetla – mezenhimalnog, samo što u skupinu kožnih sarkoma ubrajamo isključivo one tumore koji se javljaju u koži i potkožju. U literaturi u skupinu sarkoma mekog tkiva ubrajamo kožne i druge sarkome s različitim podrijetlom stanica, ali se svi svrstavaju u jednu skupinu zbog sličnih histoloških značajki i biološkog ponašanja. To su fibrosarkom, miksosarkom, tumor ovojnica perifernih živaca, slabo diferencirani sarkom, nediferencirani pleomorfni sarkom te postinjekcioni fibrosarkom mačaka (Feline injection site sarcoma - FISS) (DOBROMYLSKYJ i sur., 2021.). Postinjekcioni sarkom mačaka je podtip fibrosarkoma, razlikujemo ih po karakterističnom histopatološkom nalazu, brzom i agresivnoj prirodi tumora. Fibrosarkomi su najčešći tip neoplazije iz skupine sarkoma mekog tkiva. Kožni sarkomi lokalno infiltriraju tkivo, relativno sporo rastu, dok je učestalost metastaza niska do umjerena.

2.3. Stupnjevanje sarkoma mekih tkiva kod mačaka i određivanje njihove malignosti kod mačaka

Određivanje stupnja malignosti sarkoma mekih tkiva u mačaka nije jasno definirano dok su kod pasa uspostavljeni i jasno definirani kriteriji stupnjevanja sarkoma, pri čemu se ti isti koriste i u humanoj medicini. Pri stupnjevanju promatramo parametre: stanična diferencijacija, prisutnost i raširenost nekroze unutar neoplazme i mitotski indeks (Tablica 1.).

Tablica 1. Stupnjevanje kutanih i subkutanih sarkoma mekih tkiva kod mačaka. (Modificirano prema DOBROMYLSKYJ i sur., 2021.).

STANIČNA DIFERENCIJACIJA

| | |
|---|---|
| 1 | Tumorske stanice su vrlo slične zrelim diferenciranim stanicama |
| 2 | Tumori koji imaju definirani histološki fenotip |
| 3 | Tumorske stanice su loše definirane |

MITOTSKI INDEKS

| | |
|---|---|
| 1 | 1-9 mitotskih dioba po 10 HPF-u |
| 2 | 10-19 mitotskih dioba po 10 HPF-u |
| 3 | 20 ili više mitotskih dioba po 10 HPF-u |

NEKROZA UNUTAR NEOPLAZME

| | |
|---|------------------------------------|
| 1 | Nema nekroze |
| 2 | Nekroza zahvaća do 50% uzorka |
| 3 | Nekroza zahvaća više od 50% uzorka |

UKUPNI ZBROJ - histološki stupanj

| | |
|------|-----|
| I. | 3-4 |
| II. | 5-6 |
| III. | 7-9 |

2.4. Fibrosarkom (Fibrosarcoma- FSA)

Fibrosarkom je maligni tumor vezivnog tkiva podrijetla fibroblasta. Glavna uloga fibroblasta je stvaranje vezivnog tkiva. Fibrosarkom nastaje zbog maligne promjene u stanicama fibroblasta. Fibrosarkom je najčešći tumor mekog tkiva u mačaka. Kod mačaka razlikujemo dva histološka podtipa fibrosarkoma: postinjekcioni fibrosarkom (Feline injection site sarcoma - FISS) i virusno inducirani multicentrični fibrosarkom koji je ujedno i najrjeđi. Postinjekcioni sarkom (FISS) i virusno inducirani fibrosarkom možemo teško razlikovati od „običnog“ fibrosarkoma ali se može pokušati patohistološkom pretragom uzorka te dodatnim metodama kao što je imunohistokemija (immunohistochemistry - IHC) te lančana reakcija polimerazom (Polymerase Chain Reaction - PCR) za točnu dijagnostiku o kojem se podtipu radi.

Fibrosarkom je najučestalija maligna neoplazija mezenhimalnog podrijetla u mačaka, prema istraživanjima fibrosarkom se javlja u 15% do 17% kutanih neoplazija u mačaka. Ovaj tumor se puno češće javlja u mačaka starijih od 10 godina. (MILLER i sur., 1991.). Metastaze fibrosarkoma su rijetke, tumor je lokalno invazivan. Recidivi se često pojavljuju ubrzo nakon uklanjanja primarnog fibrosarkoma.

Fibrosarkom je tvorba nepravilnog i nodularnog oblika. Slabo je razgraničen od okoline i nije inkapsuliran. Nodul može biti čvrste ili mekane konzistencije, veličine od 1 do 15 cm u promjeru (SIVASEELAN, 2021.). Na presjeku je, lobulirana izgleda, crvenkasto bijele boje. Anatomski se najčešće pojavljuju u području ekstremiteta te glave, ali može i na trupu. Fibrosarkom klinički možemo prepoznati po izbočini na tijelu, te palpacijom možemo ustanoviti konzistenciju i veličinu novotvorevine. Ostali klinički znakovi koji se javljaju uz fibrosarkom ovise o samoj veličini neoplazije te o anatomskom području. Promjene koje se mogu pojaviti kod težih slučajeva su alopecije i ulceracije.

Utvrđivanje odnosno dijagnosticiranje o kojoj vrsti tvorevine se radi obavljamo pomoću punkcije tankom iglom (Fine needle aspiration, FNA) i incizijskom biopsijom. Važno je znati da se mezenhimalne stanice ne razdvajaju dobro prilikom negativne aspiracije. Kod sumnje na fibrosarkom indicirana je incizijska biopsija uzimanja biopsata za dijagnostiku (NORTH i BANKS, 2009.). Incizijskom biopsijom dobivamo puno točniji i pouzdaniji uzorak. Zbog veoma malih razlika među tipovima fibrosarkoma kod mačaka pravilno i točno dijagnosticiranje te

odabir metode dijagnosticiranja je ključ, upravo zbog razlike u prirodi tumora - njihovoj agresivnosti te brzini rasta, što daje bolji uvid u prognostički tijek bolesti.

Kod svih tumora imamo prognostičke pokazatelje koji nam pomažu u daljnjem planiranju liječenja ili ukazuju na to postoji li uopće mogućnost liječenja. Prognostički pokazatelji su mitotski indeks, pojava nekroze te stupanj malignosti koji određujemo prema prije navedenim parametrima. Fibrosarkomi su uglavnom slabijeg do umjerenog stupnja malignosti.

Patohistološkom pretragom uzorka fibrosarkoma nalazimo neoplastične fibroblaste koji dominiraju nad kolagenim vlaknima. Neoplastični fibroblasti su dobro diferencirane vretenaste tumorske stanice, koje mogu biti isprepletene ili imati specifičan uzorak zvjezdastog oblika s anizokariotskim jezgrama. Jezgre su uniformne kod stanica koje su dobro diferencirane sa oskudnom citoplazmom, u slabije diferenciranim tumorima stanice i jezgre mogu imati više različitih oblika, dok nediferencirani tumori mogu imati višejezgrene divovske stanice (Slika 1., Slika 2.).

2.5. Postinjekcioni fibrosarkom mačaka (Feline injection site sarcoma-FISS)

Postinjekcioni fibrosarkom mačaka je agresivni oblik tumora podrijetlom od fibroblasta. Njegov razvoj je povezan sa prevelikim upalnim odgovorom na subkutanu injekciju te kasnije razvitkom kronične upale. Takva vrsta upale rezultira nekontroliranom proliferacijom neoplastičnih fibroblasta i posljedično tome formiranjem tumora (SÉGUIN, 2002.). Kronična upala je karakterizirana pojavom upalnih stanica limfocita i plazma stanica koje su lokalizirane u perivaskularnom području u periferiji tumora (Slika 3., Slika 4.). Posebno važne stanice koje nalazimo u tumoru, uz tumor ili u okolnom području tumora su okrugli veliki makrofagi, sa plavosivom citoplazmom – detalj koji bar po nekim autorima ukazuje na prisutnost adjuvansa (COUTO i sur., 2002).

Epidemiološkim istraživanjem iz 1993. godine otkrivena je uzročno-posljedična veza između cijepiva za virus mačje leukemije (Feline leukemia virus – FeLV) i bjesnoće te razvoja sarkoma. Kod mačaka ovi tumori najčešće pripadaju fibrosarkomima, ali može doći do razvitka drugih

sarkoma; rabdomiosarkoma, miksosarkoma, hondrosarkoma, nediferencirani pleomorfni sarkom itd. (KASS i sur., 1993.). Postinjekcioni fibrosarkom mačaka nema pasminskih, dobnih predispozicija, ne utječe ni broj injekcija kroz vrijeme na pojavu tumora jer kod nekih mačaka se može pojaviti već nakon prvog cijepljenja, pogotovo ako mačka ima genetsku predispoziciju za nastanak tumora.

Karakteristika FISS-a je da su izuzetno lokalno invazivni sa agresivnim rastom u subkutisu, mnogo više nego sarkomi koji nisu povezani s cijepljenjem. Ovaj tumor može se pojaviti već od 4 mjeseca pa sve do 3 godine nakon injekcije/cijepljenja. Oblikom su veoma slični fibrosarkomu i ne možemo ih razlikovati golim okom. Tvorbe su obično čvrstog oblika, bezbolne, mogu i ne moraju biti pomične, te brzo rastu što je i karakteristično za ovaj podtip fibrosarkoma, skloniji su metastaziranju od drugih sarkoma. Stopa metastaza je 10% - 25% s najčešćim metastazama u plućima i regionalnim limfnim čvorovima (SABA, 2017.).

Postinjekcioni fibrosarkom mačaka se pojavljuje na mjestima koja se obično koriste za cijepljenje i aplikaciju injekcija, kao što je interskapularno i bedreno područje. VAFSTF (Vaccine-Associated Feline Sarcoma Task Force Guidelines) nalaže izbjegavanje cijepljenja na području između lopatica, te preporučuje da se životinje cijepe u područje ekstremiteta, više područje stražnje noge. Takva lokalizacija omogućuje bržu detekciju kvrga mogućih tumora, te lakše liječenje odnosno kirurško uklanjanje. U slučaju kad se tumor nalazi u području ekstremiteta kirurški će se amputirati noga, ali ako se tumor nalazi u području između lopatica izvodi se komplicirana operacija u području glave, vrata i prsa. Rizik operacije i postoperativna njega je također znatno veća i zahtjevnija nego kod amputacije ekstremiteta.

Točna patogeneza FISS-a nije točno poznata, ali sastavne stanice tumora odnosno fibroblasti i miofibroblasti su izloženi stimulacijom visoke imunogene reakcije. Uz jaku imunogenu reakciju koja rezultira kroničnom upalom sa nepoznatim karcinogenima i onkogenima može rezultirati rastom tumora i neoplastičnom transformacijom fibroblasta i miofibroblasta (MORRISON i STARR, 2001.). Pretjerano reaktivni upalni odgovor na injekciju ili bilo koji izvor kronične upale može izazvati tumorski rast ako mačka ima genetsku predispoziciju za razvoj FISS-a. Prekomjerna ekspresija tumor supresorskog gena p53 je zabilježena u brojnim istraživanjima (HERSHEY i sur., (2005.), NAMBIAR i sur., (2001.) uz dodatno prisustvo epidermalnog faktora rasta ili receptora i čimbenika rasta dobivenog iz trombocita i receptora za njega na tumorskim

stanicama. Ti faktori su nađeni na tumorskim stanicama samo kod mačaka sa FISS-om, ali ne kod mačaka sa sarkomima nepovezanim sa cijepljenjem. (BANERJI i sur., 2007.). Imunohistokemijskim bojenjem moguće je ispitati ekspresiju nuklearnog protein p53. Provedeno istraživanje Nambiar i sur. (2001.) u 40 mačaka sa FISS-om pokazalo je da u 42,5% (17/40) slučajeva imunohistokemijskim bojenjem jezgre tumorskih stanica bile su pozitivno obojene; u 20% (8/40) slučajeva jezgre tumorskih stanica bile su blago pozitivne; a u 37,5% (15/40) slučajeva jezgre su ostale neobojene. Imunohistokemijska detekcija protein p53 kod FISS-a sugerira da bi mutacija gena p53 mogla igrati ulogu u patogenezi ovog tumora.

Cijepljenje ili apliciranje injekcije na istom mjestu povećava vjerojatnost nastanka FISS-a bez obzira na genetsku predispoziciju za nastanak tumora ili ne. Razvoj FISS-a primarno je povezan s cijepivima sa adjuvansom zbog svojstva izazivanja najintenzivnijeg upalnog odgovora (McENTEE i PAGE, 2001.). Mačke sa mutacijom p53 gena imaju povećan rizik od razvoja FISS-a. Zbog toga radi prevencije povećane pojavnosti u praksi dolazi do modifikacija u aplikaciji subkutanih injekcija – mijenjaju se područja aplikacije, količina, vrsta cjepiva/lijeka i redovitost. Promjenama u praksi može se smanjiti pojavnost FISS-a ili u nekim slučajevima izbjeći razvijanje FISS-a. Razvojem višekomponentnog neadjuvansnog cjepiva, možda se može smanjiti upalna reakcija kod rutinskih cjepljenja protiv zaraznih bolesti (DAY i sur., 2007.).

Tumor je iznimno lokalno invazivan, čak ni radikalna resekcija ne može rezultirati potpunim uspjehom i trajnom kontrolom lokalnog tumora, ali se interval bez bolesti može produžiti. Metastaze kod FISS-a se pojavljuju u 25% slučajeva (ROMANELLI i sur., 2008.). Većina mačaka ugiba zbog nemogućnosti liječenja lokalne bolesti kod FISS-a, dok je još uvijek najveći broj eutanazija oboljelih mačaka zbog rasta lokalnog tumora i općenito jako loše kvalitete života.

Pravilna i pravovremena dijagnostika FISS-a je ključna za što bolji prognostički tijek pacijenta. Klinički FISS se ne razlikuje od “običnog” fibrosarkoma. Kod oba tumora imamo tvorbe koje mogu biti različite veličine, mekane do tvrde konzistencije koje se mogu palpirati. Za razlikovanje ovih dvaju tumora odnosno podtipa tumora obavlja se uzimanjem uzoraka incizijskom biopsijom i patohistološkom pretragom. FNA tvorbe ne može dati točnu dijagnozu fibrosarkoma, ali može pomoći prilikom isključivanja drugih uzroka nastanka subkutane tvorbe.

U provedenom retrospektivnom istraživanju Romanelli i sur. (2008.) ispitani su čimbenici kao što su dob, spol, ukupno vrijeme preživljavanja (koje se definira kao vrijeme proteklo između operacije i smrti), anatomsko mjesto tumora (lopatica, prsni koš ili abdomen). Istraživano je 57 mačaka, od kojih je 28 mačaka (49%) razvilo FISS u torakalnoj regiji, dok je 23 (40%) imalo tumor u lopatičnoj regiji, 5 (9%) imalo je FISS. Od 57 ispitanih mačaka, 30 (53%) imalo je primarni prethodno neliječeni FISS, dok je preostalih 27 (47%) mačaka imalo lokalni recidiv nakon ranijih pokušaja liječenja. Prethodni tretmani su bili samo ekcizija u 26 mačaka i dodatna postoperativna radioterapija kod jedne mačke. Ishod je bio kako slijedi: od 57 mačaka, 29 (51%) mačaka je preživjelo, a 28 (49%) je imalo smrtni ishod. Razlozi smrtnog ishoda su pojava metastaza, eutanazija, smrt nepovezana s tumorom ili smrt koja je nastupila neposljedno poslije operacije. Među 29 mačaka koje su preživjele, 22 mačke nisu pokazivale znakove bolesti, 7 je razvilo lokalni tumor uz odsutnost metastaze. Rekurentni tumor FISS-a se razvijaju u 2 mačke koje su primljene sa primarnim prethodno ne liječenim tumorom, dok je 5 mačaka već imalo rekurentni FISS. Period bez bolesti nakon operacije bio je od 129 do 1768 dana.

2.6. Nediferencirani pleomorfni sarkom (Maligni fibrozni histiocitom ili Anaplastični sarkom s divovskim stanicama).

Nediferencirani pleomorfni sarkom, poznat i pod prijašnjim nazivom maligni fibrozni histiocitom je neoplazma mekog tkiva koja uz mačke zahvaća ljude, pse i štakore. To je mezenhimalni tumor koji nastaje iz primitivnih miofibroblasta, a histološki se sastoji fibroblasta i histiocita koji su raspoređeni u obliku strukture ispresijecane zaobljenim stanicama i višejezgrenim divovskim stanicama. Smatralo se da se radi samo o jednom tipu neoplazije sa različitim podtipovima, ali je dokazano da se histološki i imunohistokemijski radi o raznolikoj grupi neoplazmi koje se dijagnosticiraju pod generičkim nazivom nediferencirani pleomorfni sarkom ili anaplastični sarkom sa gigantskim stanicama (FLETCHER i sur., 2002.). Morfološki, stanice ovog tumora mogu se svrstati u anaplastične stanice bilo kojeg mezenhimalnog ili histiocitnog tumora bilo kod životinja ili ljudi. Molekularnim testiranjima i imunohistokemijski može se identificirati histiogeneza ovog tumora.

Hištološki postoje dva tipa pleomorfnog sarkoma. To su pleomorfni sarkom zvjezdolikih stanica i sarkom s gigantskim stanicama. Primarno mjesto razvoja pleomorfnog sarkoma je koža. Sarkom sa gigantskim stanicama je češći u mačaka. Histološki tumor se sastoji od mnogobrojnih multinuklearnih gigantskih stanica pomiješanih sa vretenastim stanicama i mononuklearnim histiocitoidnim stanicama (GIBSON i sur., 1989.). Pleomorfni sarkom zvjezdolikih stanica najčešći je tip ovakve vrste sarkoma u koži kod pasa. Ovakav tip tumora histološki prepoznajemo po fibroblastima nalik stanicama koje su posložene u zvjezdoliki oblik, pomiješana sa histiocitoidnim stanicama i infiltratom limfocita, plazma stanica, neutrofila (Slika 8., Slika 9.). Oboljevaju mačke srednje i starije dobi, nema pasminskih i spolnih predispozicija. Najčešće lokacije oboljenja su interskapularna regija, područje bedra i toraks. Područja pojavnosti sarkoma mogu dovesti do pretpostavke da se kod mačaka pleomorfni sarkom smatra histološkom varijantom entiteta FISS-a, koji obuhvaća tumore koji nastaju kao posljedica cijepljenja i primjene lijeka (DE CECCO i sur., 2020.). Tumor je sivo-bijele boje, može imati točkasta krvarenja po površini ovisno o količini krvarenja i nekroze. Margine tumora su različite, ali bez enkapsulacije, lokalno infiltrativan. Kod dijagnosticiranja nediferenciranog pleomorfnog sarkoma koristimo citologiju i imunohistokemijsku analizu. Citologijom vidimo različiti broj slabo kohezivnih vretenastih stanica i okruglih mononuklearni ili multinuklearnih histiocitoidnih stanica uz prisutnost upalnih stanica. Imunohistokemijska analiza na fibroblaste i miofibroblaste daje pozitivnu reakciju na vimentin i varijabilnu pozitivnu reakciju za aktin i desmin. CD18 imunobojanje se provodi kako bi isključili dijagnozu histiocitnog sarkoma (PACE i sur., 1994.).

2.7. Hemangiosarkom (HSA)

Hemangiosarkom je maligna neoplazija vaskularnog endotela koja se može pojavljivati kao kutani, subkutani i visceralni oblik. Ovisno o tipu neoplazije i da li se radi o primarnom obliku ili sekundarnom (metastazi) možemo odrediti prognozu. Češće se javlja kod pasa kao visceralni oblik dok kod mačaka rjeđe iako je incidencija u porastu. Tumor u mačaka je često lokaliziran na glavi - osobito na kopcima, distalnim udovima i šapama. Istraživanjem se otkrilo da je kronično sunčevo zračenje uzrok pojave dermalnog hemangiosarkoma kod životinja sa bijelom bojom krzna odnosno manje pigmenta u koži i dlaci. Muške mačke sa bijelom bojom krzna imale su

povećanu incidenciju ovog tumora na području glave i na vanjskoj strani uški (MILLER i sur., 1992.).

Dermalni i subkutani hemangiosarkom je najčešće dobro definirana masa, može varirati bojom od crvene do smeđe/crno boje. Konzistencija tumora također može varirati od mekane do čvrste, dobro je prokrvljena pa pri prerezu može krvariti. Agresivniji hemangiosarkomi su slabo ograničeni i infiltriraju susjedna tkiva.

Histološki, neoplastične stanice su vrlo varijabilnog oblika, od vretenastih, poligonalnih do stanica jajolikog oblika i obično tvore kanale unutar tumora. Stanice koje "oblažu" te rascjepe imaju istaknute ispupčene jezgre koje su pleomorfne i hiperkromatske (Slika 10., Slika 11., Slika 12.). Uz dobro diferencirane stanice ponekad se mogu pronaći velika solidna područja koja se ne mogu razlikovati od fibrosarkoma ili drugih slabo diferenciranih sarkoma. Također mogu se pronaći i područja krvarenja sa stanicama koje "oponašaju" hematom.

Pri dijagnostici ove neoplazije provode se citologija i imunohistokemija, ali zbog manjka diferencijacije stanica u citologiji te manjka specifičnosti određenog markera u imunohistokemiji teško možemo odrediti točnu dijagnozu hemangiosarkoma. Citološka pretraga je otežana zbog velike količine krvarenja u uzorku i relativno malog broja tumorskih stanica u odnosu na količinu krvi. Za dobivanje imunopozitivnog rezultata koristi se faktor VIII, ali su istraživanja pokazala da kod nekih hemangiosarkoma neće doći do obojenja tim markerom. Marker CD31 (PECAM) upotrijebljen sam ili s faktorom VIII pokazao se više specifičnim i koristi se za kutani hemangiosarkom (WARREN i SUMMERS, 2007.). U provedenom istraživanju na 61 mačjem hemangiosakomu (JENNINGS i sur., 2012.) CD34 marker pokazao je najintenzivnije obojenje u odnosu na druge markere. Unatoč pozitivnom rezultatu za vaskularne tumore, marker CD34 ima visok postotak obojenja i za nevaskularne tumore.

U mačaka su češći kutani i subkutani HSA, nego visceralni. Kutani HSA su manje agresivni nego visceralni oblik HSA. Kod kutanog oblika tumora koji ima dobro određene margine može se obaviti uspješna ekcizija. Prognoza je u tom slučaju povoljna jer je kod kutanih HSA incidencija metastaza niska te je prognoza povoljnija i životni vijek duži (HARGIS, 1992.). U provedenom istraživanju JOHANNES i sur., 2007., 50% mačaka sa subkutanim HSA imalo je lokalni recidiv nakon operacije, dok nijedna mačka nije imala recidiv s kutanim HSA. Subkutani

HSA je posebno teško liječiti kada se nalazi u ventralnom ili ingvinalnom području te su često preveliki za liječenje u trenutku postavljanja dijagnoze (McABEE i sur., 2005.). Duboko infiltrirani HSA su agresivni i operativno se liječe na isti način kao sarkomi mekog tkiva, ekscizijom s precizno određenim širokim marginama, te dodatno radioterapijom ako točne margine nisu postignute. Multipli kutani HSA se jako rijetko pojavljuju. Kirurško liječenje je komplicirano jer se radi o višestrukim malim kutanim neoplazijama koje treba precizno izvaditi ekscizijom.

2.8. Slabo diferencirani sarkom

U sarkome se ubrajaju svi tumori mezenhimalnog podrijetla koji se vrlo često pojavljuju u kožnim i potkožnim tkivima. Histopatološkim i imunohistokemijskim pretragama mogu se klasificirati prema stanicama podrijetla tumora (Slika 5., Slika 6., Slika 7.). Ponekad razlike u podrijetlu stanica nisu jasne te se koristi opći termin sarkom, u ovom slučaju slabo diferencirani sarkom. Kako svi tumori unutar ove skupine imaju slično biološko ponašanje, često se mogu tretirati kao jedna dijagnoza. Zbog toga ih možemo staviti u jednu kategoriju pod ovim nazivom (GOLDSCHMIDT i HENDRICK, 2002.).

2.9. Miksosarkom

Miksosarkom je rijetki tumor primitivnih fibroblasta koji proizvode prekomjernu količinu mucina, miksoidnog matriksa bogatog kiselim mukopolisaharidima. Spadaju u podvrstu STS-a. Količine kliničkih podataka o mačjim miksosarkomima su veoma oskudne. Histopatologija je neophodna za razlikovanje malignog miksosarkoma i benignog miksoma. Miksosarkom infiltrira okolno vezivno tkivo, zbog čega ima slabo definirane rubove, visoko je staničan s naglašenim nuklearnim pleomorfizmom i dobro vaskulariziran. Kod mačaka je rijedak, a najčešće ga nalazimo u subkutisu (PULLEY i STANNARD, 1990.). Tumor je vlažnog izgleda i meke konzistencije pri uzimanju biopsije. Karakteristike biološkog ponašanja, rasta, agresivnosti i stupnja malignosti su slične kao i za ostale STS te se na isti način i liječi. Zbog slabo definiranih rubova imaju umjerenu do visoku stopu recidiva nakon kirurške ekscizije (HIXSON i sur., 2022.).

2.10. Leiomiosarkom (Leiomyosarcoma – LMS)

Leiomyosarkom kože je rijedak tumor glatkog mišićja mačaka, te čini samo 2-3% dijagnoza svih sarkoma. Može nastati u dermisu iz mišića uspravljača dlaka (piloleiomyosarkom) ili može nastati iz glatkih mišića dermalne vaskulature potkožnog staničnog tkiva (angiomyosarkom). Morfološki kod piloleiomyosarkoma je vidljivo isprepletanje snopova vretenastih stanica, odnosno stanica glatkog mišićja, nuklearni pleomorfizam, mitoza stanica, moguća je prisutnost ili odsutnost koagulacijske nekroze, limfoplazmocitne upale, ulceracije (ANEIROS-FERNANDEZ i sur., 2016.). Kod angiomyosarkoma tumorske stanice su se uklopile u laminu mediu stjenki krvnih žila, građene od zbijenih isprepletenih snopova neoplastičnih glatkih mišićnih vlakana koja potječu iz stijenke krvnih žila. Ovi tumori su visokocelularni sa visokom stopom mitoze. Tumor nema pasminske predispozicije, niti postoji predispozicija za lokalizaciju tumora (LIU i MIKAELIAN, 2003.).

2.11. Liposarkom

Liposarkom je maligni tumor koji se rijetko pojavljuje u mačaka, kao i općenito u domaćih životinja. Smatra se da potječe od stanica lipoblasta. Morfološki, liposarkomi su čvrste konzistencije, slabo su ograničeni, te infiltriraju okolna tkiva, no imaju nizak metastatski potencijal. Histološki, liposarkom može imati dobro diferencirane okrugle stanice, pleomorfne ili nediferencirane stanice, ovisno o histološkoj klasifikaciji (BAEZ i sur., 2004.). Zbog malog broja prijavljenih slučajeva ovog tumora kod mačaka, podaci koji postoje su neadekvatni za predviđanje biološkog ponašanja ovog tumora te za određivanje pravilnog pristupa liječenju. U nekoliko slučajeva koji su opisani, liposarkom se opisuje kao lokalno agresivan tumor, sa nerijetkim metastazama (JACOBS i SCHULMAN, 2019.). Ne postoji pasminska i spolna predispozicija kod liposarkoma.

2.12. Rabdomiosarkom

Rabdomiosarkom je maligni tumor skeletnog mišićja, potječe od mioblasta ili primitivnih mezenhimalnih stanica sposobnih za diferencijaciju u poprečno-prugaste mišićne stanice. Rijetko se pojavljuju u domaćih životinja (LIPTAK i CHRISTENSEN, 2019.). Obično se javlja na glavi i vratu kod mačaka.

2.13. Maligni tumor ovojnica perifernih živaca (Peripheral nerve sheath tumors – PNST)

Maligni tumor ovojnica perifernih živaca (Peripheral nerve sheath tumors – PNST, engl.) je tumor podrijetla mijelinskih stanica perifernog živčanog sustava. Oni nastaju iz Schwannovih stanica, perineuralnih stanica ili perineuralnih fibroblasta. Tumor se rijetko pojavljuje kod mačaka, te imamo mali broj objavljenih informacija o PNST-u (MANDARA i sur., 2013.). Morfološki se često nalaze u potkožju, slabo su ograničeni i infiltriraju u dublja tkiva, hipercelularni su, nalazimo polimorfizam stanica, a česta je i pojava nekroze. Ovi tumori imaju visoku stopu pojavljivanja lokalnih recidiva i kratko vrijeme preživljavanja. Provedenim istraživanjem Schulman i sur., (2009.) ustanovljeno je da postoji dobna predispozicija, najčešće su oboljevale mačke srednje do starije dobi, 10-11 godina starosti. Nije otkrivena spolna predispozicija, no pokazalo se da su mačke čistokrvne pasmine imale veću vjerojatnost oboljevanja od ovog malignog tumora.

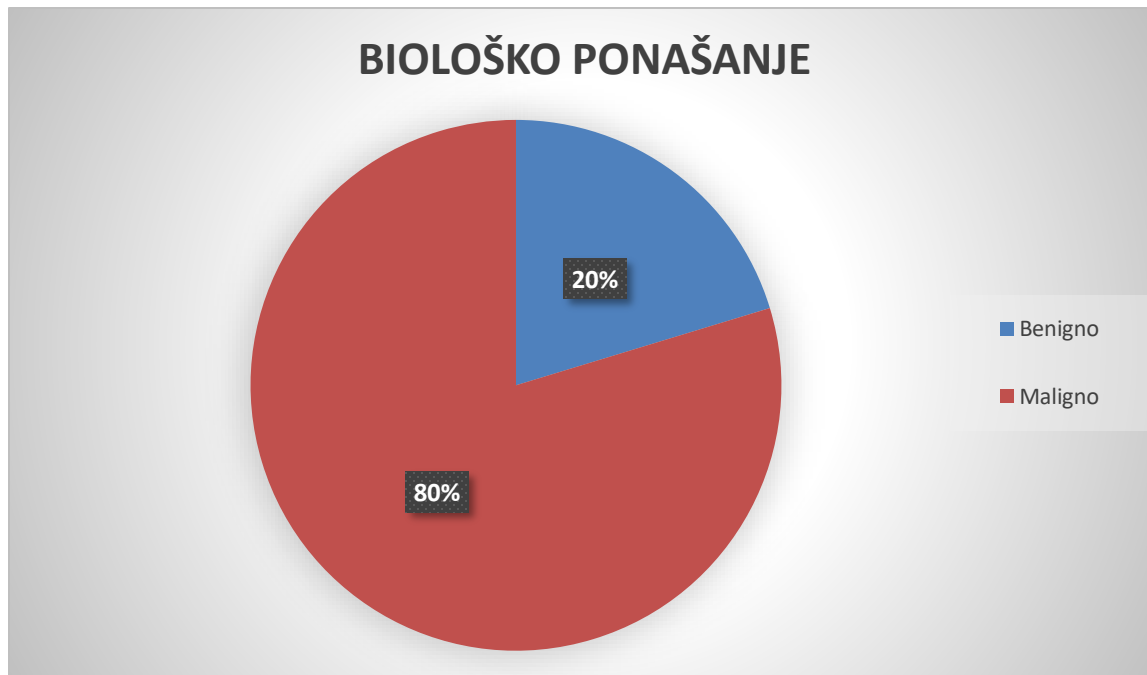
3. MATERIJALI I METODE

Materijali za ovo retrospektivno istraživanje su uzeti iz računalne baze podataka ISSA, "Vamstec" sa Zavoda za veterinarsku patologiju Veterinarskog fakulteta Sveučilišta u Zagrebu, pri čemu su se pretraživali arhivski podaci iz razdoblja od 1. siječnja 2010. godine do 1. siječnja 2022. godine. Iz arhive su izdvojeni histopatološki nalazi svih kožnih tumora mačaka koji su smješteni unutar epidermisa, dermisa i subkutisa. Usmjerali smo se na kožne tumore, s naglaskom na kožne sarkome. Tumori koji nastaju na očima i trećem kapku te ušima također su uključeni za potrebe istraživanja. Mačke sa višestrukim uzorcima zabilježene su samo jedanput, ukoliko je u uzorcima nađeno više od jednog tumora. Za svaki uzorak osim dijagnoze bilježili su se spol, dob, pasmina mačke te anatomska lokalizacija dostavljenog tumora. Zabilježeno je ukupno 5 različitih pasmina mačaka, za neke uzorke nije bilo podataka. Mačke koje nemaju pasminski pedigree u arhivskim podacima su navedene pod različitim terminima (europska mačka, križana mačka, domaća kratkodlaka mačka, domaća dugodlaka mačka) te su za ovo istraživanje zabilježene pod pojmom "domaća mačka". Uzorci koji nemaju naznačenu pasminu stavljeni su pod kategorijom nepoznate pasmine. Spol je bilježen kao muški, ženski ili nepoznat. Kožne tumore smo podijelili prema podrijetlu na epitelne i mezenhimalne tumore, te ostale tumore. Pod kategoriju "ostali tumori" izdvojili smo mastocitom, limfom, melanom, melanocitom i tumor okruglih stanica. U kožne sarkome smo ubrojili fibrosarkom, postinjekcioni sarkom mačaka, nediferencirani pleomorfni sarkom (maligni fibrozni histiocitom), hemangiosarkom, maligni tumor ovojnica perifernih živaca, ventralni abdominalni angiosarkom, ekstraskelatalni osteosarkom, miksosarkom i slabo diferencirane sarkome. U istraživanje, dijagnoze različitih kožnih sarkoma smo uključili moguće povezanosti i predispozicije određenih kožnih sarkoma mačaka uz dob, spol, pasminu mačke i područje (lokaciju) tumora ukoliko smo imali podatak o tome. Budući da su neki kožni sarkomi vrlo složena i heterogena skupina tumora s histotipovima koje je teško razlikovati samo na temelju morfologije, zabilježili smo ih kao slabo diferencirane sarkome.

Podaci iz računalne baze analizirani su i obrađeni u Microsoft Office Excelu.

4. REZULTATI

U vremenskom periodu od 1. siječnja 2010. godine do 1. siječnja 2022. godine bilo je ukupno 384 uzoraka kožnih tumora, od toga je 160 (41.6%) kožnih sarkoma. Od ukupnog zbroja uzoraka kožnih tumora, benignih je bilo 20.3% (78 od 384), a malignih neoplazija 79.7% (306 od 384)- (Grafikon 1.)



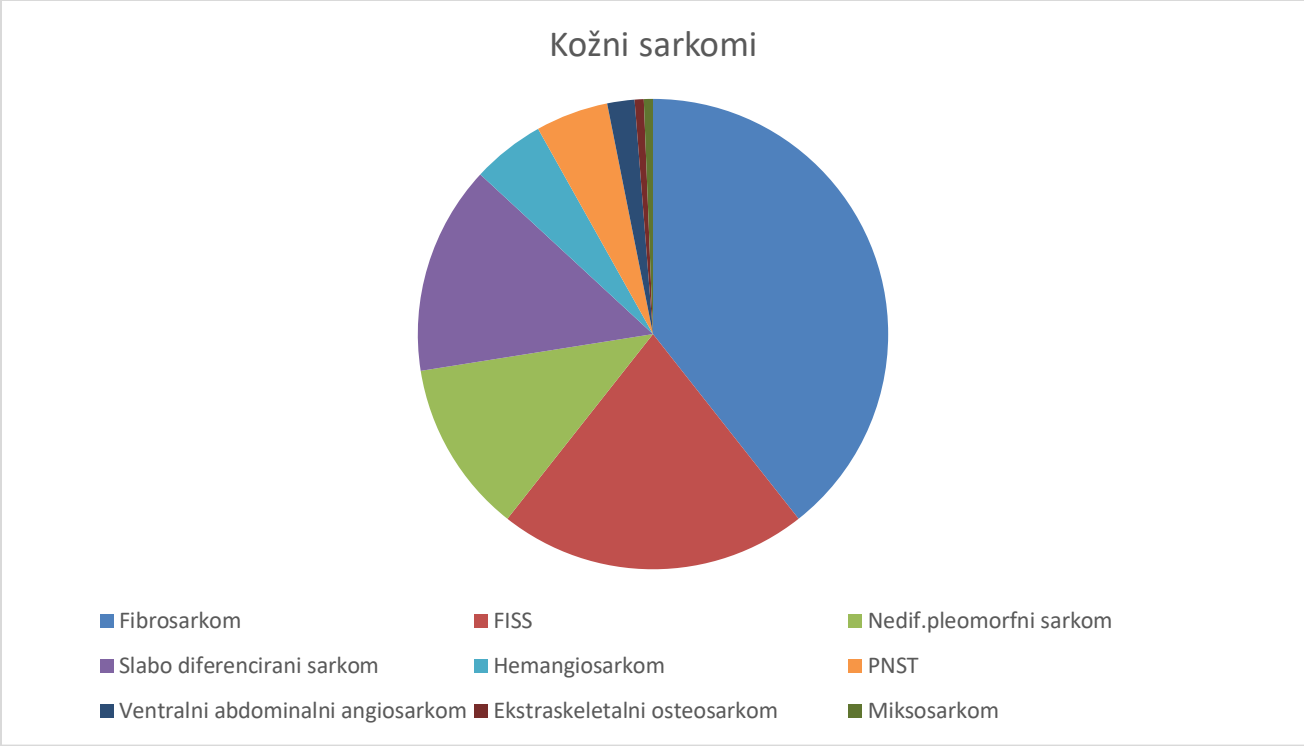
Grafikon 1. Biološko ponašanje tumora kože mačaka.

Kožne tumore smo kategorizirali prema njihovom podrijetlu na epitelne i mezenhimalne tumore, te kategoriju pod nazivom „ostali“ u kojoj smo izdvojili mastocitom, limfom, melanom, melanocitom i tumor okruglih stanica (Tablica 2.). Postotak tumora epitelnog podrijetla i tumora mezenhimalnog podrijetla je bio skoro podjednak. Utvrđeno je trideset dijagnoza kožnih tumora. Od toga epitelnih tumora bilo je 46.87% (n=180), mezenhimalnih tumora 46.34% (n=178) i „ostalih“ tumora bilo je 6.77% (n=26).

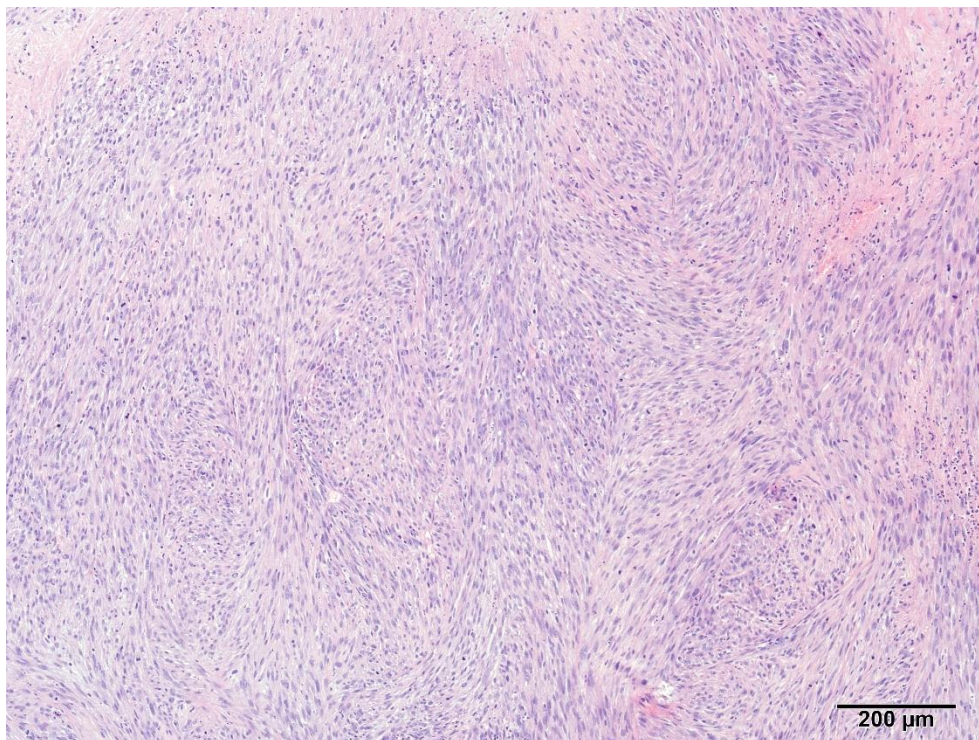
Tablica 2. Postotak benignih i malignih tumora kože prema njihovom podrijetlu.

| | n | % Benigni | % Maligni |
|----------------------------|----------|------------------|------------------|
| <i>Epitelni tumori</i> | 180 | 62,8 | 43,5 |
| <i>Mezenhimalni tumori</i> | 178 | 23,1 | 53,2 |
| <i>Ostali</i> | 26 | 14,1 | 3,3 |

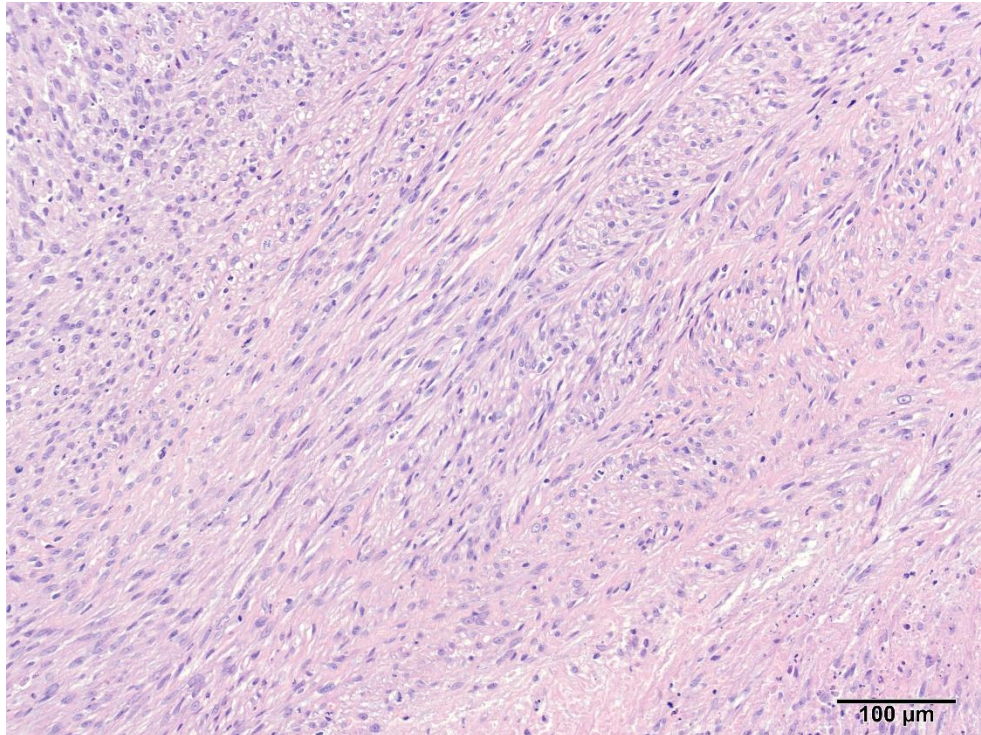
Maligni tumori mezenhimalnog podrijetla, sarkomi, predstavljali su 41.6% (160 od 384) od svih tumora kože. Najčešće su dijagnosticirani fibrosarkom 39.4% (n=63). Slijedeći po učestalosti su bili postinjekcioni sarkom 21.25% (n=34), slabo diferencirani sarkom 14.4% (n=23), nediferencirani pleomorfni sarkom (maligni fibrozni histiocitom) 11.9% (n=19). Hemangiosarkom i maligni tumor ovojnica perifernih živaca (PNST) su bili zastupljeni u istom postotku 5% (n=8), dok je ventralni abdominalni angiosarkom utvrđen u 1.9% (n=5). Preostali sarkomi imali su učestalost manju od 1%, ekstrasketalni osteosarkom i miksosarkom bili su prisutni sa samo jednim uzorkom (Grafikon 2.).



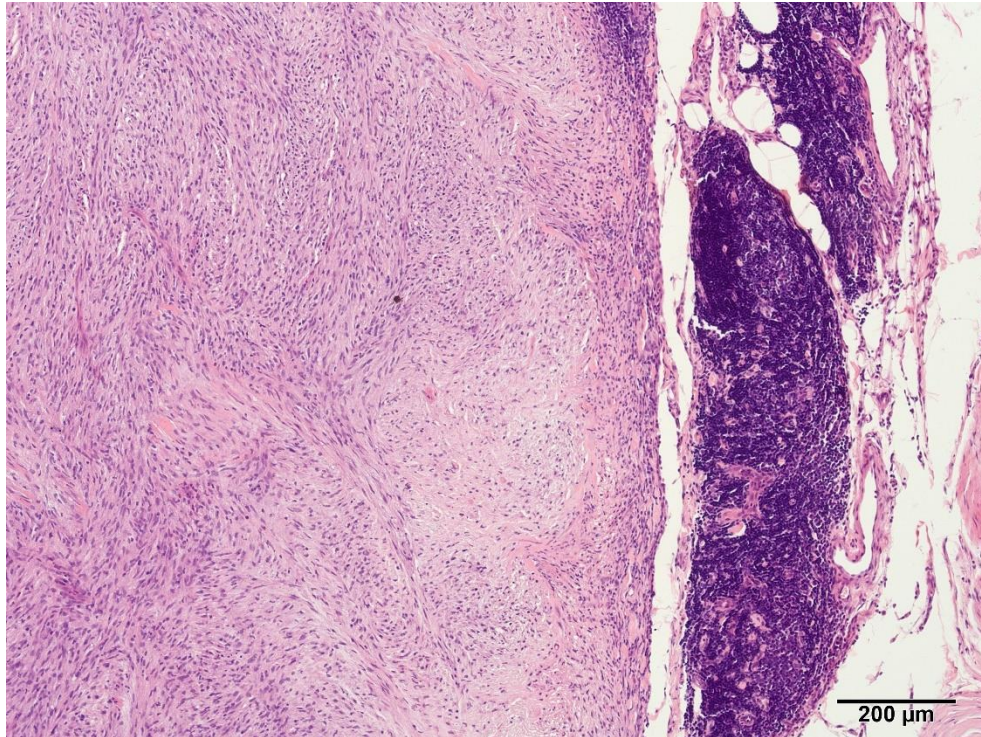
Grafikon 2. Broj pojedinih kožnih sarkoma mačaka



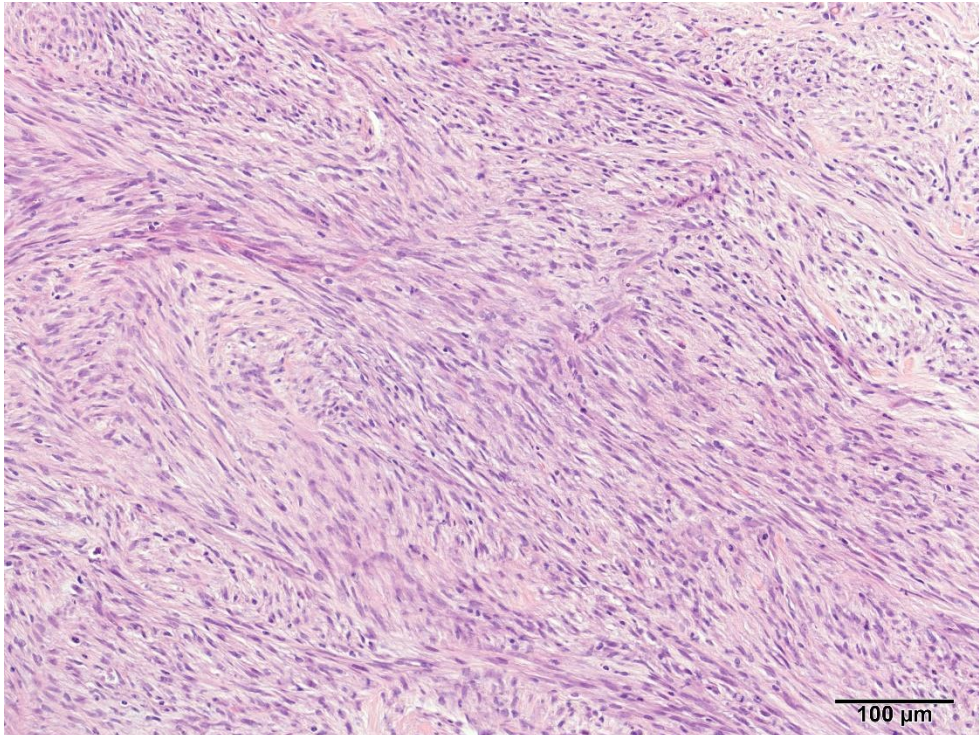
Slika 1. Fibrosarkom kože mačke. Vidljivi raznosmjerni nizovi vretenastih tumorskih stanica; u desnom gornjem uglu vidljivo manje žarište nekroze. HE. Obj. 10x. Izvor: Arhiva Zavoda za veterinarsku patologiju Sveučilišta u Zagrebu Veterinarski fakultet.



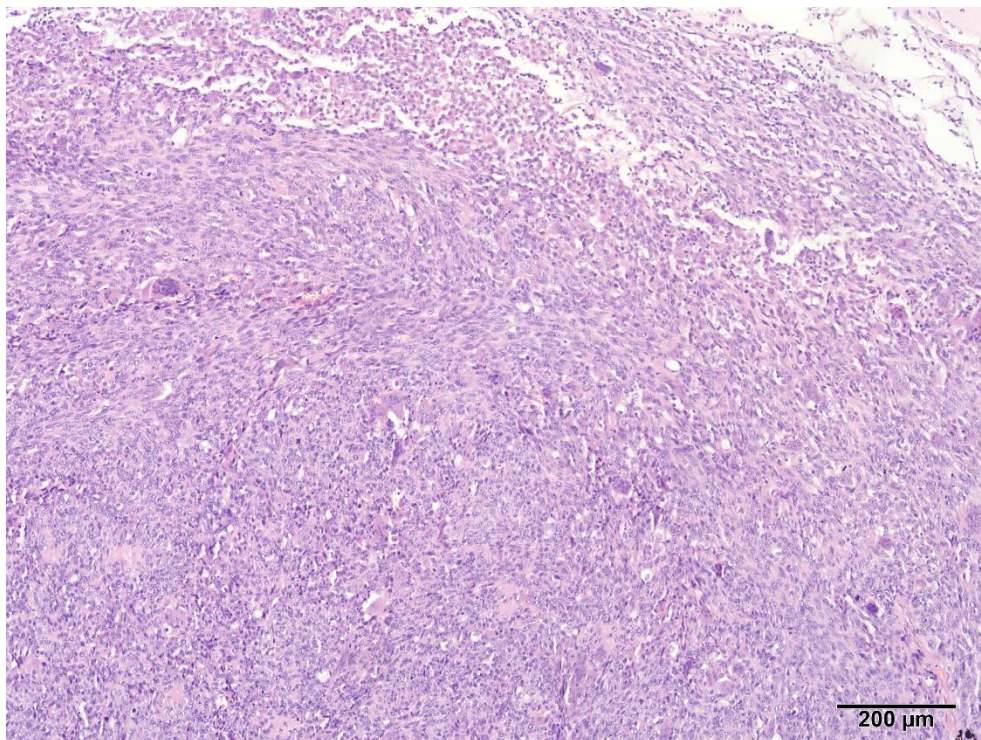
Slika 2. Fibrosarkom kože mačke. Vidljivi raznosmjerni nizovi vretenastih tumorskih stanica; u desnom donjem uglu vidljivo manje žarište nekroze. HE. Obj. 20x. Izvor: Arhiva Zavoda za veterinarsku patologiju Sveučilišta u Zagrebu Veterinarski fakultet.



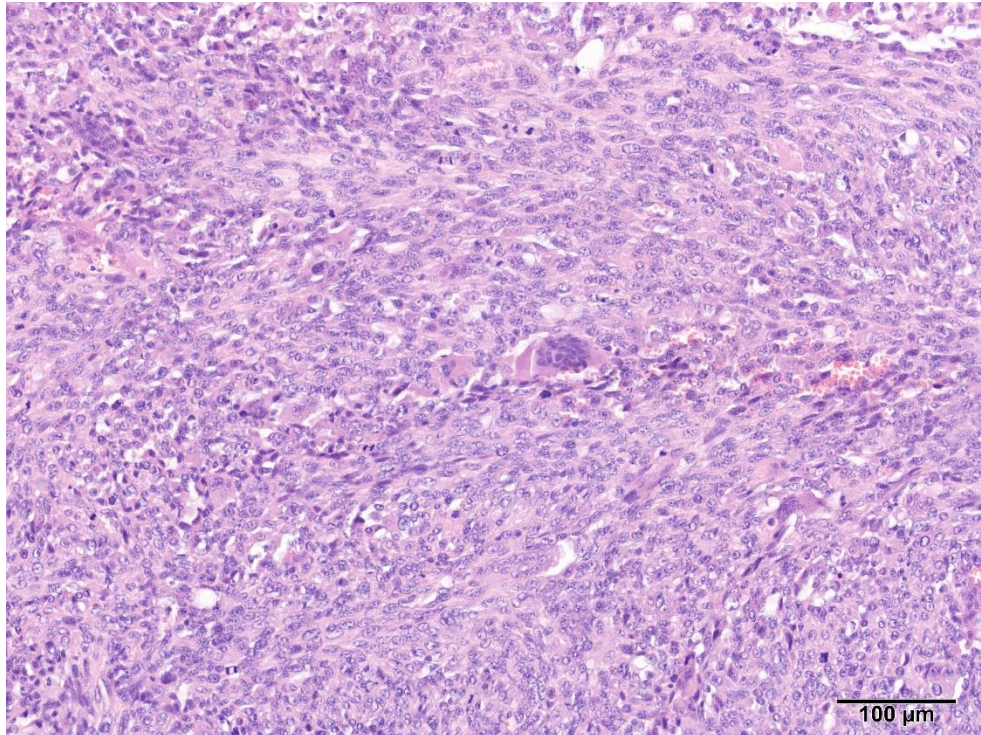
Slika 3. Postinjekcioni sarkom mačaka (FISS). Lijevo vidljiva tumorska masa građena od gustih nizova vretenastih stanica; desno uočljiva gusta infiltracija limfoplazmacitnih stanica. HE. Obj. 10x. Izvor: Arhiva Zavoda za veterinarsku patologiju Sveučilišta u Zagrebu Veterinarski fakultet.



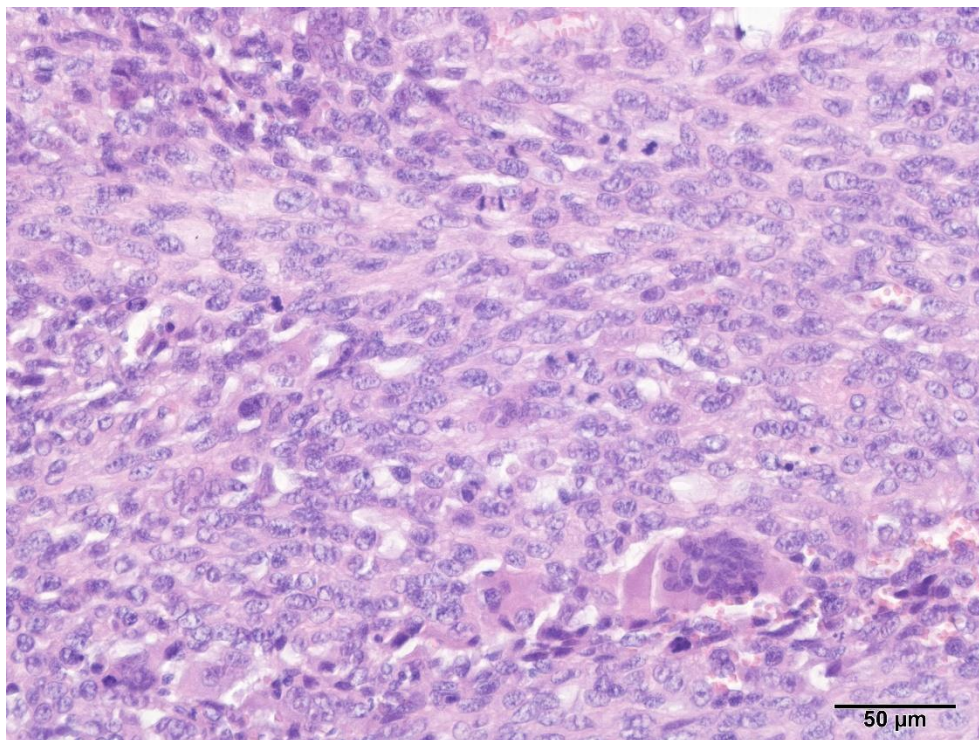
Slika 4. Postinjekcioni sarkom mačaka (FISS). Vidljivi su gusti, razmjerno pravilni raznosmjerni nizovi vretenastih tumorskih stanica. HE. Obj. 20x. Izvor: Arhiva Zavoda za veterinarsku patologiju Sveučilišta u Zagrebu Veterinarski fakultet.



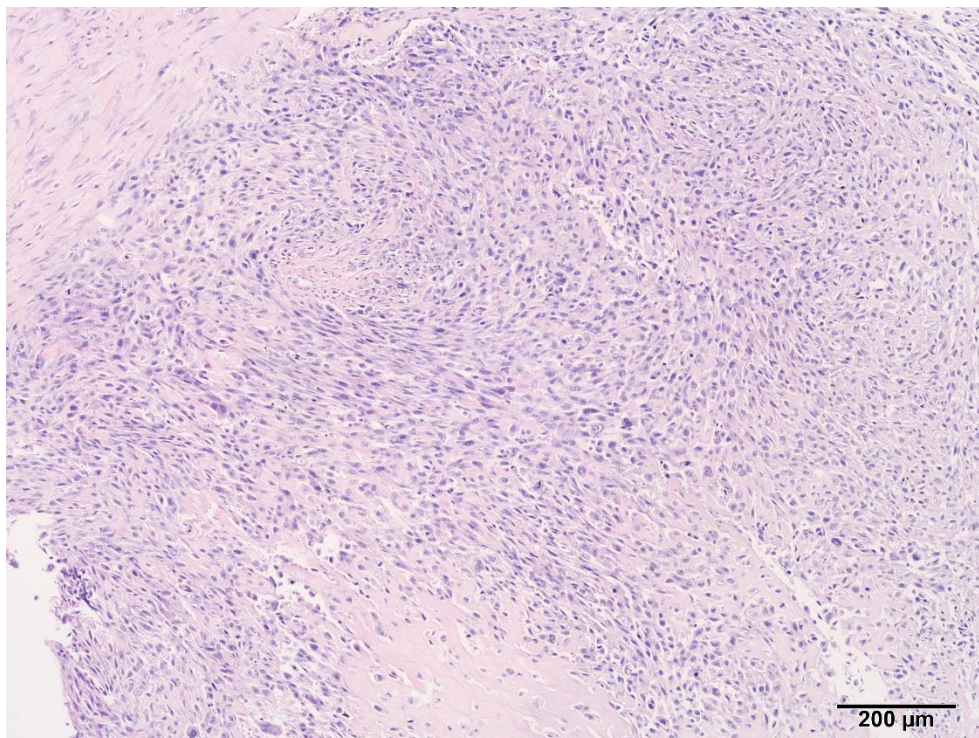
Slika 5. Slabo diferencirani sarkom. Vidljivi su gusti nizovi vretenastih stanica sa minimalnom stromom/ekstracelularnim matriksom. HE. Obj. 10x. Izvor: Arhiva Zavoda za veterinarsku patologiju Sveučilišta u Zagrebu Veterinarski fakultet.



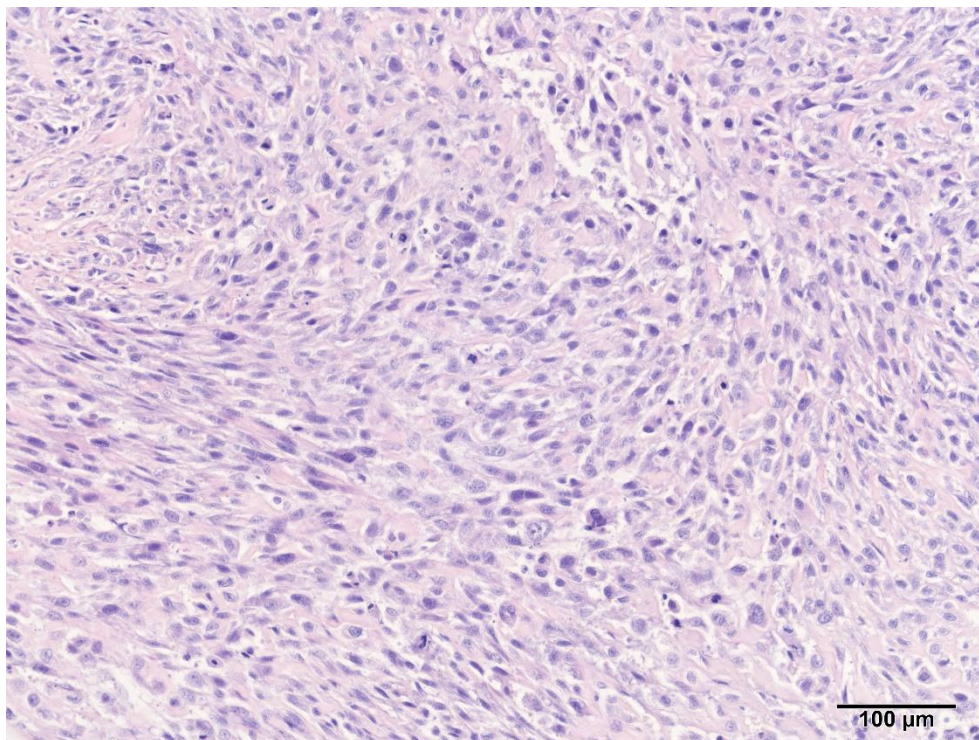
Slika 6. Slabo diferencirani sarkom. Vidljivi su gusti nizovi vretenastih stanica sa minimalnom stromom/ekstracelularnim matriksom. HE. Obj. 20x. Izvor: Arhiva Zavoda za veterinarsku patologiju Sveučilišta u Zagrebu Veterinarski fakultet.



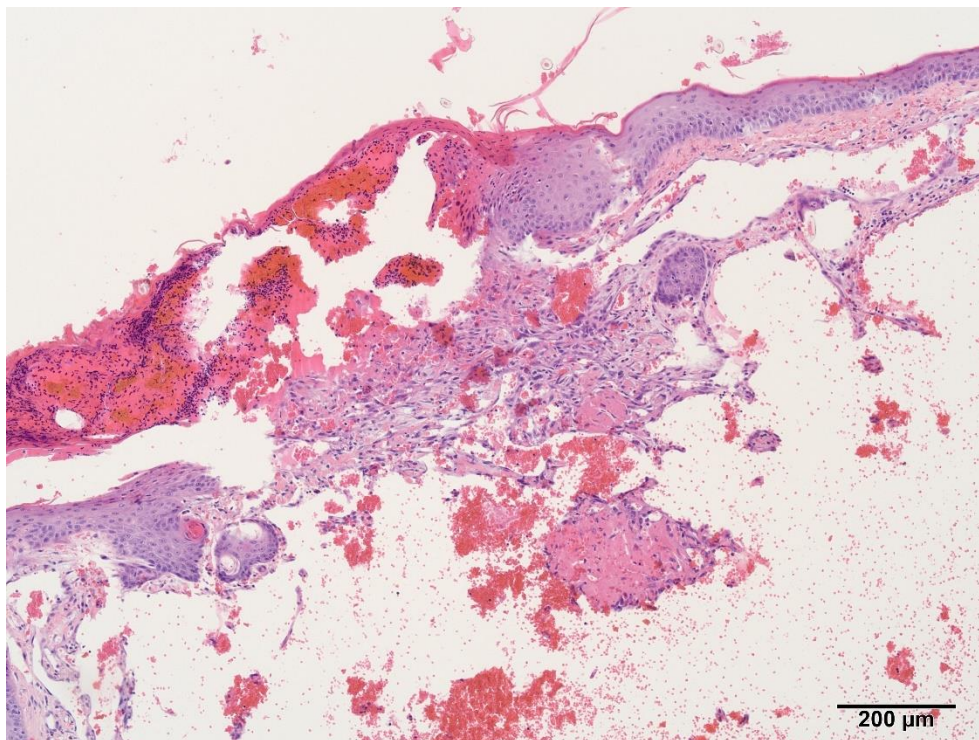
Slika 7. Slabo diferencirani sarkom. Vidljivi su nizovi nepravilnih vretenastih stanica sa brojnim mitozama i jednom velikom multinuklearnom stanicom (donji desni ugao slike). HE. Obj. 40x.
Izvor: Arhiva Zavoda za veterinarsku patologiju Sveučilišta u Zagrebu Veterinarski fakultet.



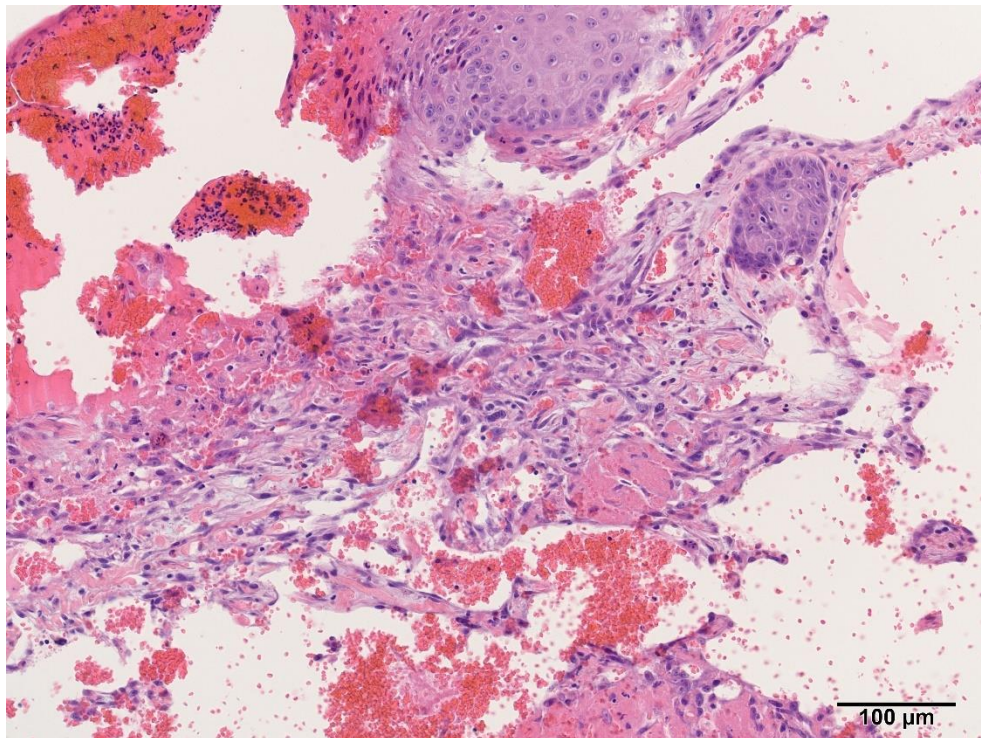
Slika 8. Nediferencirani pleomorfni sarkom, poznat i po nazivima – maligni fibrozni histiocitom, anaplastični sarkom s gigantskim stanicama. Vidljivi nepravilni nizovi pleomorfnih vretenastih stanica i manja žarišta nekroze. HE. Obj. 10x. Izvor: Arhiva Zavoda za veterinarsku patologiju Sveučilišta u Zagrebu Veterinarski fakultet.



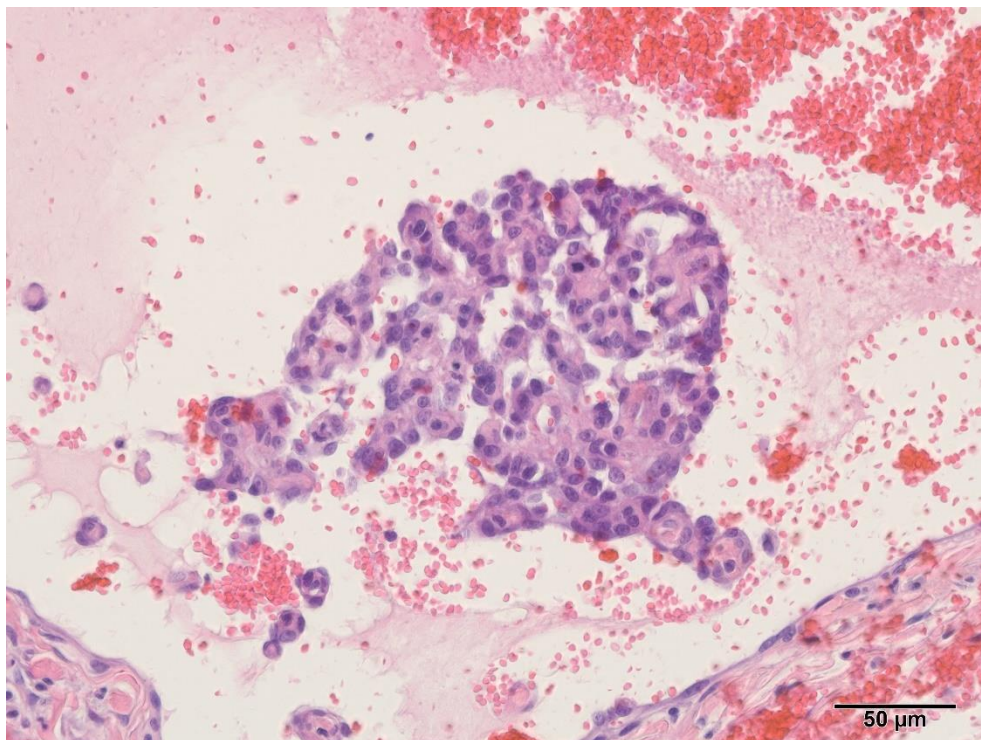
Slika 9. Nediferencirani pleomorfni sarkom, poznat i po nazivima – maligni fibrozni histiocitom, anaplastični sarkom s gigantskim stanicama. Vidljivi nepravilni nizovi pleomorfnih vretenastih stanica. HE. Obj. 20x. Izvor: Arhiva Zavoda za veterinarsku patologiju Sveučilišta u Zagrebu Veterinarski fakultet.



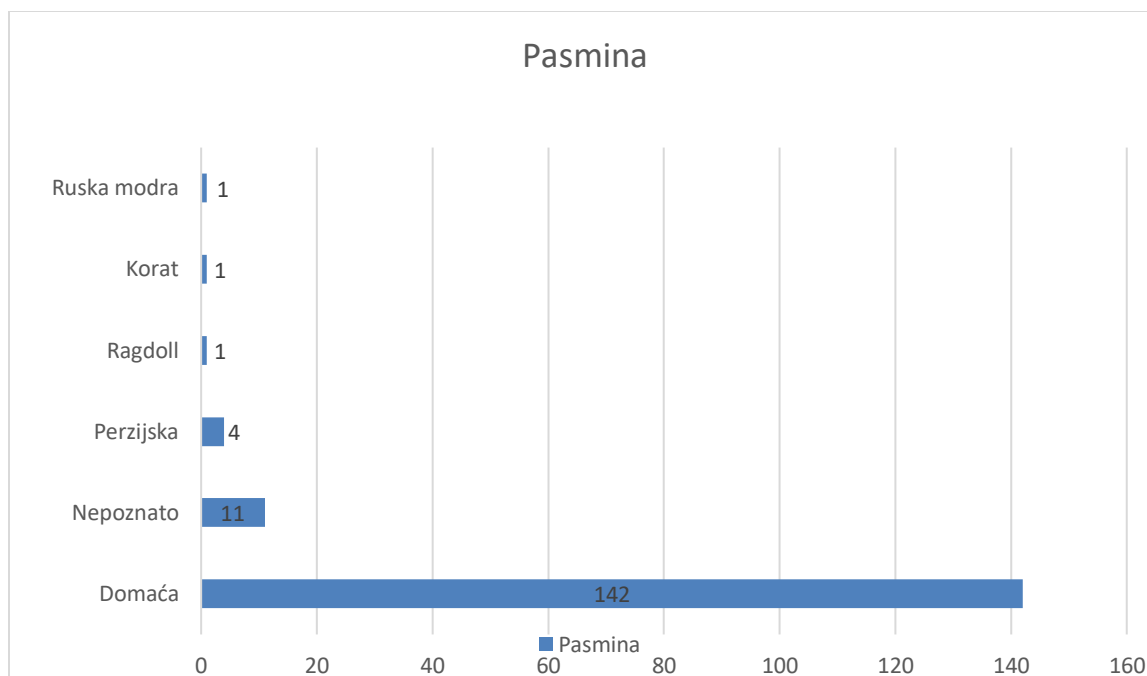
Slika 10. Hemangiosarkom mačke, uška. Ulcerirana tvorba zahvaća površinski dermis, tumorske stanice čine nepravilne vaskularne kanale. HE. Obj. 10x. Izvor: Arhiva Zavoda za veterinarsku patologiju Sveučilišta u Zagrebu Veterinarski fakultet.



Slika 11. Hemangiosarkom mačke, uška. Vretenaste tumorske stanice čine nepravilne vaskularne kanale. HE. Obj. 20x. Izvor: Arhiva Zavoda za veterinarsku patologiju Sveučilišta u Zagrebu Veterinarski fakultet.



Slika 12. Hemangiosarkom mačke, uška. Vidljiva je nakupina pleomorfnih vretenastih stanica koje čine puno manjih sitnih vaskularnih kanala. HE. Obj. 40x. Izvor: Arhiva Zavoda za veterinarsku patologiju Sveučilišta u Zagrebu. Veterinarski fakultet

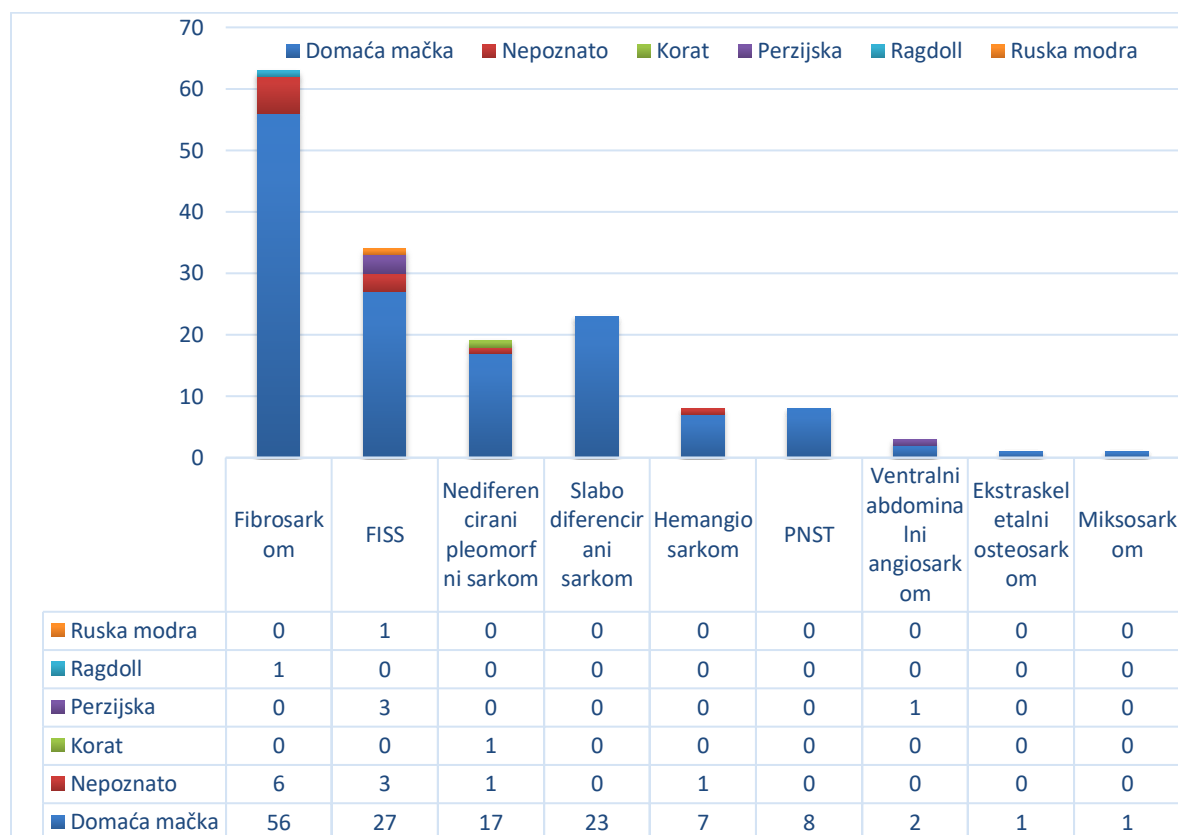


Grafikon 3. Zastupljenost pojedinih pasmina kod kožnih sarkoma mačaka.

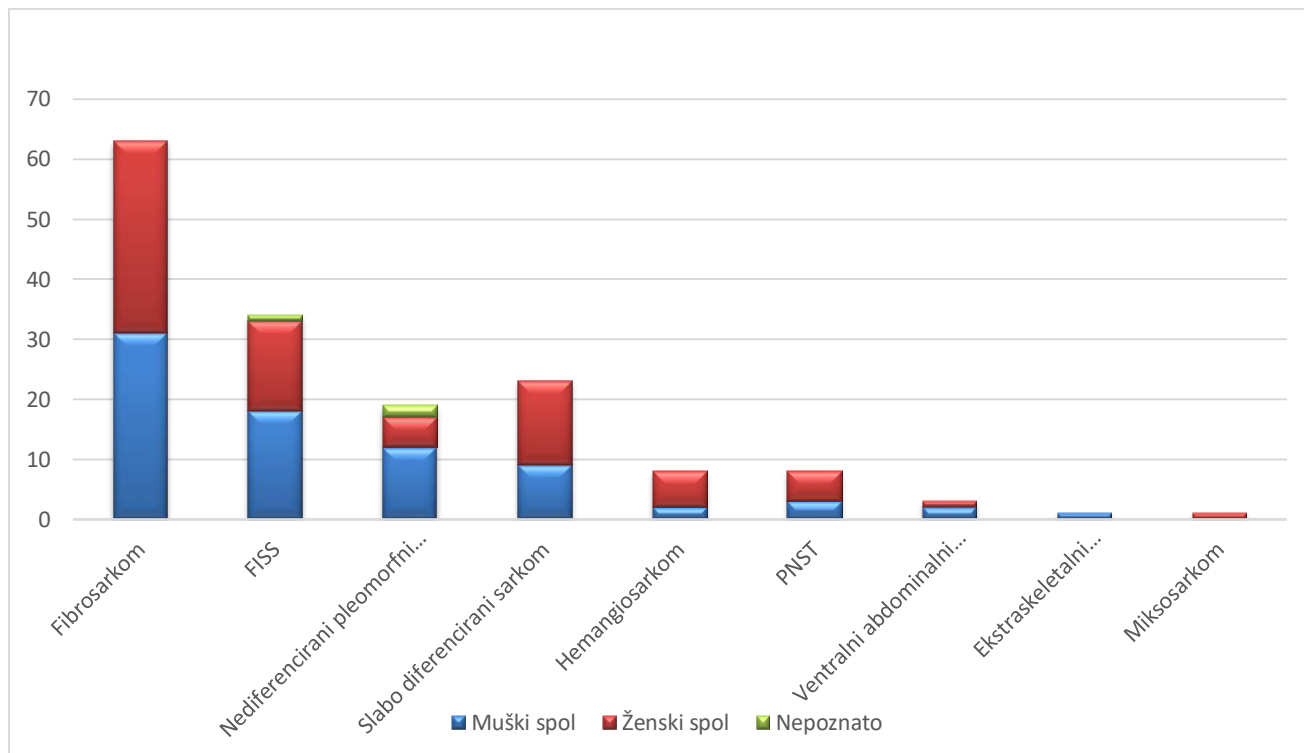
Mačke bez rodovnice klasificirane su pod terminom domaća mačka (uključuju nazive europska mačka, križana mačka, domaća kratkodlaka/dugodlaka mačka) čine 88,75% (n=142) svih uzoraka kožnih sarkoma, ujedno su i najučestalija pasmina (Grafikon 3.). Mačke bez zabilježene pasmine „nepoznata pasmina“ činile su 6,87% (n=11), a ostatak su bile različite pasmine sa rodovnicom: perzijska (n=4), Ragdoll (n=1), Korat (n=1), ruska modra (n=1).

U ovom retrospektivnom istraživanju broj mačaka bez rodovnice je viši od 88% i zbog toga ne možemo uspoređivati izgleda za razvoj određenog sarkoma kože u mačaka bez rodovnice s mačkama sa rodovnicom niti možemo statistički obrađivati povećane izgleda za oboljenja od pojedinih sarkoma kod različitih pasmina, zbog toga nije utvrđena pasminska predispozicija (Tablica 3.).

Tablica 3. Prikaz pasminske predispozicije pojave kožnih sarkoma mačaka.



Dob oboljelih mačaka kretala se okvirno od 1 do 20 godina. Najmlađa mačka imala je 1 godinu i 3 mjeseca, dok je najstarija mačka imala 19 godina i 11 mjeseci. Prosječna dob svih mačaka u vrijeme postavljanja dijagnoze je 10.43 godina. Mačke muškog spola i ženskog spola su bile gotovo podjednako zastupljene 79:78 (m:ž). Podatak o spolu nije nađen u 3 uzorka. Kada se gleda prosječna dob mačke muškog i ženskog spola može se uočiti da prosjek dobi mačke ženskog spola je nešto veći (10.7 godina) u odnosu na muški spol (10.2 godina). Oba prosjeka se odnose na dob životinje u vrijeme dijagnosticiranja tumora. Prosjek dobi oboljele životinje je između 10 i 13 godina te zbog toga možemo reći da postoji dobna predispozicija oboljenja starijih mačaka dok spolna predispozicija nije uočena (Grafikon 4.).

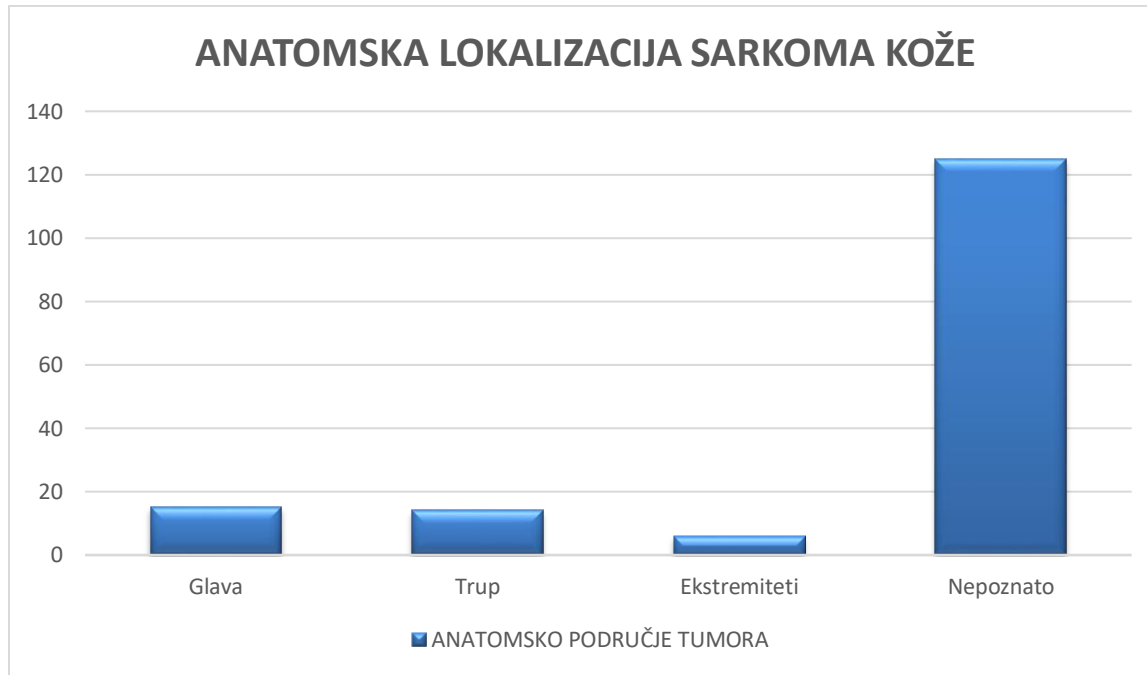


Grafikon 4. Prikaz spolne predispozicije pojave kožnog sarkoma mačke.

Pri obrađivanju podataka kožnih sarkoma u ovom retrospektivnom istraživanju uočeno je da u 78.2% (125 od 160) nalaza nije zabilježena lokacija odstranjenog tumora. Često je bilo samo navedeno da je uzorak iz kože i potkožja. U većini slučajevima lokacija tumora nije napisana od strane osobe koja je uzorkovala tumor i poslala ga na Zavod za patologiju, te u tim slučajevima ako se radi o sumnji na tumore usko povezane s lokacijom uzorkovanja, dijagnoza nije mogla biti konačna već samo suspektna.

Za jednostavniju obradu podataka odlučeno je da lokacija tumora bude podijeljena na kategorije - glavu, trup i ekstremitete (Grafikon 5.). Od 35 uzoraka s poznatom lokalizacijom tumora, najviše tumora zabilježeno je na glavi 42.85% (n=15), i to na području uha, nosa, oka i ustiju. Isti postotak uzoraka nalazio se i na trupu (n=14), većinom je u nalazu samo opisano mjesto

uzorkovanja, na primjer dorzalno na trupu, lijeva strana. Nije bilo podataka o učestalosti nekog tumora na trupu. Ekstremiteti su navedeni u 17.15% nalaza (n=6).



Grafikon 5. Prikaz zastupljenosti anatomske lokalizacije sarkoma kože mačaka.

5. RASPRAVA

U ovom retrospektivnom istraživanju cilj nam je bio utvrditi koje se dijagnoze kožnih sarkoma mačaka najčešće pojavljuju u vremenskom periodu od 2010. do 2022. godine. Dijagnoze koje su bile najčešće zastupljene smo zatim uspoređivali sa rezultatima drugih istraživanja, kako bi utvrdili točnost našeg istraživanje. Neoplastične bolesti tj. tumori, zabilježeni na bilo kojem anatomskom mjestu, četvrti su najčešći uzroci smrti mačaka u Engleskoj, što čini do jedne četvrtine smrti u populaciji starijih mačaka prema studiji O'Neill i sur., (2015.). Nekoliko studija otkrilo je da su koža i subkutis najčešća mjesta za tumore u mačaka (GRAF i sur., 2015.; MILLER i sur., 1991.). Ovo retrospektivno istraživanje se odnosilo isključivo na sarkome kože, dok je većina drugih studija obrađivala podatke i drugih tumora osim tumora kože, kao retrospektivno istraživanje Huber i sur., (2023.). Kožni tumori su podijeljeni prema njihovom podrijetlu na epitelne i mezenhimalne tumore, te skupinu "ostalih" tumora u kojoj smo izdvojili mastocitom, melanom, limfom, melanocitom, i tumore okruglih stanica. Značajan broj tumora kože je maligno; naše istraživanje otkrilo je da je 79.7% tumora kože maligno, od toga 41.6% su maligni tumori mezenhimalnog podrijetla – sarkomi. Prema podacima retrospektivnog istraživanja Ho i sur., (2018.) pokazalo se da je 52.7% tumora malignog podrijetla. Istraživanje Graf i sur., (2015.) pokazalo je da 80.32% tumora koje su obradili bilo maligno. Vidljiva razlika u udjelu malignih tumora kože između istraživanja vjerojatno je uslijed razlika u populaciji odnosno broju mačaka. Za usporedbu ovo istraživanje uključuje 384 mačke, koje su obrađene na Zavodu za veterinarsku patologiju Veterinarskog fakulteta Sveučilišta u Zagrebu, dok gore navedeno istraživanje (HO i sur., 2018.) ima preko 9000 uzoraka. Važno je znati da sve navedene studije imaju veliki broj ispitanih populacija, iz različitih laboratorija te su neki podaci prikupljeni u vremenskom rasponu od preko 40 godina (GRAF i sur., 2015.).

Nažalost ovo retrospektivno istraživanje nije nam moglo dati uvid u učestalost sarkoma kod različitih pasmina mačaka zbog toga što je 88.75% uzoraka bila domaća mačka (termin „domaća mačka“ uključuje europska domaća mačka, križana mačka, europska kratkodlaka i dugodlaka domaća mačka) te 7.56% uzoraka nije imalo navedenu pasminu. Tako da u ovom istraživanju imamo samo 6.87% mačaka sa rodovnicom - čistokrvne pasmine. Vascellari i sur., (2009.) utvrdili su da čistokrvne pasmine imaju veći rizik od razvoja zloćudnih tumora nego domaća mačka – mačka bez rodovnice. U retrospektivnom istraživanju Ho i sur.,

(2018.) utvrđeno je da britanska plava i himalajska pasmina imaju statistički povećane izgleda za razvoj kožnih tumora (bilo benignih ili malignih) u usporedbi s populacijom domaće mačke, dok četiri pasmine imaju smanjene izgleda, a to su perzijska, burmanske, birmanske i orijentalne pasmine. Kada se gledaju samo maligni kožni tumori, istraživanje je otkrilo da niti jedna pasmina nema statistički značajno veće izgleda za razvoj tumora u usporedbi s domaćom mačkom. No, otkriveno je da nekoliko pasmina ima smanjene izgleda od oboljenja od malignog tumora kože a to su perzijske, sijamske, burmanske, Ragdoll, britanske plave, birmanske i norveške šumske mačke. Podaci o dobi u ovom istraživanju pokazuju kako se vjerojatnost da mačka razvije kožni sarkom povećavao s godinama. U dobi od 9 do 11 godina dijagnosticirano je najviše sarkoma kože. Graf i sur., (2015.) utvrdili su da je najviše oboljelih mačaka bilo u dobi od 16 godina. Rezultate koji su sličniji ovom istraživanju imali su Vascellari i sur., (2009.), mačke u dobi od 12 godina najviše oboljevale od tumora. Uzimajući u obzir da podaci gore navedenih istraživanja nisu analizirali isključivo podatke kožnih sarkoma. Uzimajući sve kožne sarkome mačaka u razmatranje, istraživanja Miller i sur. (1991.), Pérez-Enriquez i sur. (2020.), Ho i sur. (2018.) navode da nema spolne predispozicije, kao i što je utvrđeno u našem istraživanju kod fibrosarkoma i FISS-a. Ipak utvrdili smo kako za neke sarkome postoji spolna predispozicija. U ukupnom broju kožnih sarkoma našli smo 79 uzoraka muškog spola i 78 uzoraka ženskog spola, dakle skoro pa podjednak broj. Kod hemangiosarkoma, slabo diferenciranih sarkoma i malignog tumora perifernih živaca primjećena je veća učestalost kod ženskog spola, što je primjećeno i u istraživanju Graf i sur. (2015.). Nediferencirani pleomorfni sarkom je bio jedini kožni sarkom gdje je primjećena veća učestalost kod muškog spola nego kod ženskog. Za ostale sarkome nismo imali dovoljno uzoraka kako bi napravili usporedbu.

Najčešće dijagnosticirani kožni sarkom u ovom istraživanju bio je fibrosarkom (39.4%), isto mjesto po učestalosti sa 19.5% zastupljenosti, je u istraživanju Ho i sur. (2018.). U istraživanju Graf i sur. (2015.) fibrosarkom je prvi po učestalosti tumora kože (38.7%). Postinjekcioni sarkom mačke (engl. FISS) je tumor s histološkim fenotipom fibrosarkoma, ali u ovom istraživanju se zasebno promatrao te je drugi kožni sarkom po učestalosti (21.21%); međutim smatra se da je učestalost FISS-a relativno niska, te se točan broj teško može odrediti. To je dodatno otežano zbog slabog epidemiološkog razumijevanja čimbenika rizika povezanih s razvojem FISS-a. Wilcock i sur. (2012.) otkrili su da je prevalencija FISS-

a među mačkama u njihovom istraživanju bila 6.8 - 21.1%, dok je istraživanje Kliczkowska i sur. (2015.) pokazalo da je 23,3% citoloških uzoraka bilo prepoznato kao FISS, ali su daljnjom analizom tih uzoraka otkrili da je 45% kožnih i potkožnih lezija FISS.

Važno je provođenje ovakvih istraživanja kako bi što bolje upoznali i razumjeli kožne sarkome kod mačaka, jer u usporedbi sa psima, broj uzoraka tumora mačaka je puno manji. Možda je to posljedica toga što je sam broj pasa u Republici Hrvatskoj (RH) poznatiji i reguliran je zakonima o obaveznom čipiranju i cijepljenju, dok je to kod mačaka još uvijek dosta neodređeno.

Ograničenja na koje smo naišli prilikom analize podataka su manji broj uzoraka tumora kože s time i još manji broj uzoraka sarkoma kože, u odnosu na druga svjetska istraživanja. Uzimajući u obzir da je RH manja zemlja očekivano je da nam je ograničenje bilo u pasminskoj raznolikost mačaka, odnosno da je prevladavala pasmina domaće mačke.

Kako bi bolje shvatili ulogu pasmine, dobi, spola i drugih čimbenika u stvaranju tumora, potrebno je imati više i detaljnije informacije. Poznata stopa incidencije tumora u mačaka je manja nego što je stvarna, jer za samo otkrivanje potrebni su nam uzorci, a za provođenje istraživanja potreban nam je dostatan broj uzoraka da bi mogli dobiti relevantne rezultate. Dakako preporučuje se daljnje provođenje studija, sa što većim brojem uzoraka kako bi se potvrdili ili opovrgli rezultati ovog istraživanja i rasvijetlili rezultati koje ovo istraživanje nije dalo zbog nedostataka nekih podataka. Veće istraživanje sa većim brojem pasmina s rodovnicom omogućilo bi nam analiziranje dobivenih podataka o mogućim korelacijama između pasmina i dijagnosticiranog kožnog sarkoma. Naposljetku, ne može se dovoljno naglasiti važnost nastavka istraživanja kako bi se došlo do još nekih neotkrivenih saznanja koji bi mogli pomoći u budućnosti.

6. ZAKLJUČAK

- Kožni tumori su među najčešće dijagnosticiranim tumorima u mačaka, od toga 80% tumora je maligno.
- Najzastupljeni kožni sarkomi bili su fibrosarkom (39.4%), postinjekcioni sarkom mačaka (21.25%), slabo diferencirani sarkom (14.4%) i nediferencirani pleomorfni sarkom (11.9%).
- Prosječna dob mačaka kod kojih je dijagnosticiran kožni sarkom je bila 10.4 godina, najčešće između 9 i 11 godina starosti. Mačke srednje i starije dobi su dobno predisponirane za oboljevanje od neke vrste kožnog sarkoma.
- Kožni sarkomi su najčešće dijagnosticirani u domaćih mačaka, ali nije utvrđena pasminska predispozicija, zbog dominacije (skoro 90% uzoraka) pasmine domaće mačke.
- Pojavnost sarkoma kože bila je jednaka i kod ženskog (n=78) i kod muškog spola (n=79), no kod nekih vrsta kožnih sarkoma utvrđene su spolne predispozicije.
- Više istraživanja rezultiralo bi i boljem razumijevanju sarkoma u mačaka što bi u budućnosti uveliko unaprijedilo brže dijagnosticiranje i uspješnije liječenje. Zbog sličnosti prirode sarkoma potrebna su dodatna istraživanja u budućnosti o etiologiji i patogenezi za svaki od navedenih sarkoma kože u mačaka.

7. LITERATURA

1. ANEIROS-FERNANDEZ J., J. ANTONIO RETAMERO, H. HUSEIN-ELAHMED, F. OVALLE, J. ANEIROS-CACHAZA (2016): Primary cutaneous and subcutaneous leiomyosarcomas: evolution and prognostic factors. *Eur J Dermatol.* 26(1), 9-12. doi: <https://doi.org/10.1684/ejd.2015.2681>
2. BAEZ J. L., M. J. HENDRICK, F. S. SHOFER, C. GOLDKAMP, K. U. SORENMO (2004): Liposarcomas in dogs: 56 cases (1989-2000). *J Am Vet Med Assoc.* 224(6), 887-91. doi: <https://doi.org/10.2460/javma.2004.224.887>
3. BANERJI N., V.KAPUR, S.KANJILAL (2007): Association of germ-line polymorphisms in the feline p53 gene with genetic predisposition to vaccine-associated feline sarcoma. *J Hered.* 98(5), 421-7. doi: <https://doi.org/10.1093/jhered/esm057>
4. De CECCO B. S., F. F. ARGENTA, R. M. BIANCHI, C. De LORENZO, J. G. WRONSKI, M. B. BANDINELLI, F. VA Da COSTA, D. DRIEMEIER, S. P. PAVARINI, L. SONNE (2020): Feline giant-cell pleomorphic sarcoma: cytologic, histologic and immunohistochemical characterization. *J Feline Med Surg.* 23(8), 738-744 <https://doi.org/10.1177/1098612X20972667>
5. BRONDEN I. B., A. FLAGSTAD, A. T. KRISTENSEN (2007): Veterinary cancer registries in companion animal cancer: a review. *Vet Comp Oncol.* 5, 133-144. doi: <https://doi.org/10.1111/j.1476-5829.2007.00126.x>.
6. CANNON C. M. (2015): Cats. cancer and comparative oncology. *Vet Sci.* 2, 111-126. <https://doi.org/10.3390/vetsci2030111>.
7. COUTO S. S., S. M. GRIFFEY, P. C. DUARTE, B. R. MADEWELL (2002): Feline Vaccine-associated Fibrosarcoma: Morphologic Distinctions. *Vet Pathol.* 39(1), 33-41. doi: <https://doi.org/10.1354/vp.39-1-33>.
8. DAY M. J., M. C. HORZINEK, R. D. SCHULTZ (2007): Guidelines for the vaccination of dogs and cats. Compiled by the Vaccination Guidelines Group (VGG) of the World Small Animal Veterinary Association (WSAVA). *J Small Anim Pract.* 48(9), 528-541. doi: <https://doi.org/10.1111/j.1748-5827.2007.00462.x>.

9. DOBROMYLSKYJ M. (2022): Feline Soft Tissue Sarcomas: A Review of the Classification and Histological Grading, with Comparison to Human and Canine. *Animals (Basel)*. 12(20), 2736. doi:
<https://doi.org/10.3390/ani12202736>.
10. DOBROMYLSKYJ M. J., V. RICHARDS, K. C. SMITH (2021): Prognostic factors and proposed grading system for cutaneous and subcutaneous soft tissue sarcomas in cats, based on a retrospective study. *J Feline Med Surg*. 23(2), 168-174. doi:
<https://doi.org/10.1177/1098612x20942393>
11. FLETCHER C. D. M., K. K. UNNI, F. MERTENS (2002): So-called fibrohistiocytic tumours U Pathology and Genetics of Tumours of Soft Tissue and Bone. *World Health Organization Classification of Tumours*, IARC Press. Lyon. S. 109–125.
12. GIBSON K. L., C. E. BLASS, M. SIMPSON, S. D. GAUNT (1989): Malignant fibrous histiocytoma in a cat. *J Am Vet Med Assoc*. 194(10), 1443–1445. PMID: 2542201
13. GOLDSCHMIDT M. H., M. J. HENDRICK (2002): Tumors of the skin and soft tissues U Tumors in Domestic Animals (Meuten, D. J., ur.), 4th ed, Iowa State Univ Press, Ames. Iowa. S. 89–91. doi:
<https://doi.org/10.1002/9780470376928.ch2>.
14. GRAF R., K. GRÜNTZIG, M. HÄSSIG, K. W. AXHAUSEN, S. FABRIKANT, M. WELLE, D. MEIER, F. GUSCETTI, G. FOLKERS, V. OTTO, A. POSPISCHIL (2015): Swiss Feline Cancer Registry: A Retrospective Study of the Occurrence of Tumours in Cats in Switzerland from 1965 to 2008. *J Comp Pathol*. 153(4), 266-277. doi:
<https://doi.org/10.1016/j.jcpa.2015.08.007>.
15. HARGIS A. M., P. J. IHRKE, W. L. SPANGLER, A. A. STANNARD (1992): A retrospective clinicopathologic study of 212 dogs with cutaneous hemangiomas and hemangiosarcomas. *Vet Pathol*. 29, 316–328. doi:
<https://doi.org/10.1177/030098589202900406>
16. HENDRICK M. J. (2017): Mesenchymal tumors of the skin and soft tissues U: Tumors in Domestic Animals (Meuten, D. J., ur.), 5th ed, Wiley-Blackwell, Ames. Iowa. S. 142-147.

17. HERSHEY A. E., R. R. DUBIELZIG, M. L. PADILLA, S. C. HELFAND (2005): Aberrant p53 expression in feline vaccine-associated sarcomas and correlation with prognosis. *Vet Pathol.* 42(6), 805-11. doi:
<https://doi.org/10.1354/vp.42-6-805>
18. HIXSON H., S. COUTERMARSH-OTT, B. CIEPLUCH, K. KIERSKI, K. LAHMERS, J. TUOHY (2022): Retroperitoneal myxosarcoma in a cat. *Clin Case Rep.* 10(7), e6063.
<https://doi.org/10.1002%2Fccr3.6063>.
19. HO N. T., K. C. SMITH, M. J. DOBROMYLSKYJ (2017): Retrospective study of more than 9000 feline cutaneous tumours in the UK: 2006-2013. *J Feline Med Surg.* 20(2), 128-134. doi:
<https://doi.org/10.1177/1098612x17699477>
20. HUBER D, K. SEVERIN, D. VLAHOVIĆ, S. KRIŽANAC, S. MOFARDIN, I. MIHOKOVIĆ BUHIN, L. MEDVEN ZAGRADIŠNIK, I. C. ŠOŠTARIĆ-ZUCKERMANN, A. GUDAN KURILJ, B. ARTUKOVIĆ, M. HOHŠTETER (2023): Cancer morbidity in Croatian cats: Retrospective study on spontaneously arising tumors (2009–2019). *Top Companion Anim M.* 58. doi:
<https://doi.org/10.1016/j.tcam.2023.100841>.
21. JACOBS T. M., F. Y. SCHULMAN (2019): Pathology in Practice. *J Am Vet Med Assoc.* 255(7), 797-800. doi:
<https://doi.org/10.2460/javma.255.7.797>
22. JENNINGS R. N., M. A. MILLER, J. A. RAMOS-VARA (2012): Comparison of CD34, CD31, and Factor VIII–related antigen immunohistochemical expression in feline vascular neoplasms and CD34 expression in feline nonvascular neoplasms. *Vet Pathol.* 49, 532–537. doi:
<https://doi.org/10.1177/0300985811429312>
23. JOHANNES C. M., C. J. HENRY, S. E. TURNQUIST (2007): Hemangiosarcoma in cats: 53 cases (1992–2002). *J Am Vet Med Assoc.* 231(12), 1851–1856. doi:
<https://doi.org/10.2460/javma.231.12.1851>
24. KASS P. H., W. G. BARNES Jr., W. L. SPANGLER, B. B. CHOMEL, M. R. CULBERTSON (1993): Epidemiologic evidence for a causal relation between

- vaccination and fibrosarcoma tumorigenesis in cats. *J Am Vet Med Assoc.* 203(3), 396-405. PMID: 8257557
25. KLICKOWSKA K., U. JANKOWSKA, D. JAGIELSKI, M. CZOPOWICZ, R. SAPIERZYŃSKI (2015): Epidemiological and morphological analysis of feline injection site sarcomas. *Pol J Vet Sci.* 18(2), 313-22. doi:
<https://doi.org/10.1515/pjvs-2015-0041>
 26. LIPTAK J. M., N. I. CHRISTENSEN (2019): *Soft Tissue Sarcomas U Withrow & MacEwen's Small Animal Clinical Oncology* (Vail D. M., D. H. Thamm, J. M. Liptak, ur.), 6th ed. Elsevier, St Louis. S. 404-431.
 27. LIU S. M., I. MIKAELIAN (2003): Cutaneous smooth muscle tumors in the dog and cat. *Vet Pathol.* 40(6), 685-92. doi:
<https://doi.org/10.1354/vp.40-6-685>
 28. LUNA L. D., M. L. HIGGINBOTHAM, C. J. HENRY, S. E. TURNQUIST, A. S. MOORE, J. C. GRAHAM (2000): Feline Non-Ocular Melanoma: A Retrospective Study of 23 Cases (1991–1999). *J Feline Med Surg.* 2(4), 173-181. doi:
<https://doi.org/10.1053/jfms.2000.0092>
 29. MANDARA M. T., E. FABRIANI, S. PAVONE, M. PUMAROLA (2013): Feline cutaneous nerve sheath tumours: histological features and immunohistochemical evaluations. *Res Vet Sci.* 95(2), 548-55. doi:
<https://doi.org/10.1016/j.rvsc.2013.04.009>
 30. MANUALI E., C. FORTE, G. VICHI, D. A. GENOVESE, D. MANCINI, A. A. P. De LEO, L. CAVICCHIOLI, P. PIERUCCI, V. ZAPPULLI (2020): Tumours in European Shorthair cats: a retrospective study of 680 cases. *J Feline Med Surg.* 22(12), 1095-1102.
<https://doi.org/10.1177/1098612x20905035>
 31. McABEE K. P., L. L. LUDWIG, P. J. BERGMAN, S. J. NEWMAN (2005): Feline cutaneous hemangiosarcoma: a retrospective study of 18 cases (1998-2003). *J Am Anim Hosp Assoc.* 41(2), 110-6. doi:
<https://doi.org/10.5326/0410110>
 32. McENTEE M. C., R. L. PAGE (2001): Feline vaccine-associated sarcomas. *J Vet Intern Med.* 15(3), 176-82. doi:
[https://doi.org/10.1892/0891-6640\(2001\)015%3C0176:fvs%3E2.3.co;2](https://doi.org/10.1892/0891-6640(2001)015%3C0176:fvs%3E2.3.co;2)

33. MILLER M. A., S. L. NELSON, J. R. TURK, L. W. PACE, T. P. BROWN, D. P. SHAW, J. R. FISCHER, H. S. GOSSER (1991): Cutaneous neoplasia in 340 cats. *Vet Pathol.* 28(5), 389-95. doi:
<https://doi.org/10.1177/030098589102800506>
34. MILLER M.A., J. A. RAMOS, J. M. KREEGER (1992): Cutaneous vascular neoplasia in 15 cats: Clinical, morphologic, and immunohistochemical studies. *Vet Pathol.* 29(4), 329-36. doi:
<https://doi.org/10.1177/030098589202900407>
35. MORRISON W. B., R. M. STARR, Vaccine-Associated Feline Sarcoma Task Force (2001): Vaccine-associated feline sarcomas. *J Am Vet Med Assoc.* 218(5), 697-702. doi:
<https://doi.org/10.2460/javma.2001.218.697>
36. GOLDSCHMIDT M. H., K. H. GOLDSCHMIDT (1990): Epithelial and Melanocytic U Tumors in domestic animals (Moulton, J. E., ur.), 3rd ed., University of California Press. Berkley. S. 137-139.
37. NAMBIAR P. R., M. L. JACKSON, J. A. ELLIS, B. J. CHELACK, B. A. KIDNEY, D. M. HAINES (2001): Immunohistochemical detection of tumor suppressor gene p53 protein in feline injection site-associated sarcomas. *Vet Pathol.* 38(2), 236-8. doi:
<https://doi.org/10.1354/vp.38-2-236>
38. SABA C. F. (2017): Vaccine-associated feline sarcoma: current perspectives. *Vet Med (Auckl).* 12(8), 13-20. doi:
<https://doi.org/10.2147/vmrr.s116556>
39. SÉGUIN B. (2002): Feline injection site sarcomas. *Vet Clin North Am Small Anim Pract.* 32(4), 983-95. doi:
[https://doi.org/10.1016/s0195-5616\(02\)00022-0](https://doi.org/10.1016/s0195-5616(02)00022-0)
40. NORTH S. M., T. A. BANKS (2009): Sarcomas of the skin and subcutaneous tissues U Small Animal Oncology (North S. M., T. A. Banks, ur.), W. B. Saunders, Elsevier. London. S. 197-208. doi:
<https://doi.org/10.1016/B978-0-7020-2800-7.00024-8>
41. O'NEILL D. G., D. B. CHURCH, P. D. MCGREEVY, P. C. THOMSON, D. C. BRODBELT (2015): Longevity and mortality of cats attending primary care veterinary practices in England. *J Feline Med Surg.* 17(2), 125-133. doi:

<https://doi.org/10.1177/1098612x14536176>

42. PACE L. W., J. M. KREEGER, M. A. MILLER, J. R. TURK, J. R. FISCHER (1994): Immunohistochemical staining of feline malignant fibrous histiocytomas. *Vet Pathol.* 31(2), 168–172. doi: <https://doi.org/10.1177/030098589403100202>
43. PATNAIK A. K., S. MOONEY (1988): Feline melanoma: a comparative study of ocular, oral, and dermal neoplasms. *Vet Pathol.* 25(2), 105-12. doi: <https://doi.org/10.1177/030098588802500201>
44. PÉREZ-ENRIQUEZ J. M., L. ROMERO-ROMERO, R. A. ALONSO-MORALES, E. M. FUENTES-PANANA (2020): Tumor prevalence in cats: experience from a reference diagnostic center in Mexico City (2006-2018). *Vet Mexico.* 7(4), 1-14. doi: <https://doi.org/10.22201/fmvz.24486760e.2020.4.837>
45. PORELLO A., P. CARDELLI, E. P. SPUGNINI (2006): Oncology of companion animals as model for humans. An overview of tumor hystotypes. *J Exp Clin Cancer Res.* 25(1), 97-105. PMID: 16761625.
46. PULLEY L. T., A. A. STANNARD (1990): Tumors of the skin and soft tissue U Tumors in domestic animals (Moulton, J. E., ur.), 3rd ed., University of California Press. Berkley. S. 33–34.
47. ROMANELLI G., L. MARCONATO, D. OLIVERO, F. MASSARI, E. ZINI (2008): Analysis of prognostic factors associated with injection-site sarcomas in cats: 57 cases (2001-2007). *J Am Vet Med Assoc.* 232(8), 1193–1199. doi: <https://doi.org/10.2460/javma.232.8.1193>
48. SCHULMAN F. Y., T. O. JOHNSON, P. R. FACEMIRE, J. C. FANBURG-SMITH (2009): Feline peripheral nerve sheath tumors: histologic, immunohistochemical, and clinicopathologic correlation (59 tumors in 53 cats). *Vet Pathol.* 46(6), 1166-80. doi: <https://doi.org/10.1354/vp.08-vp-0327-s-fl>.
49. SIVASEELAN S. (2021): Connective tissue (Mesenchymal) Tumours Fibroma and Fibrosarcoma U Animal Oncology. Astral. New Delhi. S. 79-85.
50. VAIL D. M., E. G. MaCEWEN (2000): Spontaneously occurring tumors of companion animals as models for human cancer. *Cancer Invest.* 18(8), 781-792. doi: <https://doi.org/10.3109/07357900009012210>

51. VASCELLARI M., E. BAIONI, G. RU, A. CARMINATO, F. MUTINELLI (2009):
Animal tumour registry of two provinces in northern Italy: incidence of spontaneous
tumours in dogs and cats. *BMC Vet Res.* 5, 39. doi:
<https://doi.org/10.1186/1746-6148-5-39>
52. WARREN A. L., B. A. SUMMERS (2007): Epithelioid variant of hemangioma and
hemangiosarcoma in the dog, horse, and cow. *Vet Pathol.* 44(1), 15-24. doi:
<https://doi.org/10.1354/vp.44-1-15>
53. WILCOCK B., A. WILCOCK, K. BOTTOMS (2012): Feline postvaccinal sarcoma: 20
years later. *Can Vet J.* 53(4), 430-4. PMID: 23024394,
<http://www.ncbi.nlm.nih.gov/pmc/articles/pmc3299519/>.

8. SAŽETAK

Kožni sarkomi mačaka – retrospektivni prikaz slučajeva dijagnosticiranih na zavodu za veterinarsku patologiju u razdoblju 2010. - 2022.

Nikolina Donkov

Tumori su jedan od glavnih uzroka smrti domaćih ljubimaca. Tumori kože čine veliki udio u ukupnom broju tumora u mačaka, od čega je skoro 80% maligno. Cilj ovog retrospektivnog istraživanja je bio utvrditi pojavnost kožnih sarkoma od ukupnog broja kožnih tumora u mačaka. Koristili smo se arhivskim podacima histopatoloških pretraga sa Zavoda za veterinarsku patologiju, Veterinarskog fakulteta u Zagrebu u razdoblju od 1.1.2010. do 1.1.2022. godine. Kožne tumore smo podijelili prema njihovom podrijetlu na epitelne, mezenhimalne i ostale tumore – kategoriju u kojoj smo izdvojili tumore okruglih stanica, mastocitom, limfom, melanom i melanocitom. Od ukupnog broja kožnih tumora (n=384), epitelnih tumora je 46,9 %, mezenhimalnih tumora je 46,4 % i 4,8 % ostalih tumora. Utvrđeno je da je 41.6 % kožnih sarkoma od ukupnog broja kožnih tumora. Najučestaliji kožni sarkomi mačaka u ovom istraživanju bili su fibrosarkom, postinjekcioni sarkom, nediferencirani pleomorfni sarkom, slabo diferencirani sarkom, hemangiosarkom, maligni tumor ovojnice perifernih živaca. Prosječna dob oboljelih mačaka je bio 10.43 godine. Spolna predispozicija nije nađena, ali kod nekih tipova kožnih sarkoma na temelju naših podataka uočena je blaga sklonost oboljevanja određenog spola. Pasminsku predispoziciju nismo mogli relevantno odrediti zbog toga što je skoro 90% mačaka iz našeg istraživanja bilo domaće pasmine.

Ključne riječi: tumori kože, kožni sarkomi, mačka

9. SUMMARY

Feline skin sarcoma - a retrospective report of cases diagnosed at the Department of Veterinary Pathology in the period 2010 - 2022.

Nikolina Donkov

Tumors are one of the main causes of death in domestic pets. Skin tumors make up a large proportion of the total number of tumors in cats, almost 80% of which are malignant. The aim of this retrospective study was to determine the occurrence of skin sarcomas out of the total number of skin tumors in cats. We used archival data of histopathological examinations of the Department of Veterinary Pathology of the Faculty of Veterinary Medicine in Zagreb in the period from January 1st 2010 until January 1st 2022. We divided skin tumors according to their origin into epithelial, mesenchymal and other tumors - a category in which we included round cell tumors, mast cell tumors, lymphomas, melanomas and melanocytomas. Of the total number of skin tumors (n=384), epithelial tumors accounted for 46.9%, mesenchymal tumors for 46.4% and other tumors for 4.8%. It was determined that 41.6% of the total number of skin tumors are skin sarcomas. The most common cutaneous sarcomas of cats in this study were fibrosarcomas, feline injection site sarcomas, undifferentiated pleomorphic sarcomas, poorly differentiated sarcomas, hemangiosarcomas, malignant tumors of peripheral nerve sheaths. The average age of the affected cats was 10.43 years. No gender predisposition was found, but in some types of skin sarcomas, based on our data, a slight tendency to the disease of a certain gender was observed. We could not determine the breed predisposition relevantly because almost 90% of the cats in our study were of domestic breeds.

Key words: skin tumors, skin sarcomas, cat

10. ŽIVOTOPIS

Rođena sam 08.08.1997. u Splitu. Osnovnu školu sam pohađala u Trogiru i Kaštel Novom, dok sam srednju školu, smjer jezična gimnazija, pohađala u Splitu. U 2016. godini upisala sam integrirani preddiplomski i diplomski studiji veterinarske medicine na Veterinarskom fakultetu Sveučilišta u Zagrebu. Na petoj godini obrazovanja odabrala sam usmjerenje Higijena i tehnologija animalnih namirnica i veterinarsko javno zdravstvo. Sudjelovala sam na prvom i drugom znanstveno-stručnom skupu o gmazovima pod nazivom Reptilija koji se održao 2018. i 2021.godine. Tijekom studija, preko ljeta sam volontirala u Veterinarskoj ambulanti "Solin", Solin. Obaveznu praksu koja je dio XII. semestra odrađivala sam u Veterinarskoj ambulanti "BUBA" u Zagrebu.