

Kirurško liječenje rupture prednjih križnih ligamenata metodama promjene kutova zglobnih ploha i vektora sila

Ivezić, Emilie Emma

Master's thesis / Diplomski rad

2024

Degree Grantor / Ustanova koja je dodijelila akademski / stručni stupanj: **University of Zagreb, Faculty of Veterinary Medicine / Sveučilište u Zagrebu, Veterinarski fakultet**

Permanent link / Trajna poveznica: <https://um.nsk.hr/um:nbn:hr:178:634120>

Rights / Prava: [In copyright](#) / [Zaštićeno autorskim pravom.](#)

Download date / Datum preuzimanja: **2024-11-24**



Repository / Repozitorij:

[Repository of Faculty of Veterinary Medicine -
Repository of PHD, master's thesis](#)



SVEUČILIŠTE U ZAGREBU
VETERINARSKI FAKULTET

SVEUČILIŠNI INTEGRIRANI PRIJEDIPLOMSKI I DIPLOMSKI
STUDIJ
VETERINARSKA MEDICINA

Emilie Emma Ivezić

Kirurško liječenje rupture prednjih križnih ligamenata metodama promjene
kutova zglobnih ploha i vektora sila

Zagreb, 2024.

Ime i prezime studentice: Emilie Emma Ivezić

Naziv odjela, zavoda ili klinike: Zavod za rendgenologiju, ultrazvučnu dijagnostiku i fizikalnu terapiju / Klinika za kirurgiju, ortopediju i oftalmologiju

Predstojnici: izv. prof. dr. sc. Zoran Vrbanac, DECVSMR, DACVSMR / prof. dr. sc. Dražen Vnuk

Mentori: izv. prof. dr. sc. Zoran Vrbanac, DECVSMR, DACVSMR i dr. sc. Petar Kostešić

Članovi povjerenstva za obranu diplomskog rada:

1. prof. dr. sc. Dražen Vnuk
2. prof. dr. sc. Mario Kreszinger
3. dr. sc. Petar Kostešić
4. izv. prof. dr. sc. Marko Pećin (zamjena)

Rad sadržava 61 stranicu, 19 slika, 1 tablicu, 109 literaturnih navoda.

ZAHVALE

Najprije se želim zahvaliti svom mentoru dr. sc. Petru Kostešiću na strpljenju i stručnom vodstvu tijekom pisanja ovog rada, a posebno tijekom mog volontiranja na klinici. Pokazali ste mi kako radi vrhunski ortoped, ali ono najbitnije, naučili ste me kako prihvatiti kritike i naučiti iz njih. Vaše znanje i ohrabrenje su od neprocjenjive vrijednosti u mojoj budućoj karijeri. Također se želim zahvaliti prof. dr. sc. Zoranu Vrbancu na stručnosti i pomoći tijekom pisanja ovog diplomskog rada.

Također se želim zahvaliti zaposlenicima Klinike za kirurgiju, ortopediju i oftalmologiju na njihovoj pomoći, podršci i stručnosti koju su mi pružili tijekom mog volontiranja na klinici. Posebno se želim zahvaliti doktorici Mariji Mamić koja me uz svoju strogoću, ali i dobrotu, inspirirala da postanem najbolja verzija sebe te da ne odustajem od svojih snova.

Hvala i mojim prijateljicama i kolegicama koje su mi pružile podršku, ohrabrine me i bile uz mene kroz sve izazove i radosti koji su pratili naše studiranje. Zauvijek ću pamtiti naše dubokoumne razgovore na vježbama, smijanje na predavanjima i druženja tijekom dugih pauza.

Naposljetku, želim se zahvaliti svojim roditeljima Mariu i Jacquellini, bratu Romanu i psu Argusu na neizmjernom strpljenju, razumijevanju i ljubavi tijekom svih godina studija. Hvala vam što ste uvijek bili tu da me podržite u svakom koraku ovog puta. Želim se zahvaliti i Crisu koji je bio moj kamen oslonac, podržavajući i motivirajući me kroz cijelu ovu borbu.

Ovaj diplomski rad posvećujem ženama koje su me kroz život inspirirale i motivirale te bez kojih danas ne bih bila osoba kakva jesam – mami Jacquellini, baki Verici i baki Rozaliji.

Hvala Vam od srca,

Emilie Emma

KRATICE

CA – (engl. *correction angle*) – kut ispravljanja

CBLO – (engl. *CORA – based leveling osteotomy*) – osteotomija poravnanja iz središta rotacijske angulacije

CCWO – (engl. *closing cranial wedge ostectomy – CCWO*) – klinasta ostektomija goljenice

CORA – (engl. *centre of rotation of angulation*) – središte rotacijske angulacije

CT – kompjuterizirana tomografija

MR – magnetska rezonanca

PKL – prednji križni ligament

RTG – rendgensko snimanje

SVB – Sveučilišna veterinarska bolnica

TKT – test kompresije goljenice

TL – test ladice

TPA – (engl. *tibial plateau angle*) – kut goljениčne ravnine

TPLO – (engl. *tibial plateau leveling osteotomy*) – osteotomija poravnanja goljениčne ravnine

TTA – (engl. *tibial tuberosity advancement*) – kranijalni pomak goljениčne kvrge

TTO – (engl. *triple tibial osteotomy*) – trostruka osteotomija goljenice

UZV – ultrazvuk

WA – (engl. *wedge angle*) – kut klina

POPIS PRILOGA

Popis tablica

Tablica 1. Izračun kuta klina na temelju predoperacijskog TPA

Popis slika

Slika 1. Shematski prikaz koljenog zgloba

Slika 2. Prikaz izvođenja TKT-a

Slika 3. Prikaz izvođenja TL-a

Slika 4. RTG prikaz ruptуре PKL-a

Slika 5. MR snimka ruptуре PKL-a

Slika 6. Artroskopski pregled djelomične ruptуре PKL-a

Slika 7. Prikaz određivanja TPA

Slika 8. Prikaz predoperacijskog odabira promjera pile

Slika 9. TPLO ploče

Slika 10. Postoperacijski RTG TPLO-a

Slika 11. Predoperacijsko mjerenje za CCWO

Slika 12. Shematski prikaz CCWO metode

Slika 13. Predoperacijsko mjerenje za TTA metodom zajedničke tangente

Slika 14. Prikaz postoperacijskog RTG-a TTA prve i druge generacije

Slika 15. Shematski prikaz predoperacijskog planiranja TTO-a

Slika 16. Shematski prikaz TTO tehnike

Slika 17. RTG prikaz s označenim linijama i duljinama

Slika 18. Shematski prikaz CBLO metode

Slika 19. RTG snimke komplikacija s implantatima

SADRŽAJ

1.	UVOD.....	1
2.	PREGLED REZULTATA DOSADAŠNJIH ISTRAŽIVANJA.....	2
2.1.	Anatomija koljena.....	2
2.2.	Biomehanika koljena.....	4
2.3.	Ruptura prednjeg križnog ligamenta.....	6
2.3.1.	Etiopatogeneza.....	6
2.3.2.	Klinička slika.....	8
2.3.3.	Dijagnostika.....	8
2.3.3.1.	Ortopedski pregled.....	8
2.3.3.2.	Rendgenska dijagnostika.....	10
2.3.3.3.	Ultrazvuk.....	10
2.3.3.4.	Magnetska rezonanca.....	11
2.3.3.5.	Kompjuterizirana tomografija.....	12
2.3.3.6.	Artroskopija.....	12
2.4.	Metode liječenja.....	13
2.5.	Tehnike osteotomije.....	15
2.5.1.	Osteotomija poravnanja goljenične ravnine (TPLO).....	16
2.5.1.1.	Predoperacijsko planiranje.....	16
2.5.1.2.	Tehnika.....	19
2.5.1.3.	Ishodi i komplikacije.....	21
2.5.2.	Klinasta ostektomija goljenice (CCWO).....	22
2.5.2.1.	Predoperacijsko planiranje.....	22
2.5.2.2.	Tehnika.....	23
2.5.2.3.	Ishodi i komplikacije.....	24
2.5.3.	Kranijalni pomak goljenične kvrge (TTA).....	26
2.5.3.1.	Predoperacijsko planiranje.....	26
2.5.3.2.	Tehnika.....	27
2.5.3.3.	Ishodi i komplikacije.....	28
2.5.4.	Trostruka osteotomija goljenice (TTO).....	30
2.5.4.1.	Predoperacijsko planiranje.....	30
2.5.4.2.	Tehnika.....	31

2.5.4.3.	Ishodi i komplikacije.....	32
2.5.5.	Osteotomija poravnanja iz centra rotacijske angulacije (CBLO)	34
2.5.5.1.	Predoperacijsko planiranje.....	34
2.5.5.2.	Tehnika.....	35
2.5.5.3.	Ishodi i komplikacije.....	36
2.6.	Komplikacije tehnika osteotomije	38
3.	ZAKLJUČCI.....	40
4.	LITERATURA	42
5.	SAŽETAK.....	52
6.	SUMMARY	53
7.	ŽIVOTOPIS	54

1. UVOD

Ruptura prednjeg križnog ligamenta (PKL) jedna je od najčešćih i najvažnijih ortopedskih ozljeda u pasa, posebno onih srednje do veće tjelesne mase i visoke aktivnosti (DECAMP i sur., 2016.). Ova ozljeda ne samo da uzrokuje značajnu bol i nestabilnost koljena, već isto tako dovodi do daljnjih komplikacija poput osteoartritisa i smanjenja pokretljivosti (GRIFFON, 2010.). PKL ima ključnu ulogu u stabilizaciji koljena, a njegova ozljeda rezultira kranijalnim pomakom goljenice u odnosu na bedrenu kost, što dodatno destabilizira zglob. Pojavnost rupture PKL-a je u zadnjih 40 godina porasla s 1,81 % na 4,87 % (WITSBERGER i sur., 2008.). Nakon rupture PKL-a, kod 37 % do 48 % slučajeva, unutar 10 – 17 mjeseci dolazi do rupture PKL-a i u drugom koljenu (DOVERSPIKE i sur., 1993.; BUOTE i sur., 2009.). Navedeni podaci prikazuju ozbiljnost i učestalost pojavnosti ovoga stanja što govori da je poznavanje njegovog liječenja izrazito bitno u modernoj veterinarskoj medicini.

Tradicionalne metode liječenja PKL uključuju konzervativne pristupe poput fizikalne terapije, no u mnogim slučajevima operacije pružaju bolji ishod u smislu vraćanja funkcionalnosti i smanjenja boli. Kirurške metode za liječenje rupture PKL razvijale su se kroz desetljeća, a moderni pristupi koriste sofisticirane tehnike osteotomije kako bi se postigla optimalna stabilizacija koljena.

Među najpopularnijim kirurškim tehnikama su osteotomija poravnanja goljenične ravnine, klinasta osteotomija goljenice, kranijalni pomak goljenične kvrge, trostruka osteotomija goljenice i osteotomija poravnanja iz središta rotacijske angulacije. Ove tehnike različito pristupaju biomehaničkoj stabilizaciji koljena, svaka s jedinstvenim prednostima i potencijalnim komplikacijama.

Cilj ovog diplomskog rada je istražiti i usporediti navedene kirurške tehnike, s naglaskom na njihove biomehaničke principe, kirurške postupke, rezultate liječenja i komplikacije. Detaljna analiza uključuje pregled relevantne literature, prikaz kliničkih studija i evaluaciju ishoda liječenja. Također, razmatra se važnost preciznog predoperacijskog planiranja i stručnosti kirurga u postizanju optimalnih rezultata.

2. PREGLED REZULTATA DOSADAŠNJIH ISTRAŽIVANJA

2.1. Anatomija koljena

Koljeno (lat. *articulatio genus*) je kompleksan kondilarni sinovijalni zglob koji se u pasa sastoji od bedrene (lat. *femur*) i goljenične kosti (lat. *tibia*), proksimalnog dijela lisne kosti (lat. *fibula*) te četiri sezamoidne kosti u koje ubrajamo iver (lat. *patella*), lateralnu i medijalnu fabelu (lat. *fabellae*) te poplitealnu sezamoidnu kost (lat. *cyamella*) (CARPENTER i COOPER, 2000.; HERMANSON i sur., 2020.).

U formiranju dvaju glavnih zglobova koljena, femoropatelnog i femorotibijalnog, ključnu ulogu igraju tri zglobne površine. Prva površina je žlijeb bedrene kosti koji služi kao ležište za iver. *Trochlea* predstavlja glatko područje prostranog žljeba, smješteno na kranijalnoj strani bedrene kosti, koja se nastavlja na konveksnu zglobnu površinu kondila. Medijalni i lateralni kondil bedrene kosti tvore druge dvije zglobne površine čiji aksijalni dijelovi artikuliraju s goljeničnom ravninom, dok abaksijalni dijelovi artikuliraju s meniscima (ROBINS, 1990.; CARPENTER i COOPER, 2000.).

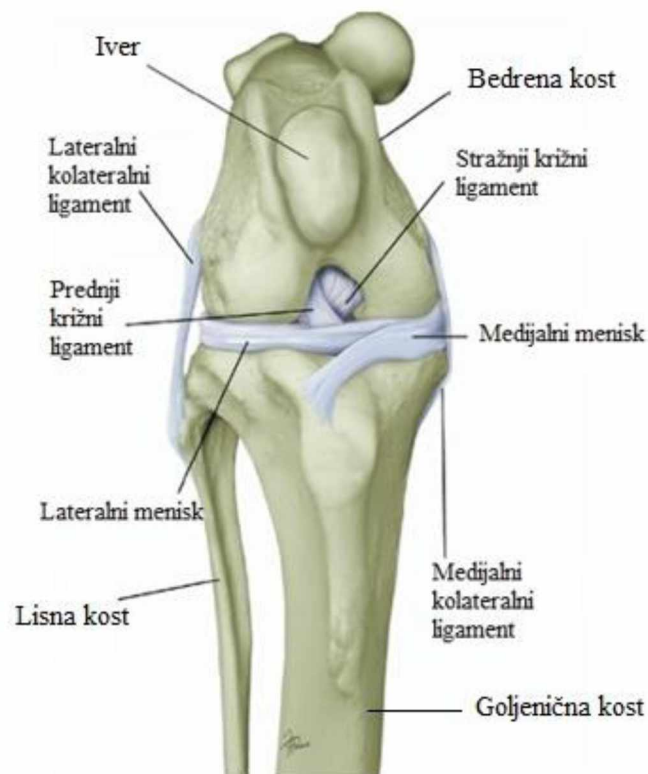
Unutar koljenog zgloba, između femoralnih i goljeničnih kondila, nalaze se dva meniska – lateralni i medijalni (lat. *meniscus lateralis et medialis*). Menisci su bikonkavni hrskavični diskovi u obliku slova C koji poboljšavaju skladnost zgloba. Meniske na mjestu drže ligamenti i vezivno tkivo (TOBIAS i JOHNSTON, 2018.).

U koljenu nalazimo petnaest ligamenata od kojih su četiri ključna u održavanju stabilnosti koljena (prikazani na slici 1). Ligamenti koji sprječavaju prekomjerno kretanje koljena i pružaju potporu strukturama zgloba su lateralni i medijalni kolateralni (lat. *ligamentum collaterale laterale et mediale*) te prednji i stražnji križni ligamenti (lat. *ligamentum cruciatum craniale et caudale*) (CARPENTER i COOPER, 2000.).

PKL je građen od kolagena tipa I raspoređenom u obliku snopova (DE ROOSTER i sur., 2006.). On se nalazi u interkondilarnom prostoru, gdje se proteže od kaudomedijalnog dijela lateralnog kondila bedrene kosti do kranijalnog interkondilarnog područja goljenične kosti. Sastoji se od kranio-medijalnog i kaudolateralnog dijela, pri čemu svaki dio ima različitu napetost ovisno o položaju koljena (ARNOCZKY i MARSHALL, 1977.a). Prekriven je sinovijalnom ovojnicom koja ga opskrbljuje krvlju ograncima genikularnih arterija i poplitealne arterije (ARNOCZKY i MARSHALL, 1977.a).

Zglobna čahura koljena je najveća u tijelu te se sastoji od tri prostora koji međusobno komuniciraju – dvije se nalaze između kondila bedrene i goljenične kosti, dok se treća nalazi ispod ivera. Čahuru koljenog zgloba čine patelarne, lateralne femorotibijalne i medijalne femorotibijalne vrećice (HERMANSON i sur., 2020.). Ona se proteže u svim smjerovima i obavlja sve zglobove (PAYNE i CONSTANTINESCU, 1993.). Unutar zgloba fiziološki se nalazi 0,2 – 2 ml prozirne, viskozne tekućine koju čine voda i hijaluronska kiselina (LEESON i sur., 1988.; HERMANSON i sur., 2020.).

Aktivni stabilizatori koljena su i mišići. Za ekstenziju koljena zaslužan je samo *m. quadriceps femoris* dok fleksiju koljena izvode *m. biceps femoris*, *m. semitendinosus*, *m. semimembranosus*, *m. gracilis*, *m. sartorius* i *m. gastrocnemius*. Od navedenih fleksora, *m. biceps femoris* jedini je mišić koji sudjeluje pri vanjskoj rotaciji koljena, dok ostali fleksori omogućavaju unutarnju rotaciju zgloba (KÖNIG i LIEBICH, 2009.).



Slika 1. Shematski prikaz koljenog zgloba

(Izvor: CANAPP i sur., 2007.)

2.2. Biomehanika koljena

Pokrete koljenog zgloba možemo promatrati u sagitalnoj i transverzalnoj ravnini. Primarna pokretljivost koljena, gledana u sagitalnoj ravnini, sastoji se od fleksije i ekstenzije. No, zahvaljujući ligamentima, meniscima te kondilima bedrene kosti stroga uniplanarna kretnja je nepostojeća (ARNOCZKY i MARSHALL, 1977.a). Koljeno ima i sekundarnu kretnju koju, gledanu u transverzalnoj ravnini, čini rotacija goljenične kosti na bedrenu. Normalni pasivni raspon pokreta u fleksiji i ekstenziji iznosi približno 140° (MANN i sur., 1988.). JAEGGER i sur. (2002.) opazili su da kutovi fleksije i ekstenzije tijekom pasivnog raspona pokreta kod labrador retrievera iznose 41° , odnosno 161° što daje raspon kretanja od 120° .

U ekstenziji koljena, oba kolateralna ligamenta su zategnuta čime ograničavaju unutarnju i vanjsku rotaciju goljenice te služe kao primarni stabilizatori zgloba. U fleksiji koljena, lateralni kolateralni ligament je labav dok je medijalni zategnut – time se lateralnom kondilu bedrene kosti dozvoljava da se pomakne unatrag na lateralni kondil goljenične kosti, čime se dobiva unutarnja rotacija goljenice (VASSEUR i ARNOZKY, 1981.). Suprotno tome, u ekstenziji koljena, lateralni kolateralni ligament se zateže čime vuče lateralni kondil bedrene kosti kranijalno od lateralnog kondila goljenične kosti što rezultira vanjskom rotacijom goljenice. Sinergijski mehanizam aksijalne rotacije goljenice i fleksije-ekstenzije koljena (engl. *screw home mechanism*) prepoznat je u raznim aktivnostima kod pasa – hodanju, trčanju, sjedenju te penjanju po stepenicama (KIM i sur., 2015.).

Ključnu ulogu pri stabilizaciji koljena ima PKL koji ograničava kranijalni pomak goljenice, hiperekstenziju i prekomjernu unutarnju rotaciju (ARNOCZKY i sur., 1977.b; HEFFRON i CAMPBELL, 1978.). Kraniomedijalni dio PKL-a je napet u ekstenziji i fleksiji, radi čega sprječava kranijalnu subluksaciju goljenice, dok je kaudolateralni dio ligamenta napet u ekstenziji i opušten u fleksiji, te djeluje kao sekundarni čimbenik. Prednji i stražnji križni ligamenti sinergistički djeluju u sprječavanju unutarnje rotacije goljenice tako što se međusobno uvijaju, no nemaju značajnu ulogu u kontroliranju vanjske rotacije. Za razliku od prednjega, stražnji križni ligament ograničava kaudalni pomak goljenice pri čemu je prednji dio ligamenta zategnut u fleksiji i opušten u ekstenziji, a stražnji dio ligamenta suprotno (ARNOCZKY i sur., 1977.).

Menisci radi svog oblika, položaja i dobro organizirane strukture (FITHIAN i sur., 1990.) imaju nekoliko vitalnih funkcija u biomehanici koljena, uključujući podnošenje i ravnomjernu

raspodjelu opterećenja, upijanje udara te stabilizaciju zgloba. Oni također ograničavaju kontakt između kondila bedrene i goljenične kosti čime štite zglobnu hrskavicu od oštećenja prilikom opterećenja zgloba. Menisk apsorbira energiju produživanjem tako što se istiskuje prema periferiji, a njegova kružna kolagena vlakna se izdužuju (engl. *hoop stress*). Sile se dalje prenose na goljeničnu kost putem prednjih i stražnjih meniskotibijalnih ligamenata te medijalnog kolateralnog ligamenta (TOBIAS i JOHNSTON, 2018.). Lateralni i medijalni menisk zajedno podnose između 40 % i 70 % opterećenja na koljenom zglobu (KRAUSE i sur., 1976.). U slučaju ruptуре PKL-a, menisk preuzima primarnu ulogu stabilnosti zgloba jer njegov kaudalni dio djeluje poput klina čime prevenira daljnju subluksaciju goljenične kosti.

Osim navedenih anatomskih struktura, prekomjerne kretnje zgloba sprječavaju se i refleksnim lukovima koji uključuju upravljanje glavnim mišićima koljena mehanoreceptorima i proprioreceptorima (YAHIA i sur., 1992.; ARCAND i sur., 2000.).

2.3. Ruptura prednjeg križnog ligamenta

Ruptura PKL-a kod pasa jedna je od najčešćih ozljeda koja uzrokuje bol i nestabilnost koljenog zgloba, što rezultira šepanjem i smanjenom pokretljivošću koljena (HAYASHI i sur., 2010.). Ona može biti djelomična ili potpuna. Pri djelomičnoj rupturi oštećen je samo dio ligamenta radi čega je prisutna blaga do umjerena nestabilnost koljena te su simptomi manje izraženi. Kod potpune rupture PKL-a dolazi do apsolutnog prekida ligamenta što uzrokuje značajnu nestabilnost koljena, bol i šepanje.

2.3.1. Etiopatogeneza

Akutna ruptura PKL-a uzrokovana traumom izrazito je rijetka te se češće javlja kod mladih pasa u obliku avulzije i unilateralno. Najčešći uzrok rupture PKL-a su kronične degenerativne promjene na ligamentu. Još uvijek se ne može sa sigurnošću opisati točna patogeneza rupture PKL-a. Poznato je da rupturu ne potiče samo jedan uzrok, već se radi o multifaktornoj ozljedi. Dokazano je da rupturi prethodi progresivna faza degeneracije kolagenskog matriksa koja oslabljuje unutarzglobne strukture (NIEBAUER i RESTUCCI, 2023.). Prisutna je upala, odnosno sinovitis, u kojemu dominiraju mononuklearne stanice koje djeluju na cijeli zglob (DÖRING i sur., 2017.). Gledano s kliničke strane, djelomična ruptura ligamenta i kontinuirane upalne promjene uzrokuju bol i labavost zgloba. S vremenom dolazi do potpune rupture PKL-a, koljeno gubi stabilnost, stvaraju se zglobni fragmenti i pogoršavaju se posljedice upalnog odgovora (sekundarni osteoartritis) (NIEBAUER i RESTUCCI, 2023.). Nakon rupture se aktiviraju kolagenolitički mehanizmi, a ostaci PKL-a se metaboliziraju proteolizom i fagocitozom. Metaboliti podupiru upalne promjene koje rezultiraju teškim oblikom osteoartritisa ako se stanje ne liječi (INNES i sur., 2004.).

Jedna od prvih unutarzglobnih lezija je oštećenje sinovijalne ovojnice ligamenta koja štiti ligament od ostalih susjednih struktura. Oštećenjem ovojnice ligament je izložen unutarzglobnim fragmentima i metabolitima, a s obzirom da je ovojnica dobro vaskularizirana, njenim se oštećenjem smanjuje dotok krvi ligamentu (KUROKI i sur., 2019.). Posljedično tome, kolagen tipa I postaje izložen upalnim stanicama iz zglobne tekućine. Dokazano je da se kolagen degenerira jer je on u zglobu predstavljen kao antigen, radi čega su aktivirani makrofazi i matriks metaloproteinaze (DE ROOSTER i sur., 2000.). Zbog prijašnje spomenute

smanjene vaskularizacije ligamenta, oštećeni ligament sporije cijeli te imunološki kompleksi ostaju zarobljeni u njemu radi čega se nastavlja njegovo oštećenje (DOOM i sur., 2008.; KUROKI i sur., 2019.). Nakon što se uklone ostaci degeneriranog kolagena, upalna reakcija se smanjuje ili povlači, a degenerativne promjene koje uzrokuju osteoartritis ostaju. Oslabljen PKL na kraju rupturira, dok kaudalni ostaje intaktan.

Predisponirajući čimbenici za rupturu PKL-a dijele se na biološke i biomehaničke. Biološki čimbenici uključuju pasminu, spol, dob i genetiku, dok se pod biomehaničke čimbenike ubrajaju položaj kostiju, konformacija zgloba i mišićna snaga. Posebno su sklone sljedeće pasmine pasa: rotvajler, labrador, njufaundlander, akita, bernardinac, zlatni retriever, bokser, mastif i buldog (SPINELLA i sur., 2021.). Ruptura se češće javlja u pasmina koje imaju hiperekstendirani položaj kuka, poput čau čaua, bernardinca i rotvajlera (ZINK i JEAN CARR, 2018.). S biomehaničke strane, jedan od glavnih čimbenika rupture PKL-a je strm kaudodistalni nagib goljениčne ravnine koju pospješuje uski femoralni interkondilarni prostor (KYLLAR i ČIŽEK, 2018.). Ruptura je također češća u pasa prekomjerne tjelesne težine, odnosno sa slabom mišićnom snagom jer je koljeno bez mišićne mase manje stabilno (ADRIAN i sur., 2013.). Ruptura se javlja u pasa starih između 2 i 10 godina (SPINELLA i sur., 2021.), gdje se u pasa starih između 5 i 7 godina najčešće javlja spontana ruptura uzrokovana degenerativnim promjenama (VASSEUR, 2003.). Uočeno je da se ruptura PKL-a češće javlja u ženskih pasa nego u muških (WHITEHAIR i sur., 1993.), no također se češće javlja u kastriranih mužjaka i ženki (SLAUTERBECK i sur., 2004.). Wilke i sur. (2006.) otkrili su da njufaundlanderi posjeduju recesivni gen koji je povezan sa strukturnim svojstvima i mehaničkom čvrstoćom ligamenta, radi čega je ta pasmina sklonija rupturi. Isti autori su 2009. godine proveli istraživanje na genomu te pasmine te su ustanovili da sadrže genske biljege na 3., 5. i 13. kromosomu koji su povezani s rupturom PKL-a. Baker i sur. (2018.) su ustanovili da njufaundlander i labrador imaju jednonukleotidni polimorfizam koji utječe na genske lokuse koji određuju kut goljениčne ravnine i širinu goljениčne kvrge, time ih čineći visokorizičnim pasminama. Smatra se da labradori i njufaundlanderi potječu od iste pasmine psa zvane pas Svetog Johna, što bi moglo objasniti njihovu povezanost u dijeljenju jednonukleotidnog polimorfizma.

2.3.2. Klinička slika

Ruptura PKL-a očituje se hromošću različitog stupnja. Odmah nakon rupture pas se neće oslanjati na zahvaćenu nogu, no u roku od 2 do 3 tjedna dolazi do remisije simptoma. Stanje će se poboljšati unutar nekoliko mjeseci sve do ponovne pojave kliničkih znakova, često radi sekundarnog oštećenja meniska. Tada su prisutne degenerativne promjene uzrokovane osteoartrozom i funkcionalnost koljena kontinuirano opada (PIERMATTEI i sur., 2006.).

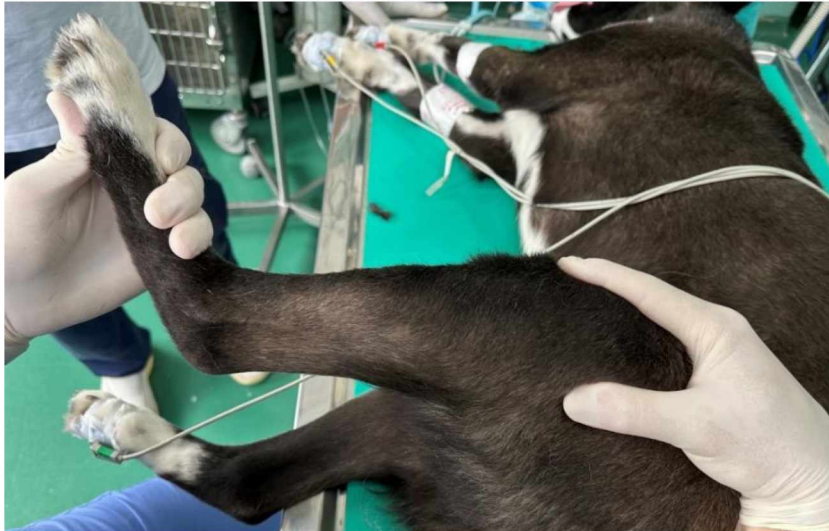2.3.3. Dijagnostika

Dijagnostika ruptуре PKL-a prvenstveno se sastoji od ortopedskog pregleda i rendgenskog snimanja (RTG), no može se nadopuniti ultrazvukom (UZV), magnetskom rezonancom (MT), kompjuteriziranom tomografijom (CT) i artroskopijom.

2.3.3.1. Ortopedski pregled

Ortopedski pregled se započinje dok pacijent stoji, što omogućuje palpaciju obje stražnje noge istovremeno kako bi se mogla usporediti eventualna asimetrija mišićne mase. U ovom položaju se također može uočiti pojačana punjenost zgloba, temperiranost, smanjen opseg pokreta zgloba i nestabilnost zgloba (CANAPP, 2007.). Pacijent bi trebao i sjesti kako bi se izveo test sjedanja. U slučaju ruptуре PKL-a, pas će obično sjesti na zdravu nogu kako bi izbjegao fleksiju koljena.

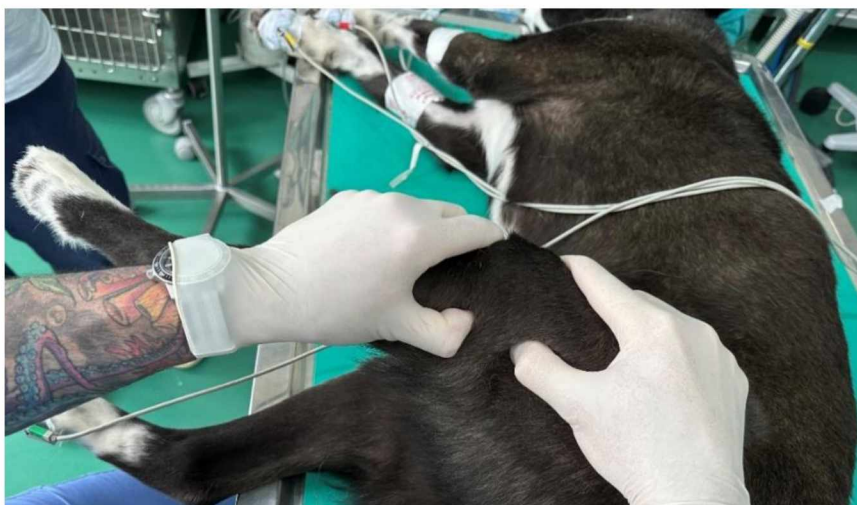Test kompresije goljenice (TKT) učini se tako da se kažiprst postavi na goljeničnu kvrgu, a palac iza lateralne fabele. Drugom rukom se flektira skočni zglob s proksimalnom kompresijom na goljenicu. Kod oštećenog PKL-a, pod kažiprstom se osjeti kranijalno pomicanje goljenice. Prikaz izvođenja TKT-a prikazan je na slici 2.



Slika 2. Prikaz izvođenja TKT-a

(Izvor: vlastita arhiva)

Nakon toga pacijent se postavlja na bok. Test ladice (TL) izvodi se u blagoj fleksiji, tako da se kažiprst postavi na iver, a palac iza lateralne fabele. Druga ruka stavlja se na goljeničnu kvrgu, a palac iza glave fibule. Držeći bedrenu kost jednom rukom, drugom rukom se goljenica pomiče kranijalno. Pozitivan TL smatra se pri kranijalnom pomaku goljenice. TL potrebno je učiniti u ekstenziji, fleksiji i tijekom stajanja jer se nepotpuna ruptura PKL-a uočava samo u fleksiji. Prikaz izvođenja TL-a prikazan je na slici 3.

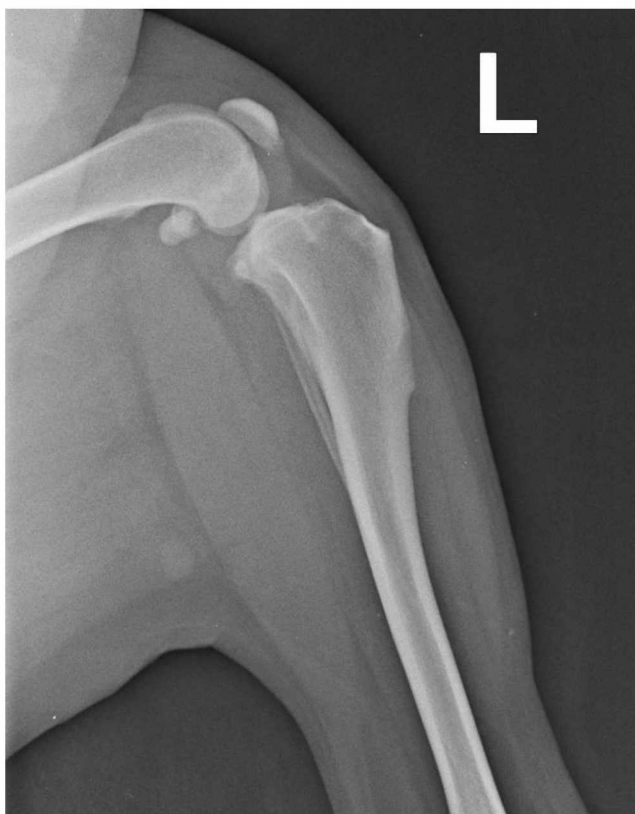

Slika 3. Prikaz izvođenja TL-a

(Izvor: vlastita arhiva)

2.3.3.2. Rendgenska dijagnostika

RTG koljena učini se u kaudokranijalnoj i mediolateralnoj projekciji. RTG znakovi koji upućuju na rupturu PKL-a su: subluksacija goljenice na mediolateralnim snimkama, osteofiti, gubitak sjene masnog jastučića (engl. *fat pad*) i avulzija. Osteofiti se često uočavaju oko distalnog dijela ivera, na supratrohlearnom području, rubovima goljenice i bedrene kosti te na fabelama. Na mjestu infrapatelnog masnog jastučića područje pobijeli radi nakupljanja prekomjerne količine zglobne tekućine ili fibroze (DECAMP i sur., 2016.). Na slici 4 prikazan je RTG koljena u mediolateralnoj projekciji.



Slika 4. RTG prikaz rupture PKL-a

(Izvor: arhiva SVB)

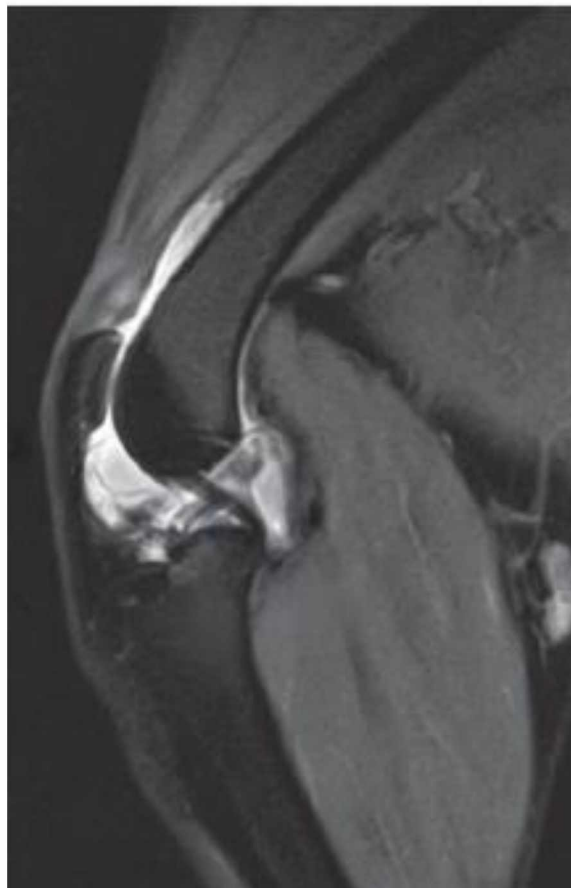
2.3.3.3. Ultrazvuk

UZV je neinvazivna slikovna dijagnostika koja koristi visokofrekventne valove kako bi se stvorila slika mekih struktura zgloba. On je ograničen u usporedbi s drugim slikovnim

tehnikama, no ipak može biti koristan u procjeni veličine zglobnog prostora, detekciji eventualnih tekućina i prepoznavanju drugih patoloških promjena koje su povezane s PKL-om.

2.3.3.4. Magnetska rezonanca

MR je neinvazivna, visoko precizna slikovna dijagnostika koja omogućuje snimanje u svim ravninama. Snimke MR-a omogućuju procjenu opsega i težine ozljede, identificirajući i manja oštećenja koja bi prošla nezapaženo drugim dijagnostičkim metodama. MR-om je moguće otkriti lezije na meniscima i degenerativne promjene na zglobu. Koristan je i postoperacijski jer omogućuje praćenje napretka terapije i procjenu njene učinkovitosti tijekom rehabilitacije. Na slici 5 prikazan MR snimak koljena sa rupturom PKL-a.



Slika 5. MR snimka rupture PKL-a

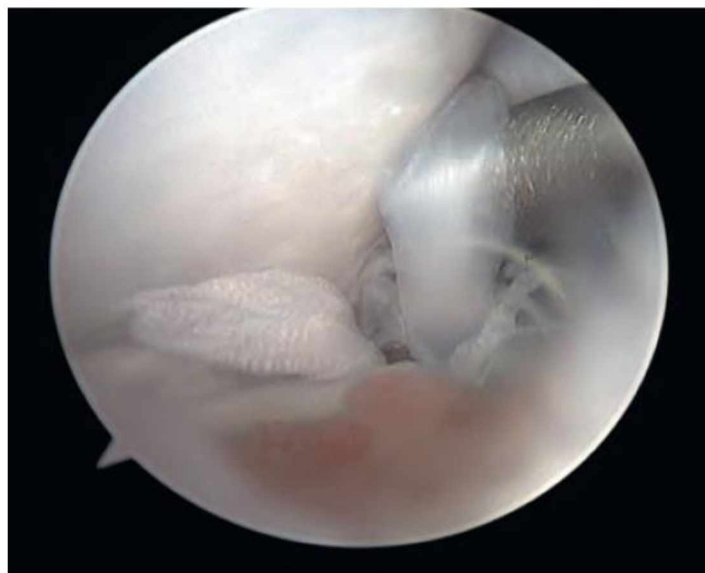
(Izvor: CALVO i sur., 2020.)

2.3.3.5. Kompjuterizirana tomografija

CT pruža detaljan trodimenzionalni prikaz struktura koljenog zgloba, čime se precizno procjenjuje stanje kostiju i drugih tkiva. CT omogućuje detaljan pregled baze kostiju, čime se otkrivaju eventualne koštane promjene poput osteofita ili osteoartroze. U usporedbi s MR-om koji bolje prikazuje meka tkiva, CT je koristan u procjeni koštanih promjena i komplikacija.

2.3.3.6. Artroskopija

Artroskopija je metoda pomoću koje se izravno vizualiziraju unutarzglobne strukture uz minimalnu invazivnost. Može se temeljito procijeniti sinovijalne ovojnice i zglobni prostor, hrskavica, ligamenti i menisci. Prilikom artroskopije moguće je manipulirati s mekim tkivom što olakšava vizualizaciju i pristup svim unutarzglobnim strukturama. Nalazi variraju ovisno o stadiju poremećaja. Kod djelomične rupture gubi se normalan raspored vlakana, a ligament je homogen, edematozan i labav. S daljnjim razvojem rupture uočavaju se rastrgana vlakna (prikazano na slici 6), a labavost se povećava. Moguće je uočiti i sinovitis, oštećenje hrskavice, osteofite i promjene na meniscima.



Slika 6. Artroskopski pregled djelomične rupture PKL-a
(Izvor: TOBIAS i JOHNSTON, 2018.)

2.4. Metode liječenja

Ruptura PKL-a može se liječiti konzervativno ili kirurški. Kirurško liječenje rupture PKL smatra se zlatnim standardom jer je učinkovitije u ispravljanju nestabilnosti, vraćanju funkcije zgloba i odgađanju pojave osteoartritisa (CANAPP i sur., 2016.).

Wucherer i sur. (2013.) dokazali su da su pretili psi kojima je kirurški liječena ruptura PKL, uz primjenu nesteroidnih protuupalnih lijekova i gubitak tjelesne težine, imali bolje ukupne rezultate oporavka od pacijenata koji su liječeni konzervativno. Iako je kirurško liječenje objektivno bolji izbor, vlasnicima se predlaže opcija konzervativnog liječenja s obzirom na financijsko stanje, stabilnost koljena te starost i težinu pacijenta. U konzervativno liječenje ubrajamo smanjenje fizičke aktivnosti, gubljenje tjelesne mase u slučaju pretilosti, fizikalna terapija te po potrebi primjena nesteroidnih protuupalnih lijekova. Konzervativno liječenje je efikasnije u manjih pasmina pasa teških do 15 kg te u pasa s djelomičnom rupturom PKL, no dokazano je da postoji velika vjerojatnost da će s vremenom ligament u potpunosti rupturirati (VASSEUR, 1985.).

Prije operacije je, bez obzira na odabranu kiruršku metodu, potrebno učiniti artroskopiju ili artrotomiju kako bi se zglob pregledao. Niti jedna kirurška metoda neće sama po sebi spriječiti daljnji razvoj degenerativne bolesti zgloba te nakon stabilizacije zgloba simptomi osteoartritisa neće nestati. Stoga je potrebno uz stabilizaciju koljena ukloniti oštećene meniske i rupturirani PKL.

U kirurško liječenje ubrajamo ekstrakapsularne i intrakapsularne metode te metode osteotomije, odnosno metode promjene kutova zglobnih ploha i vektora sila. Ekstrakapsularna metoda za liječenje rupture PKL-a je tehnika koja koristi šavove ili sintetske ligamente postavljene izvan zglobne kapsule koljena kako bi se stabilizirao zglob i kompenzirala funkcija oštećenog ligamenta. Jedna od najčešće korištenih ekstrakapsularnih metoda je tzv. lateralni šav. Ova tehnika koristi neresorptivni kirurški konac koji se postavlja izvan zglobne kapsule kako bi zamijenio ulogu oštećenog ligamenta i osigurao stabilnost koljena (DeANGELIS i LAU, 1970.). Cilj je postaviti umjetni ligament koji ograničava prekomjerne pokrete goljenice. Iako je metoda lateralnog šava manje invazivna, jednostavnija i ekonomičnija u usporedbi s osteotomijama, ona ipak koljenu daje kratkotrajniju stabilnost, ima veću stopu komplikacija, oporavak je duži te su dugoročno funkcionalni ishodi lošiji (GORDON-EVANS i sur., 2013.). Ekstrakapsularno kirurško liječenje bilo je popularnije u prošlosti, no razvijene su metode

osteotomije, koje osiguravaju bolje rezultate u stabilnosti koljena, smanjenju bola i brži oporavak. Duerr i sur. (2014.) proveli su anketu u kojoj su saznali da veterinari obično koriste lateralni šav za liječenje rupture PKL u manjih pasmina pasa, dok za velike pasmine preferiraju tehnike osteotomije, točnije osteotomiju poravnanja goljenične ravnine.

Intrakapsularne metode liječenja su najstarije kirurške metode stabilizacije koljena. Prije samo 20 - 30 godina bile su najčešće korištene metode za liječenje rupture PKL kod pasa te čak i mačaka (KORVICK i sur., 1994.; GARCIA i sur., 2012.). U ljudi je intrakapsularna zamjena PKL-a zlatni standard radi zadovoljavajućih postoperacijskih rezultata, no kod pasa to nije slučaj. U 30 % pasa nakon intrakapsularnog liječenja dolazi do oštećenja meniska, a skoro 100 % pacijenata razvije osteoartritis unutar 2 godine nakon operacije (LAZAR i sur., 2005.; HULSE i sur., 2010.; DELUKE i sur., 2012.). Pri intrakapsularnim metodama liječenja rupture PKL ligament se zamjenjuje autogenim presatkom (npr. tetive), sintetičkim materijalima ili njihovom kombinacijom. Nakon razvoja ekstrakapsularnih metoda i metoda osteotomija, intrakapsularne metode su napuštene radi lošijih ishoda, nedostatne stabilizacije zgloba, degeneracije hrskavice te komplikacija vezanih uz obolijevanje donorskog mjesta, poput infekcija, boli i stvaranja ožiljaka (ELKINS i sur., 1991.; CONZEMIUS i sur., 2005.; SNOW i sur., 2010.; MOLSA i sur., 2014.). Problemi s korištenjem intrakapsularnih metoda uključuju neodgovarajući odabir presatka, neodgovarajuću fiksaciju i neprikladne uvjete za cijeljenje (JEFFERY i CONZEMIUS, 2018.). Svako tkivo koje se koristi kao presadak je prilikom postavljanja avaskularno radi čega je cijeljenje izrazito dugo. Potrebno je 20 tjedana da bi došlo do potpune angiogeneze i integracije tkiva (ALM i STROMBERG, 1974.; ARNOCZKY i sur., 1982.).

Osteotomija je kirurški postupak pri kojem se mijenja položaj kosti ili njihov oblik kako bi se ispravile deformacije i poboljšala funkcionalnost zgloba. U slučaju rupture PKL-a, osteotomija se koristi za stabilizaciju koljena te se smatra optimalnim izborom za njegovo liječenje. Promjenom geometrije goljenične kosti smanjuje se sila koja djeluje na oštećeni ligament, čime se omogućuje stabilnost zgloba i olakšava oporavak. Ove metode su ključne za vraćanje normalne pokretljivosti zgloba te može smanjiti rizik od daljnjih ozljeda i degenerativnih promjena u zglobu, pružajući dugoročne pozitivne ishode.

2.5. Tehnike osteotomije

Razvoj tehnika osteotomije za liječenje rupture PKL-a kod pasa započeo je početkom 1990-ih godina s ciljem poboljšanja stabilnosti zgloba koljena i omogućavanja boljeg oporavka. Jedna od prvih i najznačajnijih metoda je osteotomija poravnanja goljenične ravnine (engl. *tibial plateau leveling osteotomy* – TPLO), koju su 1993. godine razvili Slocum i Slocum. Prepoznali su da nagib goljenične ravnine doprinosi nestabilnosti koljena kod pasa s rupturom PKL. Razvili su tehniku kojom se nagib goljenične ravnine smanjuje kirurškom promjenom geometrije goljenice, što smanjuje prednji pomak goljenice prilikom opterećenja zgloba. TPLO je brzo postao popularan zbog svoje učinkovitosti, a tehnika se s vremenom usavršavala uz poboljšanja kirurških instrumenata i metoda fiksacije.

Druga značajna tehnika je klinasta osteotomija goljenice (engl. *closing cranial wedge osteotomy* – CCWO) koja uključuje uklanjanje klinastog dijela goljenice kako bi se smanjio nagib goljenične ravnine. Ova metoda je uvedena kako bi se omogućila jednostavnija i manje invazivna korekcija nagiba goljenične ravnine, posebno kod manjih pasmina pasa.

Sljedeća metoda je kranijalni pomak goljenične kvrge (engl. *tibial tuberosity advancement* – TTA), razvijena 2000-ih godina kao alternativa TPLO-u. TTA je baziran na biomehaničkom modelu koji pokazuje da se stabilnost koljena može postići promjenom položaja goljenične kvrge. Kirurški postupak uključuje pomicanje goljenične kvrge prema naprijed, stvarajući veći kut između goljenice i patelarnog ligamenta (MONTAVON i sur., 2002.). Ova tehnika omogućuje stabilizaciju koljena bez rekonstrukcije PKL-a.

Još jedna alternativna metoda je trostruka osteotomija goljenice (engl. *triple tibial osteotomy* – TTO), koja kombinira aspekte TPLO i TTA tehnika. TTO uključuje tri različite osteotomije goljenice kako bi se smanjio nagib goljenične ravnine i pomaknula goljenična kvrga, osiguravajući stabilnost koljena. Ova tehnika nudi potencijalne prednosti kombiniranog pristupa, omogućujući bolju stabilnost zgloba i ubrzan oporavak.

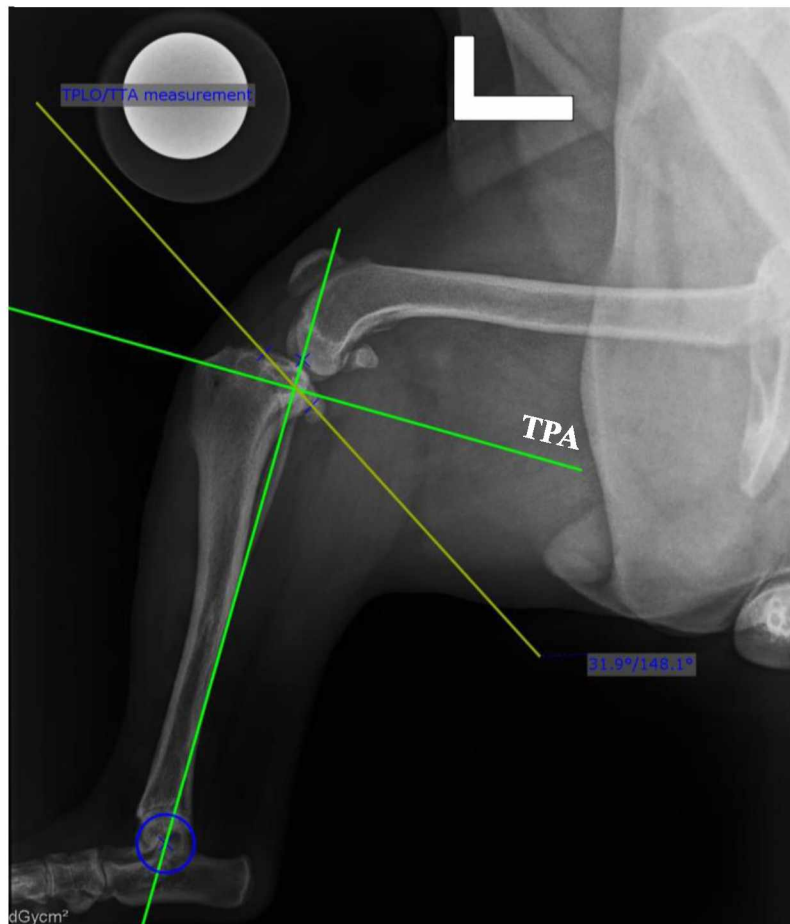
Novija tehnika, osteotomija poravnanja iz centra rotacijske angulacije (engl. *centre of rotation of angulation (CORA) - based leveling osteotomy* – CBLO) razvijena je kao modifikacija TPLO-a. CBLO koristi CORA princip za preciznije određivanje mjesta i kuta osteotomije, što omogućuje preciznije ispravljanje kuta goljenice i može dovesti do boljih kliničkih ishoda.

2.5.1. Osteotomija poravnanja goljenične ravnine (TPLO)

TPLO je kirurška metoda opisana 1993. godine, čiji je cilj stabilizacija koljenog zgloba nakon ruptur PKL-a u kod pasa (SLOCUM i SLOCUM, 1993.). Ona se temelji na promjeni geometrije zgloba koljena tako što se učini radijalna osteotomija proksimalnog dijela goljenične kosti, nakon čega se on rotira što rezultira neutralizacijom kranijalnog pomaka goljenice. Iako TPLO onemogućuje subluksaciju goljenične kosti, ova metoda ne sprječava unutarnju rotaciju goljenice i hiperekstenziju koljena.

2.5.1.1. Predoperacijsko planiranje

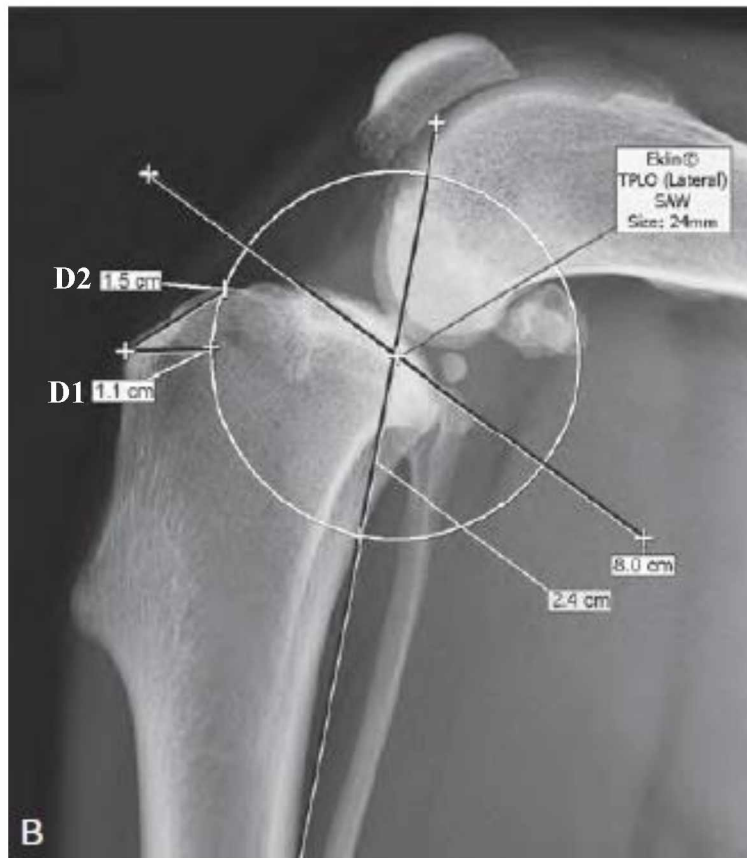
Kako bi TPLO bio uspješan, potrebno je učiniti temeljito predoperacijsko planiranje koje uključuje rendgenološko snimanje koljena u lateralnoj i kaudokranijalnoj projekciji, izračun kuta goljenične ravnine (engl. *tibial plateau angle* – TPA) te adekvatan odabir polumjera pile i TPLO ploče. Kako bi se snimila kvalitetna RTG slika, životinju je potrebno pravilno pozicionirati. Životinja leži na boku te se snimaju koljeni i talokruralni zglob u fleksiji pod kutem od 90°. Koljeno pozicionirano pod kutem od 90° je izrazito bitno radi izračuna TPA. TPA je kut nagiba proksimalne ravnine goljenične kosti u odnosu na ravninu koja se provlači kroz sjecište osi goljenične ravnine i mehaničke osi goljenice. Os goljenične ravnine (engl. *tibial plateau axis*) je linija koja povezuje kranijalni i kaudalni dio medijalnog goljeničnog kondila, a mehanička os goljenice (engl. *tibial long axis*) je linija koja povezuje točku između interkondilarnih tuberkula goljenice (lat. *eminentia intercondylaris*) i središte talusa (prikazano na slici 8). Prosječni TPA kod pasa iznosi između 22° i 30° (REIF i PROBST, 2003.), a cilj TPLO-a je smanjiti ga na 5° (SLOCUM i SLOCUM, 1998.). Kaudokranijalni RTG snimak je potreban kako bi se uočile eventualne deformacije na kostima te ustanovila pozicija glave lisne kosti.



Slika 7. Prikaz određivanja TPA

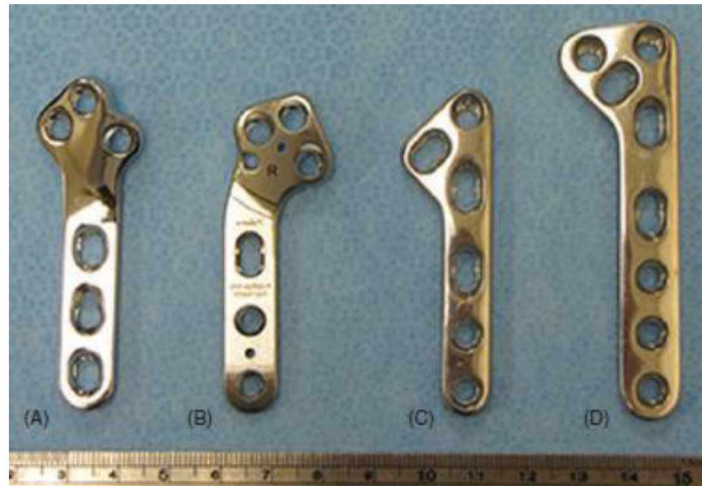(Izvor: arhiva SVB)

Pri TPLO-u primjenjuje se kružna osteotomija radi čega je bitno odrediti njeno središte. Središte osteotomije postavlja se na sjecište osi goljenične ravnine i duge osi goljenice. Na temelju osteotomije određuje se promjer pile koja ovisi o veličini pacijenta, odnosno veličini goljenice. Odabire se najveća moguća veličina promjera pile kako bi se očuvao medijalni kolateralni ligament (PALIERNE i sur., 2023.). Kako bi se tijekom operacije pila pravilno pozicionirala, potrebno je predoperacijski odrediti dvije duljine (D1 i D2) koristeći se patelarnim ligamentom kao vodičem. D1 mjeri se duž linije okomite na kranijalni rub goljenice, koju čini udaljenost hvatišta patelarnog ligamenta od osteotomije. D2 mjeri se duž kranioproksimalnog ruba goljenice, uz liniju od hvatišta patelarnog ligamenta do dijela gdje osteotomija napušta goljenicu (prikazano na slici 8).



Slika 8. Prikaz predoperacijskog odabira promjera pile
(Izvor: TOBIAS i JOHNSTON, 2018.)

TPLO implantati mogu biti zaključavajući i nezaključavajući. Na slici 9 prikazane su različite vrste TPLO ploča. Provedena istraživanja otkrila su da se uz zaključavajuće vijke proksimalni segment goljenice manje pomiče prema ploči, no ne postoji razlika u njihovoj krutosti i slamanju pri opterećenju (LEITNER i sur., 2009.). Conkling i sur. (2010.) opazili su da zaključavajući vijci povećavaju stabilizaciju TPA tijekom cijeljenja te osteotomija cijeli bolje, no Krotscheck i sur. (2012.) zaključili su da se promjena u TPA tijekom cijeljenja kosti nije razlikovala između zaključavajućih i nezaključavajućih ploča.



Slika 9. TPLO ploče

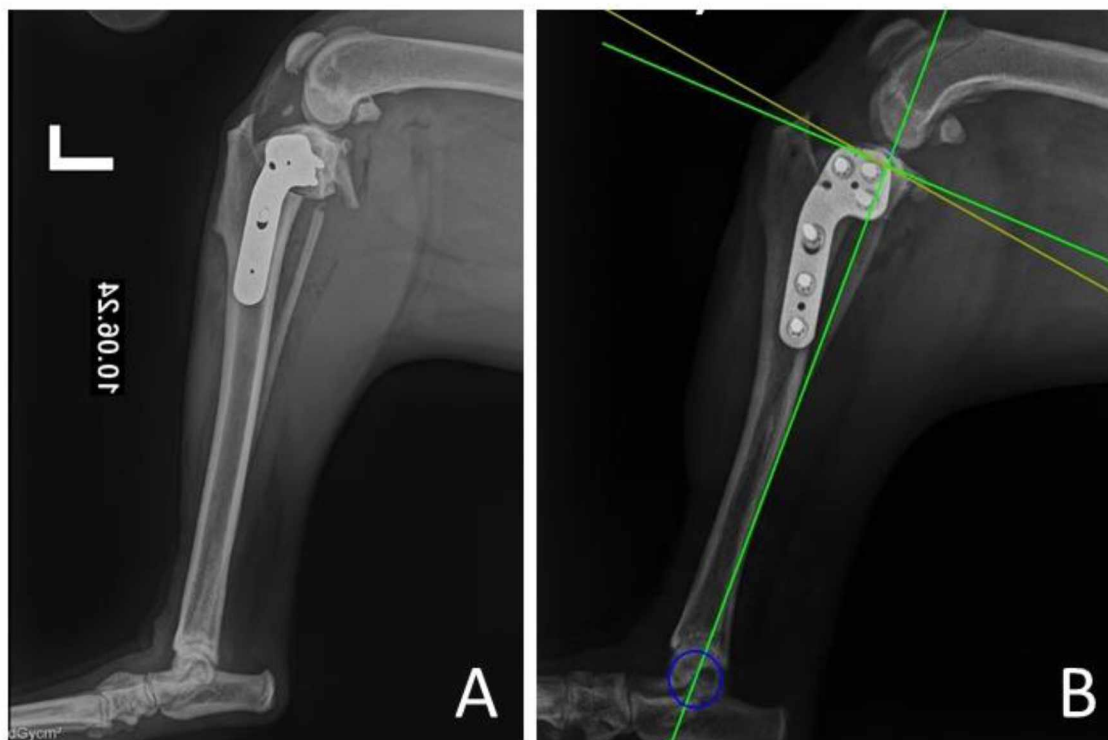
(Izvor: MUIR, 2018.)

2.5.1.2. Tehnika

Prije samog početka TPLO-a, potrebno je pregledati zglob artroskopijom ili artrotomijom. Cilj je proučiti stanje prednjeg i stražnjeg križnog ligamenta te meniska, procijeniti stupanj osteoartritisa i zdravlje hrskavice. PKL se uklanja ako je u potpunosti rupturirao, no ako ruptura nije jasno vidljiva, onda se ostavlja radi usporavanja razvoja osteoartritisa (HULSE i sur., 2000.).

Za početak se s 25G hipodermalnom iglom ulazi u koljeni zglob kako bi se označio najproksimalniji dio goljenične ravnine. Tijekom operacije može se koristiti tzv. *TPLO jig* kao pomoćni alat za orijentaciju prilikom osteotomije i držanje kostiju na mjestu, a može se operirati i bez njega. Mišljenje o korištenju jiga kao pomoćno sredstvo je dvojbeno. Tan i sur. (2014) proveli su istraživanje u kojem su ispitali preciznost korištenja *jiga* te se ispostavilo da korištenje *jiga* rezultira preciznijim postavljanjem osteotomije i boljim ispravljanjem goljenične ravnine. U ranijem se istraživanju pokazalo da je TPLO metoda bez korištenja *TPLO jiga* povezana s neodgovarajućim kutem osteotomije te često dolazi do prijeloma lisne kosti (Slika 10a) ili neuspjele fiksacije (TUTTLE i MANLEY, 2009.). S druge strane, Bell i Ness (2007.) su ispitali utjecaj *jiga* na preciznost prilikom TPLO-a te su zaključili da *jig* ne utječe na preciznost osteotomije. Njegovim se nekorisćenjem smanjuje vrijeme operacije, omogućuje nesmetano pozicioniranje osteotomije te se izbjegnu komplikacije uzrokovane postavljanjem distalne igle *jiga*.

Učini se rez duljine 12 – 15 mm kaudalno od medijalnog ruba patelarnog ligamenta, proksimalno od njegovog hvatišta kako bi se razotkrila infrapatelarna burza. Nakon pomicanja mekog tkiva s goljenice, elektrokauterom se na goljenici označuju prethodno izračunate duljine D1 i D2. Pila se postavlja na goljenicu tako da pokriva obje oznake te se učini osteotomija, pritom pazeći da je pila okomita na sagitalnu ravninu goljenice i paralelna s njenom zglobnom površinom. Nakon osteotomije, na segment goljenične ravnine postavlja se igla ili čavao pomoću kojeg se taj segment rotira i ravna s oznakama. Nakon toga, postavlja se Kirschnerova igla kroz segment goljenične ravnine i goljeničnu kvrgu kako bi segment bio fiksiran prilikom postavljanja TPLO ploče. Nakon toga se postavlja TPLO ploča standardnom tehnikom unutarnje fiksacije te se meka tkiva slojevito zatvaraju. Postoperacijski RTG TPLO metode prikazan je na slici 10.



Slika 10. Postoperacijski RTG TPLO-a. Na slici (A) vidljiv je prijelom lisne kosti.

(Izvor: arhiva SVB)

2.5.1.3. Ishodi i komplikacije

Ishod nakon TPLO-a je povoljan, a po istraživanjima je dugoročno bolji u usporedbi s TTA i lateralnim šavom (GORDON-EVANS i sur., 2013.; KROTSCHHECK i sur., 2016.). Gordon-Evans i sur. (2013.) objavili su da je 93 % vlasnika zadovoljno s rezultatima TPLO-a.

Postotak postoperacijskih komplikacija varira između 11,4 % i 34 % (PACCHIANA i sur., 2003.; PRIDDY i sur., 2003.; FITZPATRICK i SOLANO, 2010.; BERGH i PERIONE, 2012.; COLETTI i sur., 2014.). Ubrzo nakon operacije mogu se javiti otečenje te stvaranje modrica i seroma. Infekcije se javljaju u 1 – 14 % pacijenata (PACHIANA i sur., 2003.; PRIDDY i sur., 2003.; CORR i BROWN, 2007.; FITZPATRICK i SOLANO, 2010.), a u 7,4 % slučajeva implantat se morao ukloniti radi kronične bakterijske infekcije, najčešće uzrokovanom *Staphylococcus* spp. (GALLAGHER i MERTENS, 2012.). Druge komplikacije koje se javljaju su *pivot shift* fenomen, prijelom lisne kosti, tendonitis, prijelom ivera, luksacija ivera, prijelom goljениčne kvрге (BERGH i sur., 2008.; TUTTLE i MANLEY, 2009.; GATINEAU i sur.; 2011.; RUTHERFORD i sur., 2012.).

2.5.2. Klinasta ostektomija goljenice (CCWO)

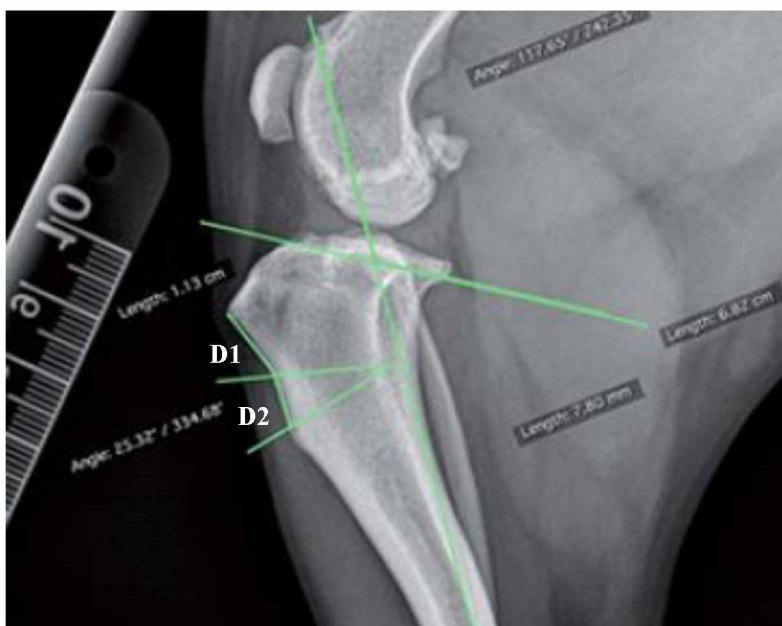
CCWO je prva ostektomija osmišljena za liječenje rupture PKL-a mijenjanjem vektora sila (SLOCUM i DEVINE, 1984.). Temelji se na uklanjanju klina iz goljenice čime se ona kranijalno skraćuje. Ostektomija se provodi što je proksimalnije moguće, no potrebno je očuvati dovoljno prostora za tri vijka kako bi se goljenica pravilno fiksirala (BAILEY i sur., 2007.). Cilj ove metode je neutralizirati kranijalni smak goljenice smanjenjem TPA na $4^{\circ} - 6^{\circ}$ (APELT i sur., 2010.). Preporučuje se njeno izvođenje u malih pasmina pasa jer je kod njih pri rupturi PKL-a čest prekomjeran stupanj TPA (FREDERICK i CROSS, 2017.). Također je poželjna metoda u pasa kod kojih je prisutna deformacija ekstremiteta (DUERR i sur., 2008.).

2.5.2.1. Predoperacijsko planiranje

Za planiranje je potrebno imati RTG snimku koljena snimljenu kao za TPLO. Prvo se izračuna TPA, metodom koja je opisana kod predoperacijskog planiranja TPLO-a. Nakon toga, na goljenici se označi klin oblika jednakokračnog trokuta, što je proksimalnije moguće. Kako bi se dobio postoperacijski TPA od 5° , prvo se treba odrediti kut klina. On se određuje prema tablici koju su osmislili Oxley i sur. (2013.) (tablica 1). Potrebno je izračunati udaljenost gornje linije klina od goljenične kvrge. Ta udaljenost (D1) u pasa teških do 20 kg treba iznositi minimalno 5 mm, a u težih pasa minimalno 10 mm. Zatim se računa udaljenost između gornje i donje linije klina (D2), odnosno dužina baze klina. Na slici 11 prikazane su označene duljine i kutevi potrebni za provedbu CCWO-a.

Tablica 1. Izračun kuta klina na temelju predoperacijskog TPA

TPA	Kut klina
$\leq 20^{\circ}$	TPA – 5°
$21^{\circ} - 25^{\circ}$	TPA – 4°
$26^{\circ} - 30^{\circ}$	TPA – 3°
$31^{\circ} - 35^{\circ}$	TPA – 2°
$36^{\circ} - 40^{\circ}$	TPA – 1°

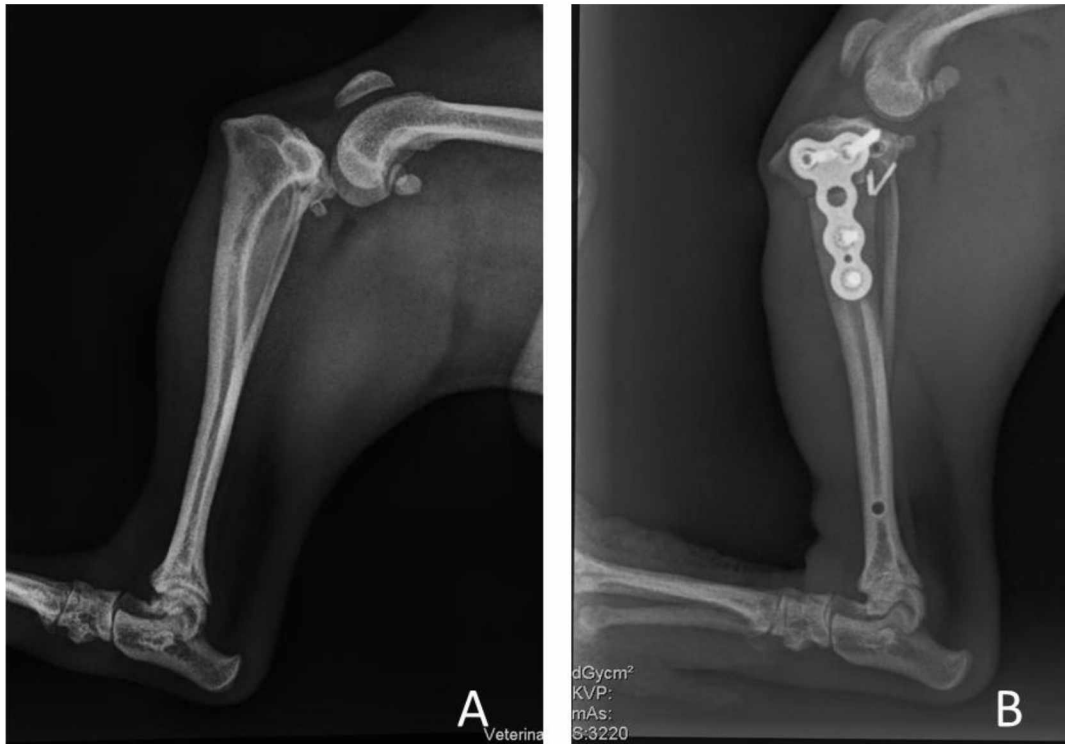

Slika 11. Predoperacijsko mjerenje za CCWO

(Izvor: CALVO i sur., 2020.)

2.5.2.2. Tehnika

Kao i prije svake osteotomije, učini se artroskopija ili artrotomija kako bi se pregledalo stanje koljenog zgloba. Nakon toga se na goljenici pomoću elektrokautilera označi mjesto osteotomije. Označavaju se proksimalna i distalna linija klina, odnosno linije osteotomije. Proksimalna linija osteotomije označava se na goljenici, tako da je paralelna s goljeničnom ravninom i 3 – 5 mm ispod hvatišta patelarnog ligamenta. Goniometrom se označi kut klina, a zatim i dorzalna linija osteotomije. Vrh klina mora biti pozicioniran 1 – 2 mm kranijalno od kaudalnog ruba goljenice. Nakon uklanjanja klina, novonastali prostor na goljenici se sužava približavanjem proksimalnog i distalnog dijela goljenice koji se onda privremeno stabiliziraju Kirschnerovom iglom kako bi se olakšala fiksacija goljenice. Osteotomija se fiksira odgovarajućom TPLO pločom te se kirurška rana zatvori u slojevima. Na slici 12 prikazana je shema položaja osteotomije (A) i fiksacija goljenice TPLO pločom (B).



Slika 12. Prije- i post-operacijski prikaz RTG prikaz CCWO metode.

(Izvor: arhiva SVB)

2.5.2.3. Ishodi i komplikacije

U istraživanju Slocuma i Devine (1984.) psi su nakon CCWO metode imali brz oporavak, odnosno potpuni povratak funkcije koljenog zgloba 6 tjedana nakon operacije, a nakon godinu dana su i dalje imali dobre rezultate. U drugom istraživanju kojeg je proveo Watt (2000.) 86 % pasa nakon CCWO-a imalo je dobru do odličnu funkciju koljenog zgloba.

Ishod i komplikacije slične su TPLO metodi. Corr i Brown (2007.) su uspoređivali pojavu komplikacija između TPLO-a i CCWO-a. U njihovom istraživanju postotak komplikacija je bio podjednak, no bila je češća pojavnost problema s implantatima nakon CCWO-a. Isto istraživanje proveli su i Oxley i sur. (2013.), uključujući praćenje oštećenja meniska i infekcija, koji su imali 7,2 % komplikacija nakon TPLO metode i 9,5 % nakon CCWO metode. Kuan i sur. (2009.) proveli su istraživanje na 300 pasa, a komplikacije su se pojavile u 31,7 %.

U usporedbi s TPLO-om, prednosti CCWO-a su: nije potrebna posebna pila za izvođenje ostektomije, moguće je ispraviti deformacije goljenice bez gubitka apozicije kosti i bez dodatne

osteotomije, može ispraviti iznimno strm TPA te se može učiniti na mladim psima kod kojih kosti još nisu u potpunosti srasle (TOBIAS i JOHNSTON, 2018.). Nedostaci CCWO-a su varijabilnost postoperacijskog TPA, skraćenje uda te nisko pozicioniranje ivera (TOBIAS i JOHNSTON, 2018.).

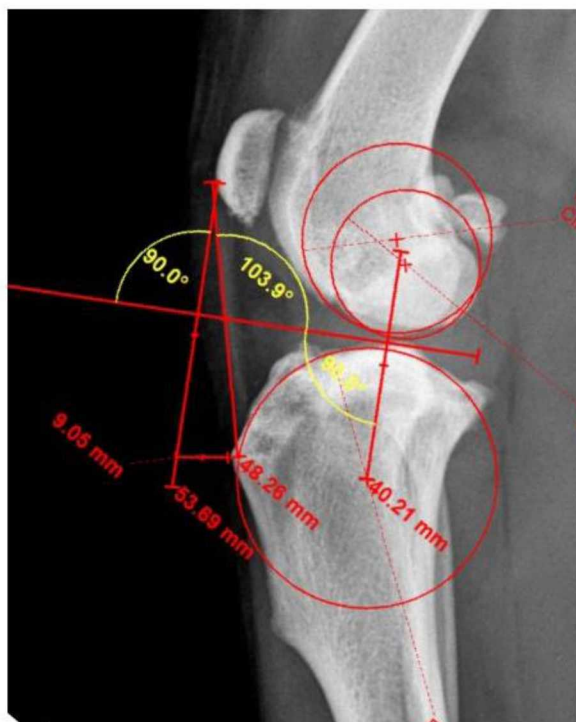
Postoperacijske komplikacije koje se mogu pojaviti nakon CCWO-a su akutni nespecifični artritis, kasna ozljeda meniska, infekcija, frakture, problemi s implantatima, luksacija ivera i rotacijska nestabilnost (OXLEY, 2022.).

2.5.3. Kranijalni pomak goljenične kvrge (TTA)

TTA su predstavili Montavon i Tepić 2002. godine kao kiruršku metodu liječenja rupture PKL-a. Cilj TTA je pomicanje goljenične kvrge kranijalno kako bi se tetiva kvadricepsa održala pod kutem od 90° tijekom ekstenzije koljena, neutralizirajući femorotibijalnu silu pomicanja tijekom kretanja što rezultira stabilizacijom koljena (MONTAVON i sur., 2002.). Ne preporučuje se provođenje TTA metode u pasa kod kojih TPA iznosi preko 27° (MURPHY i sur., 2014.) te u pasa s niskim hvatištem tetive kvadricepsa i deformitetom ekstremiteta (DECAMP i sur., 2016.).

2.5.3.1. Predoperacijsko planiranje

Snimi se kraniokaudalna i mediolateralna RTG projekcija koljenog zgloba te se u softveru učine potrebna predoperacijska mjerenja. Na mediolateralnoj projekciji zglob mora biti u punoj ekstenziji, pod kutom od 135° i bez kranijalne translacije. Za određivanje kranijalnog pomaka prvo je potrebno odrediti kut tetive kvadricepsa. Kut tetive kvadricepsa određuje se zajedničkom tangentom (BOUDRIEAU, 2005.). Zajednička tangenta predstavlja kontaktnu točku između kondila bedrene kosti i goljenične ravnine. Povučte se linija od kranijalnog ruba patelarnog ligamenta okomito na tangentu pod kutom od 90° , a zatim se izračuna kranijalni pomak. U softveru se ocrta goljenična kvrga, predstavljajući položaj osteotomije. Točka na hvatištu tetive kvadricepsa (udaljenost a) se pomiče naprijed tako da presiječe kranijalnu liniju bez promjene položaja ivera (udaljenost $a' = a$). Ocrta goljenična kvrga se izreže i pomakne tako da hvatište tetive kvadricepsa sječe rostralnu liniju na udaljenosti a' . Distalni kraj goljenične kvrge se pomiče proksimalno da se ne mijenja položaj ivera. Konačno se mjeri kranijalni pomak na proksimalnom dijelu osteotomije, odnosno na proksimalnom razmaku osteotomije s ostatkom goljenice. U softveru se procijeni veličina kaveza (engl. *cage*) i ploče te njihov položaj. Na slici 13 prikazana je RTG snimka s označenim linijama potrebnima za predoperacijsko planiranje TTA (KOWALESKI i sur., 2018.).



Slika 13. Predoperacijsko mjerenje za TTA metodom zajedničke tangente
(Izvor: arhiva SVB)

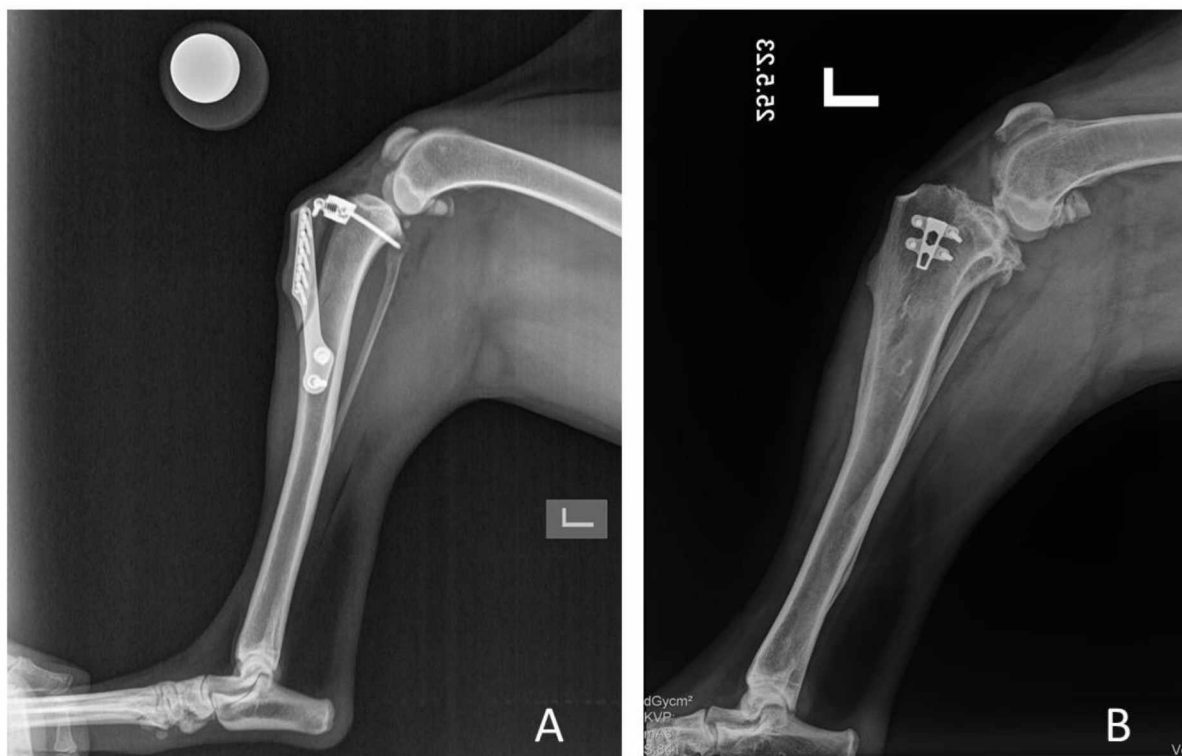
2.5.3.2. Tehnika

TTA se dijeli na dvije skupine metoda: metode prve generacije i metode druge generacije. Metode prve generacije koriste kavez i ploču, a metode druge generacije koriste samo kavez.

Prije samog početka zahvata, učini se artroskopija ili artrotomija kako bi se provela inspekcija unutarzglobnih struktura. Nakon evaluacije, izloži se kranio-medijalni dio goljenice. Osteotomija se prostire od točke kranijalno od medijalnog meniska sve do distalnog kraja goljeničnog grebena. Odabrana ploča se prilagođava obliku goljeničnog grebena i proksimalne goljenice. Prije postavljanja vijaka, ploča se savija kako bi se bolje fiksirala na goljenicu. Zatim se postavlja kavez u proksimalni dio osteotomije i učvršćuje se vijkom usmjerenim kaudodistalno. Kirurška rana se zatvara u slojevima.

Metode druge generacije eliminirale su potrebu za pločom, oslanjajući se na kavez za postizanje pomaka goljenične kvрге i stabilnosti koljena. Metode poput engl. *Modified Maquet Procedure* (BARTHÉLÉMY i sur., 2014.), TTA-rapid (SAMOY i sur., 2015.) i TTA-2 (TORRINGTON, 2015.) razvile su alternativne dizajne kaveza i tehnike orijentacije

osteotomije goljenice. Duljina osteotomije određuje se prema željenom napredovanju goljениčne kvrge, a detalje ovih pristupa određuju proizvođači kaveza. Na slici 14 prikazani su postoperacijski RTG snimci objiju generacija TTA metode.



Slika 14. Prikaz postoperacijskog RTG-a TTA prve (A) i druge (B) generacije
(Izvor: arhiva SVB)

2.5.3.3. Ishodi i komplikacije

Provedena su brojna istraživanja o ishodu i komplikacijama TTA. Obuhvaćeno je više od 1600 slučajeva u studijama koje su ispitale klinička iskustva. Ukupna stopa komplikacija iznosi od 19 % do 59 % (KOWALESKI i sur., 2016.). Najčešće komplikacije su ozljede meniska, lom goljениčne kvrge, infekcije, medijalna luksacija ivera i lom goljenice. Oporavak nakon TTA nastupa relativno brzo, unutar 3 mjeseca od operacije (KOWALESKI i sur., 2016.), ali nakon dugoročnog praćenja pacijenata saznaje se da oporavak nastupa u prosjeku 8 – 9 mjeseci nakon operacije (HOFFMANN i sur., 2006.; LAFAYER i sur., 2007.; STEIN i SCHMOEKEL, 2008.).

Stručne greške koje se javljaju tijekom operacije su: premalen fragment osteotomije, osteotomija je učinjena prenisko, nakon osteotomije onemogućen je proksimalni pomak

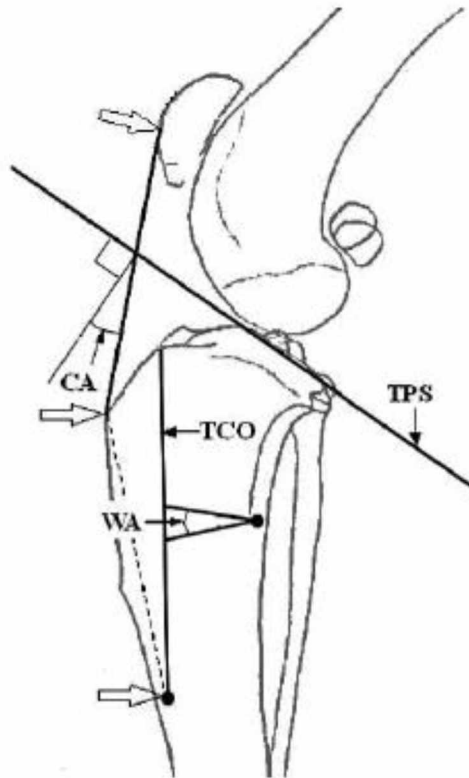
goljenične kvрге, medijalna ili lateralna neusklađenost goljenične kvрге u frontalnoj ravnini, orijentacija ploče tako da su njeni rubovi predaleko od kranijalnog ruba goljenice ili da distalni kraj ploče leži kaudalno u odnosu na osovinu goljenice (HOFFMANN i sur., 2006.; LAFAVER i sur., 2007.; STEIN i SCHMOEKEL, 2008.). Smatra se da bi predznanje provođenja ove tehnike značajno smanjila pojavnost navedenih komplikacija (LAFAVER i sur., 2007.).

2.5.4. Trostruka osteotomija goljenice (TTO)

TTO je kirurška metoda koja se koristi za liječenje rupture PKL-a kod pasa. Razvijena je i prvi put opisana 2007. godine (BRUCE i sur., 2007.). Temelji se na kombinaciji kranijalnog pomaka goljenične kvrge i klinaste osteotomije goljenice dobivajući isti rezultat s manje radikalnim promjenama kuta. Cilj ove metode je smanjiti kut patelarnog ligamenta na 90° kada je koljeni zglob pod kutom nosivosti, poput TTA metode. Ona se sastoji od kombinacije triju osteotomija kako bi se postigla stabilizacija koljenog zgloba i obnovila njegova funkcionalnost. Prednosti ove metode su minimalna promjena orijentacije zglobnih ploha, mali osteotomski razmak kaudalno od goljenične kvrge, ne gubi se dužina uda i sama izvedba tehnike nije komplicirana korištenjem odgovarajućih instrumenata. Eventualni nedostaci TTO-a su dodatna fiksacija intraoperacijskih lomova djelomičnih osteotomija te postoperacijske varijacije u kutu patelarnog ligamenta i ravnine goljenice čak i nakon preporučenih izračuna. Još uvijek nije istraživani uspjeh ove metode u neutralizaciji kranijalnog pomaka goljenice. Provedena su samo tri istraživanja koja su procijenila ishode TTO-a.

2.5.4.1. Predoperacijsko planiranje

Prije operacijskog zahvata potrebno je napraviti predoperacijski plan. Izračunava se kut klina (engl. *wedge angle* – WA) pomoću formule koju preporučuju Renwick i sur. (2009.), u kojoj je kut ispravljanja (engl. *correction angle* – CA) potreban kut da bi se postigao kut patelarnog ligamenta od 90°: $WA = 0,6 * CA + 7,3$. CA je kut dobiven između linije patelarnog ligamenta i linije koja počinje na kranijalnom dijelu ivera i ide okomito na goljeničnu ravninu (engl. *tibial plateau slope* – TPS). Pozicije linija i kutova bitnih za predoperacijsko planiranje prikazane su na slici 15.



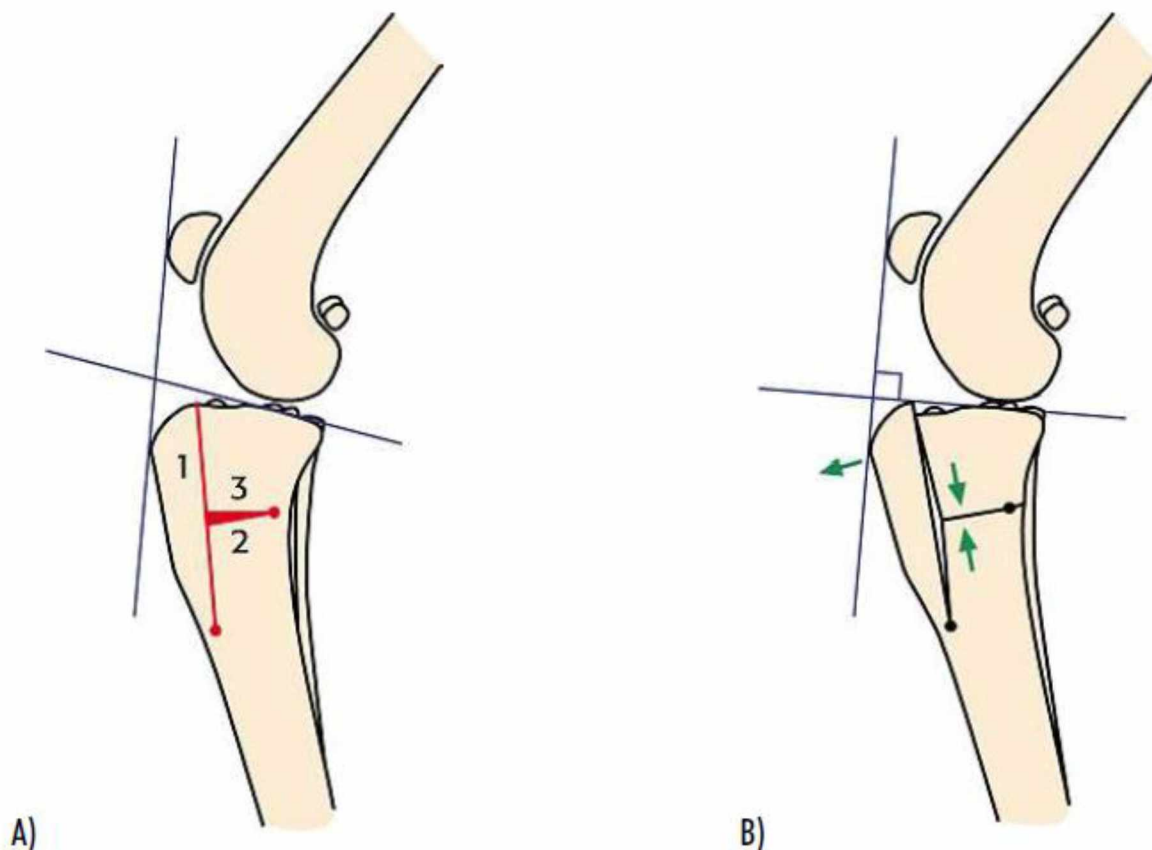
Slika 15. Shematski prikaz predoperacijskog planiranja TTO-a

(Izvor: BRUCE i sur., 2007.)

2.5.4.2. Tehnika

Prije započinjanja osteotomije učini se kranio-medijalna artrotomija ili artroskopija kako bi se procijenilo zdravlje zgloba i ozljeda meniska. Nakon evaluacije stanja zgloba, on se zatvara i medijalno se pristupi proksimalnom dijelu goljenice. Probuši se rupa promjera 2,0 mm kaudalno od kranijalnog korteksa goljenice i distalno od hvatišta patelarnog ligamenta, na udaljenosti jednakoj dužini patelarnog ligamenta. Učini se osteotomija goljenične kvrge, paralelno s njegovim kranijalnim dijelom. Osteotomija se proteže od prethodno probušene rupe do hvatišta patelarnog ligamenta. Zatim se u razini sredine učinjene osteotomije na goljenici označuje klin čija je veličina unaprijed izračunata. Vrh klina čini nova probušena rupa promjera 2,0 mm koja se nalazi ispred kaudalnog korteksa goljenice, a baza klina se prostire prema kranijalnom rubu goljenice. Sljedeća je osteotomija klina koja se provodi u dva dijela kako bi se uklonila baza klina. Nakon završenih osteotomija, prostor koji je ostao na mjestu odstranjenog klina se smanjuje tako što se približe rubovi osteotomije (vidljivo na slici 16B), a goljenica se stabilizira TPLO pločom. U slučaju loma goljenične kvrge, odnosno njegovog

odvajanja od goljenice, koriste se igla i zatezna traka za stabilizaciju, a graftom se ispuni prostor između goljenične kvrge i ostatka goljenice.



Slika 16. Shematski prikaz TTO tehnike. A) predoperacijsko planiranje B) postoperacijski rezultati

(Izvor: BRUCE i sur., 2007.)

2.5.4.3. Ishodi i komplikacije

U istraživanju Brucea i sur. (2007.) 43 pacijenata (55 koljenih zglobova) vratilo se na postoperacijsku evaluaciju hromosti. U prosjeku godinu dana nakon operacije hromost u pasa operiranih TTO metodom na skali od 0 do 10 iznosila je 0 – 1, test ladice bio je pozitivan kod svih pacijenata, a test kompresije goljenice u 50 koljena (90,9 %). Komplikacije su se pojavile u 36 % slučajeva, od kojih je najčešći bio intraoperacijski lom distalnog dijela osteotomije goljenične kvrge koji se pojavio u 23,4 % slučajeva. Komplikacije koje su se pojavile nakon

operacije bile su lom goljenične kvrge, infekcija te oštećenje meniska. U istraživanju kojeg su proveli Moles i sur. (2009.) imali su 23 % komplikacija nakon TTO metode od kojih je u 21 % pasa uočen lom kranijalnog korteksa na postoperacijskim RTG snimkama. Renwick i sur. (2009.) su TTO metodom u prosjeku dobili kut patelarnog ligamenta od $93,5^{\circ}$, a kut goljenične ravnine iznosio je $9,7^{\circ}$. U njihovom istraživanju komplikacije su se javile u 23 % pasa, od kojih se lom kaudalnog korteksa goljenice pojavio u 41 % pasa.

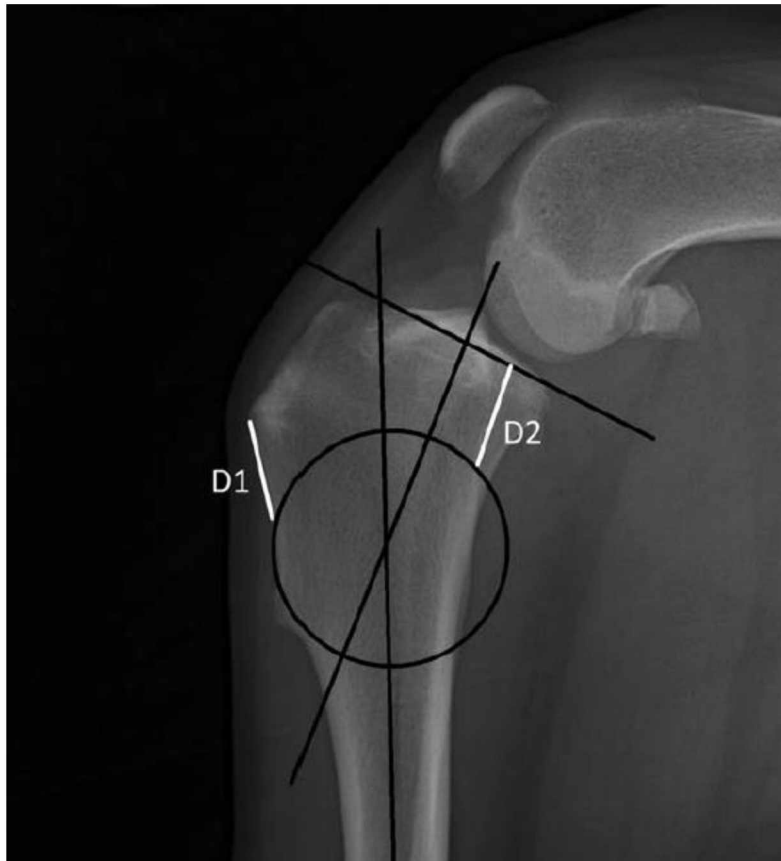2.5.5. Osteotomija poravnanja iz centra rotacijske angulacije (CBLO)

CBLO je novoopisana metoda osteotomije s ciljem stabilizacije koljena s rupturiranim PKL-om, predstavljena kao alternativna zamjena TPLO-u i TTA (HULSE i sur., 2010.). Svrha ove metode je poravnanje kuta goljenične ravnine s mehaničkom osi goljenice. Cilj je smanjiti kut goljenične ravnine na 9 – 12° (KISHI i HULSE, 2016.). CBLO nastoji umanjiti sekundarne translacije koljena i pomake osi, smanjiti opterećenje stražnjeg križnog ligamenta i ublažiti rizik sekundarnih ozljeda meniska. Potrebno je učiniti pažljivo predoperacijsko planiranje kako bi se odredila točna lokacija centra rotacijske angulacije i osiguralo ispravno ispravljanje kuta goljenične ravnine.

2.5.5.1. Predoperacijsko planiranje

Prije započinjanja operacije potrebno je učiniti određena mjerenja na RTG snimci. Prvo se određuju proksimalna i distalna anatomska goljenična os. Proksimalna os se dobiva iz točke sjecišta goljenične ravnine s kutom alfa koji obično iznosi 80°. Distalna os se određuje povlačenjem crte kroz sredinu dijafize goljenice. Točka sjecišta proksimalne i distalne goljenične osi predstavlja centar rotacijske angulacije (engl. *centre of rotation of angulation – CORA*). Kut na njihovom sjecištu je kut potreban za ispravljanje.

Nakon izračuna kuta ispravljanja, potrebno je odrediti promjer pile. Promjer pile određuje se iz CORA-e, koja se gleda kao središte. Pila se pozicionira tako da njen kranijalni rub prolazi kroz kranijalni korteks, a kaudalni rub pile na kaudalnom korteksu goljenice prolazi u horizontalnoj ravnini radi lakše rotacije. Kako bi se pila pravilno pozicionirala tijekom operacije, predoperacijski se izmjere dvije duljine. Prva duljina (D1) predstavlja udaljenost od hvatišta patelarnog ligamenta na goljenici do mjesta gdje će proći kranijalni rub pile. Druga duljina (D2) predstavlja udaljenost od kaudalnog ruba goljenice do mjesta gdje pila siječe kaudalni korteks goljenice. Na slici 17 prikazana je RTG snimka s označenim linijama i duljinama izmjerenima prije operacije. Uz odabrani promjer pile i kut ispravljanja odredi se veličina potrebna za rotaciju segmenta pomoću tablice koju izdaje proizvođač implantata.



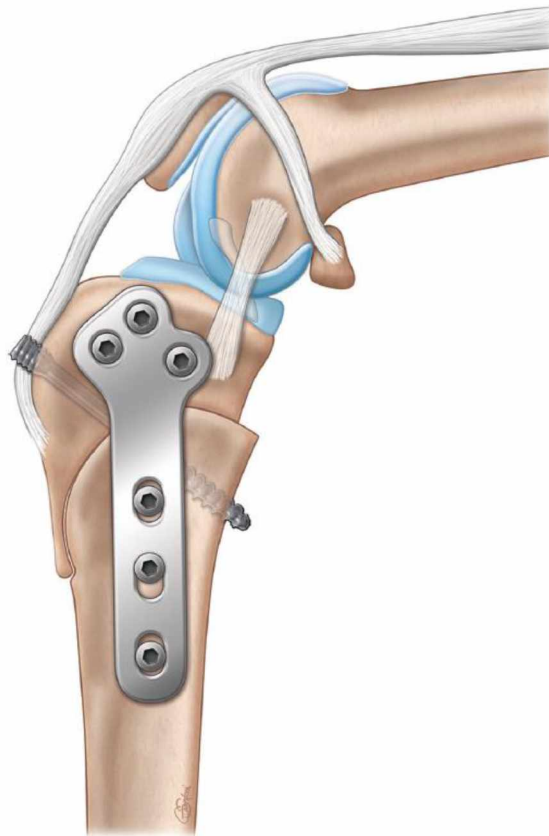Slika 17. RTG prikaz s označenim linijama i duljinama

(Izvor: KISHI i HULSE, 2016.)

2.5.5.2. Tehnika

Nakon označavanja svih potrebnih mjera na RTG snimci, može se započeti kirurški zahvat. Prvo se učini artrotomija ili artroskopija kako bi se istražilo stanje struktura koljenog zgloba. Nakon uklanjanja ostataka PKL-a i eventualne meniscektomije, učini se medijalni pristup na proksimalnom dijelu goljenice te se označe prethodno izračunati D1 i D2. Ovisno o izboru kirurga, nadalje se može koristiti *jig* kao pomoćni instrument. Pila odgovarajućeg promjera se postavlja na prethodno označene D1 i D2 te se započne osteotomija proksimalnog dijela goljenice. Nakon učinjene 1/3 osteotomije, pila se zaustavlja te se na liniju osteotomije označi dužina potrebna za rotaciju proksimalnog segmenta goljenice kako bi se dobio željeni kut goljenične ravnine. Zatim se osteotomija dovrši i segment goljenice se pomoću igle fiksira za ostatak goljenice kako bi se olakšala fiksacija CBLO ili TPLO pločom. Stabilizacija se odvija u dva koraka. Prvo se postavlja CBLO ili TPLO ploča koja se fiksira odgovarajućim vijcima.

Zatim se postavlja pritezni vijak bez glave kako bi se neutraliziralo povlačenje kvadricepsa (RASKE i sur., 2013.). Ovaj vijak postavlja se kaudalno kroz hvatište patelarnog ligamenta na goljenici. Nakon stabilizacije koljena, kirurška rana zatvori se u slojevima. Na slici 18 prikazana je fiksacija osteotomije TPLO pločom i priteznim vijkom bez glave.



Slika 18. Shematski prikaz CBLO metode

(Izvor: RASKE i sur., 2013.)

2.5.5.3. Ishodi i komplikacije

Kishi i Hulse (2016.) su proveli istraživanje u kojemu su ispitali mišljenje vlasnika nakon CBLO-a. Operirano je 70 pasa, od kojih je njih 44 (77 %) imalo potpuno funkcionalno koljeno. Komplikacije su se pojavile u 11 pasa (16 %), od kojih je njih 6 razvilo ozljedu meniska u prosjeku 31 tjedan nakon operacije. Kut goljenične ravnine nakon operacije je u prosjeku iznosio 9,4°. Većina vlasnika (77 %) bila je zadovoljna ishodom i potvrdila je da njihov pas

bez problema koristi koljeno, što se poklapa s istraživanjem zadovoljstva vlasnika nakon TPLO metode kod koje je 76,9 % pasa u potpunosti imalo funkcionalno koljeno (CHRISTOPHER i sur., 2013.). Autori istraživanja smatraju da se CBLO može uspješno izvoditi u srednjih do velikih pasmina pasa te da je dobar izbor za liječenje ruptur PKL-a.

Tinga i sur. (2022.) proveli su istraživanje u kojemu su ispitali biomehaniku koljena nakon CBLO-a u četiri psa. Zaključili su da su psi šest mjeseci nakon operacije vratili simetrično ili gotovo simetrično opterećenje težinom te se hromost značajno poboljšala. No, CBLO nije u potpunosti riješio abnormalnu kraniokaudalnu translaciju zgloba.

Vasquez i sur. (2017.) zaključili su da CBLO ne uzrokuje oštećenje zglobne hrskavice u većini slučajeva te da se šepavost pripisuje kasnoj pojavi patologije meniska.

Prednosti CBLO-a uključuju zadovoljavajuću koštanu površinu za fiksaciju čak i kod malih pasmina pasa, brže cijeljenje radi kompresije osteotomije, poboljšano poravnanje goljenične ravnine, odsutnost sekundarne translacije goljenice i oštećenja hrskavice postoperacijski, olakšano niveliranje u mladih pasa, jednostavnost postupka u pasa s prekomjernim TPA-om, olakšano ispravljanje u pasa s istodobnom luksacijom ivera te omogućena primjena intraartikularnog grafta (DYCUS i HULSE, 2022.).

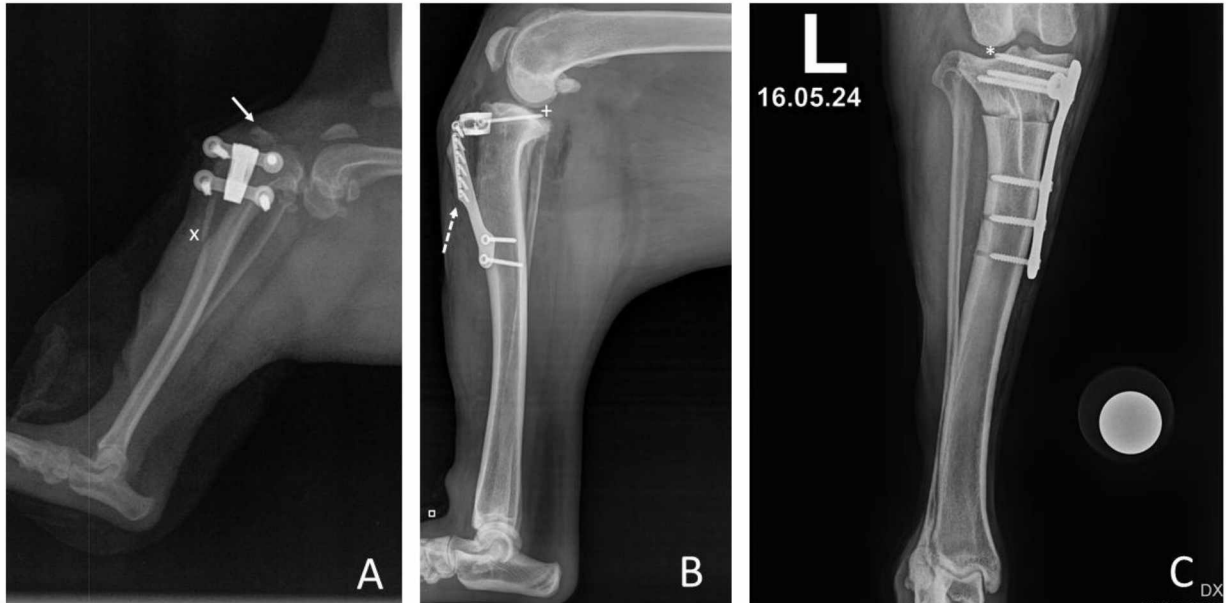
Komplikacije koje su karakteristične za CBLO su nelagoda uzrokovana predugim kompresijskim vijkom, sudaranje proksimalnog goljeničnog segmenta u ostatak goljenice, otvaranje kranijalnog dijela osteotomije radi povlačenja kvadriicepsa te uzrokovanje angulacije i torzijskih promjena na proksimalnoj goljenici (DYCUS i HULSE, 2022.).

2.6. Komplikacije tehnika osteotomije

Komplikacije su ključni aspekt kliničkih ortopedskih istraživanja u veterinarskoj medicini. Pravilno definiranje i dokumentiranje komplikacija od vitalne je važnosti za razumijevanje njihovih učestalosti, ozbiljnosti i utjecaja. Cook i sur. (2010.) osmislili su standardizirani pristup izvještavanja komplikacija koji omogućuje dosljedniju evaluaciju kirurških tehnika. Prema toj klasifikaciji, komplikacije se mogu opisati kao katastrofalne, teže i lakše. Osim toga, treba opisati i ukupnu učestalost svake kategorije te stopu i vremenski okvir potpunog rješenja.

Osteotomija, iako je učinkovita kirurška metoda za liječenje različitih ortopedskih problema, povezana je s određenim komplikacijama koje mogu utjecati na ishod operacije i oporavak pacijenta. Jedna od mogućih komplikacija je infekcija, koja može nastati kao posljedica kirurškog zahvata ili tijekom procesa oporavka. Infekcija može dovesti do oticanja, bolova i pogoršanja općeg stanja pacijenta te zahtijeva brzu intervenciju i liječenje antibioticima. Ponekad se mogu javiti i komplikacije povezane s implantatima koji se koriste za fiksaciju osteotomije kao što su reakcije na materijale implantata, pomicanje ili lom implantata te nepravilno postavljanje implantata tijekom kirurškog zahvata (slika 19). Ostale moguće komplikacije uključuju nepravilno zarastanje osteotomije, neurovaskularna oštećenja, tromboemboliju ili pogoršanje postojećih ortopedskih problema. Važno je napomenuti da su takve komplikacije relativno rijetke, ali potrebno je osvijestiti se potencijalnih rizika i pažljivo pratiti pacijenta tijekom procesa oporavka.

Prije izvođenja osteotomije procjenjuje se rizik i provode se preporučene metode kako bi se on minimizirao. Preporučuje se temeljita predoperacijska procjena pacijenta, pravilno planiranje kirurškog zahvata, primjena aseptičnih uvjeta tijekom operacije, pružanje adekvatne ostoperacijske njege i kvalitetno praćenje pacijenta. Iako komplikacije osteotomije mogu biti ozbiljne, većina pasa se uspješno oporavi uz odgovarajuću veterinarsku skrb.



Slika 19. RTG snimke postoperacijskih komplikacija nekih od metoda osteotomije. Prijelom goljenične kvrge nakon TTA Rapid tehnike (A); premalen segment goljenične kvrge i vijak u zglobnom prostoru kod TTA tehnike (B); prekratki vijci u distalnom segmentu i vijak u zglobnom prostoru kod TPLO tehnike (C).

(Izvor: arhiva SVB)

3. ZAKLJUČCI

U ovom diplomskom radu istražene su različite kirurške tehnike liječenja rupture PKL-a kod pasa, s posebnim naglaskom na metode promjene kutova zglobnih ploha i vektora sila. Kroz detaljnu analizu i usporedbu metoda TPLO, CCWO, TTA, TTO i CBLO, može se zaključiti:

1. Učinkovitost kirurških tehnika: Sve opisane kirurške tehnike pokazale su se učinkovitima u stabilizaciji koljena kod pasa s rupturom PKL-a. Međutim, postoje značajne razlike u biomehaničkim pristupima, komplikacijama i postoperacijskom oporavku. TPLO i CBLO su se pokazale kao najefikasnije metode u smislu vraćanja funkcionalnosti i smanjenja boli, dok TTA i TTO nude specifične prednosti u određenim kliničkim situacijama. CCWO metoda pruža dodatne mogućnosti u prilagodbi biomehaničkih uvjeta koljena, osobito kod specifičnih anatomski zahtjevnih slučajeva.
2. Biomehanička stabilnost: Biomehanička stabilnost koljena nakon operacije ključna je za dugoročni uspjeh liječenja. TPLO, CCWO i CBLO metode, koje se temelje na promjeni kutova goljenične ravnine, osiguravaju veću stabilnost koljena u usporedbi s TTA i TTO metodama. Ove tehnike su osobito korisne kod pasa s visokim kutovima goljenične ravnine, gdje je stabilizacija koljena kritična.
3. Komplikacije i ishodi liječenja: Komplikacije su neizbježan dio operacija, ali pravilno definiran i dokumentiran pristup omogućuje bolje razumijevanje njihovih učestalosti i težine. TPLO, CCWO i CBLO imaju sličan profil komplikacija, uključujući nelagodu uzrokovanu implantatima, infekcije i nepravilno zarastanje kosti. S druge strane, TTA i TTO su povezane s manjim komplikacijama, ali mogu biti manje učinkovite u određenim situacijama.
4. Postoperacijski oporavak: Brzina i kvaliteta postoperacijskog oporavka variraju među tehnikama. TPLO, CCWO i CBLO obično omogućuju brži povratak funkcionalnosti zbog bolje biomehaničke stabilnosti. Pravilna postoperacijska njega, uključujući fizikalnu terapiju i praćenje pacijenta, ključna je za smanjenje rizika od komplikacija i osiguranje uspješnog oporavka.
5. Utjecaj financijskih čimbenika: Financijski aspekti često utječu na odluku o izboru kirurške tehnike. Troškovi operacije, implantata i postoperacijske njege mogu varirati, a veterinar

mora uzeti u obzir financijske mogućnosti vlasnika prilikom preporuke optimalne metode liječenja.

Ovaj diplomski rad pruža sveobuhvatan pregled trenutnih kirurških metoda liječenja rupture PKL-a kod pasa. Iako su sve metode pokazale određenu razinu uspjeha, izbor odgovarajuće tehnike treba biti individualiziran, uzimajući u obzir specifične potrebe pacijenta, potencijalne komplikacije i financijske aspekte. Daljnja istraživanja i razvoj novih tehnika mogu dodatno poboljšati ishode liječenja i smanjiti rizik od komplikacija.

4. LITERATURA

1. ADRIAN C.P., K.K. HAUSSLER, C. KAWCAK, R.F. REISER, C. RIEGGER-KRUGH, R.H. PALMER, C.W. MCILWRAITH, R.A. TAYLOR (2013): The role of muscle activation in cruciate disease. *Vet. Surg.*, 42 (7), 765-773.
2. ALM A., B. STROMBERG (1974): Transposed medial third of patellar ligament in reconstruction of the anterior cruciate ligament: A surgical and morphologic study in dogs. *Acta Chir. Scand. Suppl.*, 445, 37-49.
3. APELT D., A. POZZI, D. MARCELLIN-LITTLE, M.P. KOWALESKI (2010): Effect of cranial tibial closing wedge angle on tibial subluxation: an ex vivo study. *Vet. Surg.*, 39 (4), 454-459.
4. ARCAND M.A., S. RHALMI, C.H. RIVARD (2000): Quantification of mechanoreceptors in the canine anterior cruciate ligament. *Int. Orthop.* 24 (5), 272-275.
5. ARNO CZKY S.P., J.L. MARSHALL (1977a): The cruciate ligaments of the canine stifle: an anatomical and functional analysis. *Am. J. Vet. Res.*, 38 (11), 1807-1814.
6. ARNO CZKY S.P., P.A. TORZILI, J.L. MARSHALL (1977b): Biomechanical evaluation of anterior cruciate ligament repair in the dog: an analysis of the instant center of motion. *J. Am. Anim. Hosp. Assoc.*, 13, 553-558.
7. ARNO CZKY S.P., G.B. TARVIN, J.L. MARSHALL (1982): Anterior cruciate ligament replacement using patellar tendon: An evaluation of graft revascularization in the dog. *J. Bone Joint Surg. Am.*, 64 (2), 217-224.
8. BAILEY C.J., B.A. SMITH, A.P. BLACK (2007): Geometric implications of the tibial wedge osteotomy for the treatment of cranial cruciate ligament disease in dogs. *Vet. Comp. Orthop. Traumatol.*, 20 (3), 169-174.
9. BAKER L.A., G.J.M. ROSA, Z. HAO, A. PIAZZA, C. HOFFMAN, E.E. BINVERSIE, S.J. SAMPLE, P. MUIR (2018): Multivariate genome-wide association analysis identifies novel and relevant variants associated with anterior cruciate ligament rupture risk in the dog model. *BMC Genet.*, 19 (1), 39.
10. BARTHÉLÉMY N., J.M. RAMIREZ, S. NOEL i sur. (2014): Modified Maquet technique for treatment of canine cranial cruciate ligament injury: Early results, complications and risk factors in 109 dogs. *Scientific Presentation Abstracts, European College of Veterinary Surgeons. Vet. Surg.*, 43 (5), 129.

11. BERGH M.S., P. RAJALA -SCHULTZ, K.A. JOHNSON (2008): Risk factors for tibial fracture after tibial plateau leveling osteotomy in dogs. *Vet. Surg.*, 37 (4), 374-382.
12. BERGH M.S., B. PEIRONE (2012): Complications of tibial plateau levelling osteotomy in dogs. *Vet. Comp. Orthop. Traumatol.*, 25 (5), 349-358.
13. BOUDRIEAU R.J. (2005): Tibial tuberosity advancement (TTA): Clinical results. U: Proceedings of the American College of Veterinary Surgeons (ACVS) Veterinary Symposium, San Diego, CA.
14. BRIOSCHI V., G.I. ARTHURS (2021): Cranial Cruciate Ligament Rupture in Small Dogs (<15 kg): A Narrative Literature Review. *J. Small. Anim. Pract.*, 62 (12), 1037-1050.
15. BRUCE W.J., A. ROSE, J. TUKE i sur. (2007): Evaluation of the triple tibial osteotomy: A new technique for the management of the canine cruciate-deficient stifle. *Vet. Comp. Orthop. Traumatol.*, 20 (3), 159-168.
16. BUOTE N., J. FUSCO, R. RADASCH (2009): Age, tibial plateau angle, sex, and weight as risk factors for contralateral rupture of the cranial cruciate ligament in Labradors. *Vet. Surg.*, 38 (4), 481-489.
17. CALVO, F. DE VICENTE, M. SOLANO, J. AISA (2020): Smal Animal Orthopaedics. The Hindlimb. Grupo Asis Biomedia, Zaragoza, Španjolska.
18. CANAPP, S.O.; C.S. LEASURE, C. COX, V. IBRAHIM, B.J. CARR (2016): Partial cranial cruciate ligament tears treated with stem cell and platelet-rich plasma combination therapy in 36 dogs: A retrospective study. *Front. Vet. Sci.*, 3, 112.
19. CARPENTER Jr, D. H., R. C. COOPER (2000): Mini Review of Canine Stifle Joint Anatomy. U: *Anatomia, Histologia, Embryologia*. 29 (6), str. 321-329.
20. CHRISTOPHER S.A., J. BEETEM, J.L. COOK (2013): Comparison of long-term outcomes associated with three surgical techniques for treatment of cranial cruciate ligament disease in dogs. *Vet. Surg.*, 42 (3), 329-334.
21. COLETTI T.J., M. ANDERSON, M.J. GORSE, R. MADSEN (2014): Complications associated with tibial plateau leveling osteotomy: a retrospective of 1519 procedures. *Can. Vet. J.*, 55 (3), 249-254.
22. CONKLING A.L., B. FAGIN, R.M. DAYE (2010): Comparison of tibial plateau angle changes after tibial plateau leveling osteotomy fixation with conventional or locking screw technology. *Vet. Surg.*, 39 (4), 475-481.
23. CONZEMIUS M.G., R.B. EVANS, M.F. BESANCON, W.J. GORDON, C.L. HORSTMAN, W.D. HOEFLE, M.A. NIEVES, S.D. WAGNER (2005): Effect of surgical

- technique on limb function after surgery for rupture of the cranial cruciate ligament in dogs. *J. Am. Vet. Med. Assoc.*, 226 (2), 232-236.
24. CORR S.A., C. BROWN (2007): A comparison of outcomes following tibial plateau levelling osteotomy and cranial tibial wedge osteotomy procedures. *Vet. Comp. Orthop. Traumatol.*, 20 (4), 312-319.
 25. DE ROOSTER H., E. COX, H. VAN BREE (2000): Prevalence and Relevance of Antibodies to Type-I and -II Collagen in Synovial Fluid of Dogs with Cranial Cruciate Ligament Damage. *Am. J. Vet. Res.*, 61 (11), 1456-1461.
 26. DE ROOSTER H., T. DE BRUIN, H. VAN BREE (2006): Morphologic and functional features of the canine cruciate ligaments. *Vet. Surg.*, 35 (8), 769-780.
 27. DEANGELIS M., A.R. LAU (1970): A lateral retinacular imbrication technique for the surgical correction of anterior cruciate ligament rupture in the dog. *J. Am. Vet. Med. Assoc.*, 157 (1), 79-84.
 28. DECAMP C.E., S.A. JOHNSTON, L.M. DEJARDIN, S.L. SCHAEFER (2016): The stifle joint. U: Brinker, Piermattei, and Flo's Handbook of Small Animal Orthopedics and Fracture Repair. 5. izd., Elsevier, St Louis, Missouri, str. 597-641.
 29. DELUKE A.M., D.A. ALLEN, E.R. WILSON (2012): Comparison of radiographic osteoarthritis scores in dogs less than 24 months or greater than 24 months following tibial plateau leveling osteotomy. *Can. Vet. J.*, 53 (10), 1095-1099.
 30. DOOM M., T. DE BRUIN, H. DE ROOSTER, H. VAN BREE, E. COX (2008): Immunopathological Mechanisms in Dogs with Rupture of the Cranial Ligament. *Vet. Immunol. Immunopathol.*, 125 (1-2), 143-161.
 31. DÖRING A.K., J. JUNGINGER, M. HEWICKER-TRAUTWEIN (2017): Cruciate Ligament Degeneration and Stifle Joint Synovitis in 56 with Intact Cranial Cruciate Ligaments: Correlation of histological Findings and Numbers and Phenotypes of Inflammatory with Age, Body Weight and Breed. *Vet. Immunol. Immunopathol.*, 196, 5-13.
 32. DOVERSPIKE M., P.B. VASSEUR, M.F. HARB, C.M. WALLS (1993): Contralateral cranial cruciate ligament rupture: incidence in 114 dogs. *J. Am. Anim. Hosp. Assoc.*, 29, 167-170.
 33. DUERR F.M., C.G. DUNCAN, R.S. SAVICKY, R.D. PARK, E.L. EGGER, R.H. PALMER (2008): Comparison of surgical treatment options for cranial cruciate ligament disease in large-breed dogs with excessive tibial plateau angle. *Vet. Surg.*, 37 (1), 49-62.

34. DUERR F.M., K.W. MARTIN, M. RISHNIW, R.H. PALMER, L.E. SELMIC (2014): Treatment of canine cranial cruciate ligament disease. A survey of ACVS Diplomates and primary care veterinarians. *Vet. Comp. Orthop. Traumatol.*, 27 (6), 478-483.
35. DYCUS D.L., D. HULSE (2022): Complications Associated with CORA-Based Leveling Osteotomy. U: *Complications in Canine Cranial Cruciate Ligament Surgery* (Ben-Amotz R. i D.L. Dycus). Wiley Blackwell, Hoboken, SAD, str. 189-198.
36. ELKINS A.D., R. PECHMAN, M.T. KEARNEY (1991): A retrospective study evaluating the degree of degenerative joint disease in the stifle joint of dogs following surgical repair of anterior cruciate ligament rupture. *J. Am. Anim. Hosp. Assoc.*, 27 (5), 533-540.
37. FITHIAN D.C., M.A. KELLY, V.C. MOW (1990): Material properties and structure-function relationships in the menisci. *Clin. Orthop. Relat. Res.*, 252, 19-31.
38. FITZPATRICK N., M.A. SOLANO (2010): Predictive variables for complications after tibial plateau leveling osteotomy with stifle inspection by arthrotomy in 1000 consecutive dogs. *Vet. Surg.*, 39 (4), 460-474.
39. FREDERICK S.W., A.R. CROSS (2017): Modified cranial closing wedge osteotomy for treatment of cranial cruciate ligament insufficiency in dogs with excessive tibial plateau angles: technique and complications in 19 cases. *Vet. Surg.*, 46 (3), 403-411.
40. GALLAGHER A.D., W.D. MERTENS (2012): Implant removal rate from infection after tibial plateau leveling osteotomy in dogs. *Vet. Surg.*, 41 (6), 705-711.
41. GARCIA E.F.V., J.E.W. SCHOSSLER, M. PINHEIRO (2012): Cranial cruciate ligament rupture in a cat: reconstitution with fascia lata. *Ciencia Rural*, 42 (8), 1446-1449.
42. GATINEAU M., J. DUPUIS, J. PLANTÉ, M. MOREAU (2011): Retrospective study of tibial plateau levelling osteotomy procedures. Rate of subsequent 'pivot shift', meniscal tear and other complications. *Vet. Comp. Orthop. Traumatol.*, 24 (5), 333-341.
43. GORDON-EVANS W.J., D.J. GRIFFON, C. BUBB, K.M. KNAP, M. SULLIVAN, R.B. EVANS (2013): Comparison of lateral fabellar suture and tibial plateau leveling osteotomy techniques for treatment of dogs with cranial cruciate ligament disease. *J. Am. Vet. Med. Assoc.*, 24 (3), 675-680.
44. GRIFFON D.J. (2010): A review of the pathogenesis of canine cranial cruciate ligament disease as a basis for future preventive strategies. *Vet. Surg.*, 39 (4), 399-409.
45. HAYASHI K., J.L. LANSLOWNE, L. DEJARDIN (2010): Cranial Cruciate Ligament and Meniscal Injuries in Dogs. U: *Mechanisms of Disease In Small Animal Surgery* (M.J. Bojrab, E. Monnet). 3. izd., Teton NewMedia, Jackson, WY.

46. HEFFRON L.E., J.R. CAMPBELL (1978): Morphology, histology and functional anatomy of the canine cranial cruciate ligament. *Vet. Rec.* 102 (13), 280-283.
47. HERMANSON, J.W.; A. DE LAHUNTA; H.E. EVANS (2020): The skeleton, arthrology. U: Miller and Evans' *Anatomy of the Dog*. 5. izd., Elsevier, St. Louis, Missouri, str. 182-432.
48. HOFFMANN D.E., J.M. MILLER, C.P. OBER, O.I. LANZ, R.A. MARTIN, P.K. SHIRES (2006): Tibial tuberosity advancement in 65 canine stifles. *Vet. Comp. Orthop. Traumatol.*, 19 (4), 219-227.
49. HULSE D., B. BEALE, S. KERWIN (2010): Second look arthroscopic findings after tibial plateau leveling osteotomy. *Vet. Surg.*, 39 (3), 350-354.
50. HULSE, D., B. BEALE, M. KOWALESKI (2010): CORA based leveling osteotomy for treatment of the CCL deficient stifle. U: *Proceedings of the World Orthopaedic Veterinary Congress*, Bologna, Italija, 120-121.
51. INNES J.F., M. COSTELLO, F.J. BARR, H. RUDORF, A.R.S. BARR (2004): Radiographic Progression of Osteoarthritis of the Canine Stifle Joint: A Prospective Study. *Vet. Radiol. Ultrasound*, 45 (2), 143-148.
52. JAEGGER G., D.J. MARCELLIN-LITTLE, D. LEVINE (2002): Reliability of goniometry in Labrador Retrievers. *Am. J. Vet. Res.*, 63 (7), 979-986.
53. KIM S.E., S.C. JONES, D.D. LEWIS, S.A. BANKS, B.P. CONRAD, G. TREMOLADA, A.Z. ABBASI, J.D. COGGESHALL, A. POZZI (2015): In-vivo three-dimensional knee kinematics during daily activities in dogs. *J. Orthop. Res.*, 33 (11), 1603-1610.
54. KISHI E.N., D. HULSE (2016): Owner Evaluation of a CORA-Based Leveling Osteotomy for Treatment of Cranial Cruciate Ligament Injury in Dogs. *Vet. Surg.*, 5 (4), 507-14.
55. KORVICK D.L., A.L. JOHNSON, D.J. SCHAEFFER (1994): Surgeons' preferences in treating cranial cruciate ligament ruptures in dogs. *J. Am. Vet. Med. Assoc.*, 205 (9), 1318-1324.
56. KÖNIG, H. E., H. G. LIEBICH (2009): Zdjelični ud (membrum pelvinum). U: *Anatomija domaćih sisavaca: Udžbenik i atlas* (M. Zobundžija, K. Babić, V. Gjurčević Kantura, ur.). Naknada Slap, Zagreb, str. 225-286.
57. KRAUSE W.R., M.H. POPE, R.J. JOHNSON (1976): Mechanical changes in the knee after meniscectomy. *J. Bone Joint Surg. Am.*, 58 (5), 599-604.
58. KROTSCHECK U., M.S. THOMPSON, K.K. RYAN, H.O. MOHAMMED (2012): Comparison of TPA, bone healing, and intra-articular screw placement using conventional

- nonlocked application of surgeon-contoured versus locked application of precontoured TPLO plates in dogs. *Vet. Surg.*, 41 (8), 931-937.
59. KROTSCHECK U., S.A. NELSON, R.J. TODHUNTER, M. STONE, Z. ZHANG (2016): Long term functional outcome of tibial tuberosity advancement vs. tibial plateau leveling osteotomy and extracapsular repair in a heterogeneous population of dogs. *Vet. Surg.*, 45 (2), 261-268.
 60. KUAN S., B. SMITH, A. BLACK (2009): Tibial wedge osteotomy: complications of 300 surgical procedures. *Aust. Vet. J.*, 87 (11), 438-444.
 61. KUROKI K., N. WILLIAMS, H. IKEDA, C.C. BOZYNSKI, E. LEARY, J.L. COOK (2019): Histologic Assessment of Ligament Vascularity and Synovitis in Dogs with Cranial Cruciate Ligament Disease. *Am. J. Vet. Res.*, 80 (2), 152-158.
 62. KYLLAR, M., P. ČIŽEK (2018): Cranial Cruciate Ligament Structure in Relation to the Tibial Slope and Intercondylar Notch Width in Dogs. *J. Vet. Sci.*, 19 (5), 699-707.
 63. LAFAVER S., N.A. MILLER, W.P. STUBBS, R.A. TAYLOR, R.J. BOUDRIEAU (2007): Tibial tuberosity advancement for stabilization of the canine cranial cruciate ligament-deficient stifle joint: Surgical technique, early results, and complications in 101 dogs. *Vet. Surg.*, 36 (6), 573-586.
 64. LAZAR T.P., C.R. BERRY, J.J. DEHAAN (2005): Long-term radiographic comparison of tibial plateau leveling osteotomy versus extracapsular stabilization for cranial cruciate ligament rupture in the dog. *Vet. Surg.*, 34 (2), 133-141.
 65. LEESON, T. S., C. R. LEESON, A. A. PAPARO (1988): Specialized Connective tissue: cartilage and bone. U: *Atlas of Histology*. W.B. Saunders Company, Philadelphia, str. 159-194.
 66. LEITNER M., S.G. PEARCE, M. WINDOLF, K. SCHWIEGER, S. ZEITER, P. SCHAWALDER, K.A. JOHNSON (2008): Comparison of locking and conventional screws for maintenance of tibial plateau positioning and biomechanical stability after locking tibial plateau leveling osteotomy plate fixation. *Vet. Surg.*, 37 (4), 357-365.
 67. MANN F.A., C. WAGNER-MANN, C.H. TANGNER (1988): Manual goniometric measurement of the canine pelvic limb. *J. Am. Anim. Hosp. Assoc.*, 24, 189-194.
 68. MENZEL E.J., G. NIEBAUER, J.S. SMOLEN (1980): Demonstration of C 1 Q-Binding Immune Complexes in Dogs with arthritis of the Femoro-Tibial Joints Accompanied by Rupture of the Anterior Cruciate Ligaments. *Zentralbl. Veterinarmed. B.*, 27 (8), 658-667.

69. MOLES A.D., T.P. HILL, M. GLYDE (2009): Triple tibial osteotomy for treatment of the canine cranial cruciate ligament-deficient stifle joint: Surgical findings and postoperative complications in 97 stifles. *Vet. Comp. Orthop. Traumatol.*, 22 (6), 473-478.
70. MÖLSÄ S.H., H.K. HYYTIÄINEN, A.K. HJELM-BJÖRKMAN (2014): Long-term functional outcome after surgical repair of cranial cruciate ligament disease in dogs. *BMC Vet. Res.*, 10, 266.
71. MONTAVON P.M., D.M. DAMUR, S. TEPIĆ (2002): Advancement of the tibial tuberosity for the treatment of cranial cruciate deficient canine stifle. 1st World Orthopedic Veterinary Congress, Munich, Njemačka.
72. MUIR P. (2018): *Advances In The Canine Cranial Cruciate Ligament*. 2. izd., Wiley Blackwell, Hoboken, SAD.
73. MURPHY S. i sur. (2014): A randomized prospective comparison of dogs undergoing tibial tuberosity advancement or tibial plateau leveling osteotomy for cranial cruciate ligament rupture. 17th Annual ESVOT Congress, Venecija, Italija.
74. OXLEY B. (2022): *Complications Associated with Cranial Closing Wedge Osteotomy*. U: *Complications in Canine Cranial Cruciate Ligament Surgery* (R. BEN-AMOTZ, D.L. DYCUS). Wiley Blackwell, Hoboken, SAD.
75. OXLEY B., T.J. GEMMILL, A.R. RENWICK, D.N. CLEMENTS, W.M. MCKEE (2013): Comparison of complication rates and clinical outcome between tibial plateau leveling osteotomy and a modified cranial closing wedge osteotomy for treatment of cranial cruciate ligament disease in dogs. *Vet. Surg.*, 42 (6), 739-750.
76. PACCHIANA P.D., E. MORRIS, S.L. GILLINGS, C.R. JESSEN, A.J. LIPOWITZ (2003): Surgical and postoperative complications associated with tibial plateau leveling osteotomy in dogs with cranial cruciate ligament rupture: 397 cases (1998–2001). *J. Am. Vet. Med. Assoc.*, 222 (2), 184-193.
77. PALIERNE S., M. BLONDEL, F. PATARD, A. AUTEFAGE (2023): Impacts of tibial plateau levelling osteotomy on the tibial insertion of the medial collateral ligament of the canine stifle joint - A cadaveric study. *Res. Vet. Sci.*, 154, 66-72.
78. PAYNE, J.T., G.M. CONSTANTINESCU (1993): Stifle joint anatomy and surgical approaches in the dog. *Vet. Clin. North Am. Small Anim. Pract.*, 23 (4), 691-701.
79. PRIDDY N.H., J.L. TOMLINSON, J.R. DODAM, J.E. HORNBOSTEL (2003): Complications with and owner assessment of the outcome of tibial plateau leveling osteotomy for treatment of cranial cruciate ligament rupture in dogs: 193 cases (1997–2001), *J. Am. Vet. Med. Assoc.*, 222 (12), 1726-1732.

80. RASKE M., D. HULSE, B. BEALE., W.B. SAUNDERS, E. KISHI, C. KUNZE (2013): Stabilization of the CORA based leveling osteotomy for treatment of cranial cruciate ligament injury using a bone plate augmented with a headless compression screw. *Vet. Surg.*, 42 (6), 759-64.
81. REIF U., C.W. PROBST (2003): Comparison of tibial plateau angles in normal and cranial cruciate deficient stifles of Labrador retrievers. *Vet. Surg*, 32 (4), 385-389.
82. RENWICK A.I.C., W.M. MCKEE W.M., T.D. EMMERSON, A.K. HOUSE (2009): Preliminary experiences with the triple tibial osteotomy: Tibial morphology and complications. *J. Small Anim. Pract.*, 50 (5), 212-221.
83. ROBINS, G. M. (1990): The canine stifle joint. U: *Canine Orthopedics*. Lea & Febiger, Philadelphia, str. 693-702.
84. RUTHERFORD S., J.C. BELL, M.G. NESS (2012): Fracture of the patella after TPLO in 6 dogs. *Vet. Surg.*, 41 (7), 869-875.
85. SAMOY Y., G. VERHOEVEN, T. BOSMANS, E. VAN DER VEKENS, E. DE BAKKER, P. VERLEYEN, B. VAN RYSSSEN (2015): TTA Rapid: Description of the technique and short term clinical trial results of the first 50 Cases. *Vet. Surg.*, 44 (4), 474-484.
86. SLAUTERBECK J.R., K. PANKRATZ, K.T. XU, S.C. BOZEMAN, D.M. HARDY (2004): Canine ovariohysterectomy and orchiectomy increase the prevalence of ACL injury. *Clin. Orthop. Relat. Res.*, 429, 301-305.
87. SLOCUM B., T. DEVINE (1984): Cranial tibial wedge osteotomy: A technique for eliminating cranial tibial thrust in cranial cruciate ligament repair. *J. Am. Vet. Med. Assoc.*, 184 (5), 564-569.
88. SLOCUM B., T.D. SLOCUM (1993): Tibial plateau leveling osteotomy for repair of cranial cruciate ligament rupture in the canine. *Vet. Clin. North Am. Small Anim. Pract.*, 23 (4), 777-795.
89. SLOCUM B., T. D. SLOCUM (1998): Tibial plateau leveling osteotomy for cranial cruciate ligament rupture. U: *Current techniques in small animal surgery* (Bojrab M.J., Ellison GW, urednici). 4. izd., Williams & Wilkins, Baltimore.
90. SNOW L.A., R. WHITE, S. GUSTAFSON (2010): Ex vivo comparison of three surgical techniques to stabilize canine cranial cruciate ligament deficient stifles. *Vet. Surg.*, 39 (2), 195-207.

91. SOLANO M.A., A. DANIELSKI, K. KOVACH, N. FITZPATRICK, M. FARELL (2015): Locking plate and screw fixation after tibial plateau leveling osteotomy reduces postoperative infection rate in dogs over 50 kg. *Vet. Surg.*, 44 (1), 59-64.
92. SPINELLA G., G. ARCAMONE, S. VALENTINI (2021): Cranial Cruciate Ligament Rupture in Dogs: Review on Biomechanics, Etiopathogenetic Factors and Rehabilitation. *Vet. Sci.*, 8 (9), 186.
93. STEIN S., H. SCHMOEKEL (2008): Short-term and eight to 12 months results of a tibial tuberosity advancement as treatment of canine cranial cruciate ligament damage. *J. Small Anim. Pract.*, 49 (8), 398-404.
94. TAN C.J., M.S. BERGH, M.A. SCHEMBRI, K.A. JOHNSON (2014): Accuracy of tibial osteotomy placement using 2 different tibial leveling osteotomy jigs. *Vet. Surg.*, 43 (5), 525-533.
95. TINGA S., N. HUGHES, S.C. JONES, B. PARK, L. PALM, S.S. DESARAJU, S.A. BANKS, S.L. MACARTHUR, D.D. LEWIS (2022): Stifle kinematics in 4 dogs with cranial cruciate ligament insufficiency treated by CORA-based leveling osteotomy. *Front Vet. Sci.*, 9, 1052327.
96. TOBIAS, M. K., S. A. JOHNSTON (2018): Stifle joint. U: *Veterinary Surgery Small Animall.* 2. izd., Elsevier, St. Louis, Missouri, str. 1071-1139.
97. TORRINGTON A. (2015): TTA-2 clinical trial study data. *Kyon Symposium*, Boston.
98. TUTTLE T.A., P.A. MANLEY (2009): Risk factors associated with fibular fracture after tibial plateau leveling osteotomy. *Vet. Surg.*, 38 (3), 355-360.
99. VASSEUR P.B., S.P. ARNOCK (1981): Collateral ligaments of the canine stifle joint: Anatomic and functional analysis. *Am. J. Vet. Res.*, 42 (7), 1133-1137.
100. VASSEUR, P.B. (1985): Clinical results following nonoperative management for rupture of the cranial cruciate ligament in dogs. *Vet. Surg.*, 13 (4), 243-246.
101. VASSEUR P.B. (2003): Stifle Joint. U: *Textbook of Small Animal Surgery.* 3. izd., Slatter, Elsevier, Science Saunders, Philadelphia, str. 2090-2116.
102. VASQUEZ B., D. HULSE, B. BEALE, S. KERWIN, C. ANDREWS, B.W. SAUNDERS (2018): Second-look arthroscopic findings after CORA-based leveling osteotomy. *Vet. Surg.*, 47 (2), 261-266.
103. WATT P.R. (2000): Tibial wedge osteotomy for treatment of cranial cruciate rupture. *Vet. Surg.*, 29, 478.
104. WHITEHAIR J.G., VASSEUR P.B., WILLITS N.H. (1993): Epidemiology of cranial cruciate ligament rupture in dogs. *J. Am. Vet. Med. Assoc.*, 203 (7), 1016-1019.

105. WILKE V.L., M.G. CONZEMIUS, B.P. KINGHORN, P.E. MACROSSAN, W. CAI, M.F. ROTHSCHILD (2006): Inheritance of rupture of the cranial cruciate ligament in Newfoundlands. *J. Am. Vet. Med. Assoc.*, 228 (1), 61-64.
106. WITSBERGER T.H., J.A. VILLAMIL, L.G. SCHULTZ, A.W. HAHN, J.L. COOK (2008): Prevalence of and risk factors for hip dysplasia and cranial cruciate ligament deficiency in dogs. *J. Am. Vet. Med. Assoc.*, 232 (12), 1818-1824.
107. WUCHERER, K.L., M.G. CONZEMIUS, R. EVANS, V.L. WILKE (2013): Short-term and long-term outcomes for overweight dogs with cranial cruciate ligament rupture treated surgically or non-surgically. *J. Am. Vet. Med. Assoc.*, 242 (10), 1364-1372.
108. YAHIA L.H., N.M. NEWMAN, M. ST. GEORGES (1992): Innervation of the canine cruciate ligaments: A neuro-histological study. *Anat. Histol. Embryol.*, 21 (1), 1-8.
109. ZINK C., B. JEAN CARR (2018): What is a canine athlete? U: *Canine Sports Medicine and Rehabilitation* (ZINK C., VAN DYKE J.B. i urednici). 2. izd., Wiley Blackwell, Hoboken, SAD, str. 12–14.

5. SAŽETAK

Emilie Emma Ivezić

Kirurško liječenje rupture prednjih križnih ligamenata metodama promjene kutova zglobnih ploha i vektora sila

Kirurško liječenje rupture prednjeg križnog ligamenta (PKL) pasa uključuje metode za promjenu kutova zglobnih ploha i vektora sila kako bi se stabiliziralo koljeno. PKL je ključan za stabilnost koljena, a njegova ruptura može dovesti do značajne hromosti i nestabilnosti zgloba. Uobičajene kirurške metode uključuju poravnanje ravnine goljenice (TPLO), klinastu osteotomiju goljenice (CCWO), kranijalni pomak goljenične kvрге (TTA), trostruku osteotomiju goljenice (TTO) i osteotomiju poravnanja iz centra rotacijske angulacije (CBLO). Ove tehnike imaju za cilj vraćanje normalne funkcije zgloba pomicanjem kostiju i mijenjanjem mehanike koljenog zgloba kako bi se spriječilo pomicanje goljenice prema naprijed. TPLO mijenja kut goljenične ravnine, CCWO uklanja klin iz goljenice skraćujući ju, TTA pomiče goljeničnu kvrgu prema naprijed, TTO kombinira elemente TPLO i TTA, dok CBLO mijenja nagib goljenične ravnine radi veće stabilnosti. Svaka procedura ima specifične indikacije temeljene na anatomiji psa i težini oštećenja ligamenta. Postoperativna njega je ključna za osiguranje pravilnog zacjeljivanja i smanjenje komplikacija poput infekcije ili neuspjeha implantata. Istraživanja pokazuju različite stope uspjeha i komplikacija, naglašavajući važnost kirurške stručnosti i precizne izvedbe. Napredak u veterinarskoj ortopediji nastavlja usavršavati ove tehnike, nudeći poboljšane rezultate za pse s rupturom PKL-a. Krajnji cilj ovih kirurških intervencija je vraćanje pokretljivosti, smanjenje boli i poboljšanje kvalitete života pasa. Kao i kod svake kirurške procedure, temeljito predoperacijsko planiranje, vješta izvedba i pažljiva postoperacijska njega ključni su za postizanje najboljih rezultata. Ovaj sveobuhvatan pristup osigurava da se psi vrate svojim normalnim aktivnostima uz minimalan rizik od ponovne ozljede.

Ključne riječi: ruptura prednjeg križnog ligamenta, koljeni zglob, kirurško liječenje, osteotomija, pas

6. SUMMARY

Emilie Emma Ivezić

Surgical treatment of cranial cruciate ligament rupture by changing the angles of joint surfaces and force vectors

Surgical treatment of cranial cruciate ligament (CCL) rupture in dogs involves methods to alter joint surface angles and force vectors to stabilize the knee. The CCL is crucial for knee stability, and its rupture can lead to significant lameness and joint instability. Common surgical methods include tibial plateau leveling osteotomy (TPLO), closing cranial wedge osteotomy (CCWO), tibial tuberosity advancement (TTA), triple tibial osteotomy (TTO), and CORA-based leveling osteotomy (CBLO). These techniques aim to restore normal joint function by repositioning bones and altering the knee joint mechanics to prevent cranial tibial translation. TPLO changes the angle of the tibial plateau, CCWO removes a wedge from the tibia, shortening it cranially, TTA advances the tibial tuberosity, TTO combines elements of TPLO and TTA, while CBLO changes the slope of the tibial plateau for greater stability. Each procedure has specific indications based on the dog's anatomy and the severity of ligament damage. Postoperative care is crucial for ensuring proper healing and reducing complications such as infection or implant failure. Research shows varying success and complication rates, highlighting the importance of surgical expertise and precise execution. Advances in veterinary orthopedics continue to refine these techniques, offering improved outcomes for dogs with CCL rupture. The ultimate goal of these surgical interventions is to restore mobility, reduce pain, and enhance the quality of life for dogs. As with any surgical procedure, thorough preoperative planning, skilled execution, and careful postoperative care are key to achieving the best outcomes. This comprehensive approach ensures that dogs return to their normal activities with minimal risk of re-injury.

Key words: cranial cruciate ligament rupture, stifle joint, surgical treatment, osteotomy, dog

7. ŽIVOTOPIS

Zovem se Emilie Emma Ivezić. Rođena sam 18. veljače 1999. u Ermonu u Republici Francuskoj, ali odrasla sam u Lipiku u Republici Hrvatskoj. Pohađala sam Osnovnu školu Lipik, a po završetku svoje obrazovanje sam nastavila u općoj gimnaziji u Pakracu. Nakon uspješno položene mature, 2017. godine upisujem Veterinarski fakultet u Zagrebu. Od 2021. godine volontiram na Klinici za kirurgiju, ortopediju i oftalmologiju gdje sam na apsolventskoj godini studija bila i demonstrator. Svoju stručnu praksu odradila sam u sklopu ERASMUS+ traineeship programa u privatnoj veterinarskoj klinici Champ du Roi u Bruxellesu.