

Istraživanje deformacija koštanog sustava u riba iz srednjeg Jadrana

Mandić, Mirna

Master's thesis / Diplomski rad

2024

Degree Grantor / Ustanova koja je dodijelila akademski / stručni stupanj: **University of Zagreb, Faculty of Veterinary Medicine / Sveučilište u Zagrebu, Veterinarski fakultet**

Permanent link / Trajna poveznica: <https://um.nsk.hr/um:nbn:hr:178:512503>

Rights / Prava: [In copyright](#) / [Zaštićeno autorskim pravom.](#)

Download date / Datum preuzimanja: **2025-01-13**



Repository / Repozitorij:

[Repository of Faculty of Veterinary Medicine -
Repository of PHD, master's thesis](#)



SVEUČILIŠTE U ZAGREBU
VETERINARSKI FAKULTET

SVEUČILIŠNI INTEGRIRANI PRIJEDIPLOMSKI I DIPLOMSKI
STUDIJ *VETERINARSKA MEDICINA*

DIPLOMSKI RAD

Mirna Mandić

Istraživanje deformacija koštanog sustava u riba iz srednjeg Jadrana

Zagreb, 2024.

Mirna Mandić

Zavod za biologiju i patologiju riba i pčela

Predstojnik: izv. prof. dr. sc. Krešimir Matanović

Mentori: prof. dr. sc. Emil Gjurčević i izv. prof. dr. sc. Krešimir Matanović

Članovi Povjerenstva za obranu diplomskog rada:

1. izv. prof. dr. sc. Hrvoje Capak
2. izv. prof. dr. sc. Krešimir Matanović
3. prof. dr. sc. Petar Džaja
4. prof. dr. sc. Emil Gjurčević (zamjena)

Rad sadržava 26 stranica, 14 slika, 34 literaturna navoda.

ZAHVALA

Iskreno se zahvaljujem svojim mentorima, prof. dr. sc. Emilu Gjurčeviću i izv. prof. dr. sc. Krešimiru Matanoviću, koji su mi pružili veliku čast omogućivši mi izradu diplomskog rada pod svojim vodstvom. Hvala Vam na posvećenom vremenu, prenesenom znanju i podupiranju pri izradi ovog diplomskog rada.

Zahvaljujem i izv. prof. dr. sc. Hrvoju Capaku i Davoru Mataiću, rtg. tehn. koji su omogućili korištenje RTG uređaja za potrebe ovog rada.

Neizmjerne sam zahvalna dragoj prof. dr. sc. Tajani Trbojević Vukičević koja mi je bila velika podrška i oslonac od prvih fakultetskih dana pa sve do sada, kao i ostatku Zavoda za anatomiju, histologiju i embriologiju.

Hvala svim mojim prijateljima i kolegama koji su bili uz mene u ovom velikom i važnom periodu života.

Najveće hvala mojim roditeljima, Renati i Novici, bratu Franu, baki Mariji, djedu Josipu te zaručniku Ivanu na neizmjernoj ljubavi, razumijevanju i podršci. Hvala i ostatku moje obitelji, onima koji više nisu tu uz mene, baki Branki i djedu Juri. Bako, znam da bi bila ponosna. Volim vas sve.

POPIS PRILOGA

Slika 1. Lastavica balavica (*Chelidonichthys lucerna*)

Slika 2. Prikaz srednjeg Jadrana s označenim položajima ulova deformiranih primjeraka lastavica balavica (*Chelidonichthys lucerna*)

Slika 3. Broj i postotni udio lastavica balavica (*Chelidonichthys lucerna*) s deformacijom koštanog sustava u ukupno istraženom uzorku

Slika 4. Makroskopski izgled lastavice balavice 1

Slika 5. Rendgenogram (profilni prikaz) lastavice balavice 1

Slika 6. Preparat kralježnice lastavice balavice 1

Slika 7. Makroskopski izgled lastavice balavice 2

Slika 8. Rendgenogram (profilni prikaz) lastavice balavice 2

Slika 9. Rendgenogram (sagitalni prikaz) lastavice balavice 2

Slika 10. Makroskopski izgled lastavice balavice 3

Slika 11. Rendgenogram lastavice balavice 3 (profilni prikaz)

Slika 12. Preparat kralježnice lastavice balavice 3

Slika 13. Prikaz učestalosti pojavljivanja određenih povijanja kralježnice na pojedinom kralješku

Slika 14. Prikaz učestalosti pojavljivanja hemivertebri na pojedinom kralješku

SADRŽAJ

1. UVOD.....	1
2. PREGLED REZULTATA DOSADAŠNJIH ISTRAŽIVANJA	3
2.1. Deformacije koštanog sustava u slobodno živućih morskih riba	3
2.2. Lastavica balavica (<i>Chelidonichthys lucerna</i>).....	4
3. MATERIJAL I METODE.....	6
3.1. Podrijetlo uzoraka.....	6
3.2. Rendgenografija i patomorfologija.....	7
4. REZULTATI	8
4.1. Rendgenografija i patomorfologija.....	9
5. RASPRAVA.....	16
6. ZAKLJUČCI	19
7. LITERATURA	20
8. SAŽETAK.....	24
9. SUMMARY.....	25
10. ŽIVOTOPIS.....	26

1. UVOD

Deformacije koštanog sustava utvrđene su kod brojnih vrsta riba, u različitim fazama njihovog života i u različitim životnim uvjetima (BENGTSSON i sur., 1975.; PAPERNA, 1978.; AFONSO i sur., 2000.; AL-HARBI, 2001.; WITTEN i sur., 2005.; GJURČEVIĆ i sur., 2007.; GAVRILOVIĆ i sur., 2009.; KUŽIR i sur., 2009.). Povijesni podaci pokazuju njihovu prisutnost već na fosilima riba iz razdoblja miocena (TURNBULL, 2006.). Nadalje, i GUDER (1936.) navodi podatak iz 16. i 17. stoljeća o prisutnosti deformacija u riba. Prvo detaljnije istraživanje o deformacijama koštanog sustava u slobodno živućih morskih riba objavio je DAWSON (1964.).

Deformacije koštanog sustava javljaju se kako u uzgajanih, tako i u slobodno živućih riba. Češće se pojavljuju u uzgajanih, nego u slobodno živućih riba (FIJAN, 2006.; GJURČEVIĆ, 2010.). Kao što je spomenuto, mogu se pojaviti u različitim fazama života. Kada se pojave u ranim fazama života, mogu negativno utjecati na sposobnost preživljavanja. Kod uzgajanih riba, povećavaju troškove proizvodnje i smanjuju prodajnu vrijednost ribe na tržištu (BERILLIS, 2015.).

Glavni čimbenici koji dovode do nastanka deformacija koštanog sustava uključuju genetske i okolišne čimbenike, neadekvatnu ili neuravnoteženu hranidbu te različite bolesti. Ovdje treba posebno istaknuti i onečišćenje okoliša, kao i otrove koji nastaju prilikom raspadanja algi, a koji mogu dovesti do nastanka deformacija (SERGI i sur., 2022.). Deformacije se javljaju na osovinskom (kralježnica i kosti glave) i privjesnom kosturu, tj. kostima peraja. Na kralježnici se manifestiraju kao različita povijanja u obliku lordoze, kifoze i/ili skolioze te kao promjene položaja i/ili oblika jednog ili više kralježaka i pripadajućih izdanaka (GJURČEVIĆ, 2010.). Od brojnih deformacija koštanog sustava koje se mogu pojaviti u riba, lordoza se pojavljuje najčešće (JAWAD i sur., 2022.), a kifoza puno rjeđe (BOGLIONE i sur., 1995.).

Podaci o sustavnom praćenju pojavnosti deformacija koštanog sustava u prirodnim ribljim populacijama su veoma oskudni, a saznanja o ovoj problematici uglavnom su bazirana na izvješću o slučajevima. Tek posljednjih godina primjetan je porast broja istraživanja o deformacijama koštanog sustava u slobodno živućih riba (CHATZAKIS i sur., 2024.).

U ovom će se istraživanju utvrditi prisutnost i učestalost pojavljivanja deformacija koštanog sustava u određenih prirodnih ribljih populacija iz srednjeg Jadrana, tj. u populaciji lastavice balavice (*Chelidonichthys lucerna*). U svrhu postavljanja dijagnoze, koristit će se

rendgenološka pretraga, kao i suhi preparati riba s kojih su uklonjena meka tkiva. Nadalje, cilj istraživanja je i na temelju dobivenih nalaza odrediti mogući uzrok nastanka ovih poremećaja. Hipoteza istraživanja je da se deformacije koštanog sustava učestalo pojavljuju u određenih prirodnih ribljih populacija u Jadranskom moru.

Istraživanje će rezultirati detaljnim opisom patoloških promjena i utvrđivanjem mogućeg uzroka njihova nastanka, čime će pridonijeti rješavanju ove složene problematike i dosadašnjim saznanjima o deformacijama koštanog sustava u slobodno živućih morskih riba.

2. PREGLED REZULTATA DOSADAŠNJIH ISTRAŽIVANJA

2.1. Deformacije koštanog sustava u slobodno živućih morskih riba

Iako je posljednjih godina primjetan porast broja istraživanja o deformacijama koštanog sustava u slobodno živućih morskih riba (CHATZAKIS i sur., 2024.), podaci o ovoj problematici su veoma oskudni, a saznanja su bazirana uglavnom na izvješću o slučajevima. Od novijih istraživanja o deformacijama u slobodno živućih morskih riba treba izdvojiti ono koje su proveli CHATZAKIS i sur. (2024.) na deset vrsta morskih riba u Egejskom moru. Autori su u svom istraživanju utvrdili različite vrste deformacija na kostima glave, kralježnici te leđnoj i repnoj peraji. Kao najčešće deformacije koje se pojavljuju na kralježnici, navode lordozu, kifožu i kifožu-lordozu. I JAWAD i sur. (2022.) istražuju prisutnost deformacija koštanog sustava u različitim slobodno živućih morskih riba, ali u Mramornom moru. Autori su u ovom istraživanju utvrdili prisutnost deformacija na kostima glave i kralježnici, a kao najčešće deformacije koje se pojavljuju na kralježnici (trupnom i repnom dijelu) navode srašćavanje kralježaka i kifožu-lordozu. Uz obalu Portugala, prisutnost deformacija u slobodno živućih riba, tj. u riba iz porodice glavoča (Gobiidae), istraživali su LOPES DA CUNHA i ANTUNES (1999.) te ANTUNES i LOPES DA CUNHA (2002.). LOPES DA CUNHA i ANTUNES (1999.) su tako kod četiri vrste glavoča podrijetlom iz estuarija Tagus, i to glavoča blatara (*Gobius niger*), glavoča mrkulja (*Gobius paganellus*), glavoča pješčanog (*Pomatoschistus minutus*) te vrste *Pomatoschistus microps*, utvrdili različite deformacije na kralježnici (povijanje kralježnice, kalusno zadebljanje na tijelima kralježaka te srašćavanje tijela kralježaka) i kostima repne peraje. Nasuprot tome, ANTUNES i LOPES DA CUNHA (2002.) su kod glavoča blatara podrijetlom iz estuarija Sado utvrdili deformacije na zubima, kralježnici (skraćenje i zadebljanje tijela kralježaka) i kostima repne peraje. Zanimljiv je i podatak da se kod glavoča blatara podrijetlom iz estuarija Sado deformacije češće pojavljuju kod mužjaka, nego kod ženki (ANTUNES i LOPES DA CUNHA, 2002.).

U Jadranskom i Karinskom moru prisutnost deformacija u slobodno živućih riba istraživali su TUTMAN i sur. (2000.), DULČIĆ (2004.) te ZUPIČIĆ (2016.). TUTMAN i sur. (2000.) utvrdili su tako kod gavuna veleljuskaša (*Atherina boyeri*), podrijetlom iz srednjeg Jadrana, različite deformacije, ali samo na kralježnici (povijanje kralježnice, zadebljanje tijela kralježaka). Nadalje, baš kao i LOPES DA CUNHA i ANTUNES (1999.) te ANTUNES i LOPES DA CUNHA (2002.), DULČIĆ (2004.) također opisuje deformacije koštanog sustava

u riba iz porodice glavoča, ali u Karinskom moru. Autor je tako utvrdio različite deformacije kralježnice kod glavoča travaša (*Zosterisessor ophiocephalus*). Kao najčešće deformacije opisuje kifoza, lordoza i skolioza koje se pojavljuju na jednom ili više mjesta na kralježnici. Kao i ANTUNES i LOPES DA CUNHA (2002.), DULČIĆ (2004.) nadalje navodi da se deformacije češće pojavljuju u mlađih primjeraka. Deformacije koštanog sustava kod glavoča travaša podrijetlom iz Karinskog mora opisuje i ZUPIČIĆ (2016.). U ovom su istraživanju kod glavoča travaša utvrđena različita povijanja kralježnice (lordoza, skolioza, kifoza, LSK sindrom), kao i promjene oblika i/ili položaja tijela kralježaka (skraćenje tijela, zadebljanje rubova tijela i/ili zigapofiza, napuknuće tijela te subluksacija) i izdanaka (povijanja, povećanje ili smanjenje dužine te širine hemalnih i neuralnih izdanaka, rascjep vrhova neuralnih izdanaka).

2.2. Lastavica balavica (*Chelidonichthys lucerna*)

Lastavica balavica (Slika 1) je riba iz porodice štitoglavki (Triglidae). Riba ove porodice imaju izduženo, valjkasto tijelo i veliku glavu prekrivenu koštanim pločicama s bodljama i grebenčićima. Gubica im nije račvasta ili je plitko račvasta, a usta su završna ili podzavršna. Imaju dvostruku leđnu peraju i češljaste (ktenoidne) ili okruglaste (cikloidne) ljuste. Uz lastavicu balavicu u Jadranskom moru obitava još sedam vrsta porodice štitoglavki: lastavica prasica (*Trigla lyra*), kokot bijelac (*Chelidonichthys cuculus*), kokot barjaktar (*Chelidonichthys obscurus*), kokot sivac (*Eutrigla gurnardus*), kokotić oštruljić (*Lepidotrigla cavillone*), kokotić (*Lepidotrigla dieuzeidei*) i lastavica glavulja (*Chelidonichthys lastoviza*) (JARDAS, 1996.; DULČIĆ i KOVAČIĆ, 2020.).

Osim u Jadranskom moru, lastavica balavica rasprostranjena je i u istočnom Atlantskom oceanu, uz dijelove obale zapadne Afrike, u Sredozemnom i Crnom moru (DULČIĆ i KOVAČIĆ, 2020.). Živi na muljevitom, stjenovitom i muljevito-pjeskovitom dnu, do dubine od 300 m. Mrijesti se zimi i tijekom proljeća (GRUBIŠIĆ, 1990.; JARDAS, 1996.). Naraste do dužine od 88 cm i tjelesne mase do 6 kg (DULČIĆ i KOVAČIĆ, 2020.). Ženke su obično nešto veće od mužjaka (ISMEN i sur., 2004.; ERYILMAZ i MERIÇ, 2005.; CICEK i sur., 2008.). Hrani se rakovima, ribama i glavonošcima (COLLOCA i sur., 1994.; MORTE i sur., 1997.; LABROPOULOU i MACHIAS, 1998.; BOUDAYA i sur., 2008.; DULČIĆ i KOVAČIĆ, 2020.).

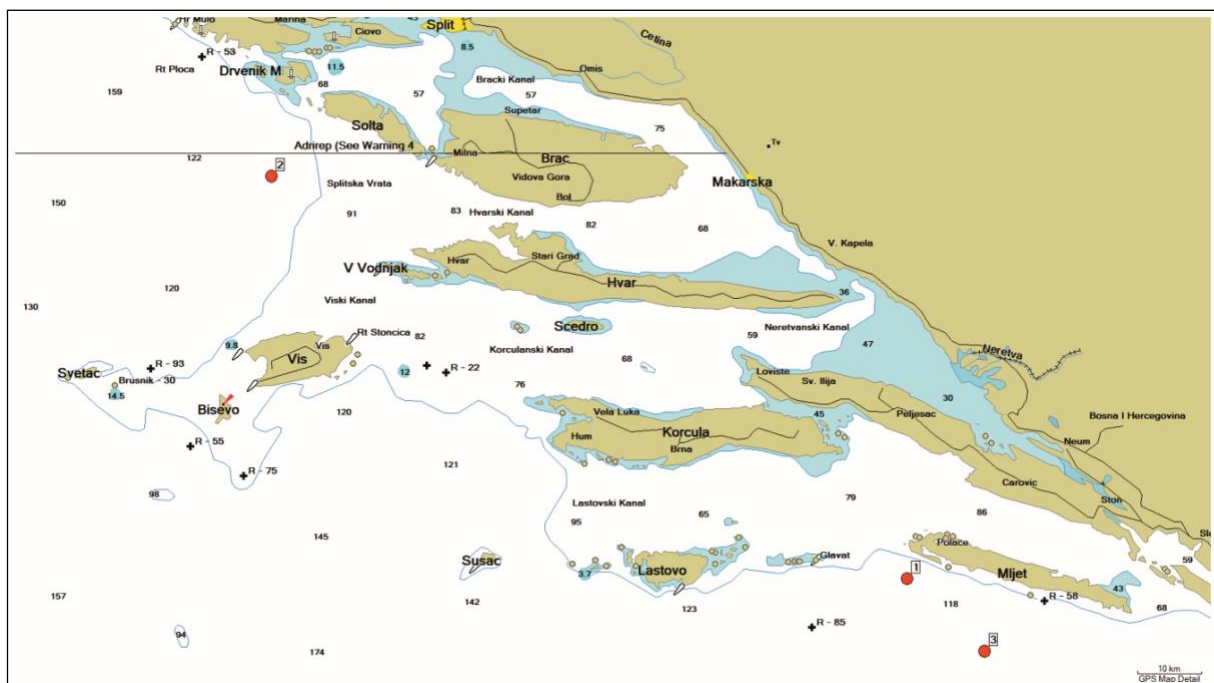


Slika 1. Lastavica balavica (*Chelidonichthys lucerna*)

3. MATERIJAL I METODE

3.1. Podrijetlo uzoraka

U diplomskom radu prikazan je nalaz deformacija kralježnice u lastavica balavica (*Chelidonichthys lucerna*) podrijetlom iz srednjeg Jadrana (Slika 2). Sve lastavice balavice su ulovljene selektivnim ribolovom pučinskim parangalima prethodnih godina, tj. tijekom 2021. i 2022. godine. Ulovljenu ribu preuzeli su u iskrcajnim lukama djelatnici Veterinarskog fakulteta. Ukupno je prikupljeno 14 odraslih primjeraka lastavica balavica. Vrsta je određena prema ključevima za određivanje morskih riba Jadranskog mora (JARDAS, 1996.; DULČIĆ i KOVAČIĆ, 2020.). Istraživanje je provedeno u sklopu projekta „Unapređenje suradnje između ribara i znanstvenika u svrhu uvođenja naprednih tehnologija označavanja ribolovnih alata, zaštite zdravlja riba i očuvanja okoliša“ (korisnik projekta: Institut Ruđer Bošković; ustanova partner: Veterinarski fakultet). Projekt je financiran putem Operativnog programa za pomorstvo i ribarstvo Republike Hrvatske iz Europskog fonda za pomorstvo i ribarstvo (EFPR).



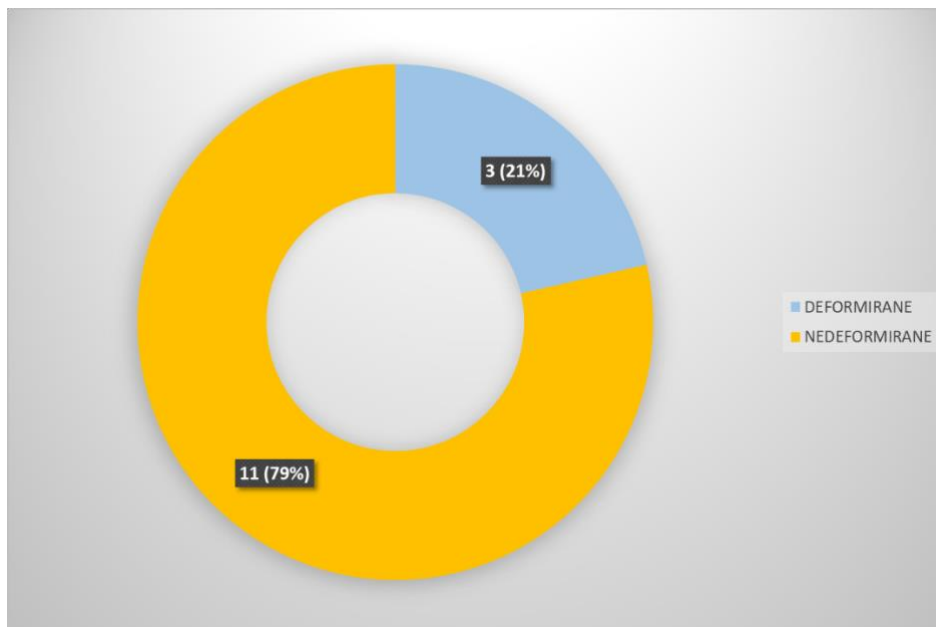
Slika 2. Prikaz srednjeg Jadrana s označenim položajima ulova deformiranih primjeraka lastavica balavica (*Chelidonichthys lucerna*)

3.2. Rendgenografija i patomorfologija

Nakon preuzimanja ulovljenih lastavica balavica, obavljen je zdravstveni pregled i svi primjerci s tjelesnim nepravilnostima dostavljeni su na Veterinarski fakultet u svrhu postavljanja dijagnoze. Za rendgenološku dijagnostiku napravljena je nativna rendgenološka pretraga na MULTIX COMPACT K rendgenskom uređaju (Siemens). Ribe su snimane u standardnim projekcijama, profilno i sagitalno. Elementi ekspozicije pri snimanju u obje projekcije iznosili su 55 kV i 7,1 mAs. Radi boljeg prikaza pojedinih deformiteta i detaljnog opisa patoloških promjena, svi primjerci s tjelesnim nepravilnostima potom su očišćeni od većih ostataka mekih tkiva i kuhani u otopini detergenta. Tako očišćeni i odmašćeni preparati kralježnice držani su tijekom 12 sati u 4 %-tnoj otopini vodikova peroksida. Radi lakšeg određivanja položaja pojedinih deformiteta i opisa patoloških promjena na kralježnici, dobiveni preparati su fotografirani, a kralježnica je podijeljena na trupni i repni dio (GJURČEVIĆ, 2010.). Kao početak repnog dijela kralježnice uzet je 12. kralježak, tj. prvi kralježak s hemalnim kanalom.

4. REZULTATI

Kod lastavica balavica podrijetlom iz srednjeg Jadrana, ulovljenih selektivnim ribolovom pučinskim parangalima u sklopu provedbe projekta „Unapređenje suradnje između ribara i znanstvenika u svrhu uvođenja naprednih tehnologija označavanja ribolovnih alata, zaštite zdravlja riba i očuvanja okoliša“ koji je financiran putem Operativnog programa za pomorstvo i ribarstvo Republike Hrvatske iz Europskog fonda za pomorstvo i ribarstvo (EFPR), utvrđene su deformacije koštanog sustava. Od ukupno 14 dostavljenih lastavica balavica, deformacije koštanog sustava utvrđene su kod tri primjerka (21,4 %), dužine tijela od 45 do 57 cm i tjelesne mase od 1400 do 2475 g (Slika 3). Kod sva tri primjerka deformacije su utvrđene na kralježnici, a kod jednog primjerka i na rebrima. Kod deformiranih primjeraka, patološke promjene na kralježnici vidljive su kao različiti oblici i stupnjevi povijanja kralježnice (lordoza, skolioza i kifoza), ali i kao različite promjene na tijelima kralježaka (hemivertebre, skraćenje tijela, zadebljanja njihovih rubova i/ili zigapofiza, te napuknuća tijela kralješka) i pripadajućim izdanakima (povijanja izdanaka, povećanje/smanjenje dužine i/ili širine neuralnih i hemalnih izdanaka). Oblik, intenzitet i položaj uočenih promjena djelomično se razlikovao među deformiranim primjercima.



Slika 3. Broj i postotni udio lastavica balavica (*Chelidonichthys lucerna*) s deformacijom koštanog sustava u ukupno istraženom uzorku

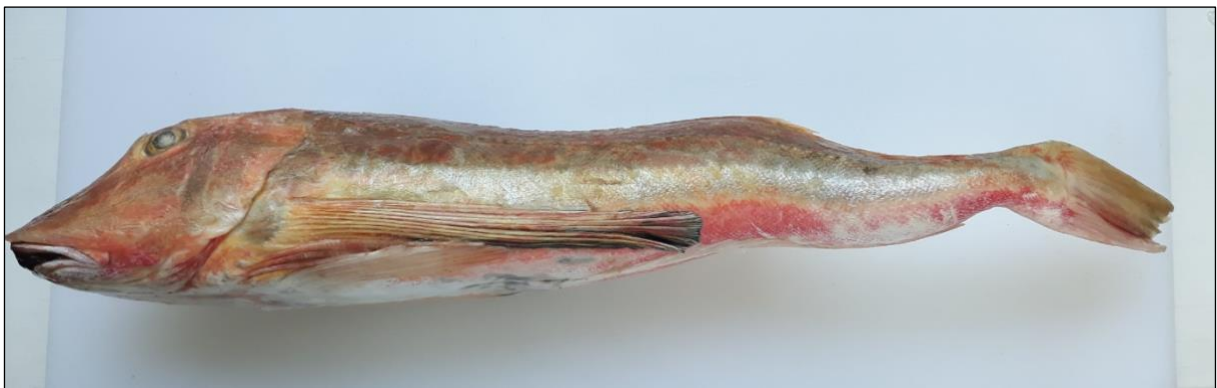
4.1. Rendgenografija i patomorfologija

Rendgenološki nalazi i nalazi dobiveni na preparatima kralježnica s kojih su uklonjena meka tkiva prikazani su pojedinačno za svaku deformiranu ribu.

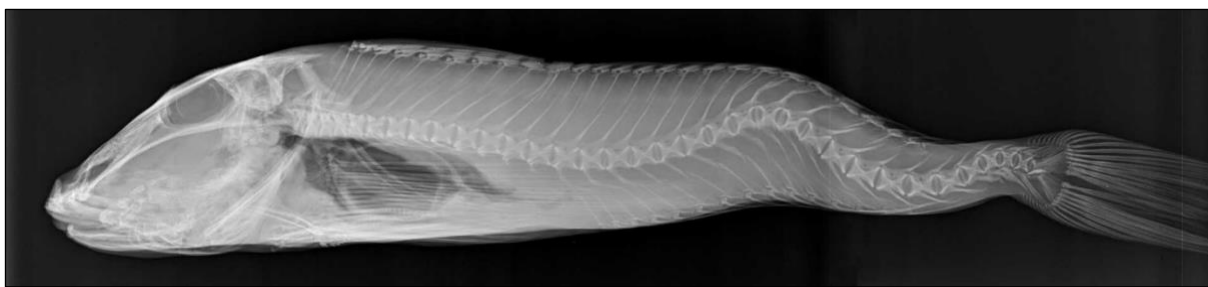
Riba 1. (dužina tijela 56 cm i tjelesna masa 2025 g) (Slika 4)

Rendgenografski na profilnom prikazu (Slika 5) vidljiva su dva dorzalna povijanja kralježnice (kifoze), kranijalno koje se proteže između 18. i 25. kralješka (vrh u visini 22. kralješka) i kaudalno koje se proteže između 30. i posljednjeg repnog kralješka (vrh u visini 32. kralješka). Na vrhu zakrivljenosti, tijela kralježaka neznatno su skraćena, a neuralni i hemalni izdanci zadebljani i povijeni. Na sagitalnom prikazu, u dijelu kralježnice između 22. i 30. kralješka, vidljive su dvije skoliotične promjene, kranijalna koja pokazuje povijanje u desnu stranu i proteže se između 22. i 25. kralješka (vrh u visini 24. kralješka) te kaudalna koja pokazuje povijanje u lijevu stranu i proteže se između 25. i 30. kralješka (vrh u visini 27. kralješka). Tijela 23., 24. i 25. kralješka neznatno su skraćena.

Na preparatu kralježnice s koje su uklonjena meka tkiva (Slika 6) jasno se ističu zadebljanja rubova tijela pojedinih kralježaka i povijanje pojedinih neuralnih izdanaka. Kranijalni i kaudalni rubovi tijela od 23. do 25. kralješka zadebljani su na desnoj strani, a od 26. do 28. kralješka na lijevoj strani. Neuralni izdanci 20., 21., 22., 23. i 24. kralješka usmjereni su kaudalno i blago povijeni u lijevu stranu, a neuralni izdanci 25., 26., 27., 28. i 29. kralješka usmjereni su kranijalno i blago povijeni u desnu stranu.



Slika 4. Makroskopski izgled lastavice balavice 1



Slika 5. Rendgenogram (profilni prikaz) lastavice balavice 1



Slika 6. Preparat kralježnice lastavice balavice 1

Riba 2. (dužina tijela 57 cm i tjelesna masa 2475 g) (Slika 7)

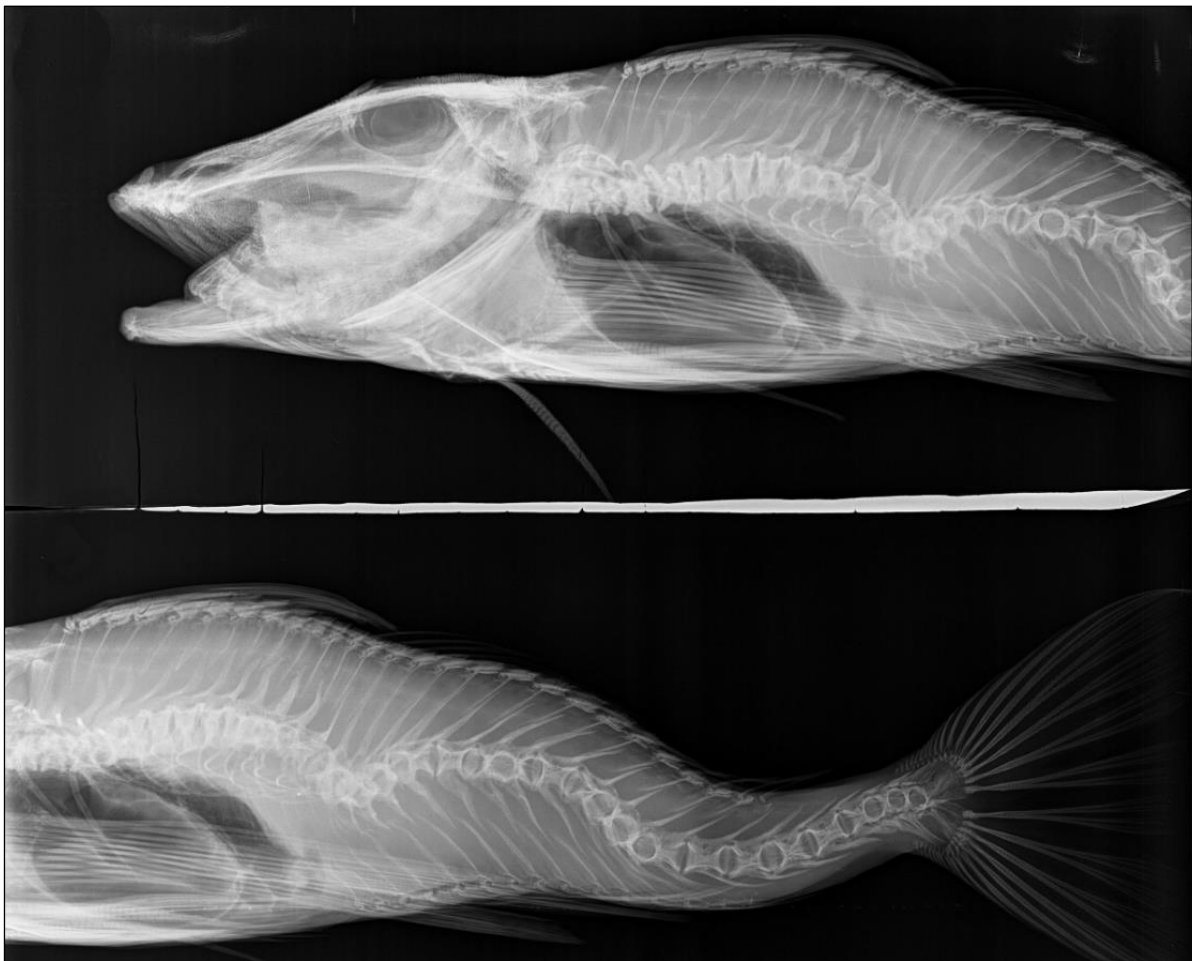
Na profilnom prikazu (Slika 8) vidljive su deformacije rebara i dva ventralna povijanja kralježnice (lordoze), kranijalno koje započinje u visini 10. i pruža se sve do 18. kralješka, i kaudalno koje se proteže između 22. i 31. kralješka s vrhom zakrivljenosti u visini 28. kralješka. U kranijalno povijenom dijelu kralježnice, svi neuralni i hemalni izdanci vidljivo su povijeni. Tijela 23., 24. i 25. kralješka skraćena su, a njihovi intervertebralni prostori ne mogu se diferencirati. Na sagitalnom prikazu (Slika 9) vidljiva su četiri uzastopna skoliotična povijanja kralježnice koja se protežu od 9. do 32. kralješka. Prva skoliotična promjena pokazuje povijanje u lijevu stranu, započinje u visini 9., a završava u visini 15. kralješka (vrh zakrivljenosti između 12. i 13. kralješka). Druga skoliotična promjena pokazuje povijanje u desnu stranu i proteže se između 15. i 19. kralješka (vrh zakrivljenosti u visini 18. kralješka). Treća skoliotična promjena pokazuje povijanje u lijevu stranu i proteže se između 19. i 23. kralješka (vrh u visini 22. kralješka), a četvrta skoliotična promjena pokazuje povijanje u desnu stranu i proteže se između 23. i 32. kralješka (vrh u visini 27. kralješka).

Na preparatu kralježnice s koje su uklonjena meka tkiva jasno se ističu određena povijanja kralježnice (skoliotično-lordotično povijanje), kao i promjene oblika tijela kralježaka te povijanja neuralnih i hemalnih izdanaka između 9. i 32. kralješka. Promjene oblika tijela kralježaka vidljive su kao: hemivertebre, zadebljanja kranijalnih i kaudalnih rubova tijela i

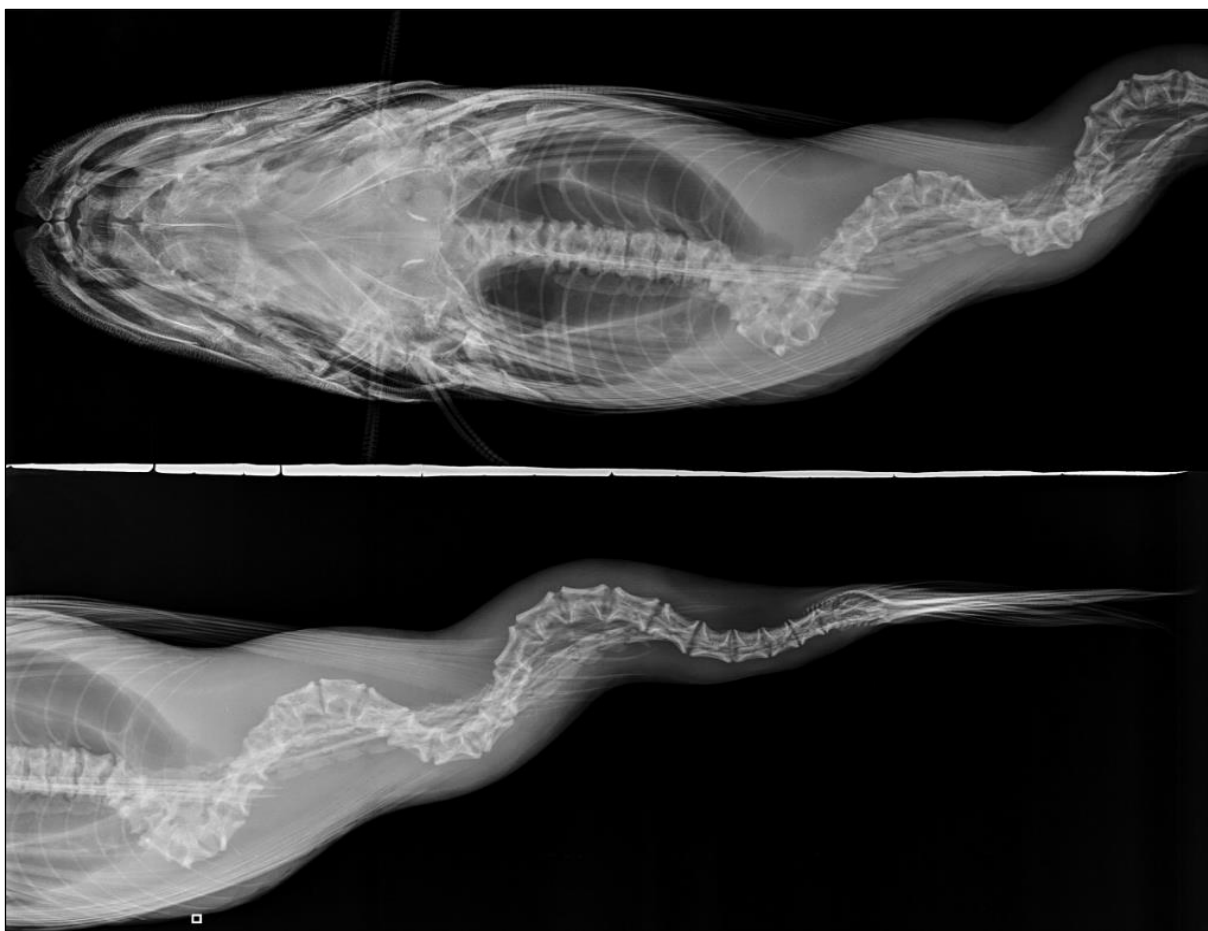napuknuće tijela kralješka. Hemivertebre, sa širom bazom tijela okrenutom u lijevu stranu, su 12. i 13. kralježak, kranijalni i kaudalni rubovi tijela zadebljani su u području između 11. i 14., odnosno 17. i 20. kralješka, a napuknuće tijela se uočava na lateralnoj stijenci 10. kralješka.



Slika 7. Makroskopski izgled lastavice balavice 2



Slika 8. Rendgenogram (profilni prikaz) lastavice balavice 2



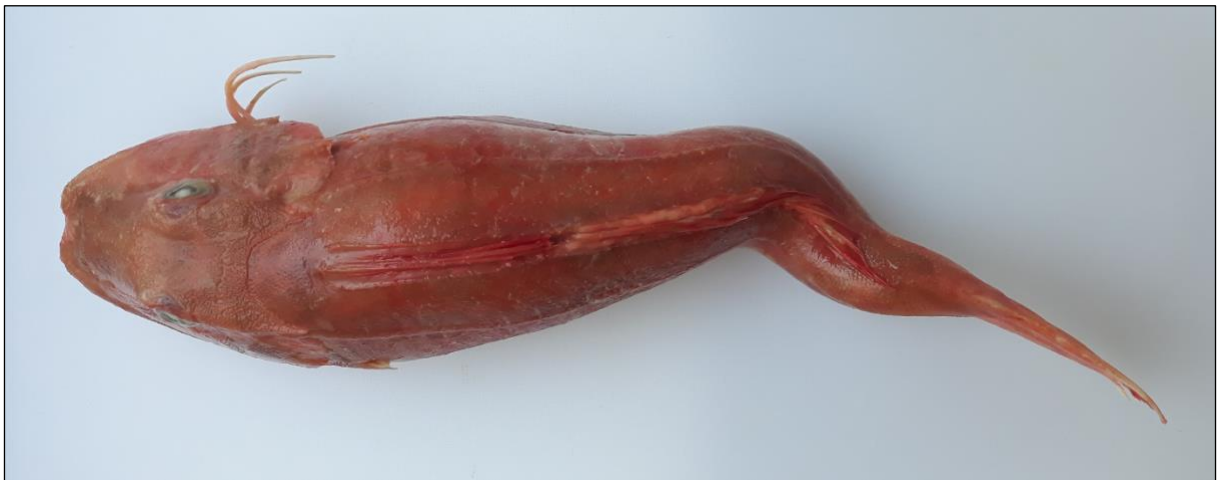Slika 9. Rendgenogram (sagitalni prikaz) lastavice balavice 2

Riba 3. (dužina tijela 45 cm i tjelesna masa 1400 g) (Slika 10)

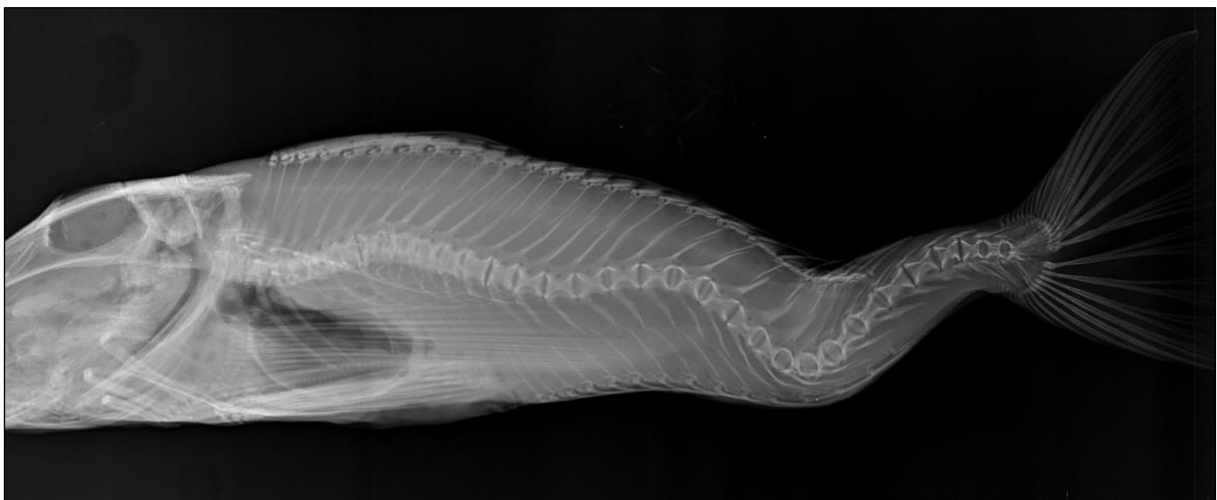
Rendgenografski na profilnom prikazu (Slika 11) vidljiva su dva povijanja kralježnice, kranijalno položeno dorzalno povijanje (kifoza) koje se proteže između 5. i 13. kralješka (vrh u visini 9. kralješka) te kaudalno položeno ventralno povijanje (lordoza) koje se proteže između 21. i 30. kralješka (vrh između 25. i 26. kralješka). U cijelom lordotičnom dijelu kralježnice, neuralni i hemalni izdanci vidljivo su povijeni. Na profilnom prikazu jasno se ističe i promjena oblika tijela prvih trupnih kralježaka koji su neznatno skraćeni. Na sagitalnom prikazu uočava se sedam uzastopnih skoliotičnih povijanja kralježnice koja se protežu od baziokcipitalne kosti sve do repne peraje. Prva skoliotična promjena pokazuje povijanje u desnu stranu (započinje u visini 1., a završava u visini 5. kralješka), druga skoliotična promjena pokazuje povijanje u lijevu stranu (započinje u visini 5., a završava u visini 11. kralješka), treća skoliotična promjena pokazuje povijanje u desnu stranu (započinje u visini 11., a završava u visini 16. kralješka). U

dijelu kralježnice između 16. i posljednjeg repnog kralješka, vidljiva su još četiri blaža skoliotična povijanja, prvo u lijevu stranu, a zadnje u desnu stranu.

Na preparatu kralježnice (Slika 12) s koje su uklonjena meka tkiva jasno se ističu određena povijanja kralježnice (skoliotično-kifotično i lordotično povijanje), kao i promjene oblika tijela kralježaka te povijanja neuralnih i hemalnih izdanaka. Promjene oblika tijela kralježaka vidljive su kao: hemivertebre, zadebljanja rubova tijela i zigapofiza. Hemivertebre su 9. i 13. kralježak, a za posljedicu imaju skoliotično-kifotično povijanje trupnog dijela kralježnice. Rubovi tijela i zigapofize 6., 7., 8., 9. i 10. kralješka zadebljani su na lijevoj, a 11., 12., 13. i 14. kralješka na desnoj strani te nastaju kao prilagodba na skoliotično-kifotično promjenu.



Slika 10. Makroskopski izgled lastavice balavice 3

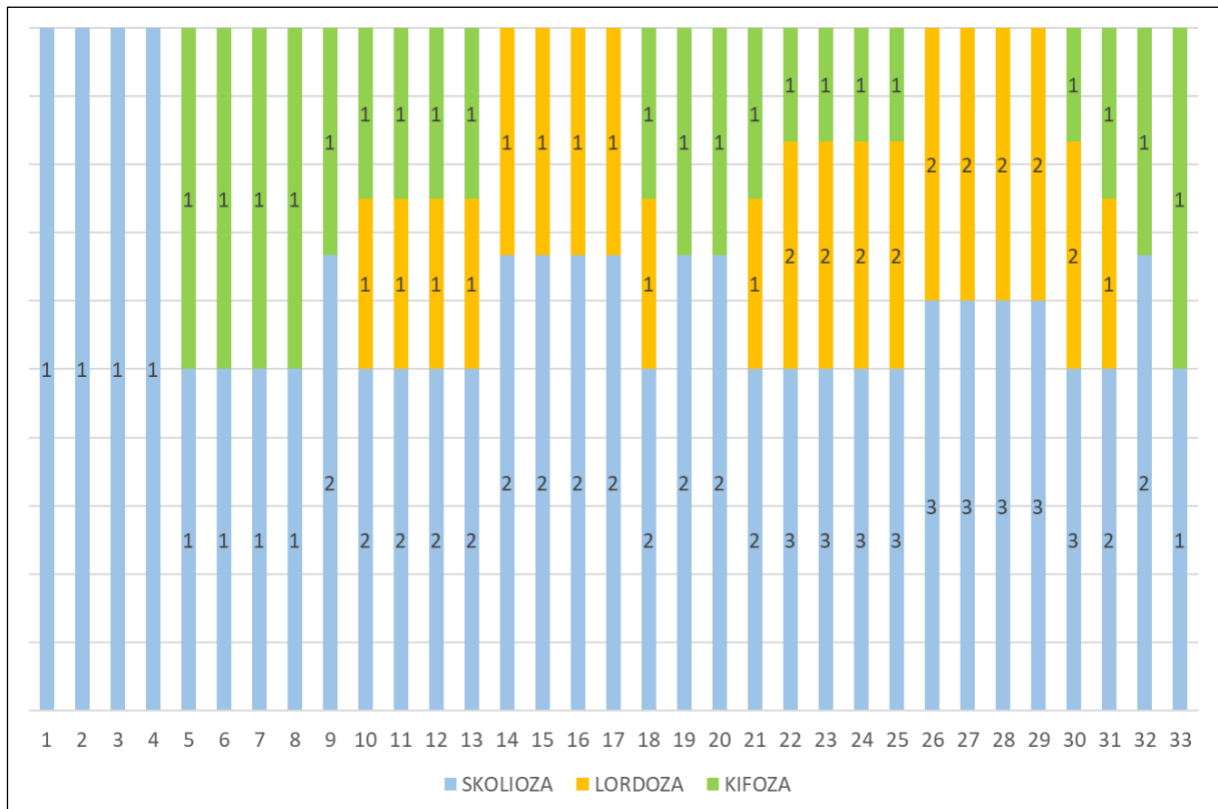


Slika 11. Rendgenogram lastavice balavice 3 (profilni prikaz)

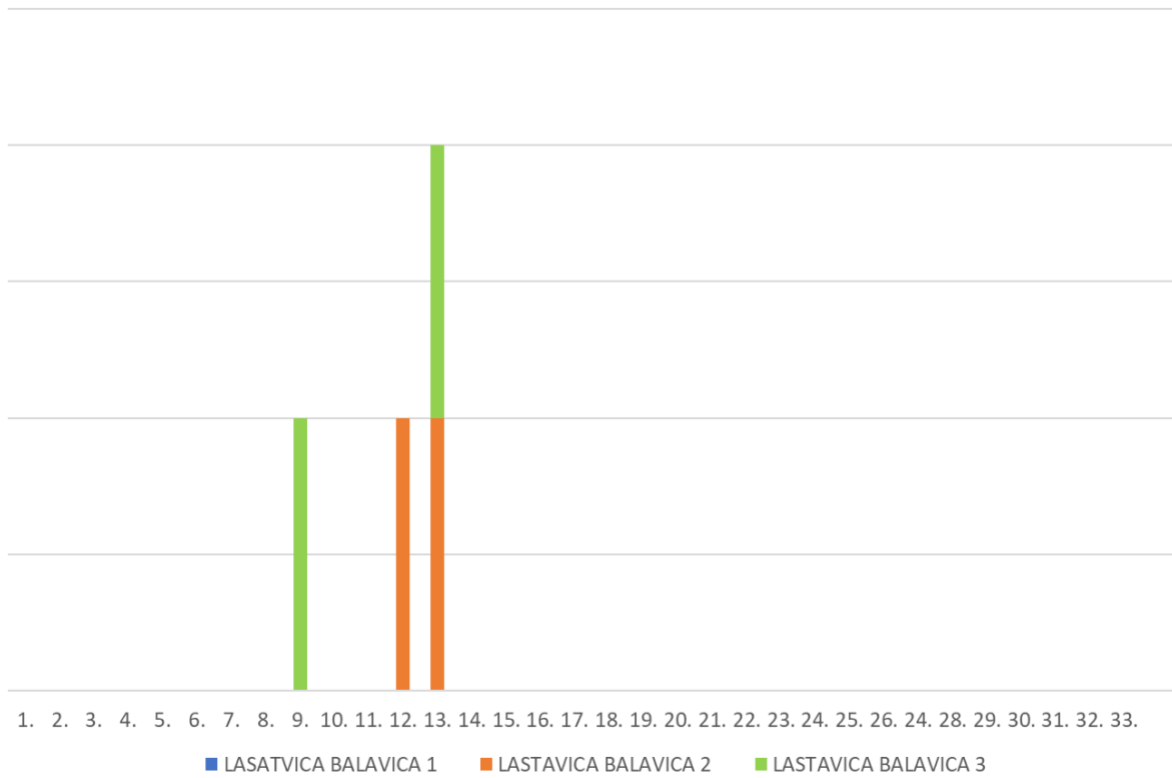


Slika 12. Preparat kralježnice lastavice balavice 3

Učestalost pojavljivanja određenih povijanja kralježnice (skolioza, lordoza, kifoza) na pojedinim kralješcima deformiranih lastavica balavica prikazana je na Slici 13, a učestalost pojavljivanja hemivertebri kod deformiranih lastavica balavica na Slici 14.



Slika 13. Prikaz učestalosti pojavljivanja određenih povijanja kralježnice na pojedinom kralješku



Slika 14. Prikaz učestalosti pojavljivanja hemivertebri na pojedinom kralješku

5. RASPRAVA

Istražujući prisutnost i učestalost pojavljivanja deformacija koštanog sustava u populaciji lastavice balavice iz srednjeg Jadrana, deformacije su utvrđene u tri odrasla primjerka (dužine tijela od 45 do 57 cm i tjelesne mase od 1400 do 2475 g). Prema dostupnoj literaturi, u slobodno živućih riba deformacije koštanog sustava se češće pojavljuju u mlađih kategorija (ANTUNES i LOPES DA CUNHA, 2002.; DULČIĆ, 2004.). To se može objasniti činjenicom da će deformacije koštanog sustava, pri čemu se prvenstveno misli na deformacije kralježnice, utjecati na sposobnost plivanja i posljedično sposobnost izbjegavanja neprijatelja, što će za posljedicu imati smanjeno preživljavanje takvih deformiranih primjeraka (FIJAN, 2006.; GJURČEVIĆ, 2010.). Dakle, što je veći dio kralježnice zahvaćen deformacijama, to će poremećaji u načinu plivanja biti veći, a sposobnost izbjegavanja neprijatelja manja (FIJAN, 2006.; GJURČEVIĆ, 2010.). Budući da su za ovo istraživanje lastavice balavice lovljene isključivo selektivnim ribolovom pučinskim parangalima te da su ulovljeni samo odrasli primjerci, za pretpostaviti je da bi kod mlađih lastavica balavica podrijetlom iz srednjeg Jadrana učestalost pojavljivanja deformacija i intenzitet promjena bili veći. Valja napomenuti da utvrđeni postotak deformiranih lastavica balavica ne predstavlja njihov stvarni udio u populaciji ove vrste u srednjem Jadranu. Naime, tri analizirana primjerka s vidljivim deformacijama ribari su, prema dogovoru, izdvojili iz ukupnog ulova lastavice balavice tijekom trajanja projekta, dok preostalih 11 pregledanih primjeraka čini nasumičan uzorak.

Kao što je prije spomenuto, deformacije koštanog sustava u slobodno živućih morskih riba u Jadranskom i Karinskom moru najčešće se pojavljuju na kralježnici (TUTMAN i sur., 2000.; DULČIĆ, 2004.; ZUPIČIĆ, 2016.). To je u skladu s rezultatima dobivenim u ovom istraživanju, iako su kod jedne lastavice balavice deformacije utvrđene i na rebrima. U svrhu postavljanja dijagnoze i detaljnog opisa patoloških promjena na kralježnici lastavica balavica, u ovom istraživanju korištena je rendgenografija i patomorfologija. Rendgenografski na standardnim projekcijama i makroskopski na preparatu, kod deformiranih primjeraka, patološke promjene na kralježnici vidljive su kao različiti oblici i stupnjevi povijanja kralježnice, ali i kao različite promjene na tijelima kralježaka i pripadajućim izdancima. Kao povijanja kralježnice utvrđene su lordoza, skolioza i kifoza, dok su na tijelima kralježaka utvrđene promjene kao hemivertebra, skraćenje tijela, zadebljanje rubova tijela i/ili zigapofiza te napuknuće tijela. Na izdancima kralježaka kod deformiranih lastavica balavica utvrđena su različita povijanja te povećanje/smanjenje dužine i/ili širine neuralnih i hemalnih izdanaka.

Dobiveni rezultati djelomično su u skladu s rezultatima istraživanja deformacija koštanog sustava kod slobodno živućih morskih riba u Jadranskom i Karinskom moru drugih autora (TUTMAN i sur., 2000.; DULČIĆ, 2004.; ZUPIČIĆ, 2016.). Naime, pri istraživanju deformacija koštanog sustava, pojedini su se autori kod snimanja koristili samo jednom projekcijom (TUTMAN i sur., 2000.; DULČIĆ, 2004.), što može rezultirati nepotpunim nalazima. Također, u dosadašnjim istraživanjima rijetko su korišteni preparati kralježnica s kojih su uklonjena meka tkiva (ZUPIČIĆ, 2016.), unatoč tome takva analiza omogućuje dobivanje detaljnijih nalaza (KUŽIR i sur., 2009.; GJURČEVIĆ, 2010.). Kao nalaz na kralježnici deformiranih glavoča travaša, DULČIĆ (2004.) navodi kifoza, lordoza i skolioza koje se pojavljuju na jednom ili više različitih mjesta. Zanimljivo je da DULČIĆ (2004.) skoliozu opisuje pri snimanju u profilnoj projekciji, dok je u ovom istraživanju skolioza uočena samo pri snimanju u sagitalnoj projekciji. Ovdje je bitno istaknuti da korištenje samo jedne projekcije može rezultirati lažno pozitivnim ili lažno negativnim nalazom, pa se može zaključiti da je rendgenografiju nužno provoditi u obje standardne projekcije, profilnoj i sagitalnoj (KUŽIR i sur., 2009.; GJURČEVIĆ, 2010.). Treba naglasiti da ni rendgenografija često nije dostatna jer ne omogućuje detaljan opis patoloških promjena na tijelima kralježaka i pripadajućim izdancima. Zbog toga su se preparati kralježnica s kojih su uklonjena meka tkiva pokazali izuzetno korisnim za proučavanje deformacija koštanog sustava kod riba (KUŽIR i sur., 2009.; GJURČEVIĆ, 2010.; ZUPIČIĆ, 2016.). Tako su npr. kod deformiranih glavoča travaša iz Karinskog mora, koristeći obje projekcije kod snimanja i preparate kralježnica s kojih su uklonjena meka tkiva, utvrđene različite patološke promjene na tijelima kralježaka i pripadajućim izdancima (ZUPIČIĆ, 2016.). Usporedimo li rezultate dobivene u ovom istraživanju s rezultatima prijašnjih istraživanja deformacija koštanog sustava kod slobodno živućih riba u Jadranskom i Karinskom moru (TUTMAN i sur., 2000.; DULČIĆ, 2004.; ZUPIČIĆ, 2016.), može se zaključiti da je za razliku od navedenih autora, kod pojedinih deformiranih lastavica balavica u ovom istraživanju uočena i prisutnost hemivertebr, tj. polovičnih kralježaka. Hemivertebra je promjena koja nastaje tijekom ranog stadija ontogenetskog razvoja i može rezultirati nastankom brojnih drugih deformacija kralježnice (GJURČEVIĆ, 2010.). Iz toga proizlazi da različiti oblici povijanja kralježnice mogu nastati kao posljedica genetski predisponiranog poremećaja na određenom kralješku (GJURČEVIĆ, 2010.). Uz genetske čimbenike, kao moguć uzrok nastanka deformacija koštanog sustava kod mlađih kategorija slobodno živućih morskih riba, treba istaknuti i različite okolišne čimbenike, kao i onečišćenje okoliša. Tako su npr. ANTUNES i LOPES DA CUNHA (2002.) povezali nastanak deformacija koštanog sustava kod glavoča blatara podrijetlom iz estuarija Sado s

djelovanjem pojedinih insekticida iz skupine kloriranih ugljikovodika te teškim metalima. Nasuprot tomu, SREBOČAN i sur. (2015.) isključuju teške metale kao mogući uzrok deformacija koštanog sustava kod slobodno živućih morskih riba u Karinskom moru.

6. ZAKLJUČCI

1. Deformacije koštanog sustava se učestalo pojavljuju u određenih prirodnih ribljih populacija u Jadranskom moru.
2. Za proučavanje deformacija koštanog sustava kod riba nužno je korištenje rendgenološke pretrage (u obje standardne projekcije), ali i suhih preparata s kojih su uklonjena meka tkiva.
3. Hemivertebra je promjena na tijelima kralježaka koja može rezultirati nastankom brojnih drugih deformacija kralježnice.
4. Za pretpostaviti je da su deformacije koštanog sustava u lastavica balavica podrijetlom iz srednjeg Jadrana nastale u ranom stadiju ontogenetskog razvoja.
5. Uz genetske čimbenike, kao moguće uzroke nastanka deformacija koštanog sustava kod lastavica balavica podrijetlom iz srednjeg Jadrana, treba istaknuti i različite okolišne čimbenike kao i onečišćenje okoliša.

7. LITERATURA

AFONSO, J. M., D. MONTERO, L. ROBAINA, N. ASTORGA, M. S. IZQUIERDO, R. GINÉS (2000): Association of a lordosis-scoliosis-kyphosis deformity in gilthead seabream (*Sparus aurata*) with family structure. *Fish Physiol. Biochem.* 22, 159-163. DOI: 10.1023/A:1007811702624.

AL-HARBI, A. H. (2001): Skeletal Deformities in Cultured Common Carp *Cyprinus carpio* L. *Asian Fish. Sci.* 14, 247-254. DOI: 10.33997/j.afs.2001.14.3.001.

ANTUNES, M., P. LOPES DA CUNHA (2002): Skeletal anomalies in *Gobius niger* (Gobiidae) from Sado estuary, Portugal. *Cybium* 26, 179-184. DOI: 10.26028/cybium/2002-263-003.

BENGTSSON, B. -E., C. H. CARLIN, Å. LARSSON, O. SVANBERG (1975): Vertebral Damage in Minnows, *Phoxinus phoxinus* L., Exposed to Cadmium. *Ambio* 4, 166-168.

BERILLIS, P. (2015): Factors that can lead to the development of skeletal deformities in fishes: A review. *J. FisheriesSciences.com* 9, 17-23.

BOGLIONE, C., G. MARINO, A. FUSARI, F. FERRERI, M. G. FINOIA, S. CATAUDELLA (1995): Skeletal anomalies in *Dicentrarchus labrax* juveniles selected for functional swimbladder. *ICES Mar. Sci. Symp.* 201, 163-169. DOI: 10.17895/ices.pub.19271588.

BOUDAYA, L., L. NEIFAR, P. RIZZO, C. BADALUCCO, A. BOUAIN, F. FIORENTINO (2008): Growth and reproduction of *Chelidonichthys lucerna* (Linnaeus) (Pisces: Triglidae) in the Gulf of Gabès, Tunisia. *J. Appl. Ichthyol.* 24, 581-588. DOI: 10.1111/j.1439-0426.2008.01095.x

CHATZAKIS, D., R. A. BELBEISI, S. KARAGIANNI, E. KARAGIANNAKIDIS, G. KOUMOUNDOUROS (2024): Prevalence and typology of skeletal abnormalities in fishes of the Eastern Mediterranean. *J. Fish. Dis.* 00, e13992. DOI: 10.1111/jfd.13992.

CICEK, E., D. AVSAR, C. E. OZYURT, H. YELDAN, M. MANASIRLI (2008): Age, Growth, Reproduction and Mortality of Tub Gurnard (*Chelidonichthys lucernus* (Linnaeus, 1758))

Inhabiting in Babadillimani Bight (Northeastern Mediterranean Coast of Turkey). J. Biol. Sci. 8, 155-160. DOI: 10.3923/jbs.2008.155.160.

COLLOCA, F., G.D. ARDIZZONE, M.F. GRAVINA (1994): Trophic ecology of gurnards (Pisces: Triglidae) in the Central Mediterranean Sea. Mar. Life 4, 45-57.

DAWSON, C. (1964): A Bibliography of Anomalies of Fishes. Gulf. Res. Rep. 1, 308-399. DOI: 10.18785/grr.0106.01.

DULČIĆ, J. (2004): Incidence of spinal deformities in natural populations of grass goby, *Zosterisessor ophiocephalus* from the Karin Sea, Eastern Middle Adriatic. Cybium 28, 7-11. DOI: 10.26028/cybium/2004-281-001.

DULČIĆ, J., M. KOVAČIĆ (2020): Ihtiofauna Jadranskoga mora. Golden marketing - Tehnička knjiga, Zagreb; Institut za oceanografiju i ribarstvo, Split.

ERYILMAZ, L., N. MERIÇ (2005): Some biological characteristics of the tub gurnard, *Chelidonichthys lucernus* (Linnaeus, 1758) in the Sea of Marmara. Turk. J. Vet. Anim. Sci. 29, 367-374.

FIJAN, N. (2006): Zaštita zdravlja riba. Poljoprivredni fakultet, Osijek.

GAVRILOVIĆ, A., J. JUG-DUJAKOVIĆ, S. KUŽIR, E. GJURČEVIĆ, D. STANIN, Z. KOZARIĆ (2009): Utjecaj kvalitativno različitih hranidbenih režima na razvoj ličinki lubina (*Dicentrarchus labrax* L.). Zbornik radova 44. hrvatskog i 4. međunarodnog simpozija agronoma, 16.-20 veljače, Opatija, str. 683-686.

GJURČEVIĆ, E. (2010): Povezanost deformacija kralježnice s histološkim i histokemijskim promjenama u aksijalnom mišićju šarana (*Cyprinus carpio* L.). Disertacija, Sveučilište u Zagrebu, Veterinarski fakultet, Zagreb, Hrvatska.

GJURČEVIĆ, E., S. KUŽIR, Z. PETRINEC, D. STANIN, Ž. MATAŠIN, Z. KOZARIĆ (2007): Incidence of vertebral column deformities in farmed and wild common carp (*Cyprinus carpio*

L.) reared under same conditions. Book of Abstracts of the World Aquaculture Society Meeting - Aquaculture 2007, 26. veljače - 2. ožujka, San Antonio, str. 343-344.

GRUBIŠIĆ, F. (1990): Ribe, rakovi i školjke Jadrana. ITRO Naprijed, Zagreb.

GUDER, E. W. (1936): Beginnings of Fish Teratology, 1555-1642. The Scientific Monthly 43, 252-261.

ISMEN, A., P. ISMEN, N. BASUSTA (2004): Age, Growth and Reproduction of Tub Gurnard (*Chelidonichthys lucerna* L. 1758) in the Bay of Iskenderun in the Eastern Mediterranean. Turk. J. Vet. Anim. Sci. 28, 289-295.

JARDAS, I. (1996): Jadranska ihtiofauna. Školska knjiga, Zagreb.

JAWAD, L., M. ŞIRIN, M. PETRTÝL, A. ÖKTENER, M. ÇELIK, A. QASIM (2022): Skeletal Abnormalities in Four Fish Species Collected from the Sea of Marmara, Turkey. Annales 32, 119-134. DOI: 10.19233/ASHN.2022.14.

KUŽIR, S., E. GJURČEVIĆ, D. STANIN, Z. KOZARIĆ, K. DRAŠNER (2009): Diagnostics of skeletal deformities in farmed European eel (*Anguilla anguilla* L. 1758) in Croatia. Book of Abstracts of the 14th EAFP International Conference "Diseases of Fish and Shellfish", 14.-19. rujna, Prag, str. 443-443.

LABROPOULOU, M., A. MACHIAS (1998): Effect of habitat selection on the dietary patterns of two triglid species. Mar. Ecol. Prog. Ser. 173, 275-288. DOI: 10.3354/meps173275.

LOPES DA CUNHA, P., M. M. ANTUNES (1999): Occurrence of vertebral deformities in Gobiidae (Pisces) from the Tagus estuary. Aquat. Ecol. 33, 281-285. DOI: 10.1023/A:1009986504933.

MORTE, M. S., M. J. REDON, A. SANZ-BRAU (1997): Trophic relationships between two gurnards *Trigla lucerna* and *Aspitrigla obscura* from the western Mediterranean. J. Mar. Biol. Assoc. U. K. 77, 527-537. DOI: 10.1017/S0025315400071848.

PAPERNA, I. (1978): Swimbladder and skeletal deformations in hatchery bred *Sparus aurata*. J. Fish Biol. 12, 109-114. DOI: 10.1111/j.1095-8649.1978.tb04157.x.

SERGI, E., M. ORFANAKIS, A. DIMITRIADI, M. CHRISTOU, A. ZACHOPOULOU, C. KOURKOUTA, A. PRINTZI, S. K. ZERVOU, P. MAKRIDIS, A. HISKIA, G. KOUMOUNDOUROS (2022): Sublethal exposure to *Microcystis aeruginosa* extracts during embryonic development reduces aerobic swimming capacity in juvenile zebrafish. Aquat. Toxicol. 243, 106074. DOI: 10.1016/j.aquatox.2022.106074.

SREBOČAN, E., S. KUŽIR, B. BAŽDARIĆ, E. GJURČEVIĆ (2015): Various elements as possible cause of skeletal system deformities in natural populations of fish from the Karin sea, Croatia. Book of Abstracts of the XI ISTERH Conference „Recent Advances in Trace Element Research in Health and Disease“, 18.-22. listopada, Dubrovnik, str. 35-35.

TURNBULL, J. (2006): Musculoskeletal System. U: Systemic Pathology of Fish: a text and atlas of normal tissues in teleosts and their responses in disease. (Ferguson, H. W., Ur.). Scotian Press, London, str. 288-311.

TUTMAN, P., B. GLAMUZINA, B. SKARAMUCA, V. KOŽUL, N. GLAVIĆ, D. LUČIĆ (2000): Incidence of spinal deformities in natural populations of sand smelt, *Atherina boyeri* (Risso, 1810) in the Neretva river estuary, middle Adriatic. Fish. Res. 45, 61-64. DOI: 10.1016/S0165-7836(99)00098-3.

WITTEN, P. E., L. GIL-MARTENS, B. K. HALL, A. HUYSEUNE, A. OBACH (2005): Compressed vertebrae in Atlantic salmon *Salmo salar*: evidence for metaplastic chondrogenesis as a skeletogenic response late in ontogeny. Dis. Aquat. Org. 64, 237-246. DOI: 10.3354/dao064237.

ZUPIČIĆ, I. G. (2016): Deformacije kralježnice u glavoča travaša (*Zosterisessor ophiocephalus*) iz Karinskog mora. Diplomski rad, Sveučilište u Zagrebu, Veterinarski fakultet, Zagreb, Hrvatska.

8. SAŽETAK

Istraživanje deformacija koštanog sustava u riba iz srednjeg Jadrana

Mirna Mandić

U diplomskom radu prikazan je nalaz deformacija kralježnice u lastavica balavica (*Chelidonichthys lucerna*) podrijetlom iz srednjeg Jadrana, ulovljenih selektivnim ribolovom pučinskim parangalima. U svrhu postavljanja dijagnoze, korištena je rendgenološka pretraga (u standardnim projekcijama, profilno i sagitalno) i preparati kralježnica s kojih su uklonjena meka tkiva. Od 14 lastavica balavica, kod tri su primjerka utvrđene deformacije koštanog sustava. Kod deformiranih primjeraka, utvrđene su različite promjene na kralježnici (lordoza, skolioza i kifoza), ali i različite promjene na tijelima kralježaka (hemivertebre, skraćanje tijela, zadebljanje njihovih rubova i/ili zigapofiza te napuknuća tijela kralješka) i pripadajućim izdancima (povijanja izdanaka, povećanje/smanjenje dužine i/ili širine neuralnih i hemalnih izdanaka). Promjene su se djelomično razlikovale među deformiranim primjercima lastavica balavica po obliku, intenzitetu i položaju. U radu su navedeni neki od mogućih uzroka nastanka ovih poremećaja. Tako uz genetske čimbenike, kao moguće uzroke nastanka deformacija koštanog sustava pretraživanih lastavica balavica podrijetlom iz srednjeg Jadrana, treba izdvojiti i okolišne čimbenike te onečišćenje okoliša.

Ključne riječi: deformacije koštanog sustava, lastavica balavica (*Chelidonichthys lucerna*), srednji Jadran

9. SUMMARY

A Study of Skeletal System Deformities in Fish from the Central Adriatic

Mirna Mandić

This master's thesis presents the findings of spinal deformities in tub gurnards (*Chelidonichthys lucerna*) originating from the Central Adriatic and caught using selective fishing gears – offshore longlines. For diagnostic purposes, radiology (in standard projections: lateral and sagittal) and pathomorphological analysis were used. Out of 14 tub gurnards, deformities of the skeletal system were found in three specimens. In the deformed specimens, various spinal deformities were identified (lordosis, scoliosis, and kyphosis), as well as various changes in the morphology of vertebral bodies (hemivertebrae, shortening of the body, thickening of their edges and/or zygapophyses, and fractures of the vertebral body) and vertebral spines (curvature of the spines, increase/decrease in the length and/or width of the neural and hemal spines). The observed changes partially varied among the deformed tub gurnard specimens in their shape, intensity, and position. Possible causes of these disorders are discussed. In addition to genetic factors, environmental factors and pollution should also be highlighted as possible causes of the skeletal deformities in the examined tub gurnards from the Central Adriatic.

Key words: skeletal system deformities, tub gurnard (*Chelidonichthys lucerna*), Central Adriatic

10. ŽIVOTOPIS

Zovem se Mirna Mandić. Rođena sam 26. 9. 1998. u Zagrebu. Završila sam Osnovnu školu Garešnica s odličnim uspjehom. Nakon završene osnovne škole, upisujem Srednju školu „August Šenoa“ Garešnica, smjer opća gimnazija, koju završavam 2017. godine s odličnim uspjehom. Za vrijeme srednje škole sudjelujem na Smotrama LiDraNo i natjecanjima iz hrvatskog jezika. Nakon položene državne mature, 2017. godine upisujem Veterinarski fakultet Sveučilišta u Zagrebu. Prosječna ocjena mi tijekom studiranja iznosi 4,706. Tijekom 2. i 3. akademske godine primala sam STEM stipendiju. Dobitnica sam Rektorove nagrade za individualni znanstveni i umjetnički rad u akademskoj godini 2020./2021. za rad pod nazivom 'Arheozoološka i osteometrijska analiza ostataka kostiju konja kasnoavarodobnog groblja s lokaliteta Šarengrad – Klopore', u koautorstvu s kolegicom Valentinom Huzjak. Tijekom studiranja bila sam demonstratorica na Zavodu za anatomiju, histologiju i embriologiju od 2. godine studija. Tijekom akademske godine 2022./2023. bila sam i demonstratorica na Klinici za porodništvo i reprodukciju, a od listopada 2021. godine bila sam i volonterka na istoimenoj Klinici. Uz to, nalazila sam se i u uredničkom odboru časopisa 'Veterinar'. Bila sam član Udruge studenata veterinarske medicine „Equus“ u sekciji „Egzoteam Equus“, u sklopu koje sam bila volonter u Nastambi za laboratorijske životinje, a isto tako i organizaciji edukativne izložbe Reptilomanija+. Sudjelovala sam u Noći muzeja 2019. i 2020. godine na Veterinarskom fakultetu, a 2021. na Festivalu znanosti i Danu otvorenih vrata Veterinarskog fakulteta te organizaciji i provedbi radionice 'Postani arheozoolog'. Završila sam tečaj trajne izobrazbe pod nazivom 'Afrička svinjska kuga u divljih svinja – osnove i mjere sprječavanja' 30.11.2020. U sklopu CEEPUS-a od 16. do 23. srpnja 2023. u Sarajevu pohađam Ljetnu školu akvakulture. Tijekom 2022. i 2023. godine sudjelovala sam u pisanju stručne studije „Istraživanje poremećaja rasta i razvoja i praćenje pojavnosti tumora u nekih vrsta morskih riba u srednjem Jadranu“. Na 6. godini studija stručnu praksu odradila sam u Veterinarskoj stanici Grada Zagreba. Tijekom svih godina studija sudjelujem na brojnim znanstveno – stručnim skupovima.