

Bolesti nadbubrega mačaka

Škibola, Nikolina

Master's thesis / Diplomski rad

2024

Degree Grantor / Ustanova koja je dodijelila akademski / stručni stupanj: **University of Zagreb, Faculty of Veterinary Medicine / Sveučilište u Zagrebu, Veterinarski fakultet**

Permanent link / Trajna poveznica: <https://um.nsk.hr/um:nbn:hr:178:391245>

Rights / Prava: [In copyright](#)/[Zaštićeno autorskim pravom.](#)

Download date / Datum preuzimanja: **2024-11-28**



Repository / Repozitorij:

[Repository of Faculty of Veterinary Medicine -
Repository of PHD, master's thesis](#)



SVEUČILIŠTE U ZAGREBU
VETERINARSKI FAKULTET
SVEUČILIŠNI INTEGRIRANI PRIJEDIPLOMSKI I DIPLOMSKI STUDIJ
VETERINARSKA MEDICINA

DIPLOMSKI RAD

Nikolina Škibola

Bolesti nadbubrega mačaka

Zagreb, 2024.

Nikolina Škibola

Klinika za unutarnje bolesti

Predstojnica: izv. prof. dr. sc. Iva Šmit

Mentorica: izv. prof. dr. sc. Mirna Brkljačić

Članovi Povjerenstva za obranu diplomskog rada:

1. dr. sc. Gabrijela Jurkić Krsteska
2. dr. sc. Ivan Butković
3. izv. prof. dr. sc. Mirna Brkljačić
4. prof. dr. sc. Damjan Gračner (zamjena)

Rad sadržava : 26 stranica, 6 slika, 1 tablicu, 21 literaturnih navoda

ZAHVALA

Zahvaljujem se svima koji su mi pomogli u izradi ovog diplomskog rada , a posebno hvala mojoj mentorici izv. prof. dr. sc. Mirni Brkljačić na savjetima i susretljivosti.

Zahvaljujem se svojoj obitelji koja mi je bila podrška tijekom cijelog studija.

Zahvaljujem se Klinici za zarazne bolesti na stečenom znanju i praktičnom radu kojeg sam stekla tijekom volontiranja.

Zahvaljujem se svojim prijateljima i kolegama koji su teške studentske dane pretvorili u sretno i nezaboravne.

POPIS PRILOGA

Popis tablica:

Tablica 1. Interpretacija testa supresije deksametazonom

Popis slika:

Slika 1. Renin- angiotenzin- aldosteron sustav

Slika 2. Prikaz negativne povratne sprege

Slika 3. Mačka s hiperadrenokorticismom

Slika 4. Lateralna projekcija mačke s hipoadrenokorticismom

Slika 5. Ventrofleksija vrata mačke

Slika 6. Hipoehogena žarišta feokromocitoma

KRATICE

ACTH – adrenokortikotropni hormon

ALT – alanin aminotransferaza

CK – kreatin kinaza

CRH – kortikotropin- oslobađajući hormon

CRT – vrijeme ponovnog punjenja kapilara (engl. *capillary refill time*)

CT – kompjuterizirana tomografija

DOCP - deoksikortikosteron pivalat

EKG - elektrokardiogram

MRI – magnetska rezonancija

RAAS- renin- angiotenzin-aldosteron sustav

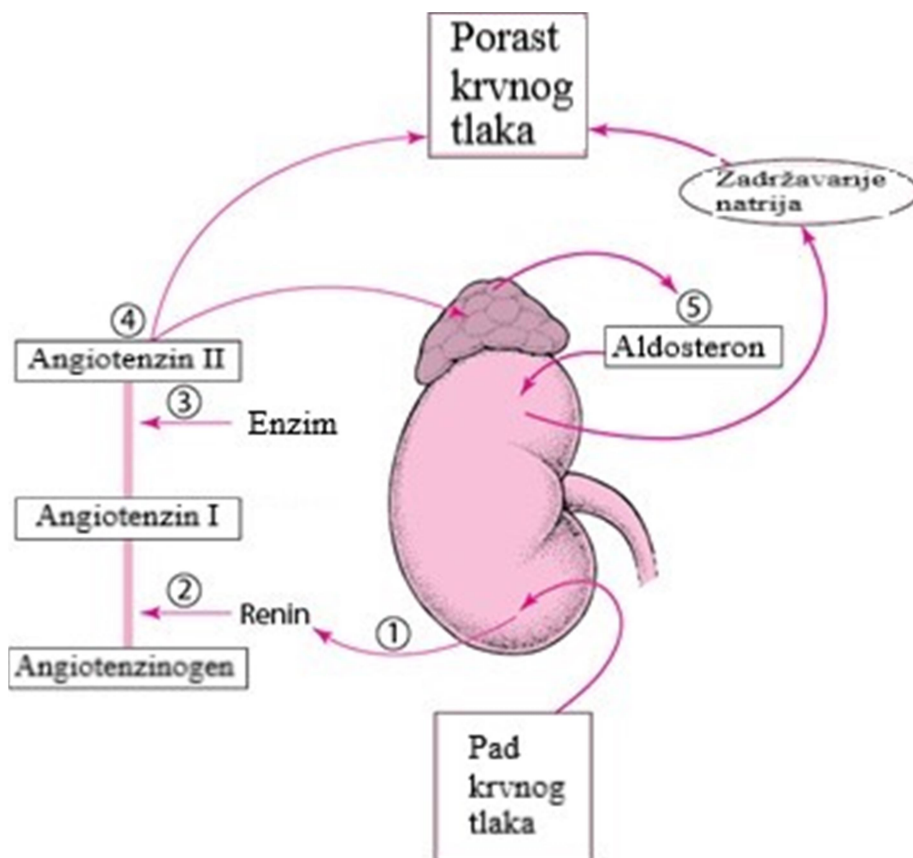
SADRŽAJ

1. UVOD.....	1
2.PREGLED DOSADAŠNJIH ISTRAŽIVANJA.....	4
2.1 BOLESTI NADBUBREGA MAČAKA.....	4
2.1.1. HIPERADRENOKORTICIZAM (CUSHING-OVA BOLEST).....	4
2.1.1.1 Klinička slika.....	5
2.1.1.2. Liječenje.....	7
2.1.1.3. Prognoza.....	7
2.1.2. HIPOADRENOKORTICIZAM.....	8
2.1.2.1 Klinička slika.....	9
2.1.2.2. Liječenje.....	11
2.1.2.3. Prognoza.....	11
2.1.3 HIPERALDOSTERONIZAM (CONN-OV SINDROM).....	12
2.1.3.1. Klinička slika.....	12
2.1.3.2. Liječenje.....	14
2.1.3.3. Prognoza.....	15
2.1.4. FEOKROMOCITOM.....	16
2.1.4.1. Klinička slika.....	16
2.1.4.2. Liječenje.....	18
2.1.4.3. Prognoza.....	18
2.1.5. ZAMOR ADRENA.....	19
2.1.5.1 Klinički simptomi.....	19
2.1.5.2 Liječenje.....	19
3. ZAKLJUČCI.....	20
4. LITERATURA.....	21
5. SAŽETAK.....	24
6. SUMMARY.....	25
7. ŽIVOTOPIS.....	26

1. UVOD

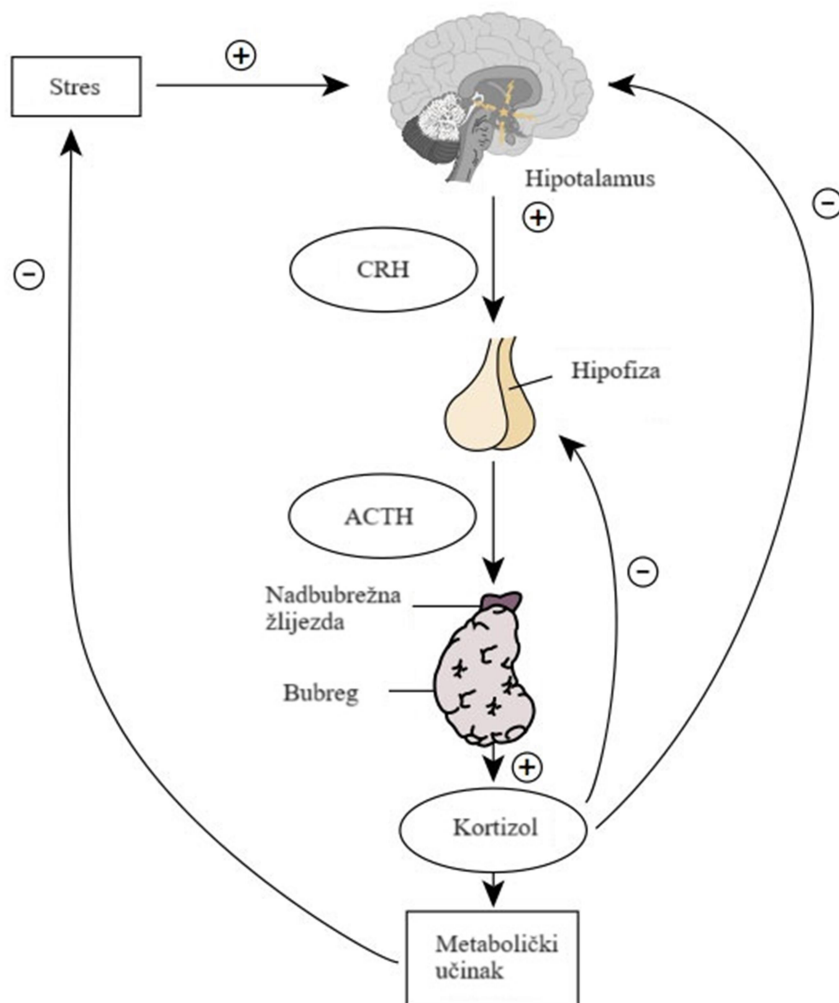
Nadbubrežna žlijezda (nadbubreg, adren, adrenalna žlijezda) je parni organ smješten u retroperitonealnom prostoru. Kod mačaka su, u odnosu prema psima, nadbubrezi lokalizirani kranijalnije od bubrega. Desni nadbubreg naliježe kranijalno na desni bubreg te je smješten u blizini kaudalne *vena cava*-e. Lijevi nadbubreg se nalazi kranijalno od lijevog bubrega te se uz njega nalazi abdominalna aorta (KÖNIG i LIEBICH, 2009.). Nadbubreg mačaka građen je od vanjske kore koja okružuje srž. Hormoni proizvedeni u kori i srži utječu na funkciju cjelokupnog metabolizma, imunološkog sustava i osiguravaju adekvatan odgovor organizma na stres (KÖNIG i LIEBICH, 2009.).

Kora nadbubrega građena je od tri funkcionalna sloja (zona) te je zadužena za produkciju steroidnih hormona. *Zona glomerulosa*, *zona fasciculata* i *zona reticularis* (slojevi su navedeni prema redosljedu izvana prema unutra). *Zona glomerulosa* proizvodi mineralokortikoide, primarno aldosteron koji ima učinak na zadržavanje natrija u bubrežnim tubulima. *Zona fasciculata* proizvodi glukokortikoidne hormone koji imaju učinak na mobilizaciju lipida, katabolizam proteina te sintezu glikogena. Najznačajniji glukokortikoidni hormon je kortizol. *Zona reticularis* je krajnji unutarnji sloj kore, primarno zadužen za proizvodnju androgenih spolnih hormona (SJAASTAD i sur., 2017a.). Lučenje hormona kore je vrlo složen proces. Regulacija sinteze aldosterona odvija se putem renin-angiotenzin-aldosteron sustava. Kao što se može vidjeti na Slici 1, smanjenjem krvnog tlaka, koji se detektira u arteriolama bubrega, aktivira se renin koji se luči iz bubrega te potiče lučenje angiotenzina 1 u jetri koji odlazi putem cirkulacije u pluća gdje se konvertira u angiotenzin 2 putem angiotenzivnog pretvarajućeg enzima. Angiotenzin 2 uzrokuje vazokonstrikciju te na taj način podiže krvni tlak te također uzrokuje pojačano lučenje aldosterona u cirkulaciji što za posljedicu ima zadržavanje natrijevih iona (SJAASTAD i sur., 2017a.).



Slika 1. Renin- angiotenzin- aldosteron sustav (prilagođeno prema <https://images.app.goo.gl/cdYpaMzrf91XF8HF8>)

Lučenje kortizola regulirano je negativnom povratnom spregom. Na Slici 2 se vidi prikaz negativne povratne sprege za kortizol. Stres stimulira hipotalamus na lučenje kortikotropnih hormona (CRH) koji zatim potiču lučenje adrenokortikotropnog hormona (ACTH) iz hipofize. ACTH stimulira receptore na kori nadbubrega za lučenje kortizola. Kortizol u cirkulaciji utječe negativnom povratnom spregom na hipofizu i hipotalamus te prekida lučenje ACTH i CRH te se prekida stimulacija adrena na lučenje kortizola (SJAASTAD i sur., 2017a.).



Slika 2. Prikaz negativne povratne sprege (prilagođeno prema <https://images.app.goo.gl/qb8jk2tP2kjin1b7a7>)

Srž nadbubrega građena je od stanica koje su raspoređene u nakupine i nepravilne trabekule. Srž je zadužena za proizvodnju katekolamina: adrenalina i noradrenalina. Regulacija izlučivanja ovih hormona regulirana je simpatikusom. Hormonska sekrecija srži nadbubrežnih žlijezda dio je reakcije simpatičkog živčanog sustava na stres (SJAASTAD i sur., 2017b.).

2. PREGLED REZULTATA DOSADAŠNJIH ISTRAŽIVANJA

Bolesti nadbubrega mačaka su relativno rijetko dijagnosticirana stanja u veterinarskoj medicini. Uzroci poremećaja rada nadbubrežne žlijezde mogu biti primarni, sekundarni ili tercijarni, a očituju se hipo ili hiperfunkcijom žlijezde. Primarni uzroci odnose se na različita patološka stanja samog nadbubrega poput tumora ili direktnog oštećenja kore ili srži. Sekundarni uzroci javljaju se posljedično poremećaju funkcije hipofize, a tercijarni posljedično poremećaju funkcije hipotalamusa (SJAASTAD i sur., 2017b.). U ovom diplomskom radu biti će opisani hiperadrenokorticism (Cushingov sindrom), hipoadrenokorticism (Addisonova bolest), hiperaldosteronizam (Conn-ov sindrom), feokromocitom, te zamor adrena.

2.1 BOLESTI NADBUBREGA MAČAKA

2.1.1. HIPERADRENOKORTICIZAM (CUSHING-OVA BOLEST)

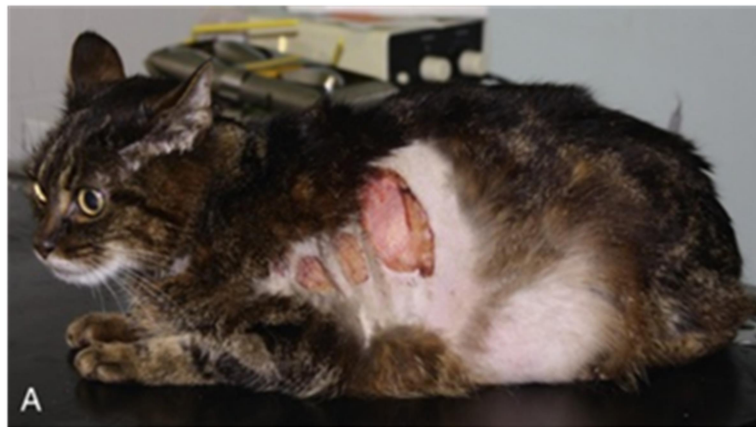
Hiperadrenokorticism kod mačaka je endokrinološki poremećaj koji se javlja kao posljedica kroničnog porasta koncentracije glukokortikoida u cirkulaciji (MOONEY i PETERSON, 2012a.). Ovaj poremećaj je u mačaka puno rjeđi nego u pasa, a klinička slika gotovo je jednaka onoj kod šećerne bolesti (progresivni gubitak tjelesne mase koji vodi do kaheksije, dermalne i epidermalne promjene koje vode do stvaranja tanke i neelastične kože koja može i ulcerirati) (NELSON i DELLA-MAGGIORE, 2019a.). Shodno navedenom svaki bi kliničar morao biti upoznat sa endokrinopatijama koje se mogu javiti u mačaka ma kako one rijetke bile. Hiperadrenokorticism je najčešće zabilježen kod starijih mačaka oba spola, starosti oko 11 godina, kastriranih u ranijoj životnoj dobi te je najučestalija pasmina domaća kratkodlaka mačka (DUESBERG i PETERSON, 1997.).

Hiperadrenokorticism kod mačaka može se etiološki podijeliti na ovisnog o tumorima hipofize te na primarnog odnosno na ovisnog o nadbubrežnim tumorima. Najčešći tumori čija je posljedica hiperprodukcija glukokortikoida su : adenomi i karcinomi nadbubrega, hipofizni mikroadenomi, makroadenomi ili karcinomi (NELSON i DELLA-MAGGIORE, 2019a.). Adenomi hipofize smješteni u *parsdistalis-u* ili u *parsintermedia-i* uzrokuju pretjeranu produkciju adrenokortikotropnog hormona što za posljedicu dovodi do bilateralne hiperplazije nadbubrega. Unilaterani adenomi ili karcinomi kore nadbubrega

autonomno produciraju velike količine kortizola što za posljedicu ima supresiju lučenja ACTH te atrofiju kontralateralne kore nadbubrega (MOONEY i PETERSON, 2012a.). Jatrogeni Cushing nije tipičan za mačke a da bi se on pojavio potrebna je dugotrajna primjena prednizolona ili prednizona (NELSON i DELLA-MAGGIORE, 2019a.).

2.1.1.1 Klinička slika

Klinička slika je raznolika, a uključuje slijedeće: poliuriju/polidipsiju, bačvasti abdomen, povećan apetit, neuredan i seboreičan dlačni pokrivač, mišićnu atrofija, bilateralno simetrične alopecije, letargiju, inzulinsku rezistenciju, gubitak tjelesne mase, pretilost, tanku kožu koja lako puca, infekcije te hepatomegaliju (MOONEY i PETERSON, 2012a.). Na slici 3 je prikazana mačka s tipičnim simptomima. Vlasnici najčešće dolaze s mačkama kod kojih oni ne mogu više regulirati *diabetes mellitus* jer je i dalje prisutna poliurija unatoč administraciji inzulina (MOONEY i PETERSON, 2012a.). To je jedan od najčešćih anamnestičkih podataka. Sljedeće što vlasnici često navode je da njihova mačka izgubila na tjelesnoj masi, konstantno je letargična, mačka se nedovoljno sama čisti te je neuredne dlake, ne koristi često kutiju s pijeskom te izbjegava interakciju s vlasnicima (MOONEY i PETERSON, 2012a.).



Slika 3. Mačka s hiperadrenokorticismom (preuzeto od COTE i sur., 2023a.).

Pretragom krvnih nalaza može se uočiti limfopenija, eozinopenija, monocitoza, hiperglikemija, hiperkolesterolemija te blago povećana aktivnost alkalne aminotransferaze (ALT). Pretragom urina može se detektirati glikozurija (NELSON i DELLA-MAGGIORE, 2019a.).

Slikovnom dijagnostikom, odnosno ultrazvučnom pretragom abdomena mogu se uočiti promijene nadbubrega. Nalaz bilateralne adrenomegalije kod mačaka sa kliničkim simptomima te pozitivnim testom stimulacije veze hipofize i nadbubrega je gotovo sigurna potvrda dijagnoze hiperadrenokorticisma. Kompjuterizirana tomografija (CT) i magnetska rezonancija (MRI) mogu se koristiti kako bi se determinirali makroadenomi te mase na nadbubrežima (NELSON i DELLA-MAGGIORE, 2019a.).

Test koji potvrđuje hiperadrenokorticismam kod mačaka je supresijski test deksametazonom dok je test ACTH stimulacije kod mačaka nepouzdan za dijagnostiku zbog jako niske preciznosti što onemogućuje postavljanje dijagnoze hiperadrenokorticisma. Supresijski test deksametazonom provodi se isključivo prema slijedećem protokolu: uzorkovanje krvi, intravenska aplikacija 0.1 mg/kg deksametazona, ponovno uzorkovanje krvi 4 i 8 sati po aplikaciji deksametazona. Prilikom utvrđivanja normalne funkcije povratne sprege između kore nadburega i hipofize potrebno je razmotriti rezultate testa prikazanih u Tablici 1.

Tablica 1. Interpretacija testa supresije deksametazonom (prilagođeno prema NELSON i DELLA-MAGGIORE, 2019a.)

Test	Protokol	Rezultat nakon 8 sati	Interpretacija
Supresijski test deksametazonom	0.1 mg/kg deksametazon IV (nakon 4 i 8 sati nakon aplikacije deksametazona)	<1.0 µg/dl	Normalno
		1.0-1.4 µg/dl	Nedovoljno za potvrdu dijagnoze
		>1.5 µg/dl i <1.5 µg/dl nakon 4 sata	Potencijalna potvrda dijagnoze
		>1.5 µg/dl nakon 4 sata >1.5 µg/dl	Potvrda dijagnoze

Naravno rezultati testa nisu dovoljni dokaz za dijagnozu nego se moraju uzeti u obzir zajedno s kliničkom slikom te rezultatima kliničkog pregleda (NELSON i DELLA-MAGGIORE, 2019a.).

2.1.1.2. Liječenje

U mačaka je liječenje hiperadrenokorticismom jako zahtjevno. Od medikamentozne terapije jedini djelotvoran se pokazao trilostan. Trilostan je učinkovit u kontroliranju kliničkih znakova te ga mačke jako dobro podnose. Početne doze i doze održavanja ovise o izboru kliničara. Preporučena početna doza je 30 mg po mački jednom dnevno (NELSON i DELLA-MAGGIORE, 2019a.). Nakon terapije trilostanom po potrebi se može učiniti unilateralna ili bilateralna adrenaletomija (NELSON i DELLA-MAGGIORE, 2019a.).

2.1.1.3. Prognoza

Prognoza, kod mačaka koje nisu pod terapijom je izrazito loša. Takve mačke najčešće ugibaju zbog komplikacija tijekom nekoliko mjeseci ili tjedana nakon dijagnoze. Najčešći uzrok smrti je tanka koža koja puca. Pucanjem te tanke kože dolazi do stvaranja rana koje teško cijele te dolazi do razvoja komplikacija kao što su: gubitak tekućine kroz rane, gubitak proteina, pioderma, bakterijske infekcije koje ako se ne liječe mogu uzrokovati sepsu. Ukoliko se komplikacije ne prepoznaju i ne liječe na vrijeme dolazi do progresivnog pogoršanja i posljedičnog uginuća. Također imunosupresija glukokortikoidima uzrokuje brojne infekcije. Hiperadrenokorticismom dovodi i to razvoja plućne tromboembolije, hipertenzije te kongestivnog zatajenja srca koje dovode do uginuća (HOENIG, 2020.).

2.1.2. HIPOADRENOKORTICIZAM (ADDISON-OVA BOLEST)

Hipoadrenokorticism kod mačaka uzrokovan je deficijencijom lučenja hormona kore nadbubrega. Ovo je izrazito rijetko stanje ali trebalo bi ga staviti na listu diferencijalnih dijagnoza kod mačaka s raznim kliničkim simptomima i neuravnoteženim koncentracijama elektrolita. Može se javiti zbog nedostatnog izlučivanja samo glukokortikoida (kortizol), samo mineralokortikoida (aldosteron) ili oba hormona (MOONEY i PETERSON, 2012b.). S obzirom na trajanje hipoadrenokorticism se može podijeliti na akutni i kronični. Kronični primarni hipoadrenokorticism još se naziva Addison-ova bolest. Akutni hipoadrenokorticism javlja se u obliku Addisonijanske krize. To je akutna epizoda insuficijencije nadbubrega koja je u veterinarskoj medicini hitno i po život opasno stanje (MOONEY i PETERSON, 2012b.).

Hipoadrenokorticism kod mačaka možemo etiološki podijeliti na primarni i sekundarni. Primarni nedostatak izlučivanja kore nadbubrega (Addison-ova bolest) gdje je prisutna deficijencija glukokortikoida i mineralokortikoida je jedan od najčešće dijagnosticiranih poremećaja, a očituje se u atrofiji i destruktiji kore jednog ili oba adrena. Najčešće se klasificira kao idiopatski jer je uzrok destruktije i atrofije kore često skriven. Kao i kod pasa, uzroci mogu biti povezani s poremećajima imunskog sustava, odnosno javlja se destruktija povezana s djelovanjem imunskog sustava (MOONEY i PETERSON, 2012b.). Bitni uzroci primarnog hipoadrenokorticizma su: bilateralna destruktija kore nadbubrega zbog djelovanja tumora kao što su limfom, granulomatozna bolest, infarkt kore nadbubrega, krvarenja u kori kao posljedica trauma abdomena, arterijska tromboza te djelovanje pojedinih lijekova kao što je mitotan i trilostan (NELSON i DELLA-MAGGIORE, 2019b.). Smatra se da pojava kliničkih znakova nastupa kada je uništeno gotovo 90% kore nadbubrega. Destrukcija je progresivna, sekrecija hormona postaje neadekvatna te na kraju završava potpunim gubitkom funkcije kore nadbubrega (NELSON i DELLA-MAGGIORE, 2019b.).

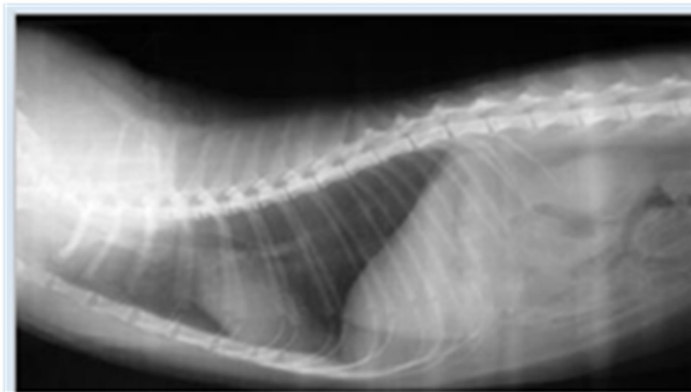
Sekundarni hipoadrenokorticism javlja se zbog insuficijencije adrenokortikotropnog hormona (ACTH) kojeg izlučuje hipofiza (do insuficijencije dolazi zbog poremećaja u vezi između hipotalamusa i hipofize, a najčešći uzrok je tumor na hipotalamusu) što za posljedicu ima atrofiju kore nadbubrega te smanjeno lučenje glukokortikoida. *Zona glomerulosa*, kod mačaka, nije zahvaćena nedostatkom ACTH-a te je zbog toga zadržano normalno izlučivanje mineralokortikoida (FELDMAN i sur., 2015a.). Drugi najčešći uzrok sekundarnog hipoadrenokorticizma je davanje lijekova koji uzrokuju supresiju izlučivanja ACTH-a

hormona iz hipofize. Jatrogeni hipoadrenokorticismam kod mačaka se javlja prilikom kroničnog davanja glukokortikoida ili progesterona (JUNG i sur., 2022.).

2.1.2.1 Klinička slika

Predisponirane mačke su uglavnom mlade mačke u dobi do 4. godine, bez pasminske i spolne predispozicije. Klinički znakovi hipoadrenokorticismama su slični kao i kod pasa. Vlasnici prvo primjećuju letargiju, gubitak tjelesne mase i anoreksiju. Proljev, povraćanje, poliurija i polidipsija se rijetko javljaju. Kliničkim pregledom može se potvrditi prisutnost depresije, dehidracije, slabosti, hipotermije, slabog bila te produženog vremena ponovnog punjenja kapilara (engl. Capillary Refill Time, CRT). Pretragom krvi kod mačaka s hipoadrenokorticismom javlja se: limfocitoza, eozinofilija te normocitno normokromna neregenerativna anemija. Povećanje broja eozinofila i limfocita kod bolesnih mačaka ja značajan nalaz koji upravo upućuje na pojavu hipoadrenokorticismama jer su eozinopenija i limfopenija očekivane kod zdravih mačaka (COTE i sur., 2023a.). Biokemijski parametri značajni pri potvrdi dijagnoze su: omjer natrija i kalija manji od 27:1, hiponatrijemija, hiperkalemija, azotemija, hiperfosfatemija, hipokloremija i hiperkalcemija. Također potrebno je napraviti i analizu urina kojom ćemo potvrditi smanjenu specifičnu težinu urina <1.030 koja je posljedica prerenalne azotemije (MOONEY i PETERSON, 2012b.).

Slikovnom dijagnostikom odnosno rentgenom može se uočiti hipoperfuzija pluća i mikrokradija (Slika 4).



Slika 4. Lateralna projekcija mačke s hipoadrenokorticismom (preuzeto od HOLLAND, 2020.).

U elektrokardiogramu (EKG) može biti (iako rijetko) prisutna sinusna bradikardija (MOONEY i PETERSON, 2012b.). Ultrazvučnom pretragom abdomena mogu se uočiti smanjeni nadbubrezi, pa ako se uoče izrazito mali nadbubrezi s velikom sigurnošću se može reći da se radi o atrofiji nadbubrega (NELSON i DELLA-MAGGIORE, 2019b.).

Screening test koji se koristi kod mačaka je odgovor na ACTH. Krv se vadi dva puta, prvi put prije intravenske aplikacije 0.125 mg sintetskog ACTH te drugi put nakon 60 minuta od aplikacije. Kod mačaka se preporuča intravenska aplikacija jer omogućuje prolongirano izlučivanje ACTH-a iz hipofize dok kod intramuskularne aplikacije to nije moguće. Prije izvođenja testa ne smiju se davati glukokortikoidi (prednizolon i hidrokortizon) kako ne bi utjecali na rezultat testa. Ako je rezultat testa niska koncentracija serumskog kortizola sa slabim ili gotovo nikakvim odgovorom na stimulaciju ACTH tada se može posumnjati na hipoadrenokorticismam. Da bi se odredio da li je primarni ili sekundarni hipoadrenokorticismam potrebno je odrediti koncentraciju endogenog ACTH, odnosno koncentraciju ACTH u plazmi. Kod primarnog hipoadrenokorticismama koncentracija ACTH-a u plazmi je izrazito visoka dok je kod sekundarnog snižena (NELSON i DELLA-MAGGIORE, 2019b.). Diferencijalne dijagnoze koje treba isključiti prije postavljanja dijagnoze hipoadrenokorticismama su poremećaji u radu bubrega odnosno zatajenje bubrega, gastrointestinalne bolesti i ascites (FELDMAN i sur., 2015a.).

2.1.2.2. Liječenje

Liječenje akutnog hipoadrenokortizma (Addisonijanske krize) započinje se agresivnom tekućinskom terapijom intravenskom aplikacijom 0,9% fiziološkom otopinom 20-40ml/kg/h tijekom 1-3 sata. Po poboljšanju stanja protok je potrebno smanjiti na 2,5ml/kg/h. Nakon što mačka počne samostalno jesti i piti potrebno je prestati davati tekućinsku terapiju (MOONEY i PETERSON, 2012b.). Deficit glukokortikoida nadomještava se deksametazonom 0.1-2 mg/kg intravenski ili intramuskularno svakih 12 sati. Nadoknada mineralokortikoida provodi se s desoksikotikosteron pivalatom (DOCP) 2.2 mg/kg intramuskularno svakih 25 dana (FELDMAN i sur., 2015a.). Mačke, za razliku od pasa, jako sporo reagiraju na terapiju te mogu čak i do 5 dana od početka terapije i dalje biti letargične, depresivne i slabe.

Liječenje kroničnog hipoadrenokortizma podrazumijeva kronično davanje mineralokortikoida u obliku oralne primjene fludrokotizon acetata 0.05-10 mg dva puta dnevno ili u obliku intravenske aplikacije DOCP-a. Glukokortikoidi se nadomještavaju s prednizolonom u dozi od 2.5-5 mg/dan. Davanje oralne terapije kod nekih mačaka može biti izazovno pa je potrebno razmotriti (ovisno o mački) druge načine aplikacije lijeka (npr. parenteralno) (FELDMAN i sur., 2015a.). Redoviti klinički pregledi te određivanje koncentracije elektrolita u serumu omogućuju praćenje terapije koja se ovisno o nalazima može prilagođavati.

2.1.2.3. Prognoza

Prognoza akutnog hipoadrenokortizma je nepredvidiva zbog neizvjesnog uspjeha primijenjene terapije dok je prognoza kroničnog hipoadrenokortizam dobra. Mačke koje su pod adekvatnom terapijom te ih vlasnici redovito vode na kontrole mogu imati dobru kvalitetu života. Problem kod takvih mačaka je najčešće pojava tumora (najčešće limfoma) koji je najčešći uzrok smrti kod mačaka s hipoadrenokorticismom (FELDMAN i sur., 2015a.).

2.1.3 HIPERALDOSTERONIZAM (CONN-OV SINDROM)

Hiperaldosteronizam je stanje u kojem nadbubrezi luče prekomjerne koncentracije aldosterona. Etiološki hiperaldosteronizam možemo podijeliti na primarni i sekundarni.

Primarni se pojavljuje zbog prekomjernog izlučivanja aldosterona neovisno o renin-angiotenzin-aldosteron sustavu (RAAS). Najčešći uzroci primarnog hiperaldosteronizma su unilateralne novotvorevine nadbubrega, dok su bilateralne novotvorevine rijetke. Adenomi i karcinomi pojavljuju se u jednakom omjeru (MOONEY i PETERSON, 2012c.). Karcinomi, osim aldosterona, izlučuju glukokortikoide i spolne steroidne hormone pa je hiperprogesteronizam česta pojava. Progesteron je steroidni hormon te je posrednik u sintezi aldosterona. Posljedično tome hiperprogesteronizam uvijek je praćen hiperaldosteronizmom (NELSON i DELLA-MAGGIORE, 2019b.). Bilateralne hiperplazije nadbubrega vrlo su čest nalaz kod mačaka te uzrokuju primarni hiperaldosteronizam. Pojavljuju se u obliku nodularne hiperplazije *zone glomerulose*. Pojava hiperplazija praćena je blagim poremećajem u radu bubrega što se može uočiti iz laboratorijskih nalaza u kojima su promijenjeni bubrežni parametri (MOONEY i PETERSON, 2012c.). Primarni hiperaldosteronizam u prošlosti je bio rijetko dijagnosticiran no danas sve više biva prepoznat od strane kliničara kod mačaka s hipokalemijom i/ili hipertenzijom (FELDMAN i sur., 2015b.).

Sekundarni hiperaldosteronizam pojavljuje se kao odgovor na povećanu funkciju renin-angiotenzin-aldosteron sustava. Uzrok pojačane funkcije RAAS-a najčešće su dehidracija, hipotenzija, smanjena perfuzija bubrega zbog sekundarnih bubrežnih bolesti ili nedostatak natrija koji se javlja zbog nedovoljnog unosa ili povećanog gubitka (FELDMAN i sur., 2015b.).

2.1.3.1. Klinička slika

Predisponirane mačke su uglavnom kastrirane mačke starije od 5 godina te ne postoji pasminska niti spolna predispozicija (VILLEIRS i RISTIĆ, 2016.). Hiperaldosteronizam u mačaka prezentira se s nekoliko kliničkih znakova no dva najznačajnija su: hipokalemična miopatija i akutna sljepoća. Hipokalemična miopatija je oblik mišićne disfunkcije koja se pojavljuje kod mačaka koje imaju novotvorevine na nadburezima. Uzrokuje ventrofleksiju vrata (Slika 5) te slabost i ataksiju stražnjih nogu. Klinička slika je varijabilna od blagih do izrazitih simptoma (MOONEY i PETERSON, 2012c.).



Slika 5. Ventrofleksija vrata mačke (preuzeto od MOONEY i PETERSON, 2012c.).

Akutnu sljepoću uzrokuje intraokularno krvarenje koje je posljedica ablacije retine. Do ablacije retine dolazi zbog hipertenzije (kada je sistolički krvni tlak >200 mmHg). Hipertenzija je također jedan od čestih simptoma hiperaldosteronizma. Najčešće se javlja kao sistemska hipertenzija. Hipertenzija se može očitovati u središnjem živčanom sustavu (edem mozga, krvarenje i ishemija) što može pridonijeti nastanku neuroloških znakova kao što su: napadaji, ataksija i promijene u ponašanju. Slabost i letargija su redoviti nalaz. Poliurija i polidipsija se rijetko pojavljuju (MOONEY i PETERSON, 2012c.). Pretragom hematoloških nalaza ne mogu se ustanoviti nikakve promijene, dok je u biokemijskim nalazima prisutna hipokalemija s normalnom ili povišenom koncentracijom natrija, a povišena je i koncentracija kreatin kinaze (CK) kod mačaka s miopatijom. Koncentracije ureje i kreatinina mogu biti povišene te su posljedica poremećaja u radu bubrega, a moguć je i razvoj metaboličke alkaloze (MOONEY i PETERSON, 2012c.).

Ultrazvučna pretraga trenutno je najbolja slikovna dijagnostička metoda za otkrivanje masa na nadbubrežima u mačaka. Identificirati se mogu unilateralne i/ ili bilateralne mase različitih veličina, uglavnom od 10 do 46 mm u promjeru (FELDMAN i sur., 2015b.). Također se može otkriti stupanj invazije tumora nadbubrega na *vena cavu caudalis* te prisutnost metastaza na drugim organima. MRI i CT su također slikovne metode izbora ali se ne koriste redovito za potvrdu dijagnoze hiperaldosteronizma mačaka. Rendgenskim snimanjem se tumori na adrenima ne mogu uočiti (MOONEY i PETERSON, 2012c.).

Dijagnoza se, uz prethodno navedene znakove i nalaze, potvrđuje određivanjem koncentracije aldosterona u plazmi. Uzeta plazma ili serum šalju se u akreditirane laboratorije (npr. Laboklin). Povišene koncentracije aldosterona znače da je prisutan hiperaldosteronizam. Najveće vrijednosti koncentracije aldosterona (>1000 pmol/l) upućuju na adrenokortikalne tumore, vrijednosti >2000 pmol/l pojavljuju se kod mačaka s kroničnim oštećenjem bubrega (MOONEY i PETERSON, 2012c.). Da bi se odredilo da li je hiperaldosteronizam primaran ili sekundaran potrebno je još odrediti aktivnost renina u plazmi. Aktivnost renina u plazmi raste kod sekundarnog hiperaldosteronizma. Nedostatak kod određivanja aktivnosti renina je to što je to izrazito skupa metoda te je rijetko dostupna na tržištu pa se u pravilu ni ne provodi (MOONEY i PETERSON, 2012c.). Prije postavljanja dijagnoze hiperaldosteronizma potrebno je isključiti bolesti bubrega, jetre i srca. Diferencijalno dijagnostički treba isključiti i hiperadrenokorticizam zbog sličnosti simptoma. Mačke s hiperaldosteronizmom imaju fiziološke vrijednosti kortizola koje se određuju testom supresije deksametazonom (MOONEY i PETERSON, 2012c.).

2.1.3.2. Liječenje

Početak liječenja usmjeren je na medikamentoznu kontrolu hipokalemije i hipertenzije. Nadoknada kalija provodi se kalijevim glukonatom u dozi od 2-6 mmol oralno svakih 12 sati, intravenska aplikacija primjenjuje se kod težih slučajeva (MOONEY i PETERSON, 2012c.). Amlodipin besilat (0.625-1.25 mg/mački oralno svakih 24 sata) je lijek izbora za liječenje hipertenzije. Spironolakton je lijek koji se koristi kao kompetitivni antagonist za receptore aldosterona. Preporuča ga se davati u dozi 2-4 mg/kg oralno svaka 24 sata, te je izrazito dobar u liječenju hipokalemije i hipertenzije. Kirurško liječenje podrazumijeva adrenalektomiju ako se radi o unilateralnoj masi na nadbubrezima. Međutim, treba napomenuti da je ovaj zahvat jako rizičan te ima visoki postotak mortaliteta te su zabilježeni smrtni slučajevi tijekom operacije i u postoperativnom periodu najčešće zbog akutnog krvarenja *vene cave caudalis* (MOONEY i PETERSON, 2012c.).

2.1.3.3. Prognoza

Primjenom medikamentozne terapije kalijevim glukonatom, amlodipinom i spironolaktonom može se produžiti životni vijek (zabilježeno preživljavanje iznosi 7-32 mjeseca). Mačke s adekvatnom terapijom najčešće uginu zbog kroničnih bolesti bubrega ili tromboembolije. Mačke koje su bile podvrgnute adrenalektomiji te su preživjele kritično razdoblje prije i poslije operacije mogu živjeti od 1-5 godina nakon zahvata. Naravno, prognoza može varirati ovisno o mački i o vrsti mase na nadbubrezima te odgovoru na terapiju (MOONEY i PETERSON, 2012c.).

2.1.4. FEOKROMOCITOM

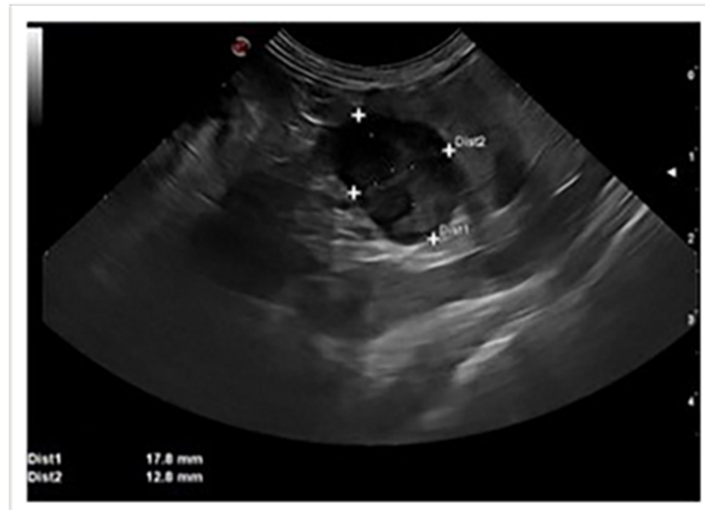
Feokromocitom je neuroendokrini tumor kromafinskih stanica medule nadbubrežne žlijezde koji proizvodi katekolamine (adrenalin, noradrenalin, dopamin). Najčešće se pojavljuje solitarno u promjeru 0.5-10 cm. Smatra se malignim tumorom zbog nepredvidivosti brzine rasta, te zbog razvoja metastaza po jetri, plućima, regionalnim limfnim čvorovima, kostima i središnjem živčanom sustavu (FELDMAN i sur., 2015c.). Većina feokromocitoma lokalizirana je unilateralno, ali kod progresivnih stadija koji nisu liječeni mogu biti zahvaćena oba nadbubrega. Rijetko se pojavljuje kod pasa, a kod mačaka još rjeđe (spada u 0.2% dijagnosticiranih tumora kod mačaka) (PREGO i sur., 2023.). Specifičan je po tome što ga kliničari gotovo uvijek zamijene za neku drugu patologiju zbog nespecifičnih kliničkih znakova (COTE i sur., 2023b.). Dijagnostički se feokromocitom može zamijeniti za druge endokrine tumore kao što su: adrenokortikalni tumor koji luči kortizol, tumor hipofize koji luči adrenokortikotropni hormon, tumori štitne žlijezde, inzulinom te tumori doštitne žlijezde (COTE i sur., 2023b.). Etiologija nastanka feokromocitoma do danas nije razjašnjena (COTE i sur., 2023b.).

2.1.4.1. Klinička slika

Nije dokazana spolna, dobna ni pasminska predispozicija. Najčešće su zabilježeni slučajevi kod starijih mačaka (COTE i sur., 2023b.). Klinička slika rezultat je prisutnosti tumora i/ili metastaza, prekomjernog lučenja katekolamina i/ili spontanog krvarenja tumora u retroperitonealni prostor (NELSON i DELLA-MAGGIORE, 2019b.). Kliničkim pregledom uočavaju se promijene u funkciji dišnog, kardiovaskularnog i mišićnog sustava. Opća slabost, anoreksija, gubitak tjelesne mase, ataksija, uznemirenost, neurološki simptomi, tahipneja, tahikardija, hipertenzija, akutna sljepoća i krvarenje mrežnice su redoviti nalaz kod mačaka s feokromocitomom (NELSON i DELLA-MAGGIORE, 2019b.). Bitno je naglasiti da se katekolamini, koje proizvodi feokromocitom, luče epizodički i u nepravilnim intervalima pa se i klinički znakovi pojavljuju s vremena na vrijeme (COTE i sur., 2023b.). Krvne pretrage dosta su nespecifične za feokromocitom no mogu se javiti promijene kao što su: blaga anemija, leukocitoza, porast aktivnosti jetrenih enzima te azotemija. Pretragom urina može se ustanoviti snižena specifična težina urina i proteinurija (COTE i sur., 2023b.). Iskusni kliničar će stoga gotovo uvijek na listi diferencijalnih dijagnoza imati i feokromocitom.

Ultrazvučnom pretragom ustanoviti će se masa na jednom nadbubregu dok će drugi nadbubreg biti normalne veličine bez mase, što je jedan od važnijih nalaza prilikom

dijagnostike feokromocitoma (COTE i sur., 2023b.). Ultrazvučnom pretragom ne može se odrediti koji je tumor prisutan, ali specifično za feokromocitom su hipoehogena žarišta unutar tumora (Slika 6).



Slika 6. Hipoehogena žarišta feokromocitoma (preuzeto od <https://onlinelibrary.wiley.com/doi/10.1111/jsap.13601>)

Također, metode izbora slikovne dijagnostike su CT i MR kojima se detaljno može vidjeti lokalizacija tumora i metastaza. Sljedeći bitan korak u dijagnostici feokromocitoma je određivanje koncentracije metanefrina i normetanefrina koji su metaboliti katekolamina. Njihova koncentracija u krvi određuje se tekućinskim kromatografom visoke preciznosti u akreditiranom laboratoriju (PREGO i sur., 2023.). Referentne vrijednosti koncentracije metanefrina i normetanefrinajoš nisu standardizirane kod mačaka no u odnosu na vrijednosti kod zdravih mačaka može se uočiti značajan porast koji upućuje na prisutnost feokromocitoma (PREGO i sur., 2023.). Normalna vrijednost metanefrina kod zdravih mačaka iznosi 1.1 nmol/l, a normalna vrijednost normetanefrina iznosi 3.5 nmol/l (COTE i sur., 2023b.). Potrebno je također provesti i testove (supresijski test niskim dozama deksametazona, određivanje bazalnog aldosterona, određivanje omjera aldosterona i renina, ACTH stimulacijski test) kako bi se diferencijalno dijagnostički isključili drugi tumori nadburega (adrenokortikalni ili adrenomedularni tumori) (NELSON i DELLA-MAGGIORE, 2019b.).

2.1.4.2. Liječenje

Jedina uspješna metoda liječenja je adrenalektomija, odnosno uklanjanje zahvaćenog adrenalina zajedno s tumorom. No prije same operacije potrebno je provesti medikamentoznu terapiju kako bi se smanjio učinak djelovanja katekolamina i stabiliziralo pacijenta prije zahvata. Fenoksibenzamin je nekompetitivan, neselektivan, dugo djelujući α -adrenergični blokator (veže se i na α_1 i na α_2 adrenoreceptore). Blokira α adrenergični odgovor na cirkulirajuću koncentraciju adrenalina i noradrenalina te na taj način smanjuje simptome od strane povišene koncentracije katekolamina (COTE i sur., 2023b.). Doza lijeka se mora prilagođavati kako ne bi došlo do pojave nuspojava lijeka (hipotenzija, povraćanje, inapetencija, letargija) (COTE i sur., 2023b.). Preporučena doza za mačke je 2.5 mg na usta svakih 12 sati. Lijek se daje jedan do dva tjedna prije zahvata, a posljednja doza daje se večer prije operacije (PREGO i sur., 2023.). Adrenalektomija je jedini način uklanjanja feokromocitoma kod mačaka. Radijacija i kemoterapije nisu primijenjene na mačkama. Zahvat je visokorizičan zbog brojnih komplikacija uzrokovanih prekomjernom koncentracijom katekolamina. Neke od komplikacija su: hipertenzija, tahikardija, aritmije i krvarenja. Iznenađujuća hipotenzija može se pojaviti nakon uklanjanja tumora zbog iznenadnog pada koncentracije katekolamina (COTE i sur., 2023b.). Operacija ponekad nije moguća zbog veličine i invazije tumora i prisutnih metastaza te se tada primjenjuje doživotna terapija lijekovima koji kontroliraju pretjerano lučenje katekolamina (Fenoksibenzamin) (COTE i sur., 2023b.).

2.1.4.3. Prognoza

Prognoza ovisi o zahvaćenosti nadbubrega tumorom, prisustvu metastaza, lokalnoj invaziji tumora na okolna tkiva i krvne žile te prisustvu drugih bolesti i komplikacija. Pacijenti koji su podvrgnuti adrenalektomiji imaju dobru prognozu. Vrijeme preživljavanja nakon postavljanja dijagnoze je otprilike od 7 do 9 mjeseci kod mačaka (PREGO i sur., 2023.). Adekvatnom terapijom i čestim kontrolama može se produžiti životni vijek. Većina ugiba ili bude eutanazirana zbog komplikacija koje se javljaju zbog prekomjernog lučenja katekolamina, komplikacija vezanih uz prisutnost tumora uključujući vensku trombozu, invazivnost tumora te prisutnost metastaza (NELSON i DELLA-MAGGIORE, 2019b.).

2.1.5. ZAMOR ADRENA

Zamor adrena odnosi si se na smanjenu funkciju nadbubrega koja dovodi do snižene koncentracije kortizola u krvi (PLECHNER, 2004.). Faktori rizika za pojavu ovog stanja su: nepravilna prehrana (visoko procesirana hrana, bez enzimatskih dodataka, deficijencije vitamina i minerala te prisutnost toksina u hrani), zagađena voda (teškim metalima, insekticidima, pesticidima i sličnim štetnim tvarima), stres koji može biti psihološkog ili fiziološkog podrijetla ili stres kod samih vlasnika koji se odražava na njihove mačke te steroidi koje propisuju veterinari. Posljedice snižene koncentracije kortizola dovode do razvoja drugih patoloških stanja kao što su: diabetes mellitus, Addison-ova bolest te zatajenje rada srca (SIEGEL, 2022.).

2.1.5.1 Klinički simptomi

U veterinarskoj medicini ovo stanje je rijetko dijagnosticirano jer se simptomi uglavnom zamijene za neke druge poremećaje. Rani znakovi zamora adrena prikriveni su te se očituju kao znakovi alergije, kao što su: kihanje, svrbež, epifora i lizanje šapa. Stoga se kliničari uglavnom odlučuju za liječenje steroidima (npr. Apoquel i Cytopoint). Kasniji znakovi zamora adrena su: opadanje dlake, gastrointestinalni simptomi, izbirljivost prilikom hranjenja, letargija te neadekvatan odgovor na stresore (SIEGEL, 2022.).

2.1.5.2 Liječenje

Liječenje se bazira na promijeni načina života mačke, ali i vlasnika. Preporuča se izbalansirana prehrana (adekvatan udio proteina, ugljikohidrata i masnih kiselina), kao i čista, higijenski ispravna voda za piće. Nadalje, potrebno je osigurati dovoljne dnevne količine vitamina i minerala te mirnu okolinu bez stresora i adekvatan prostor za svakodnevnu igru (SIEGEL, 2022.).

3. ZAKLJUČCI

1. Bolesti nadbubrega mačaka obuhvaćaju endokrinološke bolesti nadbubrega, novotvorenine te zamor nadbubrega.
2. Endokrinološke bolesti nadbubrega u mačaka su hiperadrenokorticism (Cushing-ov sindrom), hipoadrenokorticism (Addison-ova bolest) i hipoaldosteronizam (Conn-ov sindrom).
3. Najčešća novotvorenina na nadbubregu je feokromocitom.
4. Zamor adrena je bolest novog vremena, koja se pojavila zbog ubrzanog načina života te neadekvatne brige vlasnika mačaka.
5. Bolesti nadbubrega u mačaka prezentiraju se širokim spektrom nespecifičnih kliničkih znakova, zbog čega su rijetko dijagnosticirane.
6. Mačkama u kojih je bolest nadbubrega dijagnosticirana na vrijeme adekvatna terapija može produžiti životni vijek.

LITERATURA

COTE, E., S. J. ETTINGER, E. C. FELDMAN (2023a): Ettinger's Textbook of Veterinary Internal Medicine: diseases of the dog and the cat. 9. izd., Saunders Elsevier, St. Louis, str. 7159-7190.

COTE, E., S. J. ETTINGER, E. C. FELDMAN (2023b): Ettinger's Textbook of Veterinary Internal Medicine: diseases of the dog and the cat. 9. izd., Saunders Elsevier, St. Louis, str. 7218-7249.

DUESBERG, M., M. E. PETERSON (1997): Adrenal disorders in cats. *Vet. Clin. North. Am. Small. Anim. Pract.* 27, 321-347.

FELDMAN, E. C., R. W. NELSON, C. E. REUSCH, J. C. R. SCOTT-MONCRIEFF (2015a): Canine and Feline Endocrinology. 4. izd., Saunders Elsevier, St. Louis, str. 452-484.

FELDMAN, E. C., R. W. NELSON, C. E. REUSCH, J. C. R. SCOTT-MONCRIEFF (2015b): Canine and Feline Endocrinology. 4. izd., Saunders Elsevier, St. Louis, str. 485-520.

FELDMAN, E. C., R. W. NELSON, C. E. REUSCH, J. C. R. SCOTT-MONCRIEFF (2015c): Canine and Feline Endocrinology. 4. izd., Saunders Elsevier, St. Louis, str. 521-554.

HOENIG, M. (2020): Feline hyperadrenocorticism — where are we now. *JFMS.* 4, 171-174.

HOLLAND, M. (2020): Feline Diagnostic Imaging. 1. izd., John Wiley & Sons, Inc., New Jersey, str. 427-437.

JUNG, H., Y. JEONG, Y. KIM, S. CHOI (2022): Hypoadrenocorticism in a 1-Year-Old Korean Short hair Cat. *J. Vet. Clin.* 39, 144-148.

KÖNIG, H. E., H. G. LIEBICH (2009): Anatomija domaćih sisavaca. 1. izd., Naklada slap, Zagreb, str. 587-588.

MONNEY, C. T., M. E. PETERSON (2012a): BSAVA Manual of canine and feline endocrinology. 4. izd., BSAVA, Gloucester, str. 190-198.

MONNEY, C. T., M. E. PETERSON (2012b): BSAVA Manual of canine and feline endocrinology. 4. izd., BSAVA, Gloucester, str. 199-203.

- MOONEY, C. T., M. E. PETERSON (2012c): BSAVA Manual of canine and feline endocrinology. 4. izd., BSAVA, Gloucester, str. 204-214.
- NELSON, R. W., A. M. DELLA-MAGGIORE (2019a): Small Animal Internal Medicine. 6. izd., Elsevier, St. Louis, str. 878-883.
- NELSON, R. W., A. M. DELLA-MAGGIORE (2019b): Small Animal Internal Medicine. 6. izd., Elsevier, St. Louis, str. 889-892.
- PLECHNER, A. J. (2004): Adrenal toxicity in dogs and cats as a contributing cause of hormonal and immune destabilization. J. Anal. Toxicol. 24, 53-58.
- PREGO, M. T., M. J. DIAS, L. MENSTRINHO, R. ENGLAR, G. GRINWIS, S. GALAC, R. O. LEAL (2023): Diagnosis, treatment and outcome of pheochromocytoma in a cat. JSAP. 64, 415-420.
- SIEGEL, M. (2022.): Adrenal fatigue in dogs and cats. IVC journal. 9, 159-163.
- SJAASTAD, Ø. V., O. SAND, K. HOVE (2017a): Fiziologija domaćih životinja. 2. izd., Naklada slap, Zagreb, str 229-238.
- SJAASTAD, Ø. V., O. SAND, K. HOVE (2017b): Fiziologija domaćih životinja. 2. izd., Naklada slap, Zagreb, str 243-251.
- VILLEIRS, E., J. RISTIĆ (2016): BSAVA Manual of canine and feline clinical pathology. 3. izd., BSAVA, Gloucester, str. 353-372.

5. SAŽETAK

Bolesti nadbubrega mačaka

Nikolina Škibola

Uzroci poremećaja nadbubrežne žlijezde mačaka mogu biti primarni, sekundarni i tercijarni, a očituju se hipo- ili hiperfunkcijom žlijezde. Primarni uzroci odnose se na različita patološka stanja samog nadbubrega poput tumora ili direktnog oštećenja kore ili srži. Sekundarni uzroci se javljaju posljedično poremećaju funkcije hipofize, a tercijarni posljedično poremećaju funkcije hipotalamusa. Simptomi većine ovih bolesti su uglavnom vrlo nespecifični te mogu upućivati na bolesti nekog drugog organskog sustava ili poremećaja neke druge endokrine žlijezde pri čemu je dodatno otežavajuća činjenica da mačke kao pacijenti, nimalo nisu slične psima, što ponekad rezultira propustom od strane vlasnika i/ili veterinaru. Hiperadrenokorticism (Cushing-ov sindrom) i hiperaldosteronizam (Conn-ov sindrom) u mačaka su bolesti adrena koje su nažalost često zapostavljene, a ponekad i potpuno izostavljene s liste diferencijalnih dijagnoza zbog širokog spektra različitih simptoma koji kliničara mogu zavarati i pogrešno usmjeriti. Upravo zbog navedenog, u mačaka često izostaje konačna dijagnoza bolesti nadbubrežne žlijezde, no uslijed razvoja i napretka dijagnostičkih metoda ove bolesti ipak bivaju sve češće potvrđene.

Ključne riječi: nadbubrežna žlijezda, mačka, Cushing-ov sindrom, Conn-ov sindrom, Addison-ova bolest, feokromocitom

6. SUMMARY

Feline adrenal diseases

Nikolina Škibola

The causes of cat adrenal gland disorders can be primary, secondary and tertiary, and are manifested by hypo- or hyperfunction of the gland. The primary causes relate to various pathological conditions of the adrenal gland itself, such as tumors or direct damage to the cortex or marrow. Secondary and tertiary causes occur because of hypothalamus dysfunction. The symptoms of these diseases are generally non-specific and may point to diseases of another organ system or disorders of another endocrine gland, where the fact that cats as patients are not at all like dogs is even more difficult, which sometimes results in an oversight by the owner and/or veterinarian. Hyperadrenocorticism (Cushing's syndrome) and hyperaldosteronism (Conn's syndrome) in cats are adrenal diseases that are unfortunately often neglected, and sometimes completely absent from the list of differentials due to a wide range of different symptoms that can mislead the clinician. Precisely because of the above mentioned, a final diagnosis of adrenal gland disease is often missing in cats, still due to the development and progress of diagnostic methods, these diseases are being confirmed increasingly often.

Key words: feline adrenal diseases, Cushing's syndrome, Conn's syndrome, Addison's disease, pheochromocytoma

7. ŽIVOTOPIS

Rođena sam 26. lipnja 1998. u Zagrebu. Pohađala sam Opću gimnaziju Franje Petrića (MIOC) u Zadru. Akademske godine 2018./2019. upisala sam Integrirani preddiplomski i diplomski sveučilišni studij veterinarske medicine na Veterinarskom fakultetu Sveučilišta u Zagrebu. Tijekom studija volontirala sam na manifestacijama Reptilomanija + 2019. godine, Noć muzeja 2020. godine na Zavodu za uzgoj životinja i stočarsku proizvodnju te Noć muzeja 2024. godine na Zavodu za anatomiju, histologiju i embriologiju.

Volontirala sam godinu dana (od rujna 2022. godine do rujna 2023. godine) na Klinici za zarazne bolesti, gdje sam stekla praktično iskustvo.

Obaveznu stručnu praksu sam odradila u veterinarskoj ambulanti „DODO-VET“ u Zagrebu.

Tijekom studija prisustvovala sam na veterinarskim kongresima i seminarima: (9th International congress of veterinary science and profession, Zagreb (2021.), 8. Kongres veterinarara male prakse, Zadar, (2023.), 9. Kongres veterinarara male prakse, Zagreb, (2024.), Dan anestezije i menadžmenta boli, Zagreb, (2024.).