

# Zarazne i nametničke bolesti morskih riba držanih u akvariju

---

**Glumpak, Helena**

**Master's thesis / Diplomski rad**

**2025**

*Degree Grantor / Ustanova koja je dodijelila akademski / stručni stupanj:* **University of Zagreb, Faculty of Veterinary Medicine / Sveučilište u Zagrebu, Veterinarski fakultet**

*Permanent link / Trajna poveznica:* <https://um.nsk.hr/um:nbn:hr:178:841220>

*Rights / Prava:* [In copyright](#) / [Zaštićeno autorskim pravom.](#)

*Download date / Datum preuzimanja:* **2025-03-14**



*Repository / Repozitorij:*

[Repository of Faculty of Veterinary Medicine -  
Repository of PHD, master's thesis](#)



SVEUČILIŠTE U ZAGREBU  
VETERINARSKI FAKULTET

SVEUČILIŠNI INTEGRIRANI PRIJEDIPLOMSKI I DIPLOMSKI  
STUDIJ *VETERINARSKA MEDICINA*

DIPLOMSKI RAD

Helena Glumpak

Zarazne i nametničke bolesti morskih riba držanih u akvariju

Zagreb, 2025.

Helena Glumpak

Zavod za biologiju i patologiju riba i pčela

Predstojnik: izv. prof. dr. sc. Krešimir Matanović

Mentor: izv. prof. dr. sc. Krešimir Matanović

Članovi Povjerenstva za obranu diplomskog rada:

1. prof. dr. sc. Emil Gjurčević
2. izv. prof. dr. sc. Franjo Martinković
3. izv. prof. dr. sc. Krešimir Matanović
4. prof. dr. sc. Krešimir Severin (zamjena)

Rad sadržava 50 stranica, 8 slika, 1 tablicu, 119 literaturnih navoda.

## ZAHVALA

*Zahvaljujem mentoru izv. prof. dr. sc. Krešimiru Matanoviću na podršci, stručnom vodstvu i strpljenju tijekom pisanja ovog diplomskog rada.*

*Posebno zahvaljujem svom ocu, koji me uveo u svijet akvaristike i ovaj rad posvećen je njegovom sjećanju.*

*Najviše se zahvaljujem obitelji, posebice mami i bratu na svojoj potpori koju su mi pružili tijekom ovih šest godina.*

*Također veliko hvala svim kolegama i prijateljima, posebno mojoj Kiki, koji su mi neizmjereno uljepšali studentske dane.*

## POPIS PRILOGA

### SLIKE

Slika 1. Krvarenja u koži lubina (*Dicentrarchus labrax*) inficiranog bakterijom *Vibrio anguillarum* (K. MATANOVIĆ).

Slika 2. Mikobakterioza u akvarijskih riba. a) Brojni sivo-bijeli čvorići u unutarnjim organima, mezenteriju i masnom tkivu tjelesne šupljine. b) Uzdignuće kože s plitkim čirom i naslagama sivkasto-bijele boje u području repnog stabla. c) Granulomi različite veličine u razmasku pripremljenom iz promijenjenog tkiva škriga. Nativni preparat. d) Acidorezistentne bakterije u otisku promijenjenog dijela kože sa slike c). Bojenje po Ziehl-Neelsenu. (K. MATANOVIĆ).

Slika 3. Mikobakterioza u smuđa (*Sander lucioperca*) iz uzgoja. U histološkom preparatu slezene treba uočiti dva granuloma s nekrotičnim tkivom u središtu okruženim širokim slojem epiteloidnih stanica. Hematoksilin-eozin. Mjerka = 50 µm. Izvor: GJURČEVIĆ i sur. (2020).

Slika 4. Bolest limfocistis u riba klaun. Sivo-bijeli čvorići (strelica) na koži vrste *Amphiprion ocellaris* (a) i *A. clarkii* (b). Prilagođeno iz : CHENG i sur. (2022.).

Slika 5. Histološki prikaz promijenjenog dijela kože ribe klaun zaražene limfocistisom. (a) i (b) Treba uočiti hipertrofične limfocistis stanice (HL), okružene debelom hijalinom kapsulom (HC). Hematoksilin-eozin. Prilagođeno iz : CHENG i sur. (2022.).

Slika 6. Trofonti dinoflagelata *A. ocellatum* na škržnim listićima komarče (*Sparus aurata*). Nativni preparat. TRO - trofonti. Izvor: MOREIRA i sur. (2022.).

Slika 7. Životni ciklus trepetljikaša *Cryptocaryon irritans*. (H. GLUMPAK).

Slika 8. Bijeli čvorići na koži ribe *Ecsenius stigmatura*. Iako ovakve promjene mogu ukazivati na invaziju nametnikom *C. irritans*, treba isključiti i druge bolesti uzrokovane trepetljikašima. (H. GLUMPAK).

### TABLICE

Tablica 1. Doziranje uobičajenih antimikrobnih lijekova kod akvarijskih i ukrasnih riba. Prilagođeno iz: PALMEIRO, B. (2009.).

## SADRŽAJ

<b>1. UVOD</b> .....	<b>1</b>
<b>2. PREGLED REZULTATA DOSADAŠNJIH ISTRAŽIVANJA</b> .....	<b>2</b>
2.1. Držanje riba u morskome akvariju i opći principi profilakse i primjene lijekova .....	2
2.2. Bakterijske bolesti .....	4
2.2.1. Vibrioze .....	4
2.2.2. Mikobakterioza riba (riblja tuberkuloza).....	9
2.3. Virusne bolesti .....	17
2.3.1. Bolest limfocistis .....	17
2.3. Nametničke bolesti .....	21
2.3.1. Amiloodinioza .....	21
2.3.2. Kriptokarionoza .....	25
2.3.3. Uronemoza.....	30
2.3.4. Bruklineloza.....	32
<b>3. ZAKLJUČCI</b> .....	<b>35</b>
<b>4. LITERATURA</b> .....	<b>36</b>
<b>5. SAŽETAK</b> .....	<b>48</b>
<b>6. SUMMARY</b> .....	<b>49</b>
<b>7. ŽIVOTOPIS</b> .....	<b>50</b>

## 1. UVOD

Morska akvaristika sve je popularniji oblik držanja kućnih ljubimaca i u stalnom je porastu. Razlog tomu je sve veća dostupnost opreme i pribora za morske akvarije te lakša i brža razmjena znanja putem elektroničke komunikacije. Usporedno s porastom popularnosti držanja morskih riba u akvariju sve veći značaj dobiva i briga o njihovom zdravlju te se javlja potreba za edukacijom veterinara i u ovom specifičnom području (FRANCIS-FLOYD i BELEAU, 1986.).

U morskim akvarijima može se držati više od 1000 različitih vrsta riba i više stotina vrsta drugih akvatičnih organizama podrijetlom iz različitih staništa (WOOD, 2001.). Jedan od preduvjeta uspješnog držanja akvarijskih riba je osiguranje optimalnih uzgojnih uvjeta, što sličnijih onima u prirodnom staništu. Nažalost, akvarij predstavlja vrlo malen, umjetan ekosustav koji je za razliku od prirodnog znatno manje raznolik i podložan bržim promjenama. Držanje riba u takvim neprirodnim uvjetima može predstavljati stres te pogoduje bržem nastanku i razvoju bolesti (BASLEER, 2004.).

Uzročnici zaraznih i nametničkih bolesti mogu se unijeti u akvarij putem riba, drugih akvatičnih organizama, predmetima i hranom. Iako se u akvariju mogu pojaviti iste bolesti kao i kod riba u prirodnim staništima, njihova pojavnost je drugačija zbog specifičnih uvjeta držanja (BASLEER, 2004.; FIORAVANTI i FLORIO, 2017.). U diplomskom radu opisane su najčešće zarazne i nametničke bolesti morskih riba držanih u akvariju. Za svaku pojedinu bolest opisana je etiologija, prijemljive vrste, klinički znakovi, dijagnostika te mogućnosti prevencije i liječenja.

Cilj diplomskog rada je objediniti dosadašnje spoznaje o ovoj problematici s ciljem zaštite zdravlja i dobrobiti riba držanih u morskom akvariju.

## **2. PREGLED REZULTATA DOSADAŠNJIH ISTRAŽIVANJA**

### **2.1. Držanje riba u morskom akvariju i opći principi profilakse i primjene lijekova**

Držanje morskih ukrasnih riba u akvarijima predstavlja složen izazov zbog specifičnih potreba organizama za stabilnim i precizno kontroliranim okolišnim uvjetima. Morski akvariji često sadrže raznovrsne vrste riba i drugih akvatičnih organizama koji potječu iz različitih ekosustava, što otežava uspostavu i održavanje optimalnih uvjeta za sve vrste organizama (NOGA, 2010.). Ova raznolikost čini ribe podložnima raznim poremećajima uzrokovanim okolišnim i prehrambenim čimbenicima. Ti čimbenici ne samo da mogu izravno uzrokovati bolesti nego i posredno potaknuti pojavu zaraznih i parazitarne bolesti putem složenih interakcija između okoliša, domaćina i uzročnika bolesti.

Samo 2-5% od približno 1500 komercijalno dostupnih vrsta morskih ukrasnih riba uspješno se razmnožava u zatočeništvu, dok se većina lovi u divljini, često destruktivnim metodama poput korištenja cijanida. Takvi postupci i naknadni transport izlažu ribe brojnim stresnim situacijama, što narušava njihovo zdravlje i povećava osjetljivost na infekcije (FIORAVANTI i FLORIO, 2017.).

Zdravstveni problemi kod morskih riba držanih u akvarijima mogu biti uzrokovani genetskim anomalijama, neprikladnim okolišnim uvjetima (promjene temperature, pH, razine otopljenih plinova, saliniteta, koncentracije teških metala i dušikovih spojeva), nutritivnim nedostacima te različitim patogenim organizmima (FIORAVANTI i FLORIO, 2017.; HADFIELD i CLAYTON, 2021.). Ti su čimbenici često međusobno povezani, a njihova kombinacija može uzrokovati složene zdravstvene probleme. Pravovremeno prepoznavanje simptoma bolesti ključno je za uspješno liječenje. Vizualni pregled, poput promatranja ponašanja i pigmentacije te otkrivanje vanjskih oštećenja, može pružiti uvid u prve znakove bolesti. Međutim, precizna dijagnoza zahtijeva opću i kliničku pretragu te posebne laboratorijske pretrage, poput mikroskopske, histopatološke, mikrobiološke, serološke i molekularne, koje omogućuju identifikaciju uzročnika bolesti (LIPTON, 2006.).



Brojni čimbenici pridonose nastanku i prijenosu bolesti u populacijama riba smještenim u akvarijima, uključujući lošu kakvoću vode, nedostatke u hranidbi, pregust smještaj, neodgovarajuće ihtiosanitarne mjere te uvođenje zaraženih riba u akvarij bez odgovarajuće karantene i zdravstvenog pregleda (FIORAVANTI i FLORIO, 2017.).

Provedba karantenskih postupaka za nove jedinke ključna je za preventivu bolesti. Izolacija i promatranje novih riba prije njihovog uvođenja u akvarij mogu značajno smanjiti rizik od unošenja patogenih organizama. Inovativne metode, poput upotrebe probiotika i imunostimulatora, pokazale su se učinkovitima u jačanju otpornosti riba na infekcije i predstavljaju ekološki prihvatljivu alternativu tradicionalnim metodama kontrole bolesti (RHYNE i sur., 2017.).

Akvariji su strogo kontrolirani sustavi za uzgoj i omogućuju održavanje temperature, biološke filtracije i zasićenosti vode kisikom. Također, zbog male količine vode u sustavu, lakše je primjenjivati lijekove. Međutim, kod liječenja morskih riba važno je uzeti u obzir specifičnosti morske vode, jer njezin sastav može utjecati na učinkovitost mnogih ljekovitih tvari. Mnogi antibiotici, poput tetraciklina, imaju smanjenu djelotvornost u morskoj vodi jer se vežu za kalcij i magnezij koji je u njoj prisutan u velikim količinama. Neke tvari, poput bakra i organofosfata, mogu biti otrovne za beskralježnjake koji su često držani u akvarijima zajedno s morskim ribama (NOGA, 2010.).

Postoje tri glavna načina primjene lijekova kod riba: kupkama, putem hrane i parenteralno (FIJAN, 2006.; NOGA, 2010.). Ljekovite kupke zahtijevaju pažljivu kontrolu koncentracije lijeka kako bi se izbjegla toksičnost. Davanje lijekova u hrani prikladan je način za njihovu primjenu kod skupnog liječenja, no učinkovitost je smanjena kod riba koje imaju smanjen apetit zbog bolesti. Parenteralna primjena omogućuje točno doziranje, ali izaziva dodatan stres jer je ribu potrebno uhvatiti i izvaditi iz vode, što je ponekad teško izvedivo (NOGA, 2010.).

Upravljanje zdravljem u akvariju zahtijeva integrirani pristup koji obuhvaća pažljivo praćenje kvalitete vode, prehrane i zdravstvenog stanja riba. Redovita procjena pokazatelja kakvoće vode, kao što je razina amonijaka, nitrita, pH, salinitet, bakar i klor, neophodna je za pravovremeno otkrivanje potencijalnih problema i prilagodbu metoda liječenja. Sveobuhvatno upravljanje zdravljem morskih ukrasnih riba, temeljeno na prevenciji i ranoj dijagnostici, ključno je za njihovo dugoročno očuvanje u akvarijskim uvjetima (FIORAVANTI i FLORIO, 2017.; HADFIELD i CLAYTON, 2021.).

Promatranje akvarija kao integriranog sustava omogućuje cjelovit način sprječavanja i kontroliranja bolesti riba (FIORAVANTI i FLORIO, 2017.). U idućim poglavljima bit će prikazane neke od najznačajnijih bakterijskih, virusnih i nametničkih bolesti morskih riba držanih u akvariju.

## 2.2. Bakterijske bolesti

### 2.2.1. Vibrioze

Vibrioze su bolesti uzrokovane bakterijama iz roda *Vibrio*, kao i bakterijama koje su nekada pripadale tom rodu (npr. *Aliivibrio*, *Moritella* i *Photobacterium*) (FIJAN, 2006.; HADFIELD i CLAYTON, 2021.). Uzrokuju značajne gubitke kod različitih vrsta morskih riba širom svijeta kako u akvakulturi tako i kod riba držanih u akvarijima (THOMPSON i sur., 2004.). Nalazimo ih kao dio fiziološke mikroflore zdravih riba i u vodenom okolišu koji ih okružuje, a u određenim uvjetima mogu postati patogene, uzrokujući visoku smrtnost. Loša kakvoća vode, prenapučenost, visoke temperature i mehaničke ozljede povećavaju rizik od izbijanja bolesti (FIORAVANTI i FLORIO, 2017.; DE SOUZA VALENTE i WAN, 2021.).

Rod *Vibrio* obuhvaća više vrsta patogenih za morske organizme uključujući *Vibrio (Listonella) anguillarum*, *V. harveyi*, *V. vulnificus*, *V. parahaemolyticus*, *V. alginolyticus*. Ove bakterije ubrajaju se među najčešće patogene mikroorganizme koji izazivaju bolesti u morskih životinja (DENG i sur., 2020.). Bakterije iz roda *Vibrio* štapićastog su oblika s polarno smještenim bičem, što im omogućuje visoku pokretljivost u vodenim ekosustavima (SAHA i LAROCQUE, 2013.; MARQUES i sur., 2022.). Boje se gram-negativno, tvore katalazu i oksidazu, fermentativne su i za rast većinom zahtijevaju prisutnost natrijevog klorida u hranjivim podlogama (AUSTIN, 2010.). Najčešće obitavaju u toplim vodama iznad 20 °C, a bolje se razvijaju i razmnožavaju s porastom temperature (MARQUES i sur., 2022.). Patogeneza vibrioza nije u potpunosti razjašnjena. Smatra se da infekciji prethodi prihvaćanje bakterija na domaćina, nakon čega dolazi do prodora u tkivo. U tome značajnu ulogu ima protein flagelin A. Kao ulazna vrata najčešće se spominju koža i probavni trakt. Infekciji obično prethodi stres, nagle promjene temperature i loša

kakvoća vode (FIORAVANTI i FLORIO, 2017.). Važan čimbenik virulencije vibrija je sposobnost formiranja biofilma. Ova struktura sastavljena je od zajednice mikroorganizama unutar izvanstaničnog matriksa i omogućuje bakterijama da se učvrste na površini tkiva te ih štiti od imunskog odgovora domaćina i djelovanja antimikrobnih lijekova (FRANS i sur., 2011.; CHE i sur., 2024.). Od ostalih čimbenika virulencije treba izdvojiti različite enzime poput proteaza, hemolizina i lipaza, koji oštećuju stanice i tkiva, omogućujući bakterijama širenje organizmom. Kod vrste *V. anguillarum*, bič pomaže u kretanju mukoznim površinama, a hemolizini i siderofore omogućuju bolje iskorištavanje željeza iz tkiva ribe, što je ključno za njihov rast i preživljavanje (FRANS i sur., 2011.; LETCHUMANAN i sur., 2015.). *V. anguillarum* jedna je od najvažnijih patogenih vrsta iz porodice *Vibrionaceae*, do sada izdvojena iz više od 50 vrsta riba u umjerenom pojasu (MOHAMAD i sur., 2019.). Rasprostranjena je u vodenom okolišu i često se može naći kao dio mikroflore zooplanktonskih račića iz skupine kolnjaka (AUSTIN i AUSTIN, 2016.). Opisana su 23 serovara, ali samo tri (O1, O2, O3) uzrokuju značajniji mortalitet (MOHAMAD i sur., 2019.).

Simptomi vibrioze mogu se značajno razlikovati, ovisno o vrsti i soju bakterije, domaćinu i okolišnim čimbenicima (MISHRA i sur., 2023.). Jedan od najčešćih znakova infekcije su oštećenja i čirevi na koži riba (AUSTIN i AUSTIN, 2016.). Ovakvi klinički znakovi osobito su česti u kroničnom obliku vibrioze uzrokovane vrstom *V. anguillarum* pa se bolest zbog sličnosti s furunkulozom često naziva i morska furunkuloza (NOGA, 2010.; FRANS i sur., 2011.). Prvi znakovi infekcije najčešće su gubitak apetita, letargija i promjene u ponašanju. Mlade ribe često obole od perakutnog oblika bolesti kod kojeg uginuće nastupa prije pojave kliničkih znakova. Odrasli primjerci razvijaju akutni ili kronični oblik bolesti (MANCHANAYAKE i sur., 2023.). U akutnom obliku prisutni su čirevi iz kojih se cijedi serozno-krvavi sadržaj, krvarenja u koži (Slika 1) i anemija. Trbuh je povećan zbog nakupljanja tekućine (ascites) u tjelesnoj šupljini ili crijevima (NOGA, 2010.; MANCHANAYAKE i sur., 2023.). Od unutarnjih promjena prevladavaju tipični znakovi septikemije: petehijalna krvarenja, povećana slezena i nekroza bubrega. Histopatološki se ističu nekroza jetre, slezene, bubrega i srca te nekrotični enteritis sa žučkastim, sluzavim sadržajem. U kroničnom obliku prisutne su granulomatozne promjene u mišićima, edem i čir rožnice, egzoftalmija, odlaganje hemosiderina u melanomakrofagnim centrima i anemija. Promjene osobito često zahvaćaju organe bogate željezom poput slezene i bubrega (NOGA, 2010.).



Slika 1. Krvarenja u koži lubina (*Dicentrarchus labrax*) inficiranog bakterijom *Vibrio anguillarum* (K. MATANOVIĆ).

Malo je podataka o kliničkoj slici i patološkim promjenama kod riba držanih u akvariju. Vrste *V. alginolyticus*, *V. anguillarum*, *V. fluvialis*, *V. pelagius* i *V. vulnificus* izdvojene su iz površinskih rana i dubokih čireva kod tropske vrste crneja *Pomacentrus caeruleus* (SONIA i LIPTON, 2012.). Među morskim koštunjačama, ukrasne ribe iz porodice Syngnathidae posebno su osjetljive na infekciju bakterijom *V. harveyi* (FIORAVANTI i FLORIO, 2017.). Kod morskih konjića *Hippocampus kuda* inficiranih vrstom *V. harveyi* prisutna se svjetlija pigmentacija, krvarenja u koži i jetri, blijedi bubrezi i nakupljanje tekućeg sadržaja u crijevima (ALCAIDE i sur., 2001.). Slične promjene opisane su i kod morskih konjića *H. reidi* pokusno inficiranih bakterijom *V. alginolyticus* (MARTINS i sur., 2010.). Vrste *V. alginolyticus* i *V. splendidus* izdvojene su iz morskih konjića *H. guttulatus* i *H. hippocampus* sa znakovima letargije, gubitka apetita, bijelim točkastim promjenama na koži i nekrotičnim promjenama na repu (BALCÁZAR i sur., 2010.). Kod akvarijski držanih žutuga *Himantura uarnak* i *Himantura fai* infekcija bakterijom *V. alginolyticus* očitovala se letargijom, inapetencijom, bjelkastim nekrotičnim promjenama na koži te punokrvnošću slezene i jetre. Ribe su uspješno liječene intramuskularnom primjenom amikacina (EMAM i sur., 2019.).

Bakterije *Photobacterium damsela* subsp. *piscicida* i *P. damsela* subsp. *damsela* također često uzrokuju bolesti u morskih riba. Vrsta *P. damsela* subsp. *damsela* je prvi put izdvojena iz sjevernoameričke vrste crneja *Chromis punctipinnis*, a smatra se patogenom i za ukrasne vrste morskih pasa *Carcharhinus plumbeus* i *Stegostoma fasciatum*. Kod inficiranih riba uzrokuje krvarenja i nastanak čireva u koži, oštećenje peraja i repnog stabla, čemu osobito pogoduje stres uslijed prenapučenosti ili loše kakvoće vode (FIORAVANTI i FLORIO, 2017.).

Dijagnoza se postavlja izdvajanjem uzročnika iz promijenjenih organa i tkiva. Nalaz bakterija u koži i gastrointestinalnom traktu ne mora nužno ukazivati na prisutnost bolesti. Važno je potvrditi da su izdvojene bakterije primarni uzrok bolesti jer vrlo često uzrokuju sekundarne bakterijske infekcije. Stoga se pouzdana dijagnoza najčešće postavlja izdvajanjem bakterija iz bubrega (NOGA, 2010.). U novije vrijeme se zahvaljujući svojoj pouzdanosti u dijagnostici sve više koriste serološke i molekularne metode (FRANS i sur., 2011.).

U liječenju vibrioze uspješno se primjenjuje oksitetraciklin, nitrofurani, potencirani sulfonamidi i oksolinska kiselina, no rezistencija na antimikrobne lijekove je česta, pa izbor antibiotika treba biti temeljen na antibiogramu (NOGA, 2010.; HADFIELD i CLAYTON, 2021.). U tablici 1. prikazani su podaci o načinu primjene i preporučene doze antimikrobnih lijekova kod ukrasnih i akvarijski držanih riba. Dostupna su i komercijalna cjepiva (bakterini) protiv određenih vrsta vibrija koja pružaju dobru zaštitu rizičnim kategorijama riba, no u prevenciji vibrioze ključnu ulogu ima uklanjanje stresnih čimbenika (NOGA, 2010.).

Nekoliko vrsta bakterija roda *Vibrio*, poput *V. parahaemolyticus* i *V. vulnificus*, može uzrokovati zoonoze, odnosno bolesti zajedničke za akvatične organizme i ljude. Vrsta *P. damsela* subsp. *damsela* dovodi se u vezu sa slučajevima nekrotizirajućeg fascitisa i smrtonosnih infekcija kod ljudi (FIORAVANTI i FLORIO, 2017.). Ipak, prisutnost ovih bakterija kod morskih organizama ne znači nužno da su oni izvor zaraze za ljude. Prijenos na ljude obično se odvija putem rana, kontaminirane hrane ili vode. Važno je istaknuti da se kod većine infekcija u ljudi nastanak bolesti ne može jednoznačno povezati sa životinjama, jer izvor bakterija može biti i voda u kojoj ti organizmi obitavaju (AUSTIN, 2010.).

Tablica 1. Doziranje uobičajenih antimikrobnih lijekova kod akvarijskih i ukrasnih riba. Prilagođeno iz: PALMEIRO, B. (2009.).

Lijek	Parenteralna primjena	Oralna primjena	Kupka	Napomene
<b>Amikacin</b>	5 mg/kg im. svakih 12 h	—	—	Farmakokinetika nije proučavana kod akvarijskih riba. Često se primjenjuje kod koi šarana.
<b>Aztreonam</b>	100 mg/kg im./ip. svakih 48 h	—	—	Farmakokinetika nije proučavana kod akvarijskih riba. Često se primjenjuje kod koi šarana.
<b>Ceftazidim</b>	20 mg/kg im svakih 72 h	—	—	Farmakokinetika nije proučavana kod akvarijskih riba.
<b>Enrofloksacin</b>	5–10 mg/kg im./ip. svakih 48–72 h (koi šaran)	5 mg/kg po. svakih 24–48 h (pirapatinga)	2,5 mg/L u trajanju od 5 h svakih 24–48 h (pirapatinga)	Farmakokinetika je proučena kod koi šarana i pirapatinga. Često se koristi i kod drugih vrsta riba.
<b>Florfenikol</b>	20–30 mg/kg im. svakih 24 h (pirapatinga)	50 mg/kg po. svakih 24 h (japanski šaran)	Slaba resorpcija kod primjene kupkom	Farmakokinetika je proučena kod pirapatinga, koi šarana i guramija.
<b>Kanamicin</b>	—	136 mg/kg hrane dnevno tijekom 10 dana	50–100 mg/L u trajanju od 5 h, ponoviti svaka 3 dana	Farmakokinetika nije proučavana kod akvarijskih riba. Može uzrokovati oštećenje bubrega.
<b>Oksolinska kiselina</b>	—	68 mg/kg hrane dnevno tijekom 10 dana	14,4 mg/L u trajanju od 24 h, ponoviti po potrebi	Farmakokinetika nije proučavana kod akvarijskih riba. Može izazvati letargiju nakon primjene putem kupke. Učinkovitost je smanjena u tvrdoj vodi.
<b>Oksitetraciklin</b>	7 mg/kg im. svakih 24 h (pirapatinga)	0,51 g/kg hrane dnevno tijekom 10 dana	283–1430 mg/L u trajanju od 6–12 h, dnevno tijekom 10 dana	Farmakokinetika je proučena kod pirapatinge. Povišene razine Ca i Mg smanjuju učinkovitost. Nije prikladan za morske sustave.
<b>Nitrofurazon</b>	—	0,51 g/kg hrane dnevno tijekom 10 dana	143 mg/L u trajanju od 6–12 h, dnevno tijekom 10 dana	Farmakokinetika nije proučavana kod akvarijskih riba. Sustavna resorpcija iz kupki upitna, najbolji za liječenje površinskih infekcija. Karcinogen, inaktivira ga svjetlo visokog intenziteta.
<b>Sulfadimetoksin/ ormetoprim</b>	—	50 mg/kg po. dnevno tijekom 5 dana	Nije prikladan za primjenu kupkama	Farmakokinetika nije proučavana kod akvarijskih riba.
<b>Kombinacija sulfonamida i trimetoprima</b>	—	30 mg/kg po. svakih 24 h tijekom 10–14 dana	20 mg/L u trajanju od 5 h, dnevno tijekom 5–7 dana	Farmakokinetika nije proučavana kod akvarijskih riba.

Kratice: ip.: intraperitonealna primjena, im.: intramuskularna primjena, po.: peroralno

### 2.2.2. Mikobakterioza riba (riblja tuberkuloza)

Mikobakterioza je kronična zarazna bolest slatkovodnih i morskih riba uzrokovana bakterijama iz roda *Mycobacterium*, posebice vrstama *M. marinum*, *M. fortuitum* i *M. chelonae*. Klinički se očituje nastankom sivo-bijelih čvorića (granulomi) u koži i unutarnjim organima (FIJAN, 2006.), najčešće u slezeni, jetrima i bubrezima (FIORAVANTI i FLORIO, 2017.). Zbog zoonotskog potencijala ovoj bolesti akvarijskih riba treba pridati poseban značaj.

Uzročnici mikobakterioze prirodno obitavaju u vodenom okolišu i sedimentu, a u pogodovnim uvjetima uzrokuju bolest, prvenstveno kod imunosuprimiranih jedinki (GAUTHIER i RHODES, 2009.). Nepovoljni uvjeti držanja u akvariju pridonose nastanku bolesti. Mikobakterioza riba prvi je put opisana kod šarana (*Cyprinus carpio*) u Francuskoj (BATAILLON i sur., 1897.). Prvi nalaz kod morskih riba zabilježili su ALEXANDER (1913.) i JOHNSTONE (1913.) kod bakalara (*Gadus callarias*) iz ulova, dok je ARONSON (1926.) prvi opisao mikobakteriozu kod morskih riba držanih u akvariju u Philadelphiji. Do danas je bolest zabilježena kod više od 200 vrsta morskih i slatkovodnih riba (CHONG, 2022.).

Uzročnici mikobakterioze riba su acidorezistentne, pleomorfne bakterije veličine 0,2 – 0,6 x 1,5 – 3,0 µm. Opisani su i nitasti oblici dužine do 10 µm (LEWIS i CHINABUT, 2011.). Nemaju kapsulu, nisu pokretljive i ne tvore spore (NAGLIĆ i sur., 2005.). Imaju specifično građenu staničnu stijenkiju koja sadrži dugolančane hidrokso-mikolične kiseline i odgovorna je za acidoalkoholorezistenciju. Lipidi u staničnoj stijenci pružaju mikobakterijama izuzetnu otpornost na vanjske kemijske i fizikalne utjecaje, što im omogućuje dugotrajno preživljavanje u nepovoljnim uvjetima. Ta karakteristika također doprinosi njihovoj otpornosti na mnoge antibiotike i povećava virulenciju, čineći bolesti uzrokovane mikobakterijama posebno izazovnim za liječenje (NAGLIĆ i sur., 2005.; GAUTHIER i RHODES, 2009.). Uzročnici mikobakterioze za rast uglavnom traže posebne hranjive podloge, a prema brzini rasta dijelimo ih na spororastuće i brzorastuće vrste (LEWIS i CHINABUT, 2011.). Najmanje šest vrsta mikobakterija uzrokuje mikobakterioze riba: *M. marinum*, *M. fortuitum*, *M. chelonae*, *M. neoaurum*, *M. simiae* i *M. scrofulaceum*, a najčešće su to vrste *M. marinum* i *M. fortuitum* (LEWIS i CHINABUT, 2011.).

Literatura obiluje podacima o mikobakteriozi kod slatkovodnih riba dok su zapisi o pojavi ove bolesti u morskih vrsta držanih u akvariju znatno rjeđi. GIAVENNI i sur. (1980.) opisali su

mikobakteriozu uzrokovanu bakterijom *M. marinum* kod akvarijski držanih morskih vrsta riba podrijetlom iz 17 rodova i sedam porodica te zaključili da su ribe iz porodice Pomacentridae osobito prijemljive. Bolest se često javlja i kod riba iz porodice Syngnathidae (MONTERO i sur., 2022.), ponekad i u obliku sistemske granulomatozne infekcije (FIORAVANTI i FLORIO, 2017.). U ovu porodicu svrstane su i danas sve popularnije različite vrste morskih konjića (*Hippocampus* spp.) kod kojih je opisana i nova vrsta mikobakterija nazvana *M. hippocampi*. Morski konjići oboljeli od mikobakterioze bili su mirniji i slabije su uzimali hranu, na koži su imali bijele točkaste promjene, a repna peraja bila je zahvaćena nekrozom (BALCÁZAR i sur., 2011.; BALCÁZAR i sur., 2014.). Infekcije mikobakterijama opisane su i u morskih hrskavičnjača držanih u akvariju. Primjerice, kod tropske vrste morskog psa *Hemiscyllium ocellatum* čvorići su nađeni na ustima, vanjskim spolnim organima i u slezeni, a izdvojena je bakterija *M. avium* (JANSE i KIK, 2012.). Mikobakterioza kod ribe gitare *Rhinobatos lentiginosus* iz reda pilašica očitovala se pojavom granuloma u slezeni (ANDERSON i sur., 2012.), dok su kod vrste *Urobatis jamaicensis* iz reda golubovki granulomi bili lokalizirani u području dišnog otvora, a mikobakterije nisu bile nađene u unutarnjim organima (CLARKE i sur., 2013.). U oba opisana slučaja uzročnik mikobakterioze bila je vrsta *M. chelonae*. Ta vrsta mikobakterija izdvojena je i iz akvarijski držanih šaruna *Trachurus trachurus* (ORTEGA i sur., 2014.) i morskih konjića *Hippocampus erectus* iz uzgoja (BAI i sur., 2023.). Kod šaruna bolest se očitovala pojavom crnih ili bijelih čvorića promjera do 1 mm u unutarnjim organima, trbušnom masnom tkivu i donjoj čeljusti, a zabilježene su i ulceracije rožnice. Najčešće zahvaćeni organi bili su bubreg i slezena, a uz vrstu *M. chelonae* izdvojene su te sekvenciranjem ciljnih gena identificirane i druge vrste mikobakterija (*M. marinum*, *M. fortuitum*, *M. porcinum*, *M. neworleansense*, *M. ulcerans*, *M. montefiorensense* i *M. parascrofulaceum* (ORTEGA i sur., 2014.). Kod oboljelih morskih konjića zabilježen je poremećaj u plivanju, promijenjena pigmentacija, povećana jetra i bubrezi uz prisutnost brojnih čvorića bijele boje u parenhimskim organima te kumulativni mortalitet od 15 do 20% tijekom 30 dana (BAI i sur., 2023.).

Brojna istraživanja ukazuju na prisutnost mikobakterija u inaparentno inficiranih akvarijskih riba, što pridonosi širenju bolesti putem trgovine. PUK i GUZ (2020.) dokazali su u Poljskoj prisutnost mikobakterija u 50,1% pretraženih slatkovodnih akvarijskih riba, dok je u Sloveniji postotak inficiranih riba bio čak 82,9% (PATE i sur., 2005.). U Italiji mikobakterije su nađene u 34% pojedinačnih primjeraka i u 25% skupnih uzoraka morskih vrsta akvarijskih riba, a



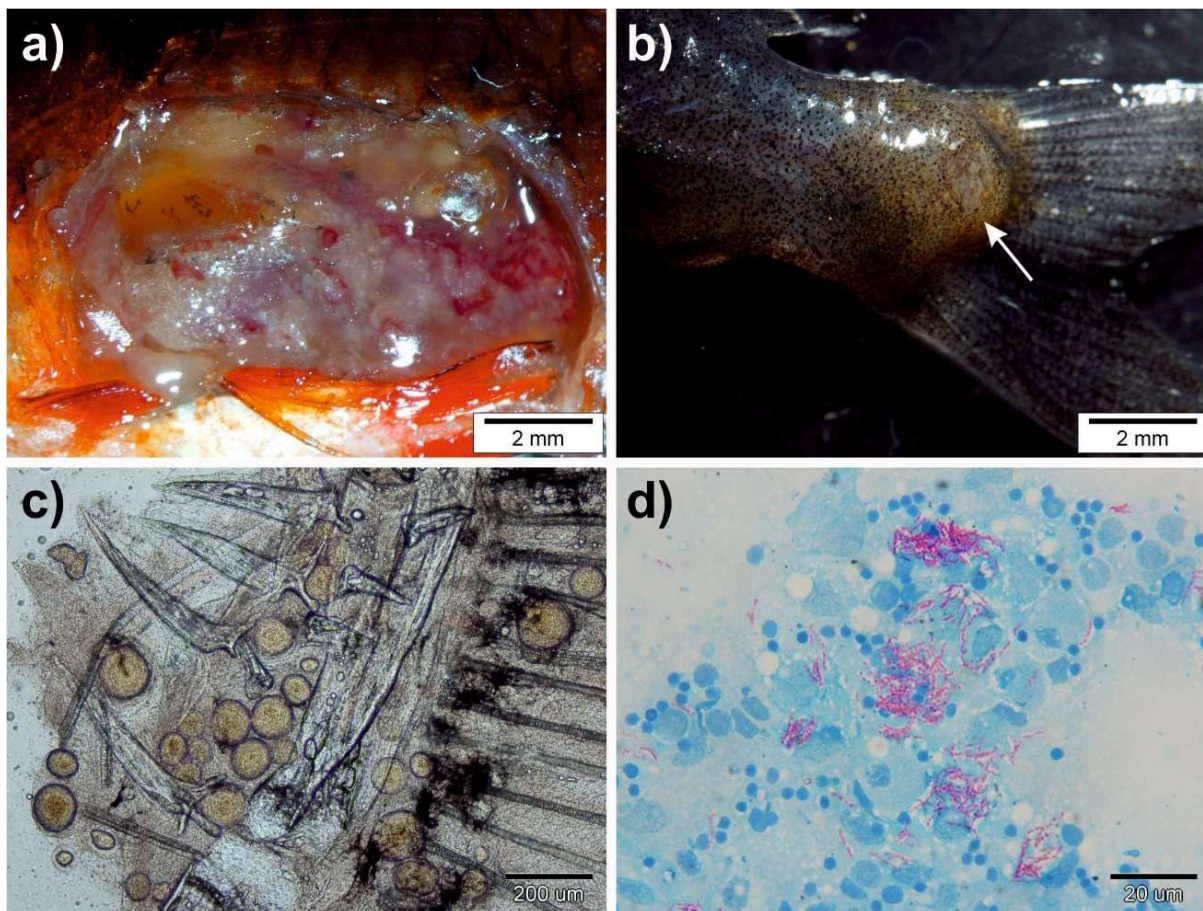
većina pozitivnih riba nije imala znakove mikobakterioze (ZANONI i sur., 2008.). Ovako visoka prevalencija ukazuje na značajan rizik povezan s prisutnošću mikobakterija unutar populacije akvarijskih riba, što može imati ozbiljne posljedice za zdravlje riba, a predstavlja i značajnu opasnost od prijenosa na ljude koji s njima dolaze u kontakt.

Patogeneza mikobakterioze riba nije u potpunosti razjašnjena. Smatra se da mikobakterije ulaze u organizam riba putem probavnog sustava (HARRIFF i sur., 2007.), a kao moguća ulazna vrata spominju se i oštećena koža i škrge (LEWIS i CHINABUT, 2011.). Prijenos okomitim putem također je vjerojatan (FIJAN, 2006.). Rezervoar uzročnika je vodeni okoliš (AUSTIN i AUSTIN, 2016.). Najvažniji izvor infekcije su zaražene ribe i njihove lešine (HARRIFF i sur., 2007.; JACOBS i sur., 2009.). U akvaristici velik značaj u širenju bolesti imaju kliconoše (ZANONI i sur., 2008.). Mikobakterije su intracelularne bakterije i glavno mjesto njihova rasta u organizmu su fagociti (GAUTHIER i RHODES, 2009.). Nakon što budu fagocitirane i unesene u fagosom, mikobakterije sprečavaju njegovo stapanje s lizosomom u fagolizosom (BARKER i sur., 1998.). Ova sposobnost omogućava im preživljavanje u makrofagima čime izbjegavaju imunosti odgovor domaćina (NOGA, 2010.). U tkivima i organima gdje se nakupljaju makrofagi koji fagocitiraju uročnika dolazi do stvaranja granulomatoznih upalnih procesa, najčešće u jetri, slezeni, bubrezima, koži i mišićima, pri čemu nastaju karakteristični granulomi (GAUTHIER i RHODES, 2009.).

Mikobakterioza riba može se javiti u akutnom ili kroničnom obliku. Akutni oblik, koji je rijedak, karakteriziran je brzim razvojem bolesti i visokom stopom smrtnosti uz slabo izražene kliničke znakove. S druge strane, mikobakterioza je obično kronična progresivna bolest koja može trajati godinama prije nego što postane klinički uočljiva (DECOSTERE i sur., 2004.). Sistemska je bolest koja može zahvatiti gotovo sve organske sustave, pri čemu su slezena, bubrezi i jetra najčešće zahvaćeni (AUBRY i sur., 2017.; GJURČEVIĆ i sur., 2020.). U početnim stadijima ribe mogu pokazivati nespecifične znakove bolesti poput smanjenog apetita, letargije i gubitka tjelesne mase, što često prolazi nezapaženo (NOGA, 2010.). Zaražene ribe mijenjaju ponašanje te se odvajaju od ostalih riba. Na koži se katkad javljaju plitki čirevi sivkaste boje i nepravilnog oblika, a peraje su oštećene (Slika 2b). Riba otežano održavaju položaj u vodenom stupcu (SNIESZKO, 1978.). Zabilježene su i promjene u pigmentaciji, pri čemu ribe postaju svjetlije ili tamnije (DECOSTERE i sur., 2004.). Ponekad se može uočiti jednostrani ili obostrani egzoftalmus. Zbog sistemske granulomatozne upale može doći do deformacije kostura pa se javlja zakrivljenost

kralježnice ili kržljivost, što je osobito uočljivo u akvarijima gdje su ribe zaštićene od prirodnih neprijatelja. Granulomi se mogu razviti u bilo kojem organu i tkivu (Slike 2a i 2c), no najčešće se nalaze u slezeni, jetrima i bubrezima (FIORAVANTI i FLORIO, 2017.). Kod razvoja granuloma u škrigama, javljaju se poteškoće u disanju. U slučaju teške infekcije dolazi do zatajenja organa, što uzrokuje uginuće (DECOSTERE i sur., 2004.; GAUTHIER i RHODES, 2009.).

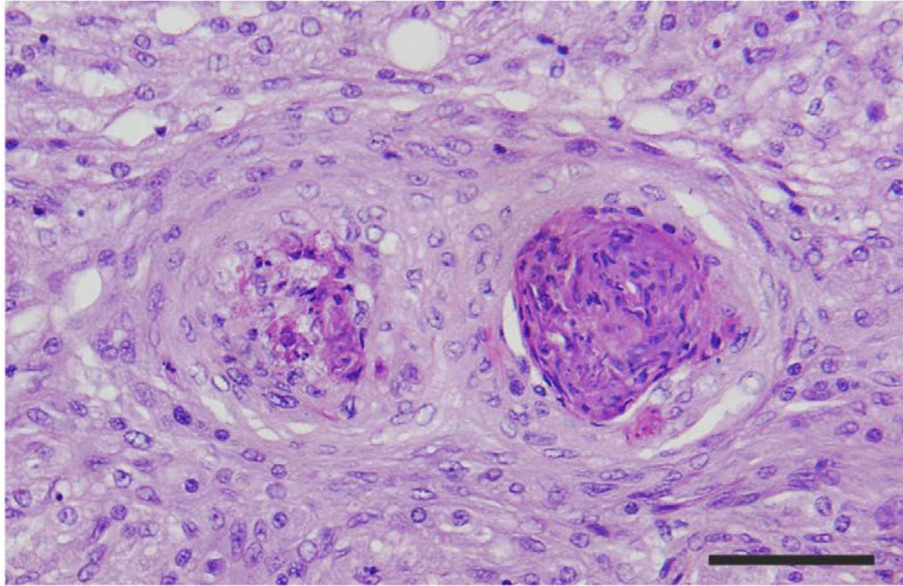
Zbog nespecifične kliničke slike, mikobakteriozu je izrazito teško prepoznati u ranom stadiju, čime se povećava rizik za širenje bolesti u akvariju (DECOSTERE i sur., 2004.). Dijagnosticiranje mikobakterioze najčešće se temelji na kliničkim znakovima, mikroskopskoj pretrazi nativnih ili obojenih preparata te rezultatima histopatološke i bakteriološke pretrage. Sumnja se postavlja na osnovi nalaza karakterističnih čvorića uočenih tijekom razudbe ili mikroskopski u nativnim preparatima pripremljenima iz zahvaćenih organa (Slika 2c), a potvrđuje nalazom acidorezistentnih bakterija u otiscima (Slika 2d) ili razmascima promijenjenog tkiva obojenima po Ziehl-Neelsenu (PAĐEN, 2019.). Ova metoda je brza i omogućava dokaz acidorezistentnih bakterija i u prisutnosti sekundarnih uzročnika bez potrebe za dugotrajnim uzgojem na posebnim hranjivim podlogama.



Slika 2. Mikobakterioza u akvarijskih riba. a) Brojni sivo-bijeli čvorići u unutarnjim organima, mezenteriju i masnom tkivu tjelesne šupljine. b) Uzdignuće kože s plitkim čirom i naslagama sivkasto-bijele boje u području repnog stabla. c) Granulomi različite veličine u razmasku pripremljenom iz promijenjenog tkiva škrga. Nativni preparat. d) Acidorezistentne bakterije u otisku promijenjenog dijela kože sa Slike c). Bojenje po Ziehl-Neelsenu. (K. MATANOVIĆ).

Histološki, mikobakterioza se očituje prisutnošću granuloma u zahvaćenim organima (GAUTHIER i RHODES, 2009.). Bojenjem histoloških preparata po Ziehl-Neelsenu moguće je prikazati acidorezistentne bakterije unutar granuloma (LEWIS i CHINABUT, 2011.; GJURČEVIĆ i sur., 2020.). Granulomi su veličine do 500  $\mu\text{m}$  (SAKANARI i sur., 1983.), a ponekad se stapaju u velike multinodularne tvorbe (GJURČEVIĆ i sur., 2020.). U središnjem dijelu granuloma nalazi se nekrotično tkivo okruženo epiteloidnim stanicama i makrofagima (Slika 3). Ponekad je prisutna mineralizacija. Granulomi mogu sadržavati multinuklearne divovske stanice. Na periferiji

granuloma nalazi se vezivno-tkivna kapsula (LEWIS i CHINABUT, 2011.), no može i izostati (GJURČEVIĆ i sur., 2020.).



Slika 3. Mikobakterioza u smuđa (*Sander lucioperca*) iz uzgoja. U histološkom preparatu slezene treba uočiti dva granuloma s nekrotičnim tkivom u središtu okruženim širokim slojem epitelioidnih stanica. Hematoksilin-eozin. Mjerka = 50  $\mu$ m. Izvor: GJURČEVIĆ i sur. (2020).

Prisutnost mikobakterija potvrđuje se izdvajanjem na Löwenstein-Jensen agaru, ali rast je spor i može trajati tjednima (NOGA, 2010.). Pretraga uzoraka lančanom reakcijom polimerazom omogućuje brzu i preciznu identifikaciju različitih vrsta mikobakterija (RHODES i sur., 2004.).

Liječenje mikobakterioze akvarijskih riba uglavnom nije uspješno (FIJAN, 2006.; ROBERTS, 2012.), ponajviše zbog sposobnosti bakterija da prežive unutar granuloma, što otežava djelovanje antimikrobnih lijekova. Osim toga, uzročnici mikobakterioze riba prirodno su otporni na brojne antibiotike, uključujući i neke koji se koriste za liječenje tuberkuloze (GAUTHIER i RHODES, 2017.). Ova otpornost, zajedno s kroničnom prirodom bolesti i sposobnošću mikobakterija da izbjegnu imunski odgovor domaćina, smanjuje učinkovitost lijekova te uglavnom dovodi samo do usporavanja tijeka bolesti (DECOSTERE i sur., 2004.; NOGA, 2010.). Prema GAUTHIER i RHODES (2009.), antibiotici poput rifampicina, klaritromicina i doksiciklina

moгу se koristiti u pokušaju liječenja mikobakterioze kod riba, no uspjeh je ograničen. S druge strane, upitna je etičnost uporabe antituberkuloznih lijekova u liječenju akvarijskih riba. Naime, ti su lijekovi od kritične važnosti za liječenje ljudi zaraženih tuberkulozom (WORLD HEALTH ORGANIZATION, 2019.), a rezistencija uzročnika tuberkuloze na dostupne lijekove je u porastu (DOOKIE i sur., 2018.). Uzimajući u obzir dvojbenu učinkovitost liječenja i činjenicu da farmakokinetika antituberkuloznih lijekova u riba nije poznata (GAUTHIER i RHODES, 2009.) te sukladno preporukama za opravdanu i razumnu primjenu lijekova u veterinarskoj medicini (ŠEOL i sur., 2010.), liječenje mikobakterioze se ne preporučuje. Kako bi se spriječilo širenje bolesti i smanjio rizik od zaraze ljudi, ribe iz zaraženog akvarija treba eutanazirati i neškodljivo ukloniti, zajedno sa ostalim organizmima (biljke, beskralježnjaci) i predmetima koje nije moguće učiniti neškodljivima (FIJAN, 2006.; NOGA, 2010.). Akvarij treba potpuno isprazniti te sterilizirati ili dezinficirati zajedno s pripadajućim priborom i opremom (ROBERTS, 2012.). Strogim preventivnim mjerama treba sprečavati unos mikobakterioze u akvarij. Riba treba nabaviti iz pouzdanog izvora, po mogućnosti iz uzgoja slobodnih od mikobakterioze te ih prije uvođenja u akvarij staviti u karantenu (LEWIS i CHINABUT, 2011.). Pri suzbijanju i sprečavanju bolesti valja obratiti pažnju na izbor odgovarajućih dezinficijensa. Mikobakterije su osjetljive na formalin, spojeve fenola, etanol i natrijev-klorit, dok je djelotvornost natrijevog-hipoklorita znatno slabija te ga treba izbjegavati (NOGA, 2010.; LEWIS i CHINABUT, 2011.).

Trenutno ne postoje dostupna cjepiva, međutim, činjenica da ribe mogu razviti stanično posredovan imunosni odgovor na mikobakterijske antigene sugerira mogućnost njihova razvoja. Takva cjepiva mogla bi biti posebno korisna za imunizaciju vrijednih i dugovječnih primjeraka riba (DECOSTERE i sur., 2004.).

Mikobakterioza riba, posebno ona uzrokovana vrstom *M. marinum*, ima značajan zoonotski potencijal. Ljudi koji dolaze u kontakt sa zaraženim ribama ili kontaminiranom vodom mogu oboljeti od kožnih infekcija, poznatih pod nazivom "akvarijski granulomi" ili "ribarski noduli". Inkubacija obično traje od dva do šest tjedana (ANG i sur., 2000.). Infekcija se obično pojavljuje na dijelovima tijela koji dolaze u kontakt s kontaminiranom vodom, poput ruku i zapešća, osobito na mjestima iznad koštanih izbočina koja su izložena ozljedama. Može se manifestirati u različitim oblicima, uključujući papulonodularne, noduloulcerativne, granulomatozne i sporotrihoidne promjene (ANG i sur., 2000.). Ako se ne liječi, bolest može napredovati od pojave čvorića na koži

do dubokih čireva (DECOSTERE i sur., 2004.; GAUTHIER i RHODES, 2009.). Osim vrste *M. marinum*, infekcije kod ljudi mogu uzrokovati i *M. fortuitum* i *M. chelonae* (DECOSTERE i sur., 2004.). Za optimalan rast, bakterija *M. marinum* zahtijeva niže temperature (30-32 °C) u odnosu na vrstu *M. tuberculosis*, tipičnog uzročnika tuberkuloze ljudi koji raste pri 37 °C. Ovime se objašnjava ograničavanje promjena uzrokovanih mikobakteriozom na površinske dijelove tijela gdje su temperature niže. Sustavno širenje bolesti je rijetko zbog nesposobnosti bakterije da preživi na višim tjelesnim temperaturama, no može se pojaviti kod imunokompromitiranih pacijenata (LACAILLE i sur., 1990.; TCHORNOBAY i sur., 1992.; ANG i sur., 2000.). Liječenje mikobakterioze uzrokovane vrstom *M. marinum* kod ljudi uključuje dugotrajnu primjenu kombinacije antituberkuloznih lijekova poput rifampicina, etambutola, klaritromicina ili tetraciklina. Terapija je potrebna kako bi se spriječilo širenje bolesti i ubrao prirodni oporavak. U težim slučajevima, koji uključuju dublje infekcije poput tenosinovitisa ili artritisa, često je potrebna kombinacija kirurškog zahvata i primjene antibiotika (EDELSTEIN, 1994.; BHATTY i sur., 2000.). Najveći rizik od zaraze mikobakteriozom prijete akvaristima i osobama koje se profesionalno bave održavanjem akvarija. Stoga je kod čišćenja akvarija neophodno nositi zaštitne rukavice, a po završetku rada ruke dezinficirati odgovarajućim antiseptikom.

## 2.3. Virusne bolesti

### 2.3.1. Bolest limfocistis

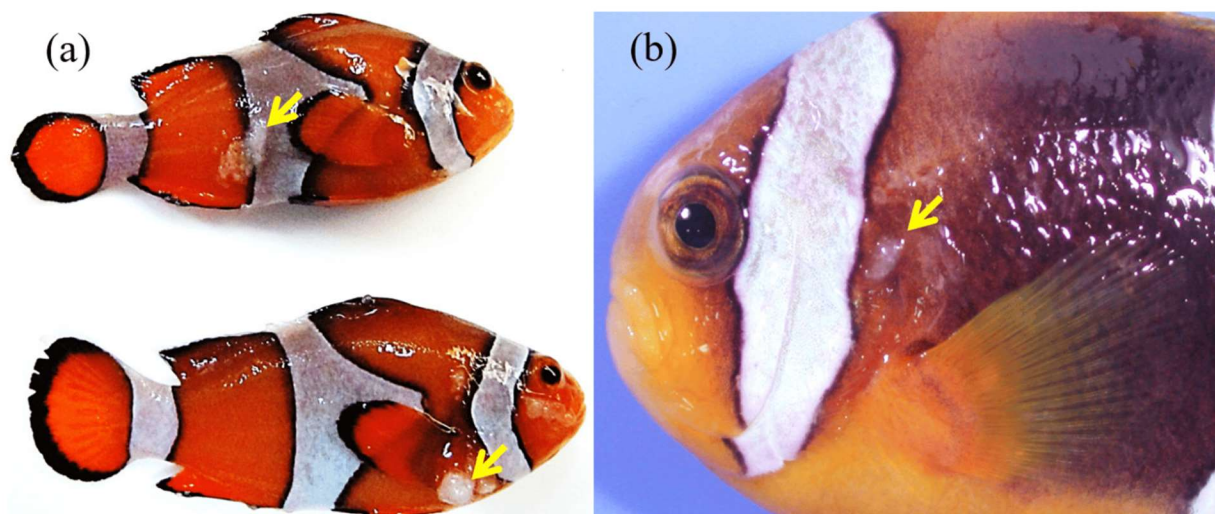
Bolest limfocistis je dobroćudna virusna zarazna bolest riba koja se očituje pojavom sivo-bijelih čvorića u koži, perajama, škrgama te rijetko u unutrašnjim organima (FIJAN, 2006.). Uzročnik bolesti je limfocistis virus (BORREGO i sur., 2015.). Opisana je kod više od 125 vrsta slatkovodnih, brakičnih i morskih riba (HADFIELD i CLAYTON, 2021.) i smatra se najčešćom virusnom bolesti u akvaristici (NOGA, 2010.).

Do danas su opisane i međunarodno prihvaćene četiri vrste virusa uzročnika limfocistis bolesti. Svrstane su u rod *Lymphocystisvirus*, potporodica *Alphairidovirinae*, porodica *Iridoviridae* (SIMMONDS i sur., 2024.). Izdvojene su iz različitih vrsta divljih, uzgajanih i akvarijski držanih riba. Češće obolijevaju tropske i subtropske vrste morskih i slatkovodnih riba (HADFIELD i CLAYTON, 2021.). Ulazna vrata su koža i škrge. Inkubacija ovisi o temperaturi, pa pri 10 do 15 °C traje 6 tjedana dok pri temperaturi od 20 do 25 °C traje samo 5 do 12 dana (PLUMB, 1999.). Virus može ostati aktivan u vodi približno tjedan dana (NOGA, 2012.). Mlađe dobne kategorije riba obolijevaju češće od starijih (LORENZEN i sur., 1991.). Glavni put prijenosa je horizontalan, putem izravnog kontakta s inficiranim životinjama ili kroz kontaminiranu vodu, pri čemu virus ulazi kroz škrge i kožu, osobito u prisutnosti vanjskih ozljeda. Račići iz roda *Artemia* mogući su rezervoar virusa (CANO i sur., 2009.). Stresni uvjeti, poput visoke gustoće nasada, zagađenja vode, neuravnotežene hranidbe, niske razine otopljenog kisika i sl., mogu pogoršati kliničku sliku bolesti (CANO i sur., 2007.).

Virus nakon ulaska u organizam inficira fibroblaste gdje se umnaža i uzrokuje njihovu hipertrofiju. Promjer zdravog fibroblasta iznosi oko 0,01 mm, dok hipertrofične stanice mogu narasti sve do 2 mm (YANONG, 2013.). Ovakve, divovske stanice u literaturi se spominju i pod nazivom limfocista ili limfocistis-stanica (SMAIL i MUNRO, 2012.; VALVERDE i sur., 2017.). Makroskopski, promjene izgledaju poput sivo-bijelih ili svijetlo crvenkasto-smeđih čvorića, koji se stapaju u izrasline nepravilne površine (Slike 4a i 4b), slične tumoroznom tkivu (FIJAN, 2006.; BORREGO i sur., 2015.). Promjene najčešće zahvaćaju kožu, peraje i škrge, no hipertrofične

stanice zabilježene su i u usnoj šupljini, gastrointestinalnom traktu, jajnicima, slezeni i srcu (SCHÄPERCLAUS, 1992.; FIJAN, 2006.). Klinički tijek bolesti obično je blag, osim u slučajevima kad izrasline otežavaju disanje ili hranjenje, što može utjecati na životni vijek riba i kvalitetu života u akvariju (CANO i sur., 2009.). BORREGO i sur. (2015.) tijekom bolesti podijelili su u četiri stadija. U prvom stadiju inficirani fibroblasti prestaju s diobom, promjer im se povećava, citoplazma se boji bazofilno, a jezgra i jezgrice bolje su izražene. Drugi stadij obilježava nastanak citoplazmatskih inkluzija okruženih svjetlijim područjem, dok se u trećem pojavljuje hijalina kapsula oko promijenjenih stanica. U četvrtom stadiju vidljiv je gubitak strukture jezgre i jezgrica uz degeneraciju hijaline kapsule, nakupljanje makrofaga i drugih fagocitnih stanica u okolini degenerirane limfociste. Nakon propadanja limfociste oslobađa se velika količina virusnih čestica koje mogu inficirati susjedne fibroblaste (SMAIL i MUNRO, 2012.; BORREGO i sur., 2015.).

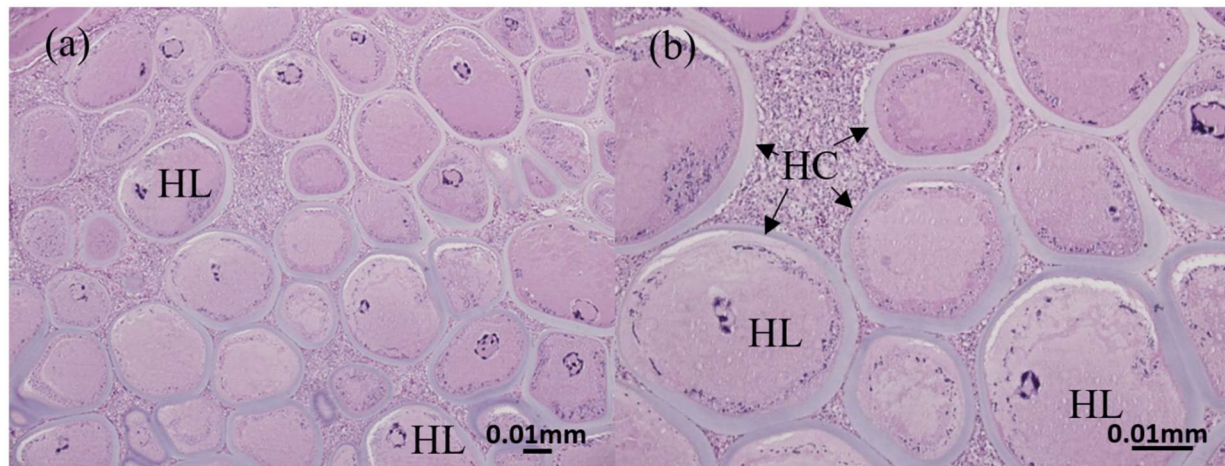
U morskoj akvaristici, bolest se često javlja kod popularnih vrsta riba kao što su češljoustke (Pomacanthidae), glavoči (Gobiidae), bojarice (Pseudochromidae), leptir-ribe (Chaetodontidae) i klaun-ribe (Amphiprioninae) (BASSLEER, 2004.; PIRARAT i sur., 2011.; YANONG, 2013.; CHENG i sur., 2022.).



Slika 4. Bolest limfocistis u riba klaun. Sivo-bijeli čvorići (strelica) na koži vrste *Amphiprion ocellaris* (a) i *A. clarkii* (b). Prilagođeno iz: CHENG i sur. (2022.).



Sumnju na limfocistis postavljamo na temelju karakterističnih kliničkih promjena. Dijagnoza se može potvrditi mikroskopskim pregledom strugotina kože ili peraja, kao i histološkim metodama (YANONG, 2013.). Nalaz karakterističnih divovskih stanica u histološkim preparatima dovoljan je za postavljanje dijagnoze (FIJAN, 2006.). Stanice imaju povećanu, središnje smještenu jezgru i okružene su hijalinom kapsulom (Slike 5a i 5b), a histokemijski daju pozitivnu reakciju po Feulgenu - citoplazmatske inkluzije, kromatin i citoplazma divovskih stanica oboje se bazofilno (SHENG i sur., 2007.). U okolini promijenjenih stanica mogu se uočiti plazma stanice, limfociti, makrofagi i polimorfonuklearni leukociti (STOSKOPF, 2002.). Diferencijalno dijagnostički treba isključiti epiteliocistis, kriptokarionozu i neoplazije (SMITH, 2019.).



Slika 5. Histološki prikaz promijenjenog dijela kože ribe klaun zaražene limfocistisom. (a) i (b) Treba uočiti hipertrofične limfocistis stanice (HL), okružene debelom hijalinom kapsulom (HC). Hematoksilin-eozin. Prilagođeno iz : CHENG i sur. (2022.).

Liječenje specifično za limfocistis ne postoji. Bolest je samoograničavajuće prirode i promjene uzrokovane virusom spontano se povlače nakon nekoliko tjedana ili mjeseci. Rijetko uzrokuje uginuće, ali može značajno narušiti izgled riba te smanjiti njihovu tržišnu vrijednost (YANONG, 2013.). Oboljele primjerke treba ukloniti iz akvarija i smanjiti gustoću nasada. Kod visokovrijednih riba i u slučaju opsežnih promjena koje onemogućuju disanje i uzimanje hrane, izrasline je moguće kirurški ukloniti (FIJAN, 2006.; STOSKOPF, 2015.).

Virus je vrlo stabilan u vanjskoj okolini, dobro podnosi smrzavanje i sušenje, a inaktiviraju ga toplina (56 – 60 °C) i povišena kiselost (pH 3,0) što treba uzeti u obzir kod suzbijanja bolesti (STOSKOPF, 2002.). Za dezinfekciju preporučuju se pripravci na osnovi kalijevog-permanganata, formalina ili natrijevog-hipoklorita. Jedna od najvažnijih preventivnih mjera u morskoj akvaristici je karantena novonabavljenih riba. Riba treba držati u odvojenom akvariju najmanje dva tjedna kako bi se pratilo razvijaju li se simptomi bolesti prije nego što ih se uvede u glavni akvarij (YANONG, 2013.). Od velike važnosti je i održavanje optimalnih uvjeta u akvariju budući da prenapučenost i nagle promjene u kakvoći vode (npr. temperature, saliniteta ili pH) mogu narušiti imunost sustava riba te one postaju podložnije infekciji (NOGA, 2010.).

## 2.3. Nametničke bolesti

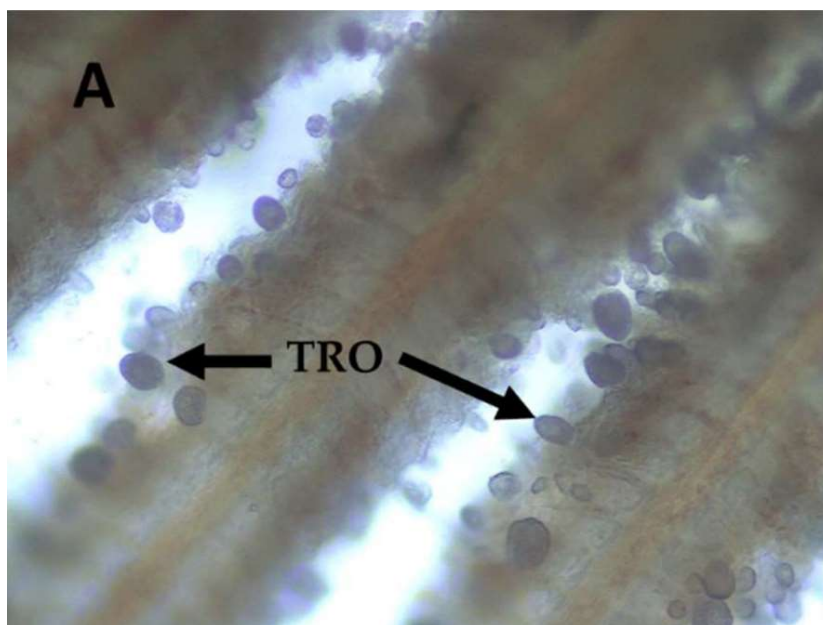
### 2.3.1. Amiloodinioza

Amiloodinioza je bolest škrge i kože brojnih vrsta morskih riba uzrokovana dinoflagelatom *Amyloodinium ocellatum* (FIJAN, 2006.). Jedna je od najvažnijih bolesti toplovodnih vrsta morskih riba (NOGA, 2010.), a najčešće se javlja kod akvarijski držanih i riba uzgajanih za hranu (LAWLER, 1977.; LAWLER, 1980.).

*A. ocellatum* je jednostanični nametnik iz skupine dinoflagelata. Jedan je od rijetkih ektoparazita koji može invadirati i hrskavičnjače i koštunjače. Većina riba koje žive unutar njegovog ekološkog raspona podložna je invaziji te je bolest opisana u više od 70 vrsta riba iz 39 porodica (LAWLER, 1980.).

Životni ciklus uzročnika složen je i uključuje nametnički stadij trofont, reproduktivni stadij tomont i infektivni oblik dinosporu (FIORAVANTI i FLORIO, 2017.). Pri temperaturi od 20 °C životni ciklus može se završiti unutar 3 do 6 dana (PAPERNA, 1984a.). Trofont je veličine od 50 do 350 µm (NOGA, 2010.). Na svom užem kraju ima prihvatne niti (rizoide) kojima se pričvršćuje za epitelne stanice na površini tijela domaćina (BROWN, 1931.). Nakon nekoliko dana hranjenja trofont se odvaja od domaćina, povlači rizoide i postaje tomont (NOGA, 2012.). Odvajanje trofonta nastupa zbog nemogućnosti da se zadrži na domaćinu, što je uzrokovano ili rastom parazita, što pojačava trenje između vode i površine kože i škrge, ili zbog smanjenja učinkovitosti pričvršćivanja rizoida kada tkivo domaćina postane nekrotično ili hiperplastično (PAPERNA, 1984a.). Tomont je reproduktivni stadij parazita. Ovaj dio razvojnog ciklusa odvija se u vodi ili na površinama unutar akvarija. Tomont može preživjeti i nekoliko tjedana u vodi (NOGA, 2010.). Dijeli se binarnom diobom stvarajući stotine infektivnih stanica zvanih dinospore (BROWN, 1931.). Dinospore su dužine 8 – 13,5 µm i širine 10 – 12,5 µm (NOGA, 2010.). U vodi ostaju zarazne najmanje 6 dana pri temperaturi od 26 °C (NOGA, 2012.). Dinospore su pokretne i plivaju u vodi dok ne pronađu novog domaćina. Nakon što se pričvrste za domaćina pretvaraju se u trofente čime započinje novi ciklus (PAPERNA, 1984a.).

Optimalna temperatura za reprodukciju uzročnika je između 18 i 30 °C, a pri temperaturi od 15 °C razvoj se zaustavlja. Tolerancija na salinitet ovisi o temperaturi, a i o podrijetlu izolata (NOGA, 2010.). Pri optimalnoj temperaturi od 24 do 25 °C nametnik podnosi najširi raspon saliniteta. Za uspješan razvoj i razmnožavanje tomonta potrebna je temperatura od 16 do 30 °C i slanost od 12 do 50 ‰ (PAPERNA, 1984a.), iako su opisani slučajevi prirodne invazije i pri slanosti od svega 3 ‰ (LAWLER, 1977.). Izbijanje bolesti u divljim populacijama riba rjeđe je zbog niske gustoće nametnika, dok u zatvorenim sustavima poput akvarija, njihov broj može brzo narasti do razine koja izaziva kliničku bolest i uginuće (LEVY i sur., 2007.). U širenju bolesti glavnu ulogu imaju dinospore koje su vrlo otporne na promjene u okolini, što im omogućava da prežive dovoljno dugo da pronađu novog domaćina. Nametnici se također mogu prenijeti s jedne ribe na drugu putem kontaminirane vode, opreme, pa čak i rukama akvarista (LAWLER, 1980.; PAPERNA, 1984a.). Trofonti *A. ocellatum* hrane se epitelnim stanicama domaćina, najčešće na koži, škrgama (Slika 6) ili perajama, uzrokujući njihovo propadanje, a oštećuju i susjedne stanice (FIJAN, 2006.) što može dovesti do značajnog iscrpljenja i slabosti domaćina (PAPERNA, 1984a.). Poremećaj osmoregulacije i sekundarne bakterijske infekcije doprinose mortalitetu (PLUMB, 1997.).



Slika 6. Trofonti dinoflagelata *A. ocellatum* na škržnim listićima komarče (*Sparus aurata*). Nativni preparat. TRO - trofonti. Izvor: MOREIRA i sur. (2022.).

Prvi znak bolesti su promjene u ponašanju ribe, kao što je „bljeskanje“ – riba trlja tijelo o predmete unutar akvarija jer nastoji ublaži iritaciju izazvanu parazitom, skupljanje uz površinu vode ili uz dno. Blage invazije ne uzrokuju uvijek kliničku manifestaciju. Kako bolest napreduje, dolazi do stvaranja baršunastog, zlatno-smeđeg sloja na koži ribe pa se bolest često naziva „baršunastom bolesti“. Ovakva klinička slika ipak je rijetka i ribe češće ugibaju bez vidljivih promjena na koži (LAWLER, 1980.; NOGA, 2010.). Kod jakih invazija dolazi do hiperplazije epitela kože i škrge s pojačanim nakupljanjem sluzi, upale, krvarenja i nekroze škrge što dovodi do hipoksije, koja je ujedno i glavni uzrok uginuća kod amiloodinioze (FIJAN, 2006.; NOGA, 2010.). Oboljele ribe pokazuju znakove nedostatka kisika, kao što su ubrzano disanje i plivanje blizu površine, što dovodi do uginuća ako se s liječenjem ne započne na vrijeme (KUPERMAN i MATEY, 1999.).

Promjene na koži se najlakše uočavaju kod tamnije pigmentiranih riba. Najbolje se vide korištenjem indirektnog osvjetljenja, na primjer usmjeravanjem svjetiljke na ribu u zamračenoj prostoriji. Također, promatranje ribe na tamnoj podlozi može pomoći u otkrivanju invazije. Konačna dijagnoza se postavlja nalazom trofonta u brisu kože i škrge ili histološkim preparatima. Trofante je moguće prikazati bojenjem. Primjerice, s Lugolovom otopinom trofonti se oboje tamno smeđe (NOGA, 2010.). Razvijeni su i molekularni testovi koji mogu otkriti prisutnost nametnika u svim životnim stadijima. Zbog visoke osjetljivosti sposobni su dokazati već vrlo male koncentracije dinospore u morskoj vodi. Mikroskopski pregled uzoraka vode nije praktičan jer je broj nametnika u vodenom stupcu vrlo nizak, čak i tijekom epizootija (LEVY i sur., 2007.). Osim navedenim metodama, invaziju je moguće dokazati serološkim i imunohistokemijskim metodama, ali spor razvoj specifičnog imunogenog odgovora kod riba otežava otkrivanje bolesti u ranim stadijima infekcije (COBB i sur., 1998.; CECCHINI i sur., 2001.).

Liječenje oboljelih riba je zahtjevno i iziskuje brzo djelovanje. Slobodno plivajuće dinospore su osjetljive na lijekove, no trofonti i tomonti su otporni, što uvelike otežava iskorjenjivanje. Primjerice, tomonti mogu tolerirati deset puta veću koncentraciju bakra nego dinospore. Čak i tomonti kojima je inhibirana reprodukcija mogu često nastaviti s diobom kada se vrate u vodu u kojoj nije prisutan lijek. Liječenje kupkama formalina u koncentraciji 100 – 200 mg/l u trajanju od 6 do 9 sati odvaja trofante od ribe, no oni nastavljaju s diobom nakon uklanjanja formalina. Iz ovih razloga liječenje treba trajati dovoljno dugo kako bi se svi trofonti i tomonti

stigli pretvoriti u dinospore ili ribe nakon primjene lijeka treba premjestiti u nekontaminirani akvarij. Nakon liječenja preporučljivo je povremeno pregledati ribu zbog mogućnosti reinvazije (PAPERNA, 1984b.; NOGA, 2012.). U liječenju se najčešće koriste kupke s pripravcima na osnovi bakra koji mogu zaustaviti napredovanje bolesti, ali ne mogu u potpunosti ukloniti uzročnika (NOGA, 2010.). Pojedini autori preporučuju dugotrajne kupke s bakrovim sulfatom u koncentraciji 0,15 – 0,20 mg/L u trajanju do tri tjedna (CARDEILHAC i WHITAKER, 1988.; FIJAN, 2006.). Zbog opasnosti od toksičnosti, preporučljivo je podizati koncentraciju bakra do terapijske tijekom nekoliko dana, radi lakše prilagodbe na lijek. Dnevno je potrebno pratiti koncentraciju aktivnog bakra u vodi kako bi se osigurala učinkovitost liječenja i smanjila mogućnost toksičnog djelovanja, kako na ribe tako i na beskralješnjake držane u akvariju (NOGA, 2012.). Snižavanje temperature vode na 15 °C zaustavlja razvoj bolesti, no u praksi je ovakav pristup rijetko moguće primijeniti (PAPERNA, 1984a.). Snižavanje saliniteta odgađa, ali ne sprječava invaziju (BARBARO i FRANCESCO, 1985.). Petominutna kupka u slatkoj vodi uklanja većinu, ali ne sve trofote (KINGSFORD, 1975.; LAWLER, 1977.). Podizanjem temperature vode u akvariju može se ubrzati životni ciklus parazita čime se povećava učinkovitost lijekova koji djeluju na dinospore, no treba biti oprezan kako to ne bi izazvalo dodatan stres za ribu (COBB i sur., 1998.). MONTGOMERY-BROCK i sur. (2007.) navode kako dvokratno liječenje u kratkotrajnoj kupki sa vodikovim peroksidom (75 – 150 ‰) u razmaku od 6 dana uspješno uklanja trofote, no potrebna su daljnja istraživanja kako bi se dokazala sigurnost ovog liječenja za pojedine vrste i životne stadije riba.

Preporučuje se stroga karantena za sve novonabavljene ribe u trajanju od najmanje 20 dana prije nego što se unesu u glavni akvarij. Ovime se smanjuje rizik od unosa nametnika u sustav i omogućava praćenje zdravlja novih riba tijekom karantene (PAPERNA, 1984a.). Osiguravanje optimalne kakvoće vode, uključujući pH, salinitet i koncentraciju organskih i anorganskih tvari, ključno je za smanjenje stresa kod riba i poboljšanje njihove otpornosti na infekcije (LAWLER, 1980.). S obzirom da ribe nakon prirodne ili pokusne invazije razvijaju imunski odgovor, istražuju se mogućnosti razvoja cjepiva (NOGA, 2012.).

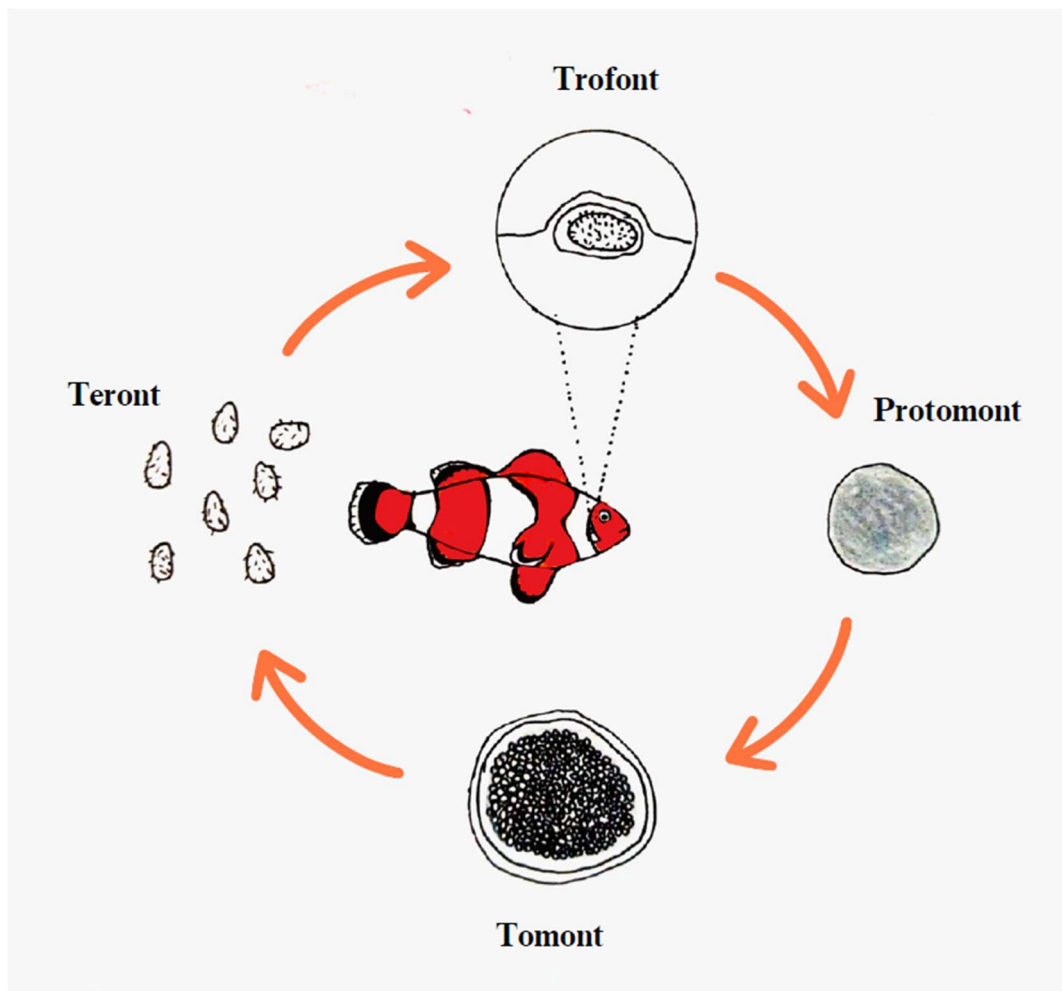
### 2.3.2. Kriptokarionoza

Kriptokarionoza je jedna od najčešćih bolesti uzgajanih i akvarijski držanih morskih riba (FIJAN, 2006.). Uzročnik bolesti je trepetljikaš *Cryptocaryon irritans* koji napada kožu, škrge i oči domaćina. Gotovo sve vrste koštunjača su prijemljive na bolest, dok se hrskavičnjače smatra otpornima (NOGA, 2012.). Nametnik *C. irritans* dugo je smatran "morskim ekvivalentom" trepetljikaša *Ichthyophthirius multifiliis*, zbog sličnosti u životnom ciklusu i patološkim učincima. Novija istraživanja pokazala su da je sličnost rezultat konvergentne evolucije, a ne bliskog filogenetskog srodstva (WRIGHT i COLORNI, 2002.).

Životni ciklus nametnika (Slika 7) ima četiri stadija, parazitski stadij trofont te tri stadija izvan domaćina: protomont, reproduktivni tomont i infektivni teront (COLORNI i BURGESS, 1997.). Trofont se pričvršćuje na epitelne stanice domaćina, gdje se hrani i razvija. Ovaj stadij je prepoznatljiv po prisutnosti malih, bijelih točkica na koži, perajama i škragama invadirane ribe. Trofonti su veličine do 452 µm i kruškolikog su oblika. Nakon nekoliko dana hranjenja, zreli trofont odvaja se od domaćina, odbacuje trepetljike i pada na dno akvarija kao protomont (COLORNI i BURGESS, 1997.; LI, 2022.). Protomont pliva slobodno u vodi prije nego što se pričvrsti na supstrat, kamenje, staklo ili predmete u akvariju, gdje prelazi u razvojni stadij tomont. Nakon prihvatanja, nametnik se okružuje cistom te započinje proces dijeljenja. Unutar ciste, nastaju brojni tomiti koji sazrijevaju u teronte i oslobađaju se u vodu. Jedan tomont može proizvesti 200 do 300 teronta. Teront je pokretan, infektivni stadij, koji mora pronaći novog domaćina unutar 18 sati od oslobađanja iz ciste (BURGESS, 1992.). Ovalnog je oblika, dimenzija 20 – 30 x 50 – 70 µm. Nakon što se teront pričvrsti za epitel ribe, pretvara se u trofont i razvojni ciklus se nastavlja (COLORNI i BURGESS, 1997.).

Nakon što se prihvate na ribu, trofonti se smještaju ispod epitela kože, neposredno uz germinativni sloj, gdje nastavljaju razvoj često bez vidljivih posljedica za domaćina. Za razliku od oportunističkih trepetljikaša rodova *Tetrahymena* i *Uronema*, uzročnik kriptokarionoze ne može prodrijeti u dermis, što upućuje na vjerojatno visoki stupanj međusobne prilagodbe domaćina i nametnika. Na škragama, trofonti se razvijaju u blizini bazalne membrane, prekriveni tankim slojem epitelnih stanica. Sraštavanje sekundarnih škržnih listića događa se samo kod ponavljanih i jakih

reinvazija. Na očima se nametnik smješta uz bazalnu membranu rožnice što kod težih invazija dovodi do hiperplazije i posljedične zamućenosti rožnice (COLORNI i BURGESS, 1997.).



Slika 7. Životni ciklus trepetljikaša *Cryptocaryon irritans*. (H. GLUMPAK).

Životni ciklus je pod značajnim utjecajem okolišnih čimbenika, uključujući temperaturu, salinitet, koncentraciju otopljenog kisika i fotoperiod, a varira i ovisno o vrsti domaćina i izdvojenom soju. Na temperaturi od 24 do 25 °C životni ciklus traje 9 do 10 dana (COLORNI, 1987.; BURGESS i MATTHEWS, 1994.). Optimalne temperature za razvoj parazita su između 23 i 30 °C, dok se na nižim temperaturama proces značajno usporava (DICKERSON, 2006.). Teronti preživljavaju u vodi saliniteta 20 – 40‰, ali najduži životni vijek imaju kod saliniteta 20 – 25‰ (CHU i sur., 2001.).



Invazija trepetljikašem *C. irritans* najčešće se očituje pojavom malih, bijelih čvorića na površini kože, peraja i škrge riba. Čvorići predstavljaju parazite u stadiju trofonta (NOGA i LEVY, 2006.). Dobro su vidljivi na tamnije pigmentiranim ribama, dok se teže uočavaju na srebrnastim, bjelkastim i primjercima svjetlije pigmentacije. Također dolazi do povećane proizvodnje sluzi, promjena u pigmentaciji, zamućenja rožnice i gubitka tjelesne mase. Promjene u ponašanju nastaju zbog pruritusa, a očituju se hiperaktivnošću, naglim iznenadnim pokretima i bljeskanjem. Kod težih infekcija ribe postaju letargične i plivaju neposredno ispod površine vode. Peraje su im neprozirne zbog oštećenja kože, a škrge blijede i prekrivene sa sluzi. Može doći i do sekundarnih bakterijskih infekcija koje dodatno pogoršavaju kliničku sliku (COLORNI i BURGESS, 1997.). RIBE ugibaju zbog ugušenja koje nastaje kao posljedica oštećenja i disfunkcije škrge (FIJAN, 2006.).



Slika 8. Bijeli čvorići na koži ribe *Ecsenius stigmatura*. Ovakve promjene mogu ukazivati na invaziju nametnikom *C. irritans*, no treba isključiti i druge bolesti uzrokovane trepetljikašima. (H. GLUMPAK).

Kriptokarionozu ponekad nije jednostavno dijagnosticirati. Iako je prisutnost bijelih čvorića na koži lako uočljiva (Slika 8), i druge bolesti mogu imati vrlo slične simptome (YANONG, 2021.). Diferencijalno dijagnostički treba isključiti invaziju trepetljikašima *Uronema marinum* i *Brooklynella hostilis* (COLORNI i BURGESS, 1997.). Dijagnoza kriptokarionoze se postavlja temeljem kliničke slike i mikroskopskog nalaza pretrage uzoraka kože, peraja ili škrge. Prisutnost trepetljikaša u epitelu domaćina patognomonična je za bolest (NOGA, 2010.). Napredak u razvoju molekularnih tehnika omogućio je razvoj PCR testova koji mogu otkriti DNA parazita u vrlo ranim fazama infekcije, čak i kada su simptomi slabo izraženi ili odsutni. Ovi testovi mogu dokazati prisutnost nametnika u vodi akvarija ili u tkivu ribe, što omogućuje pravovremeno liječenje i bolju kontrolu širenja bolesti (LEVY i sur., 2007.).

S liječenjem kriptokarionoze treba započeti čim se uoče prvi znakovi bolesti. U praksi se najčešće koriste kupke koje sadrže spojeve bakra. Bakar, obično u obliku bakrovog sulfata, djelotvoran je protiv slobodnih teronta (COLORNI i BURGESS, 1997.). Preporučena koncentracija iznosi 0,15 – 0,20 mg/L, u trajanju od 3 do 4 tjedna (YANONG, 2010.). Koncentraciju bakra treba podizati postupno, po mogućnosti tijekom dva do tri dana, uz pažljivo mjerenje prilikom doziranja. Razina slobodnog bakra treba se provjeravati najmanje dva puta dnevno kako bi se osiguralo da je unutar željenog raspona. Terapija bakrom obično zahtijeva održavanje konstantne koncentracije bakra u vodi, jer su terapijske razine blizu toksičnih za ribe, a niska koncentracija može biti neučinkovita (YANONG, 2021.). Prednost bakra u odnosu na pripravke koji sadrže akriflavin, formalin, metilensko modriilo i malahitno zelenilo je što pri terapijskim koncentracijama (0,15 – 0,25 mg/l) nije toksičan za nitrifikacijske bakterije (CASSIDY, 1995.), no nedostatak predstavlja potencijalno štetno djelovanje na beskralježnjake držane u akvariju (COLORNI i BURGESS, 1997.). Komercijalno dostupni pripravci na osnovi kinina, para-rozanilina i aminoakridina iskazuju dobro djelovanje na teronte, dok im je učinkovitost protiv protomonta i tomonta znatno slabija (BURGESS, 1992.).

Smanjenje saliniteta može biti učinkovito u uništavanju tomonta, jer tomonti, za razliku od trofonta, ne podnose hipoosmotski šok. Naglo snižavanje saliniteta na 25% izvorne slanosti za najmanje 3 sata, dovodi do pucanja cista s tomontima. Četverokratnim kupkama u vodi saliniteta 8 – 10 mg/l u trajanju od tri sata i razmaku od tri dana bolest se može iskorijeniti za 7 do 10 dana. Međutim, ova metoda nije prikladna za liječenje svih vrsta riba, a stres izazvan brzim promjenama

saliniteta može dovesti do drugih zdravstvenih problema (COLORNI, 1985.). Klorokin-difosfat se pokazao sigurnim i učinkovitim za liječenje kriptokarionoze u akvarijima (COLORNI i BURGESS, 1997.). Preporučeni način liječenja je produljena kupka s 10 mg/l klorokin-difosfata u trajanju od 2 do 3 tjedna (YANONG, 2021.).

Bolest se može zaustaviti i redovitim uklanjanjem tomonta iz vode. Na dno akvarija prvo se nanese pijesak sitne granulacije u sloju debljine 1 – 2 cm. Nakon tri dana pijesak se ukloni sifoniranjem i zamijeni novim. Postupak se ponavlja četiri puta u razmacima od tri dana. Ovakav način liječenja prikladan je i za akvarije koji sadrže beskralježnjake, kod kojih upotreba kemijskih sredstava ili snižavanje saliniteta ne dolazi u obzir zbog toksičnosti (COLORNI i BURGESS, 1997.).

Prilikom unosa novih riba preporuča se karantena u trajanju od 3 do 6 tjedana pri temperaturi 24 – 27 °C (YANONG, 2021.). Upotreba UV zračenja može biti djelotvorna u kontroli bolesti putem uništavanja slobodnih teronta u vodi (LU i sur., 2022.). Nedostatak je to što se sterilizacijom vode UV zračenjem uklanjaju jedino slobodno plivajući stadiji (teronti) pa je ovaj postupak prikladan samo za sprečavanje prijenosa bolesti između akvarija, a ne i za kontrolu bolesti u samom akvariju (NOGA, 2010.). Poznato je da se bolest lako može prenijeti između akvarija putem opreme i pribora na kojem se nalaze ciste s tomontima. Temeljito sušenje akvarija i opreme u potpunosti uništava sve razvojne stadije uzročnika (COLORNI i BURGESS, 1997.; NOGA, 2010.). Morska voda kojom se puni akvarij također može biti izvor bolesti ako dolazi iz kontaminirane sredine. S obzirom da trofonti zadržavaju infektivnost samo 18 h (BURGESS, 1992.), stajanjem vode bez ribe u trajanju od 24 sata dolazi do njihovog propadanja pa se takva voda može koristiti za punjenje akvarija u nedostatku drugih načina dezinfekcije (COLORNI i BURGESS, 1997.).

### 2.3.3. Uronemoza

Uronemoza je bolest uzrokovana trepetljikašima iz roda *Uronema*. U širem smislu ubraja se u skupinu bolesti uzrokovanih histofagnim trepetljikašima iz više rodova i porodica unutar podrazreda *Scuticociliatia*. Ovi trepetljikaši uzrokuju infekcije kože, škrga i unutarnjih organa u različitim vrsta morskih riba, osobito u uzgoju i akvarijima (NOGA, 2010.; JUNG SUNGJU i WOO, 2012.).

Trepetljikaš *Uronema marinum* je fakultativni nametnik, koji obično živi slobodno u okolišu, ali postaje patogen u određenim okolnostima (POYNTON i sur., 1997.). Tijelo mu je oblika suze sa zaobljenim stražnjim krajem i tupo šiljastim prednjim krajem, veličine 13 – 20 × 32 – 38 μm i cilijama raspoređenim po cijeloj površini tijela (CHEUNG i sur., 1980.). Životni ciklus je izravan (AL-MARZOUK i AZAD, 2007.). Prijenos se odvija horizontalno, izravnim kontaktom među ribama ili neizravnim kontaktom preko kontaminiranog okoliša, vode ili opreme (MOUSTAFA i sur., 2010.). Bolest uzrokovana ovim trepetljikašem prvi put je opisana 1980. godine kod devet vrsta riba podrijetlom iz Atlantskog i Tihog oceana držanih u njujorškom akvariju (CHEUNG i sur., 1980.). Do danas je zabilježena kod više vrsta morskih riba u uzgoju, a invazije su zabilježene i kod rakova i mekušaca, što otvara mogućnost uloge ovih organizama kao vektora bolesti (AZAD i sur., 2007.).

Uzročnik ima širok spektar domaćina i može invadirati ribe u rasponu temperature od 8 do 28 °C i salinitetu od 20 do 31‰ (CHEUNG i sur., 1980.). Mlađ je prijemljivija na bolest (NOGA, 2010.). Infekcija obično započinje nastankom oštećenja na površini tijela, kao što su gubitak ljuski i pojava blijedih mrlja, koje se kasnije spajaju u smečkaste promjene i čireve (CHEUNG i sur., 1980.; BASSLEER, 2004.). Nametnik proizvodi proteaze koje oštećuju tkiva domaćina (AL-MARZOUK i AZAD, 2007.). Za razliku od drugih ektoparazitskih trepetljikaša, sposoban je prodrijeti duboko u tkiva i invadirati unutarnje organe (NOGA, 2010.). Unutarnje promjene uključuju nekrozu mišića, krvarenja i likvefakciju moždanog tkiva (IGLESIAS i sur., 2001.). Opisani su i slučajevi egzoftalmije i keratitisa (HADFIELD i CLAYTON, 2021.). Oboljele ribe trljaju se o predmete ili podlogu u akvariju, leže na dnu ili se skupljaju pri površini i uzimaju zrak (BASSLEER, 2004.). Teške infekcije uzrokuju opću slabost, a uginuće je vjerojatno povezano s prisutnošću velikog broja nametnika u kapilarama škrga, koji dovode do opstrukcije što ometa

krvožilnu opskrbu i oslabljuje respiratornu funkciju i ekskreciju (CHEUNG i sur., 1980.). Među ukrasnim vrstama morskih riba, čini se da su posebno osjetljivi neki rodovi iz porodice Syngnathidae (morski konjići, morski zmajevi). Oboljeli morski konjići (*Hippocampus erectus*, *H. kuda*) nemaju izražene vanjske promjene, no uzročnika je moguće naći u koži, mišićju, bubrezima, mokraćnom mjehuru, neuralnom kanalu, krvnim žilama i škragama. Kod vrsta iz porodica Chaetodontidae, Labridae i Pomacentridae, trepetljikaši su uglavnom prisutni u mišićju i koži. Čini se da je mišićje glavno predilekcijsko mjesto jer su pretraženi uzorci bili pozitivni u svih oboljelih riba, a patološke promjene u tom tkivu bile su najjače izražene (CHEUNG i sur., 1980.).

Dijagnoza se postavlja na temelju kliničke i mikroskopske pretrage. Karakteristična morfologija može se jasno vidjeti u nativnim preparatima pod svjetlosnim mikroskopom. Živi uzročnici ovalnog su ili kruškolikog oblika, pokretljivi i mogu sadržavati hranidbene vakuole ispunjene krvnim stanicama ili staničnim detritusom. Mikroskopski u nativnim preparatima nije moguće razlučiti uzročnika uronemoze od drugih nametničkih trepetljikaša iz podrazreda Scuticociliatia (IGLESIAS i sur., 2001.; AZAD i sur., 2007.; JUNG SUNGJU i WOO, 2012.). Ponekad u strugotinama kože nije moguće naći uzročnika, iako su promjene na koži prisutne. U tim slučajevima potrebno je mikroskopski pretražiti uzorke mišićja i unutarnjih organa ili napraviti histološku pretragu (ALVAREZ-PELLITERO, 2004.; NOGA, 2010.). Molekularnim metodama moguće je identificirati vrstu uzročnika, ali to se rijetko koristi u kliničkoj praksi. Imunohistokemijske i molekularne metode koriste se u eksperimentalnim istraživanjima uronemoze (HADFIELD i CLAYTON, 2021.).

Liječenje je uspješno jedino u vrlo ranom stadiju bolesti. Prognoza je loša u slučaju sistemske invazije i širenja uzročnika u mišićje (NOGA, 2010.; JUNG SUNGJU i WOO, 2012.). Kupke u formalinu koncentracije 25 mg/L u trajanju od šest sati ili 250 mg/L tijekom 60 minuta učinkovite su protiv drugih trepetljikaša iz podrazreda Scuticociliatia (HADFIELD i CLAYTON, 2021.), ali učinkovitost i sigurnost primjene kod uronemoze nisu dovoljno istražene. U početku bolesti može se pokušati liječenje kupkama uranjanjem u slatku vodu, dok se u uznapredovanom stadiju bolesti bolji uspjeh postiže dugotrajnim kupkama s metilenskim modrilom ili nitrofurazonom. Kombinacijom dviju metoda ili različitih aktivnih tvari ponekad se postižu znatno bolji rezultati nego kad se primijene pojedinačno. Primjerice, oboljele ribe treba tijekom pet dana svakodnevno stavljati u kupku u slatkoj vodi u trajanju od 3 do 10 minuta, nakon čega se riba

stavlja u morsku vodu s dodatkom metilenskog modrila u visokoj koncentraciji. Po završetku liječenja ribe treba staviti u dezinficirani akvarij. Dobri rezultati postižu se i kombinacijom formalina i malahitnog zelenila (BASSLEER, 2004.). Kod morskih konjića *H. abdominalis* invadiranih trepetljikašem *Philasterides dicentrarchi*, koji je srodan vrsti *U. marinum*, opisano je liječenje kupkama s metronidazolom u koncentraciji od 50 mg/L svakih 24 sata tijekom 10 dana (DI CICCIO i sur., 2013.). Antibiotici se mogu koristiti uz antiparazitike kako bi se spriječile sekundarne bakterijske infekcije putem oštećene kože (JUNG SUNGJU i WOO, 2012.).

#### 2.3.4. Bruklineloza

Bruklineloza je bolest škrga i kože morskih riba uzrokovana trepetljikašem *Brooklynella hostilis* (HADFIELD i CLAYTON, 2021.). LOM i NIGRELLI (1970.) prvi su opisali bolest kod tropskih vrsta morskih riba držanih u njujorškom akvariju. Do danas je zabilježena u različitim vrsta divljih, uzgajanih i akvarijski držanih morskih riba (LANDSBERG, 1995., DIAMANT, 1998.; BASSON i VAN AS, 2006.; NOGA, 2010.).

*B. hostilis* je trepetljikaš iz porodice *Hartmannulidae*. Parazitira na škragama i koži, iako se u početnim fazama invazije primarno nalazi na škragama (LOM i NIGRELLI, 1970.; NOGA, 2010.). Bubrežastog je oblika, veličine  $56 - 86 \times 32 - 50 \mu\text{m}$  (LOM i NIGRELLI, 1970.). Dorzoventralno je spljošten, proziran i redovi trepetljika su vidljivi duž cijelog tijela (HADFIELD i CLAYTON, 2021.). Kreće se polako, klizeći po svojoj ventralnoj površini (LOM i NIGRELLI, 1970.; DIAMANT, 1998.; NOGA, 2010.). *B. hostilis* ima jednostavan životni ciklus koji se odvija na jednom domaćinu. Razmnožava se binarnom diobom i ne stvara ciste. Bolest se prenosi izravnim ili neizravnim kontaktom između riba (HADFIELD i CLAYTON, 2021.).

Uzročnik se prvenstveno hrani oljuštenim epitelnim stanicama. Kod jakih invazija oštećuje površinske slojeve škrga i kože te se hrani staničnim detritusom i krvnim stanicama (LOM i DYKOVÁ, 1992.; DIAMANT, 1998.) uzrokujući značajna oštećenja škrga. Početni znakovi bolesti su slabo izraženi i uključuju letargiju, zavlacenje u skrivene dijelove akvarija, smanjen unos hrane i promijenjenu pigmentaciju. Zbog oštećenja škrga dolazi do dispneje i tahipneje. Ljuštenje epitela često je prisutno i popraćeno pojačanim lučenjem sluzi na koži i perajama uslijed čega koža izgleda

sivkasta i zamučena. Bolest se može očitovati i u perakutnom obliku, pri čemu je iznenadna smrt prvi i jedini klinički znak (HADFIELD i CLAYTON, 2021.).

Bruklineleza se uglavnom pojavljuje kod riba držanih u nepovoljnim uvjetima ili nakon stresa uzrokovanog transportom (BASSON i VAN AS, 2006.; NOGA, 2010.). LANDSBERG (1995.) spominje invaziju vrstom *B. hostilis* kao jedan od mogućih uzroka uginuća divljih riba u području koraljnog arhipelaga Florida Keys. Premda je uzročnik nađen kod većeg broja pretraženih riba, klinički znakovi bolesti bili su vidljivi samo kod imunosuprimiranih jedinki ili u slučaju prisutnosti drugih, popratnih bolesti (LANDSBERG, 1995.). Od bruklineleze najčešće obolijevaju koštunjače, a osobito često zahvaća određene vrste riba poput morskih konjića i iglica (Syngnathidae), morskih anđela (Pomacanthidae) te riba klaun (Amphiprioninae) (HADFIELD i CLAYTON, 2021.) Zbog čestog pojavljivanja kod riba iz roda *Amphiprion* dobila je i naziv bolest ribe klauna (IMRAN i sur., 2021.).

Dijagnoza se postavlja direktnom mikroskopijom nativnih preparata škrge ili strugotina kože i nalazom uzročnika karakterističnog oblika. Treba uzeti u obzir da nalaz pojedinačnih parazita ne ukazuje na prisutnost bolesti. Klinički se uočava povećana proizvodnja sluzi, a histopatološki hiperplazija, edem i nekroza škrge (HADFIELD i CLAYTON, 2021.), krvarenja u škragama, teleangiektazije, sraštavanje sekundarnih škržnih listića, hiperplazija i deskvamacija epitela, a ljuštenje kože može biti prilično opsežno (DIAMANT, 1998.; COLORNI i PADRÓS, 2011.). Sekundarni škržni listići ponekad su potpuno ogoljeli od epitela što dovodi do otežanog disanja i uginuća (LOM i NIGRELLI, 1970.). Diferencijalno dijagnostički treba isključiti invazije drugim trepetljikašima. Trepetljikaša *B. hostilis* moguće je razlučiti od uzročnika kriptokarionoze po sljedećim obilježjima: bubrežastog je oblika, makronukleus je ovalan, giba se puzanjem po podlozi, prihvaća se samo za površinu epitela, a na zahvaćenom tkivu ne dolazi do nastanka bjelkastih točkastih promjena. Za precizniju dijagnostiku preporuča se koristiti molekularne metode (HADFIELD i CLAYTON, 2021.).

Bolest se najčešće liječi jednokratnim kupkama u formalinu koncentracije 25 – 100 mg/l u trajanju od 30 do 60 minuta (HADFIELD i CLAYTON, 2021.) ili dugotrajnim kupkama u kombinaciji formalina (25 mg/l) i malahitnog zelenila (0,1 mg/l) (BLASIOLA, 1983.). Preporučuje se ponoviti liječenje nakon dva do tri dana, no ni u tom slučaju nije isključena mogućnost recidiva. Tijekom liječenja treba osigurati dodatno prozračivanje vode te pomno pratiti koncentraciju

otopljenog kisika i učinkovitost biofiltracije. Potreban je oprez jer su neke vrste riba i beskralješnjaka ili njihovi razvojni stadiji osjetljivi na formalin (BASSLEER, 2004.; HADFIELD i CLAYTON, 2021.). Kratkotrajne kupke u slatkoj vodi u trajanju od 3 do 5 minuta, uzastopno tijekom nekoliko dana, također mogu pomoći u suzbijanju bolesti. Kod ovakvog liječenja nužan je pojačan nadzor kako bi se izbjegao osmotski stres kod riba (BASSLEER, 2004.).

U preventivi bolesti ključno je održavanje optimalne kakvoće vode i uzgojnih uvjeta, izbjegavanje prenapučenosti kako bi se smanjio stres kod riba i povećala njihova otpornost. Ovo uključuje redovitu izmjenu vode, praćenje koncentracije amonijaka i nitrita, te osiguravanje odgovarajuće filtracije i prozračivanja (NOGA, 2010.).



### **3. ZAKLJUČCI**

1. Specifični uvjeti držanja riba u akvariju, poput promjenjive kakvoće vode, stres i gust smještaj doprinose bržem širenju bolesti i pogoršanju njihovog tijeka.
2. Preventivne mjere, poput karantene i održavanja optimalnih životnih uvjeta u akvariju, mogu značajno smanjiti učestalost i težinu bolesti.
3. Nužna je kontinuirana edukacija akvarista i veterinarara kako bi se osigurala pravilna skrb, zaštita dobrobiti i očuvanje zdravlja morskih riba držanih u akvarijima.

#### 4. LITERATURA

ALCAIDE, E., C. GIL-SANZ, E. SANJUAN, D. ESTEVE, C. AMARO, L. SILVEIRA (2001): *Vibrio harveyi* causes disease in seahorse, *Hippocampus* sp. J. Fish Dis. 24, 311-313.

AL-MARZOUK, A., I. S. AZAD (2007): Growth kinetics, protease activity, and histophagous capability of *Uronema* sp. infesting cultured silver pomfret *Pampus argenteus* in Kuwait. Dis. Aquat. Organ. 76, 49-56.

ALVAREZ-PELLITERO, P. (2004): Report about fish parasitic diseases. Options Méditerr. Ser. B Etud. Rech. 49, 103-130.

ANDERSON, E. T., S. FRASCA, M. G. ASAKAWA, M. H. FATZINGER, J. JOHNSON, K. MARCHETERE, L. GOODALE, G. R. RISSATTI, C. A. HARMS (2012): Splenic mycobacteriosis in an Atlantic guitarfish, *Rhinobatos lentiginosus* Garman. J. Fish Dis. 35, 541-544.

ANG, P., N. RATTANA-APIROMYAKIJ, C. L. GOH (2000): Retrospective study of *Mycobacterium marinum* skin infections. Int. J. Dermatol. 39, 343-347.

ARONSON, J. D. (1926): Spontaneous tuberculosis in salt water fish. J. Infect. Dis. 39, 315-320.

AUBRY, A., F. MOUGARI, F. REIBEL, E. CAMBAU (2017): *Mycobacterium marinum*. Microbiol. Spectr. 5:TNMI7-00382016.

AUSTIN, B. (2010): Vibrios as causal agents of zoonoses. Vet. Microbiol. 140, 310–317.

AUSTIN, B., D. A. AUSTIN (2016): Bacterial fish pathogens: disease of farmed and wild fish. 6. izd., Springer International, Dordrecht.

AZAD, I. S., A. AL-MARZOUK, C. M. JAMES, S. ALMATAR, H. AL-GHARABALLY (2007): Scuticociliatosis-associated mortalities and histopathology of natural infection in cultured silver pomfret (*Pampus argenteus* Euphrasen) in Kuwait. Aquaculture 262, 202-210.

BAI, X., S. HAO, J. FU, H. SUN, Z. LUO (2023): Identification of *Mycobacterium chelonae* from Lined Seahorse *Hippocampus erectus* and histopathological analysis. Fishes 8, 225.

BALCÁZAR, J. L., A. GALLO-BUENO, M. PLANAS, J. PINTADO (2010): Isolation of *Vibrio alginolyticus* and *Vibrio splendidus* from captive-bred seahorses with disease symptoms. *Antonie van Leeuwenhoek* 97, 207-210.

BALCÁZAR, J. L., M. PLANAS, J. PINTADO (2011): Novel *Mycobacterium* species in seahorses with tail rot. *Emerg. Infect. Dis.* 17, 1770-1772.

BALCÁZAR, J. L., M. PLANAS, J. PINTADO (2014): *Mycobacterium hippocampi* sp. nov., a rapidly growing scotochromogenic species isolated from a seahorse with tail rot. *Curr. Microbiol.* 69, 329-333.

BARBARO, A., A. FRANCESCON (1985): *Amyloodinium ocellatum* infection in hatchery-reared larval *Sparus aurata*. *Oebalia* 11, 745-752.

BARKER, L. P., D. M. BROOKS, P. L. C. SMALL (1998): The identification of *Mycobacterium marinum* genes differentially expressed in macrophage phagosomes using promoter fusions to green fluorescent protein. *Mol. Microbiol.* 29, 1167-1177.

BASSLEER, G. (2004): *Diseases in Marine Aquarium Fish*. 3. izd., Bassleer Biofish, Westmeerbeek.

BASSON, L., J. G. VAN AS (2006): *Trichodinidae and Other Ciliophorans (Phylum Ciliophora)*. U: *Fish diseases and disorders. Volume 1: protozoan and metazoan infections* (Woo, P. T. K., Ur.), CAB International, Wallingford, str. 154-183.

BATAILLON, E., L. DUBARD, U. TERRE (1897): Un nouveau type de tuberculose. *C. R. Seances Soc. Biol. Fil.* 49, 446-449.

BHATTY, M. A., D. P. J., TURNER, S. T. CHAMBERLAIN (2000): *Mycobacterium marinum* hand infection: case reports and review of literature. *Br. J. Plast. Surg.* 53, 161-165.

BROWN, E. M. (1931): Note on a new species of dinoflagellate from the gills and epidermis of marine fishes. *Proc. Zool. Soc. Lond.* 101, 345-346.

BURGESS, P. J. (1992): *Cryptocaryon irritans* Brown, 1951 (Ciliophora): transmission and immune response in the mullet *Chelon labrosus* (Risso, 1826). Disertacija, University of Plymouth, School of Biological Sciences, Plymouth, UK.

BURGESS, P. J., R. A. MATTHEWS (1994): *Cryptocaryon irritans* (Ciliophora): Photoperiod and transmission in marine fish. J. Mar. Biol. Assoc. U. K. 74, 535-542.

CANO, I., B. LOPEZ-JIMENA, E. GARCIA-ROSADO, J. B. ORTIZ-DELGADO, M. C. ALONSOALONSO, J., J. BORREGO, C. SARASQUETE, D. CASTRO (2009): Detection and persistence of Lymphocystis disease virus (LCDV) in *Artemia sp.* Aquaculture 291, 230-236.

CANO, I., P. FERRO, M. C. ALONSO, S. M. BERGMANN, A. RÖMER-OBERDÖRFER, E. GARCIA-ROSADE, D. CASTRO, J. J. BORREGO (2007): Development of molecular techniques for detection of lymphocystis disease virus in different marine fish species. J. Appl. Microbiol. 102, 32-40.

CARDEILHAC, P. T., B. R. WHITAKER (1988): Tropical fish medicine. Copper treatments. Uses and precautions. Vet. Clin. North Am. Small Anim. Pract. 18, 435-448.

CASSIDY, E. J. (1995): Latest scientific discoveries involving nitrifying bacteria. Freshw. Mar. Aquar. 18, 140-154.

CECCHINI, S., M. SAROGLIA , G. TEROVA, F. ALBANESI (2001): Detection of antibody response against *Amyloodinium ocellatum* (Brown, 1931) in serum of naturally infected European sea bass by an enzyme-linked immunosorbent assay (ELISA). Bull. Eur. Assoc. Fish Pathol. 21, 104-108.

CHE, J., S. HU, Q. FANG, B. LIU, Z. LIU, C. HU, L. WANG, L. LI, B. BAO (2024): Construction and characterization of different hemolysin gene deletion strains in *Vibrio parahaemolyticus* (hlyA, hlyIII) and evaluation of their virulence, J. Invertebr. Pathol. 207, 108210.

CHENG, M. C., M. S. SEE, P. C. WANG, Y. T. KUO, Y. S. HO, S. C. CHEN, M. A. TSAI (2022): Lymphocystis Disease Virus Infection in Clownfish *Amphiprion ocellaris* and *Amphiprion clarkii* in Taiwan. Animals 13, 153.

CHEUNG, P. J., R. F. NIGRELLI, G. D. RUGGIERI (1980): Studies on the morphology of *Uronema marinum* Dujardin (Ciliata: Uronematidae) with a description of the histopathology of the infection in marine fishes. J. Fish Dis. 3, 295-303.

CHONG, R. S. M. (2022): Mycobacteriosis. U: Aquaculture Pathophysiology (Kibenge, F. S. B., B. Baldisserotto, R. S. M. Chong, Ur.), Academic Press, Cambridge, str. 407-415.

CHU, K. B., L. T. SENG, W. S. YONG, C. T. THYE, P. VELOO (2001): The life span of the ontogenetic stages of *Cryptocaryon irritans* in different media, temperature and salinity. J. Protozool. Res. 11, 66-73.

CLARKE, E. O., B. DORN, A. BOONE, G. RISATTI, K. GILBERT-MARCHETTERE, C. A. HARMS (2013): Mycobacteriosis, *Mycobacterium chelonae*, in a captive yellow stingray (*Urobatis jamaicensis*). J. Zoo Wildl. Med. 44, 470-474.

COBB, C. S., M. G. LEVY, E. J. NOGA (1998): Development of immunity by the tomato clownfish (*Amphiprion frenatus*) to the dinoflagellate parasite *Amyloodinium ocellatum*. J. Aquat. Anim. Health. 10, 259-263.

COLORNI, A. (1985): Aspects of biology of *Cryptocaryon irritans* and hyposalinity as a control measure in cultured sea bream *Sparus aurata*. Dis. Aquat. Organ. 1, 19-22.

COLORNI, A. (1987): Biology of *Cryptocaryon irritans* and strategies for its control. Aquaculture 67, 236-237.

COLORNI, A., F. PADRÓS (2011): Diseases and health management. U: Sparidae: Biology and Aquaculture of Gilthead Sea Bream and other Species (Pavlidis, M. A., C. M. Constantinos, Ur.), Wiley-Blackwell, Oxford, str. 321-357.

COLORNI, A., P. BURGESS (1997): *Cryptocaryon irritans* Brown 1951, the cause of 'white spot disease' in marine fish: an update. Aquac. Res. 28, 803-809.

DE SOUZA VALENTE, C., A. H. WAN (2021): *Vibrio* and major commercially important vibriosis diseases in decapod crustaceans. J. Invertebr. Pathol. 181, 10752.

DECOSTERE, A., K. HERMANS, F. HAESEBROUCK (2004): Piscine mycobacteriosis: a literature review covering the agent and the disease it causes in fish and humans. Vet. Microbiol. 99, 159-166.

DENG, Y., L. XU, H. CHEN, S. LIU, Z. GUO, C. CHENG, H. MA, J. FENG (2020): Prevalence, virulence genes, and antimicrobial resistance of *Vibrio* species isolated from diseased marine fish in South China. Sci. Rep. 10, 14329.

DIAMANT, A. (1998): *Brooklynella hostilis* (Hartmannulidae), a pathogenic ciliate from the gills of maricultured sea bream. Bull. Eur. Assoc. Fish Pathol. 18, 33-36.

DICKERSON, H. W. (2006): *Ichthyophthirius multifiliis* and *Cryptocaryon irritans* (phylum Ciliophora). U: Fish diseases and disorders. Volume 1: protozoan and metazoan infections (Woo, P. T. K., Ur.), CAB International, Wallingford, str. 116-153.

DOOKIE, N., S. RAMBARAN, N. PADAYATCHI, S. MAHOMED, K. NAIDOO (2018): Evolution of drug resistance in *Mycobacterium tuberculosis*: a review on the molecular determinants of resistance and implications for personalized care. J. Antimicrob. Chemother. 73, 1138-1151.

EDELSTEIN, H. (1994): *Mycobacterium marinum* Skin Infections. Arch. Intern. Med. 154, 1359.

EMAM, A. M., M. HASHEM, A. O. GADALLAH, M. HARIDY (2019): An outbreak of *Vibrio alginolyticus* infection in aquarium-maintained dark-spotted (*Himantura uarnak*) and Tahitian (*H. fai*) stingrays. Egyp. J. Aquat. Res. 45, 153-158.

FIJAN, N. (2006): Zaštita zdravlja riba. U: Zaštita zdravlja riba (Bogut, I., Ur.), Poljoprivredni fakultet, Osijek.

FIORAVANTI, M. L., D. FLORIO (2017): Common diseases in marine ornamental fishes. U: Marine Ornamental Species Aquaculture (Calado, R., I. Olivotto, M. P. Oliver, G. J. Holt, Ur.), Wiley-Blackwell, Oxford, str. 347-380.

FRANCIS-FLOYD, R., M. H. BELEAU (1986): Aquarium Fish Health Management. Proceedings of the International Association for Aquatic Animal Medicine, Gulfport, Mississippi.

FRANS, I., C. W. MICHIELS, P. BOSSIER, K. A. WILLEMS, B. LIEVENS, H. REDIERS (2011): *Vibrio anguillarum* as a fish pathogen: virulence factors, diagnosis and prevention. J. Fish Dis. 34, 643-661.

GAUTHIER, D. T., M. W. RHODES (2009): Mycobacteriosis in fishes: a review. Vet. J. 180, 33-47.

GAUTHIER, D. T., M. W. RHODES (2017): *Mycobacterium* spp. U: Fish viruses and bacteria: pathobiology and protection (Woo, P. T. K., R. C. Cipriano, Ur.), CAB International, Wallingford, str. 245-257.

GIAVENNI, R., M. FINAZZI, G. POLI, E. GRIMALDI (1980): Tuberculosis in marine tropical fishes in an aquarium. J. Wildl. Dis. 16, 161-168.

GJURČEVIĆ, E., S. KUŽIR, LJ. ŽMAK, M. OBROVAC, A. G. KURILJ, S. SAVOCA, A. PAĐEN, K. MATANOVIĆ (2020): A case of mycobacteriosis in farmed pikeperch (*Sander lucioperca*) cultured in a recirculating aquaculture system. Aquac. Res. 51, 4824-4827.

HADFIELD, C., CLAYTON, L. (2021): Clinical Guide to Fish Medicine. Wiley-Blackwell, Hoboken.

HARRIFF, M. J., L. E. BERMUDEZ, M. L. KENT (2007): Experimental exposure of zebrafish (*Danio rerio* Hamilton) to *Mycobacterium marinum* and *Mycobacterium peregrinum* reveals the gastrointestinal tract as the primary route of infection: A potential model for environmental mycobacterial infection. J. Fish Dis. 30, 587-600.

IGLESIAS, R., A. PARAMÁ, M. F. ALVAREZ, J. LEIRO, J. FERNÁNDEZ, M. L. SANMARTÍN (2001): *Philasterides dicentrarchi* (Ciliophora, Scuticociliatida) as the causative agent of scuticociliatosis in farmed turbot *Scophthalmus maximus* in Galicia (NW Spain). Dis. Aquat. Organ. 46, 47-55.

IMRAN, M., M. S. SAJID, S. O. SWAR, M. K. KHAN, M. A. MALIK, A. AHMAD (2021): Parasitic diseases of fish. Vet. Pathobiol. Public Health 1, 203-214.

JACOBS, J. M., C. B. STINE, A. M. BAYA, M. L. KENT (2009): A review of mycobacteriosis in marine fish. J. Fish Dis. 32, 119-130.

JANSE, M., M. J. L. KIK (2012): *Mycobacterium avium* granulomas in a captive epaulette shark, *Hemiscyllium ocellatum* (Bonnaterre). J. Fish Dis. 35, 935-940.

JUNG SUNGJU, J. S., P. T. WOO (2012): *Miamiensis avidus* and related species. U: Fish parasites: pathobiology and protection (Woo, P. T. K., K. Buchmann, Ur.), CAB International, Wallingford, str. 73-91.

- KINGSFORD, M. J. (1975): Treatment of exotic marine fish diseases. Palmetto Publishing Co., St. Petersburg.
- KUPERMAN, B. I., V. E. MATEY (1999): Massive infestation by *Amyloodinium ocellatum* (Dinoflagellida) of fish in a highly saline lake, Salton Sea, California, USA. Dis. Aquat. Organ. 39, 65-73.
- LACAILLE, F., S. BLANCHE, C. BODEMER, C. DURAND, Y. DE PROST, J. L. GAILLARD (1990): Persistent *Mycobacterium marinum* infection in a child with probable visceral involvement. Pediatr. Infect. Dis. J. 9, 58-59.
- LANDSBERG, J. H. (1995): Tropical reef-fish diseases outbreaks and mass mortalities in Florida, USA: What is the role of dietary biological toxins? Dis. Aquat. Org. 22, 83-100.
- LAWLER, A. R. (1977): The parasitic dinoflagellate *Amyloodinium ocellatum* in marine aquaria. Drum and Croaker. 17, 17-20.
- LAWLER, A. R. (1980): Studies on *Amyloodinium ocellatum* (Dinoflagellata) in Mississippi Sound: natural and experimental hosts. Gulf Research Reports 6, 403-413.
- LETCHUMANAN, V., W. F. YIN, L. H. LEE, K. G. CHAN (2015): Prevalence and antimicrobial susceptibility of *Vibrio parahaemolyticus* isolated from retail shrimps in Malaysia. Front. Microbiol. 6, 33.
- LEVY, M. G., M. F. POORE, A. COLORNI, E. J. NOGA, M. W. VANDERSEA, R. W. LITAKER (2007): A highly specific PCR assay for detecting the fish ectoparasite *Amyloodinium ocellatum*. Dis. Aquat. Organ. 73, 219-226.
- LEWIS, S., S. CHINABUT (2011): Mycobacteriosis and Nocardiosis. U: Fish Diseases and Disorders, Volume 3: Viral, Bacterial and Fungal Infections. 2. izd. (Woo, P. T. K., D. W. Bruno, Ur.), CAB International, Wallingford, str. 397-423.
- LI, Y. (2022): *Cryptocaryon irritans* (Brown, 1951) is a serious threat to aquaculture of marine fish. Aquac. Rep. 21, 100899.
- LOM, J., I. DYKOVÁ (1992): Protozoan parasites of fishes. Elsevier, Amsterdam, str. 315.



LOM, J., R. F. NIGRELLI (1970): *Brooklynella hostilis* ng, n. sp., a pathogenic cyrtophorine ciliate in marine fishes. J. Protozool. 17, 224-232.

LORENZEN, K., S. A. DES CLERS, K. ANDERS (1991): Population dynamics of lymphocystis disease in estuarine flounder, *Platichthys flesus* (L.). J. Fish Biol. 39, 577-587.

LU, G. L., B. JIANG, Z. C. LI, A. X. LI (2022): Ultraviolet light and ozone controls *Cryptocaryon irritans* infection in factory aquaculture. Aquaculture 548, 737598.

MANCHANAYAKE, T., A. SALLEH, M. N. A. AMAL, I. S. M. YASIN, M. ZAMRI-SAAD (2023): Pathology and pathogenesis of *Vibrio* infection in fish: A review. Aquac. Rep. 28, 101459.

MARQUES, P. H., L. C. D. S. PRADO, A. G. FELICE, T. C. V. RODRIGUES, U. D. P. PEREIRA, A. K. JAISWAL, V. AZEVEDO, C. J. F. OLIVEIRA, S. SOARES (2022): Insights into the *Vibrio* genus: A One Health perspective from host adaptability and antibiotic resistance to in silico identification of drug targets. Antibiotics (Basel) 11, 1399.

MARTINS, M. L., J. L. P. MOURIÑO, G. F. FEZER, C. C. BUGLIONE NETO, P. GARCIA, B. C. SILVA, F. N. VIEIRA (2010): Isolation and experimental infection with *Vibrio alginolyticus* in the sea horse, *Hippocampus reidi* Ginsburg, 1933 (Osteichthyes: Syngnathidae) in Brazil. Braz. J. Biol. 70, 205-209.

MISHRA, S., N. KUNDU, I. PRAMANICK, A. KUMAR, K. CHATTOPADHYAY, S. DUTTA (2023): Structural insights into thermostable direct hemolysin of *Vibrio parahaemolyticus* using single-particle cryo-EM. Proteins 91, 137-146.

MOHAMAD, N., M. N. A. AMAL, I. S. M. YASIN, M. Z. SAAD, N. S. NASRUDDIN, A. NURHIDAYU, M. SAYAKA, T. SAWABE (2019): Vibriosis in marine cultured fish: a review. Aquaculture 512, 734289.

MONTERO, E., C. ROJO-SOLÍS, N. DE CASTRO, M. FERNÁNDEZ, V. PÉREZ, J. M. CORPA, J. ORTEGA (2022): Clinical and Pathological Findings Associated with Mycobacteriosis in Captive Syngnathids. Animals 12, 3259.

MONTGOMERY-BROCK, D., V. T. SATO, J. A. BROCK, C. S. TAMARU (2007): The Application of Hydrogen Peroxide as a Treatment for the Ectoparasite *Amyloodinium ocellatum* (Brown 1931) on the Pacific Threadfin *Polydactylus sexfilis*. J. World Aquac. Soc. 32, 250-254.

MOREIRA, M., L. SOLIÑO, C. MARQUES, V. LAIZÉ, P. POUSÃO, P. REIS COSTA, F. SOARES (2022): Cytotoxic and Hemolytic Activities of Extracts of the Fish Parasite Dinoflagellate *Amyloodinium ocellatum*. *Toxins* 14, 467.

MOUSTAFA, E. M. M., M. NAOTA, T. MORITA, N. TANGE, A. SHIMADA (2010): Pathological study on the scuticociliatosis affecting farmed Japanese flounder (*Paralichthys olivaceus*) in Japan. *J. Vet. Med. Sci.* 72, 1359-1364.

NAGLIĆ, T., D. HAJSIG, J. MADIĆ, LJ. PINTER (2005): Veterinarska mikrobiologija: specijalna bakteriologija i mikologija. Veterinarski fakultet Sveučilišta u Zagrebu, Hrvatsko mikrobiološko društvo, Zagreb, str. 226-227.

NOGA, E. J. (2010): *Fish Disease, Diagnosis and Treatment*. 2. izd., Wiley-Blackwell, Ames, Iowa.

NOGA, E. J. (2012): *Amyloodinium ocellatum*. U: *Fish parasites: pathobiology and protection*. (Woo, P. T. K., K. Buchmann, Ur.), CAB International, Wallingford, str. 19-29.

NOGA, E. J., M. G. LEVY (2006): Phylum Dinoflagellata. U: *Fish diseases and disorders. Volume 1: protozoan and metazoan infections*. (Woo, P. T. K., Ur.), CAB International, Wallingford, str. 16-45.

PAĐEN, A. (2019): Mikobakterioza u smuđa iz uzgoja - prikaz slučaja. Diplomski rad, Sveučilište u Zagrebu, Veterinarski fakultet, Zagreb, Hrvatska.

PALMEIRO, B. (2009): Bacterial Diseases in fish. U: *Fundamentals of Ornamental Fish Health*. (Roberts, H. E., Ur.), Wiley-Blackwell, Ames, str. 125-137.

PAPERNA, I. (1984a): Reproduction cycle and tolerance to temperature and salinity of *Amyloodinium ocellatum* (Brown, 1931) (Dinoflagellida). *Ann. Parasitol. Hum. Comp.* 59, 7-30.

PAPERNA, I. (1984b): Chemical control of *Amyloodinium ocellatum* (Brown, 1931) (Dinoflagellida) infections: In vitro tests and treatment trials with infected fishes. *Aquaculture* 38, 1-18.

PIRARAT, N., W. PRATAKPIRIYA, K. JONGNIMITPAIBOON, K. SAJJAWIRIYAKUL, C. RODKHUM, N. CHANSUE (2011): Lymphocystis disease in cultured false clown anemonefish (*Amphiprion ocellaris*). *Aquaculture* 315, 414-416.

PLUMB, J. A. (1997): Infectious Diseases of Striped Bass. U: Developments in Aquaculture and Fisheries Science. (Harrell, R. M., Ur.), Elsevier, Amsterdam, str. 271-313.

PLUMB, J. A. (1999): Health maintenance and principal microbial diseases of cultured fishes. Iowa State University Press. Ames.

PUK, K., L. GUZ (2020): Occurrence of *Mycobacterium spp.* in ornamental fish. Ann. Agric. Environ. Med. 27, 535-539.

RHODES, M. W., H. KATOR, I. KAATTARI, D. GAUTHIER, W. VOGELBEIN, C. A. OTTINGER (2004): Isolation and characterization of mycobacteria from striped bass *Morone saxatilis* from the Chesapeake Bay. Dis. Aquat. Organ. 61, 41-51.

RHYNE, A. L., M. F. TLUSTY, J. T. SZCZEBAK (2017): Early Culture Trials and an Overview on U.S. Marine Ornamental Species Trade. U: Marine Ornamental Species Aquaculture. (Calado, R., I. Olivotto, M. P. Oliver, G. J. Holt, Ur.), Wiley-Blackwell, Oxford, str. 51-70.

ROBERTS, R. J. (2012): The Bacteriology of Teleosts. U: Fish pathology. 4. izd. (Roberts, R. J., Ur.), Wiley-Blackwell, Oxford, str. 339-382.

SAHA, D., R. C. LAROCQUE (2013): Cholera and Other Vibrios. U: Hunter's Tropical Medicine and Emerging Infectious Disease. 9. izd. (Magill, A. J., D. R. Hill, T. Solomon, E. T. Ryan, Ur.), Elsevier, Oxford, str. 448-453.

SCHÄPERCLAUS, W. (1992): Diseases caused by pathogens. U: Fish Diseases. (Schäperclaus, W., H. Kulow, K. Schreckenbach, Ur.), A. A. Balkema Press, Rotterdam, str. 311-319.

SHENG, X. Z., W. B. ZHAN, Y. WANG (2007): Whitespotted puffer *Arothron hispidus*, a new host for lymphocystis in Qingdao Aquarium of China. Dis. Aquat. Organ. 75, 23-28.

SIMMONDS, P., E. M. ADRIAENSSENS, E. J. LEFKOWITZ, H. M. OKSANEN, S. G. SIDDELL, F. M. ZERBINI, P. ALFENAS-ZERBINI, F. O. AYLWARD, D. M. DEMPSEY, B. E. DUTILH, J. FREITAS-ASTÚA, M. L. GARCÍA, R. C. HENDRICKSON, H. R. HUGHES, S. JUNGLEN, M. KRUPOVIC, J. H. KUHN, A. J. LAMBERT, M. ŁOBOCKA, A. R. MUSHEGIAN, J. PENZES, A. R. MUÑOZ, D. L. ROBERTSON, S. ROUX, L. RUBINO, S. SABANADZOVIC, D. B. SMITH, N. SUZUKI, D. TURNER, K. VAN DOORSLAER, A. M.

- VANDAMME, A. VARSANI (2024): Changes to virus taxonomy and the ICTV Statutes ratified by the International Committee on Taxonomy of Viruses. Arch. Virol. 169, 236.
- SMAIL, D. A., E. S. MUNRO (2012): The Virology of Teleosts. U: Fish Pathology. 4. izd. (Roberts, J. R., Ur.), Wiley-Blackwell, Oxford, str. 186-291.
- SONIA, G., A. P. LIPTON (2012): Pathogenicity and antibiotic susceptibility of *Vibrio* species isolated from the captive-reared tropical marine ornamental blue damselfish, *Pomacentrus caeruleus* (Quoy and Gaimard, 1825). Indian J. Mar. Sci. 41, 348-354.
- STOSKOPF, M. K. (2002): Biology and Health of Laboratory Fishes. U: Laboratory animal medicine. 2. izd. (Fox, J. G., L. C. Anderson, F. M. Loew, F. W. Quimby, Ur.), Academic Press, San Diego, str. 886-907.
- STOSKOPF, M. K. (2015): Biology and Management of Laboratory Fishes. U: Laboratory animal medicine. 3. izd. (Fox, J. G., L. C. Anderson, G. M. Otto, K. R. Pritchett-Corning, M. T. Whary, Ur.), Academic Press, London, str. 1063-1086.
- ŠEOL, B., K. MATANOVIĆ, S. TERZIĆ (2010): Antimikrobna terapija u veterinarskoj medicini. Medicinska naklada, Zagreb, str. 1-8.
- TCHORNOBAY, A. M., A. L. CLAUDY, J. L. PERROT, V. LÉVIGNE, M. DENIS (1992): Fatal disseminated *Mycobacterium marinum* infection. Int. J. Dermatol. 31, 286–287.
- THOMPSON, F. L., T. IIDA, J. SWINGS (2004): Biodiversity of vibrios. Microbiol. Mol. Biol. Rev. 68, 403–431.
- VALVERDE, E. J., J. J. BORREGO, M. C. SARASQUETE, J. B. ORTIZ-DELGADO, D. CASTRO (2017): Target organs for lymphocystis disease virus replication in gilthead seabream (*Sparus aurata*). Vet. Res. 48, 1-11.
- WOOD, E. (2001): Global Advances in Conservation and Management of Marine Ornamental Resources. Aquarium Sci. Conserv. 3, 65-77.
- WORLD HEALTH ORGANIZATION (2019): Critically important antimicrobials for human medicine, 6th revision. Geneva.

WRIGHT, A. D. G., A. COLORNI (2002): Taxonomic re-assignment of *Cryptocaryon irritans*, a marine fish parasite. Eur. J. Protistol. 37, 375-378.

YANONG, R. P. E. (2010): Use of copper in marine aquaculture and aquarium systems. FA165/FA165, 12/2009. EDIS.

YANONG, R. P. E. (2013): Lymphocystis disease in fish. FA181, University of Florida: IFAS Extension.

YANONG, R. P. E. (2021): *Cryptocaryon irritans* Infections (Marine White Spot Disease) in Fish. FA164, University of Florida: IFAS Extension.

ZANONI, R. G., D. FLORIO, M. L. FIORAVANTI, M. ROSSI, M. PREARO (2008): Occurrence of *Mycobacterium spp.* in ornamental fish in Italy. J. Fish Dis. 31, 433-441.

## 5. SAŽETAK

### ZARAZNE I NAMETNIČKE BOLESTI MORSKIH RIBA DRŽANIH U AKVARIJU

Helena Glumpak

U diplomskom radu opisane su najčešće zarazne i nametničke bolesti morskih riba držanih u akvarijima. Detaljno su opisane bakterijske infekcije vibrioza i mikobakterioza, virusna bolest limfocistis te nametničke bolesti amiloodinioza, kriptokarionoza, uronemoza i bruklineloza. U dijagnostici ovih bolesti koriste se klinička pretraga i razudba, kao i posebne laboratorijske pretrage poput mikroskopske, histološke, mikrobiološke i molekularne. Terapija se zasniva na primjeni lijekova u obliku kupki, putem hrane ili parenteralno. Preventivne mjere, poput stroge karantene novih riba, održavanja kakvoće vode i smanjenja stresa, naglašene su kao ključne za kontrolu bolesti.

**Ključne riječi:** morske ribe, akvaristika, zarazne bolesti, nametničke bolesti

## 6. *SUMMARY*

### INFECTIOUS AND PARASITIC DISEASES OF MARINE FISH IN AQUARIUM

Helena Glumpak

The thesis presents the most common infectious and parasitic diseases of marine fish kept in aquariums. Detailed descriptions are provided for bacterial infections including vibriosis and mycobacteriosis, the viral disease lymphocystis and parasitic diseases such as amyloodiniosis, cryptocaryonosis, uronemosis, and brooklynellosis. Diagnosis of these diseases relies on clinical examination, necropsy, and special laboratory procedures such as microscopy, histopathological, microbiological and molecular methods. Treatment options include medications administered through baths, in feed, or by parenteral route. Preventive measures, such as strict quarantine protocols for new fish, maintaining water quality, and reducing stress, are emphasized as key for effective disease control.

***Key words:*** marine fish, aquaristics, infectious diseases, parasitic diseases

## 7. ŽIVOTOPIS

Rođena sam 2. 1. 2000. godine u Zagrebu. Srednjoškolsko obrazovanje završila sam u općoj gimnaziji Antuna Gustava Matoša u Zaboku 2018. godine. Iste godine upisala sam Veterinarski fakultet Sveučilišta u Zagrebu, gdje sam apsolventicom postala 2024. godine. Tijekom studija imala sam priliku usavršavati kliničke vještine i rad s pacijentima te steći praktično iskustvo kroz stručnu praksu u Zagrebu i Erasmus program u Beču.