

Zdravstveno stanje šaranskog mlađa na Ribnjačarstvu Poljana d.d.

Dolšak, Ivan

Master's thesis / Diplomski rad

2018

Degree Grantor / Ustanova koja je dodijelila akademski / stručni stupanj: **University of Zagreb, Faculty of Veterinary Medicine / Sveučilište u Zagrebu, Veterinarski fakultet**

Permanent link / Trajna poveznica: <https://um.nsk.hr/um:nbn:hr:178:259498>

Rights / Prava: [In copyright](#) / [Zaštićeno autorskim pravom.](#)

Download date / Datum preuzimanja: **2024-07-24**



Repository / Repozitorij:

[Repository of Faculty of Veterinary Medicine -
Repository of PHD, master's thesis](#)



**SVEUČILIŠTE U ZAGREBU
VETERINARSKI FAKULTET**

IVAN DOLŠAK

**ZDRAVSTVENO STANJE ŠARANSKOG MLAĐA NA
RIBNJAČARSTVU POLJANA d.d.**

Diplomski rad

Zagreb, 2018.

**Zavod za biologiju i patologiju riba i pčela
Veterinarski fakultet Sveučilišta u Zagrebu**

Predstojnica: Izv. prof. dr. sc. Ivana Tlak Gajger

Mentor: Izv. prof. dr. sc. Emil Gjurčević

Članovi Povjerenstva za obranu diplomskog rada:

- 1. Izv. prof. dr. sc. Ivana Tlak Gajger**
- 2. Prof. dr. sc. Emil Srebočan**
- 3. Izv. prof. dr. sc. Emil Gjurčević**
- 4. Izv. prof. dr. sc. Snježana Kužir (zamjena)**

ZAHVALA

Srdačno se zahvaljujem mentoru izv. prof. dr. sc. Emilu Gjurčeviću na savjetima, velikoj pomoći i podršci u pisanju ovog diplomskog rada. Veliko hvala mojoj obitelji i prijateljima na potpori tijekom studija.

POPIS PRILOGA

SLIKE

- Slika 1. Proljetna viremija šarana (iz arhiva Zavoda za biologiju i patologiju riba i pčela)
- Slika 2. Epiteliom šarana (E. Gjurčević)
- Slika 3. Koi herpesviroza (E. Gjurčević)
- Slika 4. Eritrodermatitis šarana (E. Gjurčević)
- Slika 5. Hemoragijska septikemija (iz arhiva Zavoda za biologiju i patologiju riba i pčela)
- Slika 6. Kolumnaris bolest (E. Gjurčević)
- Slika 7. Saprolegnioza (E. Gjurčević)
- Slika 8. *Dermocystidium koi*. Ciste (a) i spore (b) (E. Gjurčević)
- Slika 9. Ihtioftirioza (a) (iz arhiva Zavoda za biologiju i patologiju riba i pčela). Trofont (b) i teront (c) (E. Gjurčević)
- Slika 10. *G. carpelli* (a) i *G. subepithelialis* (b) (E. Gjurčević)
- Slika 11. Upala ribljeg mjehura (E. Gjurčević)
- Slika 12. *M. dispar*, čvorić na škržnom listiću (E. Gjurčević)
- Slika 13. *T. nikolskii* pseudociste na repnoj peraji (E. Gjurčević)
- Slika 14. *Gyrodactylus* sp. (E. Gjurčević)
- Slika 15. Diplostomoza šarana (E. Gjurčević)
- Slika 16. Botriocefaloza šarana (E. Gjurčević)
- Slika 17. Lerneozna šarana (E. Gjurčević)
- Slika 18. Arguloza (E. Gjurčević)
- Slika 19. Ribnjačarstvo Poljana d.d.

SADRŽAJ

1. UVOD.....	1
2. PREGLED REZULTATA DOSADAŠNJIH ISTRAŽIVANJA.....	2
2.1. Bolesti prouzročene virusima.....	2
2.1.1. Proljetna viremija šarana.....	2
2.1.2. Epiteliom šarana.....	3
2.1.3. Koi herpesviroza.....	3
2.1.4. Bolest spavanja koi šarana.....	4
2.2. Bolesti prouzročene bakterijama.....	5
2.2.1. Eritrodermatitis šarana.....	5
2.2.2. Infekcija pokretnim <i>Aeromonas</i> bakterijama.....	6
2.2.3. Infekcija bakterijom <i>Pseudomonas fluorescens</i>	6
2.2.4. Kolumnaris bolest.....	7
2.3. Bolesti prouzročene vodenim plijesnima.....	8
2.3.1. Saprolegnioze.....	8
2.4. Bolesti prouzročene praživotinjama (Protista).....	9
2.4.1. Dermocistidioza.....	9
2.4.2. Bolesti prouzročene trepetljikašima (koljeno Ciliophora).....	10
2.4.2.1. Ihtioftirioza.....	10
2.4.2.2. Ostale bolesti prouzročene trepetljikašima.....	11
2.4.3. Kokcidioze šarana.....	12
2.5. Bolesti prouzročene miksozoima.....	13
2.5.1. Upala ribljeg mjehura.....	13
2.5.2. Ostale miksozooze šarana.....	14
2.6. Bolesti prouzročene plosnatim crvima (Platyhelminthes).....	15
2.6.1. Bolesti prouzročene jednorodnim metiljima (Monogenea).....	15
2.6.2. Bolesti prouzročene dvorodnim metiljima (Digenea).....	16
2.6.3. Bolesti prouzročene ribljim trakavicama (Cestoda).....	17
2.7. Bolesti prouzročene člankonošcima (Arthropoda).....	18
3. MATERIJALI I METODE.....	20
4. REZULTATI.....	21
5. RASPRAVA.....	23

6. ZAKLJUČCI.....	24
7. LITERATURA.....	25
8. SAŽETAK.....	31
9. SUMMARY.....	32
10. ŽIVOTOPIS.....	33

1. UVOD

Prema podacima Europske udruge proizvođača u akvakulturi (FEAP) ukupna proizvodnja šarana u Republici Hrvatskoj se tijekom posljednjih godina stalno smanjuje i u 2015. godini iznosila je 2.100 tona (FEAP, 2016.). Ovakvo stanje u proizvodnji posljedica je brojnih i raznovrsnih čimbenika. Među njima svakako treba istaknuti bolesti. Danas bolesti nanose velike gospodarske štete hrvatskom ribnjačarstvu. Te su štete posljedica uginuća riba, slabijeg uzimanja i/ili iskorištavanja hrane, odnosno usporenog rasta te umanjene tržišne vrijednosti. Gospodarske štete mogu se smanjiti nadzorom stanja zdravlja na ribnjačarstvima koji uključuje i redovite preglede zdravstvenog stanja ribe. Redoviti pregledi zdravstvenog stanja sastavni su dio brige o zdravlju riba i treba ih provoditi veterinar (tj. stručnjak za bolesti riba veterinarske struke) prema unaprijed utvrđenom planu kao i kada je zdravlje riba poremećeno. Redoviti pregledi uključuju opću pretragu, mikroskopsku pretragu kože i škraga te razudbu a po potrebi i parazitološku, bakteriološku, virološku, histopatološku pretragu itd. Oni omogućuju pravovremeno otkrivanje uzročnika bolesti, primjenu mjera za sprječavanje razvoja i širenja bolesti kao i njezino liječenje.

U diplomskom radu prikazani su rezultati dobiveni tijekom redovitog pregleda zdravstvenog stanja riba na Ribnjačarstvu Poljana d.d., s kojim Veterinarski fakultet Sveučilišta u Zagrebu ima ugovornu suradnju.

Cilj istraživanja je na osnovi dobivenih rezultata prosuditi značaj redovitog pregleda zdravstvenog stanja u poluintenzivnom uzgoju šarana.

2. PREGLED REZULTATA DOSADAŠNJIH ISTRAŽIVANJA

2.1. Bolesti prouzročene virusima

2.1.1. Proljetna viremija šarana (slika 1.)

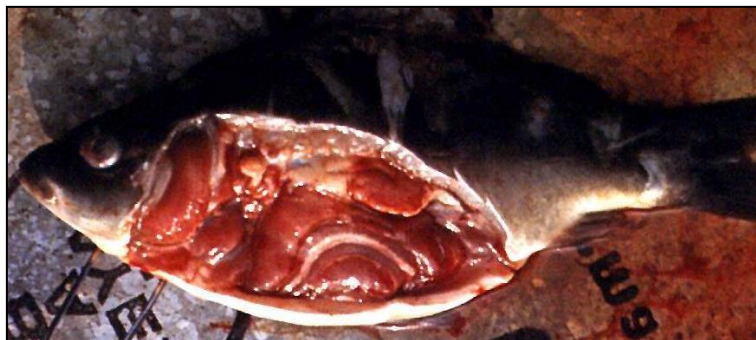Proljetna viremija šarana (PVŠ) je akutna, kontagiozna bolest šarana i nekih drugih slatkovodnih vrsta riba koju uzrokuje virus *Rhabdovirus carpio* (FIJAN, 2006.). Uzročnik je izdvojen i bolest je opisana 1971. godine na Veterinarskom fakultetu Sveučilišta u Zagrebu (FIJAN i sur., 1971.).

Rhabdovirus carpio pripada rodu *Vesiculovirus*, porodici Rhabdoviridae i veličine je 60-90 x 80-180 nm (SANO i sur., 2011.).

Izvor uzročnika su izlučevine bolesnih riba i kliconoša. Prijenos uzročnika odvija se s ribe na ribu vodom te nametnicima koji sišu krv tj. pijavicama i šaranskom uši (FIJAN, 2006.).

Za bolest su prijemljive sve dobne skupine i sva četiri tipa šarana. Uzročnik ulazi u krv nakon početnog umnažanja u škrgama i zatim se naseli u endotelnim stanicama krvnih žila i tkivu bubrega. Bolest se najčešće pojavljuje u proljeće, pri temperaturi vode nižoj od 18°C (SANO i sur., 2011.). Inkubacija bolesti ovisi o temperaturi vode i može iznositi od 6 dana do nekoliko tjedana pri niskim temperaturama (FIJAN, 2006.).

Bolesne ribe mijenjaju ponašanje, mirnije su, plivaju polagano i nepravilno. Vanjski znakovi bolesti su izraženi. Riba je tamnije pigmentirana, trbušna šupljina je proširena a anus upaljen. Prisutan je egzoftalmus. Škrge su blijede s točkastim krvarenjima. Točkasta krvarenja prisutna su i na koži i u unutarnjim organima. Unutarnji organi su otečeni a crijeva i potrbušnica su upaljeni (FIJAN, 2006.; SANO i sur., 2011.; SMAIL i MUNRO, 2012.).



Slika 1. Proljetna viremija šarana (iz arhiva Zavoda za biologiju i patologiju riba i pčela)

2.1.2. Epiteliom šarana (slika 2.)

Epiteliom šarana je kronična zarazna bolest šarana i nekih drugih vrsta riba (WOLF, 1988.), poznata pod nazivom „boginje šarana“. Uzročnik bolesti je *Cyprinid herpesvirus 1* (CyHV-1). CyHV-1 pripada porodici Alloherpesviridae i veličine je 160-220 nm (SMAIL i MUNRO, 2012.).

Epiteliom šarana se najčešće pojavljuje u populaciji dobivenoj križanjem u uskom srodstvu (FIJAN, 2006.) te pri nižim temperaturama vode, u zimi i rano proljeće (SMAIL i MUNRO, 2012.). Bolest je blaga i uzrokuje karakteristične promjene na koži. Te su promjene posljedica prekomjernog umnažanja epitelih stanica i očituju se kao staklaste do mliječno bijele izrasline (FIJAN, 2006.). Kod oboljelih riba može se pojaviti i poremećena mineralizacija kosti. Kod takvih će jedinki omekšanost kostura i mišićna slabost omogućiti savijanje kralježnice do krajnjih položaja (FIJAN, 2006.), a kod riba koje prebole infekciju mogu se uočiti karakteristične deformacije kralježnice (FIJAN, 1999.).



Slika 2. Epiteliom šarana (E. Gjurčević)

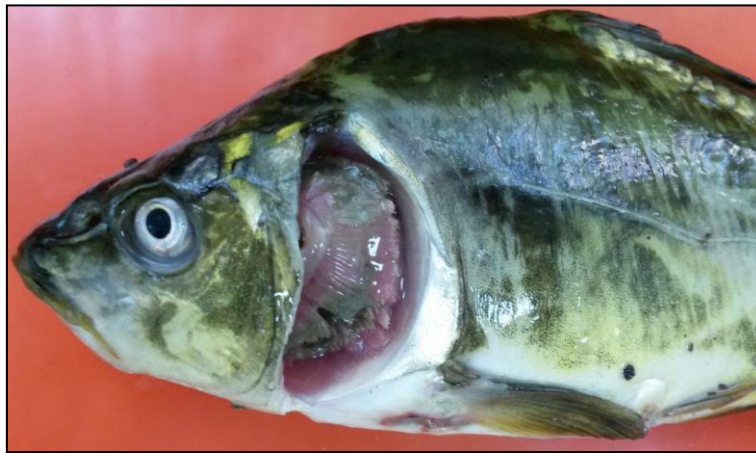2.1.3. Koi herpesviroza (slika 3.)

Koi herpesviroza je opasna akutna sistemska bolest koi šarana i šarana (FIJAN, 2006.). Uzročnik bolesti je *Cyprinid herpesvirus 3* (CyHV-3). CyHV-3 pripada porodici Alloherpesviridae (SANO i sur., 2011.) i veličine je 183-200 nm (MIYAZAKI i sur., 2008.).

Za bolest su prijemljive sve dobne skupine šarana. Uzročnik ulazi u tijelo putem kože i škrga (SANO i sur., 2011.). Brzo se umnaža u škrgama i u hematopoetskom tkivu bubrega (FIJAN, 2006.). Pobol može iznositi i 100% a smrtnost 90-100% (FIJAN, 2006.).

Bolest se razvija pri temperaturi vode između 16 i 25°C (PERELBERG i sur., 2003.; SANO i sur., 2004.). Naglom izbijanju bolesti pogoduje brzi porast temperature na 23°C u proljeće (FIJAN, 2006.).

Oboljele ribe plivaju poremećeno u površinskom sloju vode. Najčešći klinički znakovi bolesti su promijenjena pigmentacija i nekroza škrga te endoftalmus. Unutarnji znakovi bolesti nisu specifični. Bubrezi i slezena mogu biti povećani a srce je ponekad mramoriranog izgleda (SANO i sur., 2011.).



Slika 3. Koi herpesviroza (E. Gjurčević)

2.1.4. Bolest spavanja koi šarana

Bolest spavanja koi šarana, poznata pod nazivom virusni edem šarana, je bolest koi šarana i šarana koju uzrokuje *Carp edema virus* (CEV) (WAY i sur., 2017.). CEV pripada porodici Poxviridae i veličine je 333-400 x 400-413 nm (MIYAZAKI i sur., 2005.).

Bolest je prvi put utvrđena 1974. godine u Japanu (ONO i sur., 1986.). U uzgajanim koi šarana u Japanu bolest se pojavljuje pri temperaturi vode između 15 i 25°C (WAY i sur., 2017.), a u Europi pri temperaturi vode između 20 i 23°C. Slučajevi oboljenja koi šarana u Europi zabilježeni su i pri temperaturi vode između 6 i 9°C. Šaran najčešće obolijeva pri temperaturi vode između 6 i 9°C ali može oboljeti i na višim temperaturama vode (15-25°C) (EURL, 2015.).

Oboljele ribe mršave, postaju mirne i bezvoljne te izgledaju kao da spavaju. Škrge su im blijede i otečene s nekrozom škržnih listića. Koža je oštećena i prekrivena povećanom količinom sluzi a prisutan je i endoftalmus (WAY i sur., 2017.).

2.2. Bolesti prouzročene bakterijama

2.2.1. Eritrodermatitis šarana (slika 4.)

Eritrodermatitis šarana je bolest kože toplovodnih vrsta riba uzrokovana netipičnim sojem bakterije *Aeromonas salmonicida*, podvrstom *A. salmonicida* subsp. *nova* (FIJAN, 2006.). *A. salmonicida* subsp. *nova* je gram-negativna, nepokretna štapićasta ili kokobacilarna bakterija (BULLER, 2004.) koja pri uzgoju na bakteriološkim podlogama ne tvori smeđi pigment (FIJAN, 2006.).

Bolest je akutnog do kroničnog tijeka i može prijeći u septikemiju. Temperatura vode značajno utječe na tijek bolesti koji je naročito nepovoljan u proljeće i jesen. Razvoj bolesti je sporiji pri nižim temperaturama (FIJAN, 2006.).

Ozljede kože su ulazna vrata za uzročnika. Uzročnik se naseli u kožu, umnaža i uzrokuje upalu i krvarenje. Upala se prstenasto širi, nastaje edem dermisa i nekroza epidermisa što dovodi do pojave čireva koji zahvaćaju i aksijalno mišićje (FIJAN, 2006.; CIPRIANO i AUSTIN, 2011.). Iako rijetko, uzročnik može prijeći i u krv pa nastaje septikemija. Anemija je izrazita. Ponekad se u koži mogu uočiti i mjehuri ispunjeni tekućinom (bule) (FIJAN, 2006.).



Slika 4. Eritrodermatitis šarana (E. Gjurčević)

2.2.2. Infekcija pokretnim *Aeromonas* bakterijama

Pojedine pokretne bakterije roda *Aeromonas*, uključujući i vrste *A. hydrophila* i *A. sobria* su fiziološka flora slatkovodnih riba a proširene su u otvorenim vodama, ribnjacima i tlu. Pojačano se umnažaju u oštećenom tkivu slatkovodnih riba i uzrokuju sekundarne infekcije. Stres i slaba kondicija također pogoduju pojavi infekcije (FIJAN, 2006.). U prošlosti se smatralo da ove bakterije uzrokuju specifičnu bolest slatkovodnih riba za koju se koristio naziv „hemoragijska septikemija“ (ROBERTS, 2012.).

A. hydrophila je gram-negativna pokretna štapićasta bakterija, veličine 0,3-1,0 x 1,0-3,5 μm . *A. sobria* su gram-negativni pokretni štapići zaobljenih krajeva i veličine 0,3-1,0 x 1,0-1,5 μm (ROBERTS, 2012.).

Klinički znakovi sekundarnih infekcija uzrokovanih ovim bakterijama nisu specifični. Nastaje septikemija tj. prisutna su krvarenja i može doći do visoke smrtnosti (FIJAN, 2006.).

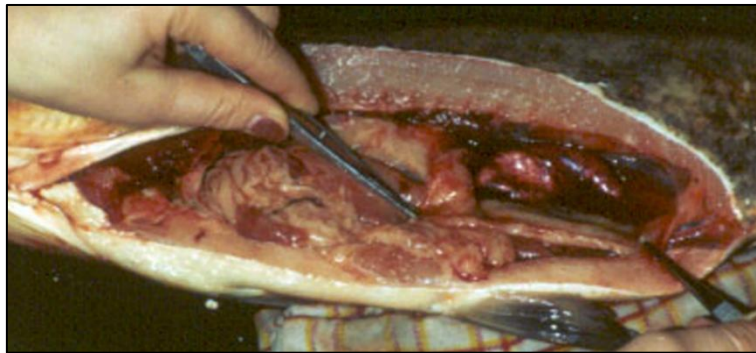
2.2.3. Infekcija bakterijom *Pseudomonas fluorescens*

Pseudomonas fluorescens uzrokuje sekundarne infekcije u brojnih vrsta slatkovodnih riba. Ozljede kože i škrga, slaba kondicija, gust smještaj i stres pogoduju pojavi infekcije

(FIJAN, 2006.). Postoje biotipovi ove bakterije koji su specifično patogeni za pojedine vrste riba (FIJAN, 2006.). Ove su infekcije povezane s bolesti nazvanom „hemoragijska septikemija“ (slika 5.) (ROBERTS, 2012.).

P. fluorescens je gram-negativna pokretna štapićasta bakterija, veličine 0,8 x 2,0-3,0 μm, vrlo proširena u vodi i tlu (ROBERTS, 2012.).

Pri infekciji bakterijom *P. fluorescens* dolazi do perakutne ili akutne septikemije bez specifičnih kliničkih znakova. Smrtnost može biti visoka. U praksi su zabilježeni slučajevi masovnih uginuća šarana u uzgoju tijekom zime i u proljeće (FIJAN, 2006.).



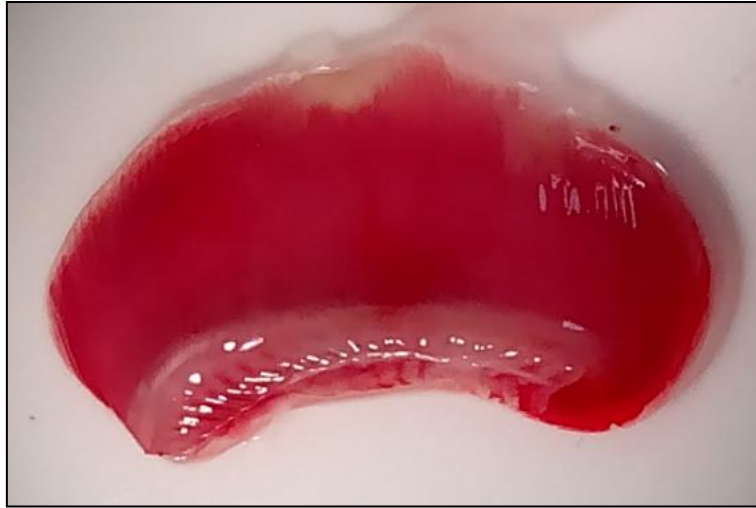Slika 5. Hemoragijska septikemija (iz arhiva Zavoda za biologiju i patologiju riba i pčela)

2.2.4. Kolumnaris bolest (slika 6.)

Kolumnaris bolest je perakutna do akutna bolest škrga i kože gotovo svih slatkovodnih vrsta riba uzrokovana bakterijom *Flavobacterium columnare*. Pojavljuje se i kao sekundarna infekcija. Nastanku bolesti pogoduje visoka temperatura vode i visoki sadržaj organskih tvari u vodi (FIJAN, 2006.).

F. columnare je gram-negativna pokretna štapićasta pigmentirana bakterija, veličine 0,5 x 4,0-12 μm. Proširena je u slatkim vodama, na dnu i ribi (ROBERTS, 2012.).

Na napadnutom tkivu škrga ili kože uzročnik uzrokuje lokalizirane površinske promjene. Količina sluzi je povećana. Vrhovi škržnih listića su nekrotični. Koža gubi sjaj, prisutna je upala, oštećeno područje je žute ili narančaste boje a rub je zadebljan. Zbog oštećenja površinskog sloja kože nastaju čirevi (FIJAN, 2006.; ROBERTS, 2012.). Promjena najčešće zahvaća područje leđa ispod leđne peraje i izgleda poput sedla zbog čega je bolest nazvana *Saddleback disease* (eng.) (ROBERTS, 2012.).



Slika 6. Kolumnaris bolest (E. Gjurčević)

2.3. Bolesti prouzročene vodenim plijesnima

2.3.1. Saprolegnioze (slika 7.)

Saprolegnioze su bolesti kože, škrga i ikre, uglavnom slatkovodnih vrsta riba, uzrokovane vodenim plijesnima iz porodice Saprolegniaceae, poglavito rodovima *Saprolegnia*, *Achlya* i *Aphanomyces* (ROBERTS, 2012.). Najstariji podaci o infekcijama uzgajanih vrsta riba vodenim plijesnima iz rodu *Saprolegnia* i *Aphanomyces* potječu iz sredine 18. stoljeća (HUMPHREY, 1893.).

Ove svuda prisutne vodene plijesni nasele se na vanjske površine tijela gdje rastu u neseptiranim hifama i tvore razgranati micelij koji izgleda poput vate sivo bijele ili tamnije boje (FIJAN, 2006.; ROBERTS, 2012.).

Nastanku bolesti pogoduje oštećenje tkiva, niža temperatura i loša kvaliteta vode, stres, transport, nepravilna hranidba i mriješćenje (FIJAN, 2006.; ROBERTS, 2012.).



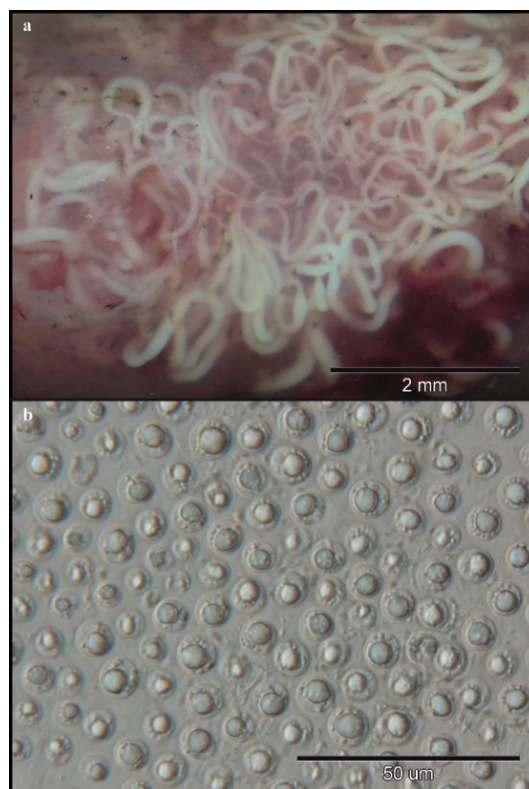
Slika 7. Saprolegnioza (E. Gjurčević)

2.4. Bolesti prouzročene praživotinjama (Protista)

2.4.1. Dermocistidioza (slika 8.)

Dermocistidioze su uglavnom dobroćudne bolesti različitih vrsta riba, slatkovodnih i morskih, koje primarno zahvaćaju kožu i škrge iako mogu zahvatiti i oči ali i različite organe (FUJIMOTO i sur., 2017.). Uzrokuju ih praživotinje roda *Dermocystidium*. U riba iz porodice Cyprinidae opisano je više vrsta. U šarana je najčešća *D. koi* (GJURČEVIĆ i sur., 2008.).

Uzročnici roda *Dermocystidium* svrstani su u koljeno Mesomycetozoa. U zahvaćenom organu tvore ciste ispunjene karakterističnim sporama (slika 8.) (BRUNO i sur., 2013). Spore su okruglaste s periferno smještenom jezgrom i centralno smještenim refraktilnim tijelom (GJURČEVIĆ i sur., 2008.).



Slika 8. *Dermocystidium koi*. Ciste (a) i spore (b) (E. Gjurčević)

2.4.2. Bolesti prouzročene trepetljikašima (koljeno Ciliophora)

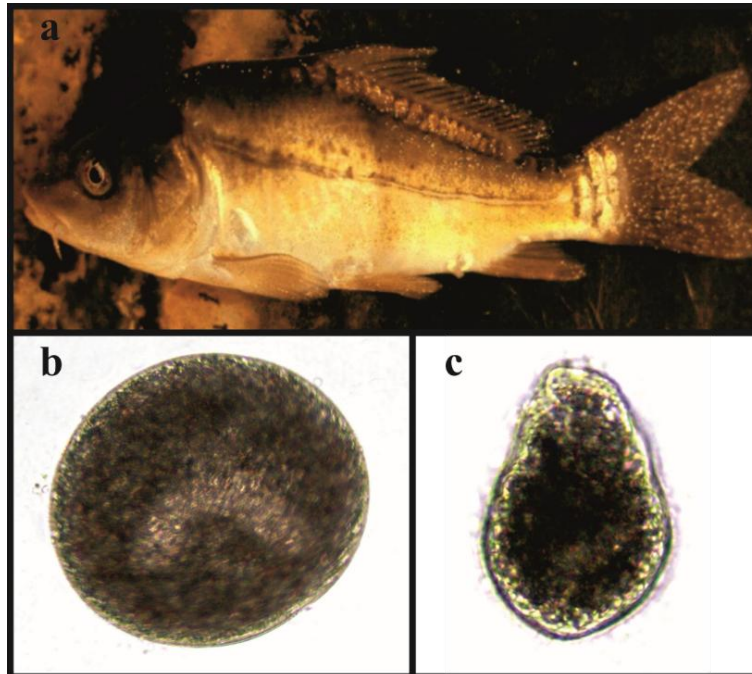
2.4.2.1. Ihtioftirioza (slika 9.)

Ihtioftirioza je bolest kože i škrge slatkovodnih riba uzrokovana trepetljikašem *Ichthyophthirius multifiliis*. Nametnik je okruglog ili ovalnog tj. promjenjivog oblika i promjera od 0,5 do 1,1 mm (FIJAN, 2006.). Površina mu je u cijelosti prekrivena kratkim trepetljikama. Karakterizira ga velika jezgra potkovastog oblika (BRUNO i sur., 2013.).

Razvojni ciklus nametnika uključuje invazione oblike teronte koji plivanjem traže ribu i smještaju se ispod epitela kože i škrge. Tu se razvijaju u trofante koji se hrane staničnim ostacima i sazrijevaju. Zbog njihovog smještaja ispod epitela kože, riba izgleda kao da je posuta grisom pa je bolest nazvana *White spot disease* (eng.) (BRUNO i sur., 2013.; LOM i DYKOVÁ, 1992.). Kada trofonti sazriju, prestaju se hraniti i napuštaju ribu kao tomonti. Ovi se tomonti u vodi okruže ovojnicom i stvaraju cistu. Nakon brojnih dioba u cisti nastanu tomiti koji po završetku razvoja postaju teronti (LOM i DYKOVÁ, 1992.).

Oboljele ribe mijenjaju ponašanje, nemirne su, trljaju se o predmete te plivaju poremećeno u površinskom sloju vode. Disanje je otežano i ubrzano. Koža i škrge su

prekrivene s povećanom količinom sluzi. Nastala oštećenja na koži i škragama predstavljaju ulazna vrata za sekundarne infekcije bakterijama i vodenim plijesnima (DICKERSON, 2006.).



Slika 9. Ihtioftirioza (a) (iz arhiva Zavoda za biologiju i patologiju riba i pčela).
Trofont (b) i teront (c) (E. Gjurčević)

2.4.2.2. Ostale bolesti prouzročene trepetljikašima

Na vanjskoj površini (koža i škrge) slatkovodnih riba mogu se naseliti brojni drugi trepetljikaši, uključujući pojedine nametnike rodova *Chilodonella*, *Trichodina*, *Apiosoma* i *Epistylis*. Na koži i škragama riba neke su vrste prisutne i kao tzv. komenzali (LOM i DYKOVÁ, 1992.).

Površina im je prekrivena trepetljikama koje im služe za kretanje i/ili uzimanje hrane (FIJAN, 2006.). Neki od njih se na kožu i škrge prihvaćaju pomoću diska koji je sastavljen od sitnih „zubića“ a neki pomoću tzv. „prihvataljke“. Općenito, prihvaćeni za tijelo ribe, hrane se sa sluzi i otpalim epitelnim stanicama ili bakterijama i organskom tvari iz vode (BASSON i VAN AS, 2006.; FIJAN, 2006.).

Dok su malobrojni ne uzrokuju značajna oštećenja. Kada su brojni oštećuju i nadražuju površinski epitel i dolazi do pojačanog lučenja sluzi. Oboljele ribe prestaju uzimati

hranu, mršave i trljaju se o predmete. Moguće su sekundarne infekcije bakterijama (FIJAN, 2006.).

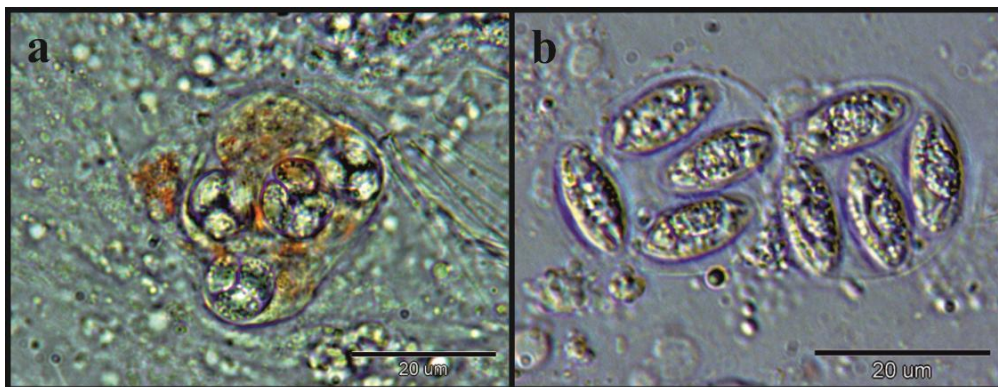
2.4.3. Kokcidioze šarana

Kokcidije su obvezni unutarstanični nametnici koljena Apicomplexa. Imaju složen razvojni ciklus koji obuhvaća tri stadija, merogoniju (nespolno razmnožavanje), gamogoniju (spolno razmnožavanje) i sporogoniju (stvaranje trajnih oblika – oocista). Prijenos nametnika je direktan, putem oocista s dna, dok je u pojedinim vrsta prisutan i posrednik (DYKOVÁ i LOM, 2007.).

Najpoznatije vrste koljena Apicomplexa pripadaju rodovima *Goussia* i *Eimeria* (FIJAN, 2006.). U šarana su opisane dvije vrste roda *Goussia*, *G. carpelli* i *G. subepithelialis* (slika 10.) . Obje vrste parazitiraju u probavnoj cijevi i mogu uzrokovati znatna uginuća u šaranskog mlada iz uzgoja (FIJAN i GJURČEVIĆ, 2009.).

G. carpelli parazitira u epitelnim stanicama, najčešće prednje trećine crijeva i uzrokuje kokcidioznu upalu crijeva. Bolest se pojavljuje u jesen i rano proljeće. Oboljele ribe prestaju uzimati hranu, mršave i postaju anemične (FIJAN, 2006.). Uz upalu, ponekad su prisutna i krvarenja, a sadržaj u crijevu je žućkaste boje (FIJAN i GJURČEVIĆ, 2009.).

G. subepithelialis parazitira u epitelnim stanicama zadnje trećine crijeva uzrokujući kokcidioznu čvoričavost šarana (FIJAN, 2006.; FIJAN i GJURČEVIĆ, 2009.). Umnažanje uzročnika u epitelnim stanicama uzrokuje njihovo propadanje te kokcidije dospijevaju u subepitelno tkivo pa nastaju sivo-bijeli čvorići promjera od 1 do 3 mm. Bolest se najčešće pojavljuje u proljeće (FIJAN i GJURČEVIĆ, 2009.).



Slika 10. *G. carpelli* (a) i *G. subepithelialis* (b) (E. Gjurčević)

2.5. Bolesti prouzročene miksozoima

Pripadnici koljena Myxozoa su višestanični organizmi i obvezni nametnici riba (FIJAN, 2006.). Svrstani su u dva razreda, Malacosporea i Myxosporea (DYKOVÁ i LOM, 2007.).

Pripadnici razreda Myxosporea imaju složen razvojni ciklus u kojem kao prvog domaćina koriste člankovite crve, a kao drugog brojne vrste riba. Imaju specifične domaćine i morfološki specifične karakteristike razvojnih stadija (spora i aktinospora). Aktinospore su završni stadij razvoja u prvom domaćinu, beskralježnjaku, a spore su završni stadij razvoja u ribi (FIJAN, 2006.).

U ribama parazitiraju u tkivima (tzv. *histozoic* eng.) ili šupljina organa (tzv. *coelozoic* eng.) uzrokujući različite patološke promjene (FEIST i LONGSHAW, 2006.).

2.5.1. Upala ribljeg mjehura (slika 11.)

Upala ribljeg mjehura je bolest šarana koju uzrokuje miksozoa *Sphaerospora renicola*. Tijekom razvoja nametnik prolazi nekoliko stadija. Završni stadij razvoja u određenom maločetinašu (aktinospora) ulazi u krv ribe gdje se razvija u C-oblik nametnika koji krvotokom putuje u stjenku ribljeg mjehura gdje se pretvara u K-oblik i uzrokuje upalu. Potom dospijeva u bubrežne kanaliće gdje se umnaža, stvara spore te uzrokuje atrofiju i nekrozu epitela. Stvorene spore izlučuju se mokraćom u vodu gdje ih pojede prvi domaćin, maločetinaš (FEIST i LONGSHAW, 2006.; FIJAN, 2006.).

Najčešće obolijevaju mladunci i mlađ. Oboljele ribe slabije uzimaju hranu i plivaju poremećeno. Škrge su blijede uslijed izrazite anemije a trbušna šupljina je proširena. Lešine ne isplivaju na površinu. Riblji mjehur je ispunjen tekućinom ili gnojem a stjenka mu je zadebljala i zamućena. Na stjenki se uočavaju točkasta krvarenja. Kao posljedica sekundarne bakterijske infekcije dolazi do gnojne upale i uginuća (FIJAN, 2006.).

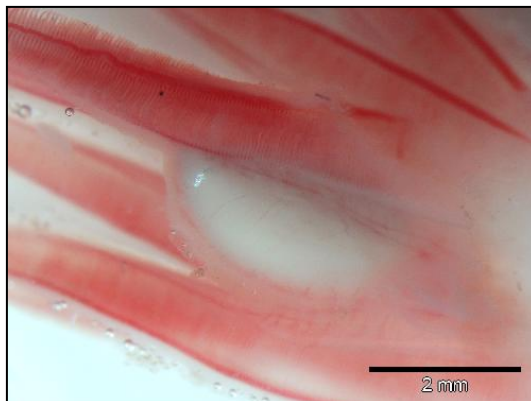


Slika 11. Upala ribljeg mjehura (E. Gjurčević)

2.5.2. Ostale miksozooze šarana


Ovdje svakako treba spomenuti pojedine vrste rodova *Myxobolus* i *Thelohanellus*.

Iz roda *Myxobolus* potrebno je istaknuti vrste *M. cyprini* i *M. dispar* koje mogu uzrokovati izražene znakove bolesti i uginuća (FIJAN, 1974.). *M. cyprini* parazitira u mišićima i uzrokuje zloćudnu anemiju šarana (FIJAN, 1974.) a *M. dispar* čvorićavost na škragama (slike 12.) (DAYOUB i sur., 2007.).



Slika 12. *M. dispar*, čvorić na škržnom listiću (E. Gjurčević)

Rodu *Thelohanellus* pripada oko 108 vrsta od kojih su neke sinonimi (ZHANG i sur., 2013.). U europskom ribnjačarstvu najrasprostranjenije su vrste *T. nikolskii* (slika 13.) i *T. hovorkai* (MOLNÁR i KOVÁCS-GAYER, 1986.). Obje vrste mogu uzrokovati znatna uginuća u šarana iz uzgoja (MOLNÁR, 1982.; LOM i DYKOVÁ, 1992.; LIYANAGE i sur., 1998.; YOKOYAMA i sur., 1998.). *T. nikolskii* parazitira u perajama i ljuskama gdje nastaje okrugli plazmodij (pseudocista) ispunjen brojnim sporama (MOSHU i MOLNÁR, 1997.) a *T. hovorkai* parazitira u vezivnom tkivu različitih organa, uzrokujući hemoragijsku telohanelozu (LIYANAGE i sur., 1998.; YOKOYAMA i sur., 1998.; LIYANAGE i sur., 2003.).



Slika 13. *T. nikolskii* pseudociste na repnoj peraji (E. Gjurčević)

2.6. Bolesti prouzročene plosnatim crvima (Platyhelminthes)

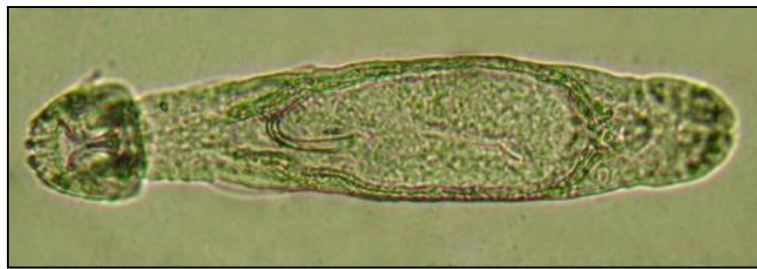2.6.1. Bolesti prouzročene jednorodnim metiljima (Monogenea)

Ovdje treba spomenuti jednorodne metilje rodova *Dactylogyrus* i *Gyrodactylus* koji se prihvaćaju na vanjsku površinu tijela (kožu i škrge) i mogu uzrokovati bolesti poznate pod nazivom daktilogiroze i girodaktiloze. U šarana daktilogiroze i girodaktiloze uzrokuje nekoliko specifičnih vrsta ovih metilja (BUCHMANN i BRESCIANI, 2006.).

Nametnici rodova *Dactylogyrus* i *Gyrodactylus* (slika 14.) su hermafroditi i imaju direktan razvojni ciklus (bez međudomaćina) (FIJAN, 1974.; BUCHMANN i BRESCIANI, 2006.; FIJAN, 2006.). Nametnici roda *Dactylogyrus* razmnožavaju se odlaganjem jaja, dok su nametnici roda *Gyrodactylus* živородni metilji (FIJAN, 2006.).

Na kožu i škrge se prihvate pomoću kukica na stražnjem dijelu tijela. Te su kukice morfološki specifične za svaku pojedinu vrstu. Prihvaćeni za tijelo ribe, hrane se sa sluzi i epitelnim stanicama te oštećuju i nadražuju površinski epitel. Dolazi do spajanja škržnih listića, što dovodi do smanjenja respiratorne površine škrge i posljedično tomu otežanog i ubrzanog disanja. Lučenje sluzi je pojačano a osmoregulacija je poremećena (BUCHMANN i BRESCIANI, 2006.; FIJAN, 2006.).

Oboljele ribe mijenjaju ponašanje. Nemirne su i trljaju se o predmete te plivaju u površinskom sloju vode. Nastala oštećenja na koži i škragama predstavljaju ulazna vrata za sekundarne infekcije bakterijama (BUCHMANN i BRESCIANI, 2006.; FIJAN, 2006.).



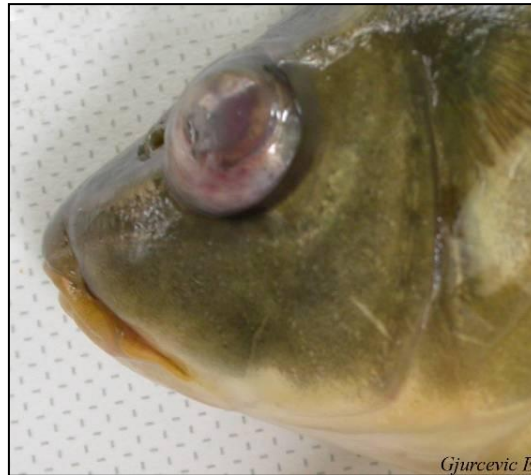Slika 14. *Gyrodactylus* sp. (E. Gjurčević)

2.6.2. Bolesti prouzročene dvorodnim metiljima (Digenea)

U ovu skupinu bolesti ubrajamo i diplostomozu (slika 15.) te postodiplostomozu šarana. Uzrokuju ih dvorodni metilji *Diplostomum spathaceum* i *Posthodiplostomum cuticola*.

Ovi metilji imaju složen razvojni ciklus u kojem kao prvog međudomaćina koriste određenog vodenog puža, a kao drugog, određene vrste riba. Konačni domaćin je određena ribojedna ptica. U ribojednoj ptici žive odrasli spolno zreli metilji koji se razmnožavaju odlaganjem jaja. U prvom međudomaćinu razvijaju se ličinke metilja (cerkarije), napuste ga i aktivnim plivanjem traže drugog međudomaćina, ribu. U ribi se razvijaju metacerkarije. Metacerkarije metilja *Diplostomum spathaceum* razvijaju se u oku, a metacerkarije metilja *Posthodiplostomum cuticola* u koži (HOOLE i sur., 2001.; FIJAN, 2006.).

Diplostomoza nastaje zbog prolaska metilja kroz tijelo ribe i oštećenja oka. Posebno su osjetljive mlađe uzrasne kategorije. Pri masovnoj invaziji dolazi do naglog uginuća. Oboljela riba slabije vidi i postaje lak plijen za ribojedne ptice (FIJAN, 2006.; WOOTTEN, 2012.).



Slika 15. Diplostomoza šarana (E. Gjurčević)

Postodiplostomozu je bolest kože za koju je karakteristično nakupljanje tamnog pigmenta melanina oko inkapsuliranih metacerkarija u koži. Oboljele ribe zaostaju u rastu (FIJAN, 2006.).

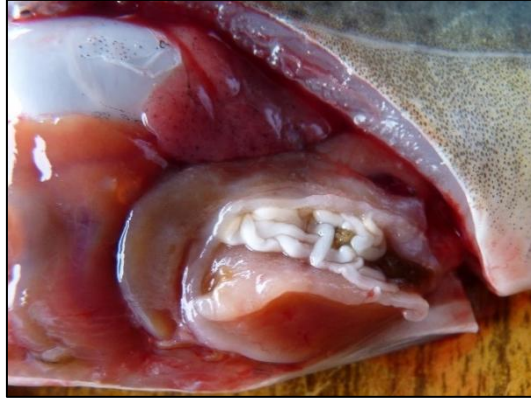Ovdje treba spomenuti i *Clinostomum complanatum*, dvorodnog metilja utvrđenog u raznim tkivima i organima brojnih vrsta slatkovodnih riba (WOOTTEN, 2012.). Zbog konzumacije termički neobrađene ribe, metacerkarijama metilja mogu se invadirati i ljudi.

2.6.3. Bolesti prouzročene ribljim trakavicama (Cestoda)

Nekoliko vrsta ribljih trakavica uzrokuje bolesti šarana u uzgoju. Najznačajnije su sljedeće: *Bothriocephalus acheilognathi*, *Caryophyllaeus fimbriiceps*, *Khawia sinensis* i *Atractolytocestus huronensis* (GJURČEVIĆ i sur., 2012.). Od navedenih vrsta samo je *Bothriocephalus acheilognathi* člankovita (slika 16.).

Razmnožavaju se odlaganjem jaja. Imaju složen razvojni ciklus. Ovisno o vrsti, kao međudomaćina koriste pojedine vodene račiće ili maločetinaše (HOOLE i sur., 2001.; FIJAN, 2006.; GJURČEVIĆ i sur., 2012.). Za stjenku crijeva prihvaćaju se skoleksom različitih oblika. Hranjive tvari uzimaju resorpcijom preko površine tijela (FIJAN, 2006.).

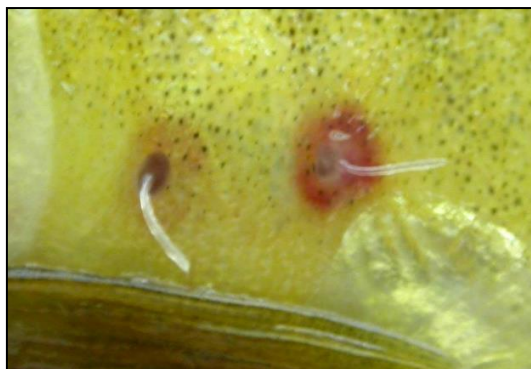Oboljele ribe slabije uzimaju hranu i zaostaju u rastu. Nastaje anemija. Trbušna šupljina je proširena. Uginuća mogu biti znatna ovisno o intenzitetu invazije i uzrastu ribe (FIJAN, 2006.).



Slika 16. Botriocefaloza šarana (E. Gjurčević)

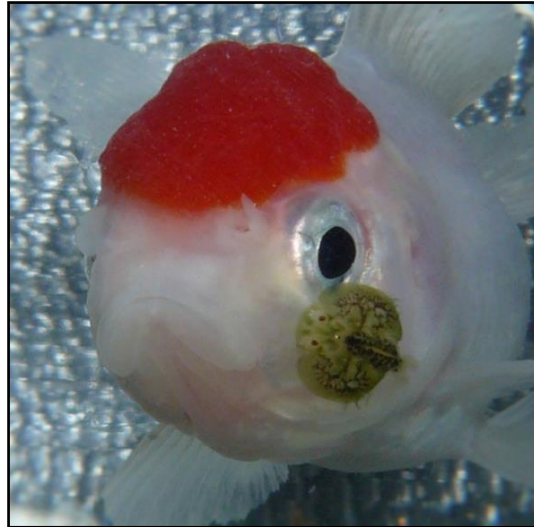2.7. Bolesti prouzročene člankonošcima (Arthropoda)

Među člankonošcima, najčešći nametnici šarana su veslonožni račići (Copepoda) roda *Lerne* i škrgorepci (Branchiura) roda *Argulus* (FIJAN, 2006.; WOOTTEN, 2012.). Uzrokuju lerneoze (slika 17.) i arguloze (slika 18.). Parazitiraju na vanjskoj površini tijela a hrane se krvlju i tkivnim sokovima. Imaju direktan razvojni ciklus (bez međudomaćina). Nisu usko specifični za pojedinu vrstu riba (FIJAN, 2006.). Nametnici roda *Argulus*, riblje uši, su značajni i kao prijenosnici određenih virusnih i bakterijskih bolesti (LESTER i HAYWARD, 2006.).



Slika 17. Lerneozna šarana (E. Gjurčević)

Oboljele ribe se trljaju o predmete zatim slabije uzimaju hranu, mršave i miruju. Lučenje sluzi je pojačano. RIBE postaju anemične. Na mjestu prihvaćanja nastaju oštećenja koja postaju ulazna vrata za sekundarne infekcije (FIJAN, 2006.).




Slika 18. Arguloza (E. Gjurčević)

3. MATERIJALI I METODE

Za potrebe izrade diplomskog rada korišteni su rezultati dobiveni tijekom redovitog pregleda zdravstvenog stanja riba na Ribnjačarstvu Poljana d.d. (slika 19.), s kojim Veterinarski fakultet Sveučilišta u Zagrebu ima ugovornu suradnju.

Pregled zdravstvenog stanja tj. dijagnostički postupak na navedenom ribnjačarstvu provodili su djelatnici Zavoda za biologiju i patologiju riba i pčela u razdoblju od 1. studenoga 2016. do 1. siječnja 2017. godine. Radi boljeg uvida u zdravstveno stanje šaranskom mlada korišteni su i rezultati prikupljeni tijekom redovitih pregleda prijašnjih godina.

Uz opću pretragu, mikroskopsku pretragu kože i škrge te razudbu, u pregled zdravstvenog stanja su po potrebi uključene i dodatne laboratorijske pretrage: virološka, bakteriološka, parazitološka i histopatološka.



Slika 19. Ribnjačarstvo Poljana d.d.

4. REZULTATI

Tijekom redovitog pregleda zdravstvenog stanja riba na Ribnjačarstvu Poljana d.d., u prije navedenom razdoblju, nisu utvrđeni uzročnici virusnih bolesti šarana.

U pregledanog šaranskog mlađa bakteriološkom pretragom izdvojene su slijedeće bakterije:

Rod *Aeromonas*

Netipični soj *Aeromonas salmonicida*

A. sobria

A. hydrophila

Rod *Pseudomonas*

Pseudomonas fluorescens

U pregledanog šaranskog mlađa mikroskopskom pretragom kože i škrge utvrđene su vodene plijesni roda *Saprolegnia*.

Parazitološkom pretragom utvrđeni su slijedeći nametnici:

Koljeno Mesomycetozoea

Dermocystidium koi

Koljeno Ciliophora

Ichthyophthirius multifiliis

Trichodina sp.

Epistylis sp.

Koljeno Apicomplexa

Goussia carpelli

Goussia subepithelialis

Koljeno Myxozoa

Sphaerospora renicola

Myxobolus cyprini

Myxobolus dispar

Thelohanellus nikolskii

Koljeno Platyhelminthes

Dactylogyrus sp.

Gyrodactylus sp.

Diplostomum spathaceum

Posthodiplostomum cuticola

Bothriocephalus acheilognathi

Caryophyllaeus fimbriceps

Khawia sinensis

Atractolytocestus huronensis

Koljeno Arthropoda

Lerneae sp.

Argulus sp.

5. RASPRAVA

Tijekom pregleda zdravstvenog stanja šaranskog mlađa na Ribnjačarstvu Poljana d.d. nisu utvrđeni uzročnici određenih virusnih bolesti šarana (*Rhabdovirus carpio*, CyHV-3, CEV). Nasuprot tomu, prema podacima referentnog laboratorija za bolesti riba Europske unije za 2016. godinu, CyHV-3 je utvrđen u Republici Hrvatskoj (EURL, 2016.).

Bakteriološkom pretragom prikupljenih uzoraka izdvojene su slijedeće bakterije: netipični soj *Aeromonas salmonicida*, *A. sobria*, *A. hydrophila* i *Pseudomonas fluorescens*. Ovakav nalaz djelomično je u skladu s podacima iz literature. Prema GJURČEVIĆ i sur. (2017.), na ribnjačarstvima Republike Hrvatske uz navedene bakterije učestalo je utvrđen i *Flavobacterium columnare*, uzročnik kolumnaris bolesti. Prema ORAIĆ i ZRNČIĆ (2005.) u proizvodnji šarana na našim ribnjačarstvima najčešći su problem bakterije *Aeromonas salmonicida* subsp. *nova* i *Flavobacterium* sp. Na hrvatskim ribnjačarstvima, od bakterijskih bolesti, eritrodermatitis šarana se najčešće pojavljuje (PETRINEC i sur., 1999.) i ujedno je i najčešći problem (EURL, 2016.).

U pregledanog šaranskog mlađa parazitološkom pretragom utvrđeni su nametnici koljena Mesomycetozoa (*Dermocystidium koi*), Ciliophora (*Trichodina* sp., *Epistylis* sp. i *Ichthyophthirius multifiliis*), Apicomplexa (*Goussia carpelli* i *G. subepithelialis*), Myxozoa (*Sphaerospora renicola*, *Myxobolus cyprini*, *Myxobolus dispar* i *Thelohanellus nikolskii*), Platyhelminthes (*Dactylogyrus* sp., *Gyrodactylus* sp., *Diplostomum spathaceum*, *Posthodiplostomum cuticola*, *Bothriocephalus acheilognathi*, *Caryophyllaeus fimbriceps*, *Khawia sinensis* i *Atractolytocestus huronensis*) i Arthropoda (*Lerneae* sp. i *Argulus* sp.). Ovakav nalaz uglavnom odgovara podacima o parazitofauni šarana u uzgoju u Republici Hrvatskoj (GJURČEVIĆ i sur., 2017.) a nije u skladu s podacima o parazitofauni šarana u Rumunjskoj (GRECU i sur., 2017.).

Bolesti su jedna od najvećih zapreka u proizvodnji a godišnje štete u ribogojstvu uslijed bolesti iznose u svijetu desetke milijardi eura (FIJAN, 2006.). Ove se štete mogu smanjiti nadzorom stanja zdravlja koji uključuje i preglede zdravstvenog stanja ribe. Iako su neobavezni, ekonomski su vrlo korisni. Treba ih provoditi prema unaprijed utvrđenom planu koji zavisi o vrsti ribe i o tehnologiji proizvodnje (FIJAN, 2006.).

6. ZAKLJUČCI

Na osnovi prikupljenih rezultata dobivenih tijekom pregleda zdravstvenog stanja ribe na Ribnjačarstvu Poljana d.d. treba istaknuti da su na pregledanom šaranskom mlađu utvrđeni uzročnici određenih bakterijskih, gljivičnih i nametničkih bolesti.

Utvrđeni uzročnici bolesti mogu, ovisno o okolnostima, prouzročiti značajne gospodarske štete na ribnjačarstvu.

Za dobro poslovanje svakog ribnjačarstva treba provoditi redovite preglede zdravstvenog stanja.

7. LITERATURA

BASSON, L., J. VAN AS (2006): Trichodinidae and Other Ciliophorans (Phylum Ciliophora). U: Fish Diseases and Disorders, Volume 1: Protozoan and Metazoan Infections, Second Edition. (Woo, P. T. K., Ur.). CAB International. Wallingford. 154-182.

BRUNO, D. W., P. A. NOUGERA, T. T. POPPE (2013): A Colour Atlas of Salmonid Diseases, Second Edition. Springer. Dordrecht, Heidelberg, New York, London.

BUCHMANN, K., J. BRESCIANI (2006): Monogenea (Phylum Platyhelminthes). U: Fish Diseases and Disorders, Volume 1: Protozoan and Metazoan Infections, Second Edition. (Woo, P. T. K., Ur.). CAB International. Wallingford. 297-344.

BULLER, N. B. (2004): Bacteria from Fish and Other Aquatic Animals: A Practical Identification Manual. CABI Publishing. Wallingford.

CIPRIANO, R. C., B. AUSTIN (2011): Furunculosis and Other Aeromonad Diseases. U: Fish Diseases and Disorders, Volume 3: Viral, Bacterial and Fungal Infections, Second Edition. (Woo, P. T. K., D. W. Bruno, Ur.). CAB International. Wallingford. 424-483.

DAYOUB, A., K. MOLNÁR, H. SALMAN, A. AL-SAMMAN, CS. SZÉKELY (2007): *Myxobolus* infections of common carp (*Cyprinus carpio*) in Syrian fish farms. Acta Vet Hung 55, 501-509.

DICKERSON, H. W. (2006): *Ichthyophthirius multifiliis* and *Cryptocaryon irritans* (Phylum Ciliophora). U: Fish Diseases and Disorders, Volume 1: Protozoan and Metazoan Infections, Second Edition. (Woo, P. T. K., Ur.). CAB International. Wallingford. 116-153.

DYKOVÁ, I., J. LOM (2007): Histopathology of Protistan and Myxozoan Infections in Fishes. An Atlas. Academia. Praha.

EURL (2015): Report of Carp Edema Virus – CEV
<http://www.eurl-fish.eu/Reports> (29. siječnja 2018.)

EURL (2016): Report on Survey and Diagnosis of Fish Diseases in Europe 2016

http://www.eurl-fish.eu/Activities/survey_and_diagnosis (20. veljače 2018.)

FEAP (2016): European aquaculture production report 2007-2015.

<http://www.feap.info/Default.asp?SHORTCUT=582> (29. siječnja 2018.)

FEIST, S. W., M. LONGSHAW (2006): Phylum Myxozoa. U: Fish Diseases and Disorders, Volume 1: Protozoan and Metazoan Infections, Second Edition. (Woo, P. T. K., Ur.). CAB International. Wallingford. 230-296.

FIJAN, N. (1974): Bolesti riba i rakova. Sveučilišna naklada – Liber. Zagreb.

FIJAN, N. (1999): Spring Viraemia of Carp and Other Viral Diseases and Agents of Warmwater Fish. U: Fish Diseases and Disorders. (Woo, P. T. K., D. W. Bruno, Ur.). CABI Publishing. New York. 177-244.

FIJAN, N. (2006): Zaštita zdravlja riba. U: Zaštita zdravlja riba. (Bogut, I., Ur.). Poljoprivredni fakultet. Osijek.

FIJAN, N., E. GJURČEVIĆ (2009): Kokcidiozna upala crijeva šarana. Uzgoj slatkovodne ribe, stanje i perspektive. Zbornik radova, 16. travnja – 17. travnja. Vukovar. 83-86.

FIJAN, N., Z. PETRINEC, Đ. SULIMANOVIĆ, L. O. ZWILLENBERG (1971): Isolation of the viral causative agent from the acute form of infectious dropsy of carp. Vet. arhiv 41, 125-138.

FUJIMOTO, R. Y., M. V. S. COUTO, N. C. SOUSA, D. G. DINIZ, J. A. P. DINIZ, R. R. MADI, M. L. MARTINS, J. C. EIRAS (2017): *Dermocystidium* sp. infection in farmed hybrid fish *Collossoma macropomum* x *Piaractus brachypomus* in Brasil. DOI: 10.1111/jfd.12761

GJURČEVIĆ, E., A. BECK, K. DRAŠNER, D. STANIN, S. KUŽIR (2012): Pathogenicity of *Atractolytocestus huronensis* (Cestoda) for cultured common carp (*Cyprinus carpio* L.). *Vet. arhiv* 82, 273-282.

GJURČEVIĆ, E., K. MATANOVIĆ, S. KUŽIR (2017): Health status of cultured common carp in Croatia. http://carpconference.hgk.hr/?page_id=361 (20. veljače 2018.)

GRECU, I. R., A. I. DOCAN, L. DEDIU, V. CRISTEA, M. COSTACHE (2017): Current issues in the Romanian aquaculture diseases and health management. http://carpconference.hgk.hr/?page_id=361 (20. veljače 2018.)

HOOLE, D., D. BUCKE, P. BRUGESS, I. WELLBY (2001): Diseases of Carp and Other Cyprinid Fishes. Fishing News Books.

HUMPHREY, J. E. (1893): The *Saprolegniaceae* of the United States, with notes on other species. *Trans. Am. Phil. Soc.* 17, 63-148.

LESTER, J. G., C. J. HAYWARD (2006): Phylum Arthropoda. U: Fish Diseases and Disorders, Volume 1: Protozoan and Metazoan Infections, Second Edition. (Woo, P. T. K., Ur.). CAB International. Wallingford. 466-564.

LIYANAGE, Y. S., H. YOKOYAMA, H. MATOYAMA, H. HOSOYA, H. WAKABAYASHI (1998): Experimentally induced hemorrhagic thelohanellosis of carp caused by *Thelohanellus hovorkai* (Myxosporea: Myxozoa). *Fish Pathol.* 33, 489-494.

LIYANAGE, Y. S., H. YOKOYAMA, H. WAKABAYASHI (2003): Dynamics of experimental production of *Thelohanellus hovorkai* (Myxozoa: Myxosporea) in fish and oligochaete alternate hosts. *J. Fish Dis.* 26, 575-582.

LOM, J., I. DYKOVÁ (1992): Protozoan parasites of fishes: Developments in aquaculture and fisheries science, Vol. 26. Elsevier. Amsterdam.

MIYAZAKI, T., T. ISSHIKI, H. KATSUYUKI (2005): Histopathological and electron microscopy studies on sleepy disease of koi *Cyprinus carpio koi* in Japan. *Dis. Aquat. Org.* 65, 197-207.

MIYAZAKI, T., Y. KUZUYA, S. YASUMOTO, M. YASUDA, T. KOBAYASHI (2008): Histopathological and ultrastructural features of Koi herpesvirus (KHV)-infected carp *Cyprinus carpio*, and the morphology and morphogenesis of KHV. *Dis. Aquat. Org.* 80, 1-11.

MOLNÁR, K. (1982): Biology and histopathology of *Thelohanellus nikolskii* Achmerov, 1955 (Myxosporea, Myxozoa), a protozoan parasite of the common carp (*Cyprinus carpio*). *Z. Parasitenkd.* 68, 269-277.

MOLNÁR, K., É. KOVÁCS-GAYER (1986): Biology and histopathology of *Thelohanellus hovorkai* Achmerov, 1960 (Myxosporea, Myxozoa), a protozoan parasite of the common carp (*Cyprinus carpio*). *Acta Vet. Hung.* 34, 67-72.

MOSHU, A., K. MOLNÁR (1997): *Thelohanellus* (Myxozoa: Myxosporea) infection of the scales in the European wild carp *Cyprinus carpio carpio*. *Dis. Aquat. Org.* 28, 115-123.

ONO S., A. NAGAI, N. SUGAI (1986): A Histopathological Study on Juvenile Colorcarp, *Cyprinus carpio*, Showing Edema. *Fish Pathol.* 21, 167-175.

ORAIĆ, D., S. ZRNČIĆ (2005): An Overview of Health Control in Croatian Aquaculture. *Vet Res Commun* 29, 139-142.

PERELBERG, A., M. SMIRNOV, M. HUTORAN, A. DIAMANT, Y. BEJERANO, M. KOTLER (2003): Epidemiological description of a new viral disease afflicting cultured *Cyprinus carpio* in Israel. *Isr J Aquac* 55, 5-12.

PETRINEC, Z., M. BOŽIĆ, A. BERC, A. JELIĆ (1999): Najučestalije bolesti u šarana (*Cyprinus carpio* L.) na ribnjacima od godine 1994. do 1998. *Ribarstvo* 57, 124-128.

ROBERTS, R. J. (2012): *The Bacteriology of Teleosts*. U: *Fish Pathology, Fourth Edition*. (Roberts, R. J., Ur.). Blackwell Publishing Ltd. Chichester. 339-382.

ROBERTS, R. J. (2012): The Mycology of Teleosts. U: Fish Pathology, Fourth Edition. (Roberts, R. J., Ur.). Blackwell Publishing Ltd. Chichester. 383-401.

SANO M., T. ITO, J. KURITA, T. YANAI, N. WATANABE, S. MIWA, T. LIDA (2004): First Detection of Koi Herpesvirus in Cultured Common Carp *Cyprinus carpio* in Japan. Fish Pathol. 39, 165-167.

SANO, M., T. NAKAI, N. FIJAN (2011): Viral diseases and agents of warmwater fish. U: Fish Diseases and Disorders, Volume 3: Viral, Bacterial and Fungal Infections, Second Edition. (Woo, P. T. K., D. W. Bruno, Ur.). CAB International. Wallingford. 166-244.

SMAIL, D. A., E. S. MUNRO (2012): The Virology of Teleosts. U: Fish Pathology, Fourth Edition. (Roberts, R. J., Ur.). Blackwell Publishing Ltd. Chichester. 186-291.

WAY, K., O. HAENEN, D. STONE, M. ADAMEK, S. M. BERGMANN, L. BIGARRÉ, N. DISERENS, M. EL-MATBOULI, M. C. GJESSING, V. JUNG-SCHROERS, E. LEGUAY, M. MATRAS, N. J. OLESEN, V. PANZARIN, V. PIAČKOVÁ, A. TOFFAN, N. VENDRAMIN, T. VESELÝ, T. WALTZEK (2017): Emergence of carp edema virus (CEV) and its significance to European common carp and koi *Cyprinus carpio*. Dis. Aquat. Org. 126, 155-166.

WOLF, K. (1988): Fish Viruses and Fish Virus Diseases. Cornell University Press. New York.

WOOTTEN, R. (2012): The Parasitology of Teleosts. U: Fish Pathology, Fourth Edition. (Roberts, R. J., Ur.). Blackwell Publishing Ltd. Chichester. 292-338.

YOKOYAMA, H., Y. S. LIYANAGE, A. SUGAI, H. WAKABAYASHI (1998): Hemorrhagic thelohanellosis of color carp caused by *Thelohanellus hovorkai* (Myxozoa: Myxosporea). Fish Pathol. 33, 85-89.

ZHANG, J. Y., Z. M. GU, C. KALAVATI, J. C. EIRAS, Y. LIU, Q. Y. GUO, K. MOLNÁR
(2013): Synopsis of the species of *Thelohanellus* Kudo, 1993 (Myxozoa: Myxosporea:
Bivalvulida). Syst. Parasitol. 86, 235-256.

8. SAŽETAK

ZDRAVSTVENO STANJE ŠARANSKOG MLAĐA NA RIBNJAČARSTVU POLJANA d.d.

U diplomskom radu prikazani su rezultati dobivenih tijekom redovitog pregleda zdravstvenog stanja ribe na Ribnjačarstvu Poljana d.d. Pregledom zdravstvenog stanja šaranskog mlađa utvrđeni su uzročnici određenih bakterijskih, gljivičnih i nametničkih bolesti. Za dobro poslovanje svakog ribnjačarstva treba provoditi redovite preglede zdravstvenog stanja.

Ključne riječi: pregled zdravstvenog stanja, ribnjačarstvo, šaran, bolesti

9. SUMMARY

HEALTH STATUS OF COMMON CARP (i.e. carp fry, one-year old and two-year old carp) ON FISH FARM POLJANA

This paper presents data on regular health monitoring on Fish Farm Poljana. Regular health monitoring revealed different bacterial, fungal and parasitic agents. For the effective management of warm-water fish farms regular health monitoring should be carried out.

Key words: monitoring of health status, fish farm, common carp, diseases

10. ŽIVOTOPIS

Rođen sam 26. veljače 1989. godine u Zagrebu. Opću Gornjogradsku gimnaziju završio sam u rodnom gradu, nakon čega sam upisao integrirani preddiplomski i diplomski studij na Veterinarskom fakultetu Sveučilišta u Zagrebu. Apsolvent sam postao 2016. godine s prosjekom ocjena 4,2. Tijekom fakultetskog obrazovanja volontirao sam na Klinici za zarazne bolesti Veterinarskog fakulteta Sveučilišta u Zagrebu. U slobodno vrijeme bavim se ronjenjem na dah, podvodnim ribolovom i biciklizmom. Aktivno sam se natjecao u brdsko-biciklističkoj disciplini spust.