

Fizikalno terapijski protokoli u rehabilitaciji bolesti kukova pasa

Štuhec, Ana

Master's thesis / Diplomski rad

2016

Degree Grantor / Ustanova koja je dodijelila akademski / stručni stupanj: **University of Zagreb, Faculty of Veterinary Medicine / Sveučilište u Zagrebu, Veterinarski fakultet**

Permanent link / Trajna poveznica: <https://um.nsk.hr/um:nbn:hr:178:199667>

Rights / Prava: [In copyright](#) / [Zaštićeno autorskim pravom.](#)

Download date / Datum preuzimanja: **2024-07-09**



Repository / Repozitorij:

[Repository of Faculty of Veterinary Medicine -
Repository of PHD, master's thesis](#)



SVEUČILIŠTE U ZAGREBU
VETERINARSKI FAKULTET

Ana Štuhec

**FIZIKALNO TERAPIJSKI PROTOKOLI U REHABILITACIJI
BOLESTI KUKOVA PASA**

Diplomski rad

Zagreb, 2016.

SVEUČILIŠTE U ZAGREBU
VETERINARSKI FAKULTET
ZAVOD ZA RENDGENOLOGIJU, ULTRAZVUČNU DIJAGNOSTIKU I
FIZIKALNU TERAPIJU

PREDSTOJNIK: prof. dr. sc. Damir Stanin

MENTOR: doc. dr. sc. Zoran Vrbanac

KOMENTOR: dr. sc. Hrvoje Capak

ČLANOVI POVJERENSTVA ZA OBRANU DIPLOMSKOG RADA

1. prof. dr. sc. Damir Stanin
2. dr. sc. Hrvoje Capak
3. doc. dr. sc. Zoran Vrbanac
4. dr. sc. Marko Stejskal (zamjena)

Zahvaljujem se svojem mentoru doc. dr. sc. Zoranu Vrbancu i komentoru dr. sc. Hrvoju Capaku na svojoj pomoći, savjetima i strpljenju tijekom pisanja ovog rada.

Hvala svim prijateljima koji su uvijek bili tu kad je trebalo i bez kojih ovo cijelo iskustvo nebi bilo isto. Posebno hvala M., na beskonačnoj ljubavi, riječima podrške i motivaciji kad je bilo najteže.

Veliko hvala mami i tati, bratu i ostatku obitelji, na razumijevanju, strpljenju, ljubavi, podršci i savjetima tijekom cijelog studija, bez vas ovo sve nebi bilo ostvareno.

SADRŽAJ

1. UVOD	1
2. BOLESTI KUKOVA	2
2.1. UROĐENE BOLESTI KUKOVA	2
2.1.1. Displazija kukova	2
2.1.2. Legg – Calve – Perthesova bolest	7
2.2. STEČENE BOLESTI KUKOVA	10
2.2.1. Koksartroza	10
2.2.2. Traume - prijelomi, iščašenja	12
3. FIZIKALNO TERAPIJSKI PROTOKOLI	17
3.1. METODE FIZIKALNE TERAPIJE	17
3.2. FIZIKALNI PREGLED	17
3.3. FIZIKALNO TERAPIJSKI PROTOKOLI	19
3.3.1. Displazija kukova	19
3.3.2. Legg-Calve-Perthesova bolest	22
3.3.3. Koksartroza	24
3.3.3. Prijelomi	25
3.3.4. Iščašenja	26
4. ZAKLJUČAK	28
5. LITERATURA	29
6. SAŽETAK	30
7. SUMMARY	31
8. ŽIVOTOPIS	32

1. UVOD

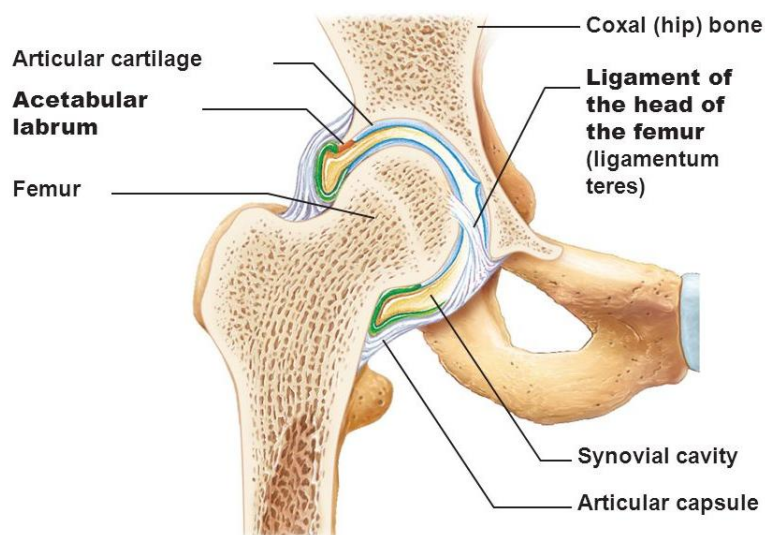
Rehabilitacija ortopedskih bolesti jedno je od najznačajnijih područja fizikalne terapije pasa. Dobro poznavanje ovih bolesti i mogućih metoda liječenja važno je za određivanje prikladnog fizikalno terapijskog protokola pomoću kojeg će se pacijent u što kraćem roku i sa što manje komplikacija oporaviti i povratiti maksimalnu moguću lokomotornu funkciju. Terapeut obavezno treba redovito pratiti napredak pacijenta i pojavu eventualnih komplikacija kako bi u skladu s tim prilagodio fizikalno terapijski protokol.

U ovom će radu biti opisana najčešća urođena, degenerativna i traumatska oboljenja kukova pasa te mogućnosti fizikalno terapijske intervencije kod istih. Prikazati će se različiti fizikalno terapijski protokoli u slučajevima konzervativnog liječenja bolesti kukova te poslije operativne rehabilitacije.

2. BOLESTI KUKOVA

Kuk (koksofemoralni ili bočni zglob, *articulatio coxae*) je kuglasti zglob između glave bedrene kosti i acetabuluma (slika 1.). Acetabularna jama je plitka i ne prelazi crtu središnjicu glave bedrene kosti, pa je stoga na acetabularni rub pričvršćen prsten vezivne hrskavice, zglobna usna (*labrum acetabulare*), koja produbljuje acetabulum. Zglobna čahura je prostrana i prihvaća se za zglobnu usnu. U nju je utisnut ligament glave bedrene kosti (*ligamentum capitis ossis femoris*). Mogućnost kretanja u ovom zglobu svedena je na fleksiju i ekstenziju, te ograničenu mogućnost rotacije, adukcije i abdukcije, zbog intraartikularnih ligamenata i masivnih mišića bedara (König i Liebich, 2009.).

Promjene na kukovima u pasa općenito se mogu podijeliti na urođene i stečene. Najčešće bolesti kukova s kojima se danas susrećemo u praksi biti će detaljnije opisane u daljnjem tekstu.



Slika 1. Građa zgloba kuka (Pearson Education, 2016.)

2.1. UROĐENE BOLESTI KUKOVA

2.1.1. Displazija kukova

Displazija kukova (*dysplasia coxae*) pasa razvojna je anomalija zgloba kuka, koju karakterizira loša prilagodba glave bedrene kosti uz acetabulum. Klinički se očituje smetnjama u hodu s protuprirodnom pokretljivošću glave femura u acetabulumu te reakcijom

mekih tkiva i pripadajućih zglobnih tijela na kontinuirane mikrotraume. Displazija kukova može se javiti kod većine pasmina pasa, no u određenih velikih pasmina pojavnost bolesti može biti i do 70% (Edge-Hughes, 2007.). U životinja manje tjelesne mase i nižeg rasta, kuk ne mora nositi toliku težinu te stoga nije ni toliko važno da zglob bude savršeno sukladan odnosno kongruentan.

Glavna značajka u patogenezi displazije kukova je labavost i slabost zgloba. Iako su oboljeli psi genetski predisponirani, klinička manifestacija bolesti često ovisi o vanjskim čimbenicima. Primjerice o prehrani, fizičkoj aktivnosti, odnosu tjelesne mase, veličine zdjelice i mišićne mase, kastraciji u ranoj dobi, nedavnoj kastraciji te mjesecu rođenja (Edge-Hughes, 2007.). Pretjerana labavost zgloba može dovesti do razvojnih poremećaja (deformacija) u obliku bedrenih i zdjelčnih komponenti zgloba, koji uzrokuju inkongruenciju zgloba, njegovo nefiziološko trošenje i posljedični osteoartritis. Pasivna labavost sama po sebi nije dovoljna za razvoj degenerativne bolesti zgloba, ali mogućnost njezinog razvoja je veća što je veća i labavost zgloba.

Procjena psa sa sumnjom na displaziju kukova treba započeti uzimanjem anamneze kojom se mogu ustanoviti zapažanja vlasnika, kao što su smanjena tolerancija za fizičku aktivnost, nemogućnost penjanja ili spuštanja po stepenicama, takozvani „bunny hopping“ (položaj zečjeg skoka), poteškoće pri ustajanju, hromost nakon naporne fizičke aktivnosti ili pak promjene u ponašanju sa znakovima agresije zbog bolnosti kukova. Prilikom kretanja, psi sa izraženom displazijom kukova pokušavaju smanjiti opterećenje stražnjih nogu prebacivanjem težine na prednje noge, a kao posljedica bolnosti ili slabosti kukova mogu se njihati, gegati ili teturati u hodu.

Tijekom kliničkog pregleda važno je obratiti pozornost na masu zdjelčne muskulature. Dobro razvijena zdjelčna muskulatura povezuje se sa smanjenom incidencijom displazije kukova, dok su manja mišićna masa te promijenjena veličina i građa mišićnih vlakana ključni nalaz u displastičnih pasa u ranoj dobi, već od 8 tjedana starosti (Edge-Hughes, 2007.). Obujam i tonus, osobito glutealnih mišića, može se palpirati na sapima psa i usporediti sa obujmom i tonusom mišića prednje noge. Fizioterapeuti u humanoj medicini često procjenjuju snagu i funkciju abduktora kuka određivanjem Trendelenburg-ovog znaka ili koraka, odnosno spuštanja kuka ili pomaka torza prilikom stajanja na jednoj nozi. Modificirani oblik ovog testa može se raditi i na psima, na način da se psu koji stoji jedna stražnja noga polagano podiže s tla i prati hoće li doći do spuštanja kuka ili pomaka ostatka tijela prilikom te kretnje (Edge-Hughes, 2007.).

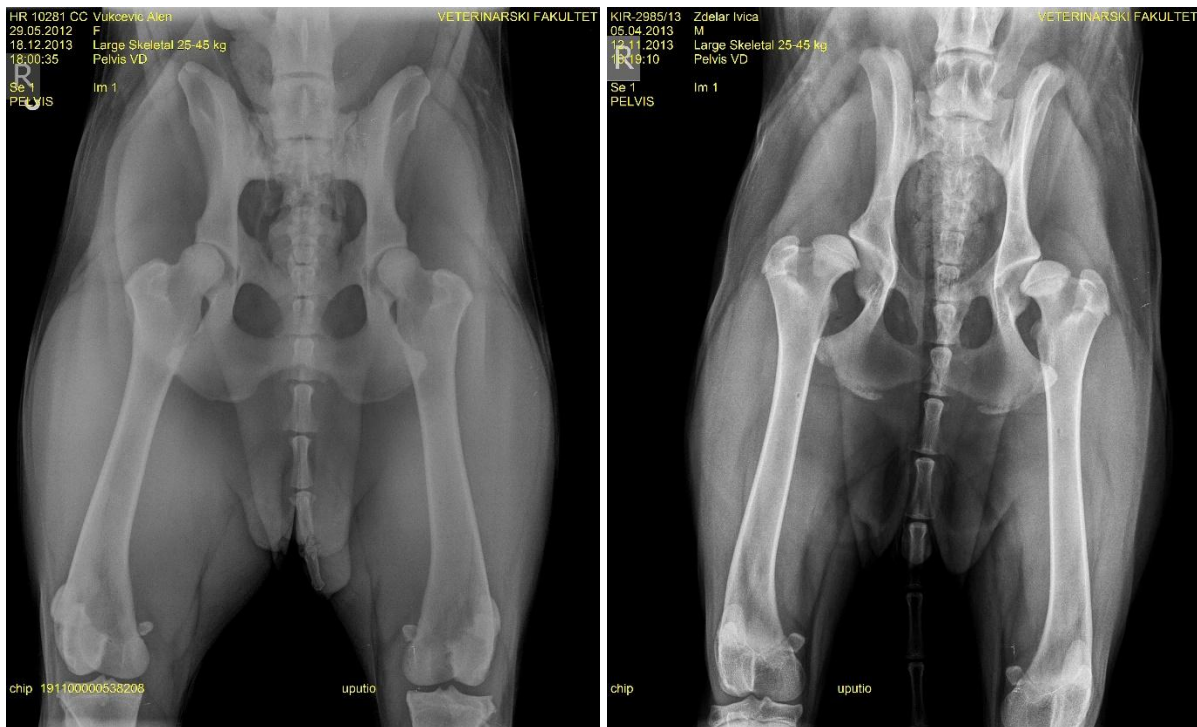
Opseg kretnji, ili range of motion (ROM), također se može koristiti za procjenu jačine i uopće prisutnosti boli kuka. Bol prilikom manipulacije kukovima može biti blaga do jaka, a osnovno je procijeniti sve kretnje (fleksiju, ekstenziju, abdukciju, adukciju i rotacije). Psi s displazijom kukova često pokazuju znakove boli pri ekstenziji kuka te ograničeni opseg kretnji u tom smjeru.

Bol može biti uzrokovana subluksacijom kuka, mikrofrakturama acetabuluma (obično kod mlađih pasa), sekundarno zbog osteoartritisa (odrasli psi) ili pak zbog kombinacije ovih uzroka. Važno je imati na umu da se prilikom ROM-a mogu opteretiti i druge strukture poput sakroilijačnog zgloba, lumbalne kralješnice, femoralnog živca, *m. iliopsoas*-a i *m. sartorius*-a, što je potrebno diferencijalno dijagnostički razmotriti u slučajevima kada je bolna ekstenzija kuka primaran klinički nalaz (Edge-Hughes, 2007.). Manualne tehnike poput Barlowa, Bardena i Ortolani-testa koriste se za otkrivanje labavosti kuka.

Rendgenografska pretraga kukova najbolja je i do danas jedina egzaktna metoda dijagnostike displazije kuka i njegovih sekundarnih kroničnih promjena. Za potpunu rendgenografsku analizu kukova psa potrebne su dvije osnovne projekcije. Prva je ventrodorzalna projekcija s ekstenziranom stražnjom nogom, koje moraju biti paralelne i neznatno u koljenu medijalno rotirane. Druga, projekcija po Norbergu, također se snima u ventrodorzalnoj poziciji, s razlikom što su stražnje noge u položaju fleksije i abdukcije. Rendgenografske promjene u procjeni displazije kuka različite su u analizama spomenutih projekcija. U rutinskoj, ventrodorzalnoj projekciji s ekstenziranom stražnjom ekstremitetima, uzimaju se u obzir obrisi acetabuluma, širina i dubina zglobnog prostora, oblici i obrisi glave i vrata femura te sekundarne promjene zgloba. Kriteriji u procjeni zdravog kuka su sljedeći: acetabulum mora biti dubok i oblikovan poput čaše, s dorzalnim kontinuiranim rubom i u luku se prostire prema velikom trohanteru. Duž koštanih rubova acetabuluma ne smiju biti prisutni grubo obrisi, kao ni subhondralne skleroze kosti acetabuluma. Centar glave femura mora ležati dublje i medijalno od linije povučene od ruba svoda acetabuluma, koja je inače paralelna s podužnom osi kralješnice. Glava femura ne smije biti subluksirana. Ona mora imati polukružni oblik i biti skladno povezana s vratom, a njihovi obrisi moraju biti glatki i oštro ocrtni (Šehić, 2000.).

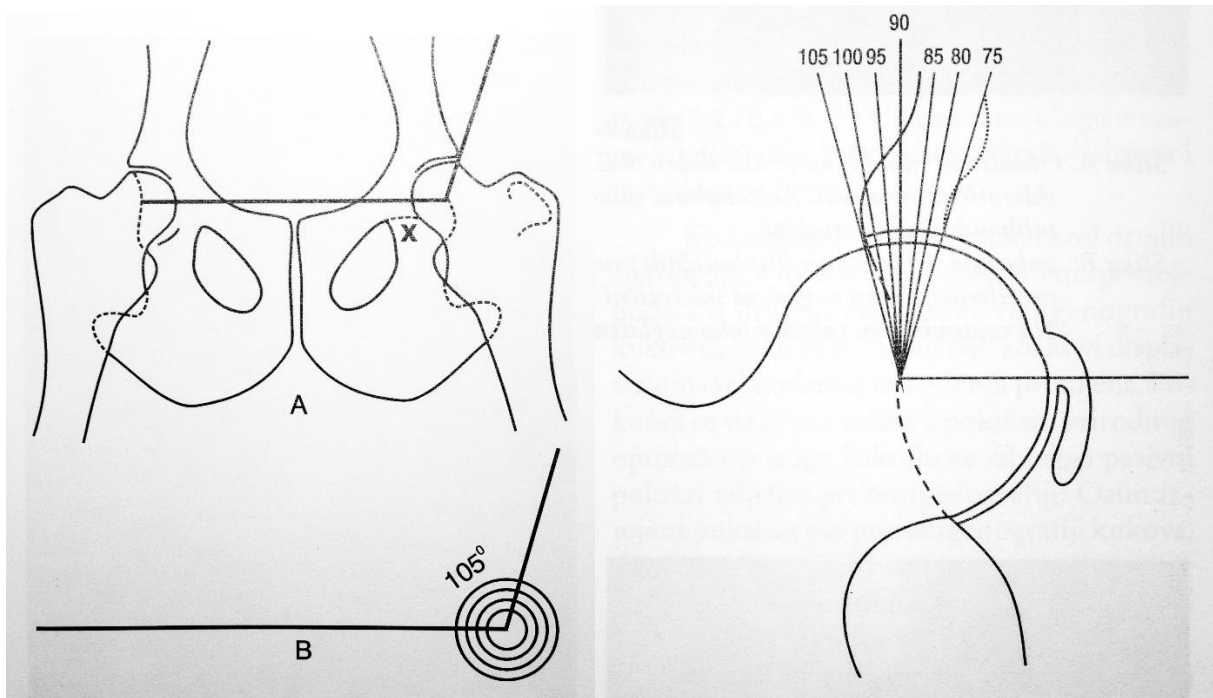
Na rendgenogramu displastičnog kuka vidljiv je manje konkavan i plići acetabulum, koji je sličniji uzdužno prerezanom limunu nego polovini naranče, kako se obično opisuje fiziološki. Glava femura je spljoštena te oblikom i veličinom ne odgovara acetabulumu. S obzirom da je bolest progresivnog karaktera, postupno može dovesti do subluksacije, pa i

potpune luksacije bedrene kosti (slika 2.). Sekundarne promjene uzrokovane displazijom kukova usko su povezane s degenerativnim promjenama zgloba. Na acetabulumu dolazi do hondralne skleroze, osobito na mjestu pritiska glave femura na prednji rub acetabuluma. Na rubovima acetabuluma mogu se formirati osteofiti. Dolazi do pojave skleroze zglobne hrskavice, ali i hrskavice na glavi femura, pa se tako glava femura postupno smanjuje zbog čega se dobiva dojam da se vrat povećava.



Slika 2. Rendgenološki prikaz zdravih (lijevo) i displastičnih kukova (desno) psa u VD projekciji (arhiva Zavoda za rendgenologiju, ultrazvučnu dijagnostiku i fizikalnu terapiju)

U svijetu su razvijena tri glavna načina klasifikacije kriterija za procjenu displazije kukova, a to su FCI (*Federation Cynologique Internationale*), OFA (*Orthopedic Foundation for Animals*) i BVA/KC (*British Veterinary Association / The Kennel Club*). U Hrvatskoj se koristi FCI klasifikacija. Prema preporuci Znanstvenog povjerenstva te organizacije promjene su svrstane u 5 stupnjeva, od A do E. Oni se određuju na osnovi kuta po Norbergu (slika 3.), stupnja subluksacije, oblika i dubine acetabuluma te sekundarnih promjena na zglobu.



Slika 3. Mjerenje kuta po Norbergu (Šehić, 2000.)

Tablica 1. Klasifikacijska tablica stupnjeva displazije kukova kod pasa prema FCI-ju (Butković i sur., 2013.)

A	Nema znakova displazije. Glava i acetabulum kongruentni su. Kranio-lateralni rub acetabuluma izgleda oštro ocrtan i blago zaobljen. Zglobni je prostor uzak. Kut po Norbergu je oko 105°. Kod dobrih kukova kranio-lateralni rub pokriva glavu bedrene kosti nešto više u kaudolateralnom smjeru.
B	Gotovo normalni kukovi. Glava femura i acetabulum blago su inkongruentni. Kut po Norbergu je oko 105°, ili su glave femura i acetabulum kongruentni, ali je kut po Norbergu manji od 105°.
C	Srednji stupanj displazije. Glava femura i acetabulum su inkongruentni. Kut po Norbergu je oko 100°. Kranio-lateralni rub može biti blago spljošten. Blage artrotične promjene mogu biti vidljive na acetabulumu te glavi i vratu bedrene kosti.
D	Umjereni stupanj displazije. Očigledna je inkongruencija između glave femura i acetabuluma. Istaknuta je subluksacija. Kut po Norbergu je manji od 90°. Kranio-lateralni rub acetabuluma je spljošten. Evidentni su znakovi osteoartroze.
E	Jaki stupanj displazije. Istaknuta je subluksacija ili luksacija glave femura. Kut po Norbergu manji je od 90°. Kranijalni rub acetabuluma očigledno je spljošten. Glava femura je deformirana (gljivastog oblika). Istaknuti su znakovi osteoartroze.

Kod displazije kukova, kao i kod drugih degenerativnih artropatija, nema izravne korelacije između izraženosti rendgenoloških promjena unutar zgloba i stupnja bolnosti, pa tako stariji pas može imati veoma opsežne sekundarne promjene sa slabo izraženim kliničkim simptomima, dok u mladog psa mogu postojati oštećenja malog stupnja s izrazito jakim šepavošću (Brkić, 2012.). Stoga procjena kukova pasa sa sumnjom na displaziju mora uključivati subjektivne i kliničke procjene, dijagnostičke testove te deduktivno zaključivanje. Nakon postavljanja konačne dijagnoze, mogu se razmatrati različite terapijske mogućnosti. Konzervativno liječenje uspješno se koristi kod pasa sa slabije izraženim displastičnim promjenama, a preporuča se i kod pacijenata koji iz određenih razloga ne mogu na operaciju. Od kirurških zahvata u liječenju displazije kukova najčešće se rade juvenilna simfiziodeza, trostruka osteotomija zdjelice, osteotomija glave i vrata femura te ugradnja proteze kuka (umjetni kuk).

2.1.2. Legg – Calve – Perthesova bolest

Legg – Calve – Perthesova bolest (*necrosis avascularis epiphysae capitis ossis femoris*) opisuje se kao ishemična (avaskularna) nekroza glave bedrene kosti. Karakterizira je nagli nastup kronične hromosti bez vidljivih uzroka. Bolest se javlja u malih pasmina pasa, kod kojih tjelesna težina ne prelazi 10 – 12 kg. Najčešće obolijevaju mladi psi od 4 – 11 mjeseca starosti, a bolest se u 90% slučajeva javlja unilateralno.

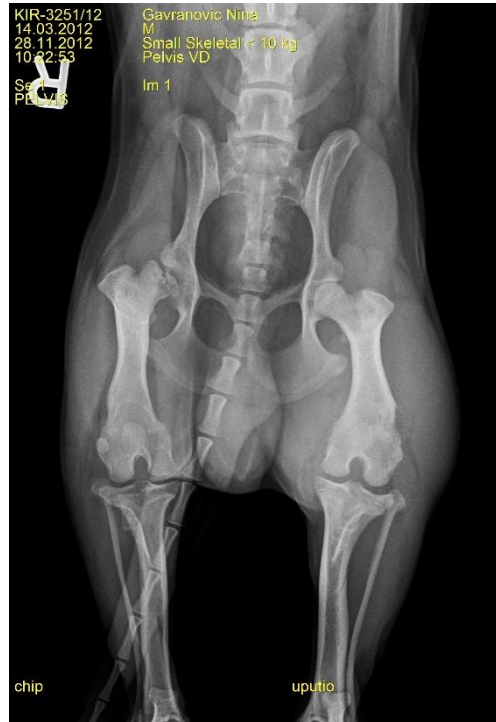Etiologija i patogeneza bolesti nije u potpunosti poznata. U životinja u rastu epifizna hrskavica se nalazi između glave i metafize bedrene kosti, a okoštavanje epifize završava u dobi od 7 – 8 mjeseci starosti. Tek po okončanju okoštavanja moguće je da metafizne arterije prodru u sve proksimalne dijelove bedrene kosti. Krv u glavu bedrene kosti štenadi u rastu do završetka okoštavanja pristiže isključivo putem epifiznih arterija koje vaskulariziraju zglobnu čahuru. Naime, postojeća epifizna hrskavica predstavlja ozbiljnu smetnju u cirkulaciji koja pristiže iz metafize, dok se u odraslih jedinki ta smetnja gubi nakon osifikacije epifizne hrskavice (Brkić, 2012.). Uzrok postojećih vaskularizacijskih smetnji još nije potpun istražen. Dokazano je da genetika igra važnu ulogu, pa je tako kod nekih terijerskih pasmina uočena prisutnost bolesti zbog genetski uvjetovanog poremećaja u krvnoj cirkulaciji odgovornoj za prehranu glave i vrata bedrene kosti (Robinson, 1992.). Ostali eventualno mogući uzroci ovih poremećaja su infekcija, trauma, toksemija, alergija te hormonski i metabolički čimbenici.

Zglobna površina primarno nije zahvaćena promjenama jer se njena prehrana odvija putem sinovijske tekućine zgloba. U samom početku bolesti oblik glave bedrene kosti je očuvan. U fazi jačeg opterećenja ekstremiteta spongioza, koja nosi zglobnu hrskavicu, se lomi te podliježe nekrozi. Nastala oštećenja popunjavaju se granulacijskim tkivom. U ovoj fazi bolesti, životinja može šepati nakon duže fizičke aktivnosti, a uzrok tome je moguće ustanoviti isključivo rendgenološki. Izrazitija hromost javlja se između 3 i 6 tjedana nakon prvih znakova bolesti. Tada je u pravilu, kao posljedica fiziološkog opterećenja zone defekta spongioze, napukla i hrskavica zgloba. U tom trenutku praktički započinje proces degeneracije glave bedrene kosti. Ulamanje zglobne hrskavice potiče reparacijske procese u vidu stvaranja spongioznog i endoostalnog vlaknastog koštanog tkiva u području epifize koji se nerijetko širi i na vrat bedrene kosti te izobličiti i njega. Oblik glave bedrene kosti se mijenja, a istovremeno dolazi i do prilagodbe acetabuluma. Javlja se sekundarna koksartroza kojoj se uzrok već nakon nekoliko mjeseci može samo pretpostaviti (Brkić, 2012.).

Prilikom kliničkog pregleda pronalazi se hromost u području bočnog zloba te bolnost kod manipulacije kukom, osobito kod ekstenzije ili abdukcije. Prisutnost krepitacije pri pasivnim kretnjama ukazuje na različit stupanj inkongruencije koksalnog zgloba, smanjeni opseg kretnji ili periartikularnu fibrozu. Inspekcijom i palpacijom, kod dužeg trajanja bolesti, uočava se gubitak mase i tonusa glutealnog mišićja. U slučajevima kada je izražena hromost stražnjeg ekstremiteta primarni simptom, važno je isključiti druge ortopedske bolesti poput pomaka proksimalne epifize bedrene kosti, prijeloma vrata bedrene kosti ili luksacije patele (Vidović i sur., 2015.).

Za potvrdu dijagnoze aseptične osteonekroze glave femura preporuča se rendgensko snimanje kukova. Za dijagnozu bolesti trebao bi biti dovoljan ventrodorzalni prikaz zdjelice (slika 4). Rane koštane promjene kod aseptične osteonekroze u psa nisu rendgenografski vidljive, sve dok se na epifizi ne pojavi povećana gustoća sjene kosti zahvaćene proksimalne epifize bedrene kosti. Na glavi femura mogu se zamijetiti zadebljanja koštanih gredica i stvaranje kompaktne subhondralne kosti, što zajedno stvara povećanu gustoću sjene kosti. Glava femura je nepravilne gustoće sjene kosti, a zglobni prostor postaje proširen i nejednakomjeran. Opisane promjene s razvojem bolesti progresivno se razvijaju do završnog stupnja rendgenoloških promjena, kada je naglašena fragmentacija glave femura i pojava potpune nepravilnosti u odnosima znatno promijenjenih zglobnih ploha. Dobrim dijelom nekrotizirana glava može biti sublukurirana ili lukurirana. Acetabulum s vremenom popunjava novo košano tkivo tako da se gubi njegova utlina zajedno s obrisima. U

uznapredovaloj fazi može nastati potpuna resorpcija glave femura, a u pojedinim slučajevima vrat femura može biti dijelom nekrotičan ili zajedno s glavom potpuno resorbiran. Rendgenografski, tipični znakovi aseptične osteonekroze obično se nalaze unilateralno (Šehić, 2000.).



Slika 4. Rendgenološki prikaz zdjelice i femura psa u VD projekciji, s istaknutim znakovima aseptične osteonekroze glave desne bedrene kosti; komparativno, glava lijevog femura je intaktna (arhiva Zavoda za rendgenologiju, ultrazvučnu dijagnostiku i fizikalnu terapiju)

Bolest je moguće liječiti konzervativno i kirurški. Strogo mirovanje tijekom 4 – 8 tjedana može omogućiti zamjenu ishemičnog područja kosti granulacijskim tkivom, odnosno remodelaciju okolnog tkiva u svrhu prilagodbe glave bedrene kosti na nove biomehaničke stresove i fiziološku pokretljivost koksalnog zgloba (Denny i Butterworth, 2000.). Konzervativno liječenje se ne preporuča u svim slučajevima aseptične osteonekroze glave i vrata femura. U ranoj fazi bolesti dijagnostički može biti prisutna hromost, uz dobro očuvan opseg kretnji kukova i stabilnost zglobnih elemenata. Napredak promjena kod takvih životinja svakako treba pažljivo pratiti, jer je izvjesno da će mnogi postati kandidati za kirurško liječenje (Denny i Butterworth, 2000.). Metode fizikalne terapije označavaju metodu izbora kao zasebna terapija, neovisno o operativnom zahvatu ili kao postoperativna nužnost za povratak fizioloških funkcija u području kuka.

Osteotomija glave i vrata femura (engl. *Femoral Head and Neck Osteotomy*) vrlo je učinkovit kirurški zahvat s osnovnim učinkom eliminacije ili znatnog smanjenja boli, koji se koristi u liječenju aseptične nekroze glave bedrene kosti, frakture vrata ili proksimalne epifize bedrene kosti, iščašenja kuka te implantacije umjetnog kuka. Ovaj se zahvat može izvoditi u pasa svih starosnih skupina. Prognostički čimbenici svakako su bolji u manjih ili patuljastih pasmina pasa (do 20 kg) u odnosu na velike i gigantske pasmine pasa. Do najboljih kliničkih rezultata dolazi kod kompletne ekscizije vrata bedrene kosti i rane primjene postoperativne fizikalne terapije za poboljšanje pokretljivosti i raniju upotrebu oboljelog ekstremiteta. Osnovna uloga OGVF je ublažiti direktan kontakt „kost – na – kost“ zahvaćenog acetabuluma i vrata pripadajuće bedrene kosti, odnosno nakon toga omogućiti formiranje pseudoartroze (lažnog zgloba). Pseudoartroza se razvija iz gustog fibrinogenog vezivnog tkiva okruženog sinovijalnom membranom. Nakon ekscizije glave femura acetabulum se popunjava koštanim tkivom, dok se proksimalni dio bedrene kosti remodelira koštanom resorpcijom u području ekscizijske površine i koštanom produkcijom u području proksimalnog femura (Tobias i Johnston, 2012.). Funkcionalne promjene po obavljenoj OGVF uključuju smanjenu abdukciju i ekstenziju kuka, privremeno skraćenje uda, dorzalnu dislokaciju bedrene kosti, smanjen stojni kut koljena i skočnog zgloba te atrofiju mišićnih skupina stražnjih ekstremiteta.

2.2. STEČENE BOLESTI KUKOVA

2.2.1. Koksartroza

Koksartrozu karakteriziraju progresivni gubitak zglobne hrskavice i reaktivne promjene na rubovima zglobova i kostiju. Ove su promjene najčešće posljedica inkongruentnosti zgloba, labavosti ili nekog drugog poremećaja zglobne hrskavice. Mehaničke i biokemijske promjene dovode do smanjenja elastičnosti hrskavice i njezinog stanjivanja, subhondralne skleroze, sinovitisa i stvaranja osteofita (Davidson i sur., 2005.). Životinje s koksartrozom pokazuju znakove boli prilikom manipulacije zglobom, javlja se periartikularno otečenje, efuzije, krepitacije. Ostali simptomi uključuju ukočenost ujutro ili nakon fizičke aktivnosti, smanjenu toleranciju na fizičku aktivnost praćenu boli, atrofiju mišića kukova i bedara, često se javlja i šepanje te znakovi boli prilikom ekstenzije kukova sa smanjenim opsegom kretnji (Edge-Hughes, 2007.), koji može biti posljedica inkongruencije zgloba, periartikularne

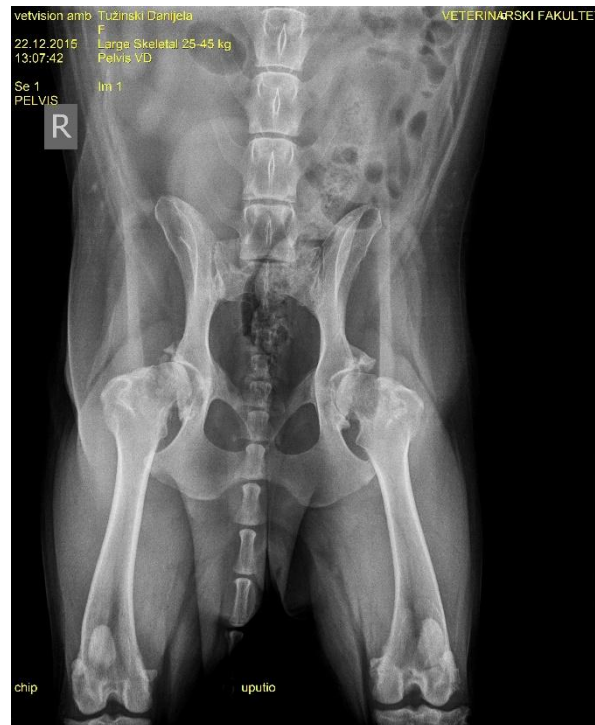
fibroze ili mehaničkih smetnji zbog stvaranja osteofita ili slobodnih zglobnih tijela – „zglobnih miševa“ (Davidson i sur., 2005.).

Koksartroza može biti primarna ili sekundarna. Primarna se smatra idiopatskom i za sada se još ne zna njezin točan uzrok. Sekundarna koksartroza može se razviti kao posljedica urođenih i razvojnih poremećaja (npr. Perthesova bolest, epifizeoliza glave bedrene kosti), jednokratnog ili ponavljano preopterećenja zglobova te zbog poremećaja u načinu kretanja. Poznato je kako je displazija kukova često značajna kao prekursor razvoju koksartroze (Edge-Hughes, 2007.).

Rano otkrivanje i početak terapije koksartroze daje najbolje terapijske rezultate. Rendgenološka pretraga obično je korisna u dijagnostici teške koksartroze, ali kod lakih i srednjih slučajeva nije uvijek dovoljno specifična. Međutim, ne postoji izravna korelacija između jačine boli i izraženosti rendgenografskih promjena na zglobu. Prilikom manualnog pregleda pacijenta, u ranoj dijagnostici koksartroze značajan je smanjen opseg kretnji kuka, osobito ako je smanjeni ROM prisutan u dva ili tri smjera. Ako je prisutno oštećenje kapsule ili zgloba u cijelosti, javlja se karakteristično ograničenje u pasivnom opsegu kretnji. Važno je uzeti u obzir da potpuno istezanje kuka ne uključuje samo ekstenziju kuka već i sakroilijačnu rotaciju i ekstenziju lumbalne kralješnice, što može otežati diferencijalnu dijagnostiku. Kako bi se točnije procijenila patologija kuka korištenjem ROM-a, može se koristiti pojačani pritisak na zglobne površine (longitudinalno duž osi femura ili medijalno kroz vrat femura) kako bi se isprovocirala ili pojačala bol. U procjeni patologije zglobova korisno je i tzv. „kvadrantno testiranje“ (kombinirane kretnje u krajnjem rasponu kretnji), jer se njime postiže dodirivanje različitih zglobnih površina te istezanje različitih dijelova zglobne kapsule kuka. Prilikom ovih pretraga uočavaju se bol, neugoda, krepitacije i promijenjena kvaliteta kretnji. Unutarnji kvadranti kuka su fleksija s unutarnjom rotacijom i adukcijom ili fleksija s vanjskom rotacijom i abdukcijom. Vanjski kvadranti kuka su ekstenzija s unutarnjom rotacijom i adukcijom ili ekstenzija s vanjskom rotacijom i abdukcijom (Edge-Hughes, 2007.).

Rendgenografski kod koksartroze, ovisno o trajanju, nalaze se sljedeći znakovi: eburnacija subhondralne kosti, suženje zglobnog prostora, oblikovanje trnastih koštanih izdanaka, subluksacija, trošenje subhondralne kosti, preoblikovanje susjednih kosti te intra ili periartikularna kalcifikacija (slika 5.). Povećana gustoća sjene subhondralne kosti ili eburnacija ukazuju na pojačano trošenje zglobne hrskavice. Suženje zglobnog prostora vidljivo je kod težeg stupnja promjena. Kako bi suženje zglobnog prostora bilo bolje

naznačeno, životinju je potrebno snimiti u položaju prirodnog opterećenja noge. Budući da se kod oboljelog zgloba ne mijenjaju samo zglobne plohe već i zglobni okrajci u cijelosti, zglobna glavica gubi uobičajeni oblik i spljošti se poput tanjura ili klobuka gljive. Zbog pritiska glavice širi se zglobna čašica i postaje sve plića, a na rubu joj se naslažu osteofiti različitih veličina i oblika. U mnogim, težim slučajevima degenerativnih oboljenja kukova pasa, rendgenografske promjene mogu biti naglašene u toj mjeri da je teško odrediti primaran uzrok (Šehić, 2000.).

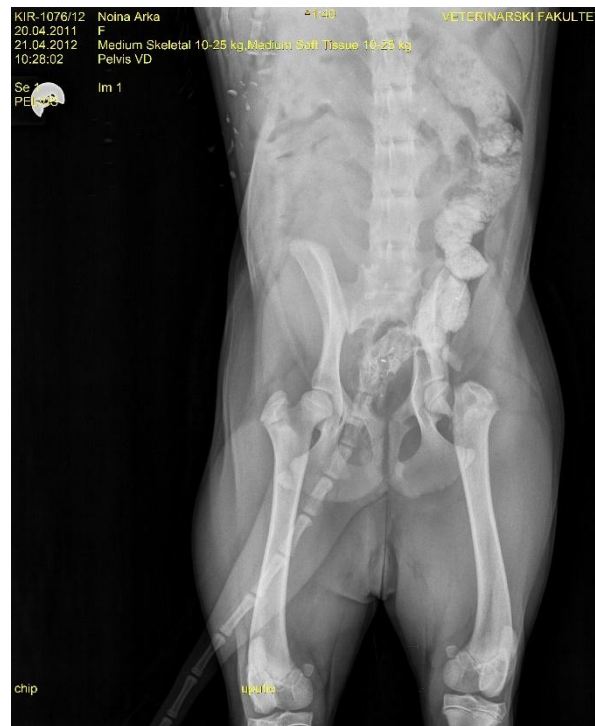

Slika 5. Rendgenološki prikaz uznapredovale obostrane koksartroze u VD projekciji zdjelice (arhiva Zavoda za rendgenologiju, ultrazvučnu dijagnostiku i fizikalnu terapiju)

2.2.2. Traume - prijelomi, iščašenja

Prijelom je potpun ili nepotpun prekid kontinuiteta kosti ili hrskavice. Često ga prate manja ili veća oštećenja okolnih mekih tkiva, uključujući krvne žile, i poremećena funkcija lokomotornog sustava. Lomovi se klasificiraju prema uzroku nastanka, povezanosti s vanjskom okolinom, mjestu loma, stupnju loma te s obzirom na stabilnost koštanih ulomaka. Uzroci loma mogu biti izravno ili neizravno djelovanje sile na kost (trauma), bolesti kostiju te uzastopni stres. Najčešći uzrok lomova je izravno djelovanje sile na kost, a statistički čak 75-80% takvih lomova prouzročeno je udarcem motornih vozila (Matičić, 2012.). S obzirom na povezanost s vanjskom sredinom, lomovi se dijele na zatvorene i otvorene. Za opisivanje

lomova proksimalnih i distalnih metafiznih zona dugih cjevastih kostiju koristi se klasifikacija po Salter-Harrisu: ekstraartikularni lomovi kad nije zahvaćena zglobna površina ali je nastalo odvajanje metafize (SH 1), parcijalno artikularni lom kada je zahvaćen dio zgloba (SH 2), potpuno artikulirani lomovi (T- i Y-lomovi, SH 3 i 4) te nabijeni i avulzijski lomovi (SH 5). Prema odnosu lomne linije i dužinske osi kosti, lomove dijelimo na poprečne, kose i spiralne. S obzirom na stupanj oštećenja kosti, razlikujemo nepotpune, potpune, kominutivne, metafizne, fizne i avulzijske lomove te lomove koji djelomično zahvaćaju zglob i lomove u zglobu. Konačno, prema stabilnosti lomne linije nakon repozicije koštanih ulomaka u anatomski položaj, lomovi se dijele na stabilne i nestabilne (Matičić, 2012.). Prijelomi koji uključuju zglob kuka mogu biti: prijelom vrata bedrene kosti (slika 6.), avulzijski prijelom glave bedrene kosti, acetabularni prijelomi te epifizeoliza glave bedrene kosti (Dennis i sur., 2010.).



Slika 6. Rendgenološki prikaz prijeloma vrata lijeve bedrene kosti u VD projekciji (arhiva Zavoda za rendgenologiju, ultrazvučnu dijagnostiku i fizikalnu terapiju)

Točna priroda prijeloma može se sa sigurnošću prikazati jedino rendgenografski. Palpacija može dati informativne podatke, međutim uzrokuje bol i može izazvati još jača oštećenja mekih tkiva, hematoma i fibrinskog mosta koji su važni kao poticaji fragmentima u njihovom cijeljenju. Točni klinički i anamnestički podaci mogu poduprijeti dijagnozu prijeloma. Fizikalnim pretragama utvrđuje se abnormalna pokretljivost ekstremiteta,

osjetljivost, oštećenje, hematoma, krepitacija i bol kod pritiska. Rendgenografija prijeloma upotrebljava se kako bi se odredio oblik prijeloma i oštećenja okolnih mekih tkiva i zglobova, zatim točnost redukcije, praćenje stanja prijeloma i određivanje napretka cijeljenja na mjestu prijeloma.

Pri određivanju točnog međusobnog odnosa prijelomnih fragmenata, potrebno je snimiti rendgenogram u barem dvije osnovne projekcije koje padaju okomito jedna na drugu (ortogonalne projekcije). Rendgenografija uključuje i prikaz proksimalnog i distalnog zgloba kako bi se osigurao prikaz moguće rotacije prijelomnih fragmenata ili drugih oblika nepravilnosti (Šehić, 2000.).

Prijelomi se razvrstavaju u nekoliko kategorija na temelju objektivih rendgenografskih pojava. Jednostavni prijelom, koji nije usitnjen, na rendgenogramu se vidi kao prozirna linija ili zona u odnosu na normalnu kost. Kost s obje strane prozirne zone smatraju se fragmentima. Kosi, spiralni i poprečni prijelomi slični su prijelomima koji se mogu pojaviti u dijafizi bilo koje cjevaste kosti, a izraz njihovih linija ukazuje na uzrok prijeloma. Kada se dvije ili više prijelomnih linija pojave na jednoj kosti, tada se takav prijelom naziva multiplim ili višestrukim. Oni se od jednostavnih razlikuju po tome što kod njih nalazimo veći broj segmenata između dviju prijelomnih linija.

U jednom od dva glavna oblika avulzivnih prijeloma fragment može biti otrgnut povlačenjem ligamenata, tetive ili hvatišta mišića na kost. Slobodni koštani fragment smješten je u najbližim dijelovima mekog tkiva, dok nazubljeni nepravilni defekt odnosno kosti ukazuje na izvorno porijeklo fragmenta. Drugi oblik avulzivnog prijeloma pojavljuje se u mladih životinja prije završetka osifikacije kostiju, a sastoji se od otrgnuća razvojnog sekundarnog centra osifikacije. Iverasti prijelom sličan je avulzivnom, ali on potječe od ruba zglobne plohe. Fragment se može odvojiti od njegove originalne točke ili ostati uglavljen u defektu nastalog prijeloma. Kod višestrukog (multifragmentarnog) prijeloma vidi se više prijelomnih linija i više fragmenata. Na kukovima su često prisutni multifragmentarni prijelomi kao posljedica prometnih nesreća. Gustoća i oblik fragmenata, kao i izgled prijelomne linije i pojava koštanog kalusa pomažu kod utvrđivanja starosti prijeloma (Šehić, 2000.).

Prijelomi kostiju liječe se konzervativno i kirurški. Odabir načina liječenja ovisi o nekoliko čimbenika, osim vrste prijeloma, oni uključuju dob i zdravstveni status životinje, način držanja te financijske mogućnosti i angažman vlasnika. Konzervativno liječenje podrazumijeva korištenje različitih udloga odnosno gipsa. Na taj se način mogu liječiti

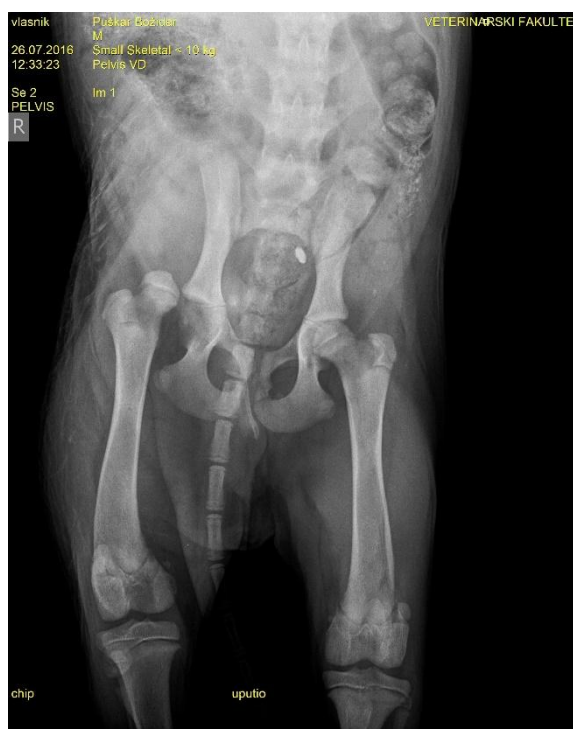
zatvoreni lomovi bez pomaka. Kirurško liječenje prijeloma kostiju kućnih ljubimaca danas je najčešće korišten način liječenja. Kirurški pristup može biti zatvoren ili otvoren. U slučaju zatvorenog liječenja mjesto loma se ne otvara, već se pristupa konzervativnoj repoziciji i perkutanoj aplikaciji alanteze, najčešće Kirschnerove igle, Steinmannova čavla ili Schanzova vijka u koštane ulomke koji se pričvršćuju za okvir vanjskog fiksatora. Ako je prijelom otvoren, koža se razmakne, pažljivo se prepariraju okolna meka tkiva i prilazi mjestu loma te izlažu kost i njezini ulomci, a zatim se postavlja alanteza (Matičić, 2012.).

Iščašenje ili luksacija je patološko stanje zgloba kod kojeg, pod utjecajem neke sile, nastaje potpuni i trajni pomak zglobnih okrajaka (*luxatio completa*). Kad su zglobne plohe donekle u međusobnom kontaktu govorimo o nepotpunom iščašenju ili sublüksaciji (*luxatio incompleta*). Kod iščašenja zgloba opisujemo pomak distalnog zglobnog okrajka (Šehić, 2000.).

Iščašenjem kuka smatramo iščašenje bedrene kosti uzrokovano djelovanjem vanjskih sila (pad, skok, udarac, poskliznuće i dr.) uz istodobni nastanak napuknuća zglobne čahure različite veličine i oblika te pucanje ligamenta *capitis ossis femoris* i ozljedu susjednih struktura različitog opsega. Nastanku bolesti pogoduje relativno plitak acetabulum, displazija kukova, ali i slabost zglobne čahure (Brkić, 2012.). Položaj luksurirane glave femura s obzirom na acetabulum može biti prednji, stražnji, dorzalni i slično (Šehić, 2000.).

U pasa, u više od 90% slučajeva glava femura zaustavi se na crijevnoj kosti ispred glenoida (*luxatio femoris supraglenoidalis anterior*) te se i simptomi koji iz tog položaja proizlaze mogu dobro i lako prepoznati. Na početku bolesti javlja se hromost visokog stupnja koja se otprilike dva tjedna nakon iščašenja, osobito kod malih pasmina pasa, postupno smanjuje. Vidljiva je asimetrija područja kuka uz pojavu krepitacija prilikom pasivnih kretnji. Životinja pasivno nosi bolesni ekstremitet koji je prividno skraćen i rotiran prema van te se životinja na njega ne oslanja, a dok stoji križa noge (Brkić, 2012.).

Samo iščašenje, kao i vrijeme trajanja ozljede može se utvrditi rendgenografski (slika 7.). Određeni stupnjevi inaktivitetne osteoporoze ili mišićne atrofije ukazuju da ozljeda traje najmanje dva tjedna. Kod dugotrajne posttraumatske luksacije glave femura acetabularna utlina počinje se ispunjavati najprije fibroznom, a kasnije i koštanim tkivom. Rubovi acetabuluma rendgenografski postaju nejasni, a dubina acetabuluma nije tako jasna kao prije traume. Nejasna ocrtanost rubova uzrokovana je demineralizacijom subhondralne kosti kao posljedica gubitka normalnog opterećenja zglobne plohe (Šehić, 2000.).



Slika 7. Rendgenološki prikaz iščašenja desnog femura u VD projekciji zdjelice psa (arhiva Zavoda za rendgenologiju, ultrazvučnu dijagnostiku i fizikalnu terapiju)

Za uspješno liječenje izrazito je važna brza i točna dijagnostika, nakon čega se pristupa repoziciji. Repoziciju se preporuča napraviti u lokalnoj ili općoj anesteziji. Treba voditi računa o tome da zglobne hrskavice izvan fiziološkog položaja preživljavaju neoštećene najviše devet sati, nakon čega počinju ireverzibilne degenerativne promjene te stoga ne treba oklijevati s terapijom. Što vrijeme od nastanka luksacije dalje odmiče, lokalne promjene u obliku spazma, oticanja i krvarenja sve više otežavaju obavljanje repozicije, pa prijete opasnost od dodatnog lokalnog oštećenja zglobnih hrskavica i kasnijeg nastanka koksartroze. Put kojim je nastalo iščašenje trebalo bi pratiti i pri repoziciji, samo što mora biti suprotnog smjera (Brkić, 2012.). Nakon uspješne repozicije postavlja se Ehmerov povoj koji omogućuje unutarnju rotaciju noge te onemogućuje njezino opterećivanje. Kod dugotrajnih luksacija potrebna je kirurška intervencija nakon čega se zglob u fiziološku poziciju ponovno učvršćuje Ehmerovim povojem.

3. FIZIKALNO TERAPIJSKI PROTOKOLI

3.1. METODE FIZIKALNE TERAPIJE

U fizikalnoj terapiji i rehabilitaciji bolesti kukova pasa primjenjuju se različite metode koje uključuju masažu, terapijske vježbe, hidroterapiju, toplinsku terapiju, elektroterapiju i terapijski ultrazvuk. Masaža djeluje opuštajuće, poboljšava protok krvi i limfe te oksigenaciju tkiva, ubrzava stanični metabolizam, stimulira otpuštanje endorfina što za posljedicu ima smanjeni osjećaj boli te ubrzava oporavak mišića. Pod terapijske vježbe ubrajaju se pasivne, potpomognute, aktivne potpomognute i aktivne vježbe čija je svrha poboljšanje opsega kretnji zgloba, povećanje obujma i tonusa mišića, ublažavanje hromosti i poticanje korištenja oboljelog ekstremiteta. Hidroterapija pomaže u jačanju snage i izdržljivosti mišića, kardiovaskularne izdržljivosti, poboljšanju opsega kretnji zgloba, doprinosi smanjenju boli i boljem općem stanju pacijenta. Toplinska terapija uključuje korištenje topline odnosno hladnoće. Krioterapija se primjenjuje najčešće tijekom akutne faze bolesti te nakon provođenja ostalih vježbi u sklopu programa fizikalne terapije. Primarno djelovanje krioterapije je vazokonstrikcija, smanjenje protoka krvi, usporavanje staničnog metabolizma, smanjivanje osjetljivosti i provodljivosti živčanih vlakana, analgezija, sprječavanje ili smanjivanje edema te opuštanje i privremeno ublažavanje grča mišića. Primjenom topline postiže se hiperemija, vazodilatacija te pojačana rastezljivost vezivnog tkiva zbog čega se ona najčešće primjenjuje prije vježbi, pod uvjetom da pacijent više nije u akutnoj fazi bolesti. Elektroterapija se često koristi u sklopu fizikalne terapije zbog svojih brojnih pozitivnih učinaka, poput povećavanja opsega kretnji, jačanja mišića, smanjivanja boli, ubrzavanja cijeljenja rana, smanjivanja edema te ublažavanja grčeva mišića. Korištenje terapijskog ultrazvuka djelotvorna je metoda za rehabilitaciju mišićno-koštanog sustava te se često koristi u terapiji tendinitisa, burzitisa, kontraktura zglobova, artritisa i brojnih drugih patoloških stanja (Millis i sur., 2004.).

3.2. FIZIKALNI PREGLED

Temeljiti fizikalni pregled neophodan je za određivanje uspješnog fizikalno terapijskog protokola. Klinički, ortopedski, neurološki i specijalistički fizikalni pregled osnovne su metode procjenjivanja pacijenta u fizikalnoj terapiji.

Prvi pregled započinje uzimanjem detaljne anamneze od vlasnika pacijenta, koja uključuje podatke o vrsti, pasmini, dobi i spolu životinje, procjenu zdravstvenog stanja od strane vlasnika, razinu fizičke aktivnosti prije početka bolesti, podatke o prehrani, svrsi za koju se životinja koristi (radni ili terapijski pas, kućni ljubimac itd.), podatke o cijepljenju, alergijama, prijašnjim bolestima i traumama te podatke o trenutnoj bolesti – kada su se javili prvi simptomi i koji, koliko bolest traje, kakvo je liječenje dosada poduzeto te dojam vlasnika o tijeku bolesti i uspješnosti dosadašnjeg liječenja. Od veterinara koji je uputio pacijenta na fizikalnu terapiju potrebno je dobiti podatke o postavljenoj dijagnozi, poduzetom liječenju, koji su lijekovi korišteni te je li bilo kakvih komplikacija. Nakon uzimanja anamneze pristupa se općem kliničkom pregledu kako bi se ustanovile neke druge bolesti ili patološka stanja koja mogu doprinijeti razvoju bolesti ili možda predstavljaju kontraindikaciju za korištenje određenih metoda fizikalne terapije (npr. bolesti srca ili dišnog sustava mogu biti kontraindikacija za korištenje hidroterapije).

Sam fizikalni pregled započinje procjenom pacijenta u mirovanju, kretanju te tijekom specifičnih aktivnosti poput penjanja po stepenicama, sjedenja, okretanja itd. Već promatranjem životinje u mirovanju, tj. u stojećem stavu, možemo uočiti bolesni ekstremitet. Ekstremitete treba promatrati iz svih smjerova, odnosno sprijeda, straga i sa strane, da bi ustanovili kako životinja drži nogu i kako se podupire te jesu li svi ekstremiteti podjednako opterećeni ili ne. Također treba obratiti pozornost na kutove zglobova (fleksiju i ekstenziju), slabost, drhtanje, položaj leđa i glave te tjelesnu građu (atrofija pojedinih mišića i mišićnih skupina, asimetrija zglobova, otekline itd.). Kretanje životinje procjenjuje se u hodu i kasu, ukoliko je moguće po različitim tipovima terena, pri čemu je pacijenta ponovno potrebno promatrati iz svih smjerova. Nakon procjene kretanja pristupamo palpaciji ekstremiteta i kralješnice u stojećem položaju, pri čemu pozornost posvećujemo procjeni simetričnosti te općeg stanja mišićnog sustava i prisutnosti atrofije mišića. Kontralateralne ekstremitete palpujemo istovremeno, koristeći obje ruke, kako bi mogli usporediti i lakše utvrditi razlike u mišićnoj masi i tonusu, temperiranost određenih dijelova te prisutnost otekline zglobova ili mišića. Pregled nastavljamo nakon što pacijenta polegnemo na bok.

Kukovi se pregledavaju izvođenjem fleksije, ekstenzije i rotacija kako bi otkrili prisutnost boli, krepitacija ili smanjen opseg kretanja. Ortolani-test koristimo za utvrđivanje prisutnosti displastičnih promjena odnosno sublukacije kuka. Ukoliko je to indicirano potrebno je napraviti i neurološki pregled (Bockstahler i sur., 2004.).

3.3. FIZIKALNO TERAPIJSKI PROTOKOLI

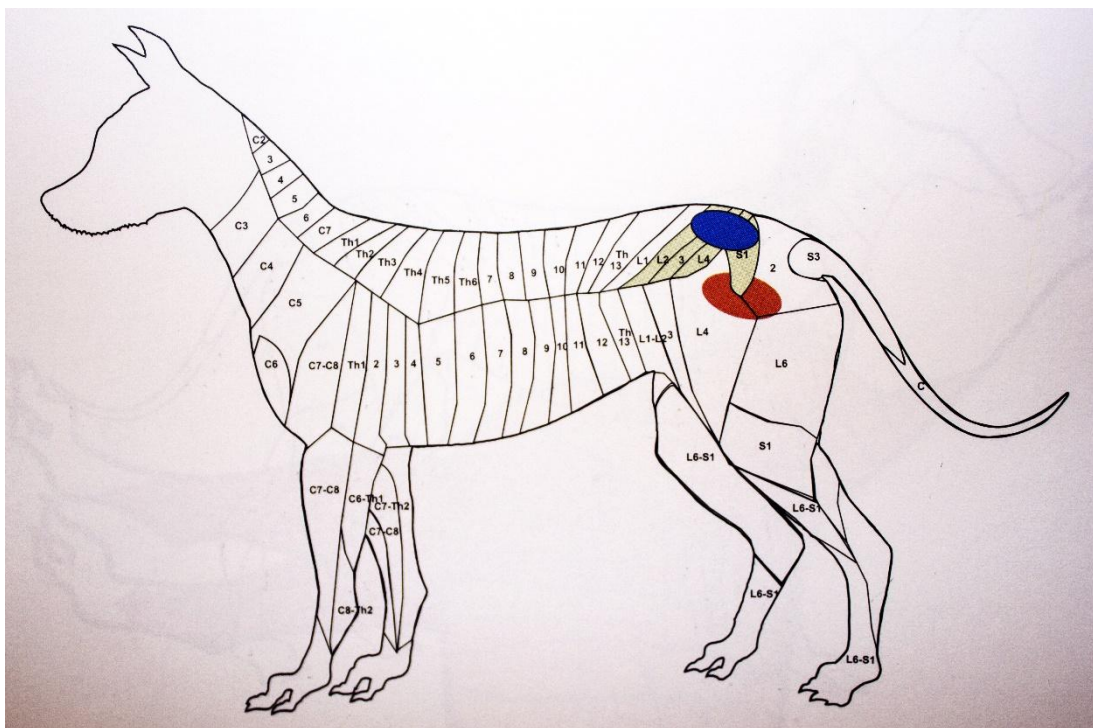
3.3.1. Displazija kukova

Fizikalna terapija i rehabilitacija igraju značajnu ulogu u konzervativnom liječenju pasa sa displazijom kukova. Ciljevi terapije su postizanje najboljeg mogućeg stanja mišićno-koštanog sustava kako bi se omogućile bezbolne kretanje u kuku te usporilo napredovanje degenerativnih promjena na zglobu. Vježbe za jačanje glutealne i druge muskulature kuka trebale bi uključivati jačanje grube i fine motorike, dok bi dodatne vježbe trebale biti usmjerene na održavanje ravnoteže, koordinaciju i propriocepciju. Za jačanje grube motorike mogu se koristiti hodanje na podvodnoj traci, vježbe „sjedi-ustani“, hodanje uzbrdo (gore, dolje i dijagonalno) te kontrolirano skakanje na povišenu platformu ili preko prepreke. Od vježbi za jačanje fine motorike može se raditi vježba stajanja na 3 noge (podizanjem jedne stražnje noge), prilikom čega se može koristiti i neuromuskularna elektrostimulacija (NMES) opterećenog ekstremiteta kako bi se postigla jača glutealna kontrakcija. Osim toga, može se koristiti i vježba dijagonalnog stajanja (podigne se jedna stražnja i kontralateralna prednja noga). Vježbe za ravnotežu, koordinaciju i propriocepciju uključuju vođenje psa preko kavaleta, stajanje i balansiranje na mini-trampolinu ili „balance board“-u, poticanje hodanja unatraske ili bočno te teža varijanta ove vježbe prilikom koje se životinja mora kretati između štapova ili prepreka. Osnovno istezanje i ROM dodatno pomažu u održavanju prikladne fleksibilnosti mekih tkiva koja je neophodna za normalno kretanje i opskrbu svih dijelova zglobne hrskavice hranjivim tvarima. Kukove bi trebalo istezati u svim mogućim smjerovima, te bi također trebalo istezati pripadajuće mišiće: *m. sartorius*, *m. iliopsoas*, *m. tensor fasciae latae*, stražnje mišiće bedara (*m. biceps femoris*, *m. semitendinosus* i *m. semimembranosus*), *m. gracilis*, *m. pectineus* i *m. adductor*. U svrhu održavanja tonusa tih mišića, dovoljno je istezanje u trajanju od 15 do 30 sekundi jednom dnevno ili čak svaki drugi dan (Edge-Hughes, 2007.).

Kompletna zamjena kuka operativni je zahvat prilikom kojeg se acetabulum zamjenjuje s acetabularnom protezom. Glava bedrene kosti se uklanja, a u medularni kanal femura ugrađuje se femoralna proteza. Najčešća postoperativna komplikacija je luksacija kuka, zbog čega je u ranom postoperativnom razdoblju izrazito važno ograničiti kretanje psa, odnosno u šetnju smije isključivo na uzici, ne smije hodati po stepenicama, trčati, skakati ili se igrati sljedećih 8 do 12 tjedana. Prilikom fizikalnog pregleda postoperativnog pacijenta nakon

kompletne zamjene kuka tipičan nalaz je atrofija glutealne i bedrene muskulature, V-oblik tijela koji je posljedica hipertrofije prsnih i mišića prednjih nogu, često je prisutna izraženija osjetljivost u području lumbosakralnog zgloba, kranijalnih bedrenih i glutealnih mišića, značajna napetost kompletne spinalne muskulature, vrata, ramena i mišića prednje noge te je česti problem i mijalgija *m. pectineus*-a ili *m. iliopsoas*-a.

Tijekom prvog tjedna fizikalne terapije koristi se krioterapija, odnosno hladni oblozi 2 - 3 puta dnevno (nikada i nikako izravno preko rane) kako bi se ublažila bol i smanjilo otečenje u području kuka. Također se može započeti i segmentalna stimulacija mišića kuka TENS-om (slika 8.). Od pasivnih terapijskih vježbi u ovom se razdoblju izvodi samo pasivno istezanje zdravih zglobova u fleksiji i ekstenziji, dok bi abdukciju i adukciju operiranog kuka pod svaku cijenu trebalo izbjegavati. Za smanjenje mišićne napetosti, masiraju se bedro i kaudalni dijelovi oboljelog ekstremiteta, pri čemu bi ponovno trebalo izbjegavati manipulaciju područjem oko reza.



Slika 8. Položaj elektroda kod segmentalne stimulacije mišića kuka TENS-om (Bockstahler i sur., 2004.)

U sljedećih 2 do 12 tjedana nakon operacije, preporuča se i dalje segmentalna stimulacija TENS-om, pri čemu elektrode ne smijemo postavljati na sam zglob. Prilikom pasivnih vježbi, istežu se svi zglobovi oboljelog ekstremiteta s tim da se abdukcija i adukcija kuka i dalje apsolutno ne izvode. Osim istezanja, mogu se raditi vježbe „vožnje bicikla“ u stojećem i

ležećem položaju te stimulacija refleksa fleksora. Prilikom masaže, i dalje se na oboljelom ekstremitetu ograničavamo na bedro i distalne dijelove, a masirati se mogu i vrat, lumbosakralni spoj i kontralateralni ud. U bedrenom području može se započeti i NMES koja služi kao zamjena za aktivne vježbe. Postupno se uvode aktivne potpomognute vježbe, konkretno potpomognuto stajanje prilikom kojeg se težina oprezno prebacuje na oboljeli ekstremitet. U ovom razdoblju vlasnici isto tako mogu s psom krenuti u lagane šetnje, obavezno na uzici.

Tijekom 12 do 16 tjedana nakon operacije, masiraju se oboljeli ekstremitet, vrat, kralješnica i kontralateralna noga. Od pasivnih vježbi izvode se „vožnja bicikla“, kao i prije u stojećem i ležećem položaju, vježbe „sjedi-ustani“ te istezanje. Za jačanje mišića, ako je i dalje prisutna vidljiva atrofija, za ubrzavanje oporavka može se koristiti NMES, a potpomognuto stajanje s opterećivanjem oboljelog ekstremiteta može se otežati primjenom utega. Od aktivnih vježbi s vremenom se počinje s kontroliranim penjanjem po stepenicama (obavezno na uzici), polako se produžuje trajanje i intenzitet šetnji, dok bi skakanje i naglo skretanje i dalje trebalo izbjegavati. U ovom razdoblju obično se uvodi i hodanje na podvodnoj traci (slika 9.), u početku u kratkim intervalima koje s vremenom produžujemo.



Slika 9. Hodanje na podvodnoj traci (arhiva Zavoda za rendgenologiju, ultrazvučnu dijagnostiku i fizikalnu terapiju)

Nakon 16 i više tjedana nakon operacije, kako bi se postigla maksimalna pokretljivost kuka i do kraja ojačali mišići, i dalje od pasivnih kretnji radimo vježbe „vožnje bicikla“ i istežanje, prebacivanje težine na oboljeli ekstremitet, aktivne vježbe poput vježbe „lezi-sjedi“, kontrolirano igranje s lopticom, kretanje preko kavaleta, kontrolirano penjanje po stepenicama i dalje lagano pojačavamo razinu fizičke aktivnosti, još uvijek bez skakanja i naglog skretanja. Produžuje se i trajanje hidroterapije (podvodna traka). Ukoliko je mišićna atrofija i dalje problem može se koristiti NMES te se prilikom hodanja na podvodnoj traci nogu može dodatno opteretiti utezima (Bockstahler i sur., 2004.).

3.3.2. Legg-Calve-Perthesova bolest

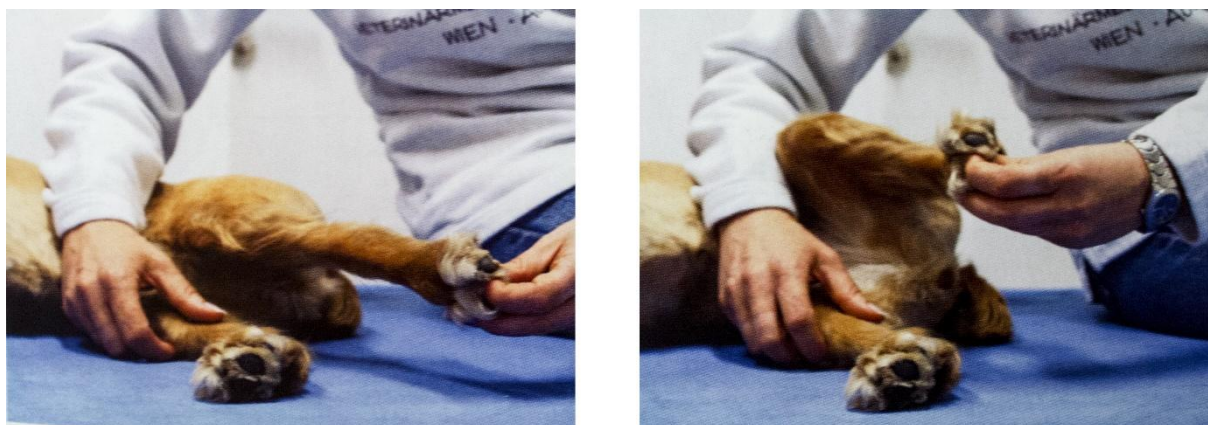Prilikom fizikalnog pregleda pacijenta postoperativno nakon osteotomije glave i vrata femura tipičan nalaz je atrofija glutealne i bedrene muskulature, često je prisutna izražena osjetljivost u području lumbosakralnog zgloba, kranijalnih bedrenih i glutealnih mišića te značajna napetost kompletne spinalne muskulature, vrata, ramena i mišića prednje noge.

Tijekom prva 3 dana nakon operacije koriste se hladni oblozi 2-3 puta dnevno po 10 minuta kako bi se ublažila bol i smanjilo otečenje u području kuka. Za opuštanje i bolju prokrvljenost masira se područje bedra i distalnog dijela zahvaćene noge te cijele kontralateralne noge, a masiramo i područje vrata i lumbosakralnog zgloba. Započinje se i segmentalna stimulacija mišića kuka TENS-om kako bi se dodatno umanjila bol. Za održavanje funkcije zgloba, rade se pasivne kretnje zasad ograničene samo na fleksiju i ekstenziju oboljelog kuka.

Kroz narednih 4 do 14 dana od operacije i dalje se preporuča masaža oboljelog i kontralateralnog uda te vrata i kralješnice. Radi se segmentalna ili lokalna stimulacija mišića kuka TENS-om. Prije pasivnih terapijskih vježbi, stavlja se topli oblog kroz barem 10 minuta. Od pasivnih vježbi u ovom periodu uvodimo vježbu „vožnje bicikla“ u ležećem i stojećem položaju te stimulaciju refleksa fleksora. Nakon vježbi obavezno se primjenjuju hladni oblozi. Vlasnici u ovom razdoblju mogu krenuti sa psom u polagane šetnje nekoliko puta dnevno, uz obavezno držanje psa na uzici.

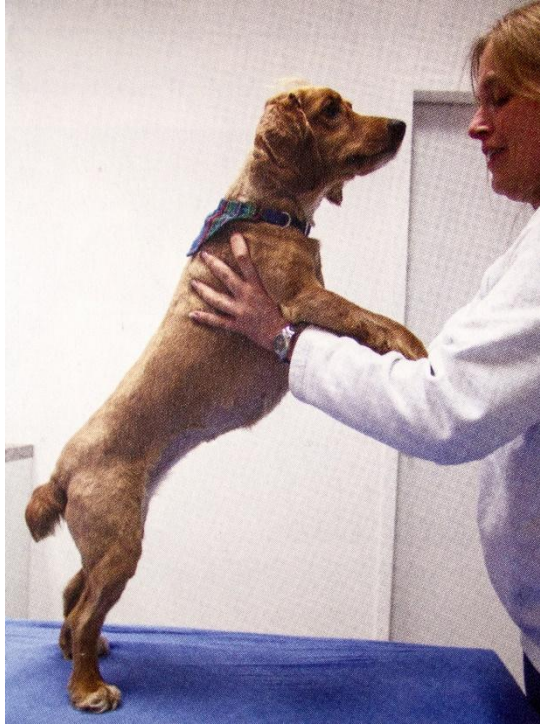Sljedećih 2 do 4 tjedna nakon operacije i dalje masiramo oboljeli i kontralateralni ud te radimo segmentalnu ili lokalnu stimulaciju mišića kuka TENS-om. Prije pasivnih vježbi stavljaju se topli, a nakon odrađenih vježbi hladni oblozi. Također, prije i nakon pasivnih terapijskih vježbi uvodimo i korištenje terapijskog ultrazvuka u trajanju od 10 do 15 minuta

intenzitetom od 0.5 - 1.5 W/cm² (prije pasivnih vježbi kontinuirano, nakon pulsno). Od pasivnih vježbi nastavljamo sa „vožnjom bicikla“ i stimulacijom refleksa fleksora (slika 10.) te istežemo oboljeli kuk kroz opseg kretnji koje su životinji ugodne i ne izazivaju bol. Započinjemo i s aktivnim vježbama, točnije izvodimo vježbu „sjedi-ustani“, hodanje preko kavaleta te kontrolirano penjanje po stepenicama. Ako je i dalje prisutna atrofija mišića oboljele noge, možemo koristiti NMES kako bi ubrzali oporavak. Hidroterapiju odnosno hodanje na podvodnoj traci ako je moguće započinjemo odmah nakon što se uklone kožni šavovi, u kratkim intervalima (npr. 2 x 2 minute) koje postupno produžujemo. Vlasnicima se također predlaže da produžuju trajanje šetnji.



Slika 10. Stimulacija refleksa fleksora (Bockstahler i sur., 2004.)

Tijekom sljedećih 5 do 8 tjedana, i dalje se koriste TENS, topli i hladni oblozi, terapijski ultrazvuk, NMES te pasivne i aktivne vježbe, u koje sad uključujemo i „plesanje“ (slika 11.). Ukoliko je napredak pacijenta zadovoljavajući, može se koristiti i traka za trčanje kako bi psa potaknuli da se kreće u kasu. Trajanje hidroterapije i dalje povećavamo u skladu s mogućnostima pacijenta, a uvodimo i plivanje ili hodanje u vodi do ramena kroz par minuta. Ukoliko je i dalje prisutna atrofija mišića oboljelu nogu možemo dodatno opteretiti utezima. Nakon 9 i više tjedana, dosadašnju fizikalnu terapiju nadopunjujemo hodanjem na traci za trčanje s uzbrdicom te prema potrebi tijekom izvođenja ostalih vježbi koristimo utege. Važno je napomenuti vlasnicima da psi kojima je rađena OGVF zbog traumatske ozljede mogu šepati sljedećih nekoliko mjeseci. Fizikalna rehabilitacija takvih pacijenata zahtijeva puno vremena i dosta strpljenja te je važno uložiti trud i u motiviranje vlasnika za nastavak fizikalne terapije (Bockstahler i sur., 2004.).

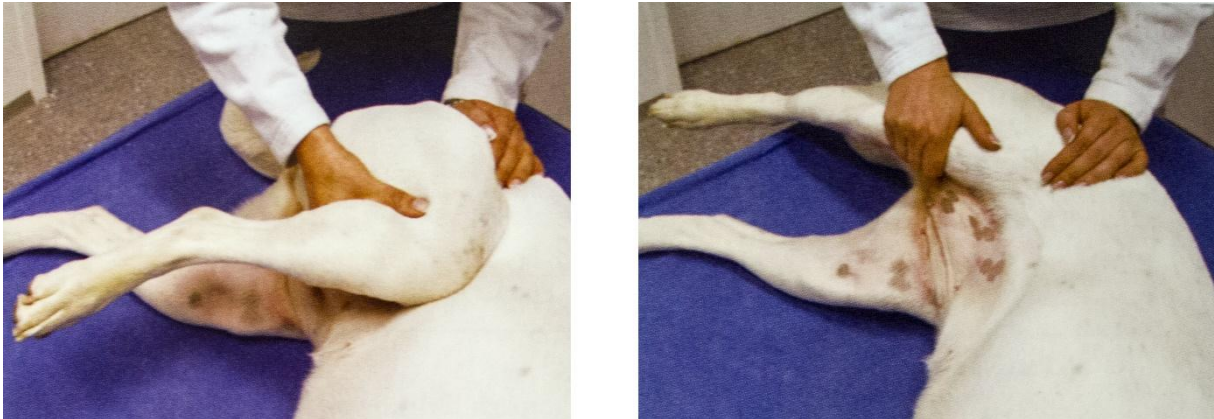

Slika 11. Prikaz izvođenja vježbe „plesanja“ (Bockstahler i sur., 2004.)

3.3.3. Koksartroza

Ciljevi fizikalne terapije kod koksartroze pasa su prije svega ublažavanje boli i grča mišića, poboljšanje kontrole mišića (jačanje mišića i fine motorike / propiocepcije), normaliziranje načina kretanja i aerobno kondicioniranje kako bi se vratila i zadržala maksimalna pokretljivost zgloba. Ublažavanje boli može se postići korištenjem terapijskog ultrazvuka, lasera, NMES-a i TENS-a, iako su zbog same građe zgloba kuka dubina prodornosti i učinkovitost lasera i ultrazvuka upitni. Masažom osim što smanjujemo bol, postupno povisujemo i prag tolerancije na bol te stimuliramo otpuštanje endorfina pod uvjetom da se masaže redovito izvode. Redovitost možemo osigurati tako da vlasnicima objasnimo osnovne tehnike masaže i potičemo ih da taj dio terapije odrađuju samostalno kod kuće. U terapiju također možemo uključiti i tople i hladne obloge koji pomažu kod ublažavanja boli a još su jedno od sredstava fizikalne terapije koje vlasnici mogu koristiti i kod kuće. Korištenje TENS-a i hidroterapije zajedno s gubitkom tjelesne težine pokazalo se kao odlična kombinacija za poboljšavanje zdravstvenog statusa pacijenata. Pasivne vježbe (slika 12.) važne su za održavanje funkcije zgloba i maksimalnog opsega kretanja jer njima

potičemo podmazivanje zglobova sinovijalnom tekućinom i osiguravamo prokrvljenost i prehranu zglobne hrskavice (Edge-Hughes, 2007.).



Slika 12. Pasivna fleksija i ekstezija kuka (Bockstahler i sur., 2004.)

3.3.3. Prijelomi

U fizikalnoj terapiji i rehabilitaciji postoperativnih pacijenata s frakturama tijekom prvih 3 tjedna nakon operacije koristimo segmentalnu stimulaciju TENS-om čija je primarna svrha ublažavanje boli. Prilikom masaže oboljele noge važno je izbjegavati dio oko reza. Masiraju se i kontralateralna noga i leđa. Ukoliko je kirurško mjesto dostupno, na njega postavljamo hladni oblog, nakon čega pažljivo radimo pasivni opseg kretanja u svim smjerovima do one razine koja je životinji ugodna i ne uzrokuje dodatnu bol. Aktivne vježbe u ovom je razdoblju najčešće bolje izbjegavati, osim laganih šetnji na uzici s kojima bi vlasnici trebali započeti što je ranije moguće. Za sprječavanje razvoja kontraktura mišića i tetiva, koristi se terapijski ultrazvuk intenziteta 1 W/cm^2 .

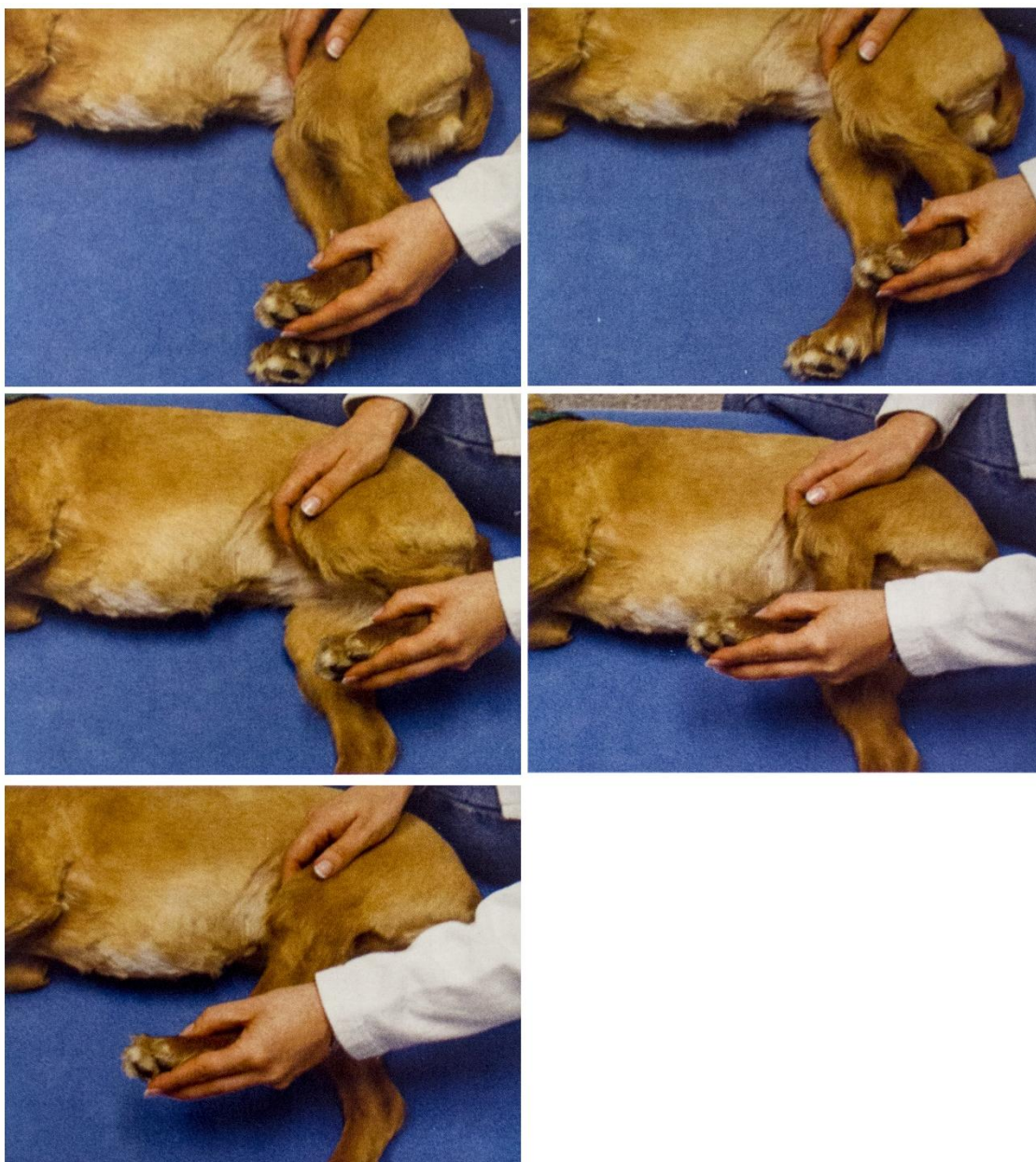
Kroz sljedećih 4 do 8 tjedana nakon operacije i dalje koristimo segmentalnu stimulaciju TENS-om te masiramo kralješnicu, oboljelu i kontralateralnu nogu. Od pasivnih vježbi osim nježnog pasivnog opsega kretanja sada možemo početi raditi i istezanja te vježbu „vožnje bicikla“ u stojećem i ležećem položaju. Od aktivnih vježbi koristimo vježbe „sjedi-ustani“ i „daj šapu“. Prije vježbi na bolno mjesto postavlja se topli oblog, a nakon vježbi hladni. Nadalje možemo uvoditi i kratke treninge hodanja na podvodnoj traci koje s vremenom produžujemo. Ako je i dalje prisutna izražena atrofija mišića oboljelog ekstremiteta napredak pokušavamo ubrzati upotrebom NMES-a, a u slučaju razvoja kontraktura koristimo terapijski ultrazvuk intenziteta $0,5 - 1 \text{ W/cm}^2$. Vlasnike potičemo na redovite polagane šetnje sa psom koje se također s vremenom produžuju.

Nakon 9 i više tjedana od operacije i dalje radimo masažu i pasivne vježbe kao i prije. Ukoliko je ROM još uvijek ograničen oboljela noga se nježno razgibava u opsegu kretnji koji je životinji ugodan. Od aktivnih vježbi i dalje radimo vježbe „sjedi-ustani“ i „daj šapu“ te uvodimo hodanje preko kavaleta. Trajanje hodanja na podvodnoj traci produžujemo u skladu s mogućnostima i napretkom pacijenta. Ukoliko je i dalje prisutna mišićna atrofija, opterećenje možemo povećati korištenjem utega. Za povećanje mišićne mase možemo koristiti i NMES. Ukoliko životinja i dalje osjeća bol na operiranom mjestu, ona se može ublažiti lokalnim TENS-om, no u tom je slučaju važno životinju dobro pregledati kako bi se utvrdili mogući uzroci boli poput osteomijelitisa ili neuspjele osteosinteze (Bockstahler i sur., 2004.).

3.3.4. Iščašenja

Ovisno o trajanju iščašenja prije terapije, tijekom fizikalnog pregleda pacijenta najčešće uočavamo atrofiju oboljelog ekstremiteta, napetost mišića noge, kaudalnog dijela kralješnice i vrata te ograničenu ekstenziju koljena i kuka. Za vrijeme imobilizacije oboljele noge primarni cilj fizikalne terapije je ublažavanje boli i napetosti mišića uzrokovanu Ehmerovim povojem. U tu svrhu primjenjuju se segmentalna stimulacija TENS-om te masaža dostupnih dijelova oboljele i kontralateralne noge. Od aktivnih vježbi u ovom se razdoblju preporučaju samo kratke šetnje na uzici.

Nakon skidanja Ehmerovog povoja počinjemo raditi na povećavanju mišićne mase oboljele noge, poboljšavanju opsega kretnji zglobova te ponovnom korištenju i opterećivanju noge. Terapiju započinjemo masažom oboljele i kontralateralne noge i kralješnice te segmentalnom stimulacijom TENS-om. Prije pasivnih vježbi na bolno mjesto postavljamo topli oblog, a nakon njih hladni. Prilikom izvođenja pasivnog opsega kretnji važno je izbjegavati pokrete koji bi mogli dovesti do ponovne luksacije, odnosno ne izvode se rotacije, abdukcija i adukcija. Od aktivnih vježbi možemo raditi vježbu „vožnje bicikla“ u stojećem i ležećem položaju (slika 13.). Može se koristiti i terapijski ultrazvuk intenziteta $0,5 \text{ W/cm}^2$. Kada procijenimo da se stanje pacijenta dovoljno poboljšalo započinjemo s kratkim hodaњem na podvodnoj traci koje postepeno produžujemo. Vlasnicima se preporuča polagano šetanje psa na uzici.



Slika 13. Prikaz izvođenja vježbe „vožnje bicikla“ u ležećem položaju (Bockstahler i sur., 2004.)

Rehabilitacija postoperativnih pacijenata donekle se razlikuje tijekom prvih 5 dana nakon operacije. Na oboljeli zglob postavljaju se samo hladni oblozi, a pasivne vježbe izvode se ovisno o tome je li psu stavljen Ehmerov povoj ili ne. Nakon vađenja kutanih šavova odnosno 1 do 3 tjedna nakon operacije fizikalno terapijski protokol isti je kao i kod konzervativnog liječenja, prilagođen individualnim potrebama i mogućnostima svakog pacijenta. Kroz 4 do 8 tjedana nakon operacije u terapiju uvodimo i polagano šetanje uzbrdo te produžujemo trajanje i povećavamo brzinu u hidroterapijskim treninzima (Bockstahler i sur., 2004.).

4. ZAKLJUČAK

Urođene i stečene bolesti kukova česte su ortopedske bolesti pasa u čije se liječenje danas sve više uključuje i upotreba fizikalne terapije. Planiranje fizikalno terapijskog protokola mora se temeljiti na postavljenoj dijagnozi, trajanju bolesti, prethodnom liječenju, kliničkom stanju pacijenta i nalazu fizikalnog pregleda. Nemoguće je sastaviti standardizirani protokol koji bi se mogao primijeniti na svakog pacijenta. Svaki protokol mora biti prilagođen individualnim potrebama pacijenta, ovisno o samoj bolesti i simptomima, karakteru životinje, dostupnim fizikalnim metodama te razini suradnje i mogućnostima vlasnika. U većini slučajeva prognostički se očekuje napredak stanja pacijenta, odnosno funkcije ekstremiteta. Izuzetak su slučajevi s komplikacijama koje su češće vezane uz primarnu dijagnozu i kiruršku intervenciju nego same fizikalno terapijske protokole.

5. LITERATURA

1. BOCKSTAHLER, B., D. LEVINE, D. MILLIS (2004.): Essential facts of physiotherapy in dogs and cats. BE VetVerlag, Germany.
2. BRKIĆ, A. (2012.): Displazija kukova. U: Veterinarski priručnik (Herak-Perković V., Ž. Grabarević, J. Kos, Ur.). Medicinska naklada, Zagreb, 1039. – 1040.
3. BRKIĆ, A. (2012.): Iščašenje kuka. U: Veterinarski priručnik (Herak-Perković V., Ž. Grabarević, J. Kos, Ur.). Medicinska naklada, Zagreb, 1048. – 1049.
4. BUTKOVIĆ, V., S. UVODIĆ, D. STANIN, B. ŠKRLIN, Z. VRBANAC, H. CAPAK (2013.): Klasifikacija displazije kukova i njezina učestalost u pasa. Hrv. Vet. Vjesnik 21., 41. – 47.
5. DAVIDSON, J.R., S. C. KERWIN, D. L. MILLIS (2005.): Rehabilitation for the orthopedic patient. Vet. Clin. Small. Anim. 35., 1357. – 1388.
6. DENNIS, R., R. M. KIRBERGER, F. BARR, R. H. WRIGLEY (2010.): Handbook of small animal radiology and ultrasound. Second edition. Elsevier Limited, London.
7. EDGE-HUGHES, L. (2007.): Hip and sacroiliac disease: Selected disorders and their management with physical therapy. Clin. Tech. Small. Anim. Pract. 22., 183. – 194.
8. KÖNIG, H. E., H.-G. LIEBICH (2009.): Zdjelčni ud (*membrum pelvinum*). U: Anatomija domaćih sisavaca (Zobundžija, M., K. Babić, V. Gjurčević Kantura, Ur.). Naklada Slap, Republika Hrvatska, 225. – 286.
9. MATIČIĆ, D. (2012.): Prijelomi kosti. U: Veterinarski priručnik (Herak-Perković V., Ž. Grabarević, J. Kos, Ur.). Medicinska naklada, Zagreb, 1051. – 1053.
10. MILLIS, D. L., D. LEVINE, R. A. TAYLOR (2004.): Canine rehabilitation and physical therapy. Elsevier, USA.
11. ROBINSON, R. (1992.): Legg-Calve-Perthes disease in dogs: genetic aetiology. J. Small. Anim. Pract. 33., 275. – 276.
12. ŠEHIĆ, M. (2014.): Fizikalna terapija i rehabilitacija pasa. Veterinarski fakultet, Zagreb.
13. ŠEHIĆ, M. (2000.): Osteoartropatije u domaćih životinja. Skener studio, Zagreb.
14. TOBIAS, K. M., S. A. JOHNSTON (2012.): Veterinary surgery: Small animal. Vol. I. Saunders Elsevier, Canada.
15. VIDOVIĆ, J., D. CAPAK, H. CAPAK (2015.): Aseptična nekroza glave i vrata bedrene kosti u pasa. Vet. Stanica 46., 503. – 510.

6. SAŽETAK

Ana Štuhec

Fizikalno terapijski protokoli u rehabilitaciji bolesti kukova pasa

Rehabilitacija ortopedskih bolesti jedno je od najznačajnijih područja fizikalne terapije pasa. Velik broj ortopedskih bolesti čine bolesti kukova, od kojih se u pasa najčešće javljaju displazija kukova, Legg-Calve-Perthesova bolest, koksartroza, luksacija kuka te različite frakture. Za dijagnostiku ovih bolesti najvažniji je temeljiti klinički pregled te rendgenografska pretraga.

U fizikalnoj terapiji i rehabilitaciji bolesti kukova pasa primjenjuju se različite metode koje uključuju masažu, terapijske vježbe, hidroterapiju, toplinsku terapiju, elektroterapiju i terapijski ultrazvuk. Prije početka fizikalne terapije obavezno se obavlja specijalistički fizikalni pregled pacijenta. Fizikalna terapija može se koristiti kao zaseban oblik konzervativnog liječenja određenih bolesti poput displazije kukova, Legg-Calve-Perthesove bolesti i koksartroze, ili kao dio postoperativne terapije pacijenta radi bržeg oporavka i povratka maksimalne funkcije oboljelog zgloba ili ekstremiteta. Za svaku od ovih bolesti određuje se zaseban fizikalno terapijski protokol koji se potom prilagođava svakom individualnom pacijentu. Važno je za vrijeme trajanja fizikalne terapije i rehabilitacije redovito pratiti zdravstveno stanje i napredak pacijenta te prema potrebi prilagoditi ili promijeniti pojedine metode korištene u terapiji.

Ključne riječi: kukovi, rehabilitacija, terapijski protokol, pas

7. SUMMARY

Ana Štuhec

Physical therapy protocols in rehabilitation of hip diseases in dogs

Rehabilitation of orthopedic diseases is one of the most important areas of physical therapy. Some of the most common orthopedic diseases in dogs are diseases of the hip, such as hip dysplasia, Legg-Calve-Perthes disease, coxarthrosis, hip luxation and various fractures. A thorough clinical examination and radiographic imaging are the most important steps in diagnosing these diseases.

Methods used in physical therapy and rehabilitation of hip diseases in dogs include massage therapy, therapeutic exercises, hidrotherapy, thermotherapy, electrical stimulation and therapeutic ultrasound. Before starting physical therapy, it is essential to perform a physical evaluation of the patient. Physical therapy can be used as a form of conservative therapy for diseases such as hip dysplasia, Legg-Calve-Perthes disease and coxarthrosis, or as part of postoperative treatment to speed up recovery and regain maximum function of the affected joint or limb. Every one of these diseases has a specific physical therapy protocol which is further adjusted to every individual patient. It is important to keep track of the patients health status and progress during physical therapy, and to accordingly modify or change certain methods used in the therapy.

Key words: hips, rehabilitation, therapy protocol, dog

8. ŽIVOTOPIS

Rođena sam 8. siječnja 1990. godine u Zagrebu. Nakon završene osnovne škole (II. Osnovna škola), upisala sam Prvu gimnaziju u Varaždinu. Maturirala sam 2008. godine s odličnim uspjehom te sam te iste godine upisala Veterinarski fakultet u Zagrebu. Apsolvent sam postala 2016. godine.

Tijekom 2014. godine volontirala sam u Ambulanti za fizikalnu terapiju Zavoda za rendgenologiju, ultrazvučnu dijagnostiku i fizikalnu terapiju Veterinarskog fakulteta u Zagrebu. Za vrijeme rada u ambulanti razvila sam veliki interes za fizikalnu terapiju i želju da se nakon završetka studija i sama time bavim.