

Topografsko-klinički značaj unutarnje prsne arterije u psa

Špoljarić, Tomislav

Master's thesis / Diplomski rad

2017

Degree Grantor / Ustanova koja je dodijelila akademski / stručni stupanj: **University of Zagreb, Faculty of Veterinary Medicine / Sveučilište u Zagrebu, Veterinarski fakultet**

Permanent link / Trajna poveznica: <https://um.nsk.hr/um:nbn:hr:178:187583>

Rights / Prava: [In copyright](#) / [Zaštićeno autorskim pravom.](#)

Download date / Datum preuzimanja: **2025-03-13**



Repository / Repozitorij:

[Repository of Faculty of Veterinary Medicine -
Repository of PHD, master's thesis](#)



SVEUČILIŠTE U ZAGREBU
VETERINARSKI FAKULTET

Tomislav Špoljarić

**TOPOGRAFSKO – KLINIČKI ZNAČAJ
UNUTARNJE PRSNE ARTERIJE U PSA**

Diplomski rad

Zagreb, 2017.

Zavod za anatomiju, histologiju i embriologiju

Predstojnik: prof. dr. sc. Damir Mihelić

Mentorica: Izv. prof. dr. sc. Tajana Trbojević Vukičević

Komentor: dr.sc. Ivan Alić, dr. med. vet.

Članovi povjerenstva za obranu diplomskog rada:

1. Izv. prof. dr. sc. Martina Đuras
2. Izv. prof. dr. sc. Snježana Kužir
3. Izv. prof. dr. sc. Tajana Trbojević Vukičević
4. Doc. dr. sc. Nika Brkljača Bottegaro (zamjena)

ZAHVALA

Prije svega zahvaljujem se svojim roditeljima Dubravki i Damiru te obitelji, posebno baki Ani i stricu Zvonimiru, koji su mi tokom svih godina studija pružili bezuvjetnu podršku i omogućili pohađanje Veterinarskog fakulteta u Zagrebu. Nadalje zahvaljujem mentorici izv. prof. dr. sc. Tajani Trbojević Vukičević i komentoru dr.sc. Ivanu Aliću, dr. med. vet. na pomoći i savjetima u pisanju diplomskog rada, kao i kolegici Kim Korpes na pomoći u izradi shematskih prikaza.

Popis korištenih kratica

- a. axillaris: pazušna arterija
 - a. cervicalis superficialis: površinska vratna arterija
 - a. epigastrica caudalis: kaudalna epigastrična arterija
 - a. epigastrica cranialis: kranijalna epigastrična arterija
 - a. epigastrica cranialis superficialis: površinska kranijalna epigastrična arterija
 - a. intercostalis dorsalis: dorzalna međurebrena arterija
 - a. musculophrenica: ošitno-mišićna arterija
 - a. pericardiacophrenica: osrčno-ošitna arterija
 - a. subclavia: potključna arterija
 - a. thoracica interna: unutarnja prsna arterija
 - a. thoracica lateralis: postrana prsna arterija
 - m. rectus abdominis: ravni trbušni mišić
 - m. transversus abdominis: poprečni trbušni mišić
 - m. transversus thoracis: poprečni prsni mišić
 - r. intercostalis: međurebrena grana
 - rr. intercostales ventrales: ventralne međurebrene grane
 - rr. mammarici: mamarne grane
 - rr. perforantes: perforacijske grane
 - rr. phrenici: ošitne grane
 - rr. sternales: sternalne grane
- Cf (*lat. Canis familiaris*)

Popis priloga

Slika 1. Shematski prikaz toka unutrašnje prsne arterije Cf1 - Cf10. Pogled s lijeve strane životinje. Ukoliko postoji razlika između lijeve i desne strane slovo L označava ogranak arterije s lijeve strane dok slovo D ogranak s desne strane životinje.

Slika 2. Shematski prikaz toka unutrašnje prsne arterije Cf11 – Cf20. Pogled s lijeve strane životinje. Ukoliko postoji razlika između lijeve i desne strane slovo L označava ogranak arterije s lijeve strane dok slovo D ogranak s desne strane životinje.

Slika 3. Fotografija s anatomske sekcije unutarnje prsne arterije. Lateralni pogled na lijevu unutrašnju arteriju in situ (a), mjerenje udaljenosti od prsne kosti (b), lateralni pogled na desnu unutrašnju arteriju nakon odvajanja prsne kosti od trupa životinje (c) i dorzalni pogled na prsnu kost psa Cf 1.

Slika 4. Fotografija s anatomske sekcije unutarnje prsne arterije. Dorzalni (a) i lateralni pogled na prsnu kost psa Cf3.

Tablica 1. Pasma, veličina, spol i dob pasa korištenih u ovom istraživanju.

Tablica 2. Udaljenost unutrašnje prsne arterije od medijane ravnine prsne kosti izražena u cm, s lijeve (L) i desne (D) strane životinje. S ciljem lakšeg snalaženja, različitim bojama u tablici označena je pripadnost pasa pojedinoj skupini: plavom bojom označena je skupina „veliki pas“, ružičastom bojom skupina „srednji pas“ te zelenom bojom skupina „mali pas“.

SADRŽAJ

1. UVOD.....	1
2. PREGLED DOSADAŠNJIH ISTRAŽIVANJA.....	3
3. MATERIJALI I METODE.....	6
4. REZULTATI.....	8
5. RASPRAVA.....	15
6. ZAKLJUČCI.....	17
7. LITERATURA.....	18
8. SAŽETAK.....	20
9. SUMMARY.....	21
10. ŽIVOTOPIS.....	22

1. UVOD

Krvožilni sustav jedan je od najvažnijih sustava u tijelu ljudi i životinja. Tome u prilog ide i činjenica da se upravo ovaj sustav razvija vrlo rano tijekom ranog embrionalnog razvoja iz stanica mezodermalnog podrijetla. Zahvaljujući bujanju mezenhimskih i mezodermalnih stanica u ranoj embriogenezi odnosno vaskulogenezi, vrlo rano dolazi do razvoja izrazito komplicirane krvožilne mreže koja nastaje takozvanim pupanjem. Upravo zbog ovakvog načina razvoja, krvne žile podliježu brojnim anatomskim varijacijama koje su manje ili više opisane u literaturi, prvenstveno humanoj.

Poznavanje i razumijevanje krvožilnog sustava, neobično je važno, ne samo tijekom učenja gradiva iz anatomije i kliničke anatomije, nego je daleko važnije tijekom rada u struci i izvođenja kliničkih zahvata. Iako su svi udžbenici iz anatomije pisani i usklađeni prema Nomina Anatomica Veterinaria (2012.), u tijelu životinja, ali i ljudi postoje brojne anatomske varijacije s kojima se kliničari susreću tijekom zahvata. Zbog specifičnog načina razvoja, ali i zbog velikog broja krvnih žila u tijelu odrasle jedinke, najveća je vjerojatnost varijacija upravo u ovom organskom sustavu. Vođen ovom idejom, ali i iskazanom potrebom kolega s klinika, ovo je istraživanje napravljeno kako bi se utvrdio topografski položaj unutarnje prsne arterije u psa (*a. thoracica interna*), njezine anatomske varijacije te udaljenost krvne žile od medijane linije prsne kosti.

Unutarnja prsna arterija je treća grana potključne arterije (*a. subclavia*), usmjerena kaudalno s unutrašnje strane prsne kosti; daje segmentne grane za međurebrene prostore i završava u visini ošita, gdje se dijeli u ošitno-mišićnu (*a. musculophrenica*) i kranijalnu epigastričnu arteriju (*a. epigastrica cranialis*) (KÖNIG i LIEBICH, 2009.). Kolateralne grane uključuju sitne grane za pleuru, timus i perikard, perforacijske grane za prsne mišiće i prsne mliječne žlijezde te ventralne međurebrene arterije (DYCE i sur., 2010.).

Budući da u literaturi nedostaju podaci o topografskom položaju unutarnje prsne arterije u psa, za potrebe ovoga istraživanja napravljena je anatomska sekcija na 20 pasa. Iako je istraživanje napravljeno na relativno malom uzorku životinja, rezultati istraživanja pokazuju veliki postotak anatomske varijacije koje, zbog svog topografskog položaja, imaju veliku važnost u kliničkoj anatomiji i prije svega u kirurgiji.

U tu svrhu postavljena je i sljedeća hipoteza: topografski položaj unutarnje prsne arterije utječe na izvedivost kirurških zahvata u ventralnom dijelu prsne šupljine.

Kako bi se testirala hipoteza postavljeni su sljedeći ciljevi:

1. Opisati položaj unutarnje prsne arterije u 20 pasa
2. Opisati anatomske varijacije unutarnje prsne arterije i njihovu učestalost
3. Opisati klinički značaj pojedine varijacije tijekom operativnih zahvata ventralnog dijela prsne šupljine
4. Shematski prikazati položaj arterije pomoću računalnog programa (Xara Photo & Graphic Designer 2013)

2. PREGLED DOSADAŠNJIH ISTRAŽIVANJA

U pasa, unutarnja prsna arterija (a. thoracica interna) se odvaja od potključne arterije (a. subclavia) nasuprot površinske vratne arterije (a. cervicalis superficialis), nakon čega se usmjerava ventrokaudalno u kranijalni medijastinum te nestaje u dubini sve do kranijalnog ruba poprečnog prsnog mišića (m. transversus thoracis) (EVANS i DeLAHUNTA, 2004.). Njezine su grane osrčno-ošitna arterija (a. pericardiacophrenica) te timusne (rami thymici), medijastinalne (rami mediastinales), perforacijske (rami perforantes (sternales, mammarii)) i ventralne međurebrene (rami intercostales ventrales) grane (SCHALLER, 2007.; NAV, 2012.). Završava podjelom u blizini prihvata rebrenog luka i prsne kosti. Ošitno-mišićna arterija (a. musculophrenica) se usmjerava kaudodorzalno u kut između ošita i lateralne prsne stijenke, odnosno slijedi lateralni priхват ošita, vaskularizira ošit i daje ventralne međurebrene arterije za posljednje kaudalne međurebrene prostore (DYCE i sur., 2010.). Kranijalna epigastrična arterija (a. epigastrica cranialis) je deblja završna grana unutarnje prsne arterije, usmjeruje se kaudalno po stijenci trbuha u ovojnici ravnog trbušnog mišića (m. rectus abdominis) i tvori anastomoze s kaudalnom epigastričnom arterijom (a. epigastrica caudalis) (KÖNIG i LIEBICH, 2009.).

U kuja, prve tri kranijalne (prsne) mliječne žlijezde kraniolateralno vaskularizira postrana prsna arterija (a. thoracica lateralis) kao grana pazušne arterije (a. axillaris), dok dublji dio žlijezde vaskulariziraju perforacijske grane međurebrenih arterija i kranijalne površinske epigastrične arterije (a. epigastrica cranialis superficialis (grane a. thoracicae interne) (DYCE i sur., 2010.).

Nakon odvajanja od potključne arterije (a. subclavia), unutarna prsna arterija ulazi u prsnu šupljinu medijalno od prvog rebra, nakon čega zakreće ventrokaudalno u subpleuralni položaj i ponire na ventralni dio prsnog koša te u razini treće sternebre ulazi u poprečni prsni mišić (m. thoracis transversus) kojega prožima sve do ošita. Cijelom dužinom svog toka u svakom međurebrenom prostoru daje ventralnu međurebrenu granu (r. intercostalis ventralis) koji ide dorzalno uz kaudalni rub rebra i anastomozira s dorzalnom međurebrenom arterijom (a. intercostalis dorsalis). Uz navedenu vaskularizaciju ventralnog dijela lateralne stijenke prsnog koša, sudjeluje i u vaskularizaciji ventralne stijenke prsnog koša svojim perforacijskim granama (rr. perforantes), koji prolaze kroz međurebrene prostore blizu prsne kosti dajući sternalne (rr. sternales) i mamarne (rr. mammarici) grane kod pasa i svinja (NICKEL i sur., 1981.).

U pasa, unutarnja prsna arterija se dijeli na ošitno-mišićnu (a. musculophrenica) i kranijalnu epigastričnu arteriju (a. epigastrica cranialis) u razini osmog međurebrenog prostora (NICKEL i sur., 1981.; SCHALLER, 2007.; NAV, 2012.).

Ošitno-mišićna arterija (a. musculophrenica) slijedi rebreni luk kaudodorzalno i otprilike za širinu međurebrenog prostora od svog početka perforira pars costalis ošita. Nakon toga se nastavlja subperitonealno između digitacija početka pars costalis ošita s jedne strane i poprečnog trbušnog mišića (m. transversus abdominis) s druge. U mesojeda se pruža do 11. rebra. Također daje ventralne međurebrene grane (rr. intercostales ventrales). Ventralno usmjerene grane opskrbljuju dijelove trbušne muskulature u regio hypochondriaca, a medijalno usmjerene ošitne grane (rr. phrenici) vaskulariziraju ošit (SISSON i GROSSMAN, 1956.; NICKEL i sur., 1981.; SCHALLER, 2007.; NAV, 2012.).

U području prsnog koša izvodi se nekoliko kirurških zahvata, među kojima svakako treba izdvojiti torakocentezu kao dijagnostički i terapijski postupak koji se koristi za evakuaciju zraka ili pleuralnih izljeva iz pleuralne šupljine. Nakon aseptičke pripreme i lokalne infiltracije anestetikom pristupa se torakocentezi u sedmom ili osmom međurebrenom prostoru. Kod sumnje na pneumotoraks, punkcija se izvodi na prijelazu srednje u dorzalnu trećinu međurebrenog prostora, dok se kod sumnje na tekućinu punkcija izvodi na prijelazu srednje u ventralnu trećinu međurebrenog prostora (VNUK, 2009.). Iгла za punkciju uvodi se uz kranijalni rub rebra kako bi se izbjegle krvne žile i živci, u području sedmog ili osmog međurebrenog prostora (BEDRICA, 2012.). WONG (2008.) opisuje aspiraciju pneumotoraksa u dorzalnoj trećini prsnog koša između sedmog i devetog međurebrenog prostora, dok za aspiraciju tekućine predlaže ventralnu trećinu sedmog ili osmog međurebrenog prostora. Osim topografskog položaja izvođenja kirurškog zahvata, autor navodi da prilikom zahvata posebnu pažnju treba obratiti na položaj unutarnje prsne arterije koja se usmjerava u kraniokaudalnom smjeru, na prijelazu koštanog u hrskavični dio rebra. Osim u sedmom ili osmom međurebrenom prostoru, nefiziološka tekućina iz prsnog koša može se prikupiti i pristupom u ventralnom dijelu prsnog koša na području od trećeg (ili četvrtog) do sedmog međurebrenog prostora, pri čemu je životinja smještena u sternalni položaj. Zrak nakupljen u prsnoj šupljini punktiramo u sredini prsnog koša, pri čemu je životinja smještena u lateralni položaj (TOBIAS i JOHNSTON, 2012.).

Tumori mliječne žlijezde u kuja čine 25% svih tumora i više od 50% svih tumora pasa s pasminskom (kokeri i bostonski terijer) i dobnom predispozicijom u starijih životinja.

GRABAREVIĆ (2002.) navodi kako od tumora mliječne žlijezde boluju gotovo isključivo kuje, dok se ekstremno rijetko (0,5 – 1%) mamarne neoplazme javljaju u mužjaka. Nastanak mamarnih neoplazmi kuja može se prevenirati ovariotomijom ili ovariohisterektomijom prije prvog estrusa, u dobi do 6 mjeseci (GRABAREVIĆ, 2002.), dok se ovariohisterektomijom nakon drugog estrusa značajno povećava postotak bolesti (McGAVIN i ZACHARY, 2009.). Prilikom kirurškog zahvata najčešće se radi regionalna ili unilateralna mastektomija. Ukoliko se radi o tumorima u području prsnog koša, za izvođenje ovoga zahvata potrebno je ligirati unutarnju prsnu arteriju i kranijalnu epigastričnu arteriju (SLATTER, 2002.).

3. MATERIJALI I METODE

U svrhu ovog istraživanja provedena je analiza rezultata anatomske sekcije unutarnje prsne arterije u psa (a. thoracica interna). Sekcija je napravljena na lešinama pasa konzerviranih 4% vodenom otopinom formaldehida, korištenih za potrebe nastave iz predmeta „Anatomija s organogenezom domaćih životinja II“ u Zavodu za anatomiju, histologiju i embriologiju Veterinarskog fakulteta Sveučilišta u Zagrebu. U razdoblju od 2012. do 2015. godine za potrebe nastave korišteno je 46 pasa. Međutim, zbog topografskog položaja arterije, tijekom uklanjanja rebara, što je obavezan dio praktične nastave, često dolazi do oštećenja unutarnje prsne arterije te je stoga precizna anatomska sekcija napravljena na 20 pasa različite dobi, spola i pasmine. (Tablica 1). Oznaka pojedine životinje je Cf (*lat. Canis familiaris*).

Pristup do unutarnje prsne arterije omogućen je preciznom anatomsom sekcijom i uklanjanjem vanjskih i unutarnjih međurebrenih mišića. Poprečni mišić prsnog koša nije smetao pristupu do krvnih žila. Nalaz je fotografiran, a položaj i tok unutarnje prsne arterije detaljno su opisani. Opisi toka unutarnje prsne arterije poslužili su za izradu shematskih prikaza anatomske varijacije pomoću računalnog programa Xara Photo & Graphic Designer 2013.

Udaljenost unutarnje prsne arterije od medijane ravnine prsne kosti mjerena je pomičnim mjerkama „VIN“ (Poljska) i „TESA“ (Švicarska), a dobivene su vrijednosti zaokruživane na točnost od 0,02 mm.

Ovo istraživanje odobreno je Odlukom Povjerenstva za etiku u veterinarstvu Veterinarskog fakulteta Sveučilišta u Zagrebu (odluka Fakultetskog vijeća klasa: 640-01/16-17/23, ur. broj: 251-61-01/139-16-2, 17. ožujka 2016.).

Tablica 1. Pasma, veličina, spol i dob pasa korištenih u istraživanju.

Oznaka životinje	Pasma	Veličina	Spol	Dob
Cf 1	rotvajler	veliki	mužjak	vrlo stara
Cf 2	engleski seter	veliki	mužjak	stara
Cf 3	njufaundlender	veliki	ženka	stara
Cf 4	bordoška doga	srednji	ženka	stara
Cf 5	rotvajler	veliki	mužjak	vrlo stara
Cf 6	križanac	veliki	mužjak	vrlo stara
Cf 7	križanac	srednji	ženka	stara
Cf 8	bernski planinski pas	veliki	ženka	mlada
Cf 9	križanac u tipu ovčara	srednji	mužjak	vrlo stara
Cf 10	njemački ovčar	srednji	ženka	stara
Cf 11	njufaundlender	veliki	mužjak	vrlo stara
Cf 12	križanac u tipu škotskog ovčara	veliki	ženka	vrlo stara
Cf 13	njemački bokser	veliki	mužjak	vrlo stara
Cf 14	engleski koker španijel	srednji	mužjak	mlada
Cf 15	mješanac u tipu vuka	srednji	ženka	mlada
Cf 16	brak jazavčar	mali	ženka	stara
Cf 17	križanac	mali	mužjak	stara
Cf 18	zapadnoškotski bijeli terijer	srednji	ženka	stara
Cf 19	pudl	mali	ženka	stara
Cf 20	križanac	mali	ženka	mlada

4. REZULTATI

Precizna anatomska sekcija napravljena je na 20 pasa različite dobi, spola i pasmine. Životinje su, prema veličini tijela, podijeljene u tri osnovne skupine: veliki, srednji i mali pas (Tablica 1.). U skupini veliki pas nalazi se 9 (45%) životinja, srednjih pasa je 7 (35%) dok se u skupini mali pas nalazi svega 4 (20%) životinje. Prema spolu, u ovom istraživanju bilo je 11 ženki (55%) i 9 mužjaka (45%). Radi jednostavnijeg prikaza topografskog položaja unutarnje prsne arterije podaci za svaku životinju shematski su prikazani. Na shemama je prikazan pogled na životinju s lijeve strane tijela (Slika 1 i 2). Ukoliko unutarnja prsna arterija ima svoje ogranke bilateralno (s lijeve i desne strane) nije dodatno naznačeno u prikazu, ali ukoliko životinja ima različit izgled varijacija onda je to naznačeno slovima D (desno) i L (lijevo).

U Tablici 2. prikazana je izmjerena udaljenost unutarnje prsne arterije od medijane ravnine prsne kosti za svaku pojedinu životinju.

Najjednostavniji anatomski položaj i građu nalazimo u samo dva (10%) psa (Cf 1 i 2) u kojih se unutarnja prsna arterija spušta u dorzo-ventralnom smjeru od prvog međurebrenog prostora i usmjerava se kaudalno pri čemu ne daje dodatne ogranke (Slika 3).

Složeniji anatomski položaj i građu nalazimo u šesnaest (80%) pasa. U ovoj skupini životinja od unutarnje prsne arterije odvaja se ogranak koji se usmjerava dorzalno u određenom međurebrenom prostoru. Samo u jednog psa (Cf 6) ogranak se odvaja unilateralno s desne strane tijela u 8. međurebrenom prostoru. Nadalje, u dva psa (Cf 8 i 16) dodatni ogranak odvaja se u 7. međurebrenom prostoru s desne strane tijela, dok se s lijeve strane tijela odvaja u 8. međurebrenom prostoru. U sedam pasa (Cf 10, 11, 12, 13, 14, 15 i 20) dodatni ogranak odvaja se u 8. međurebrenom prostoru, pri čemu se razlikuje njegov topografski položaj. U pet pasa ove skupine (Cf 10, 11, 14, 15 i 20) ogranak se usmjerava prema kranijalnom rubu 9. rebra, u jednog psa (Cf 12) nalazi se u sredini međurebrenog prostora, a u psa (Cf 13) nalazi se uz kaudalni rub 8. rebra.

Dodatni ogranak bilateralno se odvaja se u 7. međurebrenom prostoru u jednog psa (Cf 19) i usmjerava se prema kranijalnom rubu 8. rebra. Vrlo slično, ali u 6. međurebrenom prostoru dodatni ogranak se odvaja u psa Cf 17. U psa Cf 18 dodatni ogranak odvaja se s lijeve strane tijela u 7. međurebrenom prostoru, a s desne strane u 8. međurebrenom prostoru što je inverzija u odnosu na pse Cf 8 i 16.

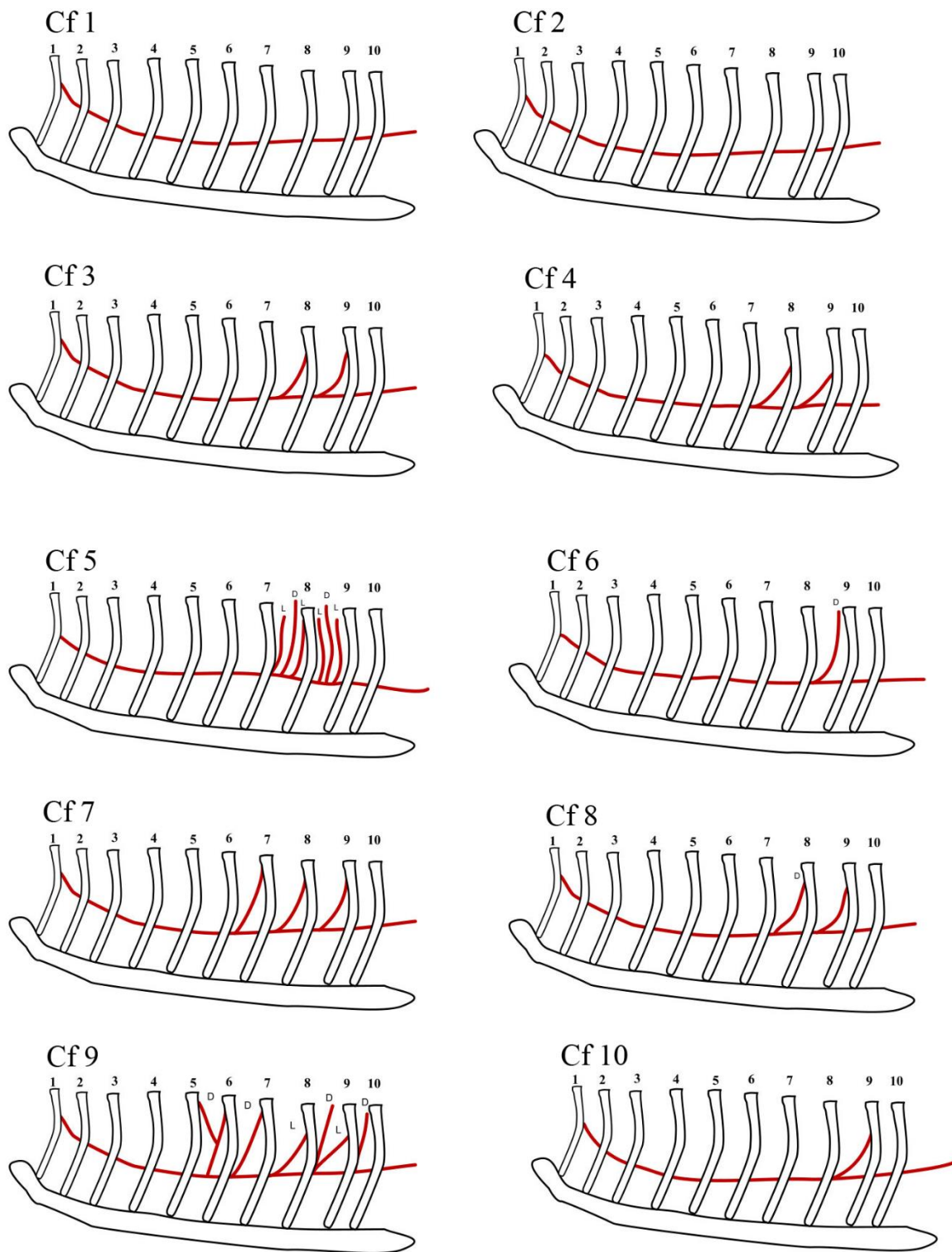
U dva psa (Cf 3 i 4) bilateralno se odvajaju dvije krvne žile i to u 7. i 8. međurebrenom prostoru (Slika 4), dok se samo u jednog psa (Cf 7) bilateralno odvajaju tri krvne žile, u 6., 7. i 8. međurebrenom prostoru.

Izrazito kompliciranu građu i veći broj anastomoza nalazimo u dva (10%) psa Cf 5 i Cf 9. U psa Cf 5 s lijeve strane tijela u 7. i 8. međurebrenom prostoru odvajaju se dva ogranka, pri čemu se jedan nalazi uz kaudalni rub kranijalnijeg rebra, a drugi uz kranijalni rub kaudalnijeg rebra. S desne strane tijela u sredini 7. i 8. međurebrenog prostora odvaja se po jedan ogranak. U psa Cf 9 s lijeve strane tijela odvajaju se po jedan ogranak u 7. i 8. međurebrenom prostoru i usmjeravaju se prema kaudalnijem rebru. S desne strane tijela po jedan ogranak odvaja u 5., 6., 8. i 9. međurebrenom prostoru, pri čemu se ogranak u 5. međurebrenom prostoru račva na dva ogranka od kojih se jedan usmjerava prema kaudalnom rubu 5. rebra, a drugi prema kranijalnom rubu 6. rebra.

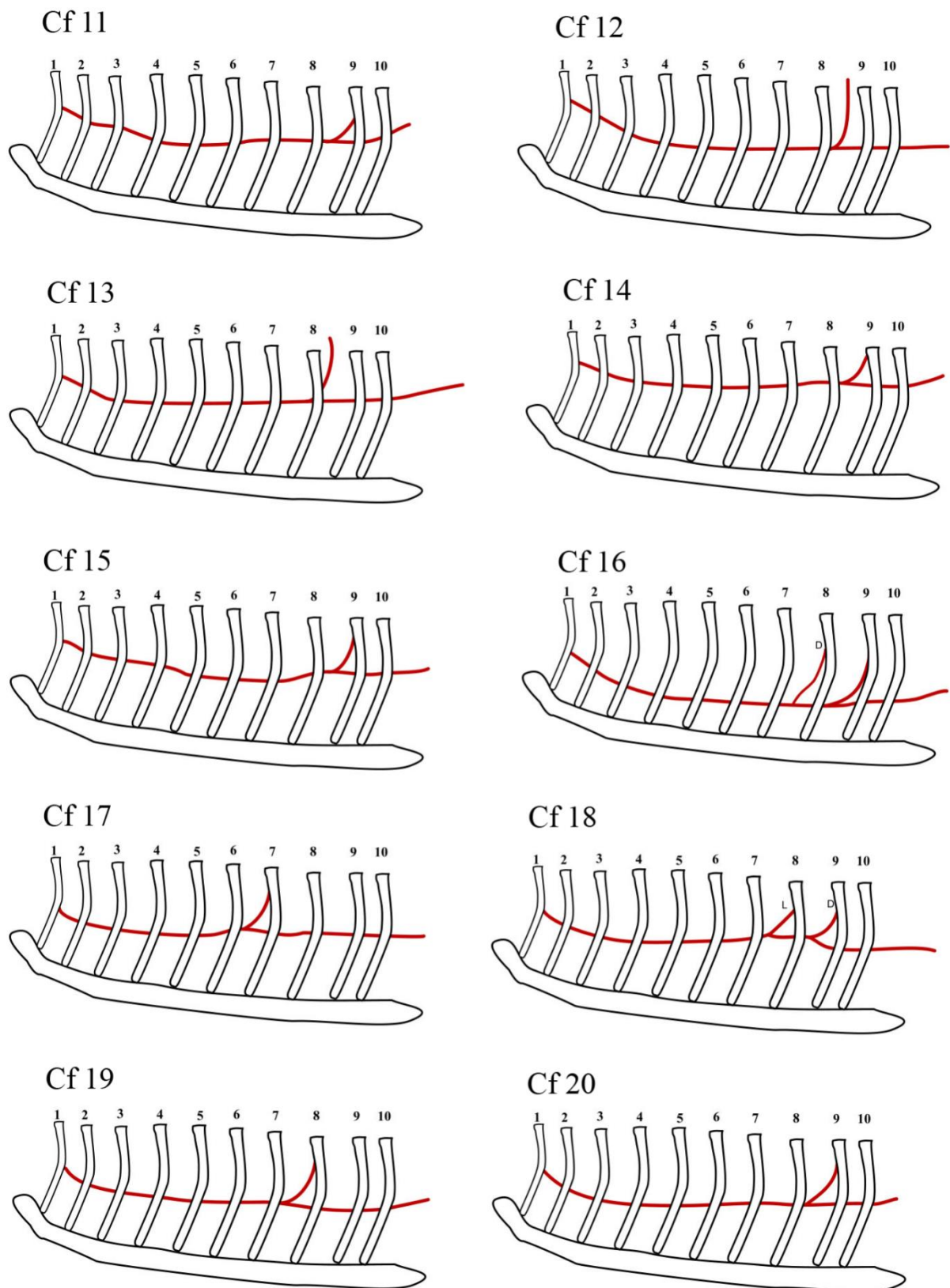
U Tablici 2. prikazani su rezultati bilateralnog mjerenja udaljenosti unutarnje prsne arterije u svakom međurebrenom prostoru od medijane ravnine prsne kosti. Budući da za neke životinje nije bilo moguće izmjeriti vrijednosti u pojedinim međurebrenim prostorima označeni su s crticom “-“. U najbrojnijoj skupini „veliki pas“ vrijednosti se u prosjeku kreću od 3,5-4,0 cm u prvom međurebrenom prostoru i kaudalno se spuštaju do posljednjeg međurebrenog prostora na 2,5-3,0 cm. U skupini „srednji pas“ vrijednosti se kreću od 3,0-3,8 cm u prvom međurebrenom prostoru do 1,9-2,5 cm u posljednjem međurebrenom prostoru. Naposljetku, u skupini „mali pas“ vrijednosti se kreću u prosjeku od 1,9-2,0 cm u prvom međurebrenom prostoru do 1,5-1,9 cm u posljednjem međurebrenom prostoru.

Tablica 2. Udaljenost unutrašnje prsne arterije od medijane ravnine prsne kosti izražena u cm, s lijeve (L) i desne (D) strane životinje. S ciljem lakšeg snalaženja, različitim bojama u tablici označena je pripadnost pasa pojedinoj skupini: plavom bojom označena je skupina „veliki pas“, ružičastom bojom skupina „srednji pas“ te zelenom bojom skupina „mali pas“.

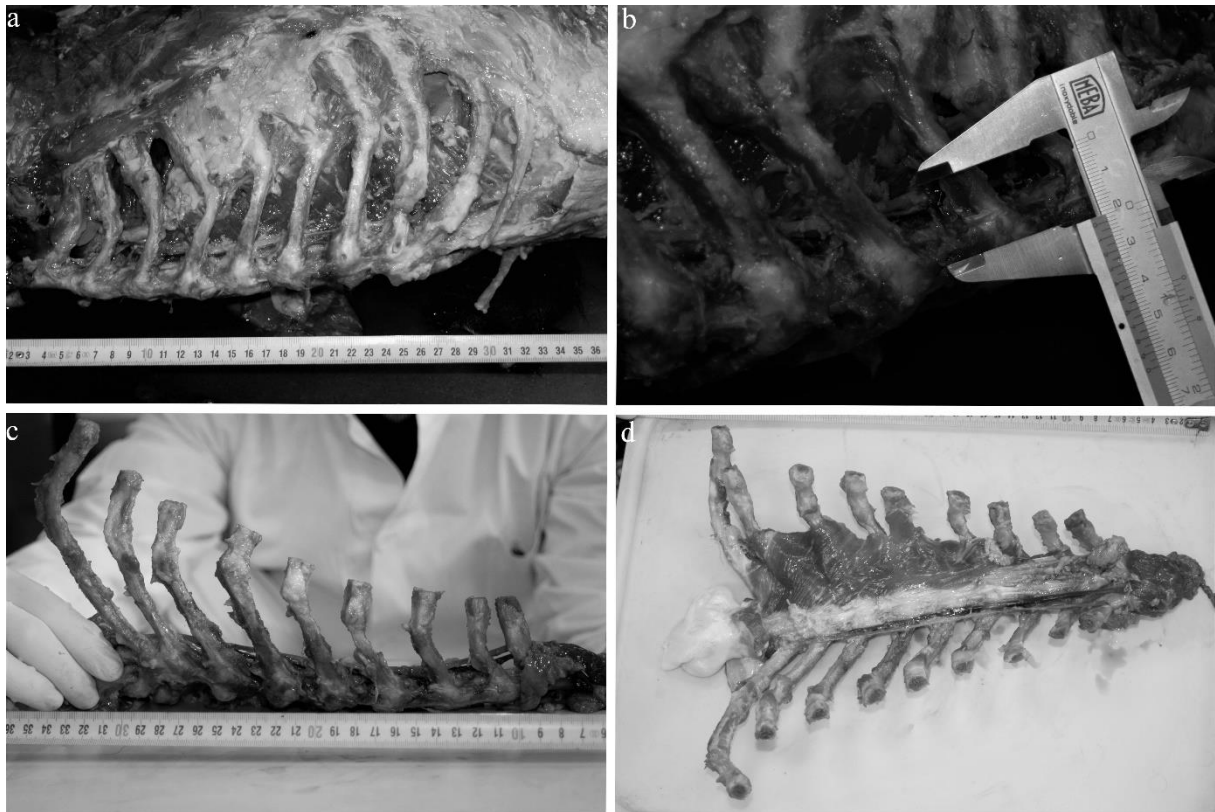
Pas	Strana tijela	Medurebreni prostor								
		1	2	3	4	5	6	7	8	9
Cf1	L	3,4	3,2	3,0	3,0	3,0	3,0	2,9	-	-
	D	3,3	2,8	2,6	2,6	2,6	2,6	2,4	2,2	2,0
Cf2	L	4,0	3,7	2,6	2,6	2,5	2,5	2,5	2,0	2,1
	D	4,0	3,5	3,5	2,8	2,6	2,5	2,5	2,0	2,0
Cf3	L	3,8	3,4	3,2	2,8	2,6	2,6	3,1	3,2	3,2
	D	3,9	3,3	2,9	2,8	3,2	2,9	2,8	3,1	3,1
Cf4	L	-	-	-	-	-	-	-	-	-
	D	3,4	3,3	2,7	2,7	2,5	2,5	2,5	2,3	2,3
Cf5	L	3,0	2,8	3,0	3,2	3,3	3,3	3,2	3,2	3,2
	D	3,1	2,5	2,8	3,1	2,9	2,5	2,7	2,7	2,7
Cf6	L	-	-	2,8	2,5	2,4	2,6	2,6	2,6	2,6
	D	-	-	2,9	2,7	2,7	2,6	2,7	2,6	2,5
Cf7	L	-	3,2	2,3	2,7	2,5	2,5	2,1	2,1	2,1
	D	-	3,3	2,3	2,0	2,4	2,5	2,8	2,8	2,8
Cf8	L	3,8	3,3	2,6	2,3	2,4	2,4	2,5	2,7	2,7
	D	3,0	2,6	2,3	2,3	2,3	2,2	2,1	2,0	2,0
Cf9	L	3,8	2,6	2,3	2,2	2,1	2,1	2,0	2,1	2,1
	D	3,5	2,5	2,5	2,4	2,2	2,2	2,1	1,9	1,9
Cf10	L	4,2	3,2	2,6	2,4	2,4	2,5	2,5	2,5	2,5
	D	3,8	2,8	2,6	2,5	2,5	2,5	2,5	2,5	2,5
Cf11	L	-	-	3,1	2,9	2,9	3,0	3,2	3,2	3,2
	D	-	-	3,1	3,1	3,1	3,1	3,5	3,5	3,5
Cf12	L	3,2	3,1	3,0	2,9	2,7	2,4	-	-	-
	D	3,4	3,0	2,9	2,8	2,8	2,8	-	-	-
Cf13	L	4,0	3,5	3,3	3,1	2,8	2,7	2,6	2,6	2,6
	D	4,8	4,0	3,1	2,8	2,8	2,8	2,5	2,5	2,5
Cf14	L	3,0	2,3	2,0	2,2	2,1	2,0	2,1	2,1	2,1
	D	2,1	2,2	2,0	2,1	2,3	2,3	2,2	2,2	2,2
Cf15	L	3,0	2,8	2,7	2,0	1,9	1,9	2,0	2,0	2,0
	D	2,7	2,5	2,2	2,0	2,0	2,1	2,1	2,1	2,1
Cf16	L	1,9	1,2	1,1	1,1	1,4	1,4	2,1	2,1	2,1
	D	1,7	1,7	1,4	1,4	1,4	1,4	2,1	2,1	2,1
Cf17	L	2,2	1,5	1,2	1,3	1,4	1,4	1,6	1,6	1,6
	D	2,4	1,8	1,6	1,5	1,4	2,0	2,0	2,0	2,0
Cf18	L	2,4	2,0	1,5	1,4	1,4	1,3	1,4	1,4	1,4
	D	2,1	1,7	1,6	1,6	1,6	1,6	1,6	1,6	1,6
Cf19	L	2,6	1,5	1,4	1,5	1,4	1,4	1,4	1,4	1,4
	D	2,4	1,6	1,7	1,6	1,6	1,5	1,3	1,3	1,3
Cf20	L	2,1	1,9	1,7	1,8	1,8	1,8	1,8	1,8	1,8
	D	1,9	1,5	1,3	1,7	1,7	1,7	1,7	1,7	1,7



Slika 1. Shematski prikaz toka unutrašnje prsne arterije Cf1 – Cf10. Pogled s lijeve strane životinje. Ukoliko postoji razlika između lijeve i desne strane slovo L označava ogranak arterije s lijeve strane dok slovo D ogranak s desne strane životinje.



Slika 2. Shematski prikaz toka unutrašnje prsne arterije Cf11 – Cf20. Pogled s lijeve strane životinje. Ukoliko postoji razlika između lijeve i desne strane slovo L označava ogranak arterije s lijeve strane dok slovo D ogranak s desne strane životinje.



Slika 3. Fotografija s anatomske sekcije unutarnje prsne arterije psa. Lateralni pogled na lijevu unutrašnju arteriju in situ (a), mjerenje udaljenosti od prsne kosti (b), lateralni pogled na desnu unutrašnju arteriju nakon odvajanja prsne kosti od trupa životinje (c) i dorzalni pogled na prsnu kost psa Cf 1.



Slika 4. Fotografija s anatomske sekcije unutarnje prsne arterije. Dorzalni (a) i lateralni pogled na prsnu kost psa Cf3.

5. RASPRAVA

U ovom istraživanju napravljena je precizna anatomska sekcija na 20 pasa različite dobi, spola, pasmine i veličine. Iako se radi o preliminarnim rezultatima dobivenim na relativnom malom broju životinja, jasno je vidljivo nekoliko osnovnih i vrlo važnih činjenica koje treba uzeti u obzir tijekom izvođenja kirurških zahvata.

Najjednostavniji anatomski položaj unutarnje prsne arterije, kakav se uobičajeno opisuje u veterinarskoj anatomskej literaturi temeljenoj na Nomina Anatomica Veterinaria (MILLER i sur., 1964.; NICKEL i sur., 1981.; SCHALLER, 2007.; DYCE i sur., 2010.; NAV, 2012.), opisan je samo u dva psa (10%). U ostalih pasa opisane su brojne varijacije koje treba uzeti u obzir tijekom izvođenja kirurških zahvata. Poznata je činjenica da krvne žile tijekom embriogeneze, ali i tijekom postnatalnog razdoblja, nastaju pupanjem, što pruža jako puno mogućnosti nastanka brojnih anatomskej varijacija (SADLER, 2008.; HYTTEL i sur., 2010.; MCGEADY i sur., 2014.). Prema broju anatomskej varijacija koje su opisane u ovom istraživanju, ono se u potpunosti podudara s navedenim udžbenicima iz embriologije. Povrh toga, brojne i daleko kompliciranije anatomske varijacije na znatno većem uzorku pasa, ali na najvećoj limfnoj žili u prsnoj šupljini (ductus thoracicus), opisane su unutar iste istraživačke grupe (GOMERČIĆ i ŠKRTIĆ, 1981.; ĐURAS GOMERČIĆ i sur., 2009.; KORPES, 2016.) te na svinjama (ĐURAS GOMERČIĆ i sur., 2010.)

Složeniji anatomskej položaj i građa u ovom su istraživanju opisani u šesnaest (80%) pasa. U ovoj skupini životinja od unutarnje prsne arterije odvaja se ogranak koji se usmjerava dorzalno u određenom međurebrenom prostoru. U gotovo svih pasa (15) ogranak je smješten u sedmom ili u osmom međurebrenom prostoru, dok se samo u jednog psa nalazi u šestom međurebrenom prostoru. Iako se radi o relativno malom uzorku, ipak se u više od 70% pasa ogranak unutarnje prsne arterije nalazi u sedmom ili osmom međurebrenom prostoru, kojeg VNUK (2009.) i WONG (2008.) navode kao mjesto izvođenja torakocenteze, odnosno kao idealno mjesto za pristup prsnoj šupljini. Druga skupina autora (TOBIAS i JOHNSTON, 2012.) opisuju pristup do prsne šupljine znatno kranijalnije, sve od trećeg (četvrtog) međurebrenog prostora pa do osmog, što u potpunosti odgovara provedenom istraživanju. No, s obzirom na topografskej položaj, ukoliko se torakocenteza radi u kranijalnim međurebrenim prostorima, primjerice od trećeg do petog, postoji opasnost povrede srca ili velikih krvnih žila. Međutim, ako se ovo istraživanje uzme kao referentna točka, sedmi ili osmi međurebreni prostori sasvim sigurno nisu najidealnije mjesto za izvođenje torakocenteze, s obzirom da se ogranak (u nekoliko pasa ogranci) opisane krvne žile nalazi u svih malih pasa te više od polovice pasa u

skupinama srednji i veliki pas u ta dva međurebrena prostora. Osim toga, u ovom istraživanju opisana su dva psa (Cf 3 i 4) koji bilateralno imaju dodatnu krvnu žilu u sedmom i osmom međurebrenom prostoru te jedan pas (Cf 7) koji ima bilateralno dodatnu krvnu žilu u šestom, sedmom i osmom međurebrenom prostoru. Povrh toga, u dva psa (Cf 5 i 9) u kojih je opisana izrazito komplicirana anatomska građa, dodatne krvne žile nalaze se također u sedmom i osmom međurebrenom prostoru. U prilog zaključku kako sedmi i osmi međurebreni prostori nisu najidealnije mjesto za pristup prsnoj šupljini, odnosno izvođenju torakocenteze, govori i podatak kako samo dva psa (Cf 1 i 2) nemaju dodatnu krvnu žilu u ta dva međurebrena prostora.

Većina dostupne literature iz kirurgije (WONG, 2009.; TOBIAS I JOHNSTON, 2012.) navodi ventralnu trećinu međurebrenog prostora kao referentnu točku za torakocentezu kod aspiracije tekućine nakupljene u prsnoj šupljini. Uzimajući u obzir podatke dobivene mjerenjem udaljenosti unutarnje prsne arterije od prsne kosti, u velikih psa punkciju bi trebali raditi 3,5-4,0 cm od medijane ravnine prsne kosti, u srednje velikih pasa 3,0-3,5 cm, a u malih 2,4-2,9 cm. Navedene vrijednosti su za 0,5-1,0 cm dorzalnije u odnosu na tok unutarnje prsne arterije u pasa koji su uključeni u ovo istraživanje.

Izrazito veliki klinički značaj unutarnja prsna arterija ima pri operacijama tumora mliječne žlijezde, budući da je poznato (NICKEL i sur., 1981.; SCHALLER, 2007.; DYCE i sur., 2010.; NAV, 2012.). da ogranci ove krvne žile vaskulariziraju prsne mliječne žlijezde u kuja te je kod potpune mastektomije potrebno ligirati ogranke koji vaskulariziraju neoplastično tkivo (SLATTER, 2002.).

6. ZAKLJUČCI

1. Jednostavna građa unutarnje prsne arterije, bez dodatnih ogranaka nalazi se samo u dva psa
2. Složenija građa arterije, u kojoj se unilateralno odvaja po jedan ogranak nalazi se u 13 pasa
3. U dva psa nalazi se bilateralno odvajanje po dva ogranka, a samo u jednog tri bilateralna ogranka
4. Komplikirana građa arterije s brojnim ograncima nalazi se u dva psa.
5. Šesti međurebreni prostor ima dodatnu krvnu žilu samo u jednog pasa te je prema ovom istraživanju idealno mjesto za torakocentezu.

7. LITERATURA

DYCE, K. M., W. O. SACK, C. J. G. WENSING (2010): Textbook of veterinary anatomy. Saunders Elsevier, Philadelphia, Pennsylvania.

ĐURAS GOMERČIĆ, M., T. TRBOJEVIĆ VUKIČEVIĆ, T. GOMERČIĆ, A. GALOV, T. FRUK, H. GOMERČIĆ (2010): The cisterna chyli and thoracic duct in pigs (*Sus scrofa domestica*). Veterinarni Medicina 55, 30-34.

ĐURAS GOMERČIĆ, M., T. GOMERČIĆ, D. ŠKRTIĆ, A. GALOV, H. LUCIĆ, S. VUKOVIĆ, H. GOMERČIĆ (2009): The accessory thoracic duct in a dog. Veterinarski arhiv 79, 157-165.

EVANS, H. E., A. de LAHUNTA(2010): Guide to the Dissection of the Dog. Saunders Elsevier, Philadelphia.

GOMERČIĆ, H., D. ŠKRTIĆ (1981): Inverzni smještaj duktusa toracikusa u psa. Veterinarski arhiv 51, S43-S46.

GRABAREVIĆ Ž. (2002): Veterinarska onkologija. Manualia Universitatis studiorum Zagabiensis. DSK-FALCO, Zagreb, pp. 455-473.

BEDRICA, LJ., (2012): Unutarnje bolesti: Pleuralni izljevi. U: Veterinarski priručnik. (HERAK – PERKOVIĆ, V., Ž. GRABAREVIĆ, J. KOS, Eds.), 6. izdanje, Medicinska naklada, Zagreb, pp. 2057.

International Committe on Veterinary Gross Anatomical Nomenclature (2012): Nomina Anatomica Veterinaria, 5th edition. Editorial Committe Hannover, Columbia, Gent, Sapporo.

KÖNIG, H. E., H. – G. LIEBICH (2009): Anatomija domaćih sisavaca. Naklada Slap, Zagreb.

KORPES, K. (2016): Anatomske varijacije glavnog limfnog voda (ductus thoracicus) u psa. Studentski znanstveni rad nagrađen Rektorovom nagradom. Veterinarski fakultet, Zagreb, Hrvatska.

McGAVIN, M. D., J. F. ZACHARY (2008): Specijalna veterinarska patologija. Stanek d.o.o., Varaždin, pp. 1008-1009.

MILLER, M. E., G. C. CHRISTENSEN, H. E. EVANS (1964): Anatomy of the dog. W. B. Saunders Company. Philadelphia, London.

NICKEL, R., A. SCHUMMER, E. SEIFERLE (1981): The Anatomy of the Domestic Animals. Vol III: The circulatory system, the skin, and the cutaneous organs of the domestic mammals. Verlag Paul Parey, Berlin, Hamburg.

SADLER, T. W. (2008): Langmanova medicinska embriologija. Školska knjiga, Zagreb.

SCHALLER, O. (2007): Illustrated Veterinary Anatomical Nomenclature. Ferdinand Enke Verlag, Stuttgart.

SISSON, S., J. D. GROSSMAN (1956): The anatomy of the domestic animals. W. B. Saunders Company. Philadelphia, London.

SLATTER, D. (2002): Textbook of Small Animal Surgery, Vol 1, Third edition, Saunders Elsevier, Philadelphia.

TOBIAS, K.M., S.A. JOHNSTON (2012): Veterinary surgery: small animal, Vol.1, Saunders Elsevier, St.Louis, Missouri, pp. 1795-1796.

VNUK, D. (2009): Kirurške bolesti prsnog koša, Klinika za kirurgiju, ortopediju i oftalmologiju, Veterinarski fakultet, Zagreb, <http://www-staro.vef.unizg.hr/kirurgija/wp-content/uploads/2009/11/Kirurske-bolesti-prsnog-kosa.pdf>

WONG, C. (2008): Thoracocentesis, NAVC clinician'sbrief, 75-78

8. SAŽETAK

Topografsko – klinički značaj unutarnje prsne arterije u psa

Unutarnja prsna arterija (a. thoracica interna) se odvaja od potključne arterije (a. subclavia), usmjerava se ventrokaudalno u kranijalni medijastinum te nestaje u dubini sve do kranijalnog ruba poprečnog prsnog mišića (m. transversus thoracis). Detaljan topografski položaj unutarnje prsne arterije do danas nije opisan. Precizna anatomska sekcija unutarnje prsne arterije u psa (a. thoracica interna) napravljena je na 20 pasa različite pasmine, veličine, spola i dobi. Psi su, prema veličini podijeljeni na tri skupine: veliki pas (45%), srednji pas (35%) i mali pas (20%). Najjednostavnija anatomska građa opisana je u dva (10%) psa, složenija anatomska građa, gdje se odvaja po jedna krvna žila od unutarnje prsne arterije opisana je u trinaest (65%) pasa, u dva (10%) psa bilateralno se odvajaju po dvije krvne žile, dok se samo u jednog (5%) odvajaju tri krvne žile. Izrazito komplicirana građa opisana je u dva (10%) psa. Udaljenost unutarnje prsne arterije od medijane ravnine prsne kosti u velikih pasa kreće se od 3,5-4,0 cm u prvom međurebrenom prostoru do 2,5-3,0 cm u posljednjem. U srednjih pasa od 3,0-3,8 cm do 1,9-2,5 cm, dok se u malih pasa kreću od 1,9-2,0 cm u prvom međurebrenom prostoru do 1,5-1,9 cm u posljednjem međurebrenom prostoru. Šesti međurebreni prostor ima dodatnu krvnu žilu samo u jednog pasa te je prema ovom istraživanju idealno mjesto za torakocentezu.

Ključne riječi: pas, unutarnja prsna arterija, anatomske varijacije

9. SUMMARY

Topographic and clinical importance of internal thoracic artery in dog

Internal thoracic artery (a. thoracica interna) originate from arteria subclavia, it runs ventrocaudally deeper from cranial edge of transversus thoracis muscle. Detailed topographic position of thoracic artery didn't described yet. Detailed anatomical dissection of internal thoracic artery in dog was made on 20 dog's different breed, size, gender and age. According to their body size dogs were divided into the three groups: the big dog (45%), the middle dog (35%) and small dog (20%). The simplest anatomical position were described in two (10%) dogs, complex anatomical position were described in thirteen (65%) dogs in which from internal thoracic artery, bilaterally, originate one additional branch, in other two (10%) dogs originate two additional branches, while only in one (5%) dog originate three branches. Pronouncedly complex anatomical position were described in two (10%) dogs. Distance of internal thoracic artery from the median line of sternum, in big dogs were in range form 3.5-4.0 cm in the first intercostal space to 2.5-3.0 cm in the last one, in middle dogs were from 3.0-3.8 cm to 1.9-2.5 cm while in the small dogs were from 1.9-2.0 cm in first intercostal space to 1.5-1.9 cm in the last intercostal space. The sixth intercostal space has an additional blood vessel only in one dog and according to this study, is the ideal place for thoracocentesis.

Key words: dog, internal thoracic artery, anatomical variations

10. ŽIVOTOPIS

OSOBNI PODACI:

- Datum rođenja: 21. 06. 1990.
- Mjesto rođenja: Osijek, RH
- Nacionalnost: Hrvat
- Adresa: Josipa Kosora 31, 31207 Tenja
- Telefon: 091/151-6849
- E – mail: tomislav.spoljaric990@gmail.com

ŠKOLOVANJE

- 1997/98 – 2000/01 – OŠ sv. Ane, Osijek
- 2001/02 – 2004/05 – OŠ Tenja, Tenja
- 2005/06 – 2008/09 – III gimnazija, Osijek
- 2009/10 – 2017. – Veterinarski fakultet Sveučilišta u Zagrebu, Zagreb

IZVANFAKULTETSKE AKTIVNOSTI

- 1998/99 – 2001/02 – Pučko otvoreno učilište Osijek, škola stranih jezika (engleski jezik)
- 2002/03 – Pučko otvoreno učilište Osijek, škola stranih jezika (njemački jezik)
- 2002/03 – 2007/08 – Tamburaška škola Batorek, Osijek