

# Pregled istraživanja mikroskopske građe dobrog dupina (*Tursiops Truncatus*)

---

Puharić, Iris

Master's thesis / Diplomski rad

2017

Degree Grantor / Ustanova koja je dodijelila akademski / stručni stupanj: **University of Zagreb, Faculty of Veterinary Medicine / Sveučilište u Zagrebu, Veterinarski fakultet**

Permanent link / Trajna poveznica: <https://um.nsk.hr/um:nbn:hr:178:677935>

Rights / Prava: [In copyright](#) / [Zaštićeno autorskim pravom.](#)

Download date / Datum preuzimanja: **2024-07-23**



Repository / Repozitorij:

[Repository of Faculty of Veterinary Medicine -  
Repository of PHD, master's thesis](#)



**SVEUČILIŠTE U ZAGREBU**  
**VETERINARSKI FAKULTET**

**Iris Puharić**

**PREGLED ISTRAŽIVANJA MIKROSKOPSKE GRAĐE DOBROG  
DUPINA**

*(Tursiops truncatus)*

**DIPLOMSKI RAD**

**Zagreb, 2017.**

Diplomski rad izrađen je na  
Zavodu za anatomiju, histologiju i embriologiju  
Veterinarskog fakulteta  
Sveučilišta u Zagrebu

Pod vodstvom

prof. dr. sc. Snježane Vuković i izv. prof. dr. sc. Hrvoja Lucića

## **Zavod za anatomiju, histologiju i embriologiju**

**Predstojnik:** prof. dr. sc. Damir Mihelić

**Mentori:** prof. dr. sc. Snježana Vuković, izv. prof. dr. sc. Hrvoje Lucić

### **Članovi povjerenstva za obranu diplomskog rada:**

1. Prof. dr. sc. Damir Mihelić
2. Prof. dr. sc. Snježana Vuković
3. Izv. prof. dr. sc. Hrvoje Lucić
4. Prof. dr. sc. Srebrenka Nejedli (zamjena)

## Zahvala

Iskreno zahvaljujem svojim mentorima, prof. dr. sc. Snježani Vuković i izv. prof. dr. sc. Hrvoju Luciću na vođenju, savjetima i velikoj podršci koju su mi pružili tijekom izrade ovog diplomskog rada.

Ovaj rad posvećujem svojim roditeljima i bratu koji su, svaki na svoj način, neopisivo doprinijeli da danas budem tu.

## SADRŽAJ:

1.	UVOD	1
1.1.	Sistematika kitova	4
2.	PREGLED DOSADAŠNJIH ISTRAŽIVANJA	6
2.1.	Probavni sustav	6
2.1.1.	Mikroskopska građa probavnog sustava domaćih životinja	6
2.1.2.	Mikroskopska građa probavnog sustava dobrog dupina	9
2.2.	Dišni sustav	13
2.2.1.	Mikroskopska građa probavnog sustava domaćih životinja	13
2.2.2.	Mikroskopska građa probavnog sustava dobrog dupina	14
2.3.	Mokraćni sustav	18
2.3.1.	Mikroskopska građa mokraćnog sustava domaćih životinja	18
2.3.2.	Mikroskopska građa mokraćnog sustava dobrog dupina	19
2.4.	Ženski spolni sustav	20
2.4.1.	Mikroskopska građa ženskog spolnog sustava domaćih životinja	20
2.4.2.	Mikroskopska građa ženskog spolnog sustava dobrog dupina	21
2.5.	Muški spolni sustav	23
2.5.1.	Mikroskopska građa muškog spolnog sustava domaćih životinja	23
2.5.2.	Mikroskopska građa muškog spolnog sustava dobrog dupina	24
2.6.	Živčani sustav	26
2.6.1.	Mikroskopska građa živčanog sustava domaćih životinja	26
2.6.2.	Mikroskopska građa živčanog sustava dobrog dupina	26
2.7.	Krvožilni sustav	30
2.7.1.	Mikroskopska građa krvožilnog sustava domaćih životinja	30
2.7.2.	Mikroskopska građa krvožilnog sustava dobrog dupina	30
2.8.	Limfni sustav	32
2.8.1.	Mikroskopska građa limfnog sustava domaćih životinja	32
2.8.2.	Mikroskopska građa limfnog sustava dobrog dupina	33
2.9.	Koža	34
2.9.1.	Mikroskopska građa kože domaćih životinja	34

2.3.2. Mikroskopska građa kože dobrog dupina	35
2.10. Skeletno mišićje	36
2.3.1. Mikroskopska građa skeletnog mišićja domaćih životinja	36
2.3.2. Mikroskopska građa skeletnog mišićja dobrog dupina	36
3. RAZMATRANJE	37
4. ZAKLJUČCI	43
5. POPIS LITERATURE	44
6. SAŽETAK	49
7. SUMMARY	50
8. ŽIVOTOPIS	51

## 1. UVOD

Prvi morski sisavci pojavili su se prije najmanje 45 milijuna godina. Pretpostavlja se da su tada neke od kopnenih životinja u potrazi za hranom bile prisiljene ući u vodu, a da bi preživjele prilagođavale su se tim uvjetima života. Tijekom evolucije razvile su se vrste potpuno osposobljene za život u moru. Taksonomski su podijeljeni u tri reda: *Cetacea*, dupini i kitovi, *Sirenia*, gdje spadaju morske krave i *Carnivora*, gdje pripadaju perajari, te osim brojnih kopnenih predatora tu se ubraja i morska vidra.

Kitovi (lat. *Cetacea*) su red sisavaca koji broji više od 80 vrsta. Svi žive isključivo u vodi; osim nekoliko riječnih dupina, sve druge vrste kitova žive u moru. Kitovi su, pored morskih krava ili morskih sirena, jedini sisavci potpuno prilagođeni životu u vodi. Oni čitav svoj život provode u vodi, a na kopnu ne mogu preživjeti. Na kopnu bi ih uništila vlastita težina, dehidrirali bi ili bi zbog jako dobre toplinske izolacije uginuli od toplotnog udara. Čitava građa tijela kao i sve tjelesne funkcije su primjerene životu u vodi, ali usprkos tome imaju sve najvažnije osobine zajedničke svim sisavcima: umjesto škrga imaju pluća, njihovo je srce za razliku od srca riba, podijeljeno na više komora što pomaže da se kisik koji je resorbiran u krvi puno lakše raspodijeli po tijelu, toplokrvne su životinje, rađaju žive mladunce koje doje majčinim mlijekom, čitav razvoj embrija odvija se u tijelu majke, a za to vrijeme se embrij hrani preko placente (<https://hr.wikipedia.org/wiki/Kitovi>).

Redu kitova (*Cetacea*) pripadaju tri skupine: *Archaeoceti*, poznati samo iz fosilnih ostataka kao praktikovi, a iz njih su nastala dva današnja podreda kitova, kitovi usani (*Mysticeti*) i kitovi zubani (*Odontoceti*). Kitovi usani žive u svim svjetskim oceanima, a ime su dobili po usima, izraslinama od keratina koje su se kod tog podreda kitova oblikovale u gornjoj čeljusti umjesto zubi i služe za "filtriranje" hrane iz vode koju kitovi uzimaju u usta te istiskuju kroz usi. Kitovi usani hrane se uglavnom životinjskim planktonom odnosno sićušnim morskim životinjama, krilom. Suprotno od kitova usana, kitovi zubani imaju zube u čeljustima. Mesožderi su koji se hrane pretežno ribama i glavonošcima, a u nekim slučajevima love i morske sisavce. Većina kitova zubana su puno manji od kitova usana, a samo jedna porodica iz ove grupe, ulješura, ubraja se u velike kitove. Osim veličinom, od kitova usana se razlikuju i po tome što imaju samo jedan nosni otvor, a ne dva kao usani. Kitovi se mogu kretati kroz vodu dovoljno



velikom brzinom da mogu uhvatiti plijen i izbjeći predatore, izmijeniti zrak bez prekida u kretanju, zadržati tjelesnu temperaturu konstantnom i mogu pod vodom donijeti na svijet svoje potomstvo. Društveni život kitova je vrlo raznolik. Neke vrste žive u malim skupinama ili čak sami, a druge u jatima od po nekoliko stotina životinja.

Tijelo im je vretenasto, bez stražnjih udova, s preoblikovanim prednjim udovima i snažnim, horizontalno postavljenim repom za pokretanje tijela. Imaju nosne otvore smještene na vrhu glave i ti otvori im olakšavaju disanje za vrijeme plivanja. Kitovi zubani imaju jedan, a kitovi usani dva nosna otvora na vrhu glave. Različite vrste ovih kitova imaju i sasvim različito izražene zube. Mnogi zubani imaju veliki broj zuba i do stotinjak kod nekih vrsta dupina, dok narval ima jedan vrlo dugačak zub kao kljovu. Broj zuba ovisi o hrani koju uzimaju pa tako oni koji se hrane lignjama imaju malo ili gotovo nemaju zube, dok oni čija je prehrana raznolika ili se bazira na ribama imaju mnogo zuba ili produljen kljun ([https://hr.wikipedia.org/wiki/Kitovi\\_usani](https://hr.wikipedia.org/wiki/Kitovi_usani)). Vid se razlikuje među vrstama kitova, neki riječni dupini primjerice razlikuju samo tamno i svjetlo, dok neke druge vrste imaju izvanredan vid. Većina vrsta proizvodi zvukove. Pored brojnih zviždukavih glasova pomoću kojih međusobno komuniciraju, oni se koriste i ultrazvukom za eholociranje, poput radara, što im je izuzetno važno u pronalaženju hrane i snalaženju u prostoru.

U već spomenute kitove zubane pripada i porodica *Delphinidae* – dupini. Dobri dupin (*Tursiops truncatus*) vrsta je dupina koja živi i u Jadranu. Dupini se ubrajaju u najpoznatije i najomiljenije morske sisavce, a dobri dupin je vjerojatno najbolje poznata i jedna od najrasprostranjenijih vrsta u skupini dupina. Ima izduženi hidrodinamični oblik tijela, a boja varira od tamno plave do smeđe-sive na leđima, preko svjetlo sive na bokovima i bijele na truhu, koja može poprimiti i ružičastu nijansu tijekom ljeta kad je temperatura mora viša. Odrasli dobri dupini dugački su od 2 do 4 metra, a težina se može kretati između 100 i 500 kg. Odrasle jedinke populacije koja naseljava Jadran dosežu najveću dužinu od oko 3 metra. Dobri dupini vrlo su inteligentne i društvene životinje. Izuzetna prilagodljivost i oportunističnost omogućila im je naseljavanje gotovo svih oceana i mora tropskog, subtropskog i umjerenog pojasa ([https://hr.wikipedia.org/wiki/Kitovi\\_zubani](https://hr.wikipedia.org/wiki/Kitovi_zubani)).

Mladi se kote većinom tijekom ljeta, iako to ovisi o geografskom području u kojem pojedine populacije žive. Ženka nakon dvanaest mjeseci skotnosti koti jedno

mladunče koje doji godinu dana i duže, a mladunac ostaje s majkom i po nekoliko godina. Majka i mladunče su u bliskom kontaktu sve dok se mladunac nije sposoban brinuti za sebe. Mužjaci nisu aktivno uključeni u odgajanje mladih. Spolnu zrelost dobri dupini dosežu s desetak godina, nakon čega ženka može imati mlado svakih 4 do 6 godina, a dobri dupini mogu živjeti i preko 50 godina. Zvuk ima jako veliku važnost u životu dupina. Koriste ga za traženje i hvatanje plijena, za komunikaciju s ostalima i za dobivanje akustične karte njihovog okoliša. Analiza ovih zvukova izvrsna je za istraživanje i pruža nam informacije o životu dupina, njihovom hranjenju i navikama ([https://hr.wikipedia.org/wiki/Dobri\\_dupin](https://hr.wikipedia.org/wiki/Dobri_dupin)).

Danas su dobri dupini ugrožena vrsta i zadnjih desetljeća intenzivno se radi na njihovoj zaštiti. Brojnost ove vrste kitova, dobrog dupina (*Tursiops truncatus*) procjenjuje se na oko 220 jedinki (GOMERČIĆ i sur., 1998.). Sve ostale vrste pronađene u Jadranskom moru ondje samo povremeno borave, a među njima je i plavobijeli dupin (*Stenella coeruleoalba*), (GOMERČIĆ i sur., 1994.). Zaštita svih vrsta kitova u Republici Hrvatskoj uređena je Zakonom o zaštiti prirode (NN 31/1994, 162/2003), Pravilnikom o zaštiti pojedinih vrsta sisavaca (*Mammalia*) (NN 31/1995), te odgovarajućim međunarodnim sporazumima. Prema Pravilniku o zaštiti pojedinih vrsta sisavaca (Narodne novine br. 31 od 9. svibnja 1995. g.) u Hrvatskoj su proglašeni posebno zaštićenom životinjskom vrstom: dobri dupin, mali (obični) dupin, te sve ostale vrste kitova koje se zateknu u Jadranu.

Cilj ovog rada je dati pregled mikroskopske građe dobrog dupina (*Tursiops truncatus*), objediniti podatke iz dostupne literature, a posebno istraživanja obavljenih u instituciji u kojoj je izrađen i ovaj rad, te usporediti istraženu mikroskopsku građu organskih sustava dobrog dupina i morskih sisavaca s onom kopnenih sisavaca, posebno čovjeka i domaćih životinja.

## 1.1. Sistematika kitova:

Osnovna zoološka sistematizacija kitova obavljena je prema KLINOWSKOJ (1991.):

**RED:** Cetacea – kitovi

PODRED: Arhaeoceti – prakitovi

PODRED: Odontoceti – kitovi zubani

Nadporodica: Platanistidea – riječni dupin

Delphinoidea – dupini

Porodica: Monodontidae

Rod / vrsta: *Delphinapterus leucas* – beluga, bijeli kit

*Monodon monoceros* – narval

Porodica: Deplhinidae

Rod / vrsta: *Grampus griseus* – glavati dupin

*Tursiops truncatus* – dobri dupin

*Deplhinus delphis* – obični dupin

*Stenella coeruleoalba* – plavobijeli dupin

*Pseudorca crassidens* – crni dupin

*Orcinus orca* – orka

*Globicephala melas* – bjelogrli dupin

Nadporodica: Ziphioidea

Porodica: Ziphiidae

Rod / vrsta: *Ziphius cavirostris* – krupnozubi dupin

Nadporodica: Physeteroidea

Porodica: Physeteridae

Rod / vrsta: *Physeter macrocephalus* – glavata ulješura

PODRED: Mysticeti – kitovi usani

Porodica: Balaenidae – pravi kitovi

Rod / vrsta: *Balaena mysticetus* – grenlandski kit

*Eubalaena glacialis* – crni ledeni kit

*Eubalaena australis* – južni pravi kit

Porodica: Neobalaenidae

Rod / vrsta: *Capera marginata* – pravi kit

Porodica: Eschrichtidae

Rod / vrsta: *Eschrichtius robustus* – sivi kit

Porodica: Balanopteridae – kitovi perajari (brazdasti kitovi)

Rod / vrsta: *Balaenoptera musculus* – plavetni kit

*Balaenoptera physalus* – veliki sjeverni kit

*Balaenoptera acutorostrata* – patuljasti kit

*Megaptera novaeangliae* – grbavi kit

## 2. PREGLED DOSADAŠNJIH ISTRAŽIVANJA

### 2.1. Probavni sustav

#### 2.1.1. Mikroskopska građa probavnog sustava domaćih životinja

Probavni sustav ima zadaću apsorbirati korisne sastojke unesene u organizam putem hrane te pretvoriti ih u male molekule koje će se moći apsorbirati kroz stijenku probavne cijevi. Sastoji se od probavne cijevi, koja se pruža od anusa do usta, a čine ju usna šupljina, ždrijelo, jednjak, želudac, tanko i debelo crijevo i od priključenih žlijezda, gdje spadaju slinovnice, jetra i gušterača. Lumen probavne cijevi okružen je stijenkom koju čine četiri sloja: sluznica (tunica mucosa), podsluznica (tunica submucosa), mišićnica (tunica muscularis), seroza (tunica serosa) ili adventicija (tunica adventitia).

**Usna šupljina** početak je probavnog sustava. **Usna** predstavlja početni dio usne šupljine. S vanjske strane je prekrivena kožom, a s unutarnje kutanom sluznicom. Osnovu usne čini m.orbicularis oris, smješten u tunici muscularis. **Obrazi** kao postrana stijenka usne šupljine, imaju građu vrlo sličnu usnama. S vanjske strane prekriveni su kožom, s unutarnje sluznicom, a osnovnu građu čini im mišić. **Tvrdo nepce** veže se na koštanu osnovu. Oblaže ga mnogoslojni pločasti oroženi epitel. **Meko nepce** predstavljaju nabori sluznice usne i nosne šupljine, a njegovu osnovu čine poprečno prugasta mišićna vlakna ždrijelnih mišića. Meko nepce u usnoj šupljini čini mnogoslojni pločasti neoroženi epitel, a meko nepce u nosnoj šupljini čini pseudovišeslojni visokoprizmatični epitel s trepetilkama. **Jezik** je mišićni organ obložen sluznicom i služi za uzimanje i žvakanje hrane, a kod čovjeka još i za oblikovanje glasova. Dok je njegov dorzalni epitel mnogoslojni pločasti oroženi, ventralni epitel mu je mnogoslojni pločasti neoroženi. Ispod epitela jezika nalazi se vezivno tkivo proprije i submukoze u kojem su smještene brojne kapilare, arterije i vene koje sudjeluju u termoregulaciji. Osnovu jezika čine poprečni, podužni i okomiti snopovi poprečno ispruganih mišićnih vlakana, zbog čega jezik ima izrazitu pokretljivost. Jezik na svojoj dorzalnoj površini ima brojne izdanke, nazvane papile (papillae), koje se međusobno razlikuju po svom obliku i funkciji. Na dorzalnoj površini jezika smješteni

su i osjetni pupoljci koji omogućavaju razlikovanje okusa hrane. U većine sisavaca građeni su od četiri vrste stanica; stanice tipa 1 i 2 su potporne stanice, stanice tipa 3 se nazivaju okusni receptori, dok su stanice tipa 4 bazalne stanice koje mogu biti nadomjesne stanice za okusne receptore. **Zubi** se sastoje od krune, korijena i vrata. Kruna zuba, koja strši iznad ruba desni (gingiva), prekirivena je caklinom, a korijen zuba, koji je uloženi u zubne alveole, prekriven je cementom. Vrat zuba je prijelaz od korijena prema kruni zuba. Ispod cakline i cementa, duž cijelog zuba, nalazi se dentin koji okružuje šupljinu zuba ispunjenu zubnom pulpom. Šupljina zuba se proteže kroz korijen zuba sve do vrha gdje se nalazi apikalni otvor. Kroz apikalni otvor u zub ulaze i iz njega izlaze krvne i limfne žile i živci. Parodontalni ligament (periodontium) čvrsto povezuje zubni cement s koštanom stijenkom zubne alveole. Po svojoj građi i načinu rasta razlikuju se brahiodontni i hipsodontni zubi. Brahiodontni zubi prestaju rasti nakon izbijanja, dok su hipsodontni zubi drugačijeg oblika, građeni su samo od tijela i korijena zuba, tijekom života se troše i nastavljaju rasti, uglavnom, tijekom cijelog života. Hipsodontni zubi su zubi konja, pretkutnjaci i kutnjaci u preživača i očnjaci u nerasta.

**Jednjak** povezuje ždrijelo sa želucem. Građen je od nekoliko slojeva od kojih prvi čini mukoza, a čine je lamina epithelialis, lamina propria i lamina muscularis mucosae. Na opisani sloj sluznice jednjaka nastavlja se submukoza, ispunjena žlijezdama, mišićnica koja je u početnom dijelu građena od skeletnih mišićnih vlakana koja prelaze u glatke mišićne stanice, zatim adventicija i potom seroza.

**Želudac** je prošireni dio probavne cijevi, smješten između jednjaka i dvanaesnika. Kod kopitara, svinja i mesoždera nalazimo jednostavni oblik želuca koji ima samo jednu šupljinu, a kod preživača nalazimo složeni oblik želuca koji se sastoji od više šupljina. Želudac mesojeda i čovjeka s unutrašnje je strane prekriven žlijezdanom sluznicom, dok je želudac kod kopitara, svinja i preživača dijelom prekriven i kutanom sluznicom. Granica između dva opisana dijela je vrlo oštra s naglim prijelazom mnogoslojnog pločastog u jednoslojni visokoprizmatični epitel i naziva se margo plicatus. Sluznica želuca ima brojne nabore koji se izravnavaju kada je želudac popunjen. Na sluznicu se nastavlja podsluznica, a zatim mišićnica koja se sastoji od tri sloja i to unutrašnjeg kosog, srednjeg kružnog i vanjskog uzdužnog. Ispod mišićnice želuca nalazi se seroza koja zapravo predstavlja visceralni list peritoneuma. U sluznici žlijezdanog želuca epitelne stanice izlučuju sluz koja štiti epitel od djelovanja

jake kiseline koju izlučuje želudac. Žlijezde su smještene u lamini propriji i dijele se na specifične (luče HCl i pepsinogen) i nespecifične (luče sluz i lizozime). Sluznica žlijezdanog želuca podijeljena je na kardiju, fundus i pilorus.

**Tanko crijevo** je mjesto završnog probavljanja hrane, apsorpcije hranjivih sastojaka i endokrine sekrecije. Tanko crijevo čine dvanaesnik (duodenum), prazno crijevo (jejunum) i vito crijevo (ileum). Kako bi se povećala apsorbtivna površina, na samoj površini tankog crijeva nalaze se različite strukture, kao što su kružni nabori sluznice (plicae circulares), crijevne resice (vili intestinales) i mikroresice (microvili). Navedene strukture povećavaju apsorbtivnu površinu tankog crijeva do 600 puta. Sluznicu tankog crijeva grade visokoprizmatične apsorpcijske stanice (enterociti), a između njih nalaze se vrčaste stanice. Vrčaste stanice proizvode sluz koja služi za zaštitu i podmazivanje sluznice. U ovom dijelu sluznice smještene su i crijevne žlijezde (gll. intestinales ili Lieberkühnove kriptе). Podsluznicu tankog crijeva čini rahlo vezivno tkivo. U submukozi duodenuma nalaze se duodenalne ili Brunnerove žlijezde. Duž submukoze cijelog tankog crijeva protežu se pojedinačni limfni čvorići, dok se u ileumu nalaze združeni limfni čvorići. Mišićnica tankog crijeva građena je od unutrašnjeg kružnog i vanskog uzdužnog sloja glatkih mišićnih stanica. Seroza tankog crijeva je visceralni list peritoneuma.

**Debelo crijevo** omogućava oblikovanje fekalne mase, apsorpciju vode, vitamina i elektrolita. U debelom crijevu se također proizvodi sluz koja služi za podmazivanje površine sluznice. Debelo crijevo čine: slijepo crijevo, kolon, ravno crijevo i analni kanal. Dijelove debelog crijeva je histološki teško razlikovati. Također su građeni od sluznice, podsluznice, mišićnice i seroze.

**Gušterča** je važna žlijezda probavnog sustava. S obzirom na svoju sekreciju, endokrina je i egzokrina žlijezda. Njenu endokrinu komponentu čine Langerhansovi otočići, a njenu egzokrinu komponentu čine sekretne jedinice i odvodni kanali. Stanice gušterače su piramidne s okruglom jezgrom u bazalnom dijelu. Sekretne jedinice imaju mali lumen. Na ove jedinice se nastavljaju prijelazne cijevi, čiji početni dijelovi ulaze u lumen sekretnih jedinica i nazivaju se centroacinozne stanice.

**Jetra** je najveća žlijezda u tijelu i ima brojne funkcije. Prekrivena je tankom vezivno tkivnom čahurom (Glissonova čahura). Ova čahura u unutrašnjost jetre šalje vezivnotkivne septe pomoću kojih je parenhim jetre podijeljen na režnjice. Između dva

ugla susjednih režnjića nalazi se prostor ispunjen vezivnim tkivom, nazvan Kiernanov portalni prostor. U opisanom se prostoru nalazi portalna trijada (Glissonov trijas), a čine ga vena (ogranak v.portae), arterija (ogranak a.hepaticae) i žučni kanalić obložen kubičnim epitelom. Svaki je jetreni režnjić građen od nizova hepatocita (jetrenih stanica) između kojih se nalaze sinusoidne kapilare. **Žučni mjehur** je šuplji organ u kojem se skuplja i koncentrira žuč. Građen je od visokoprizmatičnog epitela. Lamina propriu i submukozu žučnog mjehura gradi rahlo vezivno tkivo, a mišićnicu kružno položene mišićne stanice (KOZARIĆ, 1997.; JUNQUEIRA I CARNEIRO, 2005.).

### 2.1.2. Mikroskopska građa probavnog sustava dobrog dupina

**Jezik i ždrijelo** dobrog dupina ima površinu prekirivenu debelim mnogoslojnim pločastim epitelom koji se nalazi s dorzalne i s ventralne strane jezika. Površina jezika kitova (Cetacea) je uglavnom glatka, bez papila ili okusnih pupoljaka. Ipak, papile su pronađene kod nekih riječnih dupina, kao što je Indijski riječni dupin (*Platanista gangetica*) (SONNTAG, 1922.). Ždrijelo dobrog dupina je pokriveno mnogoslojnim pločastim neuroženim epitelom. Lamina propria je dobro razvijena i građena od gustih vezivnotkivnih vlakana. Unutrašnjost jezika čini mišićnica građena od poprečno ispruganih vlakana. Sluznica ždrijela ima mnogobrojne sitne otvore kripte ždrijelnih tonzila koje su građene jednako kao i tonzilarno tkivo rektuma. Oko tonzilarnih kripta nalaze se limfni čvorići, a kripte su prekrivene mnogoslojnim pločastim neuroženim epitelom (RIDGWAY, 1972.).

**Predželudac** prekriven je debelim višeslojnim pločastim oroženim epitelom. Ovaj je epitel prožet dubokim papilama lamine proprije s krvnim žilama i živcima. Lamina muscularis mucosa je tanka i prožeta kolagenim vlaknima. Submukoza predželuca građena je od vezivnog tkiva. Mišićnica je vrlo jaka. U stijenci predželuca nema žlijezda (RIDGWAY, 1972.).

Lucić (2002.) je istraživao aktivnost glutamat dehidrogenaze, dehidrogenaze mliječne kiseline i NAD-vezanih koenzima u stijenci predželudaca plavobijelog i dobrog dupina. Rezultati njegovog istraživanja pokazuju da je slaba aktivnost istraživanih oksidativnih



enzima uočena u gotovo svim slojevima stijenke predželuca. Intenzivniju aktivnost pokazuje jedino mišićnica.

**Fundusni želudac** za razliku od predželuca, ima tubulusne žlijezde smještene u lamini propriji. Ove su žlijezde na pojedinim mjestima vrlo razgranate i dopiru sve do muscularis mucosae. RIDGWAY (1972.) navodi tri tipa stanica pronađenih u ovim žlijezdama. Uz samu bazu tubulusne žlijezde smještene su glavne ili zimogene stanice. Zimogene stanice su bazofilne stanice s jezgrama uz bazalnu membranu. Elektronskim mikroskopom utvrđeno je da je struktura ovih stanica slična onoj koju nalazimo kod čovjeka. Baza ovih zimogenih stanica je ispunjena zrnatim endoplazmatskim retikulumom, što je mjesto sinteze proteina. Između glavnih (zimogenih) nalaze obložne ili parijetalne stanice. To su velike, okrugle ili piramidalne, acidofilne stanice. Broj im raste prema vratu žlijezda. Pod elektronskim mikroskopom, parijetalne stanice se odlikuju vrlo složenom građom koja podsjeća na tubularni labirint s glatkim endoplazmatskim retikulumom, brojnim ovalnim mitohondrijima i intracelularnim kanalićima. Mikrovili izbočeni u kanaliće čine se puno rjeđe posloženi u usporedbi s onima koje nalazimo kod čovjeka (LILLIBRIDGE, 1964.). Sekret parijetalnih stanica prenosi se kroz kanaliće endoplazmatskog retikuluma do canalicula i nakon toga u lumen želučane žlijezde. U području vrata tubulusnih žlijezda nalaze se i PAS- pozitivne, mukozne stanice (LUCIĆ, 2002.).

Sluznica fundusnog dijela želuca pokrivena je visokoprizmatičnim epitelom koji se utiskuje čineći želučane jamice. LUCIĆ (2002.) navodi da lamina propria sa žlijezdanim stanicama pokazuje aktivnost istraživanih oksidativnih enzima pri čemu je izrazita aktivnost NAD-vezanih koenzima i dehidrogenaze jantarne kiseline, a nešto je slabija aktivnost dehidrogenaze glutamata. Također opisuje stijenku fundusnog želuca, navodeći da pokazuje veliku aktivnost oksidativnih enzima. Najaktivnija je dehidrogenaza jantarne kiseline, koja pokazuje jaču aktivnost u žlijezdama nego u mišićnici. Nešto slabije je intenzivna aktivnost dehidrogenaze glutamata. Submukoza je građena od rahlog vezivnog tkiva s kolagenim i ponešto elastičnih vlakana. Između navedenih vlakana uočavaju se fibroblasti, plazma stanice te krvne i limfne žile (LUCIĆ, 2002.).

**Pilorusni želudac** prekriven je jednoslojnim visokoprizmatičnim epitelom. Na sluznici pilorusnog želuca nalaze se kratka uvrnuća nazvala želučane jamice. U ovim

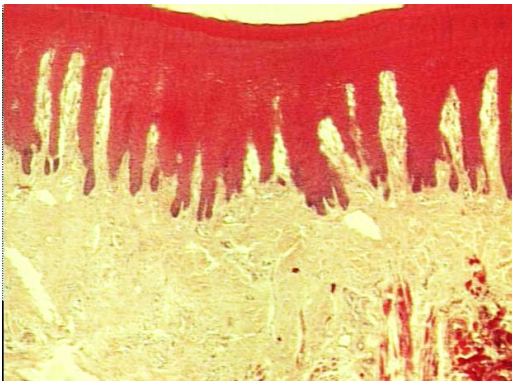jamicama završavaju otvori većine žlijezda iz lamine proprije. U lamini propriji ovog dijela želuca nalazi se mnogo mukoznih žlijezda, što omogućava njeno lako razlikovanje od ostalog tkiva. Obiluje limfocitima, plazma stanicama, eozinofilima i limfnim čvorićima. Lamina muskularis mukoze pilorusnog dijela je vrlo tanka, a odmah ispod nje se nalazi dobro razvijena submukoza građena od gustog vezivnog tkiva. Mišićnica je građena od kružno do koso položenih mišićnih stanica i od vanjskog sloja podužno položenih stanica. Seroza je tanka i pokrivena je mezotelom potrbušnice (LUCIĆ,2002.).

**Crijevo** morskih sisavaca je po mnogočemu slične građe tankom i debelom crijevu kod kopnenih sisavaca. Crijevne resice započinju u proksimalnom dijelu dvanaesnika. Ove su crijevne resice pokrivene visokoprizmatičnim epitelnim stanicama. TARPLEY (1987.) opisuje histološku građu stijenke crijeva te opisuje laminu propriju dvanaesnika navodeći kako sadrži brojne limfocite i plazma stanice te tubulusne žlijezde, dok su brojni limfni čvorići smješteni u podsluznici stijenke crijeva. U podsluznici dvanaesnika dobrog dupina nisu uočene duodenalne žlijezde. Slijedi mišićnica koja je dosta debela i građena od kosih i podužnih mišićnih stanica. U lamini propriji jejunuma mogu se naći tubulusne žlijezde. Jejunum i ileum se histološki dosta teško razlikuju od ostatka tankog crijeva. Payerove ploče koje predstavljaju nakupine limfnog tkiva i koje nalazimo u crijevu kopnenih sisavaca, kod dobrog dupina nisu uočene. Granica tankog i debelog crijeva kod dobrog dupina nije jasno izražena. Slijepog crijeva nema. Na sluznici stražnjih dijelova crijeva nema resica. Lamina propria završnog dijela crijeva sadrži mukozne žlijezde. Vrčaste stanice nisu uočene. U podsluznici debelog crijeva mogu se naći pojedinačni limfni čvorići koji su dosta rijetko raspoređeni. Mišićnicu debelog crijeva grade unutrašnji kružni i vanjski podužni sloj mišićnih stanica. Jasno se uočava prijelaz rektuma u analni kanal, naime visokoprizmatični epitel rektuma prelazi u mnogoslojni pločasti epitel analnog kanala (LUCIĆ,2002.).

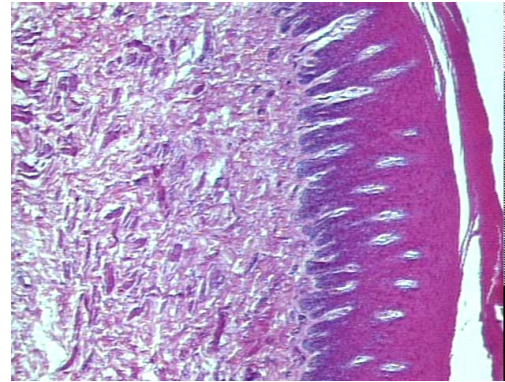
**Jetra** dobrog dupina ima dobro izraženu vezivnotkivnu čahuru na svojoj površini. U jetrenom parenhimu vezivno tkivo uočava se samo u Kiernanovim prostorima. S obzirom da su vene centralis dobro izražene, a vezivno tkivo među režnjicima nije vidljivo, uz pomoć njih se donekle može odrediti jetreni režnjic (RIGDWAY,1972.).

**Gušterača** ima jasno izražene serozne acinuse egzokrinog dijela. Na presjeku se mogu uočiti acidofilne piramidalne stanice s okruglim jezgrama smještenim uz bazalnu membranu. Svaki je acinus okružen s ponešto vezivnog tkiva. Unutar režnjica gušterače mogu se uočiti blijedocrvene nakupine stanica endokrinog dijela nazvane Langerhansovi otočići (RIDGWAY,1972.).

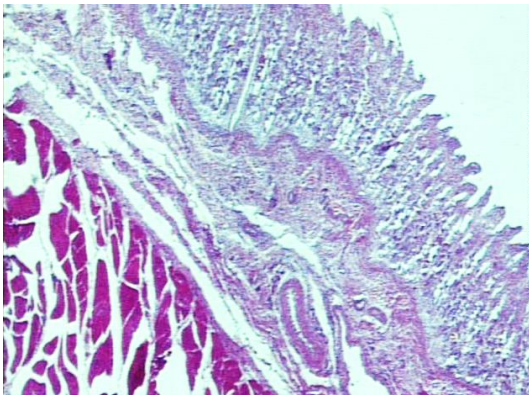
Pregled mikrofotografija nekih organa probavnog sustava dobrog dupina:



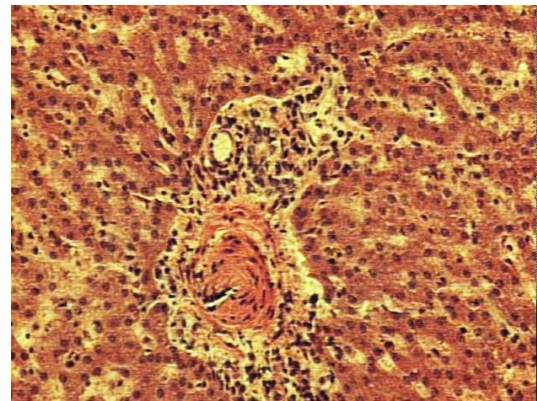
**Slika 1:** Presjek jezika dobrog dupina (HE, 10x).



**Slika 2:** Predželudac dobrog dupina (HE, 10x)



**Slika 3:** Dvanaesnik dobrog dupina (HE, 10x)



**Slika 4:** Kiernanov prostor jetre dobrog dupina (HE, 100x)

## 2.2. Dišni sustav

### 2.2.1. Mikroskopska građa dišnog sustava domaćih životinja

**Nosna šupljina** sastoji se od tri dijela, predvorja, dišnog i njušnog područja. Predvorje je građeno od višeslojnog pločastog oroženog epitela kože koji prelazi u neuroženi epitel. Dišno područje gradi dišni epitel, pseudovišeslojni visokoprizmatični epitel s trepetiljkama i vrčastim stanicama. Njušno područje građeno je od karakterističnog oflaktornog epitela.

Nosni dio **ždrijela**, nazvan *nasopharynx* ima laminu epithelialis građenu od pseudovišeslojnog visokoprizmatičnog epitela s trepetiljkama i vrčastim stanicama, a laminu propriju i submukozu gradi rijetko vezivno tkivo sa žlijezdama i limfnim tkivom.

**Grljkan** povezuje ždrijelo s dušnikom. Njegovu osnovu čine grkljanske hrskavice, i to tiroidna, krikoidna i aritenoidne hrskavica, koje su hijaline hrskavice te epiglotis, koji je građen od elastične hrskavice. Ove hrskavice drže dišne puteve otvorenima i služe kao zalistak koji sprečava ulazak progutane hrane ili tekućine u dušnik.

**Dušnik** je cjevasti organ, a proteže se od grkljana do mjesta račvanja na dva bronha. Osnovu mu čine poluprstenovi građeni od hijaline hrskavice. Laminu epithelialis dušnika čini visokoprizmatični epitel s trepetiljkama i vrčastim stanicama. Lamina propria i submukoza građene su od vezivnog tkiva. U submukozi dušnika se nalaze trahealne žlijezde (gll.tracheales). Submukoza dušnika veže se na hrskavični poluprsten. Tunica muscularis dušnika reducirana je na m.transversus tracheae.

**Pluća** su spojena s dušnikom pomoću dva velika bronha, nazvana primarni bronhi. Ova dva primarna bronha ulaze u pluća u području hilusa. Od primarnih bronha odvajaju se tri bronha za desno i dva bronha za lijevo plućno krilo, odnosno po jedan za svaki plućni režanj. Kad dospiju u plućni režanj, bronhi se dalje granaju na manje bronhe čije se završne grane nazivaju bronhioli. Oni se dalje dijele sve do terminalnih bronhiola, a svaki terminalni bronhiol dijeli se na dva ili više respiracijskih bronhiola. Alveole, koje predstavljaju vrećaste izbočine respiracijskih bronhiola, omogućuju izmjenjivanje kisika i ugljičnog dioksida između zraka i krvi. Građene su od dvije vrste

stanica, pneumocita tipa 1 i pneumocita tipa 2. Pneumociti tipa 1 su pločaste alveolarne stanice sa spljoštenom jezgrom i sudjeluju u izmjeni plinova, a pneumociti tipa 2 su velike alveolarne stanice kubičnog oblika koje proizvode surfaktant. Važno je spomenuti i ulogu plućnih makrofaga. Naime, u plućima nalazimo septalne makrofage koji se nalaze u interalveolarnim pregradama i fagocitiraju čestice koje procesom pinocitoze dopijaju iz lumena alveola u intersticij. Također nalazimo alveolarne makrofage koji su smješteni na površini alveola i čiste slobodnu površinu epitela.

### **2.2.2. Mikroskopska građa dišnog sustava dobrog dupina**

Dupini su morski sisavci koji udišu zrak. Ovu je činjenicu primjetio još Aristotel prije više od 20 stoljeća. Sposobnost ronjenja jako varira među različitim vrstama morskih sisavaca. Kod čovjeka je izmjereno držanje daha pod vodom do maksimalno 6 minuta, što je neznatno u usporedbi s nekim morskim sisavcima koji dah pod vodom mogu držati i do 30 minuta. Za vrijeme ronjenja, kod morskih sisavaca, dolazi do niza fizioloških promjena u tijelu, razina pohranjenog kisika se smanjuje, dok ugljični dioksid i mliječna kiselina postaju puno koncentriraniji kako se aktivnost povećava. Morski sisavci udišu i izdišu kisik puno brže nego što to čine kopneni sisavci, iako za vrijeme odmaranja na morskoj površini drže dah duže vrijeme prije nego izdahnu zrak. Primjerice kitovi usani mogu isprazniti pluća koja sadrže oko 1500 litara zraka i ponovno ih napuniti u samo dvije sekunde. Elastično tkivo pluća i dijafragme ovih životinja se stisne tijekom udisaja i opusti za vrijeme izdisaja, pri čemu se brzo i gotovo potpuno isprazne pluća. Dupini mogu iskoristiti gotovo 90% udahnutog kisika, dok primjerice ljudi koriste samo oko 20 % istog (SUMICH, 1992.).

Dišni sustav morskih sisavaca podijeljen je na provodni i respiracijski dio. Provodni dio čine nosna šupljina s vanjskim i unutarnjim nosnicama, ždrijelo, grkljan, dušnik i bronhi. Respiracijski dio dišnog sustava morskih sisavaca čine alveolarni hodnici, alveolarne vrećice i alveole.

**Vanjske nosnice** kod morskih sisavaca obavijene su debelim površinskim epidermisom. Ovaj je epidermis građen od pigmentiranog mnogoslojnog pločastog orožalog epitela koji se proteže i na nosno predvorje. Lamina propria građena je od

gustog vezivnog tkiva s kolagenim vlaknima između kojih se nalaze masne stanice, krvne žile i fibrociti. Vezivno tkivo lamine proprije putem dugačkih papila interdigitira s epitelnim slojem. Nosni septum ima parne hrskavice među kojima se nalazi gusto fibrozno, vezivno tkivo. Ovo je područje vrlo vaskularizirano velikim krvnim žilama koje se vide čak i prostim okom (HALDIMAN i sur.,1984.). Građa ostalih dijelova nosne šupljine nije opisana jer su ti dijelovi, zbog specifičnih anatomske odnosa, nedostupni za istraživanje.

**Grkljan** podijeljen je na nazofarinks i orofarinks koji su međusobno povezani cirkularnim otvorom smještenim u mekom nepcu. Cijelo područje prekriva parakeratinozni mnogoslojni pločasti orožali epitel. Lamina proprija ovog područja je fibrozna s dosta masnih stanica i ponešto mukoznih žlijezda (GREEN,1972.; BLEVINS i sur.,1973.). GREEN (1972.) opisuje u dobrog dupina sve mišiće grkljana koje susrećemo i kod domaćih životinja, ali spominje i krikohoidni mišić (*m.cricohyoideus*) kojeg ne nalazimo kod domaćih životinja.

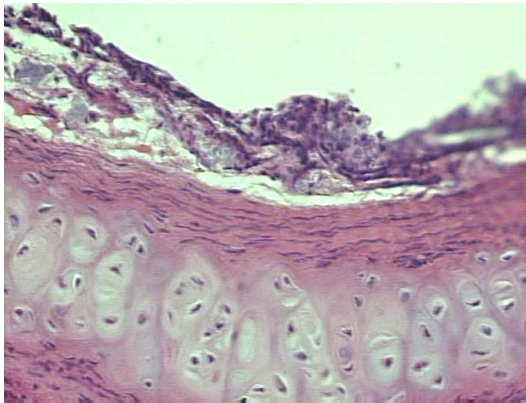
**Dušnik** ima sluznicu pokrivenu pseudovišeslojnim visokoprizmatičnim epitelom. Na površini ovog epitela nalaze se brojne trepetiljke. Laminu propriju i podsluznicu je teško razlikovati. LUCIĆ (2002.) u dobrog dupina i plavobijelog dupina ne uočava žlijezde u podsluznici. U lamini propriji nalazi se nešto fibrocita i pokoji slobodni limfocit. Osnovu dušnika čine prstenovi građeni od hijaline hrskavice koji sadržavaju vaskularne kanale (HALDIMAN i sur., 1984.). S vanjske strane nalazi se adventicija koja je, kao i podsluznica, dobro vaskularizirana i građena od kolagenih i elastičnih vlakana (LUCIĆ, 2002.).

**Pluća** na svojoj površini imaju relativno debelu poplučnicu građenu od jednoslojnog pločastog epitela ispod kojeg je sloj vezivnog tkiva s krvnim žilama i živcima. Između kolagenih i elastičnih vlakana nalazi se tanki sloj glatkih mišićnih stanica. Plućno tkivo dobrog dupina nije segmentirano vezivnim tkivom. Uočeni su brojni bronhi smješteni intrapulmonarno s različito velikim dijelovima hijaline hrskavice. Hrskavicu s vanjske i unutarnje strane pokriva tanki sloj elastičnih vlakana. Između sluznice i podsluznice bronha uočene su mukozne žlijezde (LUCIĆ, 2002.).

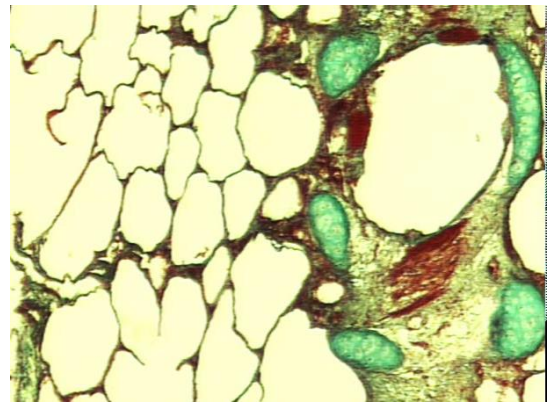
U morskih sisavaca osnovu bronha čine prstenovi građeni od hijaline hrskavice koji se sa svakim granjanjem reduciraju, prvo na nepotpune prstenove, a zatim na hrskavične pločice koje se protežu do respiracijskog dijela pluća. Bronhi širine manje

od 0,4 mm nemaju hrskavicu (HENK i HALDIMAN, 1990.). S promjenom na hrskavici mijenja se i debljina lamine proprije i podsluznice, kao i njihova građa. Kolagena vlakna postepeno bivaju zamijenjena elastičnim vlaknima. Broj žlijezda u vezivnom tkivu se smanjuje dok potpuno ne nestane u bronhima širine manje od 3 mm (HENK i HALDIMAN, 1990.). LUCIĆ (2002.) opisuje epitelni sloj bronhalnih ogranaka dobrog dupina i plavobijelog dupina koji se mijenja od visokoprizmatičnog prema kubičnom epitelu. Navodi kako se terminalni bronhi otvaraju u alveolarne vrećice koje čine predprostor nakupini alveola oko njih. Zbog poteškoća u razlikovanju bronha i bronhiola HENK i HALDIMAN (1990.) preporučuju da se te strukture nazovu zajedničkim imenom, zračni putevi, a FANING i HARRISON (1974.) predlažu termin bronh za sve zračne puteve do alveolarnih hodnika. Veliki bronhi prekriveni su s pseudovišeslojnim visokoprizmatičnim epitelom s trepetiljkama (SIMPSON i GARDNER, 1972.). U vezivnom tkivu lamine proprije i podsluznice nalazi se dosta krvnih žila, a prisutne su i žlijezde i plazma stanice. U velikim bronhima, unutar vezivnog tkiva, prevladavaju kolagena vlakna (HENK i HALDIMAN, 1990.). Nešto glatkih mišićnih stanica nalazi se u submukozi bronha (SIMPSON i GARDNER, 1972.; LUCIĆ, 2002.). Terminalni bronhi otvaraju se u alveolarne hodnike, a iz njih izlaze alveole. Alveole, alveolarne vrećice i alveolarni hodnici čine respiracijske jedinice pluća. Ove respiracijske jedinice su kod morskih sisavaca tubulusne, dok su kod kopnenih sisavaca acinarne (ENGEL, 1966.). Respiracijski dio pluća obložen je jednoslojnim pločastim epitelom građenim od pločastih alveolarnih stanica (pneumociti tipa 1) i od kubičnih alveolarnih stanica (pneumociti tipa 2). Unutar alveola vide se slobodni makofazi, a na slobodnim krajevima alveolarnih pregrada, vide se snopovi elastičnih vlakana (LUCIĆ, 2002.).

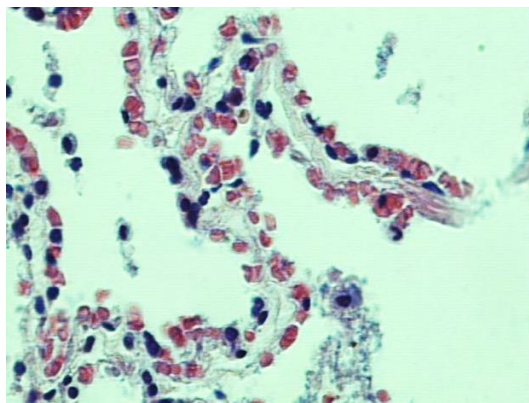
Pregled mikrofotografija nekih organa dišnog sustava dobrog dupina:



**Slika 5:** Bronh dobrog dupina (HE, 50x).



**Slika 6:** Pluća dobrog dupina (Masson, 15x).



**Slika 7:** Alveolarna stijenka dobrog dupina (HE, 100x)



## 2.3. Mokraćni sustav

### 2.3.1. Mikroskopska građa mokraćnog sustava domaćih životinja

Mokraćni sustav sastoji se od parnih bubrega i mokraćovoda te neparnog mokraćnog mjehura i mokraćne cijevi ili mokraćnice. Sudjeluje u održavanju homeostaze stvaranjem mokraćne tvari koja se uklanja iz tijela. U mokraćnom sustavu se uklanjaju različiti otpadni proizvodi mjene tvari.

**Bubreg** je okružen čahuricom građena od gustog vezivnog tkiva. Parenhim bubrega je podijeljen na vanjsko područje – koru (cortex) i unutrašnje područje – srž (medulla). Građa i oblik bubrega međusobno se razlikuju i ovise o vrsti životinje. Ipak, osnovna funkcionalna i morfološka jedinica svakog bubrega je nefron. Nefron čine: bubrežno tjelešce, proksimalni zavijeni i proksimalni ravni kanalić te distalni zavijeni i distalni ravni kanalić. Proksimalni i distalni ravni kanalić čine Henlejevu petlju. Bubrežno tjelešce se sastoji od klupka krvnih kapilara, nazvan glomerul koji je obavijen Bowmanovom čahuricom. Parijetalni list Bowmanove čahure građen je od jednoslojnog pločastog epitela koji leži na bazalnoj lamini i tankog sloja retikulinskih vlakana, dok visceralni list grade modificirane pločaste stanice – podociti. Proksimalne zavijene kanaliće oblaže jednoslojni kubični ili visokoprizmatični epitel, a distalne zavijene kanaliće oblažu kubične stanice. Henlejeva petlja oblika je slova U. Čini je ravni dio proksimalnog kanalića, tanki segment i ravni dio distalnog tubula. Intersticij bubrega ima malo vezivnog tkiva s fibroblastima i nešto kolagenih vlakana.

**Mokraćovod** je cijevasti organ sa zvjezdolikom, uskim lumenom. Laminu epithelialis mokraćovoda gradi prijelazni epitel, lamina propria i submukoza su u zajedničkom vezivnotkivnom sloju, a mišićnica ima tri sloja - unutarnji longitudinalni, srednji cirkularni i vanjski longitudinalni.

**Mokraćni mjehur** građen je od prijelaznog epitela. Mišićni snopovi mišićnice teku u svim smjerovima osim u vratu mjehura gdje se jasno razlikuju tri sloja.

### 2.3.2. Mikroskopska građa mokraćnog sustava dobrog dupina

**Bubreg** morskih sisavaca pa tako i dobrog dupina građen je od brojnih reznjeva, a svaki taj režanj ima dobro diferenciranu koru, srž i vlastitu papilu s pripadajućom čašicom. Površinu bubrega prekriva tanka vezivno-tkivna čahura, dok se u njegovoj unutrašnjosti vezivno tkivo uočava samo na prijelazu kore u srž (LUCIĆ, 2002.). Isti autor (2002.) opisuje koru bubrega navodeći kako su u njoj uočljiva bubrežna tjelešca i brojni presjeci kroz proksimalne i distalne kanaliće. Također opisuje Bowmanovu čahuru koju gradi pločasti epitel. Proksimalne bubrežne kanaliće grade velike kubične ili visokoprizmatične stanice s puno citoplazme i okruglim jezgrama koje su smještene u sredini stanice ili bliže bazalnoj membrani. Distalne kanaliće grade kubične stanice s okruglim jezgrama, ove su stanice manje i na presjeku ih ima više nego u proksimalnim kanalićima. LUCIĆ (2002.) opisuje srž bubrega diferenciranu u dva dijela, vanjski i unutrašnji dio. Vanjski dio čine Henleove petlje te sabirni kanalići, a unutrašnji dio čine sabirni kanalići koji se brojnim otvorima ulijevaju u bubrežnu zdjelicu.

**Mokraćovod** ima sluznicu građenu od prijelaznog epitela koji se sastoji od oko pet do šest slojeva epitelnih stanica. Lamina proprija mokraćovoda je građena od vezivnog tkiva i prelazi u podsluznicu koja sadrži kolagena vlakna i podužno položene mišićne stanice. Slijedi mišićnica građena od kružno položenih mišićnih stanica na koju se nastavlja gusta vezivnotkivna adventicija (LUCIĆ, 2002.).

**Mokraćni mjehur je** po svojoj građi veoma sličan građi mokraćnog mjehura. Epitel mokraćnog mjehura je prijelazni i ima šest do osam slojeva stanica, a gustoća istih ovisi o ispunjenosti mjehura. Lamina proprija se nadovezuje na submukozu, a zatim slijedi mišićnica koja je debela i građena od tri sloja. Unutrašnji sloj je podužni, srednji je kružni, a vanjski sloj je podužni sloj mišićnih stanica. Izvana ga obavija seroza koju oblaže visceralni mezotel trbušne i zdjelične šupljine (LUCIĆ, 2002.).

## 2.4. Ženski spolni sustav

### 2.4.1. Mikroskopska građa ženskog spolnog sustava domaćih životinja

Ženski spolni sustav sastoji se od parnih jajnika i jajovoda te neparnih maternice, rodnice i stidnice.

**Jajnik** ima slobodnu površinu prekrivenu tankom prevlakom “zametnog epitela” kojeg grade niske kubične stanice. Ovojnica koja obavlja jajnik naziva se tunica albuginea, a građena je od gustog vezivnog tkiva. Jajnik je podijeljen na koru i srž. Kora jajnika (zona parenchymatosa), okružuje srž, a građena je od vezivnog tkiva bogatog fibroblastima u koje su uklopljeni razni razvojni i regresivni stadiji jajnih folikula i žutih tijela. Srž jajnika (zona vasculosa) gradi dobro vaskularizirano rijetko vezivno tkivo s nešto glatkih mišićnih stanica.

**Jajvod** ima jako naboranu sluznicu, a epitel mu je visokoprizmatičan s dva tipa stanica i to stanicama sa i stanicama bez trepetiljki. Stanice s trepetiljkama sudjeluju u prijenosu zametka do maternice, dok stanice bez trepetiljki izlučuju sekrete koji služe za prehranu i zaštitu zametka i aktiviranje spermija. Mišićnicu grade cirkularni, longitudinalni i kosi snopovi glatkih mišićnih stanica, a na nju se nadovezuje seroza.

**Maternica** je građena od visokoprizmatičnog epitela. Lamina propria maternice građena je od vezivnog tkiva ispunjenog jednostavnim zavnutim tubulusnim žlijezdama (gll. uterine). Mišićnicu grade unutrašnji cirkularni i vanjski longitudinalni sloj, a na nju se nadovezuje seroza. Maternicu čine, endometrij – uključuje epitel i laminu propriju, miometrij – uključuje mišićnicu i perimetrij – uključuje serozu.

**Rodnica** ima mnogoslojni pločasti neoroženi epitel. Lamina propria i submukoza građene su od vezivnog tkiva u kojem se mogu nalaziti limfni čvorići. Tunica muscularis ima dva ili tri sloja mišićnih stanica, dok se seroza nalazi kranijalno, a adventicija kaudalno.

#### 2.4.2. Mikroskopska građa ženskog spolnog sustava dobrog dupina

Spolni sustav morskih sisavaca građen je od jajnika, jajovoda, maternice, cerviksa, vagine i vaginalnog vestibula. Uključen je u procese ovulacije, fertilizacije, implantacije, fetalnog rasta i poroda (STEWART i STEWART, 2002.).

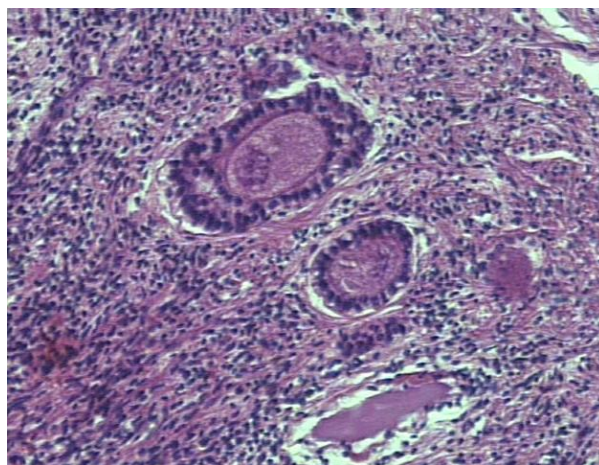
**Jajnik** dobrog dupina ima jasno označenu granicu između kore i srži. Površinu jajnika prekrivaju kubične do visokoprizmatične stanice germinativnog epitela s velikim okruglim jezgrama koje su smještene uz bazalnu membranu. Jasno je vidljiv debeli soj vezivnog tkiva koje se nalazi ispod epitela, a predstavlja tunicu albugineu. Navodi brojne folikule u različitim stupnjevima zrelosti smještene u kori jajnika. LUCIĆ (2002.) opisuje srž jajnika prožetu brojnim krvnim žilama koje su različitog promjera te kolagena vlakna između njih. DEMPSEY (1941.), SLIJPER (1962.) i HARRISON (1962.) objavljuju da ostaci žutog tijela (corpus luteum), nazvani bijelo tijelo (corpus albicans) nikad potpuno ne nestaju s jajnika kitova. Navode da ovo opažanje može biti korisno u procjeni približne dobi kitova, s obzirom da se vjeruje kako kitovi produciraju samo jednu oocitu, osim u iznimnim situacijama s višestrukim porodima. Bijelo tijelo (corpus albicans) predstavlja ožiljkasto tkivo na jajnicima koje ostaje nakon povlačenja žutog tijela na mjestu pucanja Graafovog folikula tijekom ovulacije. Bijela tijela su značajna pri utvrđivanju spolne zrelosti ženki *post mortem* te su se dosadašnja istraživanja spolne zrelosti u kitova temeljila na pretpostavci da svako žuto tijelo rezultira nastankom bijelog tijela koje ostaje na jajniku nakon ovulacije (BROOK, 2002.). Tijekom života dolazi do akumulacije bijelih tijela, što se stoga posebno ističe kod starijih ženki. Bijela tijela nisu jednako velika jer se vremenom resorbiraju i smanjuju. Lijevi jajnik ima značajno veću masu te ima više ožiljaka. Utvrđena značajno veća masa lijevog jajnika rezultat je njegove veće aktivnosti u odnosu na desni jajnik (SLOOTEN, 1990.). Navedene razlike u broju ožiljaka lijevog i desnog jajnika u skladu su s istraživanjima drugih autora. Naime, COCKCROFT i ROSS (1990.) navode da se 80% ožiljaka nalazi na lijevom jajniku u ispitivanoj populaciji dobrih dupina na istočnoj obali južne Afrike.

**Jajvod** na presjeku pokazuje tri sloja: sluznicu, mišićnicu i serozu. Sluznicu prekriva visokoprizmatični epitel. Lamina propria građena je od guste mreže kolagenih vlakana među kojima se nalazi dosta staničnih elemenata, a dobro su izražene i krvne

kapilare. Mišićnica jajovoda dupina je građena od dva sloja, od kojih je unutrašnji, s kružno položenim mišićnim stanicama, jače izražen. U vanjskom sloju, koji je tanji, su mišićne stanice podužno postavljene. Seroza jajovoda predstavlja visceralni list potrbušnice (LUCIĆ, 2002).

**Rodnica** ima izražena tri sloja na presijeku. Sluznica je prekrivena mnogoslojnim pločastim neuroženim epitelom. Lamina propria građena je od kolagenih i ponešto elastičnih vlakana i ima dosta krvnih žila. U predvorju rodnice, a unutar lamine proprije nalaze se mukozne žlijezde i pojedinačni limfni čvorići smješteni neposredno ispod epitela. Mišićnicu rodnice grade glatke mišićne stanice i ona ima dva sloja. Mišićnicu okružuje adventicija građena od rahlog vezivnog tkiva (LUCIĆ, 2002.).

**Maternica** dupina građena je od vrata, tijela i dva roga. Grade je tri sloja i to: epimetrium (seroza), miometrium (mišićnica) i endometrium (sluznica) (LUCIĆ, 2002.). Isti autor (2002.) opisuje serozu maternice i navodi da je građena od mezotela potrbušnice, mišićnicu građenu od unutrašnjeg sloja kružno položenih stanica i vanjskog sloja, podužno smještenih mišićnih stanica te sluznicu koju pokriva visokoprizmatični epitel. Bazirano na histološkoj identifikaciji, primjećeno je da se ovulacija i graviditet pojavljuju u lijevom jajniku i lijevom rogu maternice u više od 68% slučajeva kod dupina (ROBECK, 1994.). Za vrijeme ovulacije, žlijezde maternice postaju kompleksne, a na površini sluznice se oblikuju vidljiva udubljenja (RIDGWAY, 1972.). WISLOCKI (1940.) opisuje placentu kitova kao difuznu epitelio-korijalnu.



**Slika 8:** Jajnik dobrog dupina (HE, 50x).

## 2.5. Muški spolni sustav

### 2.5.1. Mikroskopska građa mušgog spolnog sustava domaćih životinja

Muški spolni sustav grade sjemenici, spolni kanali, pridružene spolne žlijezde i penis.

**Sjemenik** je obavijen čahuricom gustog vezivnog tkiva, nazvanom tunica albuginea. Na hvatištu epididimisa nalazi se zadebljanje tunike, odnosno medijastinum testis, od kojeg se u unutrašnjost testisa pružaju vezivni pretinci (septula testis) koji nepotpuno dijele testis na režnjiće (lobuli testis). Potpune pregrade nalaze se kod psa i nerasta. Unutar režnjića testisa nalaze se zavijeni sjemenski kanalići (tubuli seminiferi contorti), a njihovi krajevi se spajaju u ravne kanaliće (tubuli recti). Ravni kanalići se zatim ulijevaju u mrežu kanala uklopljenih u medijastinum (rete testis). U glavi epididymisa, na rete testis se nastavljaju ductuli efferentes koji se spajaju čineći tako ductus epididymidis. Ductus epididymidis se nastavlja u sjemenovod.

**Epididimis** je zavijena cijev, dugačka 40m u bika i ovna, 70m u pastuha, a u čovjeka 4-6m. U proksimalnom dijelu epididymisa odvijaju se procesi sazrijevanja spermija, dok se u distalnom dijelu pohranjuju spermiji. Epididymis prekriva pseudovišeslojni visokoprizmatični epitel. Ispod bazalne membrane nalazi se sloj glatkih mišićnih stanica i rahlo vezivno tkivo bogato krvnim kapilarama. Glatke mišićne stanice peristaltičkim kontrakcijama pomažu pomicanje spermija duž kanala.

**Sjemenovod** je ravna cijev uskog lumena koja se otvara u uretru. Prekriven je pseudovišeslojnim visokoprizmatičnim epitelom. Mišićnica sjemenovoda je jaka, kod pastuha, bika i nerasta građena je od tri sloja (cirkularni, kosi, longitudinalni), a kod malih preživača i mesojeda je građena od dva sloja (cirkularni i longitudinalni).

**Prostata** je najveća pridružena spolna žlijezda koja dolazi u svih domaćih životinja. Sastoji se od 30-50 razgranatih tubuloalveolarnih žlijezda čiji se odvodni kanali ulijevaju u uretru. Ove su žlijezde uklopljene u fibromuskularnu stromu. Prostatu obavija vezivnotkivna kapsula.

**Spolni ud** grade tri mase erektilnog tkiva i to parni corpora cavernosa penis i neparni corpus spongiosum penis. Kavernoza tijela okružena su tunikom albugineom.

Erektivno tkivo penisa građeno je od venskih prostora obloženih endotelom i odjeljenih vezivnim tkivom s glatkim mišićnim stanicama.

## 2.5.2. Mikroskopska građa muškog spolnog sustava dobrog dupina

**Sjemenik** je prekriven ovojnicom koja se naziva tunica albuginea. Unutar režnjica testisa mogu se opaziti presjeci sjemenskih kanalića različitog oblika. U vezivnom tkivu, smještenom oko sjemenskih kanalića, nalaze se velike stanice s ovalnim jezgrama, Leydigove intersticijske stanice (LUCIĆ, 2002.). RIDGWAY (1972.) zaključuje da se kod kitova i perajara spermatogeneza očituje samo sezonski. SLIJPER (1962.) tvrdi da se manja količina sjemena može producirati kod kitova kroz čitavu godinu, ali se značajno povećanje javlja tijekom sezone parenja.

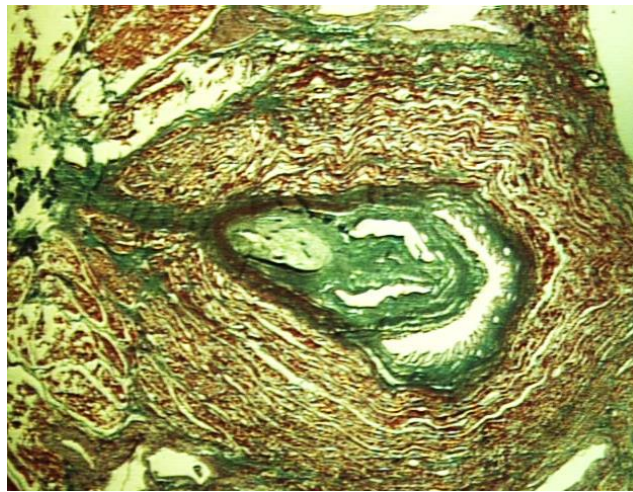
**Epididimis** građen je od kanala epididimisa (ductus epididymis) koji je dug i ima brojne zavoje. Pokriva ga pseudopseudovišeslojni visokoprizmatični epitel. Epididimis nastaje od eferentnih kanalića koji izlaze iz testisa (LUCIĆ, 2002.).

**Sjemenovod** pokriven je višeslojnim visokoprizmatičnim epitelom, a ispod ovog epitela nalazi se debela lamina propria s dosta elastičnih vlakana. Stanice mišićnice položene su kružno i podužno (LUCIĆ, 2002.).

**Prostata** je obavijena vezivnotkivnom kapsulom od koje prema unutrašnjosti prostate polaze vezivnotkivne pregrade koje je dijele na režnjice. Režnjići su građeni od tubuloalveolarnih žlijezda. Kroz središnji dio prostate prolazi vezivnotkivni trakt u kojem se nalazi mokraćnica i otvori sjemenovoda. Otvori sjemenovoda pokriveni su pseudovišeslojnim visokoprizmatičnim epitelom (LUCIĆ, 2002.). RIDGWAY (1972.) opisuje da prostata ima tubuloalveolarni uzorak kao i prostata kod ljudi. Za razliku od prostate čovjeka, kod morskih sisavaca nema glatkog mišićja u vezivnotkivnim pregradama koje nalazimo među režnjićima ove žlijezde (RIDGWAY, 1972.).

**Spolni ud** na svojoj vanjskoj površini ima višeslojni pločasti neuroženi epitel, a ispod njega se nalazi vezivnotkivna ovojnica. Epidermis je tanak. Tkivo dermisa ima puno krvnih žila i živčanih vlakana (RIDGWAY, 1972.). Šupljikavo tijelo se uočava, ali je slabo razvijeno. Lumen mokraćnice prekriven je prijelaznim epitelom, a oko

njega se nalazi spužvasto tijelo građeno od vezivnog tkiva. U području tijela penisa, uočava se vrlo razvijen m. retractor penis (LUCIĆ, 2002.). RIDGWAY (1972.) opisuje tanku tunicu albugineu koja okružuje relativno mali corpus cavernosus penisa i navodi kako ista nije podijeljena na odjeljke kao, primjerice kod čovjeka. RIDGWAY (1972.) opisuje spužvasto tijelo (corpus spongiosum) navodeći kako ima slabo razvijen krvožilni splet. SLIJPER (1962.) tvrdi kako je penis kitova građen od obilja vezivnog tkiva. Kod kitova ne nalazimo os penis (RIDGWAY, 1972.).



**Slika 8:** Prostata dobrog dupina (Masson, 3x)



## 2.6. Živčani sustav

### 2.6.1. Mikroskopska građa živčanog sustava domaćih životinja

Živčani sustav podijeljen je na središnji i periferni. Središnji živčani sustav čine veliki mozak, mali mozak i kralježnička moždina. Periferni sustav čine živci i gangliji.

**Mozak** ima koru građenu je od šest slojeva i to: molekularnog sloja, vanjskog zrnatog sloja, sloja malih i srednje velikih piramidnih stanica, unutarnjeg zrnatog sloja, sloja velikih piramidnih stanica i sloja multiformnih stanica.

**Mali mozak** ima koru građenu od tri sloja i to: molekularnog sloja, ganglijskog sloja i zrnatog sloja.

**Kralježnička moždina** građena je od bijele tvari smještene izvana i sive tvari koja je smještena iznutra u obrisima slova H. Centralni kanal je obložen ependimskim stanicama.

**Hipofiza** je podijeljena na adenohipofizu i neurohipofizu. Neurohipofiza ima tri područja: eminentia mediana, što je nastavak hipotalamusa, zatim infundibularno stablo i infundibularni izdanak, nazvan pars nervosa. Adenohipofizu čine: pars tubelaris, pars intermedia i pars distalis.

### 2.6.2. Mikroskopska građa živčanog sustava dobrog dupina

**Veliki mozak** pokazuje jasno vidljivu razliku između sive i bijele tvari. MAJOR (1879.), KUKENTHAL i ZIEHEN (1889.), BIANCHI (1905.) i RIESE (1925.) opisuju da je broj staničnih slojeva opisanih u kori velikog mozga morskih sisavaca manji ili se slojevi međusobno teže diferenciraju, nego što je slučaj kod drugih sisavaca. Međutim, RAWITZ (1910.) se suprostavio ovom mišljenju, tvrdeći da je organizacija kore velikog mozga kod morskih sisavaca slična onoj kod kopnenih. Kasnije su i drugi autori imali oprečna mišljenja oko ove teme pa je ROSE (1926.) naveo da se kod kopnenih i morskih sisavaca mogu bez poteškoća pronaći isti slojevi stanica, dok je LANGWORTHY (1931.) imao suprotno mišljenje. Godinama kasnije MORGANE

(1965.) je potvrdio prisutnost slojeva stanica u morskih sisavaca u jednakom broju i građi poput one koju nalazimo kod primata. Siva tvar velikog mozga dobrog dupina smještena je u vanjskom sloju i čini koru velikog mozga. Unutar kore razlikuje se šest slojeva, koje je u dobrog dupina i u plavobijelog dupina moguće međusobno razlikovati. Ipak, ima mjesta na kojima se teško mogu razlikovati navedeni slojevi. Uz samu površinu kore, odmah ispod nježne moždane ovojnice, vidi se molekularni sloj. Karakteriziraju ga okrugle jezgre koje pripadaju glija stanicama i vlaknata struktura. Odmah ispod molekularnog sloja smješten je sloj s rijetkim malim, trokutastim i okruglim stanicama. Ovaj se sloj teže diferencira od prethodnog. Slijedi sloj vanjskih piramidnih stanica koji se, zbog svojih trokutastih stanica, lako uočava, a na njega se nadovezuje unutrašnji zrnati, zatim sloj s velikim piramidnim stanicama, koje su ujedno najveće od svih stanica kore velikog mozga. Posljednji sloj čine multiformne živčane stanice. Unutar bijele tvari uočavaju se živčana vlakna s brojnim glija stanicama i krvnim kapilarama (LUCIĆ, 2002.).

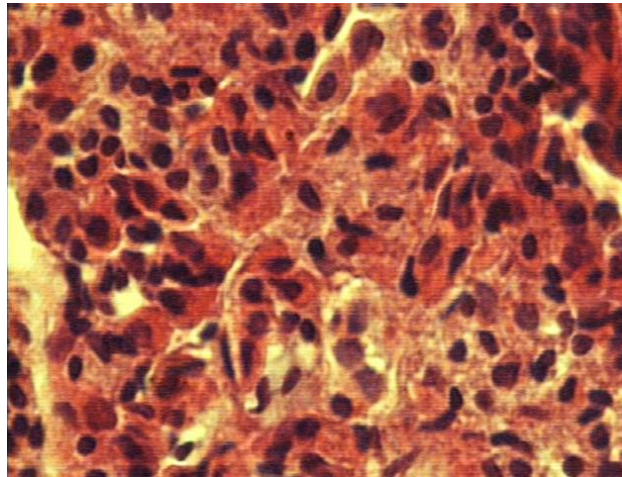
**Mali mozak** je građen, kao i kod kopnenih sisavaca, od sive i bijele tvari. Bijela tvar je građena od niza mijeliziranih i nemijeliziranih vlakana s ponešto jezgri neuroglija stanica. Siva tvar pokazuje tri jasno razdvojene zone. Vanjski je molekularni sloj u kome se vide rijetke jezgre malih živčanih stanica različitih oblika. Slijedi sloj velikih živčanih stanica (Purkinjeove stanice). One su nepravilno okruglog oblika s dugačkim nastavcima koji ulaze u vanjski molekularni sloj. S unutrašnje strane kore nalazi se najtamniji, zrnati sloj u kome su brojne jezgre različitih stanica među kojima se raspoznaju živčane stanice s okruglim i izduženim jezgrama i mikroglija stanice. Izvana se nalazi sloj vezivnog tkiva koje se uvlači među vijuge malog mozga (LUCIĆ, 2002.).

**Kralježnička moždina** je na poprečnom presjeku okruglastog oblika. Obavijena je vezivotkivnom ovojnicom, pia mater, a uz nju su vidljive i krvne žile. Središnje se nalazi siva tvar u obliku slova „H“, a oko nje se nalazi bijela tvar (LUCIĆ, 2002.). Isti autor (2002.) opisuje bijelu tvar kralježničke moždine navodeći mnoštvo mijeliniziranih i nemijeliniziranih živčanih vlakana. Navodi također da moždina završava u križnom području nitasto, tvoreći konjski rep, cauda equina. Istraživanja provedena na kralježničkoj moždini dupina pokazala su razliku u veličini između njenih dorzalnih (senzoričkih) i ventralnih (motoričkih) rogova. Ventalni rogovi su znatno veći od dorzalnih, što je očekivano s obzirom na veličinu muskulature koju srećemo kod

morskih sisavaca. Ovo vodi do pretpostavke da ove životinje imaju smanjenu senzoričku sposobnost (RIDGWAY, 1978.).

**Hipofiza** je smještena u udubljenju baze klinaste kosti. Ima karakterističan oblik i izgleda poput izduženog pravokutnika. Mikroskopski se razlikuju neurohipofiza i adenohipofiza, a adenohipofiza čini veći dio tkiva. Međusobno su odvojene meningealnim septumom. Pars intermedia se ne nalazi. Adenohipofizu grade kromofobne, bazofilne i eozinofilne stanice (OELSCHLAGER i OELSCHLAGER, 2002.). LUCIĆ (2002.) navodi dijelove neurohipofize i to: infundibularni držak i infundibularni nastavak koji se jasno raspoznaju. Infundibularni držak grade nemijelizirana živčana vlakna, a infundibularni nastavak se poput krakova pruža na obje strane hipofize. Navodi dijelove adenohipofize i to: pars tubularis i pars distalis. Pars tubularis ima brojne krvne žile i vlaknate strukture, a pars distalis sadrži više stanica različitog tipa i čini najveći dio cijele cijele žlijezde. Unutar hipofize dobrog dupina nisu uočeni vezivnotkivni tračci, osim male količine vezivnog tkiva oko krvnih žila. Kromofobne stanice pars distalis hipofize dobrog dupina različite su veličine, okruglog, ovalnog ili poligonalnog oblika. Jezgra je okrugla ili ovalna, tamnije obojena, a citoplazma ne pokazuje obojanost kod svih korištenih histoloških metoda. Također, pri metakromaziji sa toluidinom kromofobne stanice ostaju neobojene. Kromofobne stanice su brojne u rubnim dijelovima hipofize, a prema sredini organa njihov broj se smanjuje. Kromofilne stanice pars distalis hipofize dobrog dupina jasno su razdvojene na bazofilne i acidofilne stanice. Bazofilne stanice imaju okrugli ili poligonalan oblik te okruglastu, tamnije obojanu jezgru. Citoplazma tih stanica intenzivno je plavo obojena kod Mallory-bojenja ili plavozelena kod Masson-bojenja, a vidljiva je i njena granularnost. U središnjem dijelu hipofize gušće su raspoređene u odnosu na rubne dijelove organa, a pogotovo u usporedbi s kromofobnim stanicama. Bazofilne stanice dolaze u većim ili manjim nakupinama. Acidofilne stanice su najveće od svih stanica pars distalis hipofize, ali su u usporedbi s kromofobnim i bazofilnim stanicama najmanje zastupljene. Imaju okruglaste jezgre te acidofilno obojenu granularnu citoplazmu. Citoplazma acidofilnih stanica crveno je obojena eozinom kod bojenja hemalaunom i eozinom te intenzivno crveno kod Mallory i Masson-bojenja. Raspored acidofilnih stanica je uglavnom ravnomjeran po cijelom presjeku hipofize. U središnjem dijelu podužnog presjeka desne polovice pars distalis hipofize dobrog dupina, uočena je ograničena nakupina stanica koje se razlikuju od ostatka hipofize. Nakupina stanica

je okruglog do blago ovalnog oblika i jasno se razlikuje od okolnog tkiva, ali u području razgraničenja nema vezivnog tkiva. Stanice ove nakupine blago se boje bazofilnim bojama i ne pokazuju PAS aktivnost.



**Slika 9:** Stanice adenohipofize dobrog dupina (HE, 150x).

## 2.7. Krvožilni sustav

### 2.7.1. Mikroskopska građa krvožilnog sustava domaćih životinja

Krvožilni se sustav sastoji od srca, arterija, kapilara i vena. Sve krvne žile građene su od istih slojeva i to: tunica intima, tunica media i tunica adventitia. Tunica intima ili interna građena je od jednog sloja endotelnih stanica, a subendotelni sloj gradi rahlo vezivno tkivo s pokojom glatkom mišićnom stanicom. Druga po redu, tunica media građena je od koncentričnih slojeva spiralno poredanih glatkih mišićnih stanica među kojima se nalazi ponešto kolagenih i elastičnih vlakana. Zadnji sloj, tunica adventitia se uglavnom sastoji od uzdužno poredanih kolagenih i elastičnih vlakana te postepeno prelazi u vezivno tkivo organa kroz koji ta krvna žila prolazi.

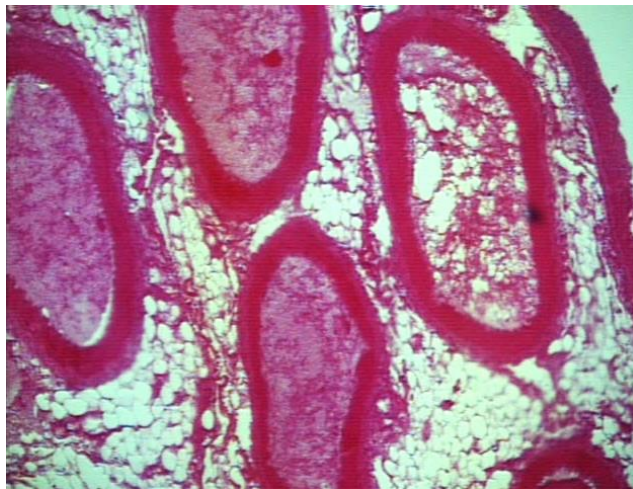
**Srce** je mišićni organ koji se ritmički steže tjerajući krv kroz krvne žile, a čine ga tri sloja: endokard, miokard i epikard. Endokard svojom histološkom građom odgovara intimi krvnih žila. Miokard je najdeblji sloj srca, a grade ga srčane mišićne stanice. Vanjski sloj, epikard, obložen je visceralnim listom perikarda, a oblaže ga mezotel.

### 2.7.2. Mikroskopska građa krvožilnog sustava dobrog dupina

**Srce** ima jasno diferencirane sve slojeve stijenke. Endokard srca grade endotelne stanice, a ispod njih se nalazi rahli sloj elastičnih i kolagenih vlakana. Miokard, sadrži malo veziva, dobro je vaskulariziran, a kapilare su smještene između snopova srčanih mišićnih stanica. U subendokardijskom sloju su jasno izražene Purkinjeove stanice. Vanjski sloj srčane stijenke, epikard, prekriva mezotel, a ispod niza mezotelnih stanica nalaze se kolagena i elastična vlakna. Mjestimično se opažaju i koronarne krvne žile (LUCIĆ, 2002.). RIDGWAY (1972.) navodi dva neobična opažanja uočena tijekom istraživanja histološke građe srčanog mišića kitova. Prva opisana neobičnost je relativno zadebljao, blijed endokard što je istaknuto obilježje srca kod kitova. Ovo opisano stanje je uočeno u sve četiri srčane komore, ali je najizraženije u atrijima. Ovo je zadebljanje povezano sa slojevima kolagena koji sadrži brojna elastična vlakna oblikovana po unutrašnjoj površini srca. Ovaj stupanj

endokardijalne fibroelastoze je potpuno fiziološko stanje koje je uočeno kod kitova i nekih drugih velikih sisavaca. Druga opisana neobičnost je veličina Purkinjeovih stanica te istaknuta demarkacija ovih stanica od srčanog miokarda. Purkinjeove stanice su modificirane srčane stanice koje sudjeluju u provodnom sustavu srca, a kod kitova su neobično velike i izražene. RIDGWAY (1972.) navodi kako još uvijek nije poznato dali ove velike Purkinjeove stanice pružaju selektivnu provodljivost srčanog impulsa kod kitova ili ne.

**Aorta** je u svom uzlaznom dijelu (aorta ascendens) izrazito zadebljanih i elastičnih stijenki, a u distalnom dijelu je njena stijenka mnogo tanja (RIDGWAY, 1972.). Stijenka aorte građena je od intime, medie i adventicije. Intimu grade endotelne stanice, u mediji su jasno izraženi snopovi kolagenih i elastičnih vlakana te glatkih mišićnih stanica. U dubljim slojevima ovog dijela dobro je razvijena i vasa vasorum. Adventicija, vanjski sloj, građena je od rahlog veziva s kolagenim i elastičnim vlaknima (LUCIĆ, 2002.).



**Slika 10:** Rete mirabile grudnog područja u dobrog dupina (HE, 10x).

## 2.8. Limfni sustav

### 2.8.1. Mikroskopska građa limfnog sustava domaćih životinja

**Limfne žile** uključuju limfne kapilare, koje započinju slijepo i građene su samo od endotelnih stanica, zatim velike limfne žile koje svojom građom podsjećaju na vene, ali imaju tanju stijenku i nejasnu diferencijaciju slojeva te velike limfne vodove (ductus thoracicus) koji također slične venama, ali imaju slabije razvijenu adventiciju.

**Limfni čvorovi** okruglog su do bubrežastog oblika i uklopljeni su u tok limfe. Građeni su od kore (cortex) i srži (medulla). Kora se dijeli na vanjsku, koja je građena od limfnih čvorića i unutarnju ili parakortikalnu, građenu od difuzno raspoređenih limfocita i tek ponekim ili nijednim limfnim čvorićem. Srž limfnog čvora građena je od medularnih tračaka i medularnih sinusa. Sinusi limfnog čvora su prostori kojima protiče limfa. Kod tipičnog limfnog čvora, dovodnim limfnim žilama na površini limfnog čvora, limfa utječe u marginalni sinus, potom prolazi trabekularnim sinusom i ulijeva se u medularni sinus. Atipične ili inverzne limfne čvorove ima svinja. Tkivo koje odgovara građi kore tipičnog limfnog čvora nalazi se u unutrašnjosti organa, dok se s vanjske strane nalazi tkivo nalik na srž tipičnog limfnog čvora. Tok limfe u inverznim limfnim čvorovima je obrnut od toka limfe u tipičnim limfnim čvorovima.

**Slezena** je obavijena kapsulom (čahurom) građenom od gustog vezivnog tkivo s dosta elastičnih vlakana i pojedinačnim glatkim mišićnim stanicama čiji broj ovisi o vrsti životinje. Od kapsule prema unutrašnjosti slezene odlaze trabekule građene od gustog vezivnog tkiva. Prostor između kapsule i trabekula ispunjava tkivo slezene koje se zbog svoje mekoće naziva pulpa. Pulpa se dijeli na bijelu koja je povezana s arterijama i na crvenu pulpu, povezanu s venama.

**Timus** je obavijen vezivnotkivnom kapsulom koja šalje u parenhim nježne izdanke nazvane septa. Na ovaj je način organ nepotpuno podijeljen na režnjiće. Osnovu parenhima timusa čine retikularne stanice endodermalnog porijekla, limfociti (timociti) i nešto makrofaga. Svaki režanj timusa je građen od kore, koja čini vanjsko tamno područje i od srži gdje se nalaze Hassalova tjelešca.

## 2.8.2. Mikroskopska građa limfnog sustava dobrog dupina

**Limfni čvorovi** izvana su obavijeni vezivnotkivnom čahuricom građenom od kolagenih vlakana. Limfni čvorovi imaju dobro izražene trabekule, a mjestimično su vidljivi i limfni sinusi. Parenhim čvora nije jasno podijeljen na koru i srž. Uočena su dva oblika limfnih čvorića. Jedan oblik su čvorići koji imaju tamnije obojene stanice, limfociti, homogeno raspoređeni, a drugi oblik čine čvorići s tamno obojenim slojem limfocita smještenih u vanjskom području, dok se u velikom središnjem području nalaze svjetlo obojene stanice. Ovakav nalaz pronađen je kod dobrog dupina i kod plavobijelog dupina (LUCIĆ, 2002.).

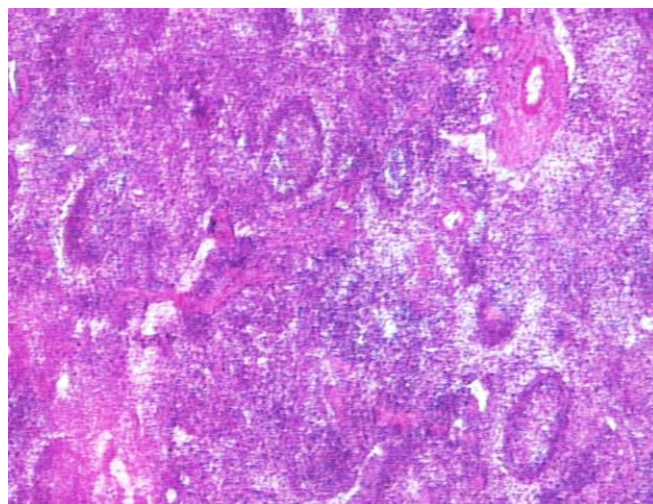
Kako su podaci o građi limfnih čvorova životinja iz reda kitova (Cetacea) nedostatni i vrlo neprecizni pa se čak navodi nejasna granica između kore i srži kao i raspored limfnih čvorića kroz cijeli limfni čvor, provedeno je istraživanje mezenterijalnih i bifurkacionih limfnih čvorova dobrog dupina i plavobijelog dupina iz Jadranskog mora. Dobiveni rezultati govore da građa većine istraženih limfnih čvorova odgovara uobičajenoj građi tog organa u kopnenih sisavaca, međutim bifurkacioni limfni čvor u plavobijelog dupina je potpuno jasan inverzni tip limfnog čvora (VUKOVIĆ i sur., 2003.). Ovo je ujedno prva objava postojanja inverznih limfnih čvorova u dupina.

**Slezena** ima dobro izraženu vezivnotkivnu čahuru građenu od kolagenih vlakana s ponešto glatkih mišićnih stanica uočenih u obje vrste dupina, plavobijelog i dobrog dupina (LUCIĆ, 2002.).

LUCIĆ (2002.) opisuje vrlo dobro razvijenu crvenu i bijelu pulpu. Navodi da je bijela pulpa građena od ovalnih limfnih čvorića koji su dobro izraženi, dok je crvena pulpa izgrađena od krvnih žila, većinom venoznih sinusa, mreže retikularnih stanica i limfocita. Folikuli slezene svojim izgledom odgovaraju folikulima pronađenim u limfnim čvorovima dupina (RIDGWAY, 1972.).

**Timus** dobrog dupina i plavobijelog dupina pokazuju izrazitu režnjevost. LUCIĆ (2002) navodi kako je svaki taj režanj obavijen vezivnotkivnom čahuricom s pripadajućim krvnim žilama od kojih se odvajaju pregrade koje oblikuju režnjiće. Navodi da je među slojevima režnjića nejasna granica, a u nekima se uočava po nekoliko Hassalovih tjelešaca.





**Slika 11:** Slezena dobrog dupina (HE, 10x).

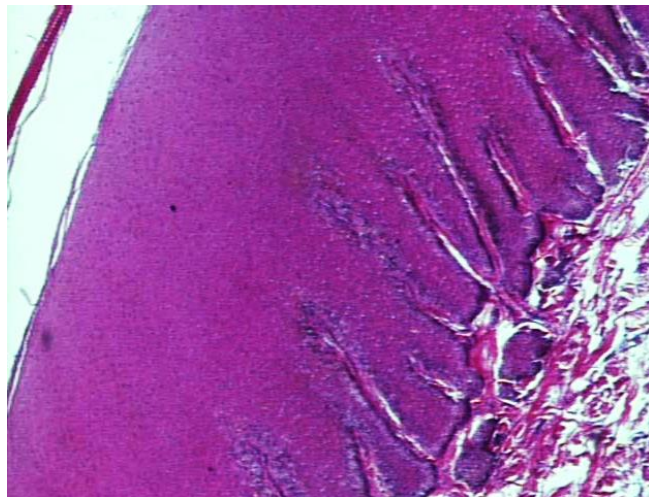
## **2.9. KOŽA**

### **2.9.1. Mikroskopska građa kože domaćih životinja**

Kožu grade dva sloja: epidermis – epitelni sloj ektodermalnog podrijetla, dermis ili corium – sloj vezivnog tkiva mezodermalnog podrijetla. Ispod kože nalazi se subcutis ili hypodermis, odnosno sloj potkožnog tkiva. Svaki od navedenih slojeva kože podijeljen je, s obzirom na svoju histološku građu, na dodatne slojeve. Kod većine domaćih životinja kožu potpuno ili djelomično prekrivaju dlake. Dlake su uložene u dlačni folikul, što je izdužena i orožena tvorba nastala uvrnućem epidermisa. Dlačni folikul završava proširenjem koje se naziva bulbus dlake, a u bulbus ulazi papila dlake koju gradi vezivno tkivo s brojnim kapilarama. Mikroskopski razlikujemo srž, koru i kutikulu dlake.

## 2.9.2. Mikroskopska građa kože dobrog dupina

Koža morskih sisavaca, s obzirom da je u stalnom dodiru s vodom, mora biti savršeno prilagođena kako bi mogla obavljati svoje uloge kao što su zaštita, regulacija temperature tijela i senzorička sposobnost. Upravo je zbog navedenih razloga mikrostruktura kože prilagođena životu u moru. Koža dupina ima debeli epidermis koji nije pokriven dlakom, nema žlijezdi niti keratina. Epidermis je najdeblji u ventralnom dijelu tijela (RIDGWAY, 1978.). LUCIĆ (2002.) opisuje da je koža izvana prekrivena mnogoslojnim pločastim epitelom s parakeratinoznim slojem na površini. Epitel gradi nekoliko slojeva, a ispod njega se nalazi sloj vezivnog tkiva u kojem su smještene krvne žile i živci. Opisuje međusobno isprepletene snopove kolagena vlakna. Autor navodi da je u koži plavobijelog dupina, između vezivnotkivnih vlakana i masnih stanica, nađen rudiment dlačnog folikula. RIDWAY (1972) navodi da je koža morskih sisavaca jako dobro inervirana pa se brojni živčani zavšeci nalaze u površinskom dijelu dermisa.



**Slika 12:** Koža dobrog dupina(HE, 10x).

## **2.10. Skeletno mišićje**

### **2.10.1. Mikroskopska građa skeletnog mišićja domaćih životinja**

Skeletno mišićno tkivo građeno je od dugačkih vlakana s mnogo jezgara. Ova vlakna nastaju stapanjem embrionalnih mišićnih stanica (mioblasta) u jedinstvenu stanicu s mnogo jezgara (sincicij). Skeletnu muskulaturu karakterizira izmjenjivanje tamnih i svjetlih poprečnih pruga duž mišićnih vlakana. Tamne pruge (A-pruge) su anizotropne, odnosno dvolomne u polariziranom svjetlu, dok su svjetle pruge (I-pruge) izotropne, odnosno one ne mijenjaju polarizirano svjetlo. U sredini A-pruge nalazi se poprečna svjetla H-pruga, a kroz nju prolazi M-crta. U sredini I-pruge nalazi se Z-membrana. Segmenti mišićnog vlakna između susjednih Z-membrana nazivaju se sarkomere. Mišićno vlakno ispunjavaju snopovi mišićnih vlakanaca, miofibrila. Miofibrile su građene od dviju vrsta filamenata, aktinskih, koji su tanki i miozinskih, koji su debeli filament. Raspored aktinskih i miozinskih filamenata razlog je poprečne ispruganosti skeletnog mišićnog vlakna. S morfološkog, histokemijskog i funkcionalnog gledišta mišićna vlakna se mogu podijeliti na: crvena, bijela i intermedijalna vlakna. Crvena vlakna imaju mnogo crvenog pigmenta, manji promjer, kontrahiraju se sporije i sposobna su za dugotrajnu kontrakciju. Bijela vlakna imaju veći promjer, manje mioglobina i mitohondrija u odnosu na crvena vlakna. Brzo se kontrahiraju, ali se tijekom snažnih kontrakcija brzo umaraju. Intermedijalna vlakna po svojim karakteristikama odgovaraju dijelom crvenim, a dijelom bijelim vlaknima.

### **2.10.2. Mikroskopska građa skeletnog mišićja dobrog dupina**

LUCIĆ (2002.) opisuje skeletnu muskulaturu dobrog dupina i plavobijelog dupina navodeći da su građeni od poprečno prugastih mišićnih vlakana, a uz rubove tih vlakana nalaze se duguljaste tamno obojene jezgre. Između vlakana nalazi se vrlo mala količina vezivnog tkiva. Navodi da unutar vezivnog tkiva, masnog tkiva nema, ali se mogu naći brojne krvne žile i živci.

### 3. RAZMATRANJE

Probavni sustav dobrog dupina djelomično je promijenjen zbog uvjeta prehrane u moru. Glavna osobitost jezika utvrđena kod dobrog dupina je glatka površina koju pokriva mnogoslojni pločasti oroženi epitel. Na jeziku nema bradavica, a ždrijelo i jednjak pokriva isti tip epitela koji je prisutan na jeziku samo nešto tanji (LUCIĆ, 2002.). Želudac dobrog dupina nije jedinstven. Čine ga predželudac, fundusni želudac i pilorusni želudac. Predželudac dobrog dupina ima jako dobro razvijenu mišićnicu, dok predželuci preživača, burag i kapura, uopće nemaju razvijenu mišićnicu (KOZARIĆ, 1997.). Vjerojatno se za razliku od predželudaca preživača u predželucu dupina probava ne odvija uz pomoć mikroorganizama nego se samo usitnjava i macerira, te u funkcionalnom smislu obavlja funkcije koje u kopnenih sisavaca čini usna šupljina. Fundusni želudac histološkom građom svoje sluznice odgovara građi fundusnog želuca u ostalih sisavaca, te vjerojatno obavlja i istu funkciju. Pilorusni dio želuca pokriven je visokoprizmatičnim epitelom i odgovara nalazu nekih drugih morskih sisavaca (SIMPSON i GARDNER, 1972.) i predstavlja prijelaz želuca prema tankom crijevu. Crijevo je mikroskopski građeno kao kod domaćih životinja iako se makroskopski granica između tankog i debelog crijeva ne raspoznaje. Jetra dobrog dupina mikroskopski odgovara građi koju nalazimo kod drugih morskih i domaćih životinja. U jetri dobrog dupina i nekih drugih morskih sisavaca pronađeni su multipli krvožilni uređaji. Opisuje ih se kao debele mišićne sfinktere oko interlobularnih vena koji su smješteni unutar Kiernanovog prostora, a služe regulaciji krvnog tlaka unutar organa. Gušterača svojom mikroskopskom građom odgovara onoj koju nalazimo kod domaćih životinja (LUCIĆ, 2002.).

Građa dišnog sustava morskih i kopnenih sisavaca jako je slična. Kod obje skupine životinja postoji provodni dio građen od cijevastih organa kojima zrak ulazi i izlazi iz pluća. Također kod obje skupine sisavaca, morskih i domaćih, postoji respiracijski dio dišnog sustava građen od alveolarnih hodnika, alveolarnih vrećica i alveola koji je neophodan za izmjenu plinova između udahnutog zraka i krvi. Ipak, građa ovog sustava morskim sisavcima omogućava ronjenje na velikim dubinama, daje mogućnost izrazito dugog držanja daha i brze izmjene plinova koju zahtjeva život u vodi. Primjerice, dobri dupin vrši izmjenu zraka u plućima za samo 0,3 sekunde, a

dok pliva na površini mora udahne samo 2 do 3 puta u minuti. Svaki taj udaj vrlo je dubok i zauzme oko 80% ukupnog kapaciteta pluća. Uslijed prilagodbe životnim uvjetima u moru cijeli nosni aparat dorzalno se pomaknuo, te je položen okomito u odnosu na probavni kanal što čini bitnu razliku u odnosu na kopnene sisvce. Općenito, zbog životnih uvjeta bitno različitih od onih na kopnu dišni su organi izmjenjeni prvenstveno u smislu mogućnosti puno brže i opsežnije izmjene zraka nego što je to moguće kod domaćih životinja. Također kod ove skupine sisavaca razvio se poseban eholokacijski sustav koji omogućava stvaranje zvuka pod morem, pri čemu je dišni sustav zadržao inicijalni trenutak nastanka i rezonancije zvuka. Lumen prednjih zračnih prohoda morskih sisavaca zbog svega je navedenog jako širok, a za razliku od dušnika domaćih životinja, dušnik morskih sisavaca grade neprekinuti prstenovi hijaline hrskavice. Također se u stijenci zračnih prohoda dupina nalazi veća količina elastičnih vlakana. Unutar pluća dupina drugačiji je raspored vezivotkivnih vlakana nego što je to kod domaćih životinja (LUCIĆ, 2002.). Grkljan dobrog dupina građen je slično kao kod domaćih životinja, ali oralno i dorzalno na grkljanu postoji specifična aritenoepiglottična cijev i vrh ove cijevi leži uz hoane. Također, grkljan dobrog dupina osim mišića koje nalazimo i kod domaćih životinja, ima još i krikohoidni mišić (m. cricothyoideus) (GREEN, 1972.). Plućno tkivo morskih sisavaca bogato je elastičnim vlaknima koja se opisuju kao prstenasto formirana elastična vlakna oko alveola pluća (ENGEL, 1966.) dok podužno postavljena elastična vlakna opisuju oko hrskavičnih fragmenata u provodnim cijevima (HENK I HALDIMAN, 1990.). Međualveolarne pregrade plavobijelog i dobrog dupina sa svake strane imaju po jedan kapilarni pletež koji svojom vanjskom stijenkom sudjeluje u krvno-zračnoj barijeri. Pregrade su građene od središnje elastične strome s fibroblastima i slobodnim stanicama, a prisutni su i eozinofilni granulociti, što se povezuje s čestim nalazom nametnika u plućima (LUCIĆ,2002.). Kod kopnenih sisavaca osim opisane građe alveolarnih pregrada postoje i drugačije građene pregrade koje imaju samo jedan središnji niz kapilara unutar međualveolarne stijenke (RYAN i sur.1969.).

Bubrezi dupina pripadaju skupini složenih bubrega, režnjevito im je iznimno izražena, a svaki režanj predstavlja zaseban bubreg nazvan renculus (LUCIĆ,2002.). Kora bubrega plavobijelog i dobrog dupina odgovara osnovnom tipu građe bubrega u sisavaca. Vezivnog tkiva unutar kore nema, ali se može uočiti nježna stroma oko bubrežnih tjelešaca i bazalnih membrana kanalića. Ipak, debeli sloj veziva smješten

je između kore i srži, a nalazimo ga i kod plavobijelog i kod dobrog dupina (SIMPSON I GARDNER, 1972.). Ostalim mikroskopskim karakteristikama mokraćni sustav odgovara onom u domaćih životinja.

Ženke dobrog dupina spolno sazriju u dobi od oko sedam godina, a njihov jajnik svojom građom odgovara onom koji nalazimo kod većine kopnenih sisavaca. Prema nekim istraživanjima bijela tijela sa površine jajnika nikad u potpunosti ne iščezavaju (SIMPSON i GARDNER, 1972.). Mikroskopska građa maternice dobrog i plavobijelog dupina odgovara građi nađenoj kod većine domaćih životinja (LUCIĆ, 2002.). Budući je oplodnja i razvoj ploda morskih sisavaca sličan onome u kopnenih sisavaca, pri evolucijskom prelasku tih životinja u vodeni medij reproduktivni sustav i njegova fiziologija nije pretrpjela bitne promjene. Sličan zaključak može se pretpostaviti i za građu muških spolnih organa. Građa muških spolnih žlijezda plavobijelog i dobrog dupina odgovara građi u domaćih životinja. Kod dobrog dupina iz Jadrana lumen sjemenih kanalića pokazuje glavice i repove pojedinačnih spermija što ukazuje na aktivnu fazu funkcije spolne žlijezde bez obzira na doba godine kada je ispitivana životinja uginula. Ovakav nalaz ide u prilog zapažanjima autora koji ovu pojavu povezuju sa nepostojanjem sezonalnosti parenja u dobrog dupina (LUCIĆ, 2002.) za razliku od plavobijelog dupina u kojega je sezonalnost parenja opisana (LEATHERWOOD i sur., 1983; CALZADA i sur. 1994). S druge strane, ima autora koji ovakav nalaz povezuju s ekološkim osobitostima staništa (URIAN i sur., 1996.) povezanim s izvorima hrane ili nekim drugim utjecajima okoliša. Šupljikavo tijelo penisa (*corpus cavernosum penis*) je slabije razvijeno kod dobrog kao i kod plavobijelog dupina, a spojeno je u jedinstvenu masu. Spolni ud obje vrste dupina prema svojoj građi pripada fibroelastičnom tipu spolnog uda (LUCIĆ, 2002.), a što se domaćih životinja tiče ovakav tip spolnog uda nalazimo kod svinja i preživača (BACHA i BACHA, 2000.; DELLMANN, 1993.).

Mikroskopske osobitosti organa živčanog sustava morskih sisavaca odgovaraju osobitostima kod domaćih životinja s manjim razlikama. Kod kopnenih sisavaca kralješnična moždina na presjeku je ovalnog oblika dok je kod plavobijelog dupina ona pravilno okruglog oblika na poprečnom presjeku i prisutna je samo njena dorzalna fisura (LUCIĆ, 2002.). Na istom presjeku, dorzalni (osjetni) rog sive tvari slabije je razvijen za razliku od ventralnog (motoričkog) roga. Razlog tome vjerojatno je velika mišićna masa tijela dok je kapacitet osjetne površine smanjen zbog života u gušćem

mediju i slanoj vodi u kojoj je iritacija osjeta površine kože veća nego u zraku. Kora malog i velikog mozga dobrog dupina i morskih sisavaca kod kojih je istraživana mikroskopski je jednako građena kao i kod kopnenih sisavaca. Ipak, treba napomenuti da se mjestimično kod dobrog dupina teže razaznaju svi slojevi kore velikog mozga, iako su svi prisutni (FLANIGAN, 1972.).

Hipofiza dobrog dupina i plavobijelog dupina izdužena je i poprečno položena na dno lubanjske šupljine. Hipofiza svojim oblikom dijelom odstupa od hipofize kopnenih sisavaca. Mogući razlog je to što se izmijenio koštani odnos lubanjskih kostiju zbog razvoja melona i pomicanja nosnih otvora dorzalno s posljedičnim postranim širenjem lubanje (LUCIĆ, 2002.). U hipofizama obje istražene vrste dupina, dobrog dupina i plavobijelog dupina, nisu uočeni vezivnotkivni tračci. Također, kod dobrog dupina i kod plavobijelog dupina, nisu uočene stanice pars intermedia niti šupljina hipofize (FLANINGAN, 1972.).

Kardiovaskularni sustav morskih sisavaca u potpunosti je adaptiran uvjetima života u moru. Najizrazitije adaptacije toga sustava vidljive su u postojanju krvožilnog pleteža duž cijele kralježnice, zatim određene prilagodbe u građi srca i aorte. Primjerice, rete mirabile grudnog dijela kralježnice predstavljaju arterijsku mrežu i imaju izrazito debelu mediju. Ovako debela medija može primiti velike količine krvi kakva dospije u krvne žile prilikom naglog povećanja tlaka kod zaranjanja ili izranjanja (SIMPSON i GARDNER, 1972.). Arterije osim što su dominantne u ovom tkivu, obzirom na građu su elastične i velike dok su vene znatno manje i tankih su stijenki. Aorta dobrog dupina od aorte domaćih sisavaca razlikuje se po tome što ima znatno deblju stijenku s dosta elastičnih lamela između mišićnih stanica i retikulinskih vlakana medije, a zbog debljine stijenke prisutno je i više vasa vassorum. Na srcu se uočavaju Purkinjeova vakna smještena bliže endokardu, a oko njih se nalazi mreža nepravilno složenih vezivnotkivnih vlakana pa je moguće da se radi o spongioformnoj tvari. Ova spongioformna tvar ima ulogu u spriječavanju utjecaja naglih promjena tlaka na podraživanje Purkinjeovih vlakana ili sinuatrijskog i atrioventrikularnog čvora (PFEIFFER, 1990.). Time se objašnjava mogućnost da su Purkinjeova vlakna smještena dalje od površine srca upravo kako bi bila zaštićena od promjena tlakova s posljedičnim oštećenjima vlakana. Istraživanja pokazuju da osnovna mikroskopska građa miokarda i endokarda srca odgovara onoj kod domaćih životinja.

Limfni čvorovi dobrog dupina i morskih sisavaca općenito u mnogočemu se razlikuju od onih kod kopnenih sisavaca. Dok kopneni sisavci imaju jasno podijeljen limfni čvor na kora i srž, u dobrog i plavobijelog dupina kora i srž limfnog čvora nisu jasno odvojene. Kod kopnenih sisavaca u kori limfnog čvora dominiraju limfni čvorići, a u srži limfni sinusi. S druge strane, kod dobrog i plavobijelog dupina s obzirom na nejasnu granicu između kore i srži limfni čvorići su prisutni u cijelom organu (LUCIĆ, 2002.). Timus svojom građom većinom odgovara timusu domaćih životinja, iako LUCIĆ (2002.) temeljem životinja opisanih u svom radu, opisuje nešto rahliji raspored limfocita, nešto slabiju izdiferenciranost kore i srži i pojavu Hassalovih tjelešaca unutar jednog režnja timusa. Razlog je mogući postepen gubitak funkcije zbog procesa starenja (COWAN i SMITH, 1995.). Slezena dobrog dupina i plavobijelog dupina svojom građom odgovaraju slezeni domaćih životinja. Bijela pulpa jasno je vidljiva s izraženom aktivnosti limfocita uz izražena zametna središta te opisuje zone malih limfocita oko samog čvorića. S druge strane, SIMPSON i GARDNER (1972.) opisuju neaktivne folikule slezene, bez izraženih zametnih središta.

Zbog prilagodbe uvjetima života u moru, koža morskih sisavaca promijenjena je u odnosu na kožu domaćih životinja. Epitel je debel, prekriven parakeratinoznim slojem, a stanice ovog sloja imaju jezgru. U korijumu nema žlijezda (LUCIĆ, 2002.). Koža ovih sisavaca nije prekrivena dlakom, ali se u korijumu često nađu ostaci dlačnih folikula (SIMPSON i GARDNER, 1972.). LUCIĆ (2002.) opisuje mišiće građene jednako kao poprečno prugasti mišići domaćih životinja. Stanice mišića imaju brojne mitohondrije te zbog toga velik energetski kapacitet što ide u prilog velikim energetskim kapacitetima mišićnih vlakana u smislu snage i brzine njihove kontrakcije, a time i kretanja životinje kroz vodeni medij. Kretanjem tijela morskih životinja kroz vodu potrebna je znatno veća mišićna snaga kako bi savladala veći otpor medija u usporedbi s kretanjem opnenih životinja kroz zrak.

Stanje istraživanja mikroskopske anatomije dupina i općenito morskih sisavaca još je uvijek na početku. Dostupna literatura daje pregled većinom starijih istraživanja koja su najčešće nepotpuna i ograničena na mehanizme prilagodbe životu u vodi kod najrazličitijih vrsta kitova. Od recentnijih istraživanja, detaljnijih i sustavnijih, treba istaknuti i doprinos institucije na kojoj je izrađen ovaj pregledni rad i koja su izrađena na populaciji dobrog dupina iz Jadranskog mora. Dobri dupin vrsta je vrlo široko rasprostranjena po svjetskim morima, te predstavlja dobar model za najrazličitija



istraživanja pa tako i istraživanje morfologije morskih sisavaca, a poznavanje njihove morfologije pomaže razumijevanje biologije tih životinja, ali i njihove patologije i liječenja.

#### 4. ZAKLJUČCI

1. Želudac dobrog dupina nije jedinstven već je podijeljen na predželudac, fundusni želudac i pilorusni želudac, a svaki dio pokazuje specifičnu mikrostrukturu.
2. Unutar pluća dobrog dupina je drugačiji raspored vezivotkivnih vlakana, nego što je kod domaćih životinja.
3. Grkljan dobrog dupina, osim mišića koje nalazimo i kod domaćih životinja, ima još i krikohoidni mišić.
4. Međualveolarne pregrade pokazuju dvostruke nizove kapilara, a između kapilara prisutne su slobodne stanice od kojih je najviše eozinofilnih granulocita.
5. Bubrezi dupina pripadaju skupini složenih bubrega, režnjevito im je iznimno izražena, a svaki režanj predstavlja zaseban bubreg, renculus.
6. Prema nekim istraživanjima, bijela tijela sa površine jajnika nikad u potpunosti ne iščezavaju.
7. Spolni ud dobrog dupina je fibroelastičnog tipa kakav je u preživača i svinje.
8. Hipofiza dobrog dupina nema jasno izdvojen pars intermedia.
9. Na presjeku kralježničke moždine, dorzalni (senzorički) rog sive tvari je slabije razvijen, za razliku od ventralnog (motoričkog) roga.
10. Purkinjeova vlakna smještena su bliže endokardu, daleko od površine srca.
11. Unutar limfnih čvorova dobrog dupina nije izražena jasna granica između kore i srži, a prema rasporedu limfnih čvorića odgovaraju inverznom tipu građe.
12. U korijumu kože mogu se naći ostaci dlačnih folikula.

## 5. POPIS LITERATURE

BACHA, W. J., L. M. BACHA (2000): Color Atlas of Veterinary Histology. Lippincott Williams & Wilkins, Philadelphia, Baltimore, New York, London, Buenos Aires, Hong Kong, Sydney, Tokyo.

BIANCHI, V. (1905): Il mantello cerebrale del delphino. Atti Accad. Sci. fis. mat. Napoli, 12: 1-18.

BLEVINS, C. E., B. J. PARKINS (1973): Functional anatomy of the porpoise larynx, Amer. J. Anat., 138: 151-164.

BROOK, F. M. (2002): Histology of the ovaries of a bottlenose dolphin, *Tursiops aduncus*, of known reproductive history. Marine mammal science 18: 540-544.

CALZADA, N., C. H. LOCKYER, A. AGUILAR (1994): Age and sex composition of the striped dolphin die-off in the western Mediterranean. Marine Mammal Science 10; 229-310.

COCKFORT, V. C., G. J. BERRY ROSS (1990): Age, growth and reproduction of bottlenose dolphins *Tursiops truncatus* from the East coast of Southern Africa. Fishery Bulletin 88, 289-302.

COWAN, D., T. L. SMITH (1995): Morphology of complex lymphoepithelial organs of the anal canal („anal tonsil“) in the bottlenose dolphin, *Tursiops truncatus*. J. Morph. 223; 263-268.

DELLMAN, H. D. (1993): Textbook of Veterinary Histology. 4th ed. Lea and Febiger. Philadelphia.

DEMPSEY, E. W. AND WISLOCKI, G. B. (1941): The structure of the ovary of the hump-back whale (*Megaptera nodosa*). Anat. Rec., 80: 243 - 251.

ENGEL, S. (1966.): The respiratory tissue of the blue whale and the fin whale. Acta Anat. 65, 381-390.

FANNING, J. C., R. J. HARRISON (1974.): The structure and function of the lungs of the South Australian Bottlenosed Dolphin. U: Functional Anatomy of Marine Mammals (urednik: R. J. Harrison). Academic, New York, Vol.2, 231-252.

FLANINGAN, N. J. (1972): The central nervous system. U Mammals of the sea. Biology and Medicine. (Urednik: S. Ridgway), Charles C. Thomas Publisher. Springfield, Illinois, USA; str. 215-246.

FLANIGAN, N. J. (1965): Neuroanatomy of the dolphin spinal cord. Anat. Rec. 151; 350 (Abstract).

GOMERČIĆ, H., G. HUBER, T. GOMERČIĆ, A. GOMERČIĆ, D. ŠKRTIĆ, S. VUKOVIĆ (1994): Plavobijeli dupin (*Stenella coeruleoalba*, Meyen 1833) godine 1991. po prvi puta nađen u Jadranu. The striped dolphin (*Stenella coeruleoalba*, Meyen 1833) for the first time found in the Adriatic Sea in 1991. U: Zbornik sažetaka priopćenja Petog kongresa biologa Hrvatske. Proceedings of abstracts of the papers presented at The fifth congress of Croatian biologists (Urednik: H. Gomerčić). Hrvatsko biološko društvo. Zagreb, 340-341.

GOMERČIĆ, H., Đ. HUBER, D. MIHELIĆ, H. LUCIĆ, T. GOMERČIĆ, M. ĐURAS (1998): Procjena veličine populacije dobrog dupina u hrvatskom dijelu Jadrana. U: Zbornik sažetaka priopćenja 7. Hrvatskog biološkog kongresa; 229-230.

GREEN, R. F. (1972.): Observation on the anatomy of some cetaceans and pinnipeds. U: Mammals of the sea. Biology and Medicine ( urednik: S. H. Ridgway). Charles C. Thomas Publisher. Springfield. 247-274.

HALDIMAN, J. T., W. G. Henk, R. W. Henry, T. F. Albert, Y. Z . Abdelbaki, D. W. Duffield (1984.): Microanatomy of the major airway mucosa of the bowhead whale, *Balena mysticetus*. Anat. Rec. 226, 187-197.

HANK, W. G., J. T. Haldiman (1990.): MICROANATOMY OF THE LUNG OF THE BOWHEAD WHALE, *Belena mysticetus*. Anat. Rec. 226, 187-197.

HARRISON, R. J.(1964): Reproduction and reproductive organs. In Andersen, H. T. (Ed.): The Biology of Marine Mammals. New York, Academic Press, vol.1, 253-342.

JUNQUEIRA, C. L., J. CARNEIRO (2005): Osnove histologije, udžbenik i atlas. Ur: Bradamante Ž., LJ. Kostović Knežević. Školska knjiga, Zagreb.

KLINOWSKA, M. (1991): Dolphins, porpoises and whales of the world – The IUCN red data book. IUCN, Gland, Switzerland.

KOZARIĆ, Z. (1997): Veterinarska histologija. Naklada Karolina, Zagreb.

KÜKENTHAL, W. AND ZIEHEN, T. (1889): Vergleichend-anatomische und entwickelungs-geschichtliche Untersuchungen an Walthieren, III. Das Centralnervensystem der Cetaceen. Denkschr. Med. Naturw. Ges. Jena, 3: 77-198.

LANGWORTHY, O. R. (1931): Central nervous system of the porpoise (*Tursiops truncatus*). J. Mammal., 12: 381-389.

LEATHERWOOD, S., R. REEVES, L. FOSTER (1983): The Sierra Club Handbook of Whales and Dolphins. Sierra Club Books. San Francisco.

LILLIBRIDGE, C. B. (1964): The fine structure of normal human gastric mucosa. Gastroenterology, 47: 209-298.

LUCIĆ, H. (2002.): Histološke i histokemijske osobitosti nekih organa plavobijelog dupina (*Stenella coeruleoalba*) iz Jadranskog mora. Znanstveni magistarski rad. Zagreb.

MAYOR, H. C. (1879): Observations on the structure of the brain of the white whale (*Delphinapterus leucas*). J. Anat. Physiol., 13: 127-138.

MORGANE, P. J. (1965): Lamination characteristics and areal differentiation in the cerebral cortex of the bottlenose dolphin (*Tursiops truncatus*). Anat. Rec. 151: 390-391.

OELSCHLAGER, H. H. A., J. S. Oelschlager (2002): Brain. U: Marine Mammals Encyclopedia. Urednik: W.F. Perrin, B. Wursig, J. G. M. thewissen. Academic Press. San Diego, California, USA.

PFEIFFER, C. J. (1990): Observation on the ultrastructural morphology of the bowhead whale (*Balaena mysticetus*) hart. J.Zoo Wildlife Med. 21, 48-55.

RAWITZ, B. (1910): Das Zentralnervensystem der Cetaceen. III. Die Furchen und Windungen des Grosshirns von *Balaenoptera rostrata* Fabr. Arch. mikr. Anat., 75: 225 - 239.

RIDGWAY, S. H. (1972.): homeostasis in the aquatic environment. U: Mammals of the sea. Biology and Medicine (Urednik: S.H. Ridgway). Charles C. Thomas Publisher. Springfield. 590-747.

RIESE, W. (1925): Formproblems des Gehirns. Ueber die Hirnrinde der Wale, Ein Beitrag zum Forschungsproblem, J. Psychol. Neurol., 31: 257-279.

ROBECK, R. T.; CURRY, B. MCBAIN, F., KRAEMER, C. (1994.): Reproductive biology of the bottlenose dolphin (*Tursiops truncatus*) and the potential application of advanced reproductive technologies. Journal of Zoo and Wildlife Medicine 23, 321-336.

ROSE, M. (1926): Der Grundplan der Cortextektonik beim Delphin. J. Psychol. Neurol., 32: 161-169.

RYAN, S. F., A. CIANELLA, C. DUMAS (1969): The structure of the interalveolar septum of the mammalian lung. Anat. Rec. 165; 467-484.

SIMPSON, J. G., M. B. GARDNER (1972.): Comparative microscopic anatomy of selected marine mammals. U: Mammals of the sea. Biology and Medicine (urednik. S.H.Ridgway). Charles C. Thomas publisher. Springfield, 298-413.

SLIJPER, E. J. : Whales. New York Basic Books, 1962.

SLOOTEN, E. (1990): age, growth and reproduction in Hector's dolphins. Canadian Journal of zoology 69, 1689-1700.

SONNTAG, C. F. (1922): The comparative anatomy of the tongues of the mammalia-VII, Cetacea, Sirenia, and Ungulata. Proc. Zool. Soc. London, 639-657.

STEWART, E. A., B.E. STEWART (2002): Female Reproductive Sstem. U: Encyclopedia of Marine Mammals (Urednici: Perrin, W. F., B. Würstig, J. G. M. Thewissen).

SUMICH, L. J. (1992.): An introduction of Biology of Marine Life. Wm: C. Brown Publisher, Dubuque, SAD, 335-367.

TARPLEY, R. J. (1987): Whales and Dolphins In Veterinary Medicine. The Southwestern Veterinarian, 38: 59-83.

TARPLEY, R. J., R. F. SIS, T. F. ALBERT, L. M. DALTON, J. C. GEORGE (1987): Observations on the anatomy of the stomach and duodenum of the bowhead whale, *Balaena mysticetus*. Amer. J. Anat. 180; 295-322.

URIAN, K. W., D. A. DUFFIELD, A. J. READ, R. S. WELLS, E. D. SHELL (1996): Seasonality of reproduction in bottlenose dolphins, *Tursiops truncatus*. J. Mammal. 77; 394-403.

VUKOVIĆ, S.; H. LUCIĆ; H. GOMERČIĆ; M. ĐURAS-GOMERČIĆ; T. GOMERČIĆ; D. ŠKRTIĆ; S. ĆURKOVIĆ (2003): Morphology of the lymph nodes of the bottlenose dolphin (*Tursiops truncatus*) and striped dolphin (*Stenella coeruleoalba*) from the Adriatic Sea). Acta Vet. Hung. 53, 1-11.

WISLOCKI, G. B. AND BELANGER, L.(1940): The lungs of larger cetacea compared to those of smaller species. Biol. Bull., 78, 289.

#### **Popis internetskih stranica:**

<https://hr.wikipedia.org/wiki/Kitovi>

[https://hr.wikipedia.org/wiki/Kitovi\\_usani](https://hr.wikipedia.org/wiki/Kitovi_usani)

[https://hr.wikipedia.org/wiki/Kitovi\\_zubani](https://hr.wikipedia.org/wiki/Kitovi_zubani)

[https://hr.wikipedia.org/wiki/Dobri\\_dupin](https://hr.wikipedia.org/wiki/Dobri_dupin)

#### **Izvor fotografija:**

Zavod za anatomiju, histologiju i embriologiju Veterinarskog fakulteta Sveučilišta u Zagrebu (zbirka mikrofotografija, izv. prof. dr. sc. H. Lucić).

## 6. SAŽETAK

Pregledom dosadašnjih istraživanja uspoređena je mikroskopska građa organskih sustava morskih sisavaca, prvenstveno dobrog dupina s mikroskopskom građom domaćih životinja. Želudac je složen i sastoji se od predželuca, te fundusnog i piloričnog dijela. Značajna karakteristika dišnog sustava je velika količina elastičnog tkiva koja omogućava puno brže i intenzivnije izmjenjivanje zraka, a omogućeno je iskorištavanje puno veće količine udahnutog kisika čak do 90%. Mokraćni sustav dobrog dupina karakterizira izrazita reznjevitost bubrega pri čemu svaki režanj predstavlja zaseban bubreg, renculus. Bijelo tijelo s jajnika dobrog dupina, ali i nekih drugih morskih sisavaca, nikad u potpunosti ne iščezava. Jedna od glavnih specifičnosti muškog spolnog sustava utvrđena kod plavobijelog dupina, ali ne i kod dobrog dupina, je sezonalnost parenja. Također, istraživanja su pokazala da je kod obje vrste dupina šupljikavo tijelo penisa slabije razvijeno i spojeno je u jednu masu. Spolni ud pripada fibroelastičnom tipu, koji nalazimo još kod svinje i kod preživača. Živčani sustav karakterizira znatno slabije razvijen dorzalni (senzorički) u odnosu na ventralni (motorički) rog kralježničke moždine. Mjestimično se kod dobrog dupina teže razaznaju slojevi kore velikog mozga, ali su prisutni svi tipični slojevi kore jednako kao kod domaćih životinja. Hipofiza odstupa od one kod kopnenih sisavaca i to svojim oblikom i rasporedom tipičnih dijelova. Aorta ima znatno deblju stijenku nego aorta domaćih životinja s dosta elastičnih lamela, a Purkinjeova vlakna srca smještena su bliže endokardu zbog zaštite tih vlakana od promjene tlakova. Limfni čvorovi dobrog dupina nemaju jasno odvojenu koru i srž te su limfni čvorići prisutni po cijelom organu. Koža dobrog dupina ima izrazito debeli epitel na kojemu je zaštitni parakeratinozni sloj. Morski sisavci svojom su morfologijom dobro prilagođeni uvjetima života u vodi uslijed čega je došlo do određenih promjena u makroskopskoj i mikroskopskoj građi pojedinih organa i organskih sustava iako osnovna shema mikroskopske građe odgovara onoj u sisavaca općenito.

**ključne riječi:** histologija dobrog dupina, morski sisavci, građa organa dupina



## 7. SUMMARY

### Review of researches of microscopic structure of the bottlenose dolphin

A review of this research compared the histology of the organ systems of marine mammals, primarily bottlenose dolphin with the microscopic structure of domestic animals. The stomach is complexed and consists of forestomach, pyloric, and fundic part. A significant feature of the respiratory system is the large amount of elastic tissue, which provides a much more intensive exchange of air, and exploits a much greater amount of inhaled oxygen up to 90%. Urinary System of the bottlenose dolphin is characterized by highly lobulated kidney where each slice is a separate kidney, renculus. White body of the ovary of the bottlenose dolphin, and other marine mammals, never completely disappears. One of the main specifics of the male reproductive system established at the striped dolphin, but not in the bottlenose dolphin, and it is the seasonality of mating. In addition, studies have shown that in both types of dolphins cavernose body of penis less developed and connected in one mass. Penis belongs fibroelastic type, which we find in pigs and ruminants. The nervous system is characterized by considerably less developed dorsal root (sensory) in relation to the ventral (motor) horn spinal cord. Partially, in the bottlenose dolphin is harder to make all layers of the cerebral cortex, but they are present, and has all typical layers of the cortex as well as in domestic animals. Pituitary differs from that of terrestrial mammals to their shape and arrangement of typical parts. The aorta has a much thicker wall than aorta domestic animals with many elastic lamellae, and the Purkinje fibers of the heart are located closer to the endocardium for the protection of these fibers from pressure changes. Lymph nodes of bottlenose dolphins have not a distinct cortex and medulla, and lymph nodes of these types are present all over the body. Leather of the bottlenose dolphin has extremely thick epithelium with protective parakeratin layer. Marine mammals has its morphology well adapted to living conditions in water as a result of which there have been some changes in the macroscopic and microscopic structure of individual organs and organ systems, although the basic scheme of the microscopic structure corresponds to that in mammals in general.

**Keywords:** histology of bottlenose dolphin, marine mammals, dolphins organs structure

## **8. ŽIVOTOPIS**

Rođena sam 4. svibnja 1990. godine u Makarskoj gdje sam završila osnovnu školu. Srednju medicinsku školu završila sam u Splitu, a Veterinarski fakultet upisala sam 2009. godine. Tijekom studija aktivno sam sudjelovala u nastavi histologije kao demonstrator. Sudjelovala sam na dvije Erasmus stručne prakse, prvi puta u Veterinarskom fakultetu u Torinu, Italija, 2015. godine, a zatim 2016. godine bila sam u Veterinarskoj klinici u Vilamoura, Portugal.