

Pregled malformacija nastalih poremećajem zatvaranja neuralne cijevi

Radovanović, Nastja

Master's thesis / Diplomski rad

2016

Degree Grantor / Ustanova koja je dodijelila akademski / stručni stupanj: **University of Zagreb, Faculty of Veterinary Medicine / Sveučilište u Zagrebu, Veterinarski fakultet**

Permanent link / Trajna poveznica: <https://um.nsk.hr/um:nbn:hr:178:004232>

Rights / Prava: [In copyright](#) / [Zaštićeno autorskim pravom.](#)

Download date / Datum preuzimanja: **2024-07-06**



Repository / Repozitorij:

[Repository of Faculty of Veterinary Medicine -
Repository of PHD, master's thesis](#)



**SVEUČILIŠTE U ZAGREBU
VETERINARSKI FAKULTET**

Nastja Radovanović

**PREGLED MALFORMACIJA NASTALIH
POREMEĆAJEM ZATVARANJA NEURALNE CIJEVI**

Diplomski rad

Zagreb, 2016.

Ovaj rad je izrađen na Zavodu za anatomiju, histologiju i embriologiju Veterinarskog fakulteta Sveučilišta u Zagrebu pod voditeljstvom prof.dr.sc. Snježane Vuković i prof.dr.sc. Hrvoja Lucića.

Zahvaljujem se prof.dr.sc Snježani Vuković i prof.dr.sc. Hrvoju Luciću na vodstvu, strpljenju i savjetima pri izradi ovog diplomskog rada. Također se moram zahvaliti svojim roditeljima koji su mi pružali podršku u svakom trenutku studiranja. Posebna zahvala ide mojoj cimerici i najboljoj prijateljici Martini Kovačević koja je zadnje četiri godine trpila moja predispitna stanja.

SADRŽAJ :

1. UVOD	1
2. PREGLED REZULTATA DOSADAŠNJIH ISTRAŽIVANJA	5
2.1 Blastulacija, gastrulacija, neurulacija	5
2.2 Embrionalni razvoj glave i vrata	7
3. RASPRAVA	11
3.1. Malformacije neuralne cijevi	11
3.2 Malformacije lubanje	22
3.3. Malformacije kralježnične moždine	23
4. ZAKLJUČAK	28
5. POPIS LITERATURE	29
6.SAŽETAK	34
7. SUMMARY	35
8. ŽIVOTOPIS	36

Zavod za anatomiju, histologiju i embriologiju

Predstojnik: Prof.dr.sc Damir Mihelić

Mentori: Prof.dr.sc. Snježana Vuković , prof.dr.sc. Hrvoje Lucić

Članovi povjerenstva za

Obranu diplomskog rada:

1. Prof. dr. sc. Damir Mihelić
2. Prof. dr. sc. Srebrenka Nejedli
3. Prof. dr.sc. Snježana Vuković

1. UVOD

Prirođene ili kongenitalne malformacije označavaju poremećaje embrionalnog razvoja uslijed djelovanja različitih endogenih i egzogenih faktora, nastalih prije završetka morfološke i funkcionalne organogeneze. Malformacije se ne mogu uvijek oštro ograničiti od normalnih i funkcionalno beznačajnih anatomskih varijacija kao ni od nekih drugih prirođenih nepravilnosti strukture i funkcije organizma. Svaka malformacija odraz je neke nepravilnosti u ontogenetskom razvoju pojedinca. Osnovni teratogeni mehanizam je kočenje razvitka usljed kojega se u određenom periodu, u jednom dijelu zametka odstupa od uobičajenog razvojnog smjera. Kasnije se razvitak nastavlja normalno, ali se posljedice ovog tzv. pogrešnog koraka ne mogu ispraviti, te se u razvijenom organizmu manifestiraju kao malformacije (SADLER, 1996; NODEN i de LAHUNTA, 1985., McGEADY i sur., 2006, HYTTEL i sur., 2010).

Nauka koja se bavi proučavanjem malformacija zove se teratologija. Malformacije u užem smislu morfološke su manifestacije poremećenog razvoja, nepravilnosti oblikovanja, smještaja i diferencijacije pojedinih organa. Embriopatije i fetopatije su nepravilnosti razvoja koje nastaju kao posljedica patoloških procesa (upala, degeneracija) u embriju i fetusu. Plodovi kod kojih teške malformacije zahvaćaju veći dio tijela ili cijelo tijelo nazivaju se nakaze (*lat.monstra*) ili terata (*grč. nakaza, čudovište*) (SADLER, 1996; NODEN i de LAHUNTA, 1985., McGEADY i sur., 2006, HYTTEL i sur., 2010).

Sve se malformacije mogu svrstati u nekoliko osnovnih skupina, koje se u pojedinačnim slučajevima javljaju u različitim oblicima i s različitom rasprostranjenošću (HYTTEL i sur., 2010).

Anomalije veličine. Organ ili dio tijela može biti manji ili veći od normalnog, a može i manjkati. Nedovoljni razvitak naziva se *hipoplazija* ili *hipogenezija*. Kada neki organ upotpunosti nedostaje, govorimo o kompletnoj *aplaziji* ili *ageneziji*, u slučaju da manjka samo jedan njegov dio radi se o parcijalnoj aplaziji. Nomenklatura malformacija ovog tipa vrlo je raznolika.

Anomalije broja. Razvoj većeg broja označava se prefiksom *poly-* (npr. *polydactilya*). Prekobrojni organi, znatno manji od normalnog organa zovu se akcesorni organi. Dvostruko razvijeni organi označavaju se atributom *duplex* uz naziv organa (npr. *ureter duplex*) ili prefiksom *di-* ako se radi o dijelu tijela (npr. *dicephalus*). Djelomično dvostruki organi označavaju se atributima *duplex partialis*, *divisus*, *bifidus* uz naziv organa. Smanjenje broja

često se javlja kod parnih organa, tako da se jedan od njih ne razvije (aplasia unilateralis) ilise dvije prvobitno simetrične osnove spoje u medijalnoj ravnini, a označavaju se prefiksom **Anomalije oblika**. Veoma su raznolike i označavaju se nazivima koji sugeriraju sličnost malformiranog organa s nekom drugom tvorbom, npr arachnodactylia (dugi i tanki prsti poput paukovih nogu). Među malformacijama ovog tipa karakteristične su one gdje organ trajno zadrži svoj embrionalni oblik (npr. ren lobatus).

Anomalije položaja. Smještaj organa na krivom mjestu naziva se distopia. Prolaz unutarnjeg organa izvan tjelesne šupljine kroz rascep tjelesne stijenke zovemo ektopija. Nenormalni položaj organa utrobe u tjelesnim šupljinama je heterotaksija. Ako organ za vrijeme embrionalnog razvoja ne zauzme svoj normalni konačni položaj radi se o retenciji. Prisutnost tkiva na mjestu gdje ne bi trebalo biti je heterotopija.

Anomalije kontinuiteta šupljih organa. Gotovo svi šuplji organi u toku svog razvoja prolaze faze u kojima je njihov lumen na nekim mjestima privremeno neprohodan. Trajna neprohodnost naziva se atrezija, a nepotpuna prohodnost, sa zaostalim suženjem naziva se stenoza. Poremetnja prohodnosti jednog šupljeg organa često je povezana s abnormalnom komunikacijom između njega i kojeg drugog šupljeg organa u obliku unutarnjih fistula.

Perzistencija embrionalnih tvorbi. Obično se radi o ostacima raznih kanalića koji normalno iščežavaju već u toku embrionalnog razvoja (npr. kanalići prabubrega). Iz njih se mogu razviti šupljine ispunjene tekućinom (disontogenetske ciste) i tumori.

Anomalije zatvaranja embrionalnih pukotina. U toku embrionalnog razvoja nastaju na raznim mjestima zametka žljebovi, brazde i pukotine koje u daljnjem razvoju iščežnu ili se pretvore u zatvorene cijevi (npr. medularni žlijeb). Za ove malformacije upotrebljava se i naziv fissura (npr. fissura sterni).

Učestalost pojavljivanja kongenitalnih malformacija nemoguće je točno procijeniti budući da neke od njih ne prave nikakve funkcionalne smetnje pa se ni ne otkriju ili se uoče kasnije tijekom života, npr u vrijeme spolnog sazrijevanja. Osim toga, najveći broj embrija s težim malformacijama resorbira se još prije implantacije ili se spontano pobaci. Za ispravnu procjenu učestalosti kongenitalnih malformacija treba imati na umu da se radi o sekundarnoj učestalosti tj. o onoj populaciji koja je preživjela intrauterinu fazu razvoja. Istraživanja pokazuju da približno 1,5 – 6 % živorođenih domaćih životinja imaju makar jednu prepoznatljivu malformaciju (HYTTEL i sur., 2010). Pojavljuju se u 3 - 4 % u ovaca, goveda

i konja, kod štenaca i prašćića do 6 % (HYTTEL i sur., 2010). Za čovjeka su podaci znatno pouzdaniji. S velikim malformacijama rađa se 2 – 3 % djece, a u 2 – 3 % slučajeva malformacije se otkriju do pete godine života. (SADLER, 1996).

Teratogeni faktori ili agensi su tvari koje mogu uzrokovati nastanak malformacija. Svrstavaju se u **endogene** (unutarnje) faktore, sadržane u spolnim stanicama i prenose se u naslijeđe (hereditarni ili genetski faktori). Prije svega je riječ o anomalijama kromosoma, koje mogu biti numeričke i strukturne. Normalne somatske stanice su diploidne (2n), normalne spolne stanice haploidne (n), a pojam euploidan odnosi se na točan umnožak od n. Bilo koji broj kromosoma koji nije euploidan označava se kao aneuploidan pa govorimo o trisomiji ako postoji dodatni kromosom, ili monosomiji kod manjka jednog kromosoma. Strukturne anomalije mogu zahvatiti jedan ili više kromosoma, nastaju zbog njihova lomljenja. Ponekad se odlomljeni dijelovi izgube (delecija). Postoje i mikrodelecije, kod kojih odlomljeni komadić sadrži samo nekoliko susjednih gena. Mutacije gena mogu biti spontane ili inducirane. Ako anomalija nastaje zbog mutacije jednog alela, govorimo o dominantnoj mutaciji. Ukoliko je za nastajanje anomalije potrebna mutacija oba alela radi se o recesivnoj mutaciji. Mutacije gena koji su ključni za preživljavanje opisuju se kao letalne mutacije, rezultiraju preranom smrću te se stoga ne prenose na iduću generaciju (SADLER 1996; HYTTEL i sur., 2010)

Drugu skupinu čine **egzogeni** (vanjski) faktori koji djeluju na oplodenu jajnu stanicu ili embrio izvana, tj. iz okoline (maternica, organizam majke) te se nazivaju faktori okoline ili peristatski teratogeni faktori. Vanjski čimbenici obuhvaćaju djelovanje: teratogena, kemikalija, virusa, bakterija, protozoa, mikotoksina, otrovnog bilja, lijekova, nedostatne prehrane majke (hipovitaminoze), hipoksije, teških metala itd. Većina lijekova koji se koriste danas u veterinarskoj medicini ne škode embriju, no treba biti oprezan s primjenom nekih citotoksičnih lijekova kao što su antimikotici i antihelmintici. Funkcionalni teratogeni djeluju na živčani sustav (sedativi, trankvilajzeri, antikonvulzivi, antidepresivi) te mogu uzrokovati ireverzibilna ograničenja u kognitivnom i motoričkom razvoju. Antibiotik tetraciklin u svih vrsta životinja uzrokuje malformacije skeleta i zuba. Kortikosteroidi u nekih vrsta životinja urokuju defekte nepca i ekstremiteta. Antibiotici skupine kinolona mogu dovesti do gubitka embrija i materalne toksičnosti, te se ne smiju davati psima mlađima od 12 mjeseci zbog oštećenja zglobnih hrskavica. Acetilsalicilna kiselina ekstremni je teratogen za glodavce, ali ne i primata. Aspirin u visokim dozama (400 mg/kg tjelesne težine/dan) može uzrokovati rascjep nepca, skraćivanje repa i kardiovaskularna oštećenja u pasa. U biljojeda se često

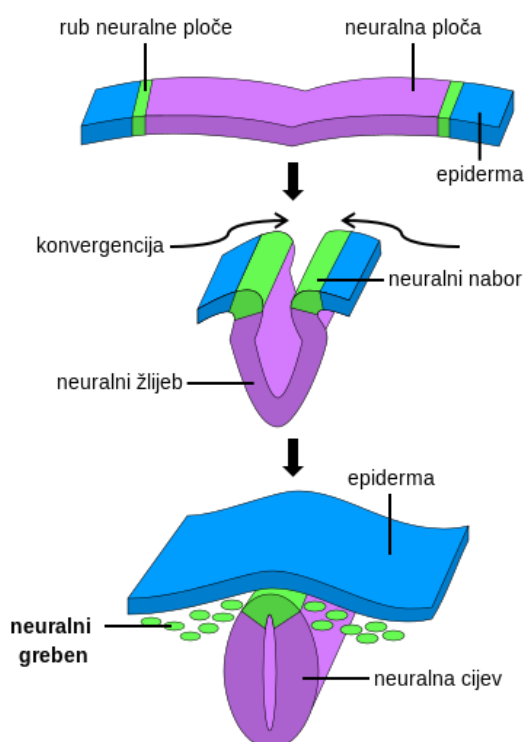
javljaju intoksikacije biljkama koje sadrže toksične i teratogene sastojke. Svinjska kuga, virusni proljev goveda, rinotraheitis goveda, svinjski herpesvirus 1, svinjski parvovirus, virus mačje leukemije spadaju u virusne bolesti sa teratogenim djelovanjem. Parazit *Toxoplasma gondii* uzrokuje pobačaj u ovaca, koza i svinja u kasnom stadiju gestacije te perinatalnu smrt i encefalitis. Neke gljivice proizvode mutagene i teratogene spojeve (*Aspergillus* species- aflatoksin, *Penicilium expansum*- patulin, *Fusarium* species- zearaleNon) (NODEN i de LAHUNTA, 1985; McGEADY I SUR., 2006).

Kritični period odvija se u prvih nekoliko tjedana embrionalnog razvoja. Tvari koje oštećuju blastulu ili gastrulu uglavnom uzrokuju rane pobačaje. Ukoliko oštećenja kreću od stadija neurule, dolazi do zahvaćanja više organskih sustava. Oštećenja jednog sustava često rezultiraju sekundarnim malformacijama ostalih struktura (NODEN i de LAHUNTA, 1985). U veterinarskoj medicini važno bi bilo prijavljivanje svakog slučaja, odnosno bilježenje i proučavanje podataka sa terena isto kao i laboratorijskih nalaza. Na ovaj bi način mogli pratiti pojavnost malformacija u životinjskih vrsta, u kojoj mjeri i kojem obliku se javljaju, što bi bilo korisno u uzgajivačnicama, selekcijskim službama te veterinarskom javnom zdravstvu.

2. PREGLED REZULTATA DOSADAŠNJIH ISTRAŽIVANJA

2.1. Blastulacija, gastrulacija, neurulacija

Embrionalni razvoj obuhvaća sve procese tijekom kojih se iz oplodene jajne stanice razvije embrio, a potom fetus koji u trenutku rođenja ima sposobnost adaptacije na postnatalni život. Taj se proces odvija u kontinuitetu, ali zbog jednostavnosti proizvoljno je podijeljen embrionalni period, kad se upostavlja osnova organa i organskih sustava i fetalni period koji karakterizira rast tijela i funkcionalno sazrijevanje organskih sustava. Embrionalni period naziva se i razdoblje organogeneze, a duljina njegovog trajanja vezana je uz duljinu cjelokupnog embrionalnog razvoja. U čovjeka to je vrijeme između trećeg i osmog tjedna razvoja (HYTTEL i sur., 2010; SADLER, 1996). Sa oplodnjom započinje proces koji se zove blastulacija, a predstavlja niz mitotskih dioba kojima se uvećava broj stanica. Takve se stanice nazivaju blastomere. Nakon treće diobe blastomere izgube svoj kuglasti oblik i sabiju se jedna uz drugu tvoreći kompaktnu masu stanica. Tom promjenom se počinju razlikovati unutrašnje stanice, iz kojih će se razviti embrio, od vanjskih stanica, iz kojih nastaju izvanembrionalne ovojnice. Sljedećom diobom nastaje 16-stanična morula. Između unutrašnje skupine stanica morule počinje se nakupljati tekućina, a prošireni međustanični prostori se stapaju i čine jedinstvenu šupljinu, blastocel. U tom se stadiju zametak naziva blastocista (HYTTEL i sur., 2010; SADLER, 1996).



Slika 1- neurulacija odnosno formiranje neuralne

Gastrulacija je složeno pomicanje skupina embrionalnih stanica, kojim u embriju nastaju tri zametna listića (ektoderm, mezoderm i endoderm). Započinje pojavljivanjem primitivne pruge na površini epiblasta. Stanice epiblasta invaginiraju primitivnu prugu i tvore dva nova sloja: endoderm i mezoderm. Stanice koje ne migriraju kroz primitivnu prugu i ostaju unutar epiblasta čine ektoderm. Stanice koje invaginiraju u primitivnu jamicu, koja se nalazi na jednom kraju primitivne pruge, putuju ravno prema naprijed do prekordalne ploče. Utiskuju se u endoderm i čine notokordnu ploču, koja se kasnije odvaja od endoderma i nastaje svitak (*chorda dorsalis*). Svitak je uzdužna os zametnog štita, koja će poslužiti kao osnova za razvoj aksijalnog skeleta (SADLER, 1996; McGEADY i sur., 2006; HYTTEL i sur., 2010).

Pojavom svitka i prekordijalnog mezoderma, počinje njihovo djelovanje na ektoderm iznad sebe koji odeblja i formira neuralnu ploču. Stanice neuralne ploče čine neuroektoderm, a njihova indukcija od strane svitka početni je događaj u procesu neurulacije, tijekom koje se formirana neuralna ploča pretvara u neuralnu cijev. Neurulacija označava početak razvoja središnjeg živčanog sustava te je i najkritičniji trenutak, jer pogreške u ovom procesu rezultiraju defektima neuralne cijevi odnosno najčešćim porođajnim defektom u ljudi (WALLINGFORD, 2005). Slijed molekularnih interakcija, između ostalog utjecaj fibroblastnog faktora rasta (FGF) i inhibicija koštanog morfogenetskog proteina 4 (BMP4) posreduje neuralnog indukciji. Formirana neuralna ploča podliježe brojnim koordiniranim staničnim promjenama koje se zovu konvergentna ekstenzija, tijekom koje dolazi do pomaka stanica medijalno i spajanja u sredini. Ovo dovodi do formiranja neuralne ploče oblika ključanice, proširene u kranijalnom dijelu (budući mozak), te sužene kaudalno (buduća kralježnična moždina). Brzina rasta neuralne ploče veća je u kranijalnom dijelu. Nastavak konvergentne ekstenzije omogućuje formiranje neuralnih nabora lateralno, dok srednje udubljeno područje neuralne ploče čini neuralni žlijeb. Neuralni nabori se postupno međusobno približavaju u središnjoj liniji dok se konačno ne spoje u području 4. para somita te tako formiraju neuralnu cijev koja zatvara središnji neuralni kanal (Slika 1). U ovoj fazi razvoja mozak i kralježnična moždina imaju limitiran dotok krvi, te ju dobivaju komunicirajući sa amnionskom šupljinom. Upravo iz ovog razloga, kranijalni i kaudalni dio neuralne cijevi ostaje otvoren prema amnionskoj šupljini. Prvo dolazi do zatvaranja kranijalnog, a zatim kaudalnog neuroporusa. Time je završena neurulacija i nastaje osnova središnjeg živčanog sustava. (SADLER, 1996; McGeady i sur., 2006; HYTTEL i sur., 2010). Kad se neuralni nabori uzdignu i spoje, neuroektodermalne stanice na rubu ili grebenu nabora počinju se odvajati od susjednih stanica. Ta skupina stanica neuralnog grebena gubi svoj

dosadašnji epitelni i poprima mezenhmski ustroj. Od njih nastaju raznolike vrste tkiva: mozgovne ovojnice, kosti i vezivno tkivo glave i vrata. Plosnate kosti lubanje novorođenih životinja i djece međusobno su spojene šavovima vezivnog tkiva podrijetlom od neuralnog grebena. Na mjestima spajanja više kostiju šavovi se proširuju u vezivnotkivne ploče-fontanele. Nekoliko šavova i fontanela ostaje neokoštalo nakon rođenja (SADLER, 1996). Neuralna cijev se u početku sastoji od jednog sloja visokoprizmatičnih neuroepitelnih stanica, no zbog nagle diobe stanica postaje višeslojna. Daljnjim se razvojem stanice neuralne cijevi diferenciraju u dva funkcionalno različita tipa: neuroblasti (primitivne živčane stanice), te glioblasti (primitivne glija stanice) (SADLER, 1996).

Mozak se razvija od tri proširenja na prednjem kraju neuralne cijevi: prosencephalon (prednji mozak), mesencephalon (srednji mozak) i rhombencephalon (stražnji mozak). U isto vrijeme neuralna se cijev pregiba na dva mjesta te nastaju: vratni (cervikalni) pregib na prijelazu stražnjeg mozga u kralježničnu moždinu i moždani (cefalički) u području srednjeg mozga. Daljnjim razvojem prosencephalon se dijeli na dva dijela: telencephalon (sastoji se od srednjeg dijela i dvije lateralne izbočine) i diencephalon (osnova za očne mjehuriće). Rombencephalon se dijeli na dva dijela: metencephalon (u kojem kasnije nastaju pons i cerebellum) te myelencephalon (od kojeg nastaje medulla oblongata) (SADLER, 1996; McGEADY i sur., 2006; HYTTEL i sur., 2010).

2.2. Embrionalni razvoj glave i vrata

Mezenhim glave nastaje od paraksijalnog mezoderma, mezoderma bočnih ploča, stanica neuralnog grebena i ektodermalnih plakoda (područja zadebljanog površinskog ektoderma). Od paraksijalnog mezoderma razvijaju se: baza i mali dio zatiljnog dijela lubanje, skeletni mišići glave, korijum i vezivno tkivo stražnjeg dijela glave te moždane ovojnice kaudalno od proencefalona. Mezodermalne ploče stvaraju vokalnu i prstenastu hrskavicu te vezivno tkivo grkljana. Stanice neuralnog grebena, nastale u neuroektodermu prednjeg, srednjeg i stražnjeg mozga, migriraju ventralno u ždrijelne lukove te rostralno oko prednjeg mozga i očnog vrča u području lica. Na tim se mjestima razvije skelet središnjeg dijela lica i ždrijelnih lukova te ostala tkiva tog područja. Stanice ektodermalnih plakoda se zajedno sa stanicama neuralnog grebena diferenciraju u živčane stanice osjetinih ganglija V., VII. IX. i X. moždanog živca (SADLER,1996).

Ždrijelni lukovi nastaju u području vrata tijekom 4. i 5. tjedna razvoja u čovjeka. U početku su duguljaste izbočine mezenhima, prekrivene ektodermom i odjeljene ždrijelnim brazdama.

S unutarnje strane nastaju ždrijelne vreće, udubine endoderma na lateralnoj stijenci ždrijelnog crijeva, a utiskuju se u mezenhim, no ne dopiru do ždrijelnih brazda izvana. Krajem 4. tjedna razvoja u čovjeka, u sredini lica stvara se udubina (usna jamica ili stomodeum), s donje strane omeđena 1. parom ždrijelnih lukova. Polovicom 5. tjedna usnu jamicu okružuje pet izbočina mezenhima: odozdola su parni mandibularni (donjočeljusni) nastavci, sa strane parni maksilarni (gornjočeljusni) nastavci te odozgora frontonazalni (čeonni) od kojih kasnije nastaju nosni nastavci. Svaki ždrijelni luk ima svoje vlastite mišiće inervirane vlastitim moždanim živcem te sadrži vlastitu arteriju. Prvi ždrijelni luk sastoji se od dorzalnog dijela, kojeg čini maksilarni nastavak i ventralnog dijela, kojeg čini mandibularni nastavak. Meckelova hrskavica u mandibularnom nastavku propada tijekom daljnjeg razvoja, ostaje mali dio na njenom stražnjem kraju koji stvara slušne košćice, čekić i nakovanj. Okoštavanjem mezenhima maksilarnog nastavka razvijaju se premaksila, gornja čeljust, zigomatična kost i dio sljepoočne kosti, a okoštavanjem mezenhima oko Meckelove hrskavice nastaje donja čeljust. Od hrskavice drugog ždrijelnog luka nastaju stremen, stiloidni nastavak sljepoočne kosti, stiloidni ligamenti te od ventralnog dijela kratki rog jezične kosti. Od četvrtog i šestog ždrijelnog luka razvijaju se hrskavice grkljana. Endodermalni epitel ždrijelnih vreća stvara brojne važne organe: od prve nastaje vanjski zvukovod, primitivno bubnjište i slušna (Eustachijeva) cijev, druga tvori nepčane tonzile, od treće se razvijaju timus i donja epitelna tjelešca, dok četvrta tvori gornja epitelna tjelešca (SADLER, 1996; McGEADY i sur., 2006).

U čovjeka, osnova jezika nastaje krajem 4. tjedna od prvog ždrijelnog luka, a čine ju dvije lateralne i jedna medijalna kvržica. Od mezenhima drugog, trećeg i dijela četvrtog ždrijelnog luka nastaje kupola (još jedna medijalna kvržica). Stražnji dio četvrtog luka tvori treću medijalnu kvržicu od koje nastaje epiglotis. Lateralne kvržice se povećavaju, prerastu medijalnu kvržicu i međusobno se spoje te tako stvore prednje dvije trećine jezika. Terminalna brazda odvaja prednje dvije trećine jezika od stražnje trećine. Stražnji dio jezika nastaje drugog, trećeg i dijela četvrtog ždrijelnog luka (SADLER, 1996)

U oblikovanju lica sudjeluju parni gornjočeljusni i donjočeljusni nastavci te neparan čeonni nastavak. Na lateralnim rubovima čeonog nastavka nastaju ograničena zadebljanja površinskog ektodermalnog epitela koja se tijekom petog tjedna u čovjeka udubljuju i nastaju nosne jamice. Bujanjem mezenhima oko nosnih jamica nastaju nosni nastavci (lateralni i medijalni). Maksilarni nastavak raste i izdužuje se, pritom potiskuje medijalni nosni nastavak prema sredini lica. Nestajanjem graničnih brazda medijalni nosni nastavci spoje se međusobno i s maksilarnim nastavcima. Stapanjem epitela tih susjednih nastavaka u dnu

brazde nastane epitelni tračak, koji se odvoji od površnog epitela, a maksilarni i nosni nastavak se spoje. Intenzivnim rastom maksilarni nastavci formiraju gornju čeljust. Obrazi nastaju spajanjem mekih tkiva u lateralnim dijelovima maksilarnog i mandibularnog nastavka (SADLER, 1996; McGEADY i sur., 2006).

Nos se razvija od pet nastavaka: čeoni nastavak stvara hrbat nosa, vršak nosa i meki dio nosne pregrade razvija se od spojenih medijalnih nosnih nastavaka, a nosna krila od lateralnih nosnih nastavaka. Nosne jamice postaju sve dublje zbog rasta nosnih nastavaka te aktivnog urastanja u okolni mezenhim. Kasnije dolazi do njihove osifikacije. Konhe koje su se razvile od etmoidalne kosti tvore labirint u kaudalnom dijelu nosne šupljine. Nepčani nastavci izrastu iz maksilarnih nastavaka koso prema dolje, s obje strane jezika, nakon čega se podignu u vodoravni položaj iznad jezika te se spoje formirajući sekundarno nepce. Primarno i sekundarno nepce zajedno čine definitivno nepce, koje odjeljuje usnu šupljinu od nosnih. Sekundarni kanal se razvija u ventralnoj mukozi nosne šupljine i formira parni vomeronazalni organ (SADLER, 1996; HYTTEL i sur., 2010)

Uho čine tri dijela različitog podrijetla, ali funkcioniraju kao cjelina. Unutarnje uho potječe od slušnog mjehurića koji se tijekom razvoja odvaja od površinskog ektoderma. Zatim se podjeli na ventralni dio, osnova za sakulus i pužnički kanal te dorzalni dio, koji daje osnovu za urtikulus, polukružne kanale i ductus endolymphaticus. Tako nastale epitelne tvorbe čine membranski labirint, a služe za održavanje ravnoteže, osim pužničkog kanala, u kojem se razvija Cortijev organ za sluh. Srednje uho sastoji se od bubnjišta i slušne cijevi. Obloženo je epitelom endodermalnog podrijetla jer potječe od prve ždrijelne vreće. Bubnjište je s nosnim dijelom ždrijela povezano slušnom cijevi. Slušne košćice, koje prenose zvučne valove od bubnjišne membrane do ovalnog otvora, potječu od prvog i drugog ždrijelnog luka. Vanjski slušni hodnik razvija se od prve ždrijelne brazde. Od bubnjišta je odijeljen bubnjišnom membranom (bubnjićem), koji se sastoji od ektodermalnog epitela, srednjeg sloja mezenhima i endodermalnog epitela. Uška se razvija od mezenhimalnih kvržica smještenih duž prvog i drugog ždrijelnog luka. Tijekom razvoja uška se pomiče od baze vrata prema svom konačnom položaju (SADLER, 1996 ; HYTTEL i sur., 2006).

Oči se počinju razvijati kao izbočine sa svake strane prednjeg mozga, od njih nastanu očni mjehurići. Kada dosegnu površinski ektoderm, induciraju nastanak leće u njemu. Udubljuvanjem očnih mjehurića, te nastankom pigmentnog i živčanog sloja mrežnice, udubljuje se i lećna plakoda te oblikuje lećni mjehurić. On, odvajanjem od ektoderma prelazi

u očni vrč koji je osnova za razvoj mrežnice. Stražnje četiri petine očnog vrča čine vidni dio mrežnice, prednji dio se diferencira u slijepi dio mrežnice. U mezenhimu koji ispunjava prostor između prednjeg dijela očnog vrča i površinskog epitela pojavljuje se prednja očna sobica i tkivo šarenice. Rahlo mezenhimsko tkivo, koje potpuno prekriva osnovu oka, diferencira se u unutarnji sloj koji postaje izrazito prokrvljen pigmentni sloj, žilnicu, te vanjski sloj, bjeloočnicu, koja se nastavlja u duru mater oko očnog živca. Iz mezenhima prednje strane oka vakuolizacijom nastaje prednja očna sobica podjeljena na unutarnji sloj, ispred leće i šarenice (iridopupilarna membrana) te vanjski sloj koj čini stromu rožnice. Iridopupilarna membrana zatim iščezne te se tako uspostavi prolaz između prednje i stražnje očne sobice. Od mezenhima također nastaje mreža vezivnih vlakana u šupljini očne jabučice između leće i mrežnice, a prostore između vlakana ispunjava prozirna želatinozna tvar te tako nastaje staklasto tijelo. Očni vrč povezan je s mozgom očnim drškom koji na ventralnoj strani ima fetalnu očnu pukotinu. Ona se u čovjeka krajem sedmog tjedna zatvori te ostaje uski kanal očnog drška koji zbog neprestanog povećanja broja živčanih vlakana postaje sve deblji te se spoji s vanjskom stijenkom. Unutarnju stijenku čini mreža neuroglija stanica koje podupiru vlakna vidnog živca. Tako se očni držak pretvori u očni živac. Kroz njegovu sredinu prolazi hijaloidna arterija, kasnije središnja arterija mrežnice. S vanjske strane vidni je živac obavijen produžecima žilnice i bjeloočnice (SADLER, 1996)

3. RASPRAVA

3.1. Malformacije neuralne cijevi

Razvoj zametka nakon oplodnje odvija se procesima blastulacije gastrulacije i neurulacije. Blastulacija predstavlja mitotsku diobu stanica odnosno blastomera, a zametak se u ovoj fazi naziva blastocista (HYTTEL i sur., 2010, SADLER, 1996). Gastrulacija je proces koji započinje pojavljivanjem primitivne pruge. Na njezinu prednjem kraju nalazi se primitivni čvor. U području čvora i pruge stanice epiblasta se udubljuju i tvore dva nova sloja: endoderm i mezoderm. Stanice koje ne migriraju kroz primitivnu prugu i ostaju unutar epiblasta tvore ektoderm. Tako od epiblasta nastaju sva tri zametna listića u embriju: ektoderm, mezoderm i endoderm, koji se zatim razvijaju u sve vrste tkiva i organe. Zametak se u ovoj fazi razvoja, sa formiranim zametnim listićima, naziva gastrula. Prenotokordne stanice koje se invaginiraju u primitivnoj jamici putuju ravno prema naprijed sve do prekordijalne ploče, utiskuju se u endoderm i tvore notokordnu ploču. Ona se odvaja od endoderma kao čvrsti tračak- notokord ili svitak i predstavlja osnovu za razvoj aksijalnog skeleta (SADLER, 1996). Pojavom svitka i prekordijalnog mezoderma, počinje njihovo djelovanje na ektoderm iznad sebe koji odeblja i formira neuralnu ploču. U ovoj fazi započinje neurulacija, proces formiranja neuralne cijevi iz neuralne ploče, te ujedno i početak razvoja središnjeg živčanog sustava. Procesom konvergentne ekstenzije formirana neuralna ploča poprima oblik ključanice te je proširena u kranijalnom dijelu, koji predstavlja osnovu budućeg mozga, te sužena kaudalno odnosno u području buduće kralježnice. Brzina rasta neuralne ploče veća je u kranijalnom dijelu. Nastavak konvergentne ekstenzije omogućuje formiranje neuralnih nabora lateralno, dok srednje udubljeno područje neuralne ploče čini neuralni žlijeb. U središnjoj liniji neuralne ploče, u području 4. para somita dolazi do približavanja te nakraju spajanja neuralnih nabora te tako formiranju neuralne cijevi, sa stvaranjem središnjeg neuralnog kanala. Kranijalni i kaudalni dio neuralne cijevi u ovoj fazi ostaju otvoreni i komuniciraju sa amnionskom šupljinom koja opskrbljuje mozak i kralježničnu moždinu kisikom. Zatim slijedi zatvaranje kranijalnog, a zatim i kaudalnog dijela neuralne ploče i završetka procesa neurulacije (SADLER, 1996; McGeady i sur., 2006 HYTTEL i sur., 2010).

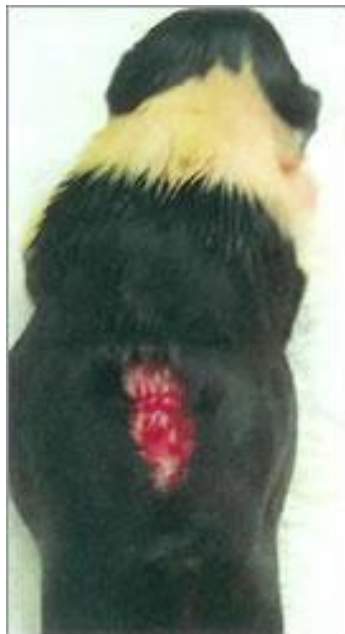Disrafizam označava izostanak zatvaranja neuralne cijevi te postojanje kontinuiteta između neuroektoderma i kožnog ektoderma. Može biti kranijalni, u kojem se slučaju javljaju malformacije anencefalija i encefalocela, te kaudalni, kada rezultira pojavom spine bifide. Defekti mozga nastali nepotpunim ili nepravilnim zatvaranjem neuralne cijevi zovu se kranioshiza, a defekti kralježnične moždine rahioshiza. U praksi su važni genetski (multifaktorski) čimbenici, ali i vanjski. Folna kiselina odnosno vitamin B 9 je hidrosolubilni

vitamin B kompleksa, bitan u sintezi DNA, u održavanju eritropoeze, a manjak uzrokuje megaloblastičnu anemiju i probavne poremećaje. U humanoj medicini poznata je važnost folne kiseline, čijim se dodatkom prehrani, 28 dana prije začeća i prva dva mjeseca trudnoće znatno smanjuje postotak oštećenja živčanog sustava novorođenčeta, prije svega pojave spine bifide. Njezinim dodatkom, u ljudi, dokazano se smanjuje pojavnost defekata neuralne cijevi, kongenitalnih srčanih defekata, opstruktivnih anomalija urinarnog sustava, nedostatka udova, orofacijalnih rascjepa te kongenitalnih hipertrofičnih piloričnih stenoza (HALL i sur, 1998). U veterinarskoj medicini, također, postoje studije koje potvrđuju važnost folne kiseline u razvoju središnjeg živčanog sustava. Dokazano je smanjenje pojavnosti rascjepa nepca i gornje usne u pasa pasmina mops i chihuahua konzumacijom većih količina folne kiseline skotnih kuja (DOMOSLAWSKA i sur, 2013).

Spina bifida

Spina bifida (Slika 2) ili rascijep kralježnice jedna je od težih malformacija neuralne cijevi pri kojoj izostaje potpuno zatvaranje lukova kralježaka u dorzalnom dijelu (CLAYTON i BOYD, 1983; JUBB i HUXTABLE, 1993). Zbog toga što kralješci ne zatvaraju kralježnični kanal kako bi trebali, kralježnična moždina nije zaštićena i nakon rođenja biva izložena vanjskoj sredini. Kada su zahvaćeni samo koštani dijelovi jednog ili više kralježaka, a kralježnična moždina je neoštećena radi se o *spini bifidi occulti*, odnosno blažem obliku malformacije koja je obično prekrivena kožom. Teži oblik predstavlja *spina bifida cystica* kod koje se živčano tkivo ili moždane ovojnice izbočuju u obliku vrećice prema van. U nekim se slučajevima kroz rasjep kralježnične moždine izboče samo ovojnice ispunjene cerebrospinalnom tekućinom-spina bifida sa meningokelom, dok se u drugim slučajevima u cisti nalazi i živčano tkivo-spina bifida sa meningomijelokelom (JUBB i HUXTABLE, 1993; BRAUND, 1994) Ako je u vreći prisutan i dio moždane kore govorimo o meningohidroencefalokeli (CHO i LEIPOLD, 1997; WISNER, 2009; HYTTEL i sur., 2010). Najčešće zahvaćena regija je lumbosakralna, a poremećaj je opisan u psa, mačke, goveda, ovce (JUBB i HUXTABLE, 1993) i lavova (GALLOWAY i sur., 1993). Visoka incidencija dokazana je u engleskog buldoga (WILSON i sur., 1997), manx mačke (WALKER, 2002) i beaglova (BRAUND, 1994). U goveda su zabilježeni slučajevi u Holstein pasmine, kod kojih je poremećaj pridružen sa drugim defektima kao što su hidrocefalus, Arnold-Chiari malformacija, diecefalija, egzencefalija, rasjep nepca i sraštenje bubrega. Spina bifida occulta se najčešće primijeti kada životinje

počinju hodati. Slabost stražnjih ekstremiteta, nepravilan stav, otežano hodanje, a ponekad i inkontinencija ovisno o težini poremećaja najčešći su klinički znakovi. Teži oblici spine bifide kod kojih je kralježnično tkivo izloženo, uočavaju se odmah nakon rođenja te se kod ovakvih slučajeva često razvije meningitis. Dijagnoza se temelji na kliničkom pregledu u kombinaciji sa rendgenom, mijelografijom i kompjuteriziranom tomografijom (BRAUND, 1994; WALKER, 2002). Nema sigurnog postupka za izlječenje spine bifide, a ovisno o obliku malformacije prognoza varira od osrednje do loše (BRAUND, 1994). Ipak, djelomično uspješna operacija izvedena je na psu sa spinom bifidom ,a autori navode potpuno uklonjene malformacije, ali pas nije mogao regulirati uriniranje i defeciranje (SHAMIR i sur., 2001). Spina bifida dijagnosticirana je u četiri engleska buldoga i collia, u kojih su početni klinički znakovi bili urinarna i fekalna inkontinencija. Dijagnoza je potvrđena radiografijom i mijelografijom (WILSON i sur., 1997). U humanoj je medicini spina bifida ozbiljan problem te se naglašava važnost prevencije uzimanjem folne kiseline za vrijeme graviditeta.



Slika 2- Spina bifida kod šteneta

Hidrocefalus

Hidrocefalus je pretjerano nakupljanje cerebrospinalne tekućine u mozgu ili lubanjskoj šupljini sa povećanjem intrakranijalnog tlaka (Slika 3). Cerebrospinalna tekućina ili likvor

nastaje u koroidnom pleksusu te odande cirkulira u subarahnoidalnom prostoru gdje se nakraju resorbira. Uzroci koji vode do hidrocefalusa mogu biti pretjerana proizvodnja cerebrospinalne tekućine, poremećaj u njenoj cirkulaciji (npr opstrukcija uslijed traume) ili rijeđe, smanjena resorpcija u subarahnoidalnom prostoru (CIUREA i sur, 2010). Prema rasporedu tekućine postoje unutarni hidrocefalus, kada se likvor nakuplja u sustavu moždanih komora i vanski pri kojemu nastaje dilatacija subarahnoidalnog prostora. Hidrocefalus prema prisutnosti opstrukcije dijelimo na nekomunicirajući pri kojemu nastaje ventrikularna dilatacija nakon opstrukcije sustava ventrikula koja sprječava komunikaciju ventrikula sa subarahnoidalnim prostorom, te komunicirajući hidrocefalus pri kojemu postoji ekstraventrikularna opstrukcija tijekom likvora (HERAK-PERKOVIĆ i sur, 2012). Prema vrijednostima tlaka razlikujemo normotenzivni hidrocefalus, kada tlak nije povećan, te hipertenzivni pri kojem raste tlak likvora. Kompenzatorni hidrocefalus nastaje kada likvor ispunjava prostore u kojima nema parenhima, a klinički znakovi nastaju kao posljedica osnovnog patološkog procesa koji je i rezultirao gubitkom parenhima. Ovaj se oblik javlja najčešće zbog *in utero* infekcija virusima ili, primjerice, cerebrokortikalne nekroze zbog nedostatka tiamina u goveda. Opstruktivni hidrocefalus nastaje posljedično opstrukciji tijekom likvora ili smetnjama u apsorpciji. Sustav ventrikula se proširuje i dovodi do kompresije okolnog živčanog tkiva. Opstruktivni hidrocefalus možemo podijeliti na razvojni i stećeni oblik. Kongenitalni ili razvojni hidrocefalus posljedica je malformacija koje utječu na protok i resorpciju likvora. Najčešće mjesto opstrukcije jest mezencefalični akvedukt zbog čega je onemogućen protok likvora iz lateralne i treće moždane komore u četvrtu komoru, te iz nje u subarahnoidalni prostor (HERAK-PERKOVIĆ i sur, 2012). Opturacije mogu još nastati u interventrikularnom foramenu i lateralnom foramenu četvrte moždane komore. Stećeni hidrocefalus može nastati u bilo kojoj fazi života, najčešće kao posljedica traume ili tumora koji pritišće neko mjesto u sustavu ventrikula izazivajući hipertenzivni nekomunicirajući hidrocefalus. Uzrok može biti bakterijska ili virusna upala koja zahvaća ependim na suženim dijelovima toka likvora. Hidrocefalus je javlja u svih domaćih životinja iako najviše zabilježenih slučajeva ima u pasa i goveda. U pasa se najčešće radi o malim i brahiocefaličnim pasminama kao što su chihuahua, mops i engleski buldog. U goveda je opisan u gotovo svih mesnih i mliječnih pasmina, hereford, shorthorn, ayrshire, holstein-friesian, jersey i angus. Najviše podataka dolazi iz komercijalnih uzgoja, pogotovo kada gubitak teladi dosegne značajan ekonomski broj. Čimbenici koji utječu na razvoj hidrocefalusa u goveda su endogeni (autosomalni recesivni gen) te egzogeni (intrauterina infekcija virusom plavog jezika). Hidrocefalus je zabilježen i u konja i svinja pasmina durok i

york-landrac (SMITH i STEVENSON, 1973; LEECH i sur., 1978 HYTELL i sur., 2010). Wunschmann i Oglesbee (2001) opisuju atrofiju bijele i sive tvari mozga za više od 1cm u 20 pasa starijih od osam mjeseci u kojih je hidrocefalus bio posljedica opstrukcije mezencefaličkog akvedukta. Također je uočeno stvaranje divertikuluma paraventrikularno u bijeloj tvari mozga.



Slika 3- Hidrocefalus i strabizam kod šteneta

Dandy- Walkerov sindrom

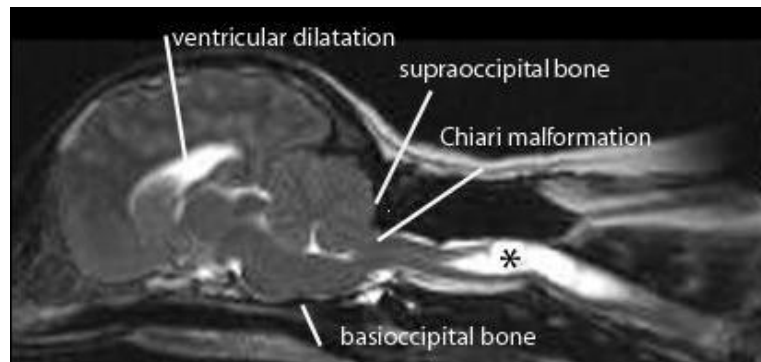
Ovo je skupina rijetkih kongenitalnih moždanih malformacija koje zahvaćaju mali mozak i tekućinom ispunjene prostore oko njega. Sastoji se od trijade kongenitalnih anomalija koje uključuju hipoplaziju ili potpunu aplaziju vermisa malog mozga, komunicirajući hidrocefalus i cističnu dilataciju (syrinx) četvrte moždane komore (BERNARDINO i sur, 2014). Smatra se da se radi o poremećaju embrionalnog zatvaranja dorzalnog medijalnog dijela neuralne cijevi, što uzrokuje proširenje fosse posterior, abnormalno visoko pozicioniranog tentoriuma te elevacije transverzalnih sinusa. Uz Dandy–Walker sindrom dokazana je i pojavnost siringomijelije, spine bifide i agenezije corpus callosa odnosno mreže živčanih vlakana koja povezuje dvije hemisfere mozga (BONNEMAN, 2000). U ljudi se Dandy –Walker javlja kao kongenitalna malformacija ili kao posljedica *in utero* infekcije. Malformacija je opisana u pasa i mačaka, bez spolne predispozicije, od pasmina pasa navode se beagle, chow chow, boston terijer, bull terijer i labrador. Klinički znakovi se javljaju u dobi od tri do šest mjeseci i predstavljaju tipičnu sliku bolesti malog mozga sa ataksijom, dismetrijom, odsutnim

refleksom prijetnje i mišičnim tremorima. Izrazito rijetko mogu se pojaviti vestibularni sindrom sa kruženjem, nistagmus, ventromedijalni strabizam, nemogućnost stajanja na nogama i napadi. Dijagnoza se postavlja magnetskom rezonacom. Terapije nema, ali klinički znakovi nemaju tendenciju napredovanja, pa životinja uz pomoć i odgovarajuću skrb može normalno živjeti.

Arnold- Chiari malformacija / siringomijelija

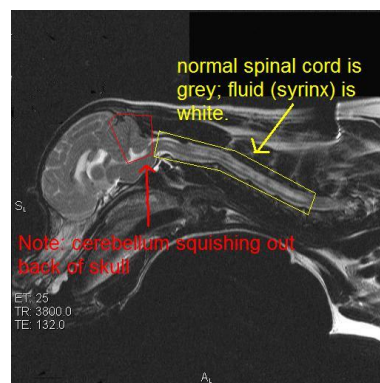
Arnold- Chiarijeva malformacija (Slika 4) je stanje u kojem je lubanja premala a mozak preveliki što dovodi do pomaka malog mozga kaudalno, kroz foramen magnum na bazi lubanje te često i pojave hernije njegovog tkiva u vratnom kralježničnom kanalu. Često se u kombinaciji sa Arnold-Chiari malformacijom javlja i siringomijelija, osobito u cavalier king charles španijela, kao predisponirane pasmine. Radi se o izduženoj cističnoj tvorbi (sirinks) koja nastaje u parenhimu kralježnične moždine, najčešće u vratnom dijelu odnosno između C4 i C6 kralježaka iako se može naći i kranijalno u produženoj moždini te se tada naziva siringobulbija. Siringomijelija nastaje sekundarno, zbog opstrukcije protoka cerebrospinalne tekućine. Ponekad se posljedično Arnold- Chiari malformaciji javlja i nekomunicirajući hidrocefalus, kao rezultat opstrukcije protoka cerebrospinalne tekućine. Arnold- Chiari malformacije također uzrokuju spinu bifidu i skoliozu. Chiari poremećaj se i kod ljudi i životinja obično manifestira u adultnom periodu, iako nastaje za vrijeme embrionalnog razvoja. U pasa je Chiari malformacija najčešći uzrok opstrukcije foramen magnuma i siringomijelije (Slika 5). Uzrok malformacije nije poznat ali svakako postoji genetska predispozicija s obzirom da se poremećaj češće javlja u cavalier king charles španijela i briselskog grifona. Klinički znakovi su bol u kralježnici i hiperestezija u području lica. U humanoj medicini većina pacijenata prezentira bol u predjelu vrata, napetu cervikalnu i okcipitalnu muskulaturu te glavobolju. Simptomi se pogoršavaju za vrijeme kašlja i kihanja. Ova se klinička slika može podijeliti u simptome koji nastaju zbog kompresije moždanog stabla i malog mozga te disfunkcije kralježnične moždine zbog siringomijelije. Cervikalna bol kao osnovni klinički znak se javlja u 80 % ljudi i 35 posto životinja (RUSBRIDGE, 2008). U pasa se kao klinički znak često javlja konstantno češanje određenog dijela tijela, kao što su ramena, uši, vrat ili područje sternuma. Izv tog se razloga siringomijelila u kavalir king charles španijela naziva i "neck stracher disease" odnosno bolest češanja leđa. Takav klinički nalaz i predispozicija pasmine odmah pobuđuju sumnju na Arnold- Chiari malformaciju/ siringomijeliju. Konačna dijagnoza se postavlja kompjuteriziranom tomografijom. Liječenje može biti medikamentozno ili kirurško, ovisno o stupnju malformacije i dobi životinje. U

Velikoj Britaniji postoji test koji se provodi na predisponiranim pasminama radi što ranijeg otkrivanja Arnold- Chiari malformacije/ siringomijelije.



Slika 4 – Arnold- Chiari malformacija u psa, rendgenski prikaz

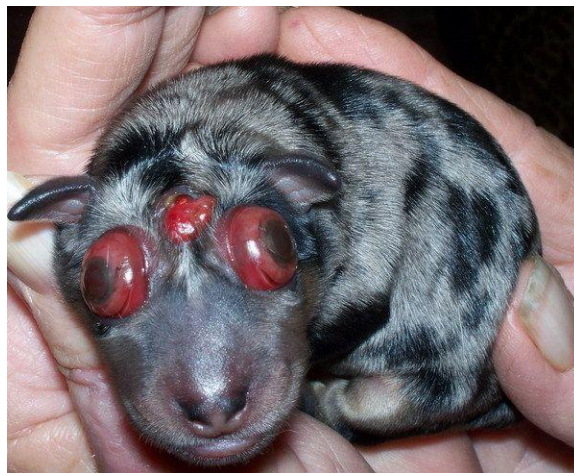Cilj je eliminirati genetsku predispoziciju za pojavu bolesti. Testirati se mogu svi psi (rasni i mješanci) stariji od godinu dana. Park i suradnici (2009) su dokazali Arnold- Chiari malformaciju sa siringomijelijom u tri psa, u dobi od dvije do četiri godine, pasmina pudl, yorkširski terijer i maltezer. U sva tri psa klinički znakovi su bili bol u području vrata, ukočenost, slabost u stražnjim ekstremitetima, a u slučaju Maltezera desnom hemiparalizom i izostankom uriniranja i defekacije dva dana. Dva su se psa neprestano češkala u području vrata. Dijagnoza je postavljena MRI snimkama a psi su uspješno liječeni furosemidom i prednizolonom. CHO i LEIPOLD (1977) opisuju Chiari malformaciju u deset teladi od kojih se u osam javlja sa spinom bifidom i hidrocefalusom a u dva slučaja je otkrivena kao slučajan nalaz na klanju. GULBAHAR i suradnici (2003) opisuju slučaj teleta pasmine Holstejn sa Chiarievom malformacijom i dicephalusom odnosno dvijema razvijenim glavama. Tele je mrtvorodeno asistiranom porodom , nakon normalnog perioda gestacije .



Slika 5– Siringomijelija u psa, rendgenski prikaz

Anencefalija

Izostanak zatvaranja prednjeg kraja neuralne cijevi naziva se egzencefalija. Zbog nerazvijenog svoda lubanje malformirani mozak je otkriven i podložan nekrozi. Neuroepitel dolazi u kontakt sa amnionskom tekućinom što uzrokuje degeneraciju živčanog tkiva i pojavu anencefalije u kasnoj gestaciji. Anencefalija (Slika 6) označava izostanak prednjeg mozga (telencefalona i manjeg dijela diencefalona), lubanje i tjemena. Moždano deblo je neoštećeno. Uzroci anencefalije su nepoznati. U ljudi, defekti neuralne cijevi ne prate obrasce nasljeđivanja, no unatoč tome postoje indirektni dokazi genetskog prijenosa (SHAFFER i sur., 1990). U SAD- u se godišnje rađa 1000 do 2000 beba sa anencefalijom te su češće ženskog spola (JOO i sur., 2007). Anencefalija nastaje u tri faze. Prvo, usljed mezenhimalnog defekta dolazi do izostanka zatvaranja neuralnog žlijeba.



Slika 6 – Anencefalija u šteneta

Drugu fazu čini egzencefalija, što vodi do treće faze, degeneracije izloženog mozga za vrijeme daljnog fetalnog razdoblja. Kod domaćih životinja anencefalija je rijetko zabilježena. Češće se javlja u preživača, dokazi postojanja kod pasa i mačaka su puno rjeđi. Zabilježena je u konja, kod kojih se osim izostanka zatvaranja neuralne cijevi razmatra mogućnost otvaranja predhodno normalno zatvorene neuralne cijevi (BUNTON,1985; HUSINGA i sur., 2010; HYTELL i sur., 2010). Kod preživača često izostaje hipofiza, zbog čega je gestacija duža (JUBB i KENNEDY.,1997). Anencefalija sa meningoencefalocelom i okularnim defektima zabilježena je u pasmina charolais, angus i brown swiss (CHO i LEOPOLD., 1997). HUSINGA i suradnici (2014) opisuju anencefaliju u njemačkog ovčara. Gravidna kuja stara dvije godine okotila se carskim rezom, od šest štenaca od kojih je pet je bilo macerirano, jedan je rođen sa hipoplastičnom, nepotpuno zatvorenom lubanjom, te crvenkastom

membranom koja je prekrivala rudimentiranu kranijalnu šupljinu. Makroskopski nije nađeno moždano tkivo, bakteriološke i mikološke analize bile su negativne.

Hidranencefalija

Ovo je izrazito rijetka kongenitalna anomalija kod koje se moždane polutke ne razvijaju do pune veličine, a ostatak prostora unutar lubanje ispunjava vrećasta tvorba ispunjena cerebrospinalnom tekućinom. Ne smije se zamjeniti sa hidrocefalusom odnosno nakupljanjem tekućine u moždanim komorama. Mali mozak i produžena moždina najčešće su u potpunosti razvijeni iako se ponekad uočava hipoplazija malog mozga. Djeca rođena sa hidranencefalijom obično imaju glavu većih proporcija, a refleksi kao što su sisanje, gutanje, plakanje mogu biti promjenjeni u većoj ili manjoj mjeri, ovisno o stupnju malformacije. Unutar prvih par mjeseci nakon rođenja djeca postaju hiperosjetljiva, javlja se mišićna hipertenzija, te napadi uzrokovani hidrocefalusom koji se posljedično često razvija. U domaćih životinja malformacija je najčešće uzrokovana intrauterinom virusnom infekcijom, rjeđe prekidom dotoka krvi u telencefalon. Kod preživača (goveda, ovce) uzročnik je virus plavog jezika koji uništava nezrele stanice živčanog sustava. Većina lezija koje dovode do razvoja anomalije nastaju prije nego započne proizvodnja serumskih neutralizacijskih antitijela. Oblik i težina kongenitalnih anomalija ovisi o starosti fetusa i vremenu infekcije. Morfološke karakteristike hidranencefalije u ovaca vrlo su slične onima u čovjeka, ali je kod čovjeka etiologija i patogeneza uglavnom nepoznata. Kod mačaka je uzrok panleukopenija (HYTTEL i sur., 2010). GABROVSKI i suradnici (1977) opisuju unilateralnu hidranencefaliju u devet mrtvordjenih štenaca.

Aprozencefalija/ atelencefalija

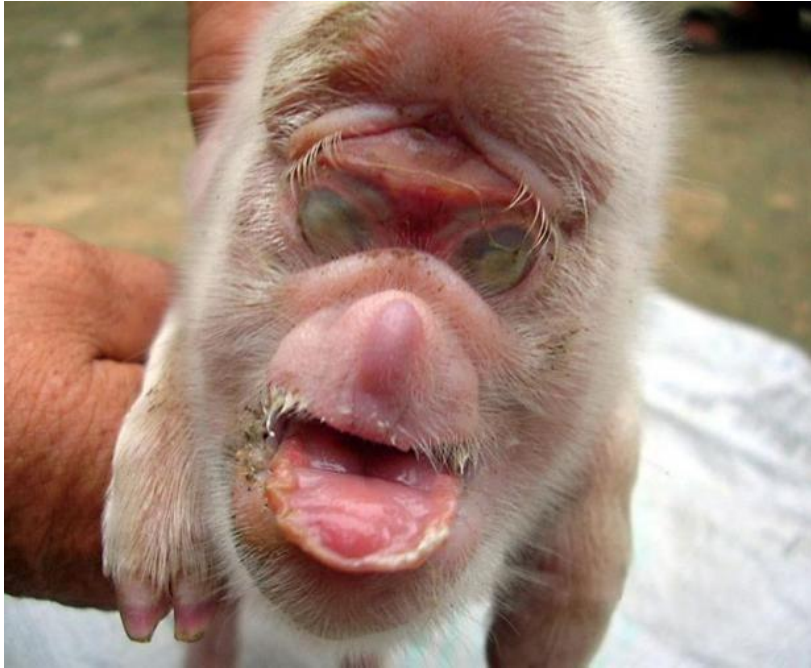Aprozencefalija je kongenitalna anomalija kod koje se nije razvio prozencefalon te time ni njegovi derivati telencefalon i diencefalon (Slika 6). Atelencefalija je blaži oblik, kod koje nema razvijenu strukturu telencefalona (HUNTER, 2005). To je letalna je malformacija jer nema moždanih polutki ili su reducirane na malu masu nediferenciranog tkiva. Za razliku od anencefalije, kod atelencefalije su razvijeni i lubanja i tjeme. Aprozencefalija nastaje prije podjele prozencefalona na telencefalon i diencefalon, dok se atelencefalija događa nakon podjele, što dokazuje postojanje očiju, vidnih živaca i drugih struktura diencefalona. Mogući uzorci su oštećenje prednjeg dijela mozga (SIEBERT i sur., 1987), virusne infekcije,

intrauterina izloženost lijekovima i traumama. Također se spominju mogući genetski uzroci jer u čovjeka postoji jedan ili više gena koji igraju važnu ulogu u razvoju prozencefalona (IPPEL i sur.; 1998). Obje malformacije su rijetke i u ljudi i u životina. Makroskopski je karakteristično da postoje moždane ovojnice, djelomično promjenjene kosti svoda lubanje i koža na glavi koja je u oboljele djece izrazito naborana (SEIBERT i sur, 1987). Kod atelencefalije mali mozak je obično normalno razvijen, ali postoje opisani slučajevi gdje je bio promjenjenog oblika i veličine (HUNTER, 2005). Razlike između malformacija u spektru aprozencefalija/ atelencefalija nisu apsolutne već postoje brojni prijelazni oblici (HUNTER, 2005). VUKOVIĆ i suradnici (2009) opisuju slučaj kuje pasmine yorkshire terijer pasmine u koje je osim atelencefalije i posljedičnih promjena na kostima svoda lubanje uočeno izbočenje pigmentiranog tkiva kroz otvor na koži. Smatra se da se radi o mozgovnim ovojnicama koje izlaze kroz otvorenu fontanelu tvoreći meningokele. Sličan je nalaz opisao BUNTON (1985) u pobačenog fetusa konja sa brojnim kraniofacijalnim malformacijama i oštećenjima središnjeg živčanog sustava. Na spoju čeonih kosti u fetusa konja nalazio se ovalni otvor kroz koji je izlazilo edematozno tkivo moždanih ovojnica. Autor je uočene promjene definirao kao cranium difidum i meningokele. SIEBERT i suradnici (1987) opisuju fetus star 21 tjedan sa atelencefalijom i teškim oblikom mikrocefalije. Etmoidalna hrskavica, kosti nosa i maksilarne strukture bile su izobličene i izdužene. Meko nepce bilo je ventralno dislocirano. Pošto su sve komponente kraniofacijalnog kompleksa bile prisutne ali nepravilnog oblika, zaključak je bio da je atelencefalija bila u ovom slučaju deformacija prije nego malformacija

Holoprozencefalija

Ovo je grupa kongenitalnih malformacija mozga i lica koja nastaje zbog smanjenog ili nepotpunog medijalnog razdvajanja prozencefalona uslijed izostanka longitudinalne fisure (Slika 7). Nastanak se povezuje s kromosomskim abnormalnostima (trisomija, delecije, kromosomska reorganizacija), ali i s okolišnim čimbenicima. U ljudi se javlja karakteristična dismorfija lica, koja nastaje sekundarno zbog malformacije mozga. Opisana je u teladi i predstavlja nemogućnost neuralne cijevi da se u rostralnom dijelu odvoji od površine ektoderma. Moždano deblo i mali mozak postoje, ali je njihov oblik izrazito promjenjen. Kod opisanih slučajeva teladi, razvoj lica nosnih otvora i usne šupljine je normalan. Također je opisana kod minijaturnog šnaučera koji je cijeli život pokazivao znakove poremećaja ponašanja. Razudbom je utvrđeno: smanjen broj ili odsutstvo medijalnih struktura

prozencefalona u kojem su parne strukture nepotpuno odvojene (SULLIVAN i sur ., 2003). PINTORE i CANTILE (2015) opisuju ždrjebe rođeno sa semilobarnom holoprozencefalijom te atrezijom i agenezijom desnog bubrega.



Slika 7- Holoprozencefalija kod prašičića

Moždana hipoplazija

Ovo je malformacija kod koje uslijed insuficijencije neurona nastaje hipoplazija zrnatog sloja malog mozga. Kod težih slučajeva uništene su i Purkinjeove stanice ganglijskog sloja. Najčešće se javlja u mačića i teladi, a uzrok je virusna infekcija i to mačjim virusom panleukopenije te goveđim virusom diareje. Postoji tropizam virusa prema tkivima s visokom mitotičkom aktivnošću (epitel crijeva, limfatično tkivo, koštana srž), a u središnjem živčanom sustavu infekcija i replikacija virusa ograničena je samo na Purkinjeove stanice. Identificirati se može imunohistokemijski i DNA sekvencioniranjem. Poliklonski serum uglavnom je u diencefaličnoj regiji, a nema ga u kori mozga. Osim u mačaka i goveda, malformacija je opisana i kod svinja, ovaca i pasa kod kojih je PCR-om dokazana parvovirusna infekcija (HYTTEL i sur., 2010)

Abiotrofija mozga

Diferencijacija Purkinjeovih stanica u već razvijenoj kori mozga naziva se abiotrofija mozga. Javlja se u različitim vrsta domaćih životinja. Primarni uzrok nastanka nije poznat, no pretpostavlja se da bi mogao biti intrinzički metabolički defekt. Jedna od hipoteza je degeneracija neurona koji imaju receptore za glutamat. Pretjerana stimulacija glutaminom može uzrokovati degeneraciju neurona zbog povećanog otpuštanja glutamina, smanjenog unosa i oslobađanja glutamina te povećanja osjetljivosti glutaminskih receptora. BERRY i BLAIS-MACHADO (2003) zabilježili su slučajeve u pasmina beagle, airedal terijer, bernski planinski pas, minijaturna pudla, koker španijel, britani španijel, labrador retriever, border koli, minijaturni šnauzer i doga .

Mikrocefalija /makrocefalija

Mikrocefalija je definirana opsegom glave manjim od dvije standardne devijacije od srednje vrijednosti. Prisutna je pri rođenju ili se razvije u prvim godinama života u ljudi. Karakterizira ju ravan i splošten frontalni dio lubanje te odeblje kosti glave. U ljudi razlikujemo primarnu mikrocefaliju koja nastaje do sedmog mjeseca trudnoće i sekundarnu koja nastaje nakon tog razdoblja. Mikrocefalija vera je genetski tip, stupanj mikrocefalije je veliki, sa uskim kosim čelom i uskim verteksom. Kao mogući uzroci nastanka spominju se genetski čimbenici (autosomno recesivno naslijeđivanje), infektivni inzulti i izloženost teratogenima (SADLER, 1996; HYTTEL i sur., 2010) . Mikrocefalija je česta u sklopu kromosopatija, dizmorfičnih i neurometaboličkih sindroma. Pojavljuje se u teladi, janjadi i prasadi. U humanoj medicini danas predstavlja problem tzv Zika virus iz porodice Flaviviridae koji se prenosi putem komaraca Aedes i za koji je dokazano da uzrokuje mikrocefaliju u fetusa. Makrocefalija je opseg glave iznad 2SD iznad srednje vrijednosti. U podlozi makrocefalije mogu biti megalencefalija, hidrocefalus i pericerebralne efuzije. Megalencefalija označava povećanu težinu mozga, dolazi izolirana ili u sklopu sindroma kao što je Beckwith-Wiedemannov. Diferencijalno dijagnostički treba isključiti hidrocefalus i subduralne efuzije.

3.2. Malformacije lubanje

Akranija je letalna malformacija kod koje nedostaje svod lubanje. Češći su manji defekti svoda lubanje, kroz koje se ispupči tkivo mozga sa ili bez moždanih ovojnica.

Kraniosinostoza je anomalija kod koje je došlo do preranog zatvaranja jednog ili više šavova među kostima svoda lubanje. Takva je lubanja izobličena, a oblik ovisi o tome koji se šav prerano zatvorio. Prerano okoštavanje sagitalnih šavova naziva se skafocefalija ,pri čemu je lubanja izduljena i uska. Kod prerano zatvorenog koronarnog šava lubanja je kratka i visoka, a anomalija se naziva-akrocefalija. Ukoliko se prerano zatvore koronarni i lambdoidni šav na samo jednoj strani, nastaje asimetrična kraniosinostoza – plagiocefalija (SADLER, 1996; HYTTEL i sur ., 2010).

3.3. Malformacije kralježnične moždine

Hemivertebra (Slika 8) označava nepotpuno razvijen kralješak te predstavlja česti slučajni nalaz u pasmina kao što su francuski buldog, engleski buldog, boston terijer i mops . Uzrok može biti premještanje somita, što rezultira lijevom ili desnom hemivetrebrom, ili promjena vaskularizacije i osifikacije kralješka. Neurološki znakovi koji se uglavnom javljaju u starijoj dobi, posljedica su progresivne, teške angulacije kralježnice, kifoze, lordoze ili skolioze. Neurološki simptomi također mogu nastati zbog suženja odnosno stenozе kralježničnog kanala ili nestabilnosti uključenih segmenata koji u konačnici stvaraju kompresiju kralježnične moždine, luksaciju kralješka ili frakturu na mjestu hemivertebre. Hemivertebra se može javiti pojedinačno ili u većem broju te najčešće zahvaća torakalni dio kralježnice (GREEN i sur., 1969 ; HYTTEL i sur., 2010).

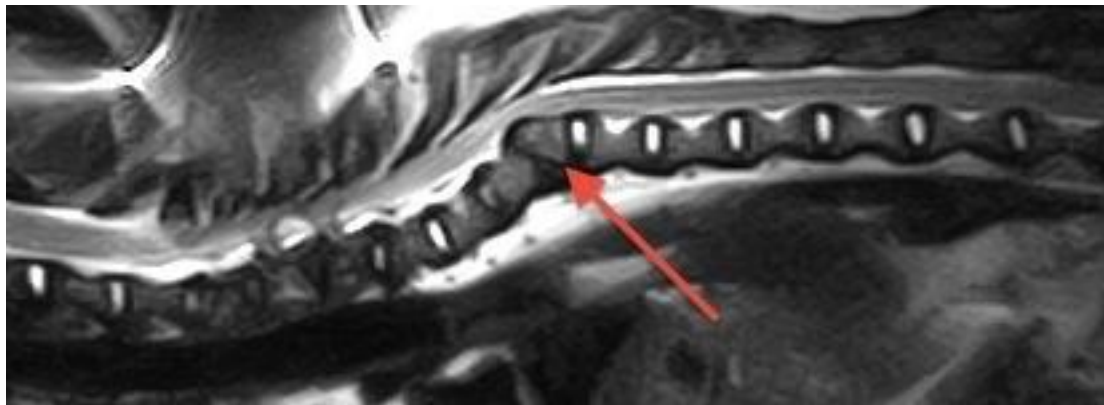
Leptir kralježak nastaje zbog nesraštavanja lateralnih polovica tijela kralješaka uslijed perzistiranja tkiva svitka koji se nalazi među njima. Kranijalni i kaudalni dio kralješka su oblika valjka što stvara oblik leptira na dorzo ventralnim rendgenskim snimkama. Najčešće se javlja u brahiocefaličnih pasmina sa zavijenim repom (HYTTEL i sur., 2010).

Kralježnički blok se javlja zbog sraštavanja kralješka, što može uključivati tijelo, lukove ili cijeli kralježak, te se može pojaviti na bilo kojem dijelu kralježnice. Nastaje zbog poremećene diferencijacije somita. Na rendgenskoj snimci se doima kao čvrsta koštana masa koja nalikuje na križnu kost (HYTTEL i sur., 2010).

Prijelazni kralješci posjeduju karakteristike kralješaka drugih regija kralježnice. Mogu biti u cervikotorakalnom, torakolumbalnom, lumbosakralnom ili sakrokaudalnom spoju. Klinički su značajne samo anomalije prijelaznih lumbosakralnih kralješaka koje utječu na veličinu, oblik i površinu tijela kralješka, vertebralni kanal i intervertebralni disk. Ova je nasljedna anomalija

opisana u različitim pasmina pasa, a kod njemačkog ovčara uzrokuje razvoj cauda equina sindroma (HYTTEL i sur., 2010).

Devijacije kralježnice su: tortikolis (uvijanje vrata), kifoza (dorzoventralna devijacija, pogrbljena leđa), lordoza (Slika 9) (ventrodorzalna devijacija, zakrivljenost kralježnice s ventralnim konveksitetom) i skolioza (Slika 10, 11) (lateralna devijacija, koja se često razvija u životinja sa hemivertebrum i mačaka sa hipervitaminozom A).



Slika 8- hemivertebra kod psa, rendgenski prikaz

Torakalne vertebralne anomalije

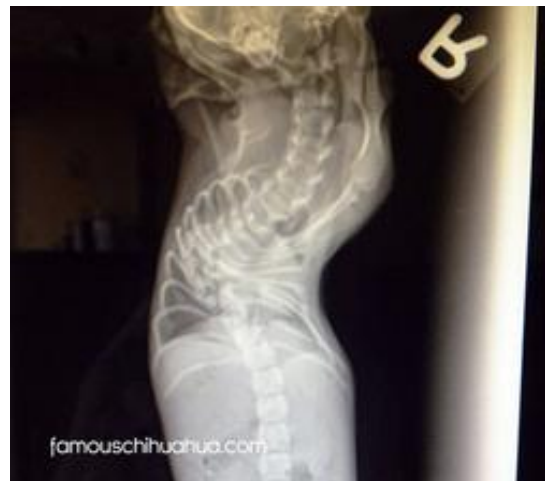Ovo je skupina malformacija koja obuhvaća hemivertebru, leptir kralješak i spojene kralješke i to u području torakalne kralježnice. Predisponirane pasmine su engleski buldog, mops, bostonski terijer te druge brahiocefalične pasmine. Sve ove malformacije vode do nastanka kralježničnih deformacija kao što su skolioza, lordoza, kifoza te stenoza kralježničnog kanala. Kod mladih pasa klinički simptomi su rijetki, jer se životinje rođene s ovim poremećajima na njih adaptiraju, ali je često moguće uočiti promjene u hodu ovakvih životinja, u posturama i držanju tijela. Dijagnoza se postavlja rendgenološki, često kao slučajan nalaz (WISNER, 2009)



Slika 9– Lordoza kod konja



Slika 10 –Skolioza kod psa



Slika 11- skolioza kod psa, rendgenski prikaz

Cervikalna spondilomijelopatija

Radi se o rijetkom i slabo opisanom poremećaju vratnog dijela kralježnice koji se javlja u dva oblika. Prvi, te rjeđi oblik, zahvaća doberman pinčere (WISNER, 2009) Drugi oblik se javlja kod mladih pasa, velikih pasmina, te iako točna etiologija nije poznata, predstavlja kombinaciju subluksacije kralješka, hipertrofije ligamenata te protruzije intravetrebralnog diska. Kralježnična moždina podliježe kompresiji i stenozu dorzalno i ventralno (WISNER, 2009).

Atlanto-aksijalne anomalije

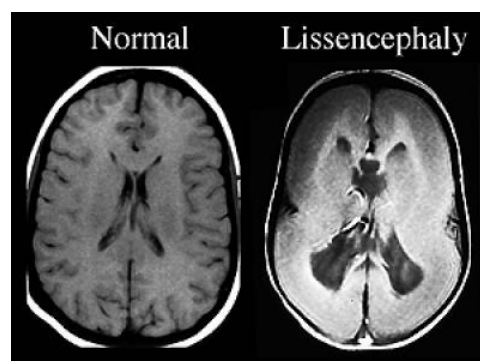
Nestabilnost vrata uslijed anomalija u području prvog i drugog vratnog kralješka najčešća je u malih pasmina pasa kao što su chihuahua i doberman pinčeri. Rendgenološki je uočljiva malartikulacija između kralježaka, koja posljedično uzrokuje stenozu i kompresiju kralježničnog kanala. Često se uočava i aplazija ili hipoplazija odontoidnog nastavka drugog vratnog kralješka sa pratećom subluksacijom atlanto-aksijalnog zgloba (WISNER, 2009). Klinički se očituje boli pri manipulaciji, kretanju, skakanju te neurološkim simptomima, a uzrok je najčešće trauma, npr. skok sa kreveta sa krivim dočekom.

Okcipito-atlanto-aksijalna malformacija

Abnormalna segmentacija i razvoj kaudalne okcipitalne i kranijalne cervikalne sklerotome dovode do ove malformacije. Kod arapskih se konja radi o autosomalnoj, nasljednoj bolesti kod koje je atlas unilateralno ili bilateralno spojen s okcipitalnom kosti, a poprečni nastavci znatno su manje veličine. Zbog kompresije kralježnične moždine koja je uzrokovana suženjem foramen magnuma i kralježničkog kanala, ždrebac se ne može ustati nakon poroda ili se javljaju pareze i ataksije. Opisana je i u janjadi, teladi i pasa. Nemogućnost normalnog razvoja zgloba oko 30.-tog dana gestacije u pasa može dovesti do nastanka kongenitalne okcipito-atlanto-aksijalne malformacije. Kod bernardinaca s ovom malformacijom utvrđena je generalizirana atrofija mišića, bolnost pri palpaciji spoja vrata i glave te palpacija koštanih abnormalnosti vratne kralježnice (WATSON i sur., 1988; HYTTEL i sur., 2010).

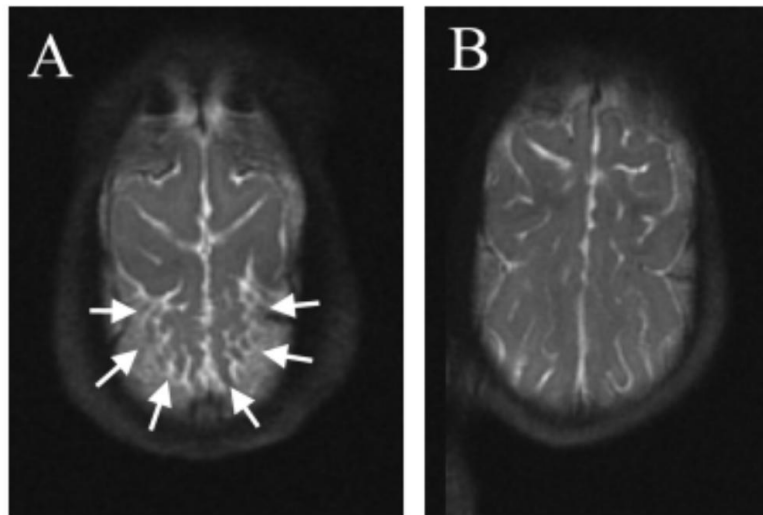
Lisencefalija/ polimikrogirija

Ovo je oblik moždanog poremećaja, kod kojeg je *in utero* došlo do prekida migracije neurona, zbog čega mozak nema razvijene nabore i utore (agyria i pachygyria) (Slika 12). Dijagnoza se postavlja magnetskom rezonancom.



Slika 12- Lisencefalija

Polimikrogirija (Slika 13) označava suprotno stanje, dakle uslijed pretjerane migracije neurona mozak ima previše nabora i utora te često preveliku količinu cerebrospinalne tekućine. Nabori i utori su manji nego što bi trebali biti, mogu zahvatiti jednu stranu mozga dakle biti unilateralni, ili cijeli mozak- bilateralna polimikrogirija.



Slika 13- Polimikrogirija u psa, prikaz magnetskom rezonancom

4. ZAKLJUČAK

Malformacije predstavljaju poremećaje građe, ponašanja, funkcije i metabolizma nastalih prije rođenja. Mogu zahvatiti bilo koji organ ili organski sustav u organizmu. Uzroci malformacija mogu biti unutarnji i vanjski čimbenici, od čega mnogi još nisu poznati. U ovom radu navedeni su podaci o malformacijama glave i vrata, povezanih sa nepravilnim zatvaranjem neuralne cijevi. Ovo je samo jedna od mnogobrojnih skupina malformacija, a pojavljuje u i ljudi i životinja te je od velikog značaja, u gospodarskom smislu, ali i kao problem javnog zdravstva. Ključan proces je neurulacija, kada se u ranom stadiju embrionalnog razvoja formira neuralna cijev koja čini osnovu središnjeg živčanog sustava. Zatvaranje neuralne cijevi, koja je u početku radi opskrbe kisikom otvorena u kranijalnom i kaudalnom dijelu, iznimno je važan događaj, jer upravo u ovom trenutku nastaje većina malformacija glave i vrata. Pri poremećajima u kranijalnom zatvaranju, nastaju malformacije kao što su anencefalija i encefalocela. Poremećaj u zatvaranju kaudalnog dijela rezultira spinom bifidom, vjerojatno najistraženijom od navedenih malformacija. Postoje malformacije koje se uočavaju nakon rođenja, a sa kojima životinja ne može živjeti te ubrzo završavaju smrću. Primjer za ovo su holoprocencefalija i anencefalija. Spina bifida i hidrocefalus oblici su malformacija koji su vidljivi odmah nakon rođenja, ali ne rezultiraju nužno smrću jedinke. Zatim postoji kategorija malformacija kao što su Arnold- Chiarieva, siringomijelija, Dandy-Walker sindrom koje se uočavaju u određenom trenutku života, uglavnom u ranoj dobi a životinje sa njima žive kao sa određenom vrstom invaliditeta. U veterinarskoj medicini od značaja je redovito prikupljanje i bilježenje podataka o učestalosti malformacija jer se na taj način stječe uvid u pojavnost određenih malformacija u pojedine životinjske vrste. Ipak, podaci o njihovoj učestalosti nisu u domaćih životinja sigurni, tim više što se veliki broj fetusa sa malformacijama resorbira u ranom embrionalnom stadiju. Dosadašnja istraživanja pokazuju da 1,5- 6 % domaćih sisavaca ima neki od oblika razvojnih anomalija. Pojavljuju se u 3-4 % ovaca, goveda i konja, kod štenaca i prašćića i do 6%. S obzirom da jako puno malformacija nikada nije zabilježeno i prijavljeno, ovi podaci su okviran broj. Pojavnost određene malformacije u uzgoju životinja je značajna zbog otkrivanja njenog uzroka, razumijevanja malformacije i njenog iskorjenjivanja. Podaci su korisni što u maloj praksi, što u velikoj praksi odnosno uzgoju stoke, gdje pojavnost određene malformacije može dovesti do velikih ekonomskih gubitaka. Također se mogu koristiti u genetskim istraživanjima, istraživanjima interakcije genetskih i okolišnih čimbenika, te kao model razvoja anomalija u ljudi.

5. POPIS LITERATURE

POPIS LITERATURE:

BERNARDINO, F., K. RENTMEISTER., M. J. SCHMIDT., A. BREUHSCHWEIN., K. MATIASEK., L. A. MATIASEK., A. LAUDA., H. A. SCHOON., A. FISCHER (2014): Inferior Cerebellar Hypoplasia Resembling a Dandy-Walker-Like Malformation in Purebred Eurasier Dogs with Familial Non-Progressive Ataxia: A Retrospective and Prospective Clinical Cohort Study

BERRY, M., L., U. BLAIS-MACHADO (2003): Cerebral abiotrophy in a Miniature Schnauzer, *Can Vet J*, 44, 657-700

BUNTON, T. E. (1985): Spontaneous cranofacial malformations and central nervous system defects in an aborted equine foetus, *J. Comp. Path*, 95, 131- 135

CHO, D. Y., M. W. LEIPOLD (1977) : Arnold- Chiari malformations and associated anomalies in calves. *Acta neuropath*, 39, 129-133

CIUREA, A. V., F. M. BERHAR., A. TASCU (2010): Hydrocephalus: Overview and perspectives. *Revista Romana De Pediatrie*, Volumu l LIX,Nr 2

CLAYTON, H. M., J.S. BOYD (1983): Spina bifida in a German shepherd puppy, *Vet Rec*, 1, 5- 13

DOMOSLAWSKA, A., A. JURCZAK., T. JANOWSKI (2013) : Oral folic acid supplementation decreases palate and/or lip cleft occurrence in Pug and Chihuahua puppies and elevates folic acid blood levels in pregnant bitches. *Polish Journal of Veterinary Sciences*, Vol 16, No 1, 33-37

FINNELL, R. H., A. GOULD., O. SPIEGELSTEIN (2003): Pathobiology and genetics of neural tube defects. *Epilepsia*,44, 14-23

GABROVSKI, S., M. MARINOV., N. MATEV (1984): Hydroanencephaly. *Pub Med*, 5, 8-32

GREEN, H. M., D. E. LINDO (1969) : Hemivertebrae with severe hypo-scoliosis and accompanying deformities in a dog. *Can Vet J*, 10, 214-216

GULBAHAR, M. Y., YUKSEL, Z. SOYGUDER, O. F. ERCIN (2005): Dicephalus, Arnold-Chiari Malformation, Spinal Dysraphism and Other Associated Anomalies in a Newborn Holstein Calf. *Turk J Vet Anim Sci*, 565- 570

HALL, J., F. SOLEHDIN (1998): Folic acid for the prevention of congenital anomalies, *Eur J Pediatr*, 6, 445-50

HERAK-PERKOVIĆ, V., GRABAREVIĆ. Ž., KOS. J., (2012): Veterinarski priručnik . Medicinska naklada, Zagreb

HUSINGA, M., M. REINACHER, S. NAGEL, C. HERDEN (2010) : Anencephaly in a German Sheperd Dog. *Veterinary Pathology*. 47, 948- 951

HYTTEL, P., F. SINOWATZ, M. VEJLSTED (2010) : Domestic animal embryology. Saunders Elsevier, Edinburg, London, New York, Oxford, Philadelphia, St. Louis, Sydney, Toronto

IPPEL, P. F., E. J. BRESLAU-SIDERUS., H. F. Van der BLIJ., W. HACK., S. BOUVE., J. B. BIJLSMA (1998): Atelencephalic microcephaly: a case report and review of the literature

JUBB, K. V. F., C. R. HUXTABLE (1993): The nervous system, Academic Press, 3, 267-439

JUNIOR, E. M., E. M. RIBEIRO., G. J. GLEHN dos SANTOS., C. RUSSO., S. A. HEADLEY (2006): Spina bifida in a dead stillbirth mongorel dog. *Siencias Agrarias*, 2, 295-298

LEECH, R. W., C. N. HAUGES, L. A. CHRISTOFERSON (1978): Hydrocephalus, congenital hydrocephalus. Animal model: bovine hydrocephalus, congenital hydrocephalus, aqueductl stenosis. *Am J Pathol.*, 92, 567-570

MCGEADY, T. A., P. J. QUINN, E. S. FITZPATRICK, M. T. RYAN, S. CAHALAN (illustrations) (2006): *Veterinary embryology*. Blackwell Publishing Ltd., Oxford

NODEN, D. M., A. DE LAHUNTA (1985): The embriology of domestic animals. *Developmental Mechanics and Malformations*. Williams & Williams, Baltimore, Hong Kong, London, Sydney

- RUSBRIDGE, C. (2008): Canine Chiari- like malformation and syringomyelia
- PINTORE, M. D., C. CANTILE (2015): Semilobar Holoprosencephaly Associated with Multiple Malformations in a Foal. Pub Med, 2, 45-53
- SADLER, T. W. (1996): Langmanova medicinska embriologija (in Croatian). Školska knjiga, Zagreb
- SHAFFER, L. G., M. L. MARAZITA., J. BODURTHA., A. NEWLIN., W. E. NANCE (1990): Evidence for a major gene in familial anencephaly. American Journal of Medical Genetics, vol 36, 1, 97-101
- SHAMIR, M., S. ROCHKIND., D. JOHNSTON (2001) : Surgical treatment of tethered spinal cord syndrome in a dog with myelomeningocele. Vet Rec, 24, 775-6
- SIEBERT, J. R., V. G. KOKICH, J. WARKANY, R. J. LEMIRE (1987) : Atelencephalic Microcephaly: Craniofacial Anatomy and Morphologic Comparisons With Holoprosencephaly and Anencephaly. Teratology. 36, 279-285
- SMITH, H. J., R. G. STEVENSON (1973): Congenital hydrocephalus in swine, Can Vet J, 14, 311- 312
- SULLIVAN, S. A., B. G. HARMON, P. T. PURINTON, C. E. GREENE, L. E. GLERUM (2003): Lobar holoprosencephaly in a Miniature Schnauzer with hypodipsic hypernatremia. J Am Vet Med, 233, 1783-7, 1778
- VUKOVIĆ, S., H. LUCIĆ., L. ŠURMANOVIĆ., N. MAS., D., BRATKOVIĆ., K. B. PETRAK., D. MARIĆ., LJ. BEDRICA (2009): Atelencefalija u psa. Tierarztl, 64, 501- 506
- WALLINGFORD, J. B., L.A. NISWANDER., G. M. SHAW., R. H. FINNELL (2013): The continuing challenge of understanding,, preventing, and treating neural tube defects. Science,1; 339
- WILSON, J. W., H. J. KURTZ., H.W. LEIPOLD., G. E. LEES (1979): Spina Bifida in the Dog. Veth Pathol, 16, 165-179
- WISNER, E.R., (2009): Developmental neurological disorders of the dog and cat. International congress of the Italian association of companion animal veterinarians, Rimini

WUNSCHMANN, A., M.. OGLESBEE (2001): Periventricular Changes Associated with Spontaneous Canine Hydrocephalus. Vet Pathol, 38, 67-73

Popis web stranica :

- <http://vet.sagepub.com/content/47/5/948.full>
- <http://www.vin.com/>
- <http://messybeast.com/freak-face.http://link.springer.com/article/>
- <https://en.wikipedia.org/wiki/Anencephaly>
- <http://medical-dictionary.thefreedictionary.com/atelencephalia>
- <http://www.caninegeneticdiseases.net/ataxia/DandyWalker.htm>
- <http://www.ncbi.nlm.nih.gov/pmc/articles/>
- https://en.wikipedia.org/wiki/Canine_Chiari-like_malformation
- http://www.vetbook.org/wiki/dog/index.php?title=Dandy-Walker_syndrome
- <https://en.wikipedia.org/wiki/Microcephaly>
- <https://en.wikipedia.org/wiki/Lissencephaly>
- <http://www.merckvetmanual.com/mvm/index.html>
- www.bva.co.uk/uploadedFiles/Content/Canine_Health_Schemes/
- https://hr.wikipedia.org/wiki/Humana_embriogeneza

Popis slika:

Slika 1- Neurulacija

www.hr.wikipedia.org/wiki/Humana_embriogeneza#/media/File:Neural_crest.svg

Slika 2 - Spina bifida u šteneta

www.bostonterrierclubofamerica.org/boston-terrier-health/boston-terrier-health-club-html

Slika 3 - Hidrocefalus kod šteneta

www.youcaring.com/medical-fundraiser/benny-our-hydrocephalus-puppy.html

Slika 4 –Arnold- Chiari malformacija kod psa

www.sm.cavalierstalk.com/diagnosing/diagnosing/infosheet.html

Slika 5 -Siringomijelija u kavalir king charlesa

www.cavalierhealth.org/syringomyelia.htm

Slika 6 – Anencefalija u šteneta

www.documentingreality.com/forum/f149/deformed-chihuahua.htm

Slika 7- Holoprozencefalija kod prašćića

www.pinterest.com/pin/htm

Slika 8- Hemivertebrata kod psa

www.dickwhiterreferrals.com/latest-news/archive-old-news/screening-procedure-for-hemivertebrae-in-pugs.html

Slika 9 –Lordoza kod konja

www.beckiemabbutt.squarespace.com/recent-news/?currentPage=5

Slika 10 – Skolioza kod psa

www.hudsonvalleyscoliosis.com/crooked-back/.html

Slika 11 – Skolioza kod psa

www.friendsofthedog.co.za/dog-blog/the-miraculous-story-of-max-an-amazing-chihuahua-born-with-scoliosis

Slika 12 –Polimikrogiria kod psa

www.neuropetvet.com/intracranial-overview/polymicrogyria.html

6. SAŽETAK

Pregled malformacija nastalih poremećajem zatvaranja neuralne cijevi

Malformacije predstavljaju poremećaje embrionalnog razvoja nastale prije završetka morfološke i funkcionalne organogeneze. Radi se o skupini anomalija koji uključuju promjene broja, oblika, veličine, položaja, kontinuiteta šupljih organa, zatvaranja embrionalnih pukotina, perzistenciju embrionalnih tvorbi te pojavu tumora. Opisani su unutarnji i vanjski čimbenici koji dovode po pojave malformacija, te je objašnjen embrionalni postanak neuralne cijevi, glave i vrata. Kritični period za razvoj većine organskih sustava je u prvim tjednima razvoja embrija, te je većina nastalih kongenitalnih malformacija povezana upravo sa ovim razdobljem. Opisane su najčešće malformacije nastale zbog nezatvaranja neuralne cijevi, što u kranijalnom, što u kaudalnom području. Među nabrojenim malformacijama postoje one koje dovode do embrionalne smrti, zatim one koje uzrokuju uginuće u ranoj dobi, te malformacije sa kojima životinje mogu živjeti nesmetano godinama, ili uz odgovarajuću skrb i pomoć.

Ključne riječi : malformacije, neuralna cijev, glava i vrat domaćih životinja

7. SUMMARY

Malformation overview as a result of neural tube closure disorders

Malformations represent a group of disorders of the embryonal development, which have taken place before the morphologic and functional organogenesis have ended. These are a group of anomalies that include changes in number, shape, size, position, continuity of hollow organs, the closure of embryonic fissure, persistence of embryonic formations and the formation of tumors. Here are described the internal and external factors that are thought to be the cause of malformations, as well as the embryonic origin of the neural tube, the head and the neck. The critical period for the development of most organ systems is in the first few weeks and almost all congenital anomalies are connected to this period of embryonic origin. The most common malformations due to non-closure of the cranial and caudal part of the neural tube have been described. Among the listed malformations, there are those which end up causing embryonic death, those which cause death soon after the birth as well as those with whom animals live without any difficulties, or with adequate care and help.

Key words: malformations, neural tube, domestic animals head and neck

8. ŽIVOTOPIS

Rođena sam 28. studenog 1989. u Puli , gdje završavam osnovnu školu i jezičnu Gimnaziju. Godine 2009. upisujem Veterinarski fakultet Sveučilišta u Zagrebu. Bila sam demonstrator histologije na zavodu za anatomiju histologiju i embriologiju 4 godine, 3 godine sam volontirala na klinici za Unutarnje bolesti, te sam na šestoj godini fakulteta pomoću Erasmus + programa provela tri mjeseca u Italiji u klinici za male životinje Foce u Genovi. Aktivno se služim engleskim, talijanskim i španjolskim jezikom, sa francuskim se snalazim.