

Morfološki pokazatelji krvnih stanica riba držanih kavezno

Tadić, Petra

Master's thesis / Diplomski rad

2016

Degree Grantor / Ustanova koja je dodijelila akademski / stručni stupanj: **University of Zagreb, Faculty of Veterinary Medicine / Sveučilište u Zagrebu, Veterinarski fakultet**

Permanent link / Trajna poveznica: <https://um.nsk.hr/um:nbn:hr:178:166740>

Rights / Prava: [In copyright / Zaštićeno autorskim pravom.](#)

Download date / Datum preuzimanja: **2024-07-25**



Repository / Repozitorij:

[Repository of Faculty of Veterinary Medicine -
Repository of PHD, master's thesis](#)



SVEUČILIŠTE U ZAGREBU
VETERINARSKI FAKULTET

Petra Tadić

Morfološki pokazatelji krvnih stanica riba držanih kavezno

Diplomski rad

Zagreb, 2016.

Zavod za patološku fiziologiju
Veterinarski fakultet Sveučilišta u Zagrebu

Predstojnica: Prof. dr. sc. Nina Poljičak Milas

Mentorice: Prof. dr. sc. Nina Poljičak Milas

Izv. prof. dr. sc. Kristina Matković

Članovi Povjerenstva za obranu diplomskog rada:

- 1. Doc. dr. sc. Maja Belić**
- 2. Izv. prof. dr. sc. Kristina Matković**
- 3. Prof. dr. sc. Nina Poljičak Milas**
- 4. Prof. dr. sc. Mirna Robić (zamjena)**

ZAHVALA

Zahvaljujem se mentoricama prof. dr. sc. Nini Poljičak Milas i prof. dr. sc. Kristini Matković na ukazanoj prilici, stručnom vodstvu, savjetima i podršci tijekom pisanja i izrade ovog diplomskog rada. Također se zahvaljujem i znanstvenom novaku Matku Kardumu, dr. med. vet. na strpljenju i pomoći tijekom istraživanja i izrade diplomskog rada.

Želim se zahvaliti i svojoj obitelji i prijateljima koji su mi bili podrška tijekom studiranja.

POPIS PRILOGA

SLIKE

Slika 1. Morfometrijska analiza limfocita

Slika 2. Morfometrijska analiza monocita

Slika 3. Eritrocit vrste *S. aurata* bojan metodom po Pappenheimu

Slika 4. Nezreli eritrociti vrste *S. aurata* bojani metodom po Pappenheimu

Slika 5. Mali limfocit vrste *S. aurata* bojan metodom po Pappenheimu

Slika 6. Veliki limfocit vrste *S. aurata* bojan metodom po Pappenheimu

Slika 7. Monocit vrste *S. aurata* bojan metodom po Pappenheimu

Slika 8. Neutrofilni granulocit vrste *S. aurata* bojan metodom po Pappenheimu

Slika 9. Acidofilni granulocit vrste *S. aurata* sa guščim ciglastim granulama bojan metodom po Pappenheimu

Slika 10. Acidofilni granulocit vrste *S. aurata* sa rjeđim ljubičastim i crvenkastim granulama bojan metodom po Pappenheimu

Slika 11. Trombociti vrste *S. aurata* bojani metodom po Pappenheimu

TABLICE

Tablica 1. Morfometrijski pokazatelji eritrocita orada u dobi od 2 godine i mlađi u dobi od 8 mjeseci iz kaveznog uzgoja na Jadranu.

Tablica 2. Morfometrijski pokazatelji limfocita orada u dobi od 2 godine i mlađi u dobi od 8 mjeseci iz kaveznog uzgoja na Jadranu.

Tablica 3. Morfometrijski pokazatelji monocita orada u dobi od 2 godine i mlađi u dobi od 8 mjeseci iz kaveznog uzgoja na Jadranu.

Tablica 4. Morfometrijski pokazatelji neutrofila orada u dobi od 2 godine i mlađi u dobi od 8 mjeseci iz kaveznog uzgoja na Jadranu.

Tablica 5. Morfometrijski pokazatelji acidofilnih granulocita orada u dobi od 2 godine i mlađi u dobi od 8 mjeseci iz kaveznog uzgoja na Jadranu.

Tablica 6. Morfometrijski pokazatelji trombocita orada u dobi od 2 godine i mlađi u dobi od 8 mjeseci iz kaveznog uzgoja na Jadranu.

Tablica 7. Diferencijalna krvna slika orada u dobi od 2 godine i mlađi u dobi od 8 mjeseci iz kaveznog uzgoja na Jadranu.

SADRŽAJ

1. UVOD.....	1
2. PREGLED REZULTATA DOSADAŠNJIH ISTRAŽIVANJA.....	2
2.1. Orada	2
2.2. Kavezni način uzgoja orada	3
2.3. Hematologija riba.....	4
2.4. Morfološke značajke krvnih stanica riba	5
2.4.1. Eritrociti	5
2.4.2. Limfociti	5
2.4.3. Monociti.....	6
2.4.4. Neutrofili.....	6
2.4.5. Bazofili.....	6
2.4.6. Eozinofili.....	7
2.4.7. Trombociti.....	7
2.5. Morfometrija	8
3. MATERIJALI I METODE.....	10
3.1. Krvni razmazi i određivanje diferencijalne krvne slike	10
3.2. Morfometrijska analiza stanica krvi.....	10
3.3. Statistička obrada rezultata.....	11
4. REZULTATI	12
4.1. Eritrociti	12
4.2. Limfociti.....	14
4.3. Monociti	16
4.4. Neutrofili	18
4.5. Granulociti.....	20
4.6. Trombociti.....	22
4.7. Diferencijalna krvna slika	23
5. RASPRAVA.....	24
6. ZAKLJUČCI	28

7. LITERATURA	29
8. SAŽETAK.....	34
9. SUMMARY.....	35
10. ŽIVOTOPIS.....	36

1. UVOD

Ribe su od davnina poznate kao jedan od glavnih izvora hrane u priobalnim područjima, kako mora tako rijeka i jezera. U današnje vrijeme raste interes potrošača za nutritivno bogatom, ali sigurnom, odnosno kvalitetnom hranom što je doprinijelo povećanoj konzumaciji riba i ribljih proizvoda. Takva vrsta proizvoda smatra se hranom visoke prehrambene vrijednosti i visoko je preporučena od strane nutricionista. Riba se općenito razlikuje od crvenog mesa po strukturi i kemijskom sastavu i to je najbolje vidljivo u količini masnoga tkiva koje kod ribe nije izraženo u obliku masnih naslaga, ali može dosegnuti i do 25% te je rasprostranjeno unutar mišića. Važna osobina koja doprinosi kvaliteti ribe je mala količina vezivnoga tkiva koja iznosi oko 3% te mali udio kostura u ukupnoj tjelesnoj masi (Duraković i sur., 2002.).

Orada je zbog svojih bioloških svojstava te zahtjeva tržišta za kvalitetnom bijelom ribom, jedna od glavnih mediteranskih vrsta u marikulturi. Podaci o vrijednostima određenih fizioloških pokazatelja pojedine vrste doprinose poznavanju granica variranja u različitim fazama životnog ciklusa, kao i određivanju normalnih, referentnih vrijednosti, tipičnih za tu vrstu. Iako se hematološki pokazatelji ne koriste rutinski za provođenje zdravstvene zaštite riba, postupno se uvode u svrhu određivanja zdravstvenog statusa tih životinja. Potrebno je istaknuti da svaka vrsta ima posebne karakteristike pojedinih hematoloških pokazatelja, tj. broja i veličine eritrocita te broja, morfoloških obilježja i distribucije leukocita. Praćenje hematoloških pokazatelja omogućuje brzu detekciju promjena stanja kod riba, jer se narušavanje hematološkog statusa pojavljuje veoma brzo i prethodi promjenama u ponašanju kao i oštećenjima (Pavlidis i sur., 2007.).

U ovom diplomskom radu će se koristiti krvni razmazi orada iz kaveznog uzgoja u dobi od osam mjeseci i dvije godine. Detaljno će se opisati morfologija krvnih stanica, odrediti diferencijalna krvna slika te precizno izmjeriti morfometrijske pokazatelje eritrocita, limfocita, monocita, acidofilnih granulocita, neutrofilnih granulocita i trombocita.

Cilj ovog diplomskog rada je doprinijeti poznavanju morfologije krvnih stanica i određivanju referentnih vrijednosti diferencijalne krvne slike orada iz kaveznog uzgoja na Jadranu.

2. PREGLED REZULTATA DOSADAŠNJIH ISTRAŽIVANJA

2.1. Orada

Orada ili komarča (lat. *Sparus aurata*) je vrsta morske ribe koja se ističe ekonomskom važnošću zbog svoje velike komercijalne uporabe kao hrana za ljude. Ova vrsta ribe je iz biološkog aspekta vrlo povoljna za marikulturu zbog svoje tolerancije na visoku gustoću populacije i kvalitete mesa, ali je osjetljiva na hladnoću stoga često ugiba ako se zatekne u plićim i zatvorenim vodama zbog takozvanog “zimskog sindroma” kojemu je podložna (Fazio i sur., 2013.).

Komarča se ističe velikom i robusnom glavom s razvijenim čeljustima i krupnim usnama. Gornja vilica je malo isturena nad donjom. Tijelo joj je čvrste građe ovalnog oblika, a u boku je stisnuta. Na gornjem dijelu tijela je modrikastozelenkastosive boje, a postrance sivosrebrnaste boje, s uzdužnim smeđim ili smeđezelenkastim prugama. U upotrebi je čak tridesetak imena, od kojih su češće upotrebljavani: orada, podlanica, dinigla, lovrata, ovrata, zlatulja, zlatva, sekulica i štrigavica. U Jadranu se mrijest komarča odvija u prosincu i djelomice u siječnju, na pješčanim terenima. Komarča je dvospolac. U prvom razdoblju spolne zrelosti je mužjak, a čim pređe težinu od 0,50 do 0,60 kg pretvara se u ženku i tako ostaje do kraja života. Naraste do 60 cm u duljinu, a dostigne težinu do 10 kg. Rasprostranjena je uzduž cijelog uzobalnog dijela primorja i to bez obzira na vrstu dna. Ipak prava su joj staništa pjeskovita i šljunkovita dna (Ivanišević, 1987. ; Milišić, 2007.).

U uzgoju bijele ribe dominiraju orada i lubin to u količinama od oko 4.000 tona godišnje. Istovremeno se u hrvatskim mrjestilištima proizvodi oko 20 milijuna komada mlađi orade i lubina godišnje. Glavnina uzgojene bijele ribe plasira se na domaće tržište i tržište EU (Ministarstvo poljoprivrede, 2016.).

2.2. Kavezni način uzgoja orada

Intenzivni uzgoj životinja predstavlja proces kontroliranog držanja organizama radi postizanja rasta biomase ili/i povećanja broja jedinki uzgajane populacije. Akvakultura je uzgoj akvatičnih organizama (uključujući ribe, mekušce, vodeno bilje, gmazove vodenih staništa i vodozemce) gdje se poboljšanja u proizvodnji temelje na intervencijama u uzgojnom procesu. Uzgoj u smislu Zakona o morskom ribarstvu gospodarska je djelatnost kontrolirane reprodukcije i rasta riba i drugih morskih organizama.

Marikultura obuhvaća uzgoj akvatičnih organizama u vodenom okolišu, gdje slanost prelazi 20 ‰. Kavezi za uzgoj organizama obuhvaćaju potopljene, plutajuće ili položene strukture od mreže (različitih materijala) koje uzgajane organizme odjeljuju od okoliša i koje s okolišem slobodno izmjenjuju vodu (Bavčević, 2014.). Kavezni uzgoj jedan je od najunosnijih i najproduktivnijih sustava u intenzivnom uzgoju riba. Prednosti su sljedeće: mala početna ulaganja, brza i laka uspostava uzgojnog sustava, gust nasad i maksimalan prirast po jedinici volumena, lako rukovanje i izlov ribe, maksimalno iskorištenje ponuđene hrane, mogućnost utjecaja na randman i kvalitetu mesa, sigurna svakodnevna kontrola ponašanja, prirasta i kondicije riba, maksimalna mogućnost primjene zoohigijenskih, zoosanitarnih i zootehničkih profilaktičkih mjera te mjera zdravstvene zaštite.

Iako je tehnologija kaveznog uzgoja riba razmjerno jednostavna, ipak je nužno poznavanje biologije uzgoja riblje vrste te metode uspostavljanja i održavanja cjelokupnog sustava. Proizvodnja riba u kavezima uvjetovana je nizom uzajamno povezanih čimbenika. Tako, primjerice, loša fizikalno-kemijska kvaliteta vode može poremetiti uzgoj (slab prirast, veliki koeficijent utroška hrane, bolesti biotskog i abiotskog podrijetla, zaostajanje u rastu i konačno velika smrtnost). Slično može prouzročiti i loše izbalansirana prehrana ili nestručna manipulacija ribom te neke nametničke ili zarazne bolesti. Dakle, svaki od tih nabrojanih čimbenika može utjecati na proizvodnju i dobrobit u kaveznom uzgoju riba (Herak- Perković i sur., 2012.; Radanović i sur., 2015.).

2.3. Hematologija riba

Fiziologija pruža podatke značajne kako za taksonomiju tako i za ekologiju riba. Definiranje fizioloških obilježja vrste omogućava razumijevanje funkcionalnih prilagodbi vrste na njihovo stanište i posebno je značajno u proučavanju blisko srodnih vrsta, odnosno jedinki iste vrste u različitim uvjetima sredine (Ivanc i sur., 2005.). Podaci o vrijednostima određenih fizioloških pokazatelja date vrste doprinose poznavanju granica variranja ovih pokazatelja u različitim fazama životnog ciklusa, kao i određivanju normalnih vrijednosti, tipičnih za tu vrstu (Motlagh i sur., 2010.). Treba naglasiti da promjene koje se javljaju u krvnoj slici riba pri određenim fiziološkim stanjima mogu biti specifičnog ili nespecifičnog karaktera. Specifične promjene omogućavaju neposrednu dijagnostiku fiziološkog ili patofiziološkog stanja u organizmu, dok nespecifične samo ukazuju na postojanje određenih promjena u organizmu.

Potrebno je istaknuti da svaka vrsta ima posebne karakteristike pojedinih hematoloških pokazatelja, tj. broja i veličine eritrocita te broja, morfoloških obilježja i distribucije leukocita (Lopez-Ruiz i sur., 1992.). Praćenje hematoloških pokazatelja omogućuje brzu detekciju promjena stanja kod riba, jer se narušavanje hematološkog statusa pojavljuje veoma brzo i prethodi promjenama u ponašanju kao i oštećenjima (Schutt i sur., 1997.). Promjene hematoloških pokazatelja ovise o biotopu, vrsti ribe, starosti i spolu. Čak 1.3 – 7% ukupne tjelesne mase ribe čini krv, koja uz hematopoetske organe pridonosi izmjenjivanju plina kod ribe. Iz tog razloga, krvni se pokazatelji koriste kao indikatori zdravlja ribe (Fazio i sur., 2013.).

2.4. Morfološke značajke krvnih stanica riba

2.4.1. Eritrociti

Eritrociti riba, kao i eritrociti ptica i gmazova ovalnog su oblika te imaju centralno smještenu jezgru (Witeska, 2013.). Najbrojnije su stanice u krvi riba, a glavna im je zadaća prijenos hemoglobina koji tkivima donosi kisik iz škrga. Oblik eritrocita se može mijenjati za njihova prolaska kroz kapilare jer sam eritrocit ima takvu građu koja podsjeća na vreću. Budući da je membrana eritrocita normalno prevelika u odnosu na sadržaj stanice, promjene staničnog oblika neće rastezati membranu zbog čega neće doći niti do pucanja stanice. Membrana eritrocita ima tipičan asimetrični fosfolipidni dvosloj u kojem se nalaze glikolipidi, kolesterol, proteini i glikokonjugati (Guyton i Hall, 2006.). Jezgra se boja tamno ljubičasto, cilindričnog je oblika i sadrži zgusnut kromatin. Citoplazma je svjetlije ljubičasto obojana. Stanica nema nikakve uklopine (inkluzije) ili vakuole (Mahajan i Dheer, 1979.). Zreli eritrociti imaju svijetlo ljubičastu ili svijetlo ružičastu citoplazmu dok se citoplazma nezrelih retikulocita boja još svjetlije (Pavlidis i sur., 2007.).

2.4.2. Limfociti

Limfociti su bazofilne okrugle stanice, imaju veliku centralno smještenu okruglu jezgru koja zauzima veći dio stanice, okruženu tankim prstenom citoplazme. Citoplazma se prema Giemsi boja plavo dok je jezgra bogata heterokromatinom i boja se ljubičasto (Vázquez i Guerrero, 2007.). U krvnom razmazu riba nalaze se veliki i mali limfociti. Veliki variraju oblikom od okruglih do gotovo ameboidnih. Citoplazma se boja svijetlo, bazofilno, dok je jezgra obojana tamno ljubičasto. Mali limfociti su vrlo slični okruglim trombocitima no njihova jezgra je puno veća, te se citoplazma jedva vidi u obliku tankog svjetlo plavog prstena oko jezgre. Jezgra je tamno ljubičaste boje kao kod trombocita (Fange, 1994.). Najvažniji kriteriji po kojima se mogu razlikovati okrugli trombociti od malih limfocita je da citoplazma trombocita ima manji volumen te se boja svijetloplavo bazofilnom bojom (Mahajan i Dheer, 1979.).

2.4.3. Monociti

Monociti su uglavnom ovalne ili okrugle stanice koje imaju veliku, acentričnu, bubrežastu ili segmentiranu jezgru. Monociti su u odnosu na ostale agranulocite puno veći. Citoplazma je često vakuolizirana te je agranulirana i slabo se boja čak i nakon bojenja prema Giemsi ili peroksidazom. Jezgra se boja ljubičasto, svjetlije nego jezgre trombocita i eritrocita (Mahajan i Dheer, 1979.).

2.4.4. Neutrofili

Naziv „neutrofil“ često služi za opis granulocitnih stanica teleosta čak iako se granule u stanicama ne boje neutralno. Ultrastrukturalna, citokemijska i funkcionalna istraživanja pokazuju kako neutrofili koštunjača sličje neutrofilima sisavaca, iako postoje razlike unutar vrsta. Neutrofili koštunjača su okrugle ili ovalne stanice sa periferno smještenom jezgrom. Jezgra zrelih neutrofila je neseegmentirana te varira oblikom od okruglog, izduženog do segmentiranog (dva ili tri režnjića) (Campbell, 2015.) te često ima bubrežast izgled (Vázquez i Guerrero, 2007.). Citoplazma nezrelih neutrofila je bezbojna, sivkasta ili blago acidofilna, dok je ona zrelih neutrofila siva ili plavo-siva. U citoplazmi mogu biti vidljive male granule, one se različito bojavu, ovisno o vrsti ribe i stupnju razvoja same stanice. (Campbell, 2015.).

Neutrofili kod riba kao i kod sisavaca imaju fagocitnu ulogu zbog čega ih nalazimo na mjestima upale. To su zrele stanice koje mogu napasti i uništiti bakterije i viruse čak i u krvi koja cirkulira. Broj neutrofila u krvi riba iznosi $3-6 \times 10^3$ (Roberts, 2012.).

2.4.5. Bazofili

Bazofili riba stanice su koje ne nalazimo u velikom broju stoga se često smjeste na periferiji krvnog razmaza. Granule se boje plavo-crno, a jezgru je teško diferencirati zbog obilja granula (Arnold, 2009.). Metode za specifično bojenje bazofila u krvi se baziraju na mogućnosti vezanja kationskih boja na sulfatnu grupu heparina i na nukleinsku kiselinu. S obzirom da su granule bazofila topive u vodi, jako je bitno koja se boja koristi (Gilbert i Omstein, 1975.).

2.4.6. Eozinofili

Eozinofili su rijetko zabilježeni u krvnim razmazima riba stoga neki autori dvoje da li oni uopće postoje. Dokazani su u zlatne ribice (*C. auratus*), bijele jesetre (*A. transmontanus*) i točkastog somića (*I. punctatus*). Neke ribe imaju krvne granulocite koje sadrže eozinofilne granule morfološki slične granulocitima sisavaca, no izvedeno je premalo biokemijskih pretraga i funkcionalnih studija kako bi se takvo što dokazalo. Kada su prisutni, eozinofili se pojavljuju u malom broju, uglavnom okruglog oblika sa granulama u citoplazmi (Campbell, 2015.).

Eozinofili su uglavnom okrugle stanice sa jezgrom nepravilnog oblika. Jezgra je nekada segmentirana, a citoplazma je acidofilna sa acidofilnim granulama koje se dobro vide. Jezgra se boji ljubičasto te se u njoj i citoplazmi vide vakuole što nije slučaj kod niti jednog drugog granulocita (Mahajadan i Dheer, 1979.). Eozinofili teleosta imaju velike okrugle granule što indicira da kod određenih skupina riba, posebno ciprinida, ove stanice predstavljaju nediferenciranu eozinofil-bazofilnu liniju. Uloga u upali, citokemija enzima, funkcionalni i evolucijski razvoj još nisu do kraja razjašnjeni (Hine, 1992.).

2.4.7. Trombociti

Trombociti riba male su ovalne stanice sa neobojenom citoplazmom i centralno smještenom ovalnom jezgrom. Iako njihov oblik može varirati, u perifernom krvnom razmazu najčešće su ovalnog ili okruglog oblika, zbog čega se lako mogu zamijeniti sa limfocitima. Oblici trombocita mogu varirati ovisno o stupnju aktivacije ili zrelosti same stanice. Trombocite i limfocite na krvnom razmazu najlakše razlikujemo prema boji citoplazme (kod trombocita ona je neobojena, dok je kod limfocita svijetloplava) i prema odnosu jezgre i citoplazme (viši u korist limfocita). Trombociti riba pretvaraju protrombin u trombin. Ove stanice često nalazimo u skupinama, ali pojavljuju se i pojedinačno u krvnim razmazima (Arnold, 2009.).

2.5. Morfometrija

Morfometrija odnosno računalna analiza slike definira se kao kvantitativni opis geometrijskih struktura u svim dimenzijama (Baak, 1985.). Primjenjuje se na različitim poljima dijagnostike u kliničkim laboratorijima te omogućuje numeričku ocjenu i najsuptilnijih promjena nedostupnih vizualnom pregledu (Oberholzer i sur., 1991.; Nafe, 1991.; Russack, 1994.). Numeričkom objektivizacijom opaženih struktura omogućuje se reproducibilnost metode, a od velikog značenja je što se može koristiti standardno obrađeni materijal (Oberholzer i sur., 1991.). Rezultati mjerenja (primarni podaci) mogu se koristiti za izračun novih podataka (sekundarni podaci), a svi se mogu statistički obraditi (Baak, 1985.; Oberholzer i sur., 1991.). Prednost joj je i u tome što je jeftina i tehnički jednostavna (Baak i sur., 1985). Tipični sistem za slikovnu analizu sastoji se od mikroskopa, visoko rezolutne kamere, monitora, računala i podržavajućeg programa za prihvat i analizu slike. Uz pomoć video kamere svjetlosni mikroskop sliku pretvara u analogni električni signal koji se potom u računalu digitalizira u elemente slike nazvane pikseli (Bartels i Thompson, 1994.). Najčešće se koristi metoda interaktivne računalne analize slike, gdje se dijelom automatski, dijelom ručno, ocrtavaju konture struktura koje želimo mjeriti. Mogu se određivati različiti planimetrijski pokazatelji (Van Diest i sur., 1991.).

Morfometrijski pokazatelji mogu se podijeliti na: 1. Jednostavne pokazatelje: *površina*, *opseg*, *promjer*, *polumjer*, *najduža i najkraća os objekta* (izražavaju se kao jedinične vrijednosti); 2. Faktore oblika (*engl. shape factor*) koji mjere (ne)pravilnosti objekta, a izražavaju se kao nejedinične vrijednosti: *faktor zaokruženosti objekta* (FF – *engl. form factor*) (Crocker i sur., 1983.; Crocker i sur., 1983.a) koji mjeri stupanj zaokruženosti pojedinačnog objekta ($FF=4\pi \times \text{površina}/\text{opseg}^2$), ima vrijednost 1 za krug, <1 za elipse te <<1 za jako nepravilne oblike (nepravilni rubovi ili varijabilnost oblika); *faktor izduženosti objekta* (omjer dužine i širine); *konveksnost ili zakrivljenost površine* (*engl. convex area*), definirana kao površina mnogokutnika opisanog na ispitivanom obliku tangentama na njegovim stranama (Murata i sur., 2003.; Namyslowski i sur., 2004.) te *faktor sličan stupnju ispunjenosti* (*engl. area/convex area*), koji predstavlja omjer površine i konveksne površine; 3. Kontekstualne pokazatelje: *površina nakupine*, *broj elemenata po nakupini*, *udaljenost između nakupina*, itd.; 4. Dvofazne pokazatelje: *nukleo-citoplazmatski omjer* (*N/C*) i *nukleo-nukleolarni omjer* (*N/N*).

Istraživanja ukazuju na potrebu određivanja morfometrijskih i morfofunkcionalnih pokazatelja krvnih stanica u rasvjetljavanju adaptivnih mehanizama, odnosno staničnih odgovora na stres (Renaudeau, 2012.). Humana medicina već prihvaća i koristi morfometriju u dijagnozi i prognozi malignih bolesti s obzirom da im omogućuje analizu promjena u cijeloj stanici, citoplazmi, jezgri i njezinim strukturama (Dalton, 1992.; Russack, 1994.). Volumen stanice je važna fiziološka značajka na koju utječu osmolarnost, migracijski procesi, stanični rast i metabolička regulacija. Čak i kratkotrajne promjene volumena mogu uzrokovati prilično znatne promjene funkcije stanice, dok velika kolebanja volumena mogu narušiti cjelovitost membrane i arhitekturu citoskeleta, pa je važno detektirati morfološke promjene samih stanica i njezinih elemenata (Wehner i sur., 2003.). Abnormalna i smanjena funkcija bijelih krvnih stanica često je posljedica modificirane morfologije stanica, a za njezinu procjenu vrlo je korisna matematička analiza staničnih morfometrijskih parametara (Bins, 1985.). Nadalje, promjene u morfometrijskim pokazateljima eritrocita otkrivene su u određenih bolesti u čovjeka kao što je koronarna insuficijencija (Alexandratou i sur. 1999.), a u pasa hemoragični šok (Berezina i sur., 2001.). Prema tome krvni parametri su bitni pokazatelji fiziološkog, patološkog i nutritivnog stanja organizma, a njihove promjene mogu se koristiti u procijeni metaboličkog statusa životinje (Babatunde i sur., 1992.).

3. MATERIJALI I METODE

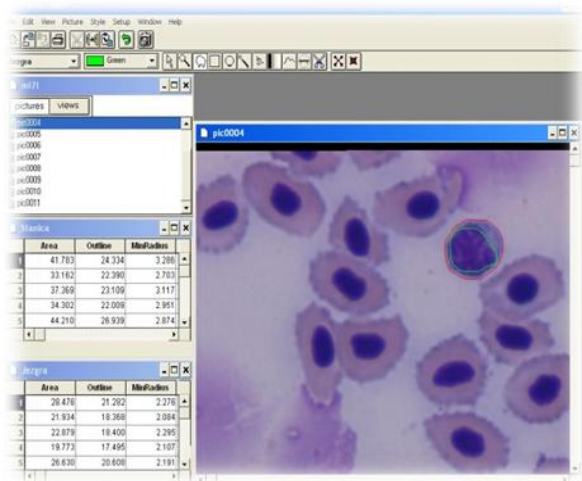
3.1. Krvni razmazi i određivanje diferencijalne krvne slike

Istraživanje je obavljeno na 24 krvna razmaza orada obojenih metodom po Pappenheimu. Krvni razmazi arhivirani su tijekom istraživanja provedenog za izradu doktorske disertacije Župan Ivana, izvanrednog profesora Sveučilišta u Zadru, Odjel za ekologiju, agronomiju i akvakulturu „Integralni uzgoj dagnje (*Mytilus galloprovincialis* Lamarck, 1819) i kunjke (*Arca noae* Linnaeus, 1758) na uzgajalištima riba“. Disertacija je izrađena pod mentorstvom prof. dr. sc. Melite Peharda Uljević na Sveučilištu u Splitu, Institut za oceanografiju i ribarstvo, 2012. godine. Dvanaest krvnih razmaza potjecalo je od orada u dobi od osam mjeseci, te dvanaest od orada u dobi od dvije godine. Prije vađenja krvi ribe su bile uronjene u otopinu anestetika (0.1% 2-fenoksietanol, Sigma). Uzorci krvi uzimani su punkcijom iz kaudalnih krvnih žila hipodermalnom iglom od 0.8 x 38 mm, u epruvete s litij heparinom kao antikoagulantom. Sjecište bočne linije i linije koja odvaja trup od repa (početak podrepne peraje) bilo je mjesto vađenja krvi. Krvni razmazi su učinjeni metodom razvlačenja i standardno obojani metodom po Pappenheimu. Diferencijalna krvna slika očitana je uz pomoć svjetlosnog mikroskopa (Olympus BX 41) pod povećanjem od 1000× uz upotrebu imerzionog objektiva.

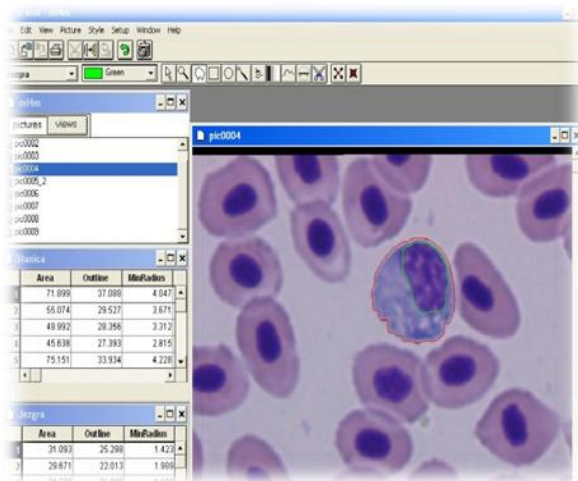
3.2. Morfometrijska analiza stanica krvi

Za potrebe morfometrijskih mjerenja krvnih stanica se, pomoću svjetlosnog mikroskopa (Olympus BX 41) pod imerzionim objektivom povećanja 100× i visokorezolutne kamere u boji (Donpisha 3CCD), po svakom krvnom razmazu slikalo najmanje 25 eritrocita, 10 limfocita i 10 monocita te ukupno 80 acidofilnih granulocita, 80 neutrofilnih granulocita i 80 trombocita. Morfometrija stanica krvi napravljena je na osobnom računalu s podržavajućim programom “SFORM” tvrtke VAMSTEC, Zagreb. Granice citoplazme i jezgre označavale su se interaktivno uz ručnu korekciju računalnim mišem (Slike 1 i 2). Za navedene stanice i njihove jezgre

određivali su se slijedeći pokazatelji: površina i zakrivljenost u kvadratnim mikrometrima (μm^2), te opseg, minimalni i maksimalni polumjer, dužina i širina u mikrometrima (μm). Iz dobivenih podataka za površinu jezgre i cijele stanice izračunat je odnos jezgre i citoplazme (N/C) (engl – nuclear/citoplasmic volume ratio). Ukupno je analizirano 1800 objekata (stanica i jezgara) na svih 24 krvnih razmaza.



Slika 1. Morfometrijska analiza limfocita



Slika 2. Morfometrijska analiza monocita

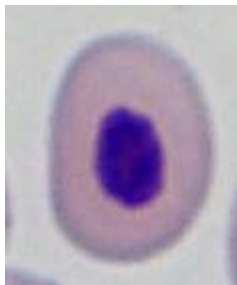
3.3. Statistička obrada rezultata

Statistička obrada rezultata izvršena je uz pomoć računalnog programa za analizu podataka STATISTIKA, 12 (StatSoft, Inc. 2013.). Normalnost raspodjele podataka provjerena je Kolmogorov-Smirnovim testom. Za svaku kontinuiranu varijablu izračunata je srednja vrijednost kao mjera centralne tendencije te standardna devijacija kao mjera disperzije ili stupnja varijabilnosti. Značajnost razlika između pojedinih skupina analizirana je analizom varijance (ANOVA). Vrijednost p jednaka ili manja od 0,05 smatrala se statistički značajnom.

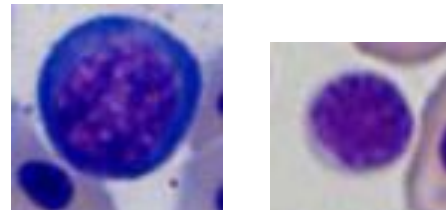
4. REZULTATI

4.1. Eritrociti

Zreli eritrociti mlađi i orada u dobi od dvije godine bili su ovalnog oblika sa centralno smještenom okruglom do ovalnom jezgrom. Jezgra je bila obojena tamno ljubičasto, dok je citoplazma bila homogena i svijetlo ružičaste boje (Slika 3). No, na krvnim razmazima mlađi orada bio uočen je velik postotak eritrocita nezrele morfologije (Slika 4), dok je kod orada u dobi od dvije godine nalaz takvih stanica bio rjeđi. Takvi eritrociti odlikovali su se više okruglijim oblikom, te manjim udjelom citoplazme od zrelih stanica. Ovisno o stupnju sazrijevanja imali su tamnije ili svjetlije plavu citoplazmu, dok je jezgra bila veća sa manje zgusnutim kromatinom.



Slika 3. Zreli eritrocit vrste *S. aurata* bojan metodom po Pappenheimu



Slika 4. Nezreli eritrociti vrste *S. aurata* bojani metodom po Pappenheimu (bazofilni eritroblast desno i polikromatofilni eritroblast lijevo)

Osnovne morfometrijske karakteristike stanice zrelih eritrocita prikazane su u tablici 1. iz koje su vidljive statistički značajno veće vrijednosti ($p < 0,001$) mjerenih pokazatelja (površina, opseg, maksimalni polumjer, zakrivljenost površine, širina te omjer jezgre i citoplazme) eritrocita mlađi u odnosu na eritrocite orada starih 2 godine. Minimalni polumjer i dužina također su bili statistički značajno veći ($p < 0,05$) kod mlađi orada.

Osim promjena morfometrijskih značajki stanica eritrocita vidljive su i razlike morfometrijskih pokazatelja njihovih jezgara. Svi mjereni pokazatelji jezgara (površina, opseg, minimalni polumjer, maksimalni polumjer, zakrivljenost površine, dužina, širina te faktor zaokruženosti objekta) bili su statistički značajno veći ($p < 0,001$) u mlađi orade (Tablica 1.)

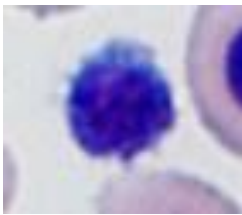
Tablica 1. Morfometrijski pokazatelji eritrocita orada u dobi od dvije godine i mlađi u dobi od 8 mjeseci iz kaveznog uzgoja na Jadranu.

U tablici FF oznaka označuje faktor zaokruženosti objekta, N/C oznaka omjer jezgre i citoplazme, a značajne razlike između dobnih skupina označene su zvjezdicama: * P<0,05; **P<0,001.

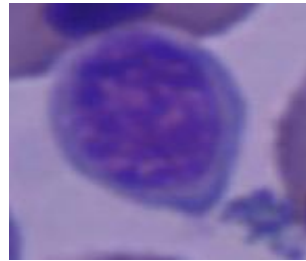
	ERITROCITI N=600			
	STANICA		JEZGRA	
	Dob 2 g.	Mlađ	Dob 2g.	Mlađ
Površina (μm^2)	46,94 $\pm 5,97$	49,80** $\pm 5,29$	8,74 $\pm 1,35$	10,38** $\pm 1,40$
Opseg (μm)	27,04 $\pm 1,79$	27,99** $\pm 1,61$	11,27 $\pm 0,94$	12,47** $\pm 1,04$
Minimalni polumjer (μm)	3,01 $\pm 0,31$	3,08* $\pm 0,29$	1,26 $\pm 0,13$	1,34** $\pm 0,14$
Maksimalni polumjer (μm)	4,82 $\pm 0,40$	4,99** 0,42	2,03 $\pm 0,19$	2,27** $\pm 0,23$
Zakrivljenost površine (μm^2)	47,97 $\pm 6,10$	50,99** $\pm 5,39$	8,87 $\pm 1,38$	10,58** $\pm 1,51$
Dužina (μm)	9,33 $\pm 0,79$	9,53* $\pm 0,82$	3,95 $\pm 0,30$	4,41** 0,42
Širina (μm)	6,63 $\pm 0,61$	6,96** $\pm 0,65$	2,74 $\pm 0,26$	2,97** $\pm 0,31$
FF faktor	0,80 $\pm 0,03$	0,80 $\pm 0,03$	0,86 $\pm 0,26$	0,84** $\pm 0,04$
N/C	0,19 $\pm 0,03$	0,21** $\pm 0,03$		

4.2. Limfociti

Na krvnim razmazima obje dobne skupine orada bila su uočena dva morfološka oblika limfocita, mali i veliki. Mali limfociti bile su okrugle stanice s okruglom do blago ulegnutom jezgrom i svijetlim prstenom plavo obojene citoplazme. U nekim područjima jezgre kromatin je bio gladak poput stakla, a u drugima je pak više grudast i tamno ljubičaste boje (Slika 5). Veliki limfociti imali su okruglu jezgru sa fino granuliranim te ponekim područjem zgusnutog kromatina i svijetlo plavo obojenu citoplazmu koja je zauzimala veći udio stanice nego kod malih limfocita (Slika 6).



Slika 5. Mali limfocit vrste *S. aurata* bojan metodom po Pappenheimu



Slika 6. Veliki limfocit vrste *S. aurata* bojan metodom po Pappenheimu

U tablici 2. vidljive su statistički značajno veće vrijednosti ($p < 0,001$) mjerenih pokazatelja stanice limfocita (površina, opseg, maksimalni polumjer, zakrivljenost površine i dužina) kod mlađi orade. Nasuprot tome, faktor zaokruženosti objekta te omjer jezgre i citoplazme u limfocita kod mlađi orade bili su statistički značajno manji ($p < 0,001$).

Uz promjene morfometrijskih značajki stanica limfocita iz tablice 2. vidljive su i razlike morfometrijskih pokazatelja njihovih jezgara. U mlađi orada su vrijednosti opsega i maksimalnog polumjera bile su statistički značajno veće ($p < 0,05$), dok je faktor zaokruženosti objekta bio statistički značajno manji ($p < 0,001$) u usporedbi sa oradama u dobi od dvije godine (Tablica 2).

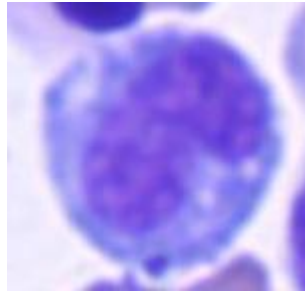
Tablica 2. Morfometrijski pokazatelji limfocita orada u dobi od dvije godine i mlađi u dobi od 8 mjeseci iz kaveznog uzgoja na Jadranu.

U tablici FF oznaka označuje faktor zaokruženosti objekta, N/C oznaka omjer jezgre i citoplazme, a značajne razlike između dobnih skupina označene su zvjezdicama: * P<0,05; **P<0,001.

	LIMFOCITI N=240			
	STANICA		JEZGRA	
	Dob 2 g.	Mlađ	Dob 2g.	Mlađ
Površina (μm^2)	41,97 $\pm 13,70$	49,05** $\pm 5,93$	22,79 $\pm 5,54$	23,88 $\pm 4,92$
Opseg (μm)	24,88 $\pm 4,00$	27,71** $\pm 1,73$	18,64 $\pm 2,41$	19,30* $\pm 2,14$
Minimalni polumjer (μm)	3,08 $\pm 0,54$	3,07 $\pm 0,31$	2,15 $\pm 0,32$	2,12 $\pm 0,40$
Maksimalni polumjer (μm)	4,09 $\pm 0,70$	4,92** $\pm 0,46$	3,20 $\pm 0,44$	3,33* $\pm 0,41$
Zakrivljenost površine (μm^2)	42,98 $\pm 13,90$	50,21** $\pm 5,98$	23,53 $\pm 5,73$	24,80 $\pm 5,06$
Dužina (μm)	7,96 $\pm 1,35$	9,39** $\pm 0,90$	6,06 $\pm 0,84$	6,24 $\pm 0,79$
Širina (μm)	6,83 $\pm 1,35$	6,93 $\pm 0,66$	4,99 $\pm 0,71$	5,10 $\pm 0,63$
FF faktor	0,83 $\pm 0,04$	0,80** $\pm 0,04$	0,82 $\pm 0,04$	0,80** 0,05
N/C	0,57 $\pm 0,10$	0,23** $\pm 0,07$		

4.3. Monociti

Monociti mlađi i orada u dobi od dvije godine bili su velike sferične stanice s jezgrom najčešće bubrežasta oblika, no zabilježene su i jezgre različitih oblika, primjerice ovalna ili ovalna sa jednim ulegnućem (poput zrna graha), ili s brojnim udubljenjima i urezima. Kromatin jezgre bio je sitno zrnat, poput čipke, sa samo nekoliko područja kondenzacije. Citoplazma je često bila prilično obilna, u pravilu plavosive boje i često je sadržavala višestruke vakuole različitih veličina (Slika 7).



Slika 7. Monocit vrste *S. aurata* bojan metodom po Pappenheimu

Osnovne morfometrijske karakteristike monocita prikazane su u tablici 3. Vidljive su statistički značajno manje vrijednosti ($p < 0,001$) mjerenih pokazatelja stanice (površina, minimalni polumjer, zakrivljenost površine i širina) monocita u mlađi orade. Opseg i faktor zaokruženosti objekta u mlađi su također bili značajno manji od onih u orada starih dvije godine, ali na razini ($p < 0,05$).

Vrijednosti morfometrijskih pokazatelja jezgara monocita nisu se statistički značajno razlikovale između istraživanih dobnih skupina orada (Tablica 3).

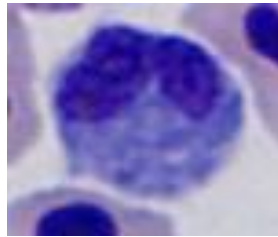
Tablica 3. Morfometrijski pokazatelji monocita orada u dobi od dvije godine i mlađi u dobi od 8 mjeseci iz kaveznog uzgoja na Jadranu

U tablici FF oznaka označuje faktor zaokruženosti objekta, N/C oznaka omjer jezgre i citoplazme, a značajne razlike između dobnih skupina označene su zvjezdicama: * P<0,05; **P<0,001.

	MONOCITI N=240			
	STANICA		JEZGRA	
	Dob 2 g.	Mlađ	Dob 2g.	Mlađ
Površina (μm^2)	68,92 $\pm 15,82$	61,39** $\pm 13,25$	29,31 $\pm 6,21$	28,48 $\pm 5,24$
Opseg (μm)	32,35 $\pm 4,16$	30,86* $\pm 3,53$	22,80 $\pm 2,31$	22,82 $\pm 3,12$
Minimalni polumjer (μm)	3,93 $\pm 0,54$	3,66** $\pm 0,49$	1,68 $\pm 0,53$	1,60 $\pm 0,61$
Maksimalni polumjer (μm)	5,33 $\pm 0,75$	5,13 $\pm 0,59$	4,00 $\pm 0,47$	3,90 $\pm 0,49$
Zakrivljenost površine (μm^2)	70,68 $\pm 16,37$	63,12** $\pm 13,71$	31,50 $\pm 6,30$	30,84 $\pm 6,08$
Dužina (μm)	10,07 $\pm 1,30$	9,74 $\pm 1,13$	7,42 $\pm 0,90$	7,27 $\pm 0,84$
Širina (μm)	8,90 $\pm 1,11$	8,38** $\pm 1,02$	5,44 $\pm 0,64$	5,34 $\pm 0,61$
FF faktor	0,82 $\pm 0,09$	0,80* $\pm 0,05$	0,70 $\pm 0,06$	0,70 $\pm 0,10$
N/C	0,45 $\pm 0,09$	0,43 $\pm 0,13$		

4.4. Neutrofilni granulociti

Na razmazima periferne krvi mlađi i konzumnih orada prepoznati su također neutrofilni granulociti. Te stanice bile su okruglog ili ovalnog oblika te su se odlikovale velikom jezgrom koja je najčešće bila duboko ulegnuta ili čak podjeljena na dva reznjica ili segmenta, no nađene su i jezgre sa jednim ili više blagih uleknuća. Količina citoplazme varirala je od oskudne do nešto obilnije, bila je plave boje sa teže razlučivim tamnije plavim granulama granulama (Slika 8).



Slika 8. Neutrofilni granulocit vrste *S. aurata* bojan metodom po Pappenheimu

Analiza morfometrijskih pokazatelja pokazala je da su neutrofili mlađi bili značajno manje površine i opsega ($p < 0,05$) od neutrofila u konzumnih orada. Za razliku od toga, jezgra neutrofila u mlađi imala je značajno veće vrijednosti minimalnog polumjera ($p < 0,05$) nego u orada u dobi od dvije godine (Tablica 4).

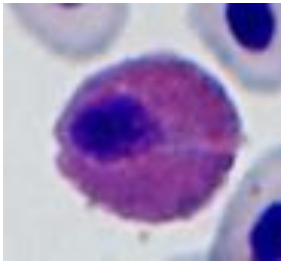
Tablica 4. Morfometrijski pokazatelji neutrofilnih granulocita orada u dobi od 2 godine i mlađi u dobi od 8 mjeseci iz kaveznog uzgoja na Jadranu.

U tablici FF oznaka označuje faktor zaokruženosti objekta, N/C oznaka omjer jezgre i citoplazme, a značajne razlike između dobnih skupina označene su zvjezdicama: * P<0,05; **P<0,001.

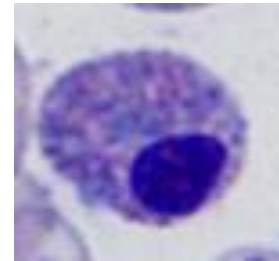
	NEUTROFILNI GRANULOCITI =80			
	STANICA		JEZGRA	
	Dob 2 g.	Mlađ	Dob 2g.	Mlađ
Površina (μm^2)	39,56 $\pm 7,68$	35,20* $\pm 6,33$	24,35 $\pm 4,63$	23,23 $\pm 3,77$
Opseg (μm)	24,97 $\pm 2,70$	23,07* $\pm 2,13$	20,64 $\pm 2,44$	19,57 $\pm 1,90$
Minimalni polumjer (μm)	2,94 $\pm 0,38$	2,84 $\pm 0,33$	1,69 $\pm 0,05$	1,98* $\pm 0,35$
Maksimalni polumjer (μm)	4,14 $\pm 0,44$	3,89 $\pm 0,43$	3,55 $\pm 0,37$	3,29* $\pm 0,26$
Zakrivljenost površine(μm^2)	40,24 $\pm 8,71$	36,20 $\pm 6,42$	26,32 $\pm 5,13$	24,57 $\pm 4,22$
Dužina (μm)	7,74 $\pm 0,78$	7,37 $\pm 0,84$	6,53 $\pm 0,76$	6,18 $\pm 0,54$
Širina (μm)	6,79 $\pm 0,93$	6,39 $\pm 0,59$	5,16 $\pm 0,60$	5,06 $\pm 0,56$
FF faktor	0,79 $\pm 0,06$	0,83 $\pm 0,05$	0,71 $\pm 0,07$	0,76* 0,06
N/C	0,64 $\pm 0,10$	0,66 $\pm 0,07$		

4.5. Acidofilni Granulociti

U krvnim razmazima mlađi i orada u dobi od dvije godine bile su prepoznata dva morfološki različita oblika stanica s granulama u citoplazmi. (1) Stanice s većim, brojnijim granulama narančaste boje, te ekscentrično smještenom tamno ljubičastom jezgrom koja je često bila okrugla, ali i udubljena i štapičasta te djelomice prekrivena grubim velikim granulama (Slika 9). (2) Drugi morfološki oblik odlikovao se plavkastom citoplazmom u kojoj su se nalazile rjeđe plavoljubičaste i crvenkaste granule, te ekscentrično smještenom jezgrom koja je bila različitih oblika, od okrugle, udubljene do štapičaste (Slika 10).



Slika 9. Acidofilni granulocit vrste *S. aurata* sa gušćim narančastim granulama bojan metodom po Pappenheimu



Slika 10. Acidofilni granulocit vrste *S. aurata* sa rjeđim ljubičastim i crvenkastim granulama bojan metodom po Pappenheimu

Osnovne morfometrijske karakteristike stanice granulocita prikazane su u tablici 5. iz koje su vidljive statistički značajno manje vrijednosti ($p < 0,001$) mjerenih pokazatelja (površina, opseg, minimalni polumjer, maksimalni polumjer, zakrivljenost površine, širina, dužina te omjer jezgre i citoplazme) kod granulocita 2 u odnosu na granulocite 1 u konzumnih orada u dobi od 2 godine. Isto tako se uočavaju statistički značajno manje vrijednosti ($p < 0,001$) površine, opsega, minimalnog i maksimalnog polumjera, zakrivljenost površine, te širine i dužine granulocita 2 u odnosu na granulocite 1 u mlađi orada.

Od mjerenih morfometrijskih pokazatelja jezgre značajne razlike između granulocita 1 i 2 utvrđene su samo u dužini i širini jezgre te FF faktoru. Faktor zaokruženosti i širina jezgre granulocita 2 u konzumnih orada bili su statistički je značajno veći ($p < 0,05$), dok je dužina

jezgre bila značajno manja ($p < 0,05$) u odnosu na granulocite 1. U mlađi je utvrđena samo značajno manja vrijednost širine jezgre granulocita 2 ($p < 0,05$) u odnosu na granulocite 1.

Statistički značajne razlike između istraživanih dobnih skupina (mlađi i konzumnih riba) utvrđene su samo za omjer jezgre i citoplazme (N/C) i faktor zaokruženosti objekta (FF). U mlađi orada utvrđen je značajno veći N/C omjer ($p < 0,001$) kod granulocita 1, dok je kod granulocita 2 taj omjer bio značajno manji ($p < 0,001$), a također je i FF faktor bio značajno manji ($p < 0,05$) od onog u konzumnih orada.

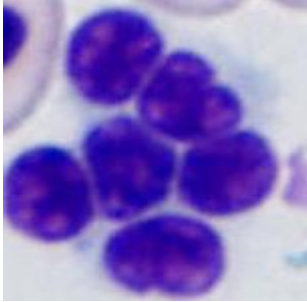
Tablica 5. Morfometrijski pokazatelji acidofilnih granulocita orada u dobi od dvije godine i mlađi u dobi od 8 mjeseci iz kaveznog uzgoja na Jadranu.

U tablici FF oznaka označuje faktor zaokruženosti objekta, N/C oznaka omjer jezgre i citoplazme. Značajne razlike između dobnih skupina označene su zvjezdicama: * $P < 0,05$; ** $P < 0,001$. Značajne razlike između acidofilnih granulocita 1 i 2 istih dobnih skupina označene slovima u eksponentu A -između orada u dobi od 2 godine A = $P < 0,001$; a = $P < 0,05$ i B -između mlađi orada B = $P < 0,001$; b = $P < 0,05$.

	ACIDOFILNI GRANULOCITI (1) N= 40				ACIDOFILNI GRANULOCITI (2) N=40			
	STANICA		JEZGRA		STANICA		JEZGRA	
	Dob 2 g.	Mlađ	Dob 2g.	Mlađ	Dob2.g.	Mlađ	Dob 2g.	Mlađ
Površina (μm^2)	80,43 $\pm 12,26$	77,22 $\pm 10,81$	14,88 $\pm 1,53$	15,66 $\pm 2,58$	62,13 ^A $\pm 9,22$	67,12 ^B $\pm 10,17$	14,82 $\pm 3,38$	14,31 $\pm 2,45$
Opseg (μm)	34,63 $\pm 2,60$	34,06 $\pm 2,40$	15,23 $\pm 1,12$	15,52 $\pm 1,15$	30,36 ^A $\pm 2,41$	31,59 ^B $\pm 2,40$	14,70 $\pm 1,68$	14,83 $\pm 1,40$
Minimalni polumjer (μm)	4,53 $\pm 0,38$	4,47 $\pm 0,35$	1,62 $\pm 0,25$	1,73 $\pm 0,22$	3,92 ^A $\pm 0,41$	4,11 ^B $\pm 0,39$	1,75 $\pm 0,23$	1,70 $\pm 0,25$
Maksimalni polumjer (μm)	5,46 $\pm 0,38$	5,40 $\pm 0,43$	2,72 $\pm 0,33$	2,73 $\pm 0,22$	4,90 ^A $\pm 0,41$	5,09 ^B $\pm 0,38$	2,56 $\pm 0,27$	2,63 $\pm 0,27$
Zakrivljenost površine (μm^2)	81,97 $\pm 12,24$	78,91 $\pm 11,03$	15,42 $\pm 1,57$	16,14 $\pm 2,58$	63,36 ^A $\pm 9,41$	68,46 ^B $\pm 10,26$	15,16 $\pm 3,44$	14,79 $\pm 2,62$
Dužina (μm)	10,51 $\pm 0,80$	10,33 $\pm 0,84$	5,14 $\pm 0,61$	5,19 $\pm 0,46$	9,49 ^A $\pm 0,78$	9,70 ^B $\pm 0,78$	4,82 ^a $\pm 0,52$	4,91 $\pm 0,53$
Širina (μm)	9,99 $\pm 0,88$	9,75 $\pm 0,78$	3,74 $\pm 0,36$	3,94 $\pm 0,38$	8,67 ^A $\pm 0,82$	9,06 ^B $\pm 0,85$	4,01 ^a $\pm 0,49$	3,85 ^b $\pm 0,48$
FF faktor	0,84 $\pm 0,03$	0,83 $\pm 0,03$	0,81 $\pm 0,08$	0,81 $\pm 0,04$	0,85 $\pm 0,02$	0,84 $\pm 0,02$	0,85 ^a $\pm 0,02$	0,81 $\pm 0,06^*$
N/C	0,18 $\pm 0,03$	0,21 ^{**} $\pm 0,03$			0,24 ^A $\pm 0,04$	0,22 ^{**} $\pm 0,04$		

4.6. Trombociti

Trombociti su na razmazima krvi obje dobne skupine orada bili uglavnom nađeni u nakupinama kao ovalne stanice sa neobojenom citoplazmom i centralno smještenom ovalnom jezgrom (Slika 11). Također, bili su uočeni i okrugli te vretenasti oblici trombocita, no svi su se odlikovali jezgrom sa izrazito zgusnutim grubim kromatiom.



Slika 11. Trombociti vrste *S. aurata* bojani metodom po Pappenheimu

Kako citoplazma većine stanica nije bila jasno vidljiva, izmjereni su samo morfometrijski pokazatelji jezgre trombocita, a između istraživanih dobnih skupina nisu uočene značajne razlike u njihovim vrijednostima (Tablica 6).

Tablica 6. Morfometrijski pokazatelji trombocita orada u dobi od dvije godine i mlađi u dobi od 8 mjeseci iz kaveznog uzgoja na jadraniu.

TROMBOCITI N=80		
	JEZGRA	
	Dob 2g.	Mlađ
Površina (μm^2)	14,71 $\pm 2,66$	14,43 $\pm 2,38$
Opseg (μm)	14,76 $\pm 1,38$	14,63 $\pm 1,34$
Minimalni polumjer (μm)	1,74 $\pm 0,27$	1,71 $\pm 0,16$
Maksimalni polumjer (μm)	2,56 $\pm 0,30$	2,59 $\pm 0,31$
Zakrivljenost površine (μm^2)	15,05 $\pm 2,69$	14,75 $\pm 2,42$
Dužina (μm)	4,85 $\pm 0,51$	4,88 $\pm 0,61$
Širina (μm)	3,91 $\pm 0,49$	3,81 $\pm 0,27$
FF faktor	0,84 $\pm 0,05$	0,84 $\pm 0,04$

4.7. Diferencijalna krvna slika

Očitavanje diferencijalne krvne slike pokazalo je da je postotak agranulocita, dakle monocita i limfocita u krvi bio veoma sličan u obje ispitivane kategorije orada. Za razliku od toga, postotak acidofilnih granulocita 1 bio je značajno manji u mlađi, isto kao i neutrofilnih granulocita, dok je postotak acidofila 2 bio značajno veći od onog utvrđenog u krvi konzumnih riba.

Tablica 7. Diferencijalna krvna slika orada u dobi od dvije godine i mlađi u dobi od 8 mjeseci iz kaveznog uzgoja na Jadranu.

Kratice u tablici predstavljaju: Acid. gran. = acidofilni granulociti, SV = srednje vrijednost; SD = standardna devijacija; Q1 i Q2 = gornji i donji kvartil.

Pokazatelj	Mlađ orade (8 mjeseci) N = 12		Konzumna orada (2 godine) N=12		P vrijednost
	Srednja vrijednost ± SD		Srednja vrijednost ± SD		
Dužina (cm)	14,92 ± 0,57		30,27 ± 1,63		
Težina (g)	51,54 ± 6,89		569,23 ± 96,30		
DKS (%)	SV ± SD	Q1 – Q2	SV ± SD	Q1 – Q2	
Limfociti	56,6 ± 11,14	46,25 - 61,75	56,08 ± 9,66	52,5 - 62,50	
Monociti	7,08 ± 3,58	4,75 ± 9,29	5,67 ± 3,02	3,00 – 8,00	
Acid. gran. (1)	2,50 ± 1,31	2,00 – 3,00	7,58 ± 3,50	5,75 – 9,00	0,0001
Acid. gran. (2)	33,83 ± 10,77	26,75 – 45,25	25,67 ± 5,85	22,0 – 31,25	0,01
Neutr. gran.	1,83 – 1,19	1,00 – 3,00	4,42 ± 4,80	1,00 – 5,00	0,04

5. RASPRAVA

Eritrociti su najbrojnije stanice u perifernoj krvi orada, kao i u krvi većine drugih riba (Lopez-Ruiz i sur., 1992.). Srednja vrijednost dužine i širine eritrocita orada starih 2 godine bila je $9,33 \times 6,63 \text{ }\mu\text{m}$. Cvitanić i sur. (1980) su mjerenjem eritrocita zubatca (porodica Sparidae, kao i orada) dobili rezultat $11,7 \times 7,8 \text{ }\mu\text{m}$ što upućuje na malu razliku između dvije vrste riba porodice ljuskavki (*Sparidae*). Usporedba morfometrijskih pokazatelja (Tablica 1.) pokazala je kako su eritrociti mlađi orada bili veći, duži i širi te većeg udjela jezgre koja je nepravilnijeg oblika, što je možda bio odraz brže hematopoeze i prisutnosti mlađih eritrocita u krvi mlađi. Veličina eritrocita povezuje se također sa aerobnom sposobnost plivanja u riba. Što je manji volumen eritrocita to je manja udaljenost difuzije koja omogućava brži prijenos kisika (Lay i Baldwin, 1999.).

Limfociti su leukociti na kojima je napravljeno najviše istraživanja, najviše iz razloga što su najbrojniji leukociti (Lopez-Ruiz i sur., 1992.). Srednja vrijednost dužine i širine leukocita orada starih 2 godine iznosila je $7,96 \times 6,83 \text{ }\mu\text{m}$, i neznatno odstupa od dimenzija limfocita (promjer $7,6 - 8,6 \text{ }\mu\text{m}$) u istraživanju Cvitanić i sur. (1980). Iz tablice 2. zaključuje se kako su limfociti u mlađi bili većeg opsega i izduženi, sa većim obimom citoplazme, a jezgra je bila nešto većeg opsega ali pravilnija od jezgre limfocita u starijih riba. Kako se povećanje količine citoplazme i izduženost oblika povezuje s metaboličkim i biosintetskim procesima tijekom transformacije imunokompetentnih stanica (Kardum i sur, 2016.), mogli bismo pretpostaviti da su limfociti u mlađi možda bili metabolički aktivniji.

Nasuprot tome, monociti konzumnih komarči imali su obilniju citoplazmu i nepravilniju površinu od monocita u mlađi, te bi se moglo pretpostaviti da su monociti u konzumnih orada bili aktivniji. Dužina i širina stanica iznosila je $10,07 \times 8,90 \text{ }\mu\text{m}$, a kod Cvitanić i sur. (1980.) $12,3-14,7 \times 9,8 \text{ }\mu\text{m}$ što je malo odstupanje u dužini stanica.

Trombociti su stanice prilično varijabilna oblika. Na krvnim razmazima su bili uočeni okrugli, ovalni i vretenasti oblici trombocita koji su se nalazili pojedinačno ili u nakupinama. Slični oblici trombocita prepoznati su i od drugih autora (Lopez-Ruiz i sur., 1992; Campbell, 2015.). Između trombocita u mlađi i konzumnih orada nisu utvrđene značajne razlike mjerenih morfoloških pokazatelja.

Neutrofilni granulociti mlađi bili su značajno manjih dimenzija od neutrofila u konzumnih orada. Za razliku od toga, jezgra konzumnih orada imala je značajno manji minimalni polumjer, dok su maksimalni polumjer i FF bili značajno veći od onog u mlađi, što pokazuje da su u konzumnih orada jezgre neutrofila bile izraženije segmentirane, a u mlađi su jezgre bile veće i pravilnije okrugla oblika. Segmentiranost jezgre granulocita odlika je starijih stanica (Campbel, 2015.), što bi možda značilo da su u krvi konzumnih orada prevladavali stariji neutrofili. Veće dimenzije neutrofila u konzumnih orada možda, kao i kod monocita, upućuju na njihovu veću aktivnost.

U krvnim razmazima obje dobne skupine orada bila su prepoznata dva morfološki različita oblika leukocita s acidofilnim granulama u citoplazmi. Acidofilni granulociti 1, imali su velike i guste narančaste granule u citoplazmi, a acidofilni granulociti 2 imali su plavkastu citoplazmu sa rjeđim granulama različitih boja: grublje plavoljubičaste i sitnije crvenkaste. Lopez-Ruiz i sur. (1992.) opisali su acidofilne granulocite, odnosno eozinofile, u komarče i njihov opis potpuno odgovara morfološkim izgledu acidofilnih granulocita 1 u ovom istraživanju. Pema karakteristikama bojenja citoplazme i granula, te neujednačenosti veličine granula kao i prema karakteristikama oblika jezgre, acidofilni granulociti 2 odgovaraju opisu heterofila u riba iz porodice oklopnih somova (Tavares-Dias i Barcellos, 2005.). Kako u konzumne, tako i u mlađi komarče acidofilni granulociti 1 bili su veće stanice, i svi morfometrijski pokazatelji su bili značajno veći od onih u acidofilnih granulocita 2. Ovi rezultati ukazuju da su acidofili 1 i 2 bili dvije različite vrste granulocita, i to acidofilni granulociti 1 najvjerojatnije su eozinofili, a acidofilni granulociti 2 heterofili.

Cvitanić i sur. (1980.) su također našli acidofilne granulocite u više vrsta riba iz porodice sparida. Opisali su ih kao okrugle stanice veličine do 12 mikrona, sa citoplazmom ispunjenom sitnim acidofilnim granulacijama najčešće nejednake veličine. Granulocite koji su imali blago bazofilnu citoplazmu, uz rub tamnije plavo obojenu smatrali su mladim stanicama. Analiza morfometrijskih pokazatelja jezgre pokazala je da između acidofilnih granulocita 1 i 2 nije bilo značajnih razlika u izgledu jezgre, što govori u prilog pretpostavci da se radilo o dvije različite vrste granulocita, a ne o starim i mlađim oblicima iste stanice, jer bismo kod mlađih oblika stanica očekivali veću i pravilnije okruglu jezgru. Ipak, ove rezultate dodatno bi trebalo potvrditi citokemijskim bojanjem, primjerice kod orade je dokazano da se aktivnost kisele fosfataze može koristiti kao citokemijski marker kojim se razlikuju acidofili od heterofila (Zapata i sur, 1996).

Prema tome, od leukocita kod komarči u ovome istraživanju prepoznati su monociti i limfociti te neutrofilni, eozinofili i heterofilni granulociti, kao što su morfološki i citokemijski dokazali Tavers-Dias i Barcellos (2005).

Krvna slika organizma je slika njegovog zdravstvenog statusa. Hematološki profili riblje populacije mogu indicirati fiziološki ili zdravstveni status, te tako hematologija u kombinaciji sa ostalim rutinskim dijagnostičkim metodama može poslužiti u identifikaciji i procjeni stanja uzrokovanih stresom i bolešću (Pavlidis i sur., 2007). Očitavanje diferencijalne krvne slike pokazalo je da je postotak agranulocita, dakle monocita i limfocita u krvi bio veoma sličan u obje ispitivane kategorije orada. Za razliku od toga, postotak acidofilnih granulocita 1 (eozinofila) bio je značajno manji u mlađi, isto kao i neutrofila, dok je postotak acidofilnih granulocita 2 (heterofila) bio značajno veći od onog utvrđenog u krvi konzumnih riba. Iz dostupne literaute razvidno je da diferencijalna krvna slika veoma varira između pojedinih vrsta riba, i to ne samo u udjelu pojedinih stanica, već i u prisutnosti pojedinih vrsta granulocita (López-Ruiz i sur, 1992.). Također su velike razlike u udjelu pojedinih stanica u krvi i u riba koje pripadaju istoj porodici. Cvitković i sur. (1980.) istraživali su diferencijalnu krvnu sliku u riba iz porodice ljuskavki (*sparidae*) u koju pripada i komarča. U zubaca (*Dentex dentex*) su utvrdili udio stanica od 40% acidofilnih granulocita, 20% neutrofila, 20 % limfocita i limfoblasta te 20% monocita). U špara (*Diplodus annularis*) su pronašli 40% acidofilnih granulocita, 30% limfocita i limfoblasta, te 30% monocita i monoblasta. U pica (*Diplodus puntazzo*) su prikazane vrijednosti od 30% acidofilnih granulocita, 40% limfocita i limfoblasta i 30% monocita. Još veći udio monocita ustanovljen je u ušate (*Oblata melanura*) čak 50% monocita i monoblasta, zatim 15% acidofilnih granulocita i 20% mladih oblika granulocita, te 15% limfocita, dok je u bukve (*Box boops*) nađeno samo 5% limfocita a ostalo su bili 50% acidofilnih granulocita i 45% monocita. Za razliku od toga u salpe (*Box salpa*) su pronašli samo 7% acidofilnih granulocita i 3% limfocita, a čak 90% su bili monociti.

U riba još uvijek nije potpuno poznata uloga pojedinih vrsta stanica krvi u procesima fagocitoze, kao ni fiziološka uloga u urođenom imunom odgovoru. Razlog tome je znatna morfološka različitost leukocita, posebice granulocita, te nedostatak specifičnih markera na površini stanica (Sepulcre, 2002.). Novija istraživanja pokazuju da acidofilni granulociti orade funkcionalno odgovaraju neutrofilima u viših kralježnjaka (Mesequer i sur. 1994.), te da sudjeluju u imunom odgovoru protiv patogenih bakterija proizvodeći proupalne citokine

(Sepulcre, 2002; Chavez-pozo i sur. 2004.). U svjetlu tih saznanja, veći postotak acidofilnih granulocita 1 (eozinofila) i neutrofila koji je utvrđen u krvi konzumne ribe možda je bio odraz veće i duže izloženosti riba stranim antigenima i uvjetima okoliša. Mada, ako zbrojimo postotne udjele svih granulocita dobivaju se podjednake vrijednosti udjela granulocita u krvi u obje dobne skupine, te je možda njihova različita raspodjela u mlađi i konzumne ribe odraz trenutne potrebe za pojedinim vrstama granulocita s obzirom na ugrozu i potrebit odgovor obrambenog sustava.

Rezultati dobiveni u ovom radu mogu doprinijeti poznavanju morfologije krvnih stanica i određivanju referentnih vrijednosti diferencijalne krvne slike orada iz kaveznog uzgoja na Jadranu, te poslužiti kao osnova za daljnja istraživanja.

6. ZAKLJUČCI

1. Eritrociti mlađi orada bili su veći, duži i širi te većeg udjela jezgre nepravilnijeg oblika, što je možda bio odraz brže hematopoeze, odnosno različite aerobne sposobnosti plivanja te dvije dobne kategorije,
2. Limfociti u mlađi bili većeg opsega i izduženi, sa većim obimom citoplazme, a jezgra je bila nešto većeg opsega ali pravilnija od jezgre limfocita u starijih riba, što upućuje na veću metaboličku aktivnost limfocita mlađi;
3. Monociti orada u dobi od dvije godine imali su obilniju citoplazmu i nepravilnije površine od monocita u mlađi, što upućuje na veću aktivnost monocita u starijih orada;
4. Neutrofilni granulociti konzumnih orada bili su značajno većih dimenzija od neutrofila u mlađi, dok su jezgre imale značajno manji minimalni polumjer, što ukazuje na veću segmentiranost, a time i prevagu starijih neutrofila u krvi konzumnih orada.
5. Razlike u morfološkim karakteristikama, te razlike u svim morfometrijskim pokazateljima između acidofilnih granulocita 1 i 2 upućuju na to da su to bile dvije različite vrste granulocita, eozinofili i hererofili.
6. Očitavanje diferencijalne krvne slike pokazalo je da su u krvi obje dobne skupine orada najbrojnije stanice bili limfociti, za njima su po učestalosti slijedili acidofilni granulociti 2, odnosno heterofili, dok su ostale vrste leukocita bile puno manje zastupljene.

7. LITERATURA

ALEXANDRATOU, E., D. YOVA, D. V. COKKINOS (1999): Morphometric characteristics of red blood cells as diagnostic factors for coronary artery disease. *Clin. Hemorheol. Micro.* 21, 383-388.

ARNOLD, J.E. (2009): Hematology of fish: WBC and RBC cell morphology, Biological Programs Department, National Aquarium Baltimore, Maryland.

ASHIBARA, R. KATOH (2003): Morphological abstraction of thyroid tumor cell nuclei using morphometry with factor analysis. *Microsc. Res. Tech.* 61, 457-462.

BAAK, J. P. A. (1985): The principles and advances of quantitative pathology. *Anal. Quant. Cytol. Histol.* 9, 89-95.

BABATUNDE, G. M., A. O. FAJIMI, A. O. OYEJIDE (1992): Rubber seed oil versus palm oil in broiler chicken diets. Effects on performance, nutrient digestibility, haematology and carcass characteristics. *Anim. Feed Sci. Tech.* 35, 133-146.

BARTELS P. H., D. THOMPSON (1994): The Video Photometer. In: *Image Analysis. A Primer for Pathologists.* Raven Press, Ltd., New York, pp. 29-57.

BINS, M. (1985): Morphometry of white blood cells. *Pure Appl. Chem.* 57, 599-601.

BAVČEVIĆ, L. (2014): Priručnik i vodič za dobru proizvođačku praksu, kavezni ugoj riba lubina i komarče, str. 38-39.

CAMPBELL, T. (1994): Hematology. In Ritchie, Harrison, and Harrison. *Avian Medicine. Principles and Application.* Lake Worth, F. L. Wingers, pp. 319-321.

CAMPBELL, T. W. (2015): *Exotic Animal Hematology and Citology* (4th ed.). Wiley Blackwell, pp. 99-114.

CHAVEZ-POZO, H., P. PELEGRIN, J. GARCIA-CASTILLO, A. A. GARCIA-AYALA, V. MULERO, J. MESEQUER (2004): Acidophilic granulocytes of the marine fish gilthead seabream

(*Sparus aurata* L.) produce interleukin1 β following infection with *Vibrio anguillarum*. Cell. Tissue Res. 316, 189-195.

CROCKER, J., E. L. JONES, R. C. CURRAN (1983): A comparative study of nuclear form factor, area and diameter in non-Hodgkin's lymphomas and reactive lymph nodes. J. Clin. Pathol. 36, 298-302.

CVITANIĆ, A., B. RODE, N. FIJAN, D. TIMET, A. KAŠTELAN (1980): Komparativna morfologija krvnih stanica Jadranskih vrsta riba. Zagreb, s.n.

DALTON, L. W. (1992): Computer-based image analysis of prostate cancer: comments with emphasis on use of commercially available system. Hum. Pathol. 23, 280-286.

DURAKOVIĆ S., F. DELAŠ, B. STILINOVIĆ, L. DURAKOVIĆ (2002): Moderna mikrobiologija namirnica - knjiga prva. Sveučilišni udžbenik (ured. S. Duraković). Kugler d.o.o., Zagreb.

FANGE, R. (1994): Blood cells, haemopoiesis and lymphomyeloid tissues in fish. Fish and Shellfish Immunology 4, 405-411.

FAZIO, F., S. MARAFIOTI, F. ARFUSO, G. PICCIONE, C. FAGGIO (2013): Comparative study of the biochemical and haematological parameters of four wild Tyrrhenian fish species. Vet. Med. – Czech. 58, 576-581.

GILBERT, H.S. I L. OMSTEIN (1975): Basophil counting with a new staining method using alcian blue, Blood. 46, 279-286.

HERAK – PERKOVIĆ, V., Ž. GRABAREVIĆ, J. KOS (2012): Veterinarski priručnik

GUYTON, A.C., J.E. HALL. (2006): Textbook of Medical Physiology (11 th ed.). Elsevier Saunders, Philadelphia, U.S.A.

HINE, P.M. (1992): The granulocytes of fish. Fish Shellfish Immunol, 2, 79-98.

IVANC, A., E. HASKOVIĆ, S. JEREMIĆ, R. DEKIĆ (2005): Hematological evaluation of welfare and health of fish. Praxis veterinaria 53, 191-202.

IVANIŠEVIĆ, A.(1987): Sportski ribolov na moru, Zagreb: Mladost, ISBN 86-05-00152-6.

KARDUM, M., Ž. GOTTSTEIN, I. CIGLAR GROZDANIĆ, H. MAZIJA, N. POLJIČAK MILAS (2016): The influence of HVT FC 126 given by means of nebulization compared to parenteral vaccination on chickens immunocompetent cell transformation. Vet. arhiv 86, 711-725.

LOPEZ-RUIZ, A., M. ANGELES ESTEBAN, J. MESEGUER (1992): Blood cells of the Gilthead Seabream (*Sparus aurata* L): light and electron microscopic studies. Anat. rec. 234, 161-167.

MAHAJAN, C.L. I J.S. DHEER (1979): Cell types in the peripheral blood of an airbreathing fish *Channa punctatus*, J. Fish. Biol. 14, 481-487.

MAHAJAN, C.L. I J.S. DHEER (1979): Seasonal variations in the blood constituents of an air-breathing fish *Channa punctatus*, J. Fish. Biol. 14, 413-417.

MESEQUER, J., A. LOPEZ-RUIZ, M. A ESTEBAN (1994): Cytochemical characterisation of leucocytes from the seawater teleost, gilthead seabream (*Sparus aurata* L.). Histochemistry 102, 37-44.

MILIŠIĆ, N. (2007): Sva riba Jadranskoga mora (prvi dio), Split: Marijan tisak.

MINISTARSTVO POLJOPRIVREDE (2016): Operativni program za pomorstvo i ribarstvo RH za programsko razdoblje 2014.-2020. - Popis i osnovne informacije o mjerama.

MORAES, F. R., M. L. MARTINS (2004): Predisposing conditions and principal diseases of intensive fish farming teleosts. In: Especial topics in intensive freshwater fish culture in the Tropics. (Cyrino, J. E. P., E.C. Urbinatti, D. M. Fracalossi, N. Castagnolli, Eds.). São Paulo, TecArt. pp. 343-383.

MOTLAGH, S. P., A. M. ZAREJABAD, R. G. NASRABADI, E. AHMADIFAR, M. MOLAEI (2010): Haematology, morphology and blood cells characteristics of male and female Siamese fighting fish (*Betta splendens*). Comp. Clin. Pathol. 21, 15-21.

MURATA, S. I., K. MOCHIZUKI, T. NAKAZAWA, T. KONDO, N. NAKAMURA, H. YAMASHITA, Y. URATA, T. OBERHOLZER, M., H. CHRISTEN, R. ETTLIN, M. BUSER, M. OESTRECHER, R. GSCHWIND (1991): Some fundamental aspects of morphometry in clinical pathology, demonstrated on simple, multipurpose analysis system. *Anal. Quant. Cytol. Histol.* 13, 316-320.

NAFE, R. (1991): Planimetry in pathology-a method in its own right besides stereology in automatic image analysis. *Exp. Pathol.* 43, 239-246.

NAMYSLOWSKY, G., W. SCIERSKI, J. K. NOZYNSKI, E. ZEMBALA-NOZYNSKA (2004): Morphometric characteristics of cell nuclei of the precancerous lesions and laryngeal cancer. *Med. Sci. Monit.* 10, 241-245.

PAVLIDIS, M. FUTTER, W.C. KATHARIOS, P. DIVANACH (2007): Blood cell profile of six mediterranean mariculture fish species, *J. Appl. Ichtyol.* 23, 70-73.

RADANOVIĆ, D., K. MATKOVIĆ, I. TLAK GAJGER (2015): Dobrobit riba. *Vet. stanica.* 46, 207-217.

ROBERTS, R. J., (2013): Fish pathology, pp. 134-135.

RENAUDEAU, D., A. COLLIN, S. YAHAV (2012): Adaptation to hot climate and strategies to alleviate heat stress in livestock production. *Animal.* 6, 707-728.

RUSSACK, V. (1994): Image cytometry: current applications and future trends. *Crit. Rev. Clin. Lab. Sci.* 31, 1-34.

SCHUTT, D.A., J. LEHMANN, R. GOERLICH, R. HAMERS (1997): Hematology of swordtail, *Xiphophorus helleri* In: Blood parameters and light microscopy of blood cells pp. 83-89.

SEPULCRE, M. P., P. PELEGRIN, V. MULERO, J. MESEGUER (2002): Characterisation of gillthred seabream acidophilic granulocytes by a monoclonal antibody unequivocally points to their involvement in fish phagocytic response. *Cell. Tissue Res.* 308, 97-102.

TAVARES-DIAS, M., J. F. K. BARCELLOS (2005): Peripheral blood cells of the armored catfish *Hoplosternum littorale* Hancoc, 1828; A morphological and cytochemical study. *Braz. J. morphol. Sci.* 22, 215-220.

TIGANO C., B. TOMASELLO, V. PULVIRENTI, V. FERRITO, C. COPAT, G. CARPINTERI, E. MOLLICA, S. SCIACCA, M. RENIS (2009): Assessment of environmental stress in *Parablennius sanguinolentus* of the Sicilian Ionian coast. *Ecotoxicology and Environmental Safety* 72,1278-1286.

VAN DIEST, P. J., J. P. A. BAAK (1991): Morphometry. In: Bibbo M. *Comprehensive cytopathology*. W. B. Saunders Company, Philadelphia, pp. 946-964.

VÁZQUEZ, G. R. I G. A. GUERRERO (2007): Characterization of blood cells and hematological parameters in *Cichlasoma dimerus* (Teleostei, Perciformes), *Tissue and Cell* 39, 151-160.

WEHNER, F., H. OLSEN, H. TINEL, E. RINNE-SAFRRAN, R. K. Y. RINNE (2003): Néll volume regulation: osmolytes, osmolyte transport and signal transduction. *Rev. Physiol. Biochem. Pharmacol.* 148, 1-80.

WITESKA, M. (2013): Erythrocytes in teleost fishes: a review. *Zoology and Ecology* 2013. DOI: 10.1080/21658005.2013.846963.

8. SAŽETAK

MORFOLOŠKI POKAZATELJI KRVNIH STANICA RIBA DRŽANIH KAVEZNO

Cilj ovog istraživanja je detaljan opis, određivanje morfometrijskih pokazatelja krvnih stanica i diferencijalne krvne slike u komarče te njihova usporedba s obzirom na dob. Na ukupno 24 krvna razmaza mlađi u dobi od osam mjeseci te konzumnih komarči u dobi od dvije godine prepoznati su i opisani eritrociti i trombociti te pet vrsta leukocita: limfociti, monociti, acidofilni granulociti 1 i 2 te neutrofilni granulociti. Morfološke razlike i analiza morfometrijskih pokazatelja ukazuju na to da su acidofilni granulociti 1 i 2 dvije različite vrste granulocita, eozinofili i heterofili.

Ključne riječi: krvne stanice, morfometrija, mlađ komarče, konzumna komarča

9. SUMMARY

MORPHOMETRIC CHARACTERISTICS OF BLOOD CELLS IN FARMING FISH

The aim of this study is to make a detailed description, to determine morphometric parameters of sea bream blood cells and differential blood count, comparing them according to age. On the total of 24 blood smears of youth at the age of 8 months and consumer sea bream at the age of 2 years, erythrocytes and trombocytes are recognized and described, as well as 5 types of leukocytes: lymphocytes, monocytes, acidophil granulocytes 1 and 2 and neutrophil granulocytes. Morphological differences and analysis of morphometric parameters suggest that acidophil granulocytes 1 and 2 are two different types of cells, eosinophils and heterophils.

Key words: blood cells, morphometry, juvenile sea bream, adult sea bream

10. ŽIVOTOPIS

Rođena sam 16. ožujka 1991. godine u Sisku. Završila sam dvije godine Opće gimnazije u Sisku, te zbog preseljenja, dvije godine u gimnaziji A. G. Matoša u Samoboru. Srednjoškolsko obrazovanje završila sam kao odlična učenica s pohvalom Učiteljskog vijeća.

Nakon završetka srednje škole, 2009. godine upisujem Veterinarski fakultet Sveučilišta u Zagrebu. Apsolventica postajem 2015. godine s prosjekom ocjena 4.038. Tijekom fakultetskog obrazovanja dvije godine sam bila demonstrator na Zavodu za medicinsku kemiju i biokemiju i aktivan član Akademskog pjevačkog zbora Veterinarskog fakulteta "Ab ovo", za što sam dobitnik posebne rektorove nagrade.

Tijekom fakultetskog obrazovanja radila sam studentske poslove promocije proizvoda za farmaceutske kompanije „Unimedpharma“, „Oktalpharma“ i „Genera“ .

Stručnu praksu 2015. godine odradila sam u „Veterinarskoj stanici Samobor“, nakon čega sam 2016. godine počela volontirati u „Veterinarskoj klinici Kreszinger“ s usmjerenjem na rad s malim životinjama.