

SVEUČILIŠTE U ZAGREBU
VETERINARSKI FAKULTET

Marija Nika Šijaković

DIJAGNOSTIKA I LIJEČENJE TUMORA
MOKRAĆNOG MJEHURA
U PASA

Diplomski rad

Zagreb, 2017.

Klinika za kirurgiju, ortopediju i oftalmologiju

Predstojnik: prof. dr. sc. Boris Pirkić

Mentor: prof. dr. sc. Berislav Radišić

Članovi Povjerenstva za obranu diplomskog rada:

1. prof. dr. sc. Damir Stanin
2. prof. dr. sc. Ljiljana Bedrica
3. prof. dr. sc. Berislav Radišić

ZAHVALA

Veliku zahvalnost dugujem svojem mentoru, prof. dr. sc Berislavu Radišiću na savjetima pri izradi ovog diplomskog rada.

Posebice sam zahvalna svojim prijateljicama Dori, Iris i Lei koje su mi svojim savjetima i uputama uvelike pomogle pri pisanju diplomskog rada.

Zahvaljujem se svim školskim i fakultetskim prijateljicama i prijateljima koji su bili uz mene sve ove godine i učinili ih nezaboravnim, te svojoj obitelji koja mi je pružila veliku podršku tijekom cijelog studiranja.

SADRŽAJ

UVOD	1
KLASIFIKACIJA TUMORA MOKRAĆNOG MJEHURA	2
ETIOLOGIJA	3
KLINIČKA SLIKA	4
DIJAGNOSTIKA	5
Anamneza	5
Opći klinički pregled	5
Rentgensko snimanje	6
Cistografija	6
Ultrazvuk	7
Analiza urina	7
Patohistološka pretraga i citologija	8
Kompjuterizirana tomografija (CT)	10
Magnetska rezonanca (MRI)	11
TERAPIJA	11
KIRURŠKO LIJEČENJE	11
Djelomična cistektomija	12
Potpuna cistektomija	13
Trigonalna cistektomija	13
Radikalna (prostato) cistektomija i reimplantacija kolona	13
Radikalna (prostate) cistouretrektomija i uretrobijureteralna / colpobijureteralna anastomoza	14
MEDIKAMENTOZNA TERAPIJA	14
Nesteroidni protuupalni lijekovi	14
Kemoterapija	15
Antibiotici	16
RADIJACIJSKA TERAPIJA	17
FOTODINAMIČKA TERAPIJA	17
PALIJATIVNO LIJEČENJE	18
ZAKLJUČAK	19
LITERATURA	20
SAŽETAK	22
SUMMARY	23
ŽIVOTOPIS	24

UVOD

Maligni tumori donjeg urinarnog trakta najčešće su u mokraćnom mjehuru te uključuju karcinom prijelaznih stanica, karcinom pločastih stanica, adenokarcinom, lejomiosarkom, fibrosarkom, hemangiosarkom i rabdomiosarkom. Najučestaliji su u pasa, a povremeno se pojavljuju i u mačaka, dok su rijetki u drugih životinja. Tumori mokraćnog mjehura čine manje od 1% od ukupnog broja neoplazmi u pasa. Pretežno se pojavljuju u starijih pasa, s učestalijom pojavnosću u ženki (McGAVIN i ZACHARY, 2008.)

Karcinom prijelaznih stanica najčešća je maligna neoplazija mokraćnog mjehura u pasa. Klinička slika gotovo u potpunosti odgovara kliničkoj slici kroničnog cistitisa i mokraćnih kamenaca, što otežava pravovremenu dijagnozu. Bolest najčešće zahvaća područje trigonuma u mokraćnom mjehuru, zbog čega je povećana vjerojatnost pojave opstrukcije urinarnog trakta. Zbog invazivne naravi i progresivnog karaktera, dijagnoza karcinoma prijelaznih stanica mokraćnog mjehura najčešće biva postavljena kada je karcinom velikim dijelom zahvatio stijenku mokraćnog mjehura, što značajno ograničava raspon terapijskih mogućnosti (LEGENDRE, 2013.)

Liječenje karcinoma prijelaznih stanica temelji se na kirurškoj eksciziji, a ostale mogućnosti izbora uključuju medikamentoznu terapiju nesteroidnim protuupalnim lijekovima u kombinaciji s kemoterapijom, te radioterapiju i fotodinamsku terapiju (CRONIN, 2008.).

Cilj ovog diplomskog rada je prikazati dosadašnje spoznaje o metodama otkrivanja i liječenja karcinoma prijelaznih stanica mokraćnog mjehura u pasa. Na kraju rada prikazat će se odnos uspjeha liječenja karcinoma prijelaznih stanica i ostalih tumora mokraćnog mjehura u pasa.

DOSADAŠNJE SPOZNAJE

KLASIFIKACIJA TUMORA MOKRAĆNOG MJEHURA

Prema biološkom ponašanju, tumore donjeg mokraćnog trakta dijelimo na benigne i maligne, a prema podrijetlu dijele se na tumore mezenhima i tumore epitelnog tkiva. Za potrebe ovog rada razmatrat će se samo klasifikacija malignih neoplazija (McGAVIN i ZACHARY, 2008.)

Maligne neoplazije karakterizira brzi rast i visok broj mitozna, a lokalna invazivnost i infiltrativni rast glavne su značajke takvih tumora. Posljedično tome, rubovi tumora su nepravilni te slabo ograničeni od okoline. Maligni tumori imaju visok metastatski potencijal i tendenciju širenja na okolna tkiva (McGAVIN i ZACHARY, 2008.).

Epitelni tumori koji zahvaćaju mokraćni trakt klasificirani su prije svega kao karcinomi prijelaznog epitela te planocelularni karcinomi, adenokarcinomi i nediferencirani karcinomi. Karcinom čine fokalna nodularna ili difuzna zadebljanja stijenke mokraćnog mjehura i to najčešće u trokutastom području. Nađeni su i u limfnim žilama submukoze i mišićnice. Planocelularni karcinomi, adenokarcinomi i neklasificirani karcinomi najvjerojatnije potječu od prijelaznog epitela. U kuja su karcinomi multicentričnog podrijetla i ne razvijaju se samo u mokraćnom mjehuru, već i u epitelu uretera, uretre i bubrežne zdjelice, te se često šire u i vestibulum. Metastaze karcinoma mokraćnog mjehura najčešće se nalaze u regionalnim limfnim čvorovima u blizini bifurkacije aorte, uključujući duboke ingvinalne, medijalne, ilijačne i sakralne limfne čvorove. Druga potencijalna mjesta metastaza su pluća, bubrezi, a kasnije i metastaziranje u druge parenhimske organe (McGAVIN i ZACHARY, 2008.).

Mezenhimalni tumori koji se pojavljuju u donjem urinarnom traktu uključuju fibrosarkome, lejomiosarkome, rabdomiosarkome, limfosarkome i hemangiosarkome. Primarni fibrosarkomi, lejomiosarkomi i hemangiosarkomi su rijetki. Rabdomiosarkomi su rijetki, ali se pojavljuju u mokraćnom mjehuru i uretri mladih pasa velikih pasmina (mlađih od 18 mjeseci) što sugerira njihovo embrionalno podrijetlo. Nagada se da ovi tumori nastaju od stanica embrionalnih mioblasta urogenitalne brazde (McGAVIN i ZACHARY, 2008.).

ETIOLOGIJA

Čimbenici rizika koji su povezani s karcinomom mokraćnog mjehura uključuju topične insekticide, izlaganje močvarama koje su zaprašivane kemikalijama protiv komaraca, okolinu s jakom industrijskom aktivnošću, pretilost, ženski spol i pasminu. Retencija urina u mokraćnom mjehuru i dulja izloženost epitela karcinogenima rezultira većim pojavljivanjem tumora u mokraćnom mjehuru. Razvoju tumora mogu pridonijeti i kemikalije, uključujući sastavne komponente anilinskih boja, aromatskih ugljikohidrata i metabolita triptofana, što je potvrđeno eksperimentalno i epidemiološki (McGAVIN i ZACHARY, 2008).

Pasmine koje su predisponirane za razvoj ove maligne neoplazije su škotski ovčari, shetlandski ovčari, erdel terijeri, te psi pasmina border collie i beagle (CRONIN, 2008.).

Nedavna studija procijenila je izloženost pasa herbicidima te upotrebu sredstava protiv buha i krpelja kao moguće čimbenike rizika u škotskih terijera. Iako su rezultati potvrdili korelaciju između upotrebe herbicida i rizika za nastanak karcinoma mokraćnog mjehura, povezanost između primjene aktualne topikalne terapije i učestalosti pojave karcinoma prijelaznih stanica nije potvrđena (CRONIN, 2008.). Zanimljivi rezultati proizašli su iz druge studije kojom je dokazana smanjena pojavnost razvoja tumora mokraćnog mjehura u škotskih terijera koji su konzumirali povrće barem tri puta tjedno, gdje je rizik za nastanak reducirana za 70% (CRONIN, 2012.).

KLINIČKA SLIKA

Klinička slika karcinoma mokraćnog mjehura često odgovara kliničkoj slici kroničnog cistitisa ili mokraćnih kamenaca. Tumori donjeg urinarnog trakta ispunjavaju prostor i često uzrokuju ulceracije sluznice, što se klinički manifestira disurijom, hematurijom i opstrukcijom. Od ostalih znakova prisutne su strangurija i polakisurija te u većini slučajeva i urinarna inkontinencija. Također, ponekada se mogu javiti letargija, šepavost i gubitak težine. Na fizikalnom pregledu nema abnormalnosti, a krvna slika ne ukazuje na znakove sistemske bolesti. Masa na mokraćnom mjehuru može se otkriti uz pomoć rektalne palpacije, što ujedno pomaže i pri identifikaciji zadebljanja uretre ili povećanja ilijačnih limfnih čvorova. Tumori mokraćnog mjehura mogu invadirati ili blokirati uretere, uzrokujući nemogućnost protoka urina, povećan tlak u ureterima, te hidronefrozu (MUTSAUERS i sur., 2003.).

DIJAGNOSTIKA

Dijagnostika karcinoma prijelaznih stanica uz anamnezu i opći klinički pregled obuhvaća rentgensko snimanje, ultrazvuk, urinoanalizu, patohistološku i citološku pretragu uzorka, laboratorijske pretrage krvi, kompjuterizirana tomografija (CT) i magnetsku rezonanciju (MRI).

Anamneza

Prilikom uzimanja anamneze od vlasnika često nailazimo na znakove koji odgovaraju upali mokraćnog mjehura. Naime vlasnici se žale na otežano i učestalo mokrenje i tragove krvi u mokraći kod svojih kućnih ljubimaca. Od ostalih podataka možemo čuti da je životinja apatična, te da slabije jede.

Opći klinički pregled

U opći klinički pregled ubrajamo opće stanje životinje, gojno stanje životinje, uzimanje trijasa (temperatura, bilo, disanje, brzina punjenja kapilara, pregled svih limfnih čvorova i svih vidljivih sluznica). Nadalje, pregled nastavljamo po sustavima dišni, probavni, kardiovaskularni, urogenitalni i lokomotorni. Prilikom palpacije abdomena u području hipogastrija u životinja kod kojih sumnjamo na karcinom prijelaznih stanica mokraćnog mjehura, iste očituju bolnost. Također, palpatorno je abdomen izrazito napet, a ponekad se ovisno o veličini može detektirati i tvorba unutar mokraćnog mjehura. Rektalnim pregledom može se utvrditi zadebljanje uretre ili povećanje ilijačnih limfnih čvorova.

Rentgensko snimanje

Rentgen se smatra jednom od važnijih neinvazivnih dijagnostičkih metoda u otkrivanju karcinoma prijelaznih stanica mokraćnog mjehura. Snimanje mokraćnog mjehura potrebno je učiniti u poprečnoj i podužnoj projekciji. Najčešći nalazi rentgenskog snimanja uključuju kalcifikacije povezane s neoplazijom, te veći broj nepravilno oblikovanih masa unutar mokraćnog mjehura koje su vezane za zadebljanu stijenku mokraćnog mjehura. Tumori infiltrativnog karaktera mogu alterirati stijenku mokraćnog mjehura. Također stijenka može biti alterirana i zbog tumorske mase unutar mokraćnog mjehura (BURK,2003).

Cistografija

Kompletan radiološki pregled mokraćnog mjehura obuhvaća pozitivnu kontrastnu cistografiju, pneumocistografiju i dvostruku kontrastnu cistografiju. Prilikom izvođenja pozitivne kontrastne cistografije iz mokraćnog mjehura potrebno je evakuirati sav urin, te maksimalno distandirati mokraćni mjehur s razrijeđenim kontrastom. Nakon aplikacije kontrasta moguće je raditi desnu i lijevu lateralnu, ventrodorzalnu i dorzoventralnu projekciju. Dvostruka kontrastna cistografija je metoda izbora kod procijene mukozne sluznice mokraćnog mjehura. Nadalje to je najosjetljiviji test za identifikaciju slobodnih čestica tkiva unutar lumena mokraćnog mjehura. Prilikom izvođenja dvostruke kontrastne cistografije mokraćni mjehur se kateterizira, evakuira se sav urin i mokraćni mjehur se distendira s plinom (ugljični dioksid, dušični oksid, zrak) . Nakon insuflacije s plinom, aplicira se mala količina kontrasta kroz kateter . Po završetku aplikacije kontrasta učini se lijeva i desna ventralna, dorzoventralna i ventrodorzalna projekcija. Za te dijagnostičke postupke je važno dobro ispostiti životinju, te peroralno aplicirati laksative dvanaest sati prije samog pregleda. Ponekad žarište tumora može prouzročiti zadebljanje stijenke mokraćnog mjehura vidljivo na kranioventralnoj projekciji, što diferencijalno dijagnostički otežava

razlikovanje od upale. Međutim, nalaz tumora je češći na ostalim dijelovima mokraćnog mjehura posebice trigonuma. Česte komplikacije uzrokovane tumorima u području trigonuma su ureteralna infiltracija, te sekundarna opstrukcija (BURK,2003).

Ultrazvuk

Ultrazvučnu pretragu mokraćnog mjehura potrebno je učiniti prije cistografije, kao bi se otklonila sumnja ruptуре istoga. Kako bi ultrazvučna pretraga bila pouzdanija poželjno je da je mokraćni mjehur ispunjen urinom, kako bi njegova pozicija bila u abdominalnoj šupljini. Pažljivim ultrazvučnim pregledom mokraćnog mjehura utvrđuje se njegov nepravilni oblik. Ultrazvučni nalazi krvarenja stijenke mokraćnog mjehura, upala mokraćnog mjehura i tumora vrlo su slični, stoga nerijetko može doći do pogrešne dijagnoze.

Tumor je lako identificirati kao heteroehoičnu strukturu koja protrudira u lumen mokraćnog mjehura. Mjesto vezanja tumora za stijenku mokraćnog mjehura čini se isprekidano, te zadebljalo. Ponekad nije moguće razlikovati krvni ugrušak od tumora.

Kako bi se heteroehoične mase mogle identificirati potrebno je promijeniti poziciju pacijenta.

Mineralizacija stijenke mokraćnog mjehura može biti prepoznata kao hiperehoično područje unutar mokraćnog mjehura. Ultrazvukom možemo dobiti informacije o dubini invazije mokraćnog mjehura. Ultrazvučnom pretragom otkrivamo metastatske lezije unutar trbušne šupljine, te je korisna metoda kod uzimanja biopsata putem kateterizacije (BURK,2003) .

Analiza urina

Urinoanaliza je često prvi korak u dijagnosticiranju karcinoma prijelaznog epitela, međutim nalaz može biti sličan onima koje su navedeni za cistitis, uključujući piuriju, hematuriju i bakteriuriju. Ispitivanje urina može otkriti tumorske stanice u najmanje 30% slučajeva, ali reaktivne prijelazne stanice mogu izgledati vrlo slično neoplastično promijenjenim stanicama. Minimalno invazivna metoda izbora je testiranje uzorka urina slobodnog mlaza s tumorski antigenom mokraćnog mjehura (V-BTA), metoda dipstik testa koji otkriva kompleks glikoproteina u urinu pasa s ovim karcinomom. Test najbolje funkcionira na centrifugiranim uzorcima urina i kada se izvodi unutar 48 sati od uzimanja uzorka. Rezultati provedenog istraživanja procjenjuju da je tumor antigen za

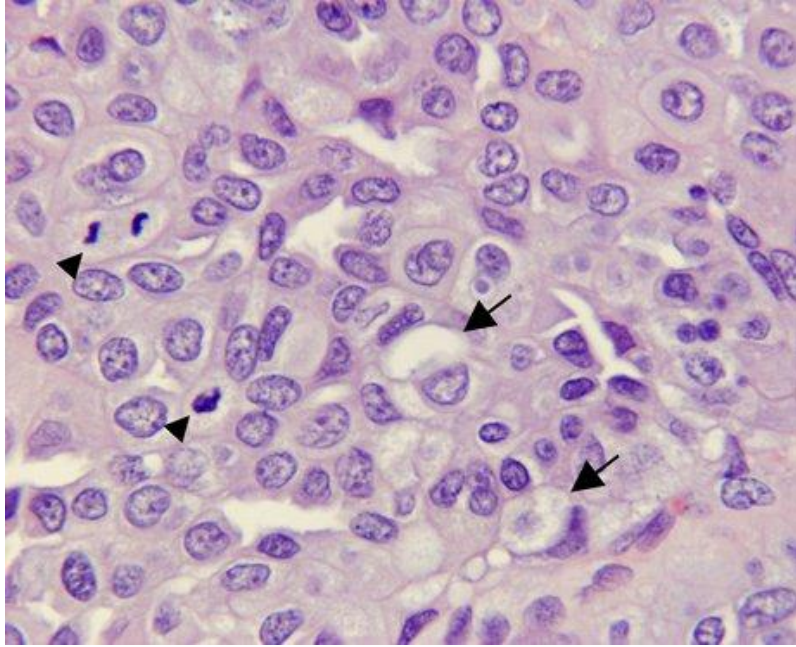
pseći karcinom mokraćnog mjehura pokazao 90% osjetljivosti (vjerojatnost otkrivanja karcinoma kod pasa) i 78% specifičnosti (vjerojatnost negativnog testa). Neispravni pozitivni rezultati testa mogu se pojaviti kada uzorci sadrže krv, proteine ili glukozu, ali mala je vjerojatnost lažno negativnih rezultata. Mnoga ispitivanja provjeravala su isplativost V-BTA, jer psi s karcinomom prijelaznih stanica često imaju hematuriju i proteinuriju. Budući da je V-BTA screening test, a ne potvrda, V-BTA testni rezultati trebali bi se tumačiti s drugim kliničkim nalazima, uz daljnje dijagnostičko testiranje koje se provodi kada je test pozitivan. Ako su rezultati ispitivanja negativni, vjerojatnost nalaza karcinoma je vrlo mala, pa je manje invazivan dijagnostički pristup prikladan. V-BTA je komercijalni test prihvatljive cijene, tako da se može upotrijebiti kod rizičnih životinja (CRONIN, 2008.).

Patohistološka pretraga i citologija

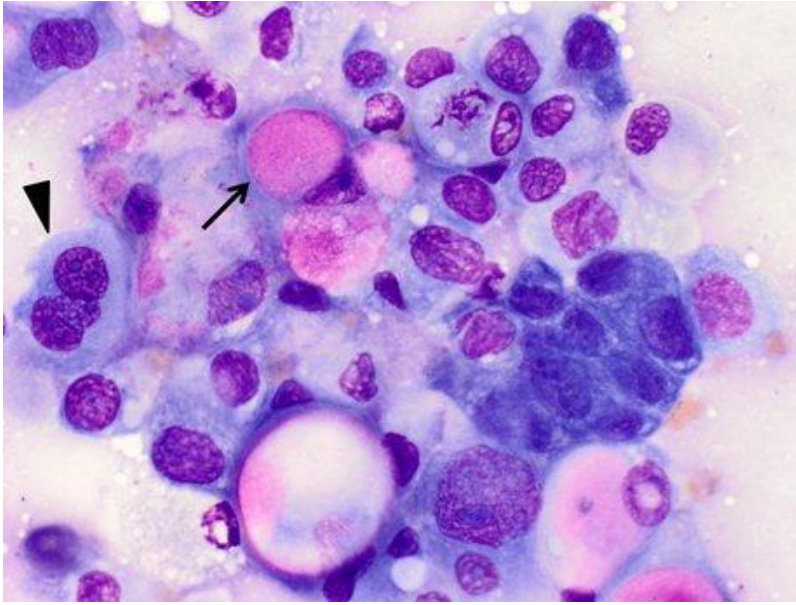
Uzorak iz zahvaćenog tkiva mokraćnog mjehura često je neophodan za potvrdu dijagnoze. Širenje tumora je rizik povezan s biopsijom i FNA uzorkovanjem tumorske mase mjehura. Postoje tri prijavljena slučaja transplantacije karcinoma u veterinarskoj literaturi nakon aspiracije iglom. Prema mišljenju autora, čak i jedan slučaj rasijavanja koji se može spriječiti je previše, pod uvjetom da postoje sigurnije alternative za prikupljanje uzoraka. Prikupljanjem urina i dijagnostičkih uzoraka putem kateterizacije tumorske stanice se mogu prenijeti na površinu uretera, ali se smatra metodom izbora, pogotovo ako se izvodi pod kontrolom ultrazvuka (HENRY, 2007.).

Karcinom prijelaznih stanica najčešće čini solitarna papilarna, polipoidna ili sesilna masa, a može biti prisutno i više tumora unutar mokraćnog mjehura. Ovaj tip karcinoma invazivniji je od ostalih neoplazija mokraćnog mjehura te se može proširiti i na mišićne slojeve. Na citološkoj slici dominiraju neoplastične stanice koje karakterizira bazofilna citoplazma i velike, prozirne citoplazmatske vakuole. Jezgra stanica je okrugla, centralno smještena i sadrži grubi kromatin, te jednu ili više prominentnih jezgrića. Uzorci su visoko stanični s mnogo poligonalnih, okruglih stanica koje su prisutne pojedinačno ili u skupinama različitih veličina, a takve stanice mogu pokazivati obilježja anizocitoze i anizokarijoze (ALLSTADT i sur.,2014). Uobičajena je pojava velikog broja mitozna te intravaskularnih infiltracija i dezmozoplazije. Pojačana aktivnost fibroblasta i produkcija vezivnotkivne strome rezultat je aktivnosti neoplastičnih stanica određenih tumora.

Nalazimo ih kod primarnih karcinoma prijelaznih stanica, kao i kod metastaza, što treba uzeti u obzir prilikom postavljanja diferencijalnih dijagnoza, osobito kod karcinoma prostate u muških pasa (CRONIN, 2008.).



Slika 1. Karcinom prijelaznog epitela u psa. Neoplastične stanice sadrže velike citoplazmatske vakuole (strelica). Mitoze su također uobičajene (vrhovi strelica). Bojanje hematoksilinom i eozinom; 40x.



Slika 2. Otisak napravljen iz biopsiranog dijela mase u uretri psa. Uzorak sadrži gustu nakupinu okruglih do poligonalnih stanica. Stanice sadrže varijabilne količine blijedo-plave do više bazofilne citoplazme; ružičaste inkluzije su pristine u nekoliko stanica (strelice). Uočljiva je umjerena anizocitoza i anizokarijoza, omjer jezgra: citoplazma je varijabilna, a vidljive su i prominentne jezgrice te stanice s više jezgara (vrhovi strelica).

Kompjuterizirana tomografija (CT)

Kompjuterizirana tomografija (CT) koristi rendgenske snimke kako bi napravio detaljne slike poprečnog presjeka tijela. CT skeniranje bubrega, uretera i mokraćnog mjehura poznato je kao CT urogram. Može pružiti detaljne informacije o veličini, mjestu, obliku i položaju nekih tumora u mokraćnom sustavu, uključujući mjehur. Također, može pomoći u prikazivanju povećanih limfnih čvorova koji mogu sadržavati metastaze, kao i druge organe u abdomenu i zdjelici (CARMACK i SOLOWAY, 2006.).

Magnetska rezonanca (MRI)

Skeniranje magnetskom rezonancijom prikazuje detaljne slike mekih tkiva u tijelu. MRI koristi radio valove i jake magnete umjesto zračenja. MRI slike su osobito korisne u određivanju da li se tumor proširio izvan mokraćnog mjehura u obližnja tkiva ili limfne čvorove. Poseban MRI bubrega, uretera i mokraćnog mjehura, poznat je kao MRI urogram (CARMACK i SOLOWAY, 2006.).

TERAPIJA

Liječenje karcinoma prijelaznih stanica mokraćnog mjehura najčešće se provodi kirurškim putem, a od ostalih metoda koriste se nesteroidni protuupalni lijekovi, kemoterapeutici, radijacijska te fotodinamička terapija.

KIRURŠKO LIJEČENJE

Tradicionalno, kirurgija je imala malu ulogu u liječenju tumora u pasa i mačaka. U stvari, zbog njihove invazivnosti i infiltracije, upotreba cistoskopske površinske resekcije nakon koje slijedi topikalna terapija nije izvediva kod životinja. U pasa i mačaka čak i ako je potpuna cistektomija tehnički izvediva, metoda je ograničena zbog potrebe za mehaničkim stiskanjem mjehura. Unatoč ovom razvijeno je nekoliko tehnika s ciljem uklanjanja mjehura s očuvanjem funkcije donjeg urinarnog trakta (CRONIN, 2008).

S obzirom na veličinu i položaj ovih tumora, kirurška intervencija često nije opcija. Tumori pri vrhu mokraćnog mjehura su prikladniji za resekciju međutim, još uvijek postoji visok rizik lokalnog recidiva i udaljenih metastaza, tako da operacija vjerojatno neće dovesti do izlječenja. Za pacijente koji su liječeni samo operacijama vrijeme preživljavanja je u prosijeku godina dana, iako upotpunjavanje terapije s lijekovima poput piroksikama i mitoksantrona može poboljšati

preživljavanje. Odluka o operaciji temelji se na informacijama o mjestu tumora i dubini invazije. Postoji nekoliko kirurških opcija, uključujući djelomičnu cistektomiju, totalnu cistektomiju s urinarnim preusmjerenjem (ureterokolonalna ili ureterouretralna anastomoza) ili trajno postavljanje cjevčice cistostomijom (HENRY, 2007.).

Djelomična cistektomija

Djelomična cistektomija indicirana je za tumore koji se nalaze u vrhu mokraćnog mjehura, bočnom zidu ili za male tumore. Za neoplazije na vrhu mokraćnog mjehura na tijelo se postavlja hvataljka koja minimalno traumatizira tkivo, a vrh se resecira i zid mjehura se šije preko balona od Foleyeva katetera koji se uklanja nakon 4 do 6 dana. Za bočne ili ventralne tumore zida mokraćnog mjehura, mjehur se jednostavno izreže i zašije. U muških pasa možda treba napraviti i resekciju prostate. Ako je potrebno, ureteri se moraju razrezati i reimplimentirati na drugo mjesto. Postoperativno psi moraju često urinirati, no nakon 4-6 tjedana povrati se normalna funkcija. Klijenti se često odlučuju za najmanje invazivne tehnike zbog utjecaja na kvalitetu života pacijenta (ROMANELLI, 2016.). U izvješću o parcijalnoj cistektomiji u 11 pasa, vrijeme preživljavanja je bilo u rasponu od 2 do 48 mjeseci, a stopa preživljavanja do jedne godine je bila veća od 54%. Važan nalaz također je bio i nedostatak pouzdanosti vizualne procjene marginalne zahvaćenosti u vrijeme kirurškog zahvata. Prema tome, pokušava li se kirurško izrezivanje, potrebno je ukloniti puno veće područje od onoga gdje je tumor vidljiv. Djelomična cistektomija može biti metoda uklanjanja za lokalizirani oblik ovog karcinoma, ali ne rješava problem metastaze kod uznapredovalih slučajeva. Zbog fenomena koji se naziva "tercijarnom karcinogenezom" smatra se da je cijela sluznica mokraćnog mjehura vjerojatno bila izložena djelovanju kancerogena u većini slučajeva, što multifokalne ili difuzne lezije čini nemogućim za kirurško uklanjanje. Primjerice, u jednom objavljenom izvješću koji je uključivao 67 pasa koji su podvrgnuti kirurškom zahvatu zbog karcinoma prijelaznih stanica epitela mokraćnog mjehura, zabilježena su samo dva uspješna slučaja kirurškog izrezivanja tumora i oba su kasnije razvili recidiv (HENRY, 2007.).

Potpuna cistektomija

Poznavanje regionalne anatomije i sposobnosti cijeljenja mokraćnog mjehura ključni su za uspješnu kiruršku intervenciju neoplazija mokraćnog mjehura. Inervacija i opskrba krvlju ulaze u područje vrata mokraćnog mjehura na dorzalnoj površini. Kirurški pristup mokraćnom mjehuru omogućen je kroz inciziju u ventralnom dijelu bijele linije. Potpuna cistektomija se najčešće izvodi na ventralnoj površini mokraćnog mjehura, a rez se zatvara pomoću resorptivnog šivaćeg materijala u jednoslojnom, aproksimativnom zatvaranju (CORNELL, 2000.).

Trigonalna cistektomija

Ova tehnika temelji se na znanstvenom istraživanju Saulnier Troff-a. Izvodi se potpuna cirkumferentna resekcija trigonalnog područja te treba obratiti pažnju kako bi se sačuvale grane kaudalne arterije koja opskrbljuje krvlju vrh mokraćnog mjehura. Zatim se radi anastomoza „kraj s krajem“ između preostalog dijela mjehura i uretre, a dva uretera su premještena. Postoje samo dva zabilježena slučaja, ali u oba pacijenta ponovno se pojavila inkontinencija nakon prolazne polakisiurije (ROMANELLI, 2016.).

Radikalna (prostato) cistektomija i reimplantacija kolona

Ovom tehnikom kolon dobiva ulogu kao rezervoar urina, mokraćni mjehur i prostata ako je potrebno se uklanjaju, a napravi se anastomoza između uretera i kolona. Prijavljene su mnoge komplikacije, uključujući infekciju urinarnog trakta, kolitis i metaboličke poremećaje. Zbog tih razloga, ova vrsta zahvata se više ne koristi (ROMANELLI, 2016.).

Radikalna (prostate) cistourektomija i uretrobiiureteralna / colpobiureteralna anastomoza

Ova tehnika indicirana je za pse malih pasmina, koje su nisu prikladni kandidati za konzervativnu cistektomiji. Narav psa ima bitnu ulogu zbog činjenice da psi koji su bili podvrgnuti ovom zahvatu moraju nositi pelene do kraja života. Ako je potrebno, mokraćni mjehur i prostata se uklanjaju i provodi se anastomoza „kraj s krajem“ između dva uretera i preostalog dijela uretre. U ženskih pasa radi se anastomoza s batrljkom maternice. U muških pasa uklanjanje mokraćnog mjehura i prostate može rezultirati prekratkom uretrom, što sprječava mogućnost postavljanja šava bez napetosti. U takvim slučajevima, dio tankog crijeva je umetnut između uretre i uretera te se postavljaju dva ureteralna katetera koja se uklanjaju nakon 6-8 dana (ROMANELLI, 2016.).

MEDIKAMENTOZNA TERAPIJA

Nesteroidni protuupalni lijekovi

Jedna od preporuka za pse s karcinomom prijelaznih stanica je uporaba nesteroidnog protuupalnog lijeka piroksikama. U probnoj studiji je utvrđeno da 20 % pasa s tumorima mokraćnog mjehura koji su liječeni samo piroksikamom pokazuju odgovarajući odgovor na terapiju, a vrijeme preživljavanja s piroksikamom kao jedinim lijekom je približno šest mjeseci (Knapp 1994). Drugi NSPUL imaju isti učinak, iako to nije dokumentirano. Piroksikam je neselektivni inhibitor ciklooksigenaze (COX) s učincima na ciklooksigenazu 1 (COX-1) i ciklooksigenazu 2 (COX-2), stoga nuspojave mogu uključivati gastrointestinalnu nadraženost i nefrotoksičnost (CRONIN, 2008.). Savjetuje se praćenje hematokrita, ureje, kreatinina i specifične težine urina. Noviji, više COX-2 selektivni lijekovi se istražuju za terapiju psećeg karcinoma prijelaznih stanica, u nadi da će imati širi sigurnosni raspon, a istovremeno pružati poboljšanu učinkovitost. Točan mehanizam djelovanja piroksikama nije posve jasan, ali može se odnositi i na antiangiogenezu i na učinke na COX-2 (koji je prekomjerno izražen u slučajevima psećeg karcinoma prijelaznih stanica). Nedavni radovi pokazuju da se pojačana ekspresija COX-1 također može pojaviti kod oboljelih pasa. Od uzoraka koji su procijenjeni imunohistokemijom u jednoj studiji, njih 39% pokazalo je povećanu ekspresiju COX-1, što pomaže objasniti razlike u

kliničkom odgovoru oboljelih pasa na različite nesteroidne protuupalne lijekove (HENRY, 2012.).

Prilikom upotrebe piroksikama potencijalne nuspojave uključuju gastrointestinalne ulceracije te štetno djelovanje na bubrege. Misoprostol i antacidi mogu se koristiti istodobno s piroksikamom kako bi se spriječila pojava gastrointestinalnih ulceracija, a preporučuje se i redovito praćenje funkcije bubrega (LEGENDRE, 2013.).

Iako većina studija NSPUL-a za liječenje psećeg TCC-a stavlja na prvo mjesto piroksikam, postoji interes za korištenje selektivnijeg COX-2 lijeka u nadi da će smanjiti nuspojave. Drugi lijek izbora je derakoksib, koji je korišten kao lijek u 26 pasa u dozi od 3 mg/kg/dan. Reakcija tumora na lijek procijenjena je u 24 pasa, od kojih je 17% imalo je parcijalnu remisiju, u 71% bolesti je stabilizirana, a 13% pasa imalo je progresivan oblik bolesti. Prosječno vrijeme preživljavanja bilo je 323 dana. Neki autori istraživali su djelovanje firokoksiba, no podaci o učinkovitosti nisu objavljeni. Do danas piroksikam se smatra lijekom koji će najvjerojatnije izazvati remisiju, dok COX-2 selektivni lijekovi imaju bolji utjecaj na smanjenje toksičnosti za bubrege i gastrointestinalni trakt (HENRY, 2007.).

Kemoterapija

Razni kemoterapijski agensi podvrgnuti su procijeni učinka na stanice karcinoma prijelaznog epitela, bilo kao pojedinačni agensi ili u kombinaciji s drugim kemoterapijskim lijekovima ili NSPUL-ovima. U tijeku su istraživanja dvaju novih protokola, kombinacija mitoksantrona i karprofena, te novog selektivnog COX-2 inhibitora u kombinaciji s cisplatinom. Ova se opcija često koristi za liječenje tumora mokraćnog mjehura, samostalno ili u kombinaciji s piroksikamom. Osim cisplatina, najčešće korišteni lijekovi bili su doksorubicin i karboplatin (HENRY, 2007.). U jednoj studiji, cisplatin je davan u kombinaciji s piroksikamom, ali s obzirom na značajnu gastrointestinalnu i bubrežnu toksičnost, ta se kombinacija ne preporuča. Unatoč sličnosti karboplatina i cisplatina, karboplatin nema nužno učinak na neoplastične stanice. Kao pojedinačni lijek, pokazalo se da mitoksantron ima ograničeno djelovanje, no u kombinaciji s piroksikamom učinak mu je pojačan. Kada se kombinira s piroksikamom, stopa odgovora je 35 % , s prosječnim vremenom preživljavanja od 12 mjeseci (HENRY, 2012.). Mitoksantron se daje

intravenski jednom svaka tri tjedna. Potencijalne nuspojave uključuju gastrointestinalne ulceracije i supresiju koštane srži, iako su ozbiljne nuspojave rijetke. Mitoksantron je dostupan u generičkom obliku. Objektivna procjena u mokraćnom mjehuru je otežana s obzirom na to da veličina i oblik tumora utječu na količinu urina u mokraćnom mjehuru. U idealnom slučaju, mjehur treba napuniti s istom količinom fiziološke otopine prije svakog ultrazvuka radi točne usporedbe. Liječenje se nastavlja u slučaju da jedinka pokazuje adekvatni odgovor na liječenje (CRONIN, 2008.).

Nadalje, vinblastin je izabran kao lijek za liječenje histološki potvrđenih slučajeva karcinoma prijelaznih stanica mokraćnog mjehura. Pri dozi 3 mg/m² i.v. primjenjivanoj jednom u 2 tjedna došlo je do progresije tumora ili neprihvatljivih toksikoza kod 28 pasa, 10 je imalo parcijalnu remisiju, a kod 14 se bolest stabilizirala. 36% - tna stopa odgovora usporediva je s onom koja je dobivena za mitoksantron i piroksikam. Prosječno vrijeme preživljavanja od prvog tretmana vinblastinom do uginuća bilo je 122 dana, a od izvorne dijagnoze do uginuća prošlo je 299 dana. Iako je stopa preživljavanja niža nego kod terapije s cisplatinom ili mitoksantronom, ovaj lijek nudi razumnu alternativu u liječenju karcinoma prijelaznog epitela u pasa (HENRY, 2012.)

Antibiotici

Gemcitabin je antitumorski antibiotik s obećavajućom djelotvornošću protiv ljudskih urotelijalnih tumora. Iako dosad nije u velikoj mjeri istraživana primjena u veterinarskoj onkologiji, gemcitabin koji je infuzijom davan tijekom manje od 60 minuta jednom tjedno u dozi od 800 mg/m² i.v. izaziva odgovarajuću reakciju kod pasa. U nastojanju da se utvrdi toksičnost i potencijal za citotoksičnost protiv psećeg karcinoma prijelaznog epitela, provedeno je kliničko ispitivanje koje uključuje 38 pasa s ovom neoplazijom mokraćnog mjehura. Gemcitabin (800 mg/m² i.v., primjenjivan jednom u tjedan dana, apliciran tijekom 30 do 60 minuta) i kombinirana terapija piroksikamom osigurala je ukupnu stopu odgovora od 27%. Nije zabilježena nefrotoksičnost, no u 26 od 38 pasa pojavili su se gastrointestinalni simptomi, prvenstveno povraćanje unutar 24 do 36 sati. Prosječno vrijeme preživljavanja bilo je 230 dana od početka terapije. Autori su zaključili da ovaj protokol može biti razumna alternativa za pacijente kod kojih je spriječeno korištenje više nefrotoksičnih lijekova (HENRY, 2012.).

RADIJACIJSKA TERAPIJA

Nekoliko je studija istraživalo je ulogu terapije zračenjem u liječenju neoplazija mokraćnog mjehura i uretre, no nisu rezultirali povećanom stopom preživljavanja. Rane studije uključivale su upotrebu velikih doza intraoperativne radijacijske terapije. Intraoperativno zračenje inicijalno je prijavljeno kao opcija liječenja tumora pasa još 1980. godine. Međutim, zbog osoblja koji mora biti sposobno koordinirati operaciju i zračenje pod jednom anestezijom, ovakav je pothvat tehnički vrlo zahtjevan. U nekoliko objavljenih izvješća, vanjsko zračenje i kemoterapija zajedno su omogućili simptomatsko poboljšanje koje je superiorno od onog postignuto samom kemoterapijom. Lokalni recidivi još uvijek predstavljaju glavni problem, a zabilježeni su i fibroza mokraćnog mjehura i hidronefroza, koje su nastale sekundarno zbog ureteralne fibroze. Korištenje višestrukih doza radioterapije potencijalno bi moglo spriječiti ove nuspojave međutim, u istraživanjima nije dovelo do značajnijeg napretka u preživljavanju (HENRY, 2007).

FOTODINAMIČKA TERAPIJA

Ova metoda se istražuje kao terapijska alternativa za pse koji boluju od karcinoma prijelaznih stanica mokraćnog mjehura. U fotodinamičkoj terapiji lokalno ili sustavno se primjenjuje fotosenzibilizator, a zatim se aktivira na tumorskom mjestu s laserskom svjetlošću odgovarajuće valne duljine. Jedan od kemijskih spojeva koji se istražuje u tu svrhu na Sveučilištu Purdue je aminolevulinska kiselina (ALA), koja ima fotoaktivni metabolit, protoporfirin 9. Probne studije pokazale su simptomatsko olakšanje u pet pasa, u trajanju od 4 do 34 tjedna. Jedna od prednosti s fotodinamičkom terapijom jest mogućnost ponovne primjene bez povećanja rizika nuspojava, no nedostatak je da postoji samo nekoliko institucija koje imaju mogućnost pružanja ove vrste liječenja. Daljnja istraživanja potrebna su za utvrđivanje idealnih kriterija za odabir pacijenta za ovu mogućnost liječenja (CRONIN, 2008.).

PALIJATIVNO LIJEČENJE

Palijativna skrb uključuje korištenje antibiotika za liječenje istovremenih infekcija urinarnog trakta, kao i primjenu analgetika. Nadalje, palijativna terapija zračenjem, koja uključuje upotrebu nekoliko velikih doza radioterapije, može pružiti privremeno olakšanje kod uretralne opstrukcije, iako je očekivano vrijeme odgovora od dva do četiri mjeseca. Kirurško postavljanje cistostomijskih katetera može se uzeti u obzir kod pasa koji imaju uretralnu opstrukciju ,a potencijalne komplikacije uključuju infekcije i curenje urina. Nedavna studija procijenila je da postavljane uretralnih stentova rješenje za uretralnu opstrukciju (WEISS, 2006).

Postavljanje stentova je minimalno invazivno i provodi se korištenjem interventnih radioloških tehnika. Opstrukcija je uspješno liječena u svih 12 pasa, iako je njihov životni vijek bio kraći (CRONIN, 2008.).

ZAKLJUČAK

U proteklom desetljeću znanost i struka napredovale su u liječenju i prepoznavanju važnosti rane dijagnostike karcinoma prijelaznog epitela mokraćnog mjehura. Napredak u prevenciji temelji se na razumijevanju okolišnih i genetskih faktora rizika te razvijanje strategija za izbjegavanje tih čimbenika. Studije pasmina s visokim rizikom za nastanak neoplazije mokraćnog mjehura mogu pomoći pri identificiranju genetskih čimbenika važnih za iniciranje i razvoj tumora mokraćnog mjehura. Određeni nesteroidni protuupalni lijekovi posjeduju antitumorsko djelovanje u liječenju karcinoma prijelaznog epitela, te su važni za daljnja istraživanja kombinacije nesteroidnih protuupalnih lijekova i kemoterapije u liječenju karcinoma prijelaznog epitela. Postoje mnoge opcije kirurške obrade mjehura, prostate i uretre, ali zbog malog broja slučajeva i nedostupnosti podataka nije moguće donijeti konkretne rezultate u smislu učinkovitosti i preživljavanja. Dosadašnje iskustvo s potpunom ili parcijalnom cistektomijom je dobro u smislu kliničkih rezultata, ali većina pacijenata ugiba zbog nastalih metastaza. već je potrebna bolja kombinacija terapije. Uznapredovali stadij karcinoma ne smije se smatrati razlogom za prestankom liječenja. Druge metode za ublažavanje bolesti kao što su zračenje i fotodinamička terapija mogu poboljšati kvalitetu života u pasa u kojih je dijagnosticiran karcinom prijelaznog epitela. Preostali izazovi uključuju kako otkriti bolest ranije i kako najbolje ograničiti da se nuspojave izazvane određenom terapijom svedu na najmanju moguću mjeru. Također, razvoj onkoloških istraživanja važan je za razvoj adekvatne terapije za liječenje nastalih metastaza.

LITERATURA

1. ALLSTADT, S. D. , N.D LEE, J. L. SCRUGGSS, J. BERNARD , S. HECHT (2014.) : “Clinical Rounds: Transitional cell carcinoma.” <http://veterinarymedicine.dvm360.com/clinical-rounds-transitional-cell-carcinoma> Pristup 14.prosinac 2017.
2. BOSTON, S., A. SINGH : Total cystectomy for treatment of transitional cell carcinoma of the urethra and bladder trigone in a dog. Vet Surg. 2014 Mar, 43 (3) : 294-300
3. CERF, D.J., E.C.LINDQUIST : Palliative ultrasound-guided endoscopic diode laser ablation of transitional cell carcinomas of the lower urinary tract in dogs. J Am Vet Med Assoc. 2012. 240 (1) : 51-60.
4. CRONIN, K. L. (2008.) : „Diagnosis, Treatment of Transitional Tell Carcinoma (TCC) in dogs“.<http://veterinarynews.dvm360.com/diagnosis-treatment-transitional-cell-carcinoma-tcc-dogs> Pristup 14.prosinac 2017.
5. GILSON, S. D., E. A. STONE: Surgically induced tumor seeding in eight dogs and two cats. J Am Vet Med Assoc. 1990 Jun 1; 196 (11): 1811-5
6. GREENE, S.N., M.D. LUCROY, C.B. GREENBERG: Evaluation of cisplatin administered with piroxicam in dogs with transitional cell carcinoma of the urinary bladder. J Am Vet Med Assoc. 2007. (231) : 1056-60
7. HENRY, C.J.: Bladder and Urethral Tumors In: Small Animal Oncology. (Editors: Henry, C.J.; Higginbotham, M.L.). St. Louis Elsevier. 2009. 290-295
8. HENRY, C. J. : Canine bladder cancer – old options with a new twist. Proceedings of the Southern European Veterinary Conference & Congreso Nacional AVEPA 2012, Barcelona, Spain.
9. HENRY, C.J., D.L. McCAW, S.E. TURNQUIST: Clinical evaluation of mitoxantrone and piroxicam in a canine model of human invasive urinary bladder cancer. Clinical Cancer Research. 2003. (9) : 906-11
10. HENRY, C.J.: Management of Transitional Cell Carcinoma. Vet Clinics of North America Small Anim Practice. 2003. (33) : 597-613

11. HENRY, C. J. : Transitional cell carcinoma. Proceedings of the WSAVA Congress 2007, Sydney, Australia.
12. KNAPP, D.W., N.W. GLICKMAN, W.R. WIDMER : Cisplatin versus cisplatin combined with piroxicam in canine model of human invasive bladder cancer. Cancer Chemotherapy & Pharmacology. 2000. (46) : 221-6.
13. LEGENDRE, A. M.(2013.) : „Diagnosis and Treatment of Bladder Tumors“. <https://pdfs.semanticscholar.org/1e77/47017154595e248c36f3e9ceecf747ce456a.pdf>
Pristup 14.prosinac 2017
14. McGAVIN, M.D. , J.F. ZACHARY, (2008.) : Bolesti donjeg urinarnog sustava. U: Specijalna veterinarska patologija, prema četvrtom američkom izdanju. (Urednik: Grabarević, Ž.). Stanek, Varaždin. 380-390
15. MUTSAERS, A. J. , W. R. WIDMER, D. W. KNAPP : Canine transitional cell carcinoma. J Vet Intern Med. 2003. 17:136-144
16. ROMANELLI, G.: Lower urinary tract cancer: maximally invasive therapies. Proceedings of the European College of Veterinary Surgeons Annual Scientific Meeting, ECVS 2016, Lisbon, Portugal.
17. SAULNIER- TROFF, F.G., V. BUSONI, A. HAMAIDE : A Technique for Resection of Invasive Tumors Involving the Trigonus Area of the Bladder in Dogs: Preliminary Results in Two Dogs. Veterinary Surgery. 2008. (37) : 427-437
18. STONE, E.A., S. J. WITHROW, R. L. PAGE, P. D. SCHWARZ, S. L. WHEELER: Ureterocolonic Anastomosis in Ten Dogs with Transitional Cell Carcinoma. Vet Surg. 1988 May-Jun; 17 (3): 147 – 53
19. WEISSE, C., A. BERENT, K. TODDT: Evaluation of palliative stenting for the management of malignant urethral obstructions in dogs. J Am Vet Med Assoc. 2006. 229 (2) : 226-34

SAŽETAK

Maligni tumori donjeg urinarnog trakta najčešće su u mokraćnom mjehuru te uključuju karcinom prijelaznih stanica, karcinom pločastih stanica, adenokarcinom, lejomiosarkom, fibrosarkom, hemangiosarkom i rabdomiosarkom. Čimbenici rizika koji su povezani s karcinomom mokraćnog mjehura uključuju topične insekticide, izlaganje močvarama koje su zaprašivane kemikalijama protiv komaraca, okolinu s jakom industrijskom aktivnošću, pretilost, ženski spol i pasminu. Klinička slika gotovo u potpunosti odgovara kliničkoj slici kroničnog cistitisa i mokraćnih kamenaca, što otežava pravovremenu dijagnozu. Tumori donjeg urinarnog trakta ispunjavaju prostor i često uzrokuju ulceracije sluznice, što se klinički manifestira disurijom, hematurijom i opstrukcijom. Bolest najčešće zahvaća područje trigonuma u mokraćnom mjehuru. Dijagnostika karcinoma prijelaznih stanica uz anamnezu i opći klinički pregled obuhvaća rentgensko snimanje, ultrazvuk, urinoanalizu, patohistološku i citološku pretragu uzorka, laboratorijske pretrage krvi, kompjuterizirana tomografija (CT) i magnetsku rezonanciju (MRI). Liječenje karcinoma prijelaznih stanica mokraćnog mjehura najčešće se provodi kirurškim putem, a od ostalih metoda koriste se nesteroidni protuupalni lijekovi, kemoterapeutici, radijacijska te fotodinamička terapija. Za pacijente koji su liječeni samo operacijama vrijeme preživljavanja je u prosjeku godina dana, iako upotpunjavanje terapije s lijekovima poput piroksikama i mitoksantrona može poboljšati preživljavanje. U proteklom desetljeću znanost i struka napredovale su u liječenju i prepoznavanju važnosti rane dijagnostike karcinoma prijelaznog epitela mokraćnog mjehura.

Ključne riječi: karcinom prijelaznog epitela, onkologija, čimbenici rizika

SUMMARY

DIAGNOSIS AND TREATMENT OF CANINE URINARY BLADDER TUMORS

Malignant tumors of the lower urinary tract include transitional cell carcinoma, ma, fibrosarcoma squamous cell carcinoma hemangiosarcoma and rhabdomyosarcoma. Risk factors associated with bladder cancer include topical pesticides, living near marshes, environments with strong industrial activity, overweight dogs, female dogs and breed. The clinical signs are almost entirely consistent with the clinical signs of chronic cystitis and urinary stones, making it difficult for timely diagnosis. Tumors of the lower urinary tract fill the area and often cause the ulceration of mucous membrane, which is clinically manifested by dysuria, hematuria and obstruction. The disease most often affects the trigonum area in the urinary bladder. Diagnosis of transitional cell carcinoma along with anamnesis and general clinical examination include x-rays, ultrasound, urine analysis, pathohistological and cytological examination of the sample, laboratory blood tests, computerized tomography (CT) and magnetic resonance imaging (MRI). Treatment of transitional cell carcinomas is most commonly performed with operation, and other methods include nonsteroidal anti-inflammatory drugs, chemotherapy, radiation and photodynamic therapy. For patients treated only with operation, survival time has been around a year, though a combination of drug therapy such as piroxicam and mitoxantrone can improve survival time. Over the past decade, science has been advancing in the treatment and recognition of the importance of early diagnosis of transitional cell carcinoma.

Keywords: transitional cell carcinoma, oncology, risk factor

ŽIVOTOPIS

Rođena sam 14. studenog 1991.godine u Zagrebu. U razdoblju od 1998. - 2006. godine pohađala sam Osnovnu školu Jordanovac, nakon čega sam upisala opću Gornjogradsku gimnaziju. Veterinarski fakultet u Zagrebu upisala sam 2010. godine, gdje sam 2016. godine postala absolvent. Počela sam volontirati u praksi u privatnim ambulantama 2013. godine, što se nastavilo sve do kraja studija.