

Poremećaji funkcije nadbubrežne žlijezde pasa i mačaka

Pater, Pietro Rudolph

Master's thesis / Diplomski rad

2016

Degree Grantor / Ustanova koja je dodijelila akademski / stručni stupanj: **University of Zagreb, Faculty of Veterinary Medicine / Sveučilište u Zagrebu, Veterinarski fakultet**

Permanent link / Trajna poveznica: <https://um.nsk.hr/um:nbn:hr:178:659115>

Rights / Prava: [In copyright](#) / [Zaštićeno autorskim pravom.](#)

Download date / Datum preuzimanja: **2024-10-04**



Repository / Repozitorij:

[Repository of Faculty of Veterinary Medicine -
Repository of PHD, master's thesis](#)



SVEUČILIŠTE U ZAGREBU
VETERINARSKI FAKULTET

Pietro Rudolph Pater

Poremećaji funkcije nadbubrežne žlijezde pasa i mačaka

DIPLOMSKI RAD

Zagreb, 2016.

Diplomski rad izrađen je u Zavodu za patološku fiziologiju Veterinarskog
fakulteta Sveučilišta u Zagrebu

Predstojnica Zavoda za patološku fiziologiju: prof. dr. sc. Nina Poljičak Milas

Mentorica rada:

doc. dr. sc. Romana Turk

Članovi povjerenstva za izradu diplomskog rada:

1. izv. prof. dr. sc. Mirna Robić
2. doc. dr. sc. Romana Turk
3. doc. dr. sc. Maja Belić
4. prof. dr. sc. Nina Poljičak Milas (zamjena)

Zahvaljujem se svojoj mentorici doc. dr. sc. Romani Turk na iskazanom povjerenju i pruženoj pomoći pri izradi ovog diplomskog rada.

Hvala svim mojim prijateljima na zajedničkim uspomenama koje smo stekli.

Veliko hvala mojim roditeljima Igei i Rudolfu na ljubavi koju mi pružaju kroz život.

Pietro

SADRŽAJ

1. UVOD.....	1
2. GRAĐA I FUNKCIJA NADBUBREŽNE ŽLIJEZDE.....	2
3. POREMEĆAJI LUČENJA HORMONA NADBUBREŽNE ŽLIJEZDE.....	6
3.1. Hipoadrenokorticism (Addisonova bolest).....	6
3.2. Hiperadrenokorticism (Cushingova bolest).....	10
3.3. Hipoaldosteronizam.....	18
3.4. Hiperaldosteronizam.....	19
4. PATOLOŠKI PROCESI U NADBUBREŽNOJ ŽLIJEZDI.....	22
4.1. Kongenitalna adrenalna hiperplazija.....	22
4.2. Adrenokortikalna krvarenja.....	23
4.3. Adrenalitis.....	23
5. TUMORI NADBUBREŽNE ŽLIJEZDE.....	24
5.1. Kortikalni adenom i karcinom.....	24
5.2. Feokromocitom.....	25
6. ZAKLJUČCI.....	29
7. SAŽETAK.....	31
8. SUMMARY.....	32
9. LITERATURA.....	33
10. ŽIVOTOPIS.....	39

1. UVOD

Nadbubrežne žlijezde imaju iznimno važnu ulogu u održavanju hormonske ravnoteže i homeostaze. Pozitivnom i negativnom povratnom spregom preko osovine hipotalmus-hipofiza-nadbubrežna žlijezda regulira se lučenje hormona nadbubrežne žlijezde. Poremetnja u radu bilo koje žlijezde koja je dio te osovine dovodi do hormonskog disbalansa koji pokreće kaskadu drugih metaboličkih poremećaja u tijelu, koji za posljedicu mogu imati širok raspon kliničkih znakova.

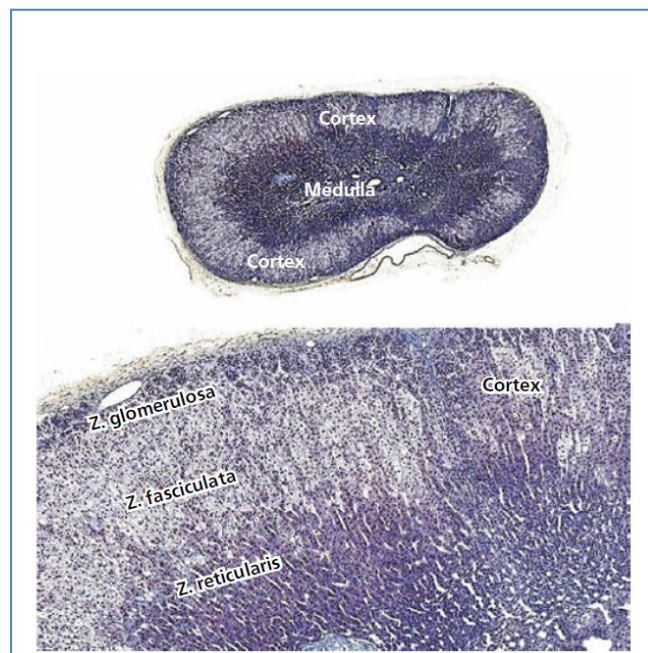
Poremećaji u funkciji nadbubrežne žlijezde mogu se očitovati kao hiperfunkcija ili hipofunkcija nadbubrežne žlijezde. Cushingov sindrom i hiperaldosteronizam nastaju zbog hiperfunkcije nadbubrežne žlijezde, dok hipofunkcija nadbubrežne žlijezde uzrokuje Addisonovu bolest. Izuzetno je važno precizno postaviti dijagnozu kako bi ako je moguće, uklonili uzrok poremećaja funkcije nadbubrežne žlijezde. Poremećaji funkcije nadbubrežne žlijezde pripadaju jednim od najčešćih endokrinoloških poremećaja u pasa i mačaka, stoga je važno na vrijeme prepoznati i pravilno liječiti životinje koje imaju premećenu funkciju nadbubrežne žlijezde. U većini slučajeva pri pravodobnom liječenju prognoza je povoljna.

Cilj ovoga diplomskog rada je opisati poremećaje funkcije nadbubrežne žlijezde odnosno etiologiju, kliničku sliku, dijagnostiku, liječenje i prognozu bolesti koje nastaju kao posljedica poremećene sekrecije hormona nadbubrežne žlijezde.

2. GRAĐA I FUNKCIJA NADBUBREŽNE ŽLIJEZDE

Nadbubrežne žlijezde (lat. *Glandulae suprarenales*) su maleni organi, smješteni retroperitonealno u trbušnoj šupljini. Lijeve nadbubrežne žlijezde nalazi se kranio-medialno u odnosu na lijevi bubreg, ventrolateralno od aorte između početka mezenterične i lijeve bubrežne arterije. Desna nadbubrežna arterija nalazi se kranio-medialno od hilusa desnog bubrega, dorzalno do dorzolateralno od *vene cave caudalis* i kranijalno od desne bubrežne arterije i kranijalne mezenterične arterije. Kao produkt osovine hipotalamus-hipofiza-nadbubrežna žlijezda, hormoni nadbubrežne žlijezde glavni su modifikatori organizma koji omogućuju da se tijelo nosi sa stresom. Nadbubrežna žlijezda sastoji se od kore i srži koje sintetiziraju različite hormone i potječu od različitog embrionalnog tkiva.

Kora nadbubrežne žlijezde (lat. *cortex glandulae suprarenales*) potječe od stanica celomičnog epitela koji je mezodermalnog porijekla, a srž nadbubrežne žlijezde (lat. *medulla glandulae suprarenales*) od ektoderma neuralnog grebena. Odnos kore i srži u zdravih pasa je 2:1, a na kori se mikroskopski i funkcionalno razlikuju tri sloja ili zone (REECE, 2015.).



Slika 1. Histološki prikaz nadbubrežne žlijezde

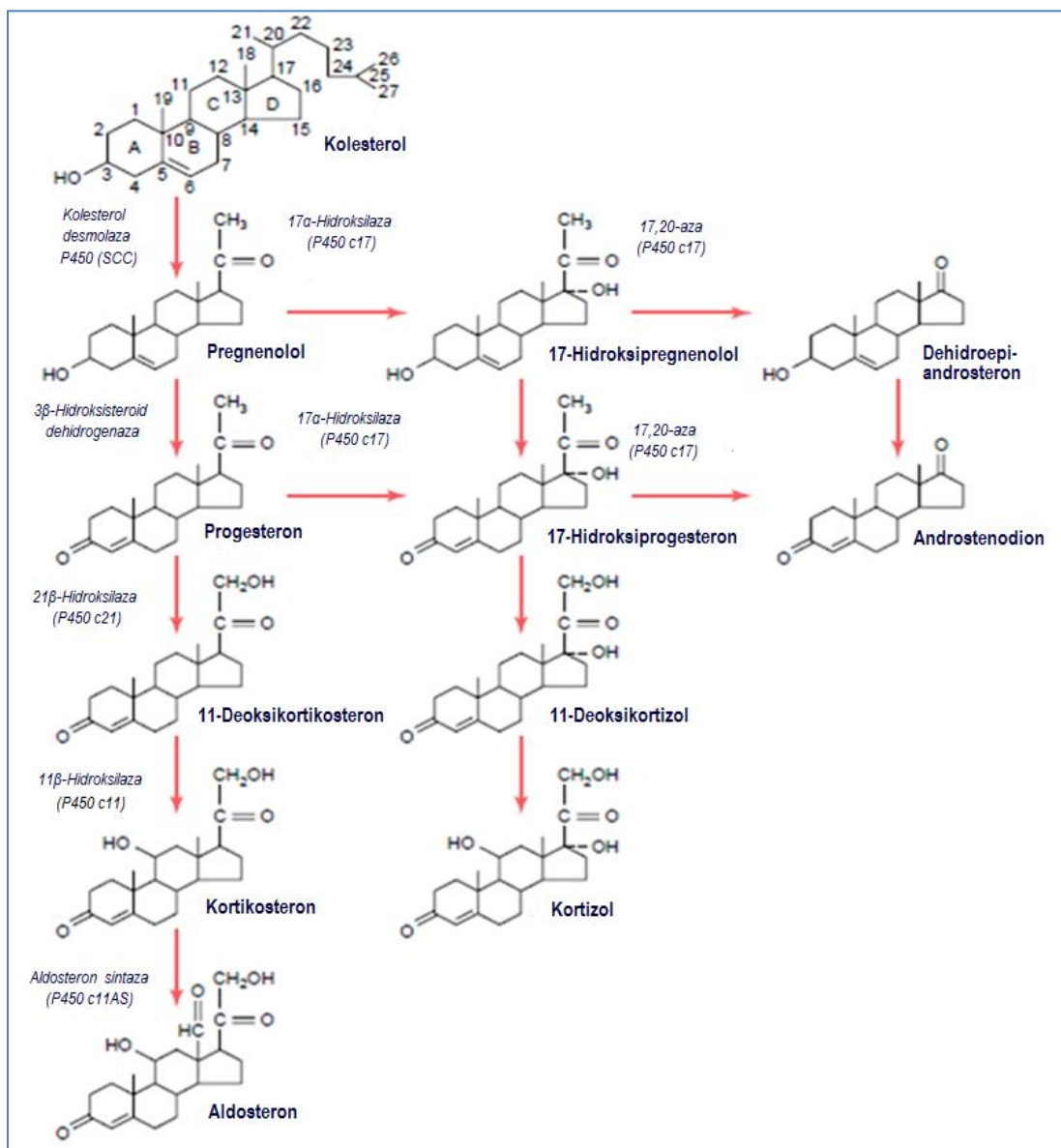
(Izvor: Dukes' physiology of domestic animals, 2015.)

Zona glomerulosa je tanki vanjski sloj kore koji je vezan za kapsulu, a njene prizmatične stanice sintetiziraju **mineralokortikoide**. Mineralokortikoidi imaju ulogu u regulaciji elektrolita izvanstanične tekućine, osobito natrija i kalija. Najpotentniji mineralokortikoid je aldosteron koji je zaslužan za 90% cijeloukupne mineralokortikoidne aktivnosti. Pri smanjenoj perfuziji bubrega, jukstaglomerularni aparat izlučuje renin, renin utječe na pretvorbu angiotenzinogena u angiotenzin I koji se u plućima transformira u angiotenzin II. Angiotenzin II djeluje kao snažni vazokonstriktor, a kada krvotokom stigne do zone glomerulose stimulira stanice na tvorbu **aldosterona**. Povišena koncentracija kalija ili snižena koncentracija natrija u ekstracelularnoj tekućini također stimuliraju sintezu aldosterona. Aldosteron povećava tubularnu reapsorbciju natrija i sekreciju kalija u bubrezima, slinskim žlijezdama i žlijezdama znojnicama regulirajući tako krvni tlak, a djeluje i na absorpciju natrija u crijevima, naročito kolonu (REECE, 2105.).

Zona fasciculata je srednji i najširi sloj koji čini 80% kore nadbubrežne žlijezde i čije stanice sintetiziraju **glukokortikosteroide**. Glukokortikoidi se sintetiziraju na podražaj ACTH iz adenohipofize koja je pod nadzorom CRH iz hipotalamusa. Kada je u krvi postignuta visoka koncentracija kortizola negativnom povratnom spregom smanjuje se izlučivanje ACTH iz adenohipofize odnosno CRH iz hipotalamusa. **Kortizol** je najznačajniji glukokortikoid kod čovjeka i domaćih životinja. Uloga kortizola je da povisuje koncentraciju glukoze u krvi povećanjem glukoneogeneze i smanjenjem utroška glukoze većine stanica. Djeluje i protuupalno, a pri dugotrajnom lučenju ima imunosupresivan učinak. Kortizol iskazuje i mineralokortikoidnu aktivnost u manjem obimu. Oko 90-95% kortizola vezano je za proteine u plazmi, većinom za kortizol vezajući globulin – transkortin, a djelomično i za albumine.

Najdublji sloj kore nadbubrežne žlijezde čini zona retikularis, a njene stanice sintetiziraju **androgene** i manje količine **estrogena** i **glukokortikoida** (GUYTON i HALL, 2006.). Adrenokortikosteroidni hormoni metaboliziraju se uglavnom u jetri konjugacijom sa glukuronskom kiselinom i sulfatima u manjoj mjeri. Kortikosteroidni hormoni nisu uskladišteni unutar stanica nadbubrežne žlijezde nego se na odgovarajući podražaj sintetiziraju iz kolesterola. Kolesterol se sintetizira iz acetata najviše u jetri, a do ciljnih stanica se prenosi pomoću lipoproteina niske gustoće (LDL). ACTH povećava broj receptora za LDL na kortikotropnim stanicama i povećava aktivnost enzima koji oslobađaju kolesterol iz LDL-a. Nakon što kolesterol uđe u stanicu procesi sinteze hormona nadbubrežne žlijezde zbivaju se dijelom u mitohondriju, a dijelom u endoplazmatskom retikulumu.

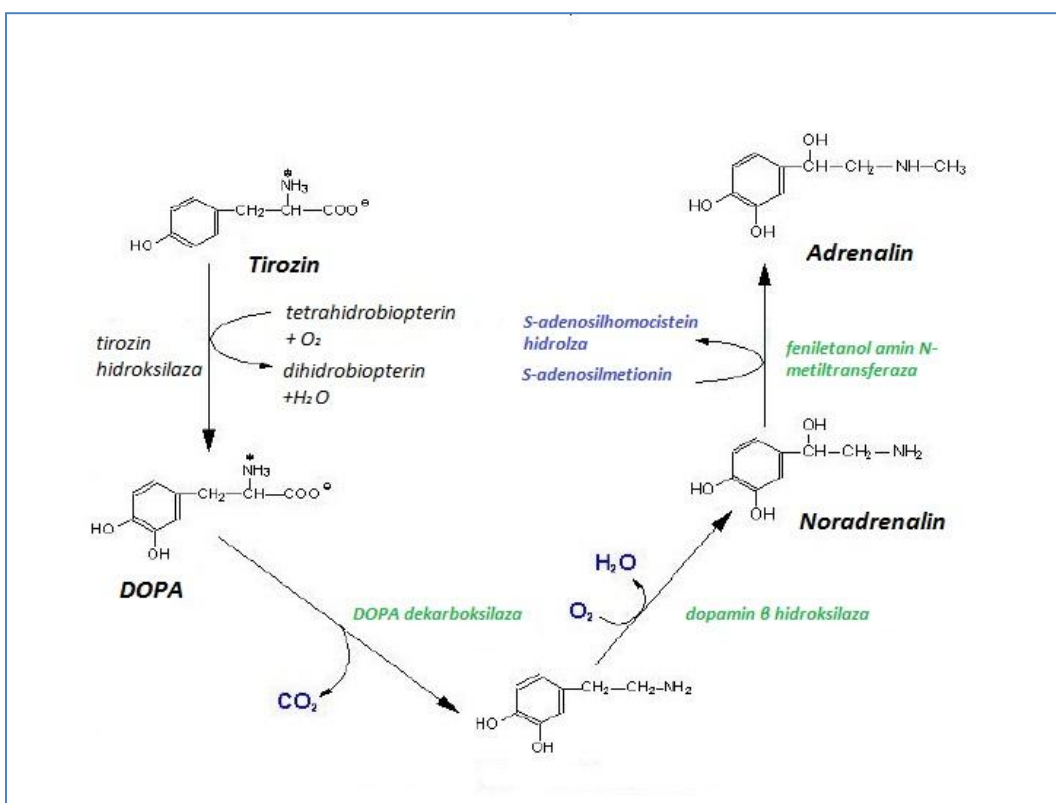
Prvi korak sinteze jednak je za sve adrenokortikosteroidne hormone. Najprije dolazi do odvajanja bočnog lanca kolesterola djelovanjem enzima kolesterol desmolaze i nastaje pregnenolon. Taj korak reguliran je lučenjem ACTH iz adenohipofize na podražaj kortikotropin otpuštajućeg hormona (CRH) iz hipotalamusa. U svakoj zoni kore nadbubrežne žlijezde odvijaju se različite hidroksilacijske reakcije pregnenolola koje rezultiraju tvorbom različitih hormona (shema 1).



Shema 1. Sinteza adrenokortikotropnih hormona

(Izvor: Textbook of medical physiology, 2006.)

Srž nadbubrežne žlijezde građena je od kromafinskih stanica koje izlučuju **adrenalin**, **noradrenalin** i manje količine **dopamina**. Kromafinske stanice su modificirani postganglijski neuroni koji su izgubili svoje aksone i dendirite, a luče katekolamine na podražaj simpatičkog živčanog sustava kao odgovora na stres. Katekolamini su produkti hidroksilacije aminokiseline tirozina (shema 2). Nakon što dospiju u krvotok vežu se na adrenergične receptore u ciljnim tkivima gdje ispoljavaju svoj učinak. Većina ciljnih tkiva su simpatički inervirana pa se na podražaj sa živčanih završetaka otpušta adrenalin koji se u ulozi neurotransmitora veže na androgene receptore ispoljavajući jednaki učinak kao da je u ulozi hormona. Tijekom stresnog odgovora, odgovora katekolamini vežući se na α -adrenergične receptore većine visceralnih organa uzrokuju konstrikciju arteriola glatkog mišićja povisujući krvni tlak i preusmjeravajući krv u mišiće. Osim mišićnog sustava katekolamini ubrzavaju rad srca i pluća, te djeluju na metabolizam stimulirajući glikogenolizu i lipolizu pripremajući organizam na pojačani fizički napor potreban za preživljavanje (REECE, 2015.).



Shema 2. Sinteza katekolamina (Izvor: www.smarternootopics.com)

3. POREMEĆAJI LUČENJA HORMONA NADBUBREŽNE ŽLIJEZDE

3.1. Hipoadrenokorticism (Addisonova bolest)

Hipoadrenokorticism tj. Addisonova bolest je sindrom uzrokovan promjenama koje najčešće zahvaćaju koru obje nadbubrežne žlijezde. Psi u odnosu na mačke, puno češće obolijevaju od Addisonove bolesti. Ukoliko se izgubi funkcija 85-90% stanica kore nadbubrežne žlijezde pojaviti će se klinički znakovi smanjenog lučenja glukokortikoida i mineralokortikoida (primarno zatajenje kore nadbubrežne žlijezde). Abnormalnosti u osovini hipotalamus-hipofiza mogu rezultirati smanjenom sekrecijom adrenokortikotropnog hormona (ACTH). Smanjeno izlučivanje ACTH uzrokovat će atrofiju kore tj. zone glomerulose i time onesposobiti lučenje glukokortikosteroida Taj poremećaj predstavlja sekundarno zatajenje kore nadbubrežne žlijezde, rjeđe se javlja nego primarno zatajenje kore nadbubrežne žlijezde.

Primarno zatajenje kore nadbubrežne žlijezde nastaje zbog imunološki posredovane (autoimune) bolesti, a psima sa zatajenjem kore nadbubrežne žlijezde najčešće se dodjeljuje dijagnoza idiopatske insuficijencije nadbubrežne žlijezde. Razlog tome je činjenica da se uzrok bolesti rijetko pronalazi. Incidencija je najveća u kuja mlađe do srednje dobi. Histološki uzorak nadbubrežne žlijezde u akutnoj fazi bolesti difuzno je infiltriran makrofazima, limfocitima i plazma stanicama, a kasnije koru zamjenjuje fibrozno tkivo (FINDLING i sur., 1997.). Rjeđi oblici Addisonove bolesti uključuju destrukciju kore granulomatoznim bolestima poput histoplazmoze i blastomikoze, traume, metastaze tumora u nadbubrežnu žlijezdu, amiloidoza i jatrogeno (kirurško odstranjenje nadbubrežnih žlijezda, nagli prestanak terapije glukokortikoidima ili predoziranje lijekovima s adrenokortikolitičnim djelovanjem).

Sekundarno zatajenje kore nadbubrežne žlijezde nastaje ukoliko je poremećeno lučenje kortikotropin otpuštajućeg hormona (CRH) u hipotalamusu. Oštećenja hipotalamusa i hipofize rezultirat će nedovoljnim lučenjem ACTH i CRH. Češći uzroci sekundarnog zatajenja kore nadbubrežne žlijezde su tumori, rijede traume i upale (VELARDO i sur., 1992.; THODU i sur., 1995.).

Uzrok može biti jatrogeni kod mačaka i pasa koji su kronično izloženi egzogenim kortikosteroidima u količinama dovoljnim da suprimiraju osovinu hipotalamus-hipofiza, pa su u mogućnosti razviti sekundarnu atrofiju nadbubrežne žlijezde. Inhibicija lučenja hormona

nadbubrežne žlijezde se pojavljuje nekoliko dana nakon aplikacije inhibirajuće doze ACTH koja suprimira izlučivanje kortikosteroida, premda je sama supresivnost varijabilna među jedinkama.

Klinički znakovi hipoadrenokorticismusa variraju između akutnog kolapsa sa generalno slabom perfuzijom do seta nejasnih, nespecifičnih znakova. Kasniji znakovi često upućuju da životinji nije dobro, ali nisu dovoljno specifični za određeni organ ili organski sustav. Pacijenti koji pate od akutnog kolapsa uobičajeno pokazuju znakove hipovolemije i dehidracije zajedno s povraćanjem, proljevom i hipotermijom, neki mogu patiti od jakog gastrointestinalnog krvarenja s posljedičnom melenom i povremenom hematemezom. Često, životinje pate od bradikardije, nestabilne su i predstavljaju hitne slučajeve koji, barem u početku, zahtjevaju stabilizaciju s parenteralnom tekućinskom terapijom. Većina pacijenata sa primarnim hipoadrenokorticismom imaju nespecifične znakove kao što su letargija, slabost, depresija, inapetencija, povraćanje, proljev, polidipsija i poliurija.

Sumnja na hipoadrenokorticismus će se povećati ukoliko su klinički simptomi prisutni, te ako hematološkom pretragom utvrdimo limfocitozu i/ili eozinofiliju, ili ako nema pojave stresnog leukograma. Kroničnu Addisonovu bolest često prati neregenerativna anemija (PETERSON i sur., 1996). Najkonzistentnije biokemijske abnormalnosti su azotemija, hiponatrijemija, hiperkalemija, hipokloremija i rijede, hipoglikemija i hiperkalcemija. Hipoproteinemija može biti posljedica gastrointestinalnog krvarenja. Od elektrolitskih abnormalnosti vidljive je hiponatrijemija i hiperkalemija. Omjer natrija i kalija manji od 23:1 smatra se specifičnim nalazom primarnog hipoadrenokorticismusa. Elektrokardiografija može pomoći pri lakšem postavljanju dijagnoze iz razloga što hiperkalemične životinje imaju specifičan nalaz elektrokardiograma, odnosno povećanu amplitudu T vala, skraćivanje QT intervala, produženja PR intervala i smanjenu amplitudu P vala. U polovici mačaka s primarnim hipoadrenokorticismom zapažena je slaba perfuzija pluća i mikrokardija (PETERSON i sur., 1989.; BALLMER-RUSCA, 1995.; TASKER i sur., 1999.; STONEHEWER i TASKER, 2001.).

Utvrđivanje svih navedenih abnormalnosti nije dovoljno za postavljanje konačne dijagnoze hipoadrenokorticismusa, budući da mogu biti uzrokovane drugim bolestima. Stoga je nužno ocijeniti stupanj funkcije nadbubrežne žlijezde ACTH stimulacijskim testom. U pasa ACTH stimulacijski test najbolje je izvesti na način da se uzme uzorak plazme prije i 30-60 minuta nakon intravenske aplikacije sintetskog ACTH tetrakosaklida u dozi od 5 µg/kg ili intramuskularne aplikacije sintetskog ACTH tetrakosaklida u dozi od 250 µg/kg (ili 125 µg za

mačke i pse tjelesne težine manje od 5 kg). Hidrokortizon, prednizolon i prednizon će interferirati sa testom, stoga je nužno da ACTH stimulacijski test obavimo prije aplikacije ovih lijekova. Nasuprot njima, deksametazon neće ometati ACTH stimulacijski test ukoliko ga obavimo unutar 2-3 sata nakon aplikacije deksametazona. Aplikacijom ACTH očekujemo značajni porast kortizola u plazmi. Slab odgovor na ovaj test, definiran kao koncentracija kortizola manja od 50 nmol/l, potvrđuje dijagnozu hipoadrenokorticisma. U većini slučajeva pasa s ovom bolešću nemoguće je odrediti koncentraciju kortizola prije i poslije izvođenja ACTH testa komercijalnim metodama. Iako se ACTH stimulacijski test smatra zlatnim standardom za potvrđivanje dijagnoze hipoadrenokorticisma, njime se ne može diferencirati primarni od sekundarnog zatajenja kore nadbubrežne žlijezde.

Procjena koncentracije endogenog ACTH u plazmi je najpouzdaniji način diferenciranja primarnog od sekundarnog hipoadrenokorticisma. Mačke i psi s primarnim hipoadrenokorticismom imaju značajno povećanu koncentraciju ACTH u plazmi (obično >200 pmol/l), dok pacijenti sa sekundarnim hipoadrenokorticismom imaju smanjenu koncentraciju ACTH u plazmi (obično <5pmol/l). Dijagnostički korisnim se pokazao i omjer koncentracije cirkulirajućeg kortizola i koncentracije cirkulirajućeg ACTH, koji je znatno manji u pasa koji boluju od primarnog hipoadrenokorticisma u odnosu na zdrave pse i pse koji boluju od bolesti u kojima nadbubrežna žlijezda nije zahvaćena (LATHAN i sur., 2014.).

Ukoliko je pacijent u adrenalnoj krizi, s tekućinskom terapijom treba započeti što prije. Pri liječenju tekućinom treba imati na umu da su pacijenti koji pate od hipoadrenokorticisma osjetljiviji na brzi porast koncentracije natrija i da može doći do strukturnih poremećaja neurona, poput mijelinolize praćene različitim reverzibilnim neurološkim znakovima (BRADY i sur., 1999.; MAcMILLAN, 2003.). Stoga treba balansirano liječiti hipovolemiju osiguravajući da koncentracija natrija u serumu ne raste prebrzo. Tekućina izbora iz tog razloga je fiziološka otopina (0.9% NaCl) s brzinom protoka 20-40 ml/kg/h, te nakon 2-3 sata treba ju reducirati na 5 ml/kg/h uz pažljivo praćenje koncentracije natrija u plazmi. Klinička i eksperimentalna opažanja su pokazala da se problemi rijetko pojavljuju ukoliko koncentracija natrija ne pređe 10-12 mmol/l unutar prvih 24 sata od početka tekućinske terapije. Sama tekućinska terapija rezultira smanjenom koncentracijom kalija u cirkulaciji, vraćanjem renalne perfuzije i korigiranjem acidoze. Tekućinsku terapiju bi trebalo popratiti s parenteralnom aplikacijom sredstva koje posjeduje glukokortikoidno i mineralokortikoidno djelovanje. Hidrokortizon natrij sukcinat (HSS)

je jedini takav komercijalno dostupni steroid. Doza je 0.5 mg/kg/h i.v dok se ne vrati funkcija gastrointestinalnog sustava, te dok pas ne počne normalno jesti i piti. Za 2-3 sata liječenja s tom dozom koncentracija cirkulirajućeg kortizola naraste okvirno na 1000 nmol/l, što je adekvatna količina da bolesnom psu vrati mineralokortikoidno i glukokortikoidno djelovanje hormona kojeg sam ne može lučiti.

Jednom kada je pacijent stabiliziran, zamjenska terapija glukokortikoida i mineralokortikoida je gotovo uvijek nužna ukoliko želimo životinji omogućiti daljnji život. Na početku koristimo zajedno polu selektivne glukokortikoide (kortizon acetat ili prednizon/prednizon) i polu selektivan mineralokortikoid, fludrokortizon acetat. Terapija se može prekinuti nakon 1-2 mjeseca u 50% pacijenata. Pacijenti se također mogu održavati kombinacijom selektivnih mineralokortikoida, dezoksikortikosteron pivalatom (DOCP) i poluselektivnim glukokortikosteroidom, kortizon acetatom ili prednizolonom/prednizonom (WOOLCOCK i WARD, 2015.). Bolesni psi imaju značajno manju sposobnost balansiranja vode i soli i nikad ih nebi trebalo hraniti hranom s malom količinom soli. Dapače, dodavanje male količine soli pomaže održavanju koncentracije cirkulirajuće količine natrija. Oralna aplikacija kortizon acetata se može koristiti kao efektivna dugotrajna zamjena kortizola. Doze kortizon acetata se moraju određivati individualno po stupnju bolesti, kao i po kliničkom odgovoru životinje. Doza 0.5-1 mg/kg jednom ili dva puta dnevno najčešće je dovoljna. Prednizon se također može koristiti u dugotrajnom liječenju hipoadrenokorticisma s dozama 0.2 i 0.5 mg/kg/dan.

Hipoadrenokorticism je lako liječiva bolest s odličnom prognozom ukoliko se terapija održava doživotno. Pacijentima s adekvatnom terapijom održavanja omogućen je normalan život bez suzdržavanja od tjelesnih napora ili uobičajenih aktivnosti. Izuzetno je važno vlasnicima objasniti da će oboljeli psi biti zdravi samo ukoliko redovito dobivaju zamjenu mineralokortikoida i glukokortikoida. Također, ako psi obole od neke druge bolesti odnosno ako dođe do nekog stresnog događaja treba povećati dozu lijeka, budući da ne posjeduju kompezatorne mehanizme lučenja hormona nadbubrežne žlijezde.

3.2. Hiperadrenokorticismam (Cushingova bolest)

Cushingov sindrom je skup kliničkih znakova nastalih pod utjecajem visoke razine kortizola i srodnih kortikosteroida kroz dulje vrijeme. Cushingova bolest posljedica pretjeranog lučenja ACTH iz benignog tumora hipofize, a klinički se očituje isto kao Cushingov sindrom. Tipični klinički znakovi Cushingovog sindroma su poliurija, polidipsija, polifagija, otežano disanje, pendulirajući abdomen i gubitak dlake.

Etiologija hiperadrenokorticismama može biti spontana ili jatrogena. Spontani hiperadrenokorticismam će se pojaviti ukoliko hipofiza luči preveliku količinu ACTH (hiperadrenokorticismam ovisan o hipofizi), te ako nadbubrežna žlijezda luči preveliku količinu kortizola (hiperadrenokorticismam ovisan o nadbubrežnoj žlijezdi). Hiperadrenokorticismam ovisan o hipofizi pojavljuje se u više od 80% pasa u kojih je ovaj poremećaj nastao spontano. Prekomjernim lučenjem ACTH, nadbubrežne žlijezde će bilateralno hipertrofirati i pri tome će lučiti velike količine kortizola. Zbog epizodnog lučenja ACTH, koncentracija kortizola se katkad spusti unutar referentnih vrijednosti. Načelno se smatra da više od 90% pasa sa hiperadrenokorticismom ovisnim o hipofizi ima tumor hipofize. Najčešći tumor hipofize je adenom. Ostatak od 15-20% spontane etiologije otpada na unilateralni, nekad bilateralni, tumor nadbubrežne žlijezde. Kod pasa, adrenokortikalni adenomi i karcinomi se pojavljuju podjednako često. Kontralateralna žlijezda i žlijezda koja je u doticaju s tumorom koji luči kortizol će atrofirati. Kod kirurškog odstranjenja tumora ta informacija nam je važna jer je moguće da životinja neće moći postoperativno lučiti dovoljno glukokortikoida, te ih je tada potrebno nadomjestiti. Bilateralni adrenalni tumori su zabilježeni, no oni su rijetki (FORD i sur., 1993.). Iznimno rijetko ACTH se može lučiti ektopično i na taj način uzrokovati hiperadrenokorticismam u psa (GALAC i sur., 2003.). Adenomi hipofize češće se javljaju u pudla, jazavčara i terijera, no u većih pasmina češći su adrenalni tumori. Hiperadrenokorticismam ovisan o hipofizi razviti će se u pasa srednje do starije dobi (2-16 godina). Psi s hiperadrenokorticismom ovisnim o nadbubrežnoj žlijezdi oboljevaju sa 6-16 godina (REUSCH i FELDMAN, 1991.). Spontani nastanak hiperadrenokorticismama u mačaka je rijedak (manje od 75 prijavljenih slučajeva), hiperadrenokorticismam ovisan o hipofizi i kortizol-secernirajući tumori su dobro prepoznatljivi poremećaji u mačaka (PETERSON i sur., 1994.; DUSBERG I PETERSON, 1997.). Okvirno 75-80% mačaka sa hiperadrenokorticismom imaju oblik bolesti ovisan o hipofizi, dok 20-25%

otpada na unilateralne tumore nadbubrežne žlijezde. Dvije trećine tih tumora otpada na unilateralne adenome, ostatak na karcinom. Psi s ovim poremećajem imaju tipičnu kombinaciju kliničkih znakova. Prema pojavnosti od češćih prema rjeđim simptomima; poliurija, polidipsija, abdominalna distenzija, hepatomegalija, gubitak mišićne mase, slabost mišića, letargija, kožne promjene, alopecije, perzistentni anestrus, atrofija testisa, miotonija, neurološki znakovi, te hipertenzija. Hiperadrenokorticismam ima podmukao i spori tijek koji traje nekoliko mjeseci ili čak godina. Vlasnici rane znakove bolesti povezuju s normalnim procesom starenja. Polidipsija (definirana kao unos vode veći od 100 ml/kg/dan) i poliurija (definirana kao produkcija urina veća od 50 ml/kg/dan) zapaženi su u gotovo svim slučajevima hiperadrenokorticismam. Polidipsija se javlja posljedično zbog poliurije, te vlasnici često spominju povećanu žeđ tokom anamneze. U pasa, poliurija i polidipsija je uzrokovana inhibicijom antidiuretskog hormona, dok je kod mačaka uzrokovana glikozurijom tj. osmotskom diurezom (HOEING, 2002.). Kod mačaka s hiperadrenokorticismom je krarakteristično izuzetno stanjenje kože koja lagano puca pri manipulaciji tijekom kliničkog pregleda, ostali nalazi na koži su slični onima koji se pronalaze i na psima.

Pendulirajući abdomen je jako čest simptom hiperadrenokorticismam, a uzrokovan je preraspodjelom masti u abdomen, hepatomegalijom i slabljenjem abdominalne muskulature. Progresivnu pojavu letargije većina vlasnika smatra normalnom pojavom uzrokovanom starenjem životinje. Vlasnici se često zabrinu kada je slabost mišića toliko izražena da pas ne može skočiti u auto ili popeti se uza stube. Osim mišića abdomena, slabe mišići oko udova, kralješnice i glave. Mišićna atrofija je rezultat kataboličkog djelovanja tj. razgradnje proteina djelovanjem kortizola. Katkada, psi s hiperadrenokorticismom razviju miotoniju, obilježenu grčevima nakon voljnih ili ne voljnih stimulansa.

Koža, posebno na ventralnom dijelu abdomena, postaje neelastična, te nastaju strije. Abdominalne vene prominiraju pod kožom i lako su vidljive. Koža se pojačano ljušti, pogotovo oko bradavica. Vezivno tkivo atrofira zbog katabolizma proteina, što dovodi do pretjerano velikih krvnih podljeva pri venepunkciji ili manjoj traumi. Usporena proliferacija fibroblasta i sinteza kolagena uzrokuje izuzetno sporo cijeljenje rana. Kalcifikacija kože rijetko je vidljiva pri kliničkoj pretrazi, no biopsijom se često ustanovljuje. Ispadanje dlaka dovodi do nastanka bilateralno simetričnih alopecija koje su čest nalaz kod hiperadrenokorticismam, a uzrok je inhibitorni učinak kortizola na anagenu fazu ili fazu rasta dlake. Dlaka koja nije ispala je suha,

bez sjaja i često svjetlija nego obično. Alopecije se nalaze na ventralnom dijelu abdomena, prsima, perineumu i vratu, te ne uzrokuju svrbež.

Spolni ciklus se zaustavlja u nesteriliziranih kuja s hiperadrenokorticismom. Duljina anestrusa, koja često traje godinama je indikacija koliko je bolest stara. Mužjacima oba testisa postaju mekana i spužvaste konzistencije. Promjene na spolnim organima nastaju posredstvom kortizola koji potiče negativnu povratnu spregu u hipofizi. Suprimirana hipofiza luči manje količine gonadotropnih hormona.

Rijetko životinje mogu razviti neurološke znakove uzrokovane velikim tumorom hipofize koji pritišće okolne dijelove mozga. Najčešći neurološki znakovi su; nujnost, depresija, dezorijentacija, gubitak naučenog ponašanja, anoreksija, dromomanija, anizokorija, sljepoća te konvulzije. Hipertenzija se javlja u okvirno 50% pasa u kojih hiperadrenokorticism nije liječen.

Najkonzistentniji hematološki nalaz je stresni leukogram s relativnom i apsolutnom limfopenijom i eozinopenijom. Limfopenija je najvjerojatnije rezultat steroidne limfocitolize (FELDMAN i NELSON, 1996.). Blaga do umjerena neutrofilija i monocitoza mogu biti prisutne, smatra se da je uzrok tome smanjena kapilarna adhezija stanica i smanjena dijapedeza povezana s viškom kortikosteroida. Najvažniji biokemijski pokazatelj bolesti je serumaska alkalna fosfataza (ALP) čija je aktivnost povećana u više od 90% slučajeva hiperadrenokorticisma. Aktivnost ALP u serumu su 5-40 puta veća od gornje referentne granice. Alanin aminotransferaza (ALT) je često povećana kod hiperadrenokorticisma, ali povećanje koncentracije nije jako izraženo. Smatra se da je uzrok povećanja ALT-a oštećenje jetre nakupljanjem glikogena u hepatocitima. Glukoza u krvi je obično u gornjim referentnim vrijednostima. Okvirno u 10% slučajeva hiperadrenokorticisma razvije se dijabetes melitus uzrokovan glukoneogenetskim djelovanjem viška glukokortikoida. Na početku serumaska koncentracija inzulina raste kako bi se održala normoglikemija, ali beta stanice pankreasa se s vremenom iscrpe, te tako nastaje dijabetes melitus. Koncentracije kolesterola i triglicerida su uobičajeno povećane s obzirom da glukokortikoidi stimuliraju lipolizu.

Analizom urina često utvrđujemo hipostenuriju. Urin prikupljen cisticentezom trebao bi se provjeriti na prisutstvo bakterija kao dokaz infekcije urinarnog trakta. Infekcije urinarnog trakta se pojavljuju u 50% slučajeva hiperadrenokorticisma zbog dugotrajne retencije urina uzrokovane mišićnom slabošću te zbog protuupalnog djelovanja glukokortikoida. Infekcija se može ascendentno proširiti na bubrege i uzrokovati pijelonefritis. 45% pasa sa neliječenim

hiperadrenokorticismom ima proteinuriju bez infekcije urinarnog trakta (HURLEY i VADEN, 1998.). Proteinurija je obično umjerena i u nekim slučajevima se povezuje s hipertenzijom. Glikozurija je prisutna u 10% slučajeva. Kod mačaka rutinski laboratorijski testovi su varijabilni i nisu specifični za hiperadrenokorticismam (PETERSON i sur., 1994; DUESBERG i PETERSON, 1997; WATSON i HERRTAGE, 1998; HOENIG, 2002.).

Napredak slikovne dijagnostike omogućuje kliničarima dijagnostiku hiperadenokorticisma i samim time lakše određivanje individualne terapije pacijentima. Međutim, pronalazak mase na hipofizi ili nadbubrežnoj žlijezdi ne označava nužno prisutnost secernirajućeg tumora. Zato nalaze slikovne dijagnostike moramo interpretirati u kombinaciji s kliničkim znakovima i rezultatima endokrinih testova. Na rendgenogramu i ultrazvučnom pregledu abdomena i toraksa životinja koje boluju od hiperadrenokorticisma često nalazimo; hepatomegaliju, distenziju abdomena, kalcifikaciju mekih tkiva, prošireni mokraćni mjehur, povećanu nadbubrežnu žlijezdu, osteopeniju, mineralizaciju dušnika i bronha, metastaze adrenokortikalnog karcinoma, a rijetko se može naći kongestivno zatajenje srca i pulmonalna tromboembolija. Računalna tomografija (CT) i magnetska rezonanca (MRI) pokazale su se korisnim u dijagnostici adrenalnih tumora, adrenalne hiperplazije i velikih tumora hipofize, ali su skupe i nisu uvijek dostupne (BERTOY i sur., 1995.; DUSBERG i sur., 1995.). U jednoj studiji koja uspoređuje efikasnost otkrivanja adrenokortikalnih tumora između pregleda CT-om i RTG-om, CT je precizno locirao sve tumore dok je RTG precizno locirao samo 55% tumora (VOORHOUT i sur., 1990.).

Sumnju na hiperadrenokorticismam možemo postaviti ukoliko životinja pokazuje kliničke znakove, kliničkim pregledom, rutinskim laboratorijskim testovima i slikovnom dijagnostikom, ali konačnu dijagnozu postavljamo tek kada napravimo endokrinološke testove. Najčešće korišteni testovi su ACTH stimulacijski test, test supresije malom dozom deskametazona kao i odnos kortizola i kreatinina u urinu. Ni jedan od ovih testova nije savršen i svi mogu dati lažno negativne odnosno lažno pozitivne rezultate. Ukoliko jedan od ovih testova da negativni rezultat u psa s kliničkim znakovima hiperadrenokorticisma provodi se drugi test.

Provođenje ACTH stimulacijskog testa započinjemo uzimanjem uzorka krvi za mjerenje bazalne koncentracije kortizola, zatim intravenski apliciramo 250 µg sintetskog ACTH - kosintropina, pričekamo 30-60 minuta i na kraju uzimamo još jedan uzorak krvi kako bi izmjerili koncentraciju kortizola. ACTH stimulacijski test je najbolji test za diferenciranje spontanoga od

jatrogenog hiperadrenokorticisma. U mačka se ACTH stimulacijski test provodi tako da se uzima uzorak krvi za određivanje koncentracije kortizola u krvi, zatim se intravenski aplicira sintetički ACTH, te da se uzima još jedan uzorak krvi nakon 60-90 minuta, također kako bi se odredila koncentracija kortizola. Kod spontanog hiperadrenokorticisma ACTH stimulacijski test pouzdano dokazuje više od 50% pasa s hiperadrenokorticismom ovisnim o nadbubrežnoj žlijezdi i 85% pasa s hiperadrenokorticismom ovisnim o hipofizi. Test je brz i jednostavan za izvođenje i dokazuje povećano stvaranje glukokortikoida u kori nadbubrežne žlijezde. Informacije koje dobijemo ovim testom mogu nam koristiti u praćenju terapije trilostanom i mitotanom. Zdravi pas će prije aplikacije ACTH imati koncentraciju kortizola između 20 i 250 nmol/l, a nakon aplikacije ACTH između 200 i 450 nmol/l. Neovisno o koncentraciji kortizola prije aplikacije ACTH, dijagnoza hiperadrenokorticisma se uvijek potvrđuje ukoliko koncentracija kortizola premašuje 600 nmol/l u pasa koji pokazuju kliničke znakove bez dokaza drugih bolesti.

Protokol izvođenja testa supresije malom dozom deksametazona započinjemo uzimanjem uzorka krvi radi utvrđivanja koncentracije kortizola, zatim intravenski apliciramo 0.01-0.015 mg/kg deksametazona, nakon toga za 3-4 sata uzimamo drugi uzorak krvi, te treći uzorak nakon 8 sati od aplikacije deksametazona. Test supresije malom dozom deksametazona je pouzdaniji od ACTH stimulacijskog testa u potvrđivanju hiperadrenokorticisma. Međutim nije precizan kao ACTH stimulacijski test za potvrđivanje jatrogenog hiperadrenokorticisma te nije pouzdan za razlikovanje hiperadrenokorticisma ovisnog o hipofizi od onog ovisnog o nadbubrežnoj žlijezdi. Ukoliko aplicirana doza deksametazona ne smanji koncentraciju cirkulirajućeg kortizola ispod 40 nmol/l psu koji pokazuje kliničke znakove, dijagnoza hiperadrenokorticisma je potvrđena. Najvažniji podaci u ovom testu za interpretaciju nalaza su koncentracija kortizola u prvom uzorku te koncentracija kortizola u uzorku uzetom 8 sati nakon aplikacije deksametazona. Ako je koncentracija kortizola u uzorku uzetom 3-4 sata poslije aplikacije deksametazona u razini koncentracije kortizola zdrave životinje (evidentna supresija), te zatim naraste u uzorku uzetom 8 sati nakon aplikacije deksametazona (50% veća koncentracija nego u prvom uzetom uzorku) potvrđujemo dijagnozu hiperadrenokorticisma ovisnom o nadbubrežnoj žlijezdi (PETERSON, 1984.). Princip izvođenja testa supresije malom dozom deksametazona jednak je u pasa i mačaka. Evaluacija omjera kortizola i kreatinina u urinu se pokazala kao jednostavna i pouzdana metoda dijagnostike hiperadrenokorticisma (RIJNBEEK i sur., 1988.). Kortizol i njegovi metaboliti se izlučuju putem urina. Mjerenjem koncentracije kortizola u jutarnjem uzorku urina dobivamo

uvid u izlučivanje kortizola kroz period od nekoliko sati što reflektira koncentraciju kortizola u krvi. Povezujući koncentraciju kortizola s koncentracijom kreatinina, korigiramo razlike u koncentriranju urina. Odnos koncentracije kortizola i kreatinina u urinu se određuje na način da podjelimo vrijednosti koncentracije kortizola ($\mu\text{mol/l}$) s koncentracijom kreatinina ($\mu\text{mol/l}$). Referentna vrijednost za zdrave pse je $<10 \times 10^{-6}$ (STOLP i sur., 1983.). Omjer kortizola i kreatinina $>10 \times 10^{-6}$ prisutan je kod pasa s hiperadrenokorticismom. Ovaj omjer je povećan i kod drugih bolesti koje nisu vezane s nadbubrežnom žlijezdom (SMILEY i PETERSON, 1993.). Iz toga proizlazi da je test visoko osjetljiv u potvrđivanju hiperadrenokorticizma u pasa, ali da nije dovoljno specifičan. Princip izvođenja pretrage omjera koncentracije kortizola i kreatinina u urinu jednak kod pasa i mačaka.

Za liječenje se koristi trilostan, sintetski steroid koji nema hormonsko djelovanje. Djeluje kao kompetitivni inhibitor enzimskog sustava 3-beta hidroksisteroidne dehidrogenaze i na taj način blokira sintezu glukokortikoida, mineralokortikoida i spolnih hormona. Preliminarna istraživanja pokazala su njegov uspjeh u liječenju hiperadrenokorticizma ovisnog o hipofizi u pasa (NEIGER i sur., 2002.). Početne doze trilostana su 2-12 mg/kg tjelesne mase peroralno.

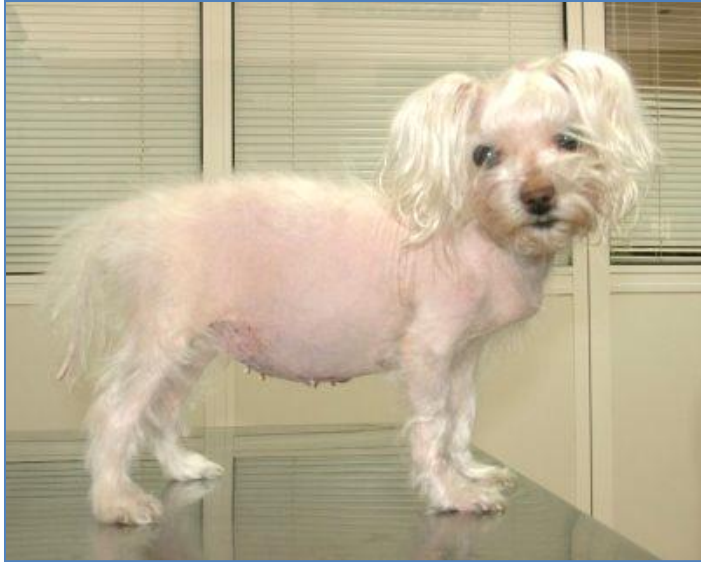Kontraindikacije za trilostan su primarne bolesti jetre i renalna insuficijencija. Tijekom terapije trilostanom potrebno je pomno promatranje životinje. Klinički pregled i laboratorijska pretraga treba se napraviti 10. dana, 4. tjedna, 12. tjedna, a kasnije svaka 3 mjeseca. Polurija i polidipsija nestaju nekoliko dana nakon terapije, kožne promjene i alopecije često nestaju nakon više mjeseci.

Uzorci krvi se uzimaju za hematološke i biokemijske pretrage te za test ACTH stimulacije. Doza trilostana se treba povećati ili smanjiti kako bi dobili ciljanu koncentraciju kortizola poslije ACTH stimulacijskog testa. Koncentracija kortizola nakon ACTH stimulacijskog testa je veća od 20nmol/l, ali manja od 150 nmol/l (4-6 sati nakon aplikacije trilostana). Klinički znakovi poliurije i polidipsije nestaju u 70% pasa tretiranih trilostanom, dok kožne promjene nestaju u 60% slučajeva. Odgovor na liječenje trilostanom je slabiji nego na mitotan. Međutim, ozbiljne nuspojave se rijetko pojavljuju kod terapije trilostanom. Nuspojave kod liječenja trilostanom se pojavljuju u 10-15% pasa i većina ih je blaga i reverzibilna ako se terapija prekine ili korigira. Predoziranje će se očitovati hipokortizolemijom sa znakovima depresije, letargije povraćanja i anoreksije. Komplikacije u liječenju pasa s trilostanom uključuju proljev, akutni pankreatitis, iznenadnu smrt (unutar nekoliko dana od početka liječenja),

neurološki znakovi povezani sa brzim povećanjem tumora hipofize i nekroze nadbubrežnih žlijezda. Zapaženo je da se kora nadbubrežne žlijezde nastavlja povećavati tijekom terapije s trilostanom (RUCKSTUHL i sur., 2002.). Razlog tome je efekt povećane sekrecije ACTH koji je rezultat poništene negativne povratne sprege.

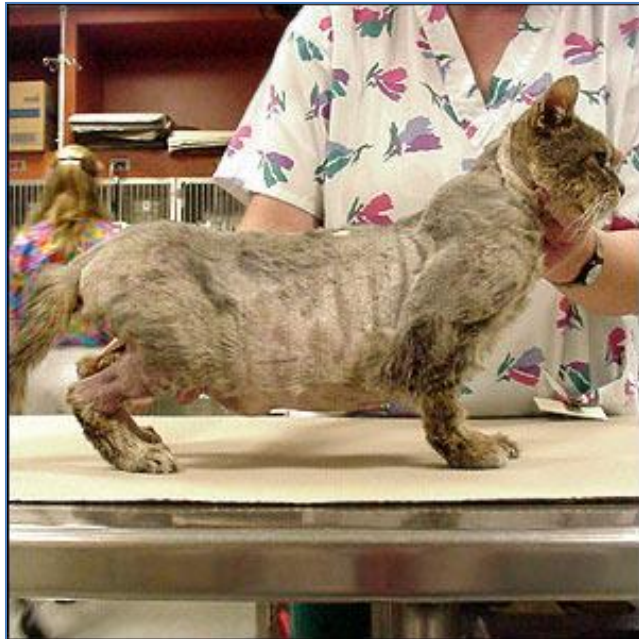Mitotan je supstanca koja se koristi kao alternativni lijek u slučaju ako trilostan nije djelotvoran, ili ako se ne smije primijeniti zbog primarnih bolesti jetre i bubrega. Tijekom evaluacije mitotana kao insekticida zamijećen je njegov adrenokortikolitički efekt. On razara zonu fasciculatu i zonu reticularis, dok zona glomerulosa ostaje očuvana. Daje se doza mitotana 50 mg/kg/dan peroralno s hranom, jer je liposolubilna i slabo se resorbira ako se daje životinji natašte (WATSON i sur., 1987.). Terapija se zaustavlja ako se uzimanje vode smanji ispod 60 ml/kg/dan, ako psu treba dulje vrijeme da pojede istu količinu hrane u odnosu na prije terapije, ako povraća, ima proljev i ako postane depresivan. Nakon zaustavljanja terapije pas se mora podvrgnuti testu ACTH stimulacije i prebaciti na terapiju održavanja. Doza terapije održavanja je 50 mg/kg/ mitotana tjedno u hrani. Duljina života na terapiji mitotanom prosječno je 30 mjeseci (DUNN i sur., 1995.). Psi s hiperadrenokorticismom ovisnim o nadbubrežnoj žlijezdi nose najbolju prognozu ukoliko se tumor može cijeli kirurški otkloniti, međutim, ti psi su često loši kandidati za operaciju. Terapija mitotanom se preporuča kod hiperadrenokorticismom ovisnim o nadbubrežnoj žlijezi (KINTZER i PETERSON, 1994.).

U mačaka, hiperadrenokortizam je teško liječiva bolest. Adrenalektomija se načelno pokazala kao najuspješnija metoda liječenja u mačaka, dok su terapije lijekovima i radioterapija pokazale mješovite rezultate (DALEY i sur., 1993.; PETERSON i sur., 1994-; DEUSBERG i PETERSON, 1997-; SCHWEDES, 1997.; WATSON i HERRTAGE, 1998.; MOORE i sur., 2000.; WITT i NEIGER, 2003.).



Slika 2 : Pas koji boluje od hiperadrenokortizma

(Izvor: <http://www.cailsilorin.com>)



Slika 3 : Mačka koja boluje od hiperadrenokortizma

(Izvor: www.petplace.com)

3.3. Hipoaldosteronizam

Hipoaldosteronizam u pasa zabilježen je svega nekoliko puta u svijetu. Kod mačaka hipoaldosteronizam nije zabilježen prema dostupnoj literaturi. Prilikom pregleda životinje najčešće se sumnja na Addisonovu bolest. Funkcionalni hipoaldosteronizam povezan je sa smanjenom sintezom aldosterona u kori nadbubrežne žlijezde, smanjenom aktivnosti renin-angiotenzin-aldosteron sustava i rezistencijom na aldosteron (ROSE, 2001.). Uzroci primarnog smanjenja sinteze aldosterona u pasa uključuju autoimuno razaranje nadbubrežne žlijezde, nekrozu nadbubrežne žlijezde npr. tijekom terapije trilostanom (CHAPMAN i sur., 2004.), bilateralne tumore nadbubrežne žlijezde (KOOK i sur., 2010.), terapiju mitotanom i bilateralnu adrenalektomiju (FELDMAN i NELSON, 2004.; HERRTAGE, 2005.).

Smanjena aktivnost renin-angiotenzin-aldosteron sustava povezuje se s aplikacijom lijekova kao što su ACE inhibitori, ciklosporin i nesteroidni protuupalni lijekovi. Rezistencija na aldosteron može biti stečena ili naslijeđena, ali i uzrokovana lijekovima kao što su diuretici koji štede kalij. Rezistencija na aldosteron dovodi do povećane koncentracije aldosterona u plazmi. Kongenitalna deficijencija adrenalnih enzima koji su dio sinteze aldosterona opisana je u ljudi (ROSE, 2001.).

Addisonova bolest se može isključiti ukoliko je koncentracija kortizola unutar referentnih vrijednosti ili je povišena, dok je koncentracija aldosterona snižena isključuje Addisonovu bolest. Uzrok hipoaldosteronizmu koji nije dio Addisonove bolesti je deficit renina tj. hiporeninemija.

U znanstvenom radu koji opisuje hipoaldosteronizam u pasa uzrokovan hiporeninemijom (KREISSLER i LANGSTONE, 2011.) uočeni su sljedeći klinički znakovi; kolaps traheje, povremeni napadaji, povišene aktivnosti enzima alanin aminotransferaze 75 U/L (5–60 U/L), kreatin kinaze 232 U/L (10–200 U/L), azotemija 71 mg/dL (7–27 mg/dL), povišen kreatinin 2.0 mg/dL (0.4–1.8 mg/dL), hiperkalcemija 12.7 mg/dL (8.2–12.4 mg/dL), hiperkalemija 7.5 mEq/L (4.0–5.6 mEq/L) te smanjen omjer natrija i kalija 19.9 (27–40). Addisonova bolest je isključena zbog adekvatne bazalne koncentracije kortizola u krvi i koncentracije kortizola u krvi nakon ACTH stimulacije. Liječenje je uključivalo aplikaciju fludrokortizona u dozi od 0.1 mg peroralno svakih 24 sata, ali pas je ipak uginuo nakon dva mjeseca. Ipak, opisan je i slučaj

uspješnog liječenja hipoaldosteronizma kada je aplikacija fludrokortizona uravnotežila elektrolitski status i tekućinski disbalans (LOBETTI, 1998.).

3.4. Hiperaldosteronizam

Primarni hiperaldosteronizam poznat i kao Connov sindrom je poremećaj nadbubrežne žlijezde i dijeli se na dva podtipa: unilateralni adenom ili adenokarcinom koji luči aldosteron i bilateralna hiperplazija nadbubrežnih žlijezda tzv. idiopatski hiperaldosteronizam (WHEELER i HARRIS, 2003.). Većina slučajeva primarnog hiperaldosteronizma u pasa uzrokovana je hiperplazijom ili neoplazijom kore nadbubrežne žlijezde (JHONSON i sur., 2006.), no ipak je rjeđe nego u mačaka. Oba podtipa rezultiraju povišenom koncentracijom aldosterona u krvi. Povišen aldosteron u cirkulaciji pospješuje izlučivanje kalija urinom i retenciju natrija u tijelu, što posljedično dovodi do hipokalemije, hipernatrijemije i hipervolemije. Logično, glavni simptomi hiperaldosteronizma su polimijopatija i očni znakovi povezani s hipertenzijom (zavožite krvne žile mrežnice, krvarenja, edem mrežnice i ablacija mrežnice). Nedavno se pokazalo da je primarni hiperaldosteronizam bio čest uzrok idiopatske hipertenzije u pasa (REUSCH i sur., 2010.). Treba biti na oprezu budući da hipokalemija nije uvijek prisutna kod pacijenata s hiperaldosteronizmom.

Primarni hiperaldosteronizam u mačaka prvi je put zapažen 1983. godine, a od tada se dijagnosticira sve češće i smatra se najčešćim adrenokortikalnim poremećajem u mačaka (KOOISTRA i sur., 2009.). Kod mačaka nema spolne ni pasminske predispozicije, a oboljevaju u prosjeku one starosti oko 13 godina (EGER i sur., 1983.; DJAJADININGRAT i sur., 2011.; JAVADI i sur., 2005.). Psi zahvaćeni ovom bolesti su srednje ili starije dobi, te najčešće pokazuju znakove viška mineralokortikoida poput hipertenzije, poliurije i polidipsije. Tijekom uzimanja anamneze vlasnici mogu napomenuti da njihova mačka iznenada ne može skočiti sa ili na neku površinu, ima plantigradni stav stražnih nogu, nemogućnost podizanja glave (cervikalna ventrofleksija) i da je kolabirala. Osim uobičajenih, već navedenih simptoma hiperaldosteronizma mogu se pojaviti i manje specifični znakovi poput poliurije, polidipsije, urinarne inkontinencije, gubitak tjelesne mase, polifagije, šuma na srcu sa ili bez aritmije (SCHULMAN, 2010.; FLOOD i sur., 1999.; ASH i TASKER 2005.; REUSCH i sur., 2010.).

Tipični biokemijski nalaz u mačaka s hiperaldosteronizmom uključuju umjerenu do jako izraženu hipokalemiju i normalnu koncentraciju natrija u krvi do blago izraženu hipernatrijemiju. Retencija natrija će uzrokovati resorpciju vode koja dovodi do razrijeđivanja natrija u plazmi, iz tog razloga rijetko pronalazimo povišenu koncentracije natrija. Koncentracija kreatin kinaze je značajno povećana u serumu kod mačaka sa polimijopatijom uzrokovanom hipokalemijom (ASH i TASKER 2005.). Dokaz oštećenja bubrega biti će povećana koncentracija kreatinina i ureje u krvi. Mačke koje u početku ne pokazuju znakove bubrežnih bolesti ili blagu azotemiju, mogu kasnije razviti patološke promjene na bubrežima poput glomerularne skleroze, tubularne atrofije i intersticijske fibroze (JAVADI i sur., 2005.). U pasa, najčešći laboratorijski nalaz kod primarnog hiperaldosteronizma je metabolička alkalozna, povišena koncentracija aldosterona u plazmi, hipernatrijemija i hipokalemija (DONNELLY i sur., 2012.). Rezultati analize urina u pasa pokazuju nisku specifičnu težinu urina.

Zlatni standard za dijagnosticiranje primarnog hiperaldosteronizma je omjer aldosterona i renina (BROWN i sur., 2007.). Visoka koncentracija aldosterona s niskom aktivnosti renina znak je neovisnog lučenja aldosterona tj. dokaz primarnog hiperaldosteronizma. U slučajevima unilateralnog ili bilateralnog tumora nadbubrežne žlijezde koncentracija aldosterona u plazmi je znatno povišena, dok je aktivnost renina u plazmi kompletno suprimirana (DJAJADININGRAT i sur., 2011.; JAVADI i sur., 2005.; SCHULMAN, 2010.). Kod sumnje na primarni hiperaldsteronizam na bazi abnormalnog omjera aldosterona i renina, slikovne metode dijagnostike bi trebale biti upotrebljene radi određivanja podtipa bolesti.

Važno nam je utvrditi postoje li promjene na jednoj ili obje nadbubrežne žlijezde, jer se unilateralni hiperaldosteronizam liječi kirurški, a bilateralan, odnosno metastaze se liječe medikamentozno. Ultrazvuk abdomena, magnetska rezonanca i računalna tomografija se koriste za pronalaženje promjena na nadbubrežnim žlijezdama i eventualnih metastaza na drugim organima tj. invazije okolnog tkiva. Radiološki je poželjno pretražiti toraks s ciljem pronalaženja metastaza na plućima. Najčešći ultrazvučni nalaz u mačaka s primarnim hiperaldosteronizmom su mase na nadbubrežnim žlijezdama, kalcifikacija i promjene ehogenosti nadbubrežne žlijezde (MOORE i sur., 2000.). U slučaju unilateralne mase na nadbubrežnoj žlijezdi, kontralateralna nadbubrežna žlijezda može izgledati normalno ili se uopće ne može naći ultrazvučno. Pronalazak povećane nadbubrežne žlijezde ili mase ne daje definitivnu dijagnozu primarnog

hiperaldosteronizma, budući da isti možemo naći kod feokromocitoma, tumora koji luče kortizol i tumora koji luče progesteron (DECLUE i sur., 2000.).

Kada jednom dođemo do definitivne dijagnoze primarnog hiperaldosteronizma uočavanjem kliničkih znakova, rezultatima laboratorijskih testova i nalazima slikovne dijagnostike, možemo birati između medikamentoznog ili kirurškog načina liječenja. Medikamentoznu terapiju odabiremo kada nam druge bolesti ili financijska nemoć vlasnika ne dopuštaju kirurško liječenje životinje. Spironolakton je antagonist aldosteronu, djeluje na distalne savijene tubule i sabirne kanale bubrega na način da potiče retenciju kalija i izlučivanje natrija. Doza za životinje s hipokalemijom je 2-4 mg/kg/dan. Spironolakton se koristi u kombinaciji s kalijevim glukonatom (doza 2-6 PO mEq svaka 12-24 sata) u slučajevima kada spironolakton sam nije djelotvoran u liječenju hipokalemije. Amlodipin je inhibitor dotoka kalcijevih iona iz skupine dihidropiridina (blokator sporih kanala ili antagonist kalcijevih iona) koji inhibira transmembranski dotok iona kalcija u srčani mišić i glatke mišiće krvnih žila te time smanjuje krvni tlak. Kod mačaka s hipertenzijom primjenjuje se u dozi 0.625-1.25 mg svaka 24 sata. Cilj medikamentone terapije je smanjivanje i na koncu eliminiranje kliničkih znakova miopatije i održavanje normalnog krvnog tlaka kako bi se smanjila šteta na organima zbog stalne hipertenzije. Često je potrebno povećavati tj. smanjivati doze lijekova kako bi se postigle ciljane vrijednosti krvnog tlaka i koncentracije kalija u krvi. Nakon svakog mjenjanja doze potrebno je provjeriti vrijednosti koncentracije elektrolita i krvni tlak u razmaku 5-7 dana. Kada se vrijednosti stabiliziraju sljedeći pregledi bi trebali biti svaka 3 mjeseca.

Mačkama s unilateralnim tumorom koji luči aldosteron bez metastaza, terapija izbora je kirurško odstranjenje. Uspješne operacije adenoma i adenokarcinoma su pokazale odlične rezultate, znakovi hipokalemije i hipertenzije su otklonjeni često bez naknadne medikamentozne terapije (FLOOD i sur., 1999; ASH i sur., 2005; MACKAY i sur., 1999; ROSE i sur., 2007.). Mačke s potpuno odstranjenim ulinateralnim nemetastaziranim neoplazijama nadbubrežne žlijezde koje nisu imale prijeoperativnih komplikacija imaju odličnu prognozu, a mačke koje su liječene medikamentozno živjet će od nekoliko mjeseci do nekoliko godina (FLOOD i sur. 1999; SCHULMAN, 2010; ASH i sur., 2005.).

4. PATOLOŠKI PROCESI U NADBUBREŽNOJ ŽLIJEZDI

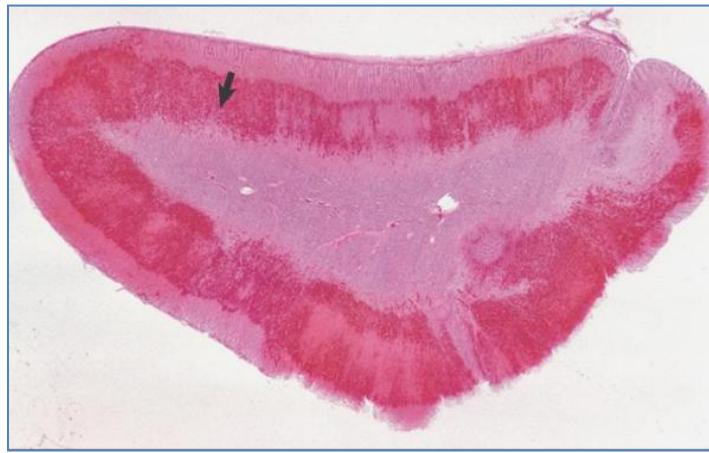4.1. Kongenitalna adrenalna hiperplazija

Kongenitalna adrenalna hiperplazija ili adrenogenitalni sindrom je nasljedna bolest koja se prenosi autosomno recesivno, a očituje se istovremeno simptomima hipoadrenokorticisma i hiperadrenokorticisma. Uzrok sindroma je deficit jednoga ili više enzima potrebnih za sintezu mineralokortikoida i glukokortikoida (NIMKARN i NEW, 2008.). Disfunkcija bilo kojega od pet adrenalnih enzima potrebnih za sintezu mineralokortikoida i glukokortikoida rezultirat će kongenitalnom adrenalnom hiperplazijom. Deficit enzima nastaje zbog mutacije gena koji kodiraju enzime. Ovaj sindrom se jako rijetko pojavljuje u domaćih životinja, kod mačke je uočen zbog deficita 11 β -hidroksilaze, a kod psa zbog deficit 17-hidroksilaze (KNIGHTON, 2004.). Kod ljudi kongenitalna adrenalna hiperplazija je najčešći genetski endokrini poremećaj (ARLT i sur., 2010.).

Najčešće su zahvaćeni enzimi 11 β -hidroksilaza, 17-hidroksilaza i 21-hidroksilaza. Naime, ACTH se pojačano sintetizira kao posljedica nedostatka kortizola u krvotoku što dovodi do povećane koncentracije steroidnih prekursora u nadbubrežnoj žlijezdi, povećanoj produkciji androgena i hiperplazije kore nadbubrežne žlijezde. Sinteza steroida odvija se androgenim putem koji nisu ovisni o enzimima 11 β -hidroksilazi i 21-hidroksilazi, a zbog prekomjerne sinteze uočava se maskulinizacija ploda, česta pojava dvospolaca u neonatusa i prerano srastanje epifize. Bilateralno povećavanje nadbubrežnih žlijezda vidljivo je 19. dana graviditeta. Nasljedna adrenalna hiperplazija pojavljuje se kod zečeva IIIVO/ahj soja, iako su mladunci rođeni živi ugibaju vrlo brzo nakon poroda. Kod njemačkih špiceva utvrđena je predispozicija za sličan sindrom adrenalne hiperplazije povezan sa dermatofitozom, ali nije dokazana mutacija enzima 21-hidroksilaze. Iako je geneski poremećaj, bolest može proći inaparentno i pojaviti se kasnije tijekom života. Klinički znakovi mogu varirati od neonatalnog hipovolemičnog šoka, preuranjenog puberteta mužjaka do blage hipertenzije. Dio pacijenata sa ovim poremećajem ne preživi neonatalni period, a dio pacijenata preživi s neuočljivim ili subtilnim kliničkim znakovima (OWENS, 2012.). Kongenitalna adrenalna hiperplazija trebala bi biti diferencijalna dijagnoza za mačke s neobjašnjivom hipertenzijom, poliurijom, polidipsijom i promjenom u ponašanju koja uključuje agresivnost prema drugim mačkama.

4.2. Adrenokortikalna krvarenja

Adrenokortikalna krvarenja poznata i pod imenom Waterhouse-Fridrichsenov sindrom, mogu nastati kao posljedica infekcije Gram pozitivnim bakterijama, ali mogu biti i neinfektivne prirode kao posljedica traume ili antikoagulacijske terapije. Krvarenja su često jaka, difuzna, mogu biti unilateralna ili bilateralna i mogu završiti uginućem zbog sepse, a često se viđaju i u sklopu endotoksičnog šoka (McGAVIN i ZACHARY, 2008.).



Slika 4. Mikroskopski prikaz krvarenja u kori nadbubrežne žlijezde

(Izvor: Specijalna veterinarska patologija, 2008.)

4.3. Adrenalitis

Adrenalitis je upala nadbubrežne žlijezde koja u različitim stupnjevima može nastati kao posljedica kolonizacije bakterija, parazita ili autoimunog procesa. Žarišni upalni procesi nastaju kao posljedice bakterijske septikemije i najčešće su gnojni. Iako je funkcija kapsule nadbubrežne žlijezde da štiti od širenja upalnih procesa iz okoline, povremeno se u pasa i mačaka pojavi granulomatozni adrenalitis uzrokovan gljivicama *Histoplasma capsulatum*, *Coccidioides immitis* ili *Cryptococcus neoformans*. Multipli granulomi s centralnim područjem nekroze i kalcifikacije mogu imati razarajući učinak na koru nadbubrežne žlijezde. *Toxoplasma gondii*, protozoa koja kod mnogih vrsta životinja uzrokuje nekrozu i histiocitnu infiltraciju u kori nadbubrežne žlijezde može biti uzrok adrenalitisu. Dokazano je da velike doze lokalno

primijenjenih protuupalnih steroidnih lijekova u koru nadbubrežne žlijezde suprimiraju lokalnu staničnu imunost i tako omogućavaju rast nekih vrsta gljivica (*Histoplasma capsulatum*), protozoa (*Babesia darlingi*) i bakterija (*Mycoplasma tuberculosis*). Autoimuni adrenalitis je stanje kada imunosne stanice infiltriraju i uzrokuju destrukciju nadbubrežne žlijezde. Kada je žljeđano tkivo destruirano u većoj mjeri razvija se Addisonova bolest.

5. TUMORI NADBUBREŽNE ŽLIJEZDE

5.1. Kortikalni adenom i karcinom

Tumori nadbubrežne žlijezde kod psa su općenito rijetki i obuhvaćaju svega 0,17 do 0,76 % svih tumora, a kod mačaka se pojavljuju još rjeđe i obuhvaćaju 0,03 % svih tumora. Kortikalni adenomi i kortikalni karcinomi najčešći su tumori kore nadbubrežne žlijezde, a mogu biti funkcionalni i nefunkcionalni. Nefunkcionalni tumori su oni koji ne luče hormone i najčešće ne dolazi do pojave kliničkih znakova te ih se otkriva tijekom razudbe kao slučajni nalaz. Funkcionalni tumori su oni koji luče hormone i dovode do pojave različitih kliničkih znakova ovisno o vrsti hormona kojeg luče. Adenomi u kori nadbubrežne žlijezde često nastaju zajedno s multiplom nodularnom hiperplazijom i nije ih lako makroskopski razlikovati od hiperplastičnih čvorića koji su u obliku malih žarišta bez kapsule, često prisutni u obje žlijezde. Kortikalni adenomi su oštro ograničeni unilateralni čvorovi i najčešće se pojavljuju u starijih pasa. Kortikalni adenomi najčešće su slučajni nalaz na razudbi, ali mogu biti i endokrinološki aktivni. Veći kortikalni adenomi narušavaju strukturu žlijezde i pritišću parenhim kore, žute su do crvene boje, mogu biti inkapsulirani djelomično ili potpuno. Kortikalni adenomi sastavljeni su od dobro diferenciranih stanica koje nalikuju na normalne stanice zone fascikulate i zone reticularis i djelomično su ili potpuno okruženi fibroznom ili vezivnotkivnom kapsulom različite debljine.

Kortikalni karcinomi također se najčešće pojavljuju u starijih pasa, ali s rjeđom učestalošću nego kortikalni adenomi. Nije uočena pasminska ni spolna predispozicija. Kortikalni karcinomi za razliku od adenoma obično su bilateralni, veći su od adenoma i mogu narasti oko 10 cm u promjeru, te mogu imati više područja kalcifikacije i osifikacije. Karcinom obično zahvati čitavi parenhim žlijezde, a može imati trabekularni, lobularni ili fokalni rast. Dodatne komplikacije moguće su ako karcinom postane jako veliki i pritišće okolne organe, a može se

širiti i u aortu i venu cavu caudalis, te izazvati intraabdominalno krvarenje i metastaze u udaljenim organima. Funkcionalni unilateralni adenomi i karcinomi izazivaju atrofiju kore kontralateralne nadbubrežne žlijezde zbog lučenja velike količine kortizola koji negativnom povratnom spregom inhibira lučenje ACTH. Atrofiranu nadbubrežnu žlijezdu čini kapsula i zona glomerulosa zbog čega igleda da srž zauzima veći dio nadbubrežne žlijezde (McGAVIN i ZACHARY, 2008.). U mačaka s adrenokortikalnim tumorima može se pojaviti hipersekrecija više od jednog hormona nadbubrežne žlijezde. Zato u slučaju pojave adrenokortikalnih tumora u mačke treba se provjeriti da li tumor izlučuje glukokortikoide, mineralokortikoide, androgene ili kombinacije hormona (SIMONE i sur., 2015.). Većina primarnih tumora nadbubrežne žlijezde mačaka luči aldosteron (ROSSMEISL i sur., 2000.).

Pored kliničkih znakova, nalaza hematoloških pretraga i pretraga urina, rendgenskih snimaka, računalne tomografije, magnetske rezonance i ultrazvuka jedino histopatološkom pretragom tumora možemo sa sigurnošću znati o kojem je tumoru riječ. Unilateralna adrenalektomija je najbolja opcija za liječenje mačaka s unilateralnim funkcionalnim tumorom (KAYLES, 2003.). Ne invazivne laparoskopske adrenalektomije vrše se sve češće. Nakon kompletnog uklanjanja funkcionalnog adrenalnog tumora, hipokalemija i hipertenzija nestaju odmah nakon postoperativnog perioda i daljnje liječenje nije više potrebno (LO i sur., 2014.). U slučaju potrebe obostrane adrenalektomije ili ako je kontralateralna nadbubrežna žlijezda atrofirala životinji će ostatak života trebati suplementirati kortikosteroide. Psi kojima nakon uspješne adrenalektomije tumor nije metastazirao imaju dobru prognozu ako se vlasnik pridržava uputa veterinara. Prosječno vrijeme preživljavanja nakon operacije je od 16 do 36 mjeseci.

5.2. Feokromocitom

Feokromocitom je tumor kromafinskih stanica srži nadbubrežne žlijezde i najčešći je tumor nadbubrežne žlijezde, a može se pojaviti jednostrano ili obostrano. S obzirom da se na srž nadbubrežne žlijezde može gledati kao na postganglijski simpatički neuron bez aksona možemo reći da je feokromocitom tumor simpatičkog živčanog sustava. Rijetko se pojavljuje i extra-adrenalni feokromocitom odnosno paragangliom, tumor kromafinskih stanica koji se nalazi izvan nadbubrežne žlijezde. Feokromocitom se češće pojavljuje kod pasa nego kod mačaka.

Prosječna dob u kojoj se najčešće javlja je 10,5 godina , iako je zabilježena pojavnost u dobi od 1 do 15 godina. Nije zabilježena pasminska ni spolna predispozicija. Zabilježena je lokalna invazivnost u 40-60% slučajeva, dok je metastaziranje zabilježeno u 15-30% slučajeva (PAGE, 2001.).

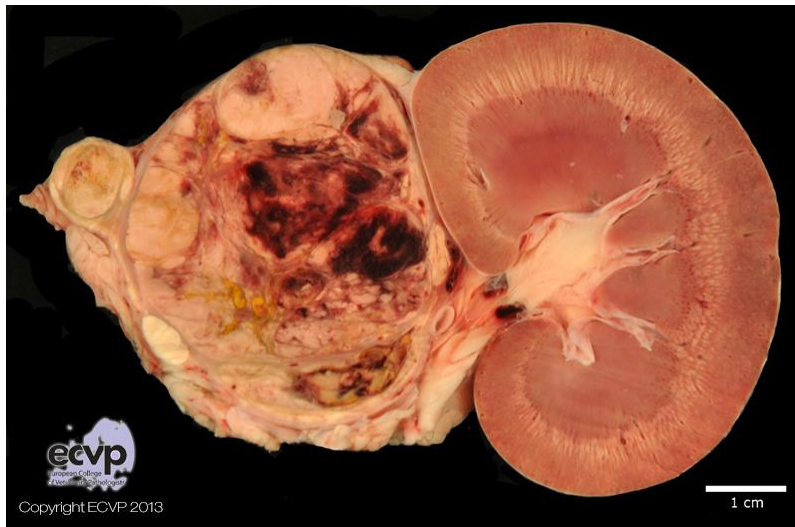Feokromocitomi mogu narasti preko 10 cm u promjeru i uzrokovati veliku destrukciju nadbubrežne žlijezde. Veliki feokromocitomi su multilobularne građe, šarene boje zbog područja krvarenja i nekroze, a maligni mogu prodrijeti i kroz kapsulu nadbubrežne žlijezde u okolno tkivo i mogu metastazirati u udaljene organe. Kod pasa trebali bi se smatrati malignim jer kod 40% pasa feokromocitom invadira u lumen vene cave caudalis, aorte, bubrežnih žila, nadbubrežnih žila ili jetrenih vena (BOUAYAD i sur., 1987.). Kod 30 % pasa pronalaze se tumorske metastaze za vrijeme obdukcije. Metastaze se mogu pronaći u jetri, plućima, regionalnim limfnim čvorovima, slezeni, srcu, bubrezima, kostima, gušterači, SŽS-u (GILSON i sur., 1994.; BARTHEZ i sur., 1997).

Kod životinja se rijetko pojavljuju funkcionalni feokromocitomi koji luče katekolamine. Klinički simptomi koji se uočavaju rezultat su položaja metastaza i povećane koncentracije katekolamina. Najčešći simptomi su opća slabost i povremeni kolaps, a javljaju se i zadihanost, tahipnea, uznemirenost, edem, aritmija i hipertrofija srca, poliurija i polidipsija. Poliurija i polidipsija mogu biti rezultat pretjerane sekrecije katekolamina ili se mogu razviti sekundarno zbog zatajenja bubrega. Pretjerana sekrecija katekolamina može uzrokovati ozbiljnu sistemsku hipertenziju koja može uzrokovati iznenadnu slijepoću zbog retinalnog krvarenja i odvajanja retine. Kod pasa sa feokromocitomom često se ustanovljava hipertenzija, koja može biti prouzrokovana i drugim bolestima. Moguća je pojava neuroloških simptoma kao što su napadaji, nakrivljena glava, nistagmus i strabizam (TWEDT i WHEELER, 1984.; GIBSON i sur., 1994.). Iz feokromocitoma psa noradrenalin je najčešće izolirani katekolamin. Sekrecija katekolamina je sporadična i nepredvidljiva pa se klinički znakovi često ne očituju za vrijeme pregleda, a feokromocitom se dijagnosticira tek nakon ultrazvučne pretrage. Feokromocitom može biti prisutan uz adrenokortikalni tumor što otežava dijagnostiku i liječenje (VON DEHN i sur., 1995.; BENNET i NORMAN, 1998.). Sumnja se da postoji korelacija između veličine feokromocitoma i kliničkih znakova (BOUAYAD i sur., 1987.). Mali dobro ograničeni feokromocitomi obično uzrokuju minimalno povećanje nadbubrežne žlijezde i najčešće se

pronalaze slučajno tijekom ultrazvčne pretrage i obdukcije, dok veliki feokromocitomi izazivaju kliničke znakove i često komprimiraju ili invadiraju okolne krvne žile.

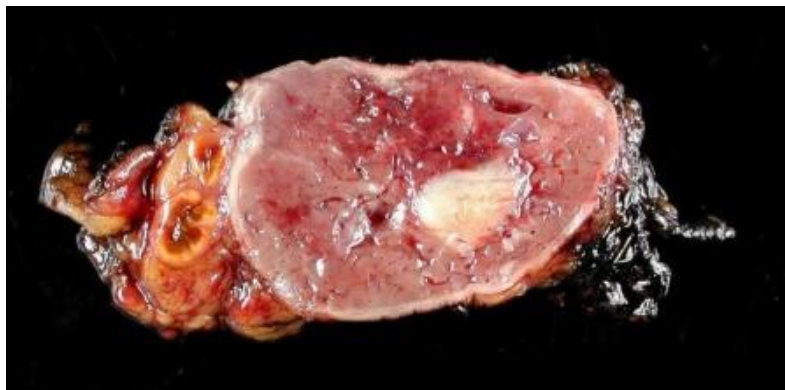
Dijagnosticiranje feokromocitoma je otežano zbog nedostatka specifične kliničke slike. Rezultati rutinskih laboratorijskih nalaza kompletne krvne slike, biokemijskog nalaza i analize urina su nespecifični pa nisu od pomoći pri dijagnosticiranju feokromocitoma (GLISON i sur., 1994.; MAHER, 1994.). U novije vrijeme povećanim korištenjem ultrazvuka povećao se i broj dijagnosticiranih feokromocitoma. Ultrazvuk, magnetska rezonanca i računalna tomografija su najznačajniji dijagnostički postupci za otkrivanje feokromocitoma i njihovih metastaza, pri čemu je vidljiva adrenomegalija jednostrano, ali moguća je i obostrana adrenomegalija ako je feokromocitom razvijen u obje nadbubrežne žlijezde (GILSON i sur., 1994.; BARTHEZ i sur., 1997.). U krvi se može uočiti blaga trombocitopenija kod tumora koji kronično krvare, hipoalbuminemija, hiperkolesterolemija, azotemija te povišene aktivnosti alkalne fosfataze i alaninaminotransferaze.

Kriteriji za kiruško odstranjenje feokromocitoma su: starost životinje, veličina tumora, prisutnost ili odsutnost metastaza i invazija u okolno tkivo te da li je životinja sposobna podnijeti anesteziju. Operacija može biti problematična jer životinje s feokromocitomom imaju visoki anesteziološki rizik zbog hipertenzije i aritmija koje mogu progredirati tijekom operacije (GILSON i sur., 1994.b; ROBERTSON, 2003.). Prije operacije trebalo bi normalizirati metabolički status životinje, smanjiti pojavnost srčanih aritmija i hipertenziju. Fenoksibenzamin je alfa adrenergični blokator koji se koristi za regulaciju krvnog tlaka u dozi 0,2-1,5 mg /kg peroralno i lijek je izbora jer ima dugotrajno djelovanje (MAHER, 1994.; NORTON i sur., 2001.). Prazosin je alternativa fenoksibenzaminu, a koristi se u dozi od 0,5-2,0 mg/kg dva ili tri puta dnevno. Beta blokatori se mogu koristiti za kontrolu aritmija, ali nikada se ne smiju koristiti bez alfa adrenergičnih agonista, jer minutni srčani volumen može biti smanjen previše ako ne sudjeluje alfa posredovana vazokonstrikcija (FELDMAN i NELSON, 1987.; MAHER, 1994.). Ako je operacija bila uspješna i tumor nije metastazirao životinje najčešće prežive od jedne do dvije godine poslije operacije.



Slika 5: Feokromocitom unutar nadbubrežne žlijezde psa

(Izvor: <http://www.ecvpath.org/>)



Slika 6. Feokromocitom u mačke

(Izvor: <http://vetbook.org/>)

6. ZAKLJUČCI

1. Nadbubrežna žlijezda je mala parna žlijezda značajna za održavanje elektrolitskog statusa, regulaciju stresnog odgovora i održavanje homeostaze tijela.
2. Poremećaji funkcije nadbubrežne žlijezde jedni su od najčešćih endokrinoloških poremećaja u pasa i mačaka.
3. Hipoadrenokorticism ili Addisonova bolest je sindrom uzrokovan promjenama koje najčešće obuhvaćaju obje nadbubrežne žlijezde i koje dovode do deficita lučenja glukokortikoida i mineralokortikoida.
4. Psi u odnosu na mačke, puno češće oboljevaju od Addisonove bolesti.
5. Cushingov sindrom je skup simptoma nastalih pod utjecajem visoke razine kortizola i srodnih kortikosteroida kroz dulje vrijeme, a Cushingova bolest posljedica pretjeranog lučenja ACTH iz benignog tumora hipofize, a klinički se očituje isto kao Cushingov sindrom.
6. Pendulirajući abdomen čest je kod pasa s hiperadrenokorticismom, a uzrokovan je preraspodjelom masti u abdomen, hepatomegalijom i slabljenjem abdominalne muskulature.
7. Mačke s hiperadrenokorticismom imaju specifično stanjenu kožu koja lagano puca pri manipulaciji tijekom kliničkog pregleda.
8. Hiperaldosteronizam je stanje u kojem je povećano stvaranje aldosterona u kori nadbubrežne žlijezde. Primarni hiperaldosteronizam je onaj kojemu je uzrok u nadbubrežnoj žlijezdi, a sekundarni je onaj kojemu se uzrok nalazi izvan nadbubrežne žlijezde.
9. Većina slučajeva primarnog hiperaldosteronizma u pasa uzrokovana je hiperplazijom ili neoplazijom kore nadbubrežne žlijezde.
10. Kod mačaka s hiperaldosteronizmom nema spolne ni pasminske predispozicije, a oboljevaju u prosjeku one starosti oko 13 godina.
11. Kongenitalna adrenalna hiperplazija ili adrenogenitalni sindrom je nasljedna bolest koja se prenosi autosomno recesivno, a očituje se istovremeno simptomima hipoadrenokorticisma i hiperadrenokorticisma. Uzrok sindroma je deficit jednoga ili više enzima potrebnih za sintezu mineralokortikoida i glukokortikoida.
12. Adrenalitis je upala nadbubrežne žlijezde koja u različitim stupnjevima može nastati kao posljedica kolonizacije bakterija, parazita ili autoimunog procesa.

13. Tumori nadbubrežne žlijezde u pasa su općenito rijetki i obuhvaćaju svega 0,17 do 0,76 % svih tumora, a kod mačaka se pojavljuju još rjeđe i obuhvaćaju 0,03 % svih tumora. Kortikalni adenomi i kortikalni karcinomi najčešći su tumori kore nadbubrežne žlijezde, a mogu biti funkcionalni i nefunkcionalni.

14. Feokromocitom je tumor kromafinskih stanica srži nadbubrežne žlijezde i najčešći je tumor nadbubrežne žlijezde. Češće se pojavljuje u pasa nego u mačaka. U pasa bi se trebao smatrati malignim jer u 40% pasa feokromocitom invadira u lumen vene cave caudalis, aorte, bubrežnih žila, nadbubrežnih žila ili jetrenih vena.

15. Izuzetno je važno precizno postaviti dijagnozu kako bi uklonili uzrok hiperfunkcije ili hipofunkcije nadbubrežne žlijezde i produžili život životinji. U većini slučajeva pri pravodobnom liječenju prognoza je povoljna.

7. SAŽETAK

Jedni od najčešćih endokrinoloških poremećaja u pasa i mačaka su poremećaji u funkciji nadbubrežne žlijezde koji se mogu pojaviti u obliku hiperfunkcije ili hipofunkcije nadbubrežne žlijezde. Uzrok hipofunkcije i hiperfunkcije nadbubrežne žlijezde može biti unutar nadbubrežne žlijezde, izvan nadbubrežne žlijezde odnosno jatrogeni. Unutarnji čimbenici koji dovode do poremećene sekrecije glukokortikoida i mineralokortikoida su hiperplazija kore nadbubrežne žlijezde, kortikalna krvarenja, funkcionalni kortikalni adenomi i karcinomi te funkcionalni feokromocitomi. Vanjski čimbenici mogu biti tumor hipofize ili jatrogena aplikacija kortikosteroida. Hiperfunkcija nadbubrežne žlijezde može se manifestirati Cushingovim sindromom, hiperaldosteronizmom i simptomima koji su posljedica pretjeranog lučenja katekolamina iz feokromocitoma. Hipofunkcija nadbubrežne žlijezde uzrokuje Addisonovu bolest. Izuzetno je važno precizno postaviti dijagnozu kako bi uklonili uzrok hiperfunkcije ili hipofunkcije nadbubrežne žlijezde i produžili život životinji. U većini slučajeva pri pravodobnom liječenju prognoza je povoljna.

Ključne riječi: nadbubrežna žlijezda, Cushingova bolest, Addisonova bolest, hiperaldosteronizam, feokromocitom.

8. SUMMARY

Disorders of the adrenal gland function in dogs and cats

One of the most common endocrine disorders in cats and dogs are disorders in the function of the adrenal gland that may occur as a hypofunction or hyperfunction of the adrenal gland. Cause of hypofunction and hyperfunction of the adrenal glands may be within, or outside the adrenal glands or iatrogenic. Internal factors that lead to impaired secretion of glucocorticoids and mineralocorticoid are hyperplasia of adrenal cortex, cortical hemorrhage, functional cortical adenomas and carcinomas and functional pheochromocytomas. External factors may be pituitary tumor or iatrogenic administration of corticosteroids. Hyperfunction of the adrenal glands can be manifested as Cushing's syndrome, hyperaldosteronism, and symptoms resulting from excessive secretion of catecholamines from pheochromocytoma. A hypofunction of the adrenal gland causing Addison's disease. It is extremely important to set accurately diagnose in order to eliminate the cause hyperfunction or hypofunction of the adrenal glands and extend the life of the animal. In most cases with appropriate treatment the prognosis is favorable.

Keywords: adrenal gland, Cushing's disease, Addison's disease, hyperaldosteronism, pheochromocytoma.

9. LITERATURA

1. ARLT W., D. S. WILLIS, S. H. WILD (2010): Health status of adults with congenital adrenal hyperplasia: A cohort study of 203 patients. *J. Clin. Endocrinol. Metab.* 95, 5110–5121.
2. ASH, R. A., A. M. HARVEY, S. TASKER (2005): Primary hyperaldosteronism in the cat: a series of 13 cases. *J. Feline Med. Surg.* 7, 173-182.
3. BAIIMER-RUSCA E. (1995): What is your diagnosis? Hypoadrenocorticism in a domestic cat. *J. Am. Anim. Hosp. Assoc.* 29, 337-339.
4. BARTHEZ, P. Y. (1997): Pheochromocytoma in dogs: 61 cases (1984-1995). *J. Vet. Intern. Med.* 11, 272-8.
5. BERTOY E. H., E. C. FELDMAN, R. W. NELSON, C. A. DUESBERG, P. H. KASS, M. H. REID, A. B. DUBLIN (1995): Magnetic resonance imaging of the brain in dogs with recently diagnosed but untreated pituitary dependant hyperadrenocorticism. *J. Am. Vet. Med. Assoc.* 206, 651-656.
6. BENNETT, P. F., E. J. NORMAN (1998): Mitotane (o, p'-DDD) resistance in a dog with pituitary-dependent hyperadrenocorticism and phaeocromocytoma. *Aust. Vet. J.* 76, 101-3.
7. BOUAYAD, H. (1987): Pheochromocytoma in dogs: 13 cases (1980-1985.) *J. Am. Vet. Med. Assoc.* 191, 1610-5.
8. BRADY C. A., D. VITECH (1999): Severe neurologic sequelae in a dog after treatment of hypoadrenai crisis. *J. Am. Vet. Med. Assoc.* 215, 222-225.
9. BROWN S., C. ATKINS, R. BAGLEY (2007): Guidelines for the identification, evaluation, and management of systemic hypertension in dogs and cats. *J. Vet. Intern. Med.* 21, 542-558.
10. CHAPMAN, P. S., D. F. KELLY, J. ARCHER (2004): Adrenal necrosis in a dog receiving trilostane for the treatment of hyperadrenocorticism. *J. Small Anim. Pract.* 45, 307–310.
11. DALEY C. A., C. A. ZERBE, R. O. SCHICK, R. D. POWERS (1993): Use of metyrapone to treat pituitary-dependent hyperadrenocorticism in a cat with large cutaneous wounds. *J. Am. Vet. Med. Assoc.* 202, 956-960.
12. DJAJADININGRAT-LAANEN S., S. GALAC, H. KOOISTRA (2011): Primary hyperaldosteronism: expanding the diagnostic net. *J. Feline Med. Surg.* 13, 641-650.
13. DONNELLY, K. (2012): What is your diagnosis? 12-year-old spayed female Labrador Retriever with a history of polyuria and polydipsia. *J. Am. Vet. Med. Assoc.* 240, 1283-1285.

14. DUESBERG C. A., E. C. FELDMAN, R. W. NELSON, E. H. BERTOY, A. B. DUBLIN, M. H. REID (1995): Brain magnetic resonance imaging of the diagnosis of pituitary macrotumours. *J. Am. Vet. Med. Assoc.* 206, 675-662.
15. DUESBERG C., M. E. PETERSON (1997): Adrenal disorders in cats. *Veterinary Clinics of North America: Small Anim. Pract.* 27, 321-347.
16. DUNN K. J., M. E. HERRTAGE, J. K. DUNN (1995): Use of ACTH stimulation tests to monitor the treatment of canine hyperadrenocorticism. *Vet. Rec.* 137, 161-165.
17. GILSON, S. D. (1994): Pheochromocytoma in 50 dogs. *J. Vet. Int. Med.* 8, 228-232.
18. GILSON, S. D., S. J. WITHROW, S. L. WHEELER, D. C. TWEDT (1994b): Pheochromocytoma in 50 dogs. *J. Vet. Intern. Med.* 8, 228-232.
19. GUYTON, A. C., J. E. HALL (2006): *Textbook of medical physiology*. 11th ed., Saunders Elsevier, Philadelphia, pp. 19103-2899.
20. HERRTAGE M. E. (2005): Hypoadrenocorticism. In: *Ettinger Textbook of Veterinary Internal Medicine: Diseases of the Dog and Cat*. (Ettinger, S. J., E. C. Feldman, eds), 6th ed., Saunders Elsevier, St Louis, pp. 1612–1622.
21. HOENIG M. (2002): Feline hyperadrenocorticism – where are we now? *J. Feline Med. Surg.* 4, 171-174.
22. HURLEY K. J., S. L. VADEN (1998): Evaluation of urine protein content in dogs with pituitary-dependent hyperadrenocorticism. *J. Am. Vet. Med. Assoc.* 212, 369-373.
23. FELDMAN E. C., NELSON R. W. (1994): Comparative aspects of Cushing's syndrome in dogs and cats. *Endocrinol. Metab. Clin. North. Am.* 23, 671–691.
24. FELDMAN C. E., R. W. NELSON (2004): *Canine and Feline Endocrinology and Reproduction*. 3rd ed., Saunders Elsevier, Philadelphia pp. 616–644.
25. FINDLING J. W. (1997): Glucocorticoids and adrenal androgens. In: *Basic and Clinical Endocrinology*. (Greenspan, F. S., G. J. Stewler, eds.). 5th ed., Conn: Appleton & Lange, Stamford, pp. 1997:317.
26. FLOOD S. M., J. F. RANDOLPH J. F., A. R. GELZER (1999): Primary hyperaldosteronism in two cats. *J. Am. Anim. Hosp. Assoc.* 35, 411-416.
27. JAVADI S., S. C. DJAJADININGRAT-LAANEN S. C., H. S. KOOISTRA (2005): Primary hyperaldosteronism, a mediator of progressive renal disease in cats. *Domest. Anim. Endocrinol.* 28, 85-104.

28. JOHNSON K. D. (2006): Primary hyperaldosteronism in a dog with concurrent lymphoma. *J. Vet. Med. A. Physiol. Pathol. Clin. Med.* 53, 467-470.
29. KINTZER P. P., M. E. PETERSON (1994): Mitotane treatment of 32 dogs with cortisol-secreting adrenocortical neoplasms. *J. Am. Vet. Med. Assoc.* 205, 54-60.
30. KNIGHTON E. L. (2004): Congenital adrenal hyperplasia secondary to 11 β -hydroxylase deficiency in a domestic cat. *J. Am. Vet. Med. Assoc.* 225, 238–241.
31. KOOK P. H., P. GREEST, U. RAUTE-KREINSEN (2010): Addison's disease due to bilateral adrenal malignancy in a dog. *J. Small Anim. Pract.* 51, 333–336.
32. KOOISTRA, H. S., S. GALAC, J. J. C. W. M. BUIJTELS, B. P. MEIJ (2009): Endocrine diseases in animals. *Horm. Res.* 71, 114-147.
33. KREISSLER J. J., C. E. LANGSTONE (2011): Case of Hyporeninemic Hypoaldosteronism in the Dog. *J. Vet. Intern. Med.* 25, 944-948.
34. KYLES A. E., E. C. FELDMAN, H. E. DE COCK (2003): Surgical management of adrenal gland tumors with and without associated tumor thrombi in dogs: 40 cases (1994–2001). *J. Am. Vet. Med. Assoc.* 223, 654–662.
35. LATHAN, P., J. C. SCOTT-MONCRIEFF, R. W. WILLS (2014); Use of the cortisol-to-ACTH ratio for diagnosis of primary hypoadrenocorticism in dogs. *J. Vet. Intern. Med.* 28, 1546–1550.
36. LO A. J., D. E. HOLT, D. C. BROWN (2014): Treatment of aldosteronesecreting adrenocortical tumors in cats by unilateral adrenalectomy: 10 cases (2002–2012). *J. Vet. Intern. Med.* 28, 137–143.
37. LOBBETI R. G. (1998): Hyperreninaemic hypoaldosteronism in a dog. *J. S. Afr. Vet. Assoc.* 69, 33-5.
38. MACKAY A. D, HOLT P. E, SPARKES A. H. (1999): Successful surgical treatment of a cat with primary aldosteronism. *J. Feline Med. Surg.* 1, 117-122.
39. MACMILLAN K. L. (2003): Neurologic complications following treatment of canine hypoadrenocorticism. *Can. Vet. J.* 44, 490-492.
40. MAHER, E. R. (1994): Pheochromocytoma in the dog and cat: diagnosis and management. *Sem. Vet. Med. Surg.* 9, 158-166.
41. MCGAVIN M. D., J. F. ZACHARY (2008): Specijalna veterinarska patologija, četvrto izdanje, Stanek, Varaždin, pp. 1488.

42. MOONEY T. C., M. E. PETERSON (2004): BSAVA Manual of Canine and Feline Endocrinology, 3rd ed., British Small Animal Veterinary Association, Dorset, pp. 11-15.
43. MOORE L. E., D. S. BILLER, D. E. OLSEN (2000): Hyperadrenocorticism treated with metyrapone followed by bilateral adrenalectomy in a cat. *J. Am. Vet. Med. Assoc.* 217, 691-694.
44. MOORE L. E., D. S. BILLER, T. A. SMITH (2000): Use of abdominal ultrasonography in the diagnosis of primary hyperaldosteronism in a cat. *J. Am. Vet. Med. Assoc.* 217, 213-215..
45. NEIGER R., I. RAMSEY, J. OCONNOR, K. J. HURLEY, C.T. MOONEY (2002): Trilostane treatment of 78 dogs with pituitary-dependent hyperadrenocorticism, *Vet. Rec.* 150, 799-804.
46. NIMKARN S., M. I. NEW (2008): Steroid 11 β -hydroxylase deficiency congenital adrenal hyperplasia. *Trends. Endocrinol. Metab.* 19, 96-99.
47. OWENS S. L., M. E. DOWNEY, B. M. PRESSLER, A. J. BIRKENHEUER, D. W. CHANDLER, J. C. SCOTT-MONCRIEFF (2012): Congenital adrenal hyperplasia associated with mutation in an 11 β -hydroxylase-like gene in a cat. *J. Vet. Intern. Med.* 26, 1221-6.
48. NORTON I. A., H. N. LEE (2001): Cancer of the endocrine system: the adrenal gland. in: *Cancer: Principles and Practice of Oncology.* (Devita, V. T.), 6th ed., Williams and Wilkins, Philadelphia. pp. 1770-1787.
49. PAGE, R. L. (2001): Tumors of the endocrine system. In: *Small Animal Clinical Oncology.* (Withrow, S. J., E. G. MacEwen), 3rd ed. Saunders Elsevier, Philadelphia, pp. 418-444.
50. PANCIERA L. DAVID, ANTHONY P. CARR (2005): *Endocrinology for the Small Animal Practitioner.* Tenton NewMedia, Jackson, pp. 482-4113.
51. PETERSON M. E., D. S. GRECO, D. N. ORTH (1989): Primary hypoadrenocorticism in ten cats. *J. Vet. intern. Med.* 3, 55-58.
52. PETERSON M. E., J. F. RANDOLPH, C. T. MOONEY (1994): Endocrine diseases. In: *The Cat: Diagnosis and Clinical Management.* (Shreding, R. G.), Churchill Livingstone, New York, pp. 1404-1506.
53. PETERSON M. E., P. P. KINTZER, P. H. KASS (1996); Pretreatment clinical and laboratory findings in dogs with hypoadrenocorticism: 225 cases (1979-1993). *J. Am. Vet. Med. Assoc.* 208, 85-91.
54. REECE, W. O. (2015): *Dukes' physiology of domestic animals.* 13th ed., Wiley-Blackwell, Danvers, pp. 1185-0139.

55. REUSCH C. E., S. SCHELLENBERG, M. WENGER (2010): Endocrine hypertension in small animals. *Vet. Clin. North. Am. Small Anim. Pract.* 40, 335-352.
56. RIJNBEEK A., A. VAN WEES, J. A. MOL (1988): Assessment of two tests for the diagnosis of canine hyperadrenocorticism. *Veterinary Record* 122, 178-180.
57. ROBERTSON S. A. (2003): Anesthesia: endocrine system. In: *Textbook of Small Animal* (Saunders, W. B, D. Statter), Sumew Fedn, Philadelphia, pp. 2586-2594.
58. ROSE B. D. (2001): *Clinical Physiology of Acid-Base and Electrolyte Disorders*, 5th ed., McGraw-Hill, New York, pp. 888–930.
59. ROSE S. A., A. E. KYLES, P. LABELLE (2007): Adrenalectomy and caval thrombectomy in a cat with primary hyperaldosteronism. *J. Am. Anim. Hosp. Assoc.* 43, 209-214.
60. ROSSMEISL J. H., J. C. SCOTT-MONCRIEFF, J. SIEMS (2000): Hyperadrenocorticism and hyperprogesteronemia in a cat with an adrenocortical adenocarcinoma. *J. Am. Anim. Hosp. Assoc.* 36, 512–517.
61. RUCKSTUHL N. S., C. S. NATT, C. E. REUSCH (2002): Results of clinical examinations, laboratory tests, and ultrasonography in dogs with pituitary-dependent hyperadrenocorticism treated with trilostane. *Am. J. Vet. Res.* 63, 505-512.
62. SCHULMAN R. L. (2010): Feline primary hyperaldosteronism. *Vet. Clin. North. Am. Small Anim. Pract.* 40, 353-359.
63. CHWEDES C. S. (1997): Miltotane (o,p-DDD) treatment in a cat with hyperadrenocorticism. *J. Small Anim. Pract.* 38, 520-524.
64. SIMONE D. G., S. CARLOS, J. B. BACON (2015): Adrenocortical tumor in a cat secreting more than one type of corticosteroid. *J. Feline Med. Surg.* 7, 173-82.
65. STOLP R., RIJNBEEK A., J. C. MEIJER, R. J. M. CROGUHS (1983) Urinary corticoids in the diagnosis of canine hyperadrenocorticism. *Res. Vet. Sci.* 34, 141-144.
66. STONEHEWER J., S. TASKER (2001); Hypoadrenocorticism in a cat. *J. Small Anim. Pract.* 42, 186-190.
67. SMILEY L. E., M. E. PETERSON (1993): Evaluation of a urine cortisol:creatinine ratio as a screening test for hyperadrenocorticism in dogs. *J. Vet. Intern. Med.* 7, 163-168.
68. THODOU, E. (1995): Lymphocytic hypophysitis: Clinicopathological findings. *J. Clin. Endocrinol. Metab.* 80, 2302.

69. TWEDT D. C., S. L. WHEELER (1984): Pheochromocytoma in the dog. *Vet. Clin. North. Am.* 14, 767-82.
70. VELARDO, A. (1992): Isolated adrenocorticotrophic hormone deficiency secondary to hypothalamic deficit of corticotropin-releasing hormone. *J. Endocrinol. Invest.* 15, 53-7.
71. VON DEHN, B. J. (1995): Pheochromocytoma and hyperadrenocorticism in dogs: Six cases (1982-1992). *J. Am. Vet. Med. Assoc.* 207, 322-4.
72. VOORHOUT G., R. STOLP, A. RIJNBERK, P. F. G. N. VAN DER WAES (1990): Assessment of survey radiography and comparison with x-ray computed tomography for detection of hyperfunctioning adrenocortical tumors in dogs. *J. Am. Vet. Med. Assoc.* 196, 1799-1803.
73. WATSON A. D. J., A. RIJNBERK, A. J. MOOLENAAR (1987): Systematic availability of o,p-DDD in normal dogs, fasted and fed and in dogs with hyperadrenocorticism. *Res. Vet. Sci.* 43, 160-165.
74. WATSON P. J., M. E. HERRTAGE (1998): Hyperadrenocorticism in six cats. *J. Small Anim. Pract.* 39, 175-184.
75. WHEELER M. H., D. A. HARRIS (2003): Diagnosis and Management of Primary Aldosteronism. *World J. Surg.* 27, 627-631.
76. WITT A., R. NEIGER (2003): Trilostane therapy in five cats with hyperadrenocorticism. *J. Vet. Intern. Med.* 18, 160-4.
77. WOOLCOCK, A. D., C. WARD (2015): Successful treatment of a cat with primary hypoadrenocorticism and severe hyponatremia with desoxycorticosterone pivalate (DOCP). *Can. Vet. J.* 56, 1158–1160.

10. ŽIVOTOPIS

Rođen sam 18.09.1991. godine u Trstu (Italija). Osnovnu školu “Pavleka Miškine” pohađao sam u Zagrebu. Godine 2010. završio sam Klasičnu gimnaziju u Zagrebu, a potom sam iste godine upisao Veterinarski fakultet u Zagrebu na kojem sam 2016. godine apsolvirao. Ljetni semester akademske godine 2015./2016. pohađao sam na wroclawskom veterinarskom fakultetu u Poljskoj (Wroclaw University of Environmental and Life Science) u sklopu Erasmus + studijskog boravka. Služim se engleskim jezikom u govoru i pismu.