

Rendgenološka i ultrazvučna dijagnostika najučestalijih bolesti prostate u pasa

Jakovac, Stella

Master's thesis / Diplomski rad

2017

Degree Grantor / Ustanova koja je dodijelila akademski / stručni stupanj: **University of Zagreb, Faculty of Veterinary Medicine / Sveučilište u Zagrebu, Veterinarski fakultet**

Permanent link / Trajna poveznica: <https://um.nsk.hr/um:nbn:hr:178:604017>

Rights / Prava: [In copyright](#) / [Zaštićeno autorskim pravom.](#)

Download date / Datum preuzimanja: **2023-01-27**



Repository / Repozitorij:

[Repository of Faculty of Veterinary Medicine -
Repository of PHD, master's thesis](#)



SVEUČILIŠTE U ZAGREBU
VETERINARSKI FAKULTET

Stella Jakovac

**RENDGENOLOŠKA I ULTRAZVUČNA DIJAGNOSTIKA
NAJUČESTALIJIH BOLESTI PROSTATE U PASA**

Diplomski rad

Zagreb, 2017.

Zavod za rendgenologiju, ultrazvučnu dijagnostiku i fizikalnu terapiju

Predstojnik: prof. dr. sc. DAMIR STANIN

MENTOR: prof. dr. sc. Damir Stanin

KOMENTOR: doc. dr. sc. Hrvoje Capak

Članovi povjerenstva

za obranu diplomskog rada:

1. prof. dr. sc. Alen Slavica
2. prof. dr. sc. Damir Stanin
3. doc. dr. sc. Hrvoje Capak
4. prof. dr. sc. Darko Capak (zamjena)

Sadržaj

1. UVOD.....	1
2. ANATOMIJA I FIZIOLOGIJA PROSTATE PASA	2
3. BOLESTI PROSTATE	5
3.1. Klinička slika bolesti prostate.....	7
3.2. Učestalost i predispozicije za bolesti prostate u pasa	8
4. RENGENOLOŠKA DIJAGNOSTIKA BOLESTI PROSTATE U PASA	9
4.1. Kontrastna rengenološka dijagnostika promjena prostate u pasa	14
5. ULTRAZVUČNA DIJAGNOSTIKA BOLESTI PROSTATE U PASA.....	17
6. ZAKLJUČAK.....	20
7. LITERATURA.....	21
8. SAŽETAK.....	25
9. SUMMARY.....	25
10. ŽIVOTOPIS.....	27

1. UVOD

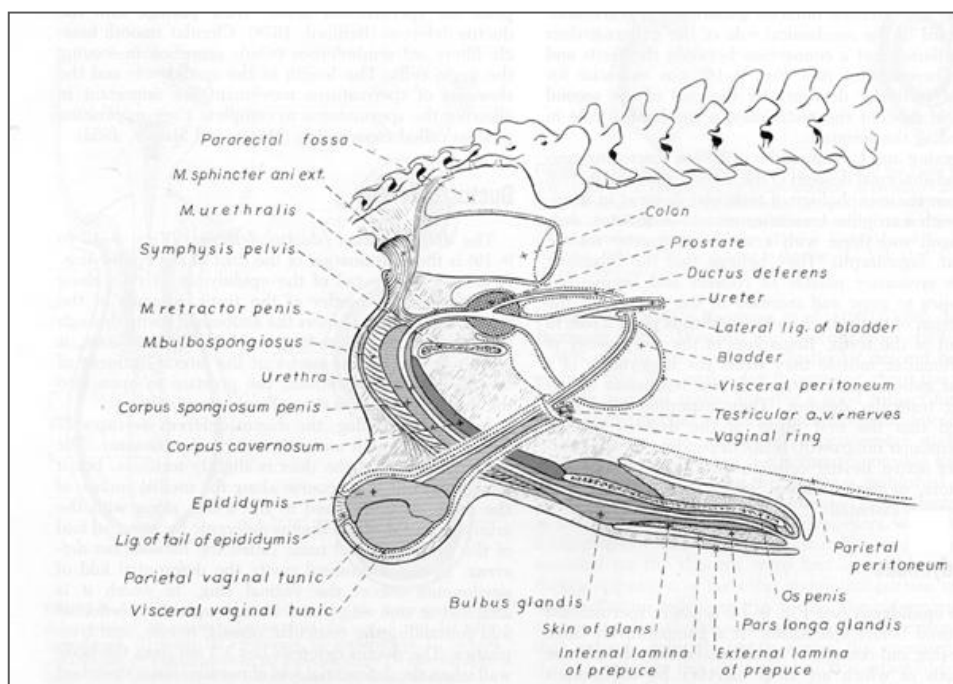
Svi sisavci imaju prostatu, međutim patološke promjene na tom organu su rijetke u ostalih vrsta osim psa i čovjeka. U veterinarskoj medicini jedino u psa prostata je vidljiva rendgenološkom pretragom. Iako i mačke imaju prostatu, bolesti prostate kod njih su iznimno rijetke. Nije znanstveno utvrđena prosječna veličina prostate. Zbog prevelike varijacije veličine tijela u različitim pasmina pasa nije moguće postaviti standard fiziološke veličine prostate. Cijeli niz tehničkih ograničenja i anatomskih različitosti stvaraju poteškoće, čak i nemoguće rendgenološko određivanje apsolutne veličine prostate. Sve navedeno pokazuje da je mjerenje veličine prostate na temelju rendgenoloških mjerenja vrlo nepouzdana (JUNIEVIWICZ i sur., 1989). Stupnjeve manjeg povećanja prostate dijagnostičar određuje empirijskom metodom na temelju iskustva, a ovise o nalazima palpacije prostate, rendgenološke i ultrazvučne pretrage.

Smještaj prostate varira. Obično ovisno o pasmini, veličini prostate, starosti i punjenosti mokraćnog mjehura (POST, 2000). Kad je mokraćni mjehur prazan i skupljen, žlijezda se nalazi potpuno u zdjelichnoj šupljini i može biti 2,5 cm ili više iza prednjeg ruba stidne kosti (os pubis). Kad je mokraćni mjehur pun, prostata je često velikim dijelom ili potpuno ispred preponske kosti (ELLENPORT, 1975).

2. ANATOMIJA I FIZIOLOGIJA PROSTATE PASA

Prostata je jedina akcesorna spolna žlijezda muških pasa, nalazi se retroperitonealno i samo njezina kraniodorzalna površina je prekrivena peritoneumom (EVANS i CHRISTENSEN, 1990).

Prostata se nalazi između rektuma dorzalno i simfize zdjelice ventralno, a kroz njezinu sredinu prolazi uretra i vrat mokraćnog mjehura. Okružena je fibromuskularnom kapsulom i podijeljena u dva lobusa medijalnom pregradom koja se rektalno palpira na dorzalnoj površini (EVANS i CHRISTENSEN, 1990; ROGERS, 1986.). Njezina pozicija je abdominalna tako dugo dok urahus ne retrahira sa dva mjeseca starosti životinje. Nakon toga je u zdjelici te se postupno povećava s godinama ili bolešću. Tako da u to vrijeme može biti mokraćnim mjehurom pomaknuta kranijalno i palpirana abdominalno (EVANS i CHRISTENSEN, 1990; DORFMAN i BARSANTI, 1995).



Slika 1. Slikovni prikaz spolnog sustava psa (EVANS i CHRISTENSEN, 1990).

Rast prostate i sekrecija ovise o androgenom hormonu (ROGERS, 1986). Kastracija dovodi do smanjenja volumena prostate, atrofije žljezdanih i vezivno tkivnih elemenata i smanjuje mogućnost proizvodnje i metaboliziranja androgena. Glavni androgen koji regulira rast prostate je 5 α -dihydrotestosterone (5 α -DHT), koji se formira od testosterona 5 α -reduktazom.

Krv dolazi iz ogranaka prostatične arterije, a odvodi se prostatičnom i uretralnim venama. Limfna drenaža ide u ilijačne limfne čvorove (EVANS i CHRISTENSEN, 1990). *Nervus hipogastricus* i zdjelični živci sprovode simpatičku i parasimpatičku inervaciju.

Prostata luči seminalnu plazmu kroz hormonalnu i živčanu kontrolu. Ubacivanje tekućine iz prostate u uretru je stimulirano simpatičkim živčanim sustavom. Prostatična tekućina čini prvu i treću frakciju psećeg ejakulata i odgovorna je za volumen ejakulata time što ga povećava te pomaže u transportu sperme. Prostatična tekućina se luči konstantno i normalno se nalazi u prostatičnom dijelu uretre odakle se može proširiti u mokraćni mjehur i penisni dio uretre. Sekret prostate ima mliječan izgled i karakterističan miris (EVANS i CHRISTENSEN, 1990).

U kliničkoj praksi treba imati na umu da je kod škotskih terijera prostata fiziološki četiri puta veća nego kod ostalih pasa podjednake veličine (POST, 2000).

Prostata je dobro razvijena, ovalnog oblika, akcesorna žlijezda u mužjaka, smještena kaudalno od mokraćnog mjehura. Okružuje zdjelični dio uretre. Uretra prolazi kroz prostatu neznatno dorzalno od njenog centralnog dijela. Uretra je u tom dijelu neznatno proširena i lagano zakrivljena prema kaudalnom rubu prostate. Na dorzalno dijelu srednjeg dijela uretre u području prostate nalazi se mala papila (*colliculus seminalis*). Više parova sitnih kanala ulazi dorzalno, lateralno i kaudalno u uretru te omogućuje drenažu prostate. Prostata je smještena neposredno ventralno od rektuma, dorzalno od pubične regije, a kranijalno graniči s mokraćnim mjehurom. Položaj prostate u odnosu na rektum i pubičnu regiju ovisi o poziciji i punjenosti mokraćnog mjehura. Mijenjanjem položaja mokraćnog mjehura mijenja se i položaj prostate (BARSANTI i FINCO, 1986).

U dobi od oko 2 mjeseca starosti dolazi do ruptуре ostatka urahusa i prostata najčešće počne kompletno nalijegati unutar zdjeličnog kanala. Starenjem životinje dolazi do povećanja prostate u odnosu na povećanje nivoa androgenih hormona (JAMES i HEYWOOD, 1979). S vremenom u dobi od oko 3 – 4 godine prostata se najčešće pomiče kranijalno, tako da nije kompletna intraperitonealno (O'BRIEN, 1978). Starenjem normalna prostata ostaje relativno stalne veličine do dobi od oko 10-11 godina kada dolazi do njenog smanjivanja i znakova

atrofije. Tada je moguće da ponovo dolazi do povlačenja prostate unutar zdjelične šupljine, do čega naravno ne dolazi u slučajevima patološkog povećanja.

Prostata je u svom dorzalnog dijelu u direktnom kontaktu s rektumom. Kada je u debelom crijevu prisutan sadržaj na profilnom prikazu vrlo je teško očitavanje dorzalnog ruba prostate. Sadržaj u rektumu može u potpunosti prekriti i onemogućiti vidljivost prostate na ventrodorzalnoj projekciji.

Budući da je povećanje prostate hormonalne etiologije uklanjanje hormonalnog uzroka primjenom kastracije, dolazi do atrofije prostate. U pasa koji su sterilizirani u ranijoj životnoj dobi prostata ostaje manja. Smanjivanje prostate je redovito, osim u slučajevima kada je u periodu prije kastracije bila prisutna jedna od patoloških promjena na prostati. Slični efekti se dobivaju nakon provedene terapije estrogenima. Kombinirana terapija estrogenima s istovremenom kastracijom dovodi do brže atrofije prostate, naročito kod patoloških promjena koje su osjetljive na hormonalni status. Kod ovakve terapije i neoplazije mogu u početku pokazivati smanjenje prostate, ali nakon toga slijedi ponovno povećanje. U nekim slučajevima nakon kastracije ili hormonalne terapije, prostata može biti toliko smanjena da rendgenološki uopće nije vidljiva. Dokazi povećanja prostate usprkos ovog oblika terapije govore o relativno lošoj prognozi, te da je primarni patološki proces druge etiologije (GILL, 1981).

3. BOLESTI PROSTATE

Različite bolesti prostate imaju za posljedicu povećanje prostate. Povećanje može biti zamjetno i u slučajevima primarne bolesti izvan prostate, kao što su tumori testisa ili orhitis, kada dolazi do produkcije androgenih hormona. Zbog vrlo bliske funkcionalne cjeline prostate i testisa, preporučljivo je svakog pacijenta s bolesti prostate pregledati i na eventualne bolesti testisa. Pri tom je indicirana ultrazvučna pretraga.

Najčešća bolest prostate je benigna hipertrofija prostate (BHP) kod koje dolazi do povećanja međustaničnog prostora duktusa, češće nego povećanja volumena i broja stanica prostate. Promjene na parenhimu i cistične promjene unutar prostate su različiti stupnjevi iste bolesti s time da su cistične promjene uznapredovani stupanj benigne hipertrofije. Intraprostatične ciste su vrlo učestale (DORFMAN i BARSANTI, 1995).

Etiologija nastanka cista još nije u potpunosti određena. Određeni su brojni čimbenici koji pogoduju nastanku cisti. Povećani nivo estrogena endogenog ili egzogenog podrijetla je jedan od glavnih čimbenika. Smatra se da povećana količina estrogena uzrokuje zastoj tekućine unutar izvodnih kanala, a čimbenik je koji pokreće i pločastu metaplaziju. Obje opisane promjene stvaraju rizik za nastanak cisti (OLSON i sur., 1987; BARSANTI i FINCO, 1989). U cistično promjenjenoj prostati vidljive su ciste različitog oblika i veličine. Veličina cista unutar prostate može biti od mikroskopski malih prostora do velikih, makroskopski lako vidljivih područja punjenih tekućim sadržajem. Velike ciste mogu biti takvih veličina i oblika da deformiraju oblik prostate. Velike ciste su sklone infekcijama (BLACK i sur., 1998). Kao što je prije napomenuto ciste koje su nastale u okviru benigne hipertrofije se obično nalaze unutar parenhima žlijezde. Ponekad ciste bivaju tako velike da je rengenološka sjena prostate ne može izdiferencirati i rengenografski se uočava samo cistična tvorba. Tako velike ciste opisuju se kao paraprostatične ciste i nisu više ograničene unutar kapsule žlijezde. Opisane ciste su izvan prostate i u svom razvoju imaju vrlo malu direktnu vezu s prostatom (JOHNSTON i sur., 2000). Takve ciste su najčešće sterilne ali se mogu inficirati i apscedirati.

Paraprostatične ciste su pojedinačne ili ih može biti veći broj. Najčešće se javljaju u prostoru između prostate i mokraćnog mjehura. Ponekad su tako velike da čine opstrukciju ulaza u zdjeličnu šupljinu (OLSEN i sur., 1987). Takve ciste mogu izazvati kompresiju silaznog kolona i rektuma i ostalih struktura zdjelične šupljine. Mogu biti i pogodovni čimbenik u nastanku perinealne herije (HEAD i FRANCIS, 2002). Paraprostatične ciste

vjerojatno nastaju iz perzistirajućeg *uterus masculinus* (BARSANTI, 1995). Ponekad može doći do kalcifikacije cisti (GIRARD i DESPOTS, 1995; MADEN i sur., 2010), a unutar cista se nalaze i dijelovi hrskavične i koštane metaplazije (GIRARD i DESPOTS, 1995; WRIGHT i sur., 1996).

Drugi česti uzrok povećanja prostate je prostatitis koji je obično bakterijske etiologije (BARSANTI i FINCO, 1989; KRAWIEC, 1994). Infekcija prostate može nastati unutar same prostate ili se proširiti od drugog tkiva, prvenstveno mokraćnog mjehura i testisa. Mnogi antibiotici nemaju dostatni tropizam prema prostati što je uzrok da prostata može biti rezervoar za reinfekciju te eventualno širenje na druge organe (ROGERS, 1986).

Infekcija prostate ovisna je o dva čimbenika. Jedan je patogenost uzročnika, a drugi je stanje prostate prije infekcije. Zdrava prostata je znatno otpornija na infekcije u odnosu na hipertrofiranu prostatu, unutar koje su prisutni cistično prošireni prostori. Upala prostate može biti različitog stupnja. Blaži oblici bolesti uzrokuju neznatne promjene i klinički simptomi su blagi ili u potpunosti izostaju. Klinička slika kod koje su vidljivi znakovi krvarenja iz uretre je posljedica jačih patoloških promjena koje dovode do hemoragije i istovremeno brzo razaraju tkivo prostate (BARSANTI, 1986). Progresijom patološkog procesa može doći do ruptуре kapsule prostate i širenja infekcije na peritonealnu šupljinu i posljedičnog peritonitisa. Kronični prostatitis, koji se često ponavlja, može uzrokovati nastanak izbrazdane prostate nepravilnih rubova, a fibrotične promjene uzrokuju da je takva prostata manja od fiziološke. Tako promjenjena prostata je ponekad teško rendgenografski vidljiva, a promjene na prostati je moguće dijelom uočiti nakon kontrastnog prikaza uretre. Kronične promjene i deformacije oblika prostate mogu imati za posljedicu strikturu uretre. Apsces prostate može nastati kao posljedica prostatitisa. Kao i kod formiranja cisti, apscesi mogu po veličini biti manji i veći. Veći apscesi deformiraju oblik žlijezde, mogu uzrokovati rupturu kapsule i posljedični peritonitis. Apsces može biti kao primarna patološka promjena ali sekundarno može nastati kao inficirana cista. Apscesi i ciste mogu nastati iz neoplazija. U okviru formiranja neoplastičnih struktura nastaju cistične tvorbe obložene epitelom neoplazije. Rijedak oblik ciste koja je nastala kao proširenje wolfranovih kanala je pravi oblik paraprostatične ciste i naziva se *uterus masculinus*. Proširenje kanala formira obostrane tubularne tvorbe koje podsjećaju na proširene rogove maternice. Sama prostata može i ne mora biti povećana i obično se ne može diferencirati kao odvojena rengenološka sjena.

Od ukupne patologije prostate u psa, maligne neoplazije čine 5% (BARSANTI i FINCO, 1989). Najučestaliji maligni tip neoplazije u psa je kao i u čovjeka adenokarcinom

(OBRADOVICH i sur., 1987; BARSANTI i FINCO, 1989). Adenokarcinomi prostate su relativno rijetka patologija. Učestalost je u rasponu od 0,28% do 0,6% (WEAVER, 1981). Kada se javljaju oni su najčešće metastatski i to kao metastaze regionalnih limfnih čvorova zdjelice ili pak metastaze primarnih procesa na jetri ili na plućima. U nekih psa je vidljiva veća tumorska masa prostate, ali u nekih je povećanje prostate minimalno. Smanjena prostata s kacinomatoznim promjenama je rijetka. Neoplazije prostate su često sekundarno inficirane ili imaju znakove nekroze te psi pokazuju kliničke znakove prostatitisa. Kod takvih pacijenata je teško postaviti dijagnozu jer znakovi prostatitisa imaju tendenciju prekrivanja kliničkih znakova neoplazije. Dijagnozu je nešto lakše postaviti kada sumnjamo na metastatske promjene.

3.1. Klinička slika bolesti prostate

Klinička slika bolesti prostate ovisi o istovremenim patološkim promjenama na uropoetskom sustavu ili o patologiji kolona i rektuma. Prisutni su problemi s mokrenjem u smislu otežanog mokrenja ili prisustva krvi ili gnoja u mokraći. Potpuna opstrukcija uretre je izuzetno rijedak nalaz kod pasa. Često je prisutna otežana defekacija s istanjenim oblikom fecesa. Povećana prostata uzrokuje ekstraluminalnu kompresiju debelog crijeva, komprimira ga u pravcu sakruma i zdjelice te je iz tog razloga vidljiva stolica smanjenog dijametra. Veće naprezanje psa prilikom defekacije može uzrokovati pojavu manje količine svježeg krvi u stolici. Sve opisane patološke promjene mogu naravno dovesti i do opstipacije.

Ostali, rjeđi no značajni simptomi se mogu manifestirati poremećajem u kretanju stražnjih ekstremiteta. Takvi pacijenti odbijaju kretanje stepenicama ili pokušavaju problem kretanja ublažiti skakanjem. Vlasnici nerijetko steču dojam kao da pas ima problema s promijenjenim kukovima. Takvi pacijenti mogu imati čak i septički prostatitis. Bol uzrokovana infekcijom prostate može urokovati vidljive promjene u motorici i funkciji stražnjih ekstremiteta u psa. Najčešće pas pokazuje simptome na oba stražnja ekstremiteta. Palpatorno u toj regiji vrlo lako možemo isprovocirati bol. Poremećaji u hodu vrlo rijetko mogu biti prisutni kod benigne hipertrofije prostate.

3.2. Učestalost i predispozicije za bolesti prostate u pasa

Stariji psi svih pasmina pasa imaju predispoziciju za pojavu bolesti prostate. Prema istraživanjima (KRAWIEC i HEFLIN, 1992) učestalost bolesti je veća u srednje velikih i velikih pasmina pasa, a veća učestalost je zapažena u Doberman pinča i Njemačkog ovčara. O'SHEA (1962) u svojim istraživanjima na uzorku od 243 psa je utvrdio da je benigna hiperplazija prostate najučestalija promjena prostate s 63% pojavnosti.

BLACK i suradnici (1998) u svojim istraživanjima zaključuju da se ciste prostate u velikih pasmina pasa javljaju u otprilike 14% slučajeva i da su u 42% slučajeva ciste bile inficirane bakterijama.

Skupina autora 2007. godine na velikom uzorku od 500 pasa s subkliničkim znakovima bolesti su nakon razudbe i patohistološke pretrage utvrdili učestalost benigne hiperplazije prostate u 44,8% slučajeva, prostatitisa u 23,6%, a neoplazija prostate u 3,6% pasa.

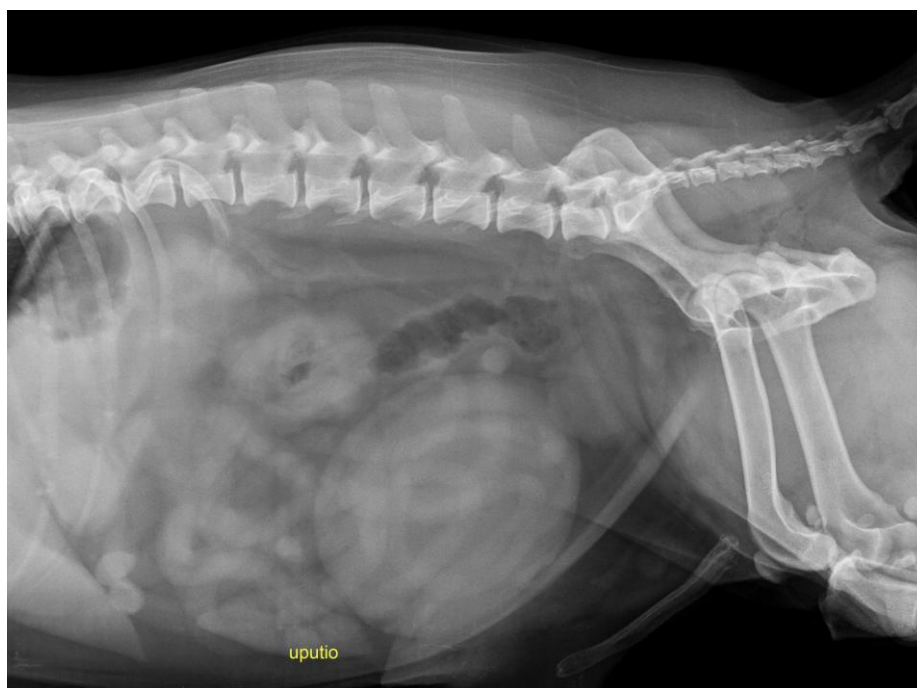
TESKE i suradnici (2002) u svojim istraživanjima na uzorku kastriranih pasa, citološkom pretragom nakon aspiracione biopsije utvrdili su da se benigna hiperplazija javlja u 57,1%, prostatitis 19,3%, adenokarcinomi 13%. Psi kod kojih su dijagnosticirani adenokarcinomi su bili signifikantno stariji, prosječne dobi 9,9 godina dok je prosječna dob pasa s drugim bolestima prostate je bila 8,4 godine. Pasminski je bila istaknuta predispozicija u Bouviera i flandrijskog psa.

KRAWIEC i HELFIN (1992) u svojim istraživanjima na uzorku od 177 pasa s bolestima prostate u 33 psa je dijagnosticiran prostatitis, u 27 ciste prostate, 13 neoplazije, 11 hiperplazija, 1 paraprostatične cista, 1 blastomikoza. U 90 pasa je utvrđena povećana prostate. Prosječna dob oboljelih pasa je bila 8,9 godina. Nije zabilježena značajna razlika u dobi kod različitih oboljenja prostate. Doberman pinč je bio pasmina s najvećom predispozicijom na bolesti prostate.

Prognoza adenokarcinoma prostate u psa je vrlo nepovoljna. Oko 40% neoplazija nastaje u nekastriranih životinja, a 80% zahvaćenih pasa ima metastaze u limfne čvorove i/ili pluća u vrijeme postavljanja dijagnoze, a 20% njih ima metastaze u kostima. Učestalost adenokarcinoma u pasa koji su kastrirani u mlađoj dobi je jednaka ili čak u nekim istraživanjima i povećana u odnosu na pse koji nisu kastrirani (BELL i sur., 1991).

4. RENGENOLOŠKA DIJAGNOSTIKA BOLESTI PROSTATE U PASA

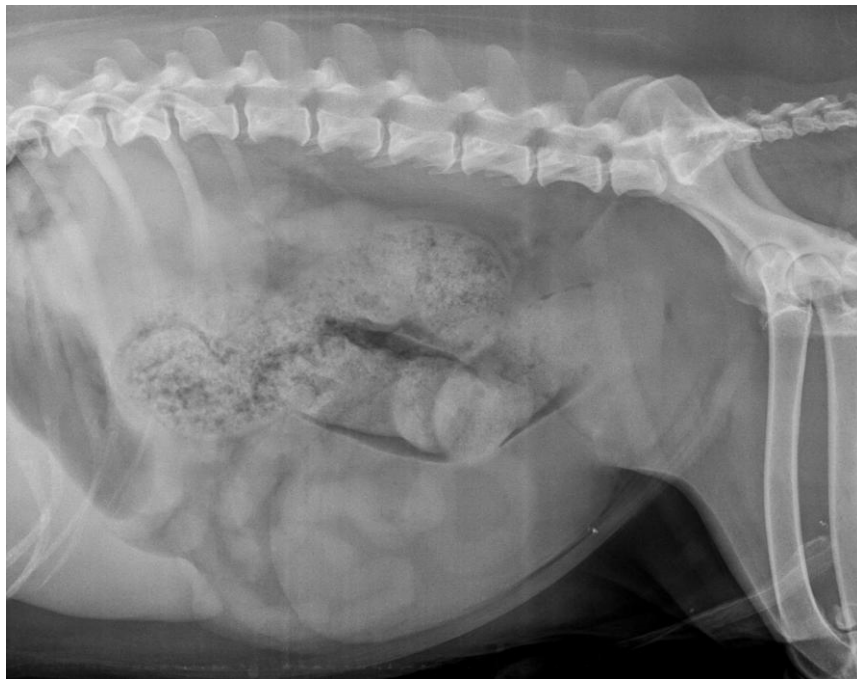
Oblik prostate je vrlo različit tako da varira od skoro okruglog oblika do ovalnog ili oblika plosnate elipse čija dužina je otprilike 1,5 puta veća od širine. Na prostati razlikujemo dva lobusa i u većini slučajeva je simetrična (CHRISTENSEN, 1979). Nativnom rendgenografijom nije moguće izdiferencirati lobuse prostate. Prostata rendgenološki daje sjenu mekih česti i potrebno je diferencirati masno tkivo zdjelične šupljine od parenhima prostate. U mršavim pasa ili pasa s tekućinom u peritonealnoj šupljini teško je izdiferencirati prostatu. U slučajevima kada je prostata okružena masnim tkivom zdjelice, ima dobro istaknute glatke obrise i moguć je njezin rendgenološki prikaz na profilnoj i ventrodorzalnoj projekciji. Na profilnom prikazu je kranijalni i ventralni obris prostate jasno vidljiv u slučajevima kada trokutasto područje masnog tkiva odvaja prostatu od sjene mokraćnog mjehura i ventralne stijenke abomena.



Slika 2. Profilni rendgenografski prikaz abdomena psa s jasno ocrtanom, povećanom prostatom koja dislocira mokraćni mjehur kranijalno (Zavod za rendgenologiju, ultrazvučnu dijagnostiku i fizikalnu terapiju, Veterinarski fakultet, Zagreb).

Rengenografija abdomena je još uvijek prva slikovna dijagnostička metoda koju redovito provodimo kod pacijenata gdje je prisutna sumnja na bolesti prostate. Ovom metodom određujemo oblik, veličinu, položaj, intezitet sjene prostate i simptome dislokacije (BARSANTI i FINCO, 1989).

Rendgenografski vidljive promjene nisu specifične. Ne postoje jasni znakovi za prepoznavanje i razlikovanje promjena, poput hiperplazije, upale ili neoplazme. Abdominalna rendgenografija pruža ograničene mogućnosti dijagnostike patologije prostate. Za prostatu se može reći da je povećana ako joj dimenzije prelaze 70% pubično-sakralnog ruba u profilnom nativnom prikazu abdomena. Veličina normalne prostate definira se ako ne prelazi 50% širine zdjeličnog otvora u ventrodorzalnoj projekciji (ŠEHIĆ i sur., 2002). Preglednom snimkom abdomena vidljiv je odnos između mokraćnog mjehura i prostate. Povećana prostata dislocira mokraćni mjehur kranijalno. U slučajevima jednakomjernog povećanja prostate vidljiva je kranijalna i ventralna dislokacija mokraćnog mjehura.



Slika 3. Profilni prikaz abdomena psa sa suspektno povećanom prostatom, bez jasno vidljiv granica, ventralnom dilokacijom mokraćnog mjehura i znakovima opstipacije u debelom crijevu (Zavod za rendgenologiju, ultrazvučnu dijagnostiku i fizikalnu terapiju, Veterinarski fakultet, Zagreb).

Ekscentrično povećanje prostate, koje je često uzrokovano cistama i apscesima, uzrokuje dislokaciju mokraćnog mjehura u ostalim pravcima. Povećanje prostate u dorzalnom dijelu uzrokovano cistom ili apscesom širi se u dorzalnom dijelu prema mokraćnom mjehuru, komprimira ga i potiskuje prema ventralnoj stijenci abdomena.

U suprotnom slučaju kada je povećanje ventralnog dijela prostate, može doći do vidljive elevacije mokraćnog mjehura. Velike ciste ili apscesi koji se šire ventralno od mokraćnog mjehura dovode do kraniodorzalne dislokacije mokraćnog mjehura. Opisana dislokacija može biti vidljiva i u slučajevima težih stupnjeva benigne hipertrofije prostate. Paraprostatične ciste mogu biti pogodni čimbenik za nastanak ili dio sadržaja perinalne hernije (HEAD i FRANCIS, 2002).

Slijedeća značajna rengenološka simptomatologija povećanja prostate su znakovi dorzalne dislokacije debelog crijeva. U fiziološkim uvjetima debelo crijevo je u kontaktu s dorzalnom ili dorzolateralnom površinom mokraćnog mjehura. U slučajevima povećanja prostate dolazi do dorzalne dislokacije mjehura i gubi se kontakt s debelim crijevom. Rengenološki je vidljiva odvojenost ventralnog ruba debelog crijeva i dorzalnog ruba mokraćnog mjehura. Ovaj rengenološki nalaz indirektno potvrđuje povećanje prostate (BARSANTI i FINCO, 1995).

Povećanje prostate može uzokovati suženje lumena debelog crijeva. Kompresija debelog crijeva rengenološki je vidljiva, ali su mogući i slučajevi kod kojih je vidljivo spajanje sjene debelog crijeva i sjene povećane prostate u području ulaza u zdjeličnu šupljinu. Potonji rengenološki nalaz je vidljiv redovito u slučajevima težih, agresivnih bolesti prostate. Povećana prostata često uzrokuje lateralnu dislokaciju debelog crijeva unutar zdjelične šupljine. Sadržaj u debelom crijevu, a posebno često prisutvo plina, poboljšavaju nativno diferenciranje sjene prostate. Aplikacijom plina u debelo crijevo omogućujemo bolji prikaz debelog crijeva, primjenom negativnog kontrastnog sredstva. Na opisani način možemo jasnije ocrtati stupanj kompresije debelog crijeva uzrokovan povećanjem prostate ili prisustvom neke tvorbe.

Položaj uretre se također mijenja kod povećanja prostate. Uretra može biti podignuta prema zdjeličnoj šupljini ili dislocirana lateralno. Dislokacija uretre je najčešća u slučajevima asimetričnog povećanja prostate uzrokovanog neoplazijama ili apscesima prostate. Često dolazi do produljenja uretre koja prolazi kroz povećanu prostatu. Dislokaciju i produljenje uretre je moguće prikazati jedino kontrastnim prikazom uretre, uretrografijom.

Izrazito povećanje prostate može uzrokovati dislokaciju ostalih trbušnih organa u kranijalnom pravcu. Morfološki velike patološke promjene prostate obično su smještene

ventralno u trbušnoj šupljini te uzrokuju dorzalnu dislokaciju organa abdomena. Ciste prostate i paraprostatične ciste ponekad mogu biti toliko velike da dosežu do ruba rebra. U slučajevima prisustva većih tvorbi u abdomenu diferencijalno dijagnostički je vrlo teško utvrditi primarne patološke promjene te je neophodno učiniti specijalne rendgenološke pretrage ili ultrazvučnu pretragu abdomena.

Najučestalije bolesti prostate redovito dovode do povećanja prostate. Kao i u slučajevima patoloških promjena na ostalim organima povećanje prostate može biti simetrično, najčešće uzrokovano difuznim promjenama na parenhimu, asimetrično, uzrokovano žarišnim promjenama ili kombinacija ova dva oblika. Hipertrofija i prostatitis su primjeri simetričnog povećanja, a neoplazije i ciste asimetričnog povećanja.

Velike prostatične i paraprostatične ciste su kombinacija patomorfoloških promjena koje zahvaćaju cijelu prostatu. Rendgenološki je ponekad teško precizno ocrtati sjenu prostate pa prema tome i odrediti je li povećanje simetrično ili asimetrično. Kada rendgenološki određujemo oblik, veličinu i odnos povećane prostate s oblikom i veličinom mokraćnog mjehura, možemo odrediti je li patološka promjena prostate simetrične ili asimetrične naravi. Generalno, kada je veličina prostate veća od 90% udaljenosti stidne i sakralne kosti upućuje na prisustvo različitih patoloških tvorbi (ciste, apscesi ili neoplazije). Stupanj povećanja prostate kod različitih patoloških promjena je vrlo promjenjiv. Kod benigne hipertrofije prostate povećanje prostate može biti od neznatnog do jakog povećanja kada je prostata deset puta veća od njene fiziološke veličine. Prostata može biti i umanjena što je slučaj kod kroničnih prostatitisa.

Najveći stupnjevi povećanja prostate bilježe se u slučajevima prostatičnih cista i apscesa kada povećanje prostate može doseći i preko dvadeset puta od fiziološke veličine. Akutni prostatitisi i neoplazije obično ne uzrokuju jako povećanje prostate kao što vidimo kod hipertrofije i cističnih bolesti prostate. Rendgenološka dijagnosticiranje manjih neoplazija prostate je vrlo teška. Ponekad je moguća dijagnostika tek kada je proces metastazirao, nakon pojave kliničkih simptoma kašlja ili hromosti. Ovakvi oblici manjih patoloških promjena na prostati se dijagnosticiraju i kao slučajni razudbeni nalaz.

Na preglednom rengenogramu abdomena za procjenu oblika i veličine prostate važno je moći ocrtati rubove sjene prostate. Za ocrtavanje rubova prostate važno je prisustvo primjerene količine masnog tkiva unutar trbušne šupljine (BARSANTI i FINCO, 1989). U slučajevima jako mršavih životinja ili prisustva tekućine unutar trbušne šupljine, sjena i rubovi prostate su vrlo nejasnih obrisa. Rendgenološki vidljivi prvilni, glatki i jasno ocrtani rubovi prostate upućuju češće na benigne i patološke procese koji sporije napreduju.

Uočavanje nazubljenih i nejasnih rubova upućuje na akutne ili agresivne patološke procese kao što su prostatitisi i neoplazije. Apscesi prostate s znakovima lokalnog peritonitisa su rengenološki također nejasno ocrtanih rubova. Paraprostatične ciste i apscesi redovito imaju jasno ocrtane rubove prostate te je rengenološka dijagnostika lakša.

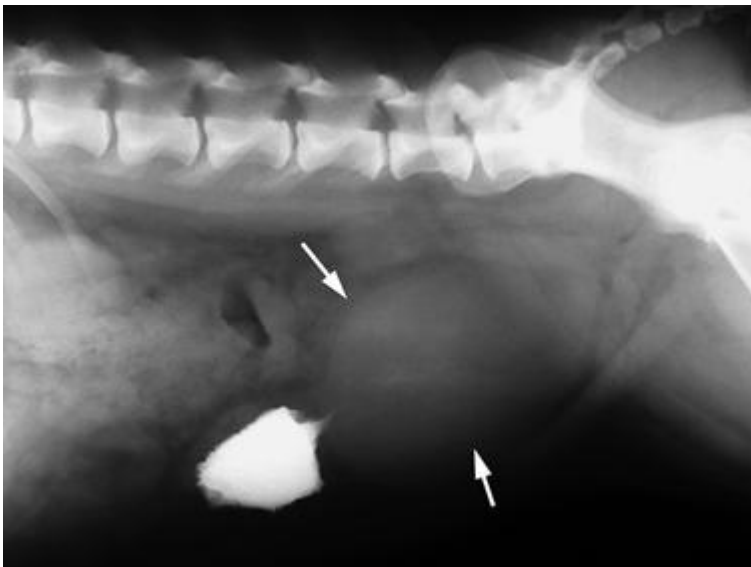
Ponekad, patološke promjene poput cista ili apscesa su smješteni unutar zdjeličnog kanala. Takve patološke promjene uzrokuju znakove dislokacije i kompresije rektuma i prepoznajemo ih kao tvorbe unutar zdjelice šupljine. Na standardnim preglednim rengenogramima abdomena ponekad nisu u cijelosti prikazani, a izostaju i rengenološki znakovi dislokacije mokraćnog mjehura. Potrebno je izvršiti ciljano snimanje kaudalnog abdomena i zdjelice šupljine. Apscese u opisanoj regiji koji nisu komplicirani s pojavom regionalnog peritonitisa, rengenološki se ne može diferencirati od cista.

Promjene rengenološkog inteziteta sjene, primjerice kalcifikacija prostate upućuje redovito na teže patološke promjene prostate. Uočavanje znakova kalcifikacije prostate je značajka dugotrajnih prostatitisa ili neoplazija. Veliki broj nalaza kalcifikacija prostate su posljedica neoplazija i neophodno je, zbog diferencijalne dijagnoze, učiniti biopsiju prostate. Dijagnosticiranje transparentnih sjena plina unutar prostate također je značajan rengenološki nalaz. Unutar prostate možemo dijagnosticirati prisustvo plina *iatrogenog* podrijetla koji je posljedica refluksa iz mokraćnog mjehura nakon cistografije primjenom negativnog kontrastnog sredstva ili cistografije s dvostrukim kontrastom. Nalaz manje količine refluksa i plin unutar duktusa prostate je fiziološki i nije od dijagnostičkog značaja. Nalaz prisustva plina u džepovima unutar parenhima prostate ne smatramo fiziološkim. Ovakav nalaz je učestao zajedno s nalazom cističnih tvorbi koje su nastale sekundarno nakon benigne hipertrofije prostate. Nalaz prisustva plina unutar parenhima prostate je znak infekcije mikroorganizmima koji produciraju plin. Prostatitis uzrokovan koliformnim bakterijama ili klostridijom ima za posljedicu tešku hemoragičnu nekrozu žlijezde. Ovakve infekcije dovode do brzog razaranja parenhima prostate i širenja patološkog procesa u abdomen što rezultira generaliziranim peritonitisom s fatalnim posljedicama. Iz opisanih razloga rengenološki nalaz plina koji nije *iatrogenog* podrijetla unutar prostate, prognostički može biti vrlo nepovoljan. U skupinu loših prognostički rengenoloških nalaza su i dijagnosticiranje periostalnih proliferacija na ventranim dijelovima tijela kaudalnih lumbalnih kralježaka ili zdjelice. Navedene vidljive koštane proliferacije upućuju na znakove regionalnih metastaza neoplazija prostate.

4.1. Kontrastna rengenološka dijagnostika promjena prostate u pasa

Osim native rengenološke dijagnostike u oslikavanju patoloških promjena prostate koristimo i različite kontrastne pretrage. Standardna kontrastna pretraga je ascendentna urografija pozitivnim kontrastnim sredstvima (JOHNSTON i sur., 1991). Kateterom kroz uretru direktno apliciramo kontrastno sredstvo do mokraćnog mjehura. Na taj način se kontrastno prikazuje uretra (uretrografija) i mokraćni mjehur (cistografija). Ova metoda pretrage omogućuje prikaz uretre, njenu poziciju i odnos prema patološki promjenjenoj prostati. Asimetrični položaj prostate upućuje na patološke promjene smještene izvan prostate ili učestalije patološke promjene koje su uzrokovane procesom unutar prostate (FREENEY i sur, 1987).

Ultrazvučna dijagnostika nam također omogućuje prikaz uretre. Dijagnosticiranje patoloških promjena na uretri i znakovi opstrukcije uzrokovane patološkim tvorbama na prostati su prognostički vrlo nepovoljni. Klinički se javljaju ozbiljnije komplikacije opstrukcije uretre s znakovima poremećene funkcije bubrega ali opisana rendgenološka simptomatologija je i znak da se radi o agresivnim patološkim procesima (FREENEY i sur, 1987). Dijagnosticiranje asimetričnog povećanja prostate ili promjena na uretri je indikacija za biopsiju prostate (POWE i sur, 2004).



Slika 4. Izrazito povećana prostata (strelice), kontrastom ispunjen, dislociran mokraćni mjehur (Zavod za rendgenologiju, ultrazvučnu dijagnostiku i fizikalnu terapiju, Veterinarski fakultet, Zagreb).

Ascedentnom urografijom osim prikaza uretre možemo odrediti preciznu poziciju mokraćnog mjehura. U nekim slučajevima tvorbe unutar trbušne šupljine onemogućuju precizno određivanje položaja mokraćnog mjehura na osnovi native dijagnostike. Tumori omentuma ili povećani zaostali testis su ponekad smješteni neposredno ispred mokraćnog mjehura. Takav položaj tvorbi oponaša native prikaz povećane prostate i kranijalne dislokacije mokraćnog mjehura. Ovakvi tumori su znatno različita klinička i dijagnostička problematika koja treba biti obrađena na primjeren način. Precizno kontrastno prikazana uretra i položaj mokraćnog mjehura su značajni kod perkutane aspiracione biopsije i omogućuju da ne dođe do oštećenja uropoetskog sustava.

Uretrografija je lako izvediva dijagnostička metoda u muških pasa. Postoji više metoda uretrografije koje možemo kristiti u dijagnostici (ROOT, 1984; JOHNSTON, 1985). Ovom kontrastnom pretragom dijagnosticiramo indirektno dokaze o patološkim promjenama na prostati. Dijagnosticiranjem povijanja uretre oko tvorbe ili prikazom da uretra ne prolazi kroz centar prostate, zaključujemo da je proces unutar prostate asimetričan i sumnjamo na cistu. Istim pristupom, prikazom uretre koja prolazi direktno kroz srednji dio povećane prostate zaključujemo da je prostata difuzno promjenjena kao u slučajevima hipertrofije prostate ili prostatitisa. Rengenološki znakovi bolesti uretre u području prostate su: nalaz strikture, ulceracije mukoze i znakovi defektog punjenja uretre. Ulceracije i strikture prostatičnog dijela uretre uvijek pobuđuju sumnju na neoplaziju prostate.

Izljevanje kontrasta unutar prostate ne mora biti znak patoloških procesa kada je vidljivo da kontrast ispunjava duktuse prostate. Ovaj nalaz je vrlo čest u pasa s normalnom prostatom. Kada je vidljivo veće izljevanje kontrasta s kanalima koji su spojeni, tvoreći šire područje nakupljanja kontrasta, posumnjat ćemo na patološki proces. Uočavanje velikih, nepravilno ocrtanih kavitarnih područja ili šupljina nazubljenih stijenci koje komuniciraju s uretrom ili tvorbama, sumnjamo na neoplaziju prostate. Ovakvi rengenološki nalazi uvijek moraju biti upotpunjeni biopsijom. Rengenološki ne uočavanje izljeva kontrasta ne upućuje na nužno negativan nalaz. U mnogo slučajeva veće kavitarne tvorbe poput cista i apscesa ne komuniciraju s uretrom. U fiziološkim uvjetima prostatični dio uretre je kontrastno je vidljiv s glatkim obrisima mukoze. Uretrografijom je ponekad vidljiv manji znak defektog punjenja na dorzalnoj stijenci blizu centralnog dijela prostate koji predstavlja *colliculus seminalis*, i fiziološki je nalaz. Područje gdje se prostatični dio uretre spaja s trigonumom mokraćnog mjehura, potrebno je pažljivo interpretirati. U tom području je moguće dijagnosticirati manje defektno punjenje ili ulceraciju mukoze što može biti rani znak karcinoma mokraćnog

mjehura. Takva manja rengenološki vidljiva promjena ne mora biti vidljiva na cistogramu jer je prekriva unutarnji sfinkter uretre koji je okružen prostatom (EVANS i CHRISTENSEN, 1993).

5. ULTRAZVUČNA DIJAGNOSTIKA BOLESTI PROSTATE U PASA

Ultrazvučna dijagnostika je metoda kojom prikazujemo ehostrukturu parenhimskih organa te se rutinski pretražuju pacijenti s kliničkim znakovima bolesti donjeg urinarnog trakta, poremećajima u prohodnosti uretre, sistemskom boli, poremećajima u probavnom traktu (tenezam), lokomotornim bolestima i neplodnosti. Ultrasonografijom prostate i testisa u psa mogu se prikazati anatomija, parenhimska građa organa i okolne anatomske strukture, kao što su limfni čvorovi (JOHNSTON i sur., 1991).

Prve ultrazvučne pretrage prostate u čovjeka obavljene su čovjeka 1967. godine. Od tada su obavljena mnoga istraživanja primjene ultrazvuka u dijagnostici bolesti prostate u čovjeka i psa. Precizna dijagnostika bolesti prostate u psa ultrazvučno je moguća i kod prisustva tekućine u peritonealnoj šupljini ili nedostatku masnog tkiva u abdomenu, uvjetima koji u rengenološkoj dijagnostici onemogućuju precizni prikaz. Za ultrazvučnu pretragu prostate u psa koriste se sonde visoke frekvencije (7,5 do 10 MHz). Sonda od 5 MHz ili niže frekvencije ne daje dovoljnu rezoluciju kod otkrivanja manjih promjena parenhima (CARTEE i ROWLES, 1983).

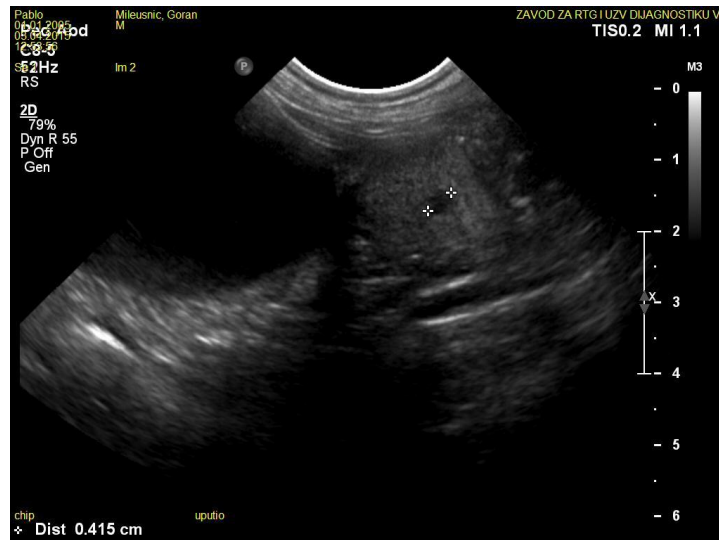Transabdominalna (predpubična) pretraga upotrebljava se kao standardna ultrasonografija kod malih životinja. Pretragu obavljamo na bočno položenoj životinji ili u dorzalno ležećoj poziciji. Prednost transrektalnog skeniranja je u tome što se pojačava kvaliteta slike zbog oskudne okolne anatomske strukture i moguće optimalne kratke žarišne zone sonde. Transrektalnim ultrazvučnim skeniranjem postižu se bolji prikazi promjena u ehogenosti parenhima prostate psa, promjena u kaudalnom dijelu prostate, kapsularnih oštećenja i bolesti prostatičnog dijela uretre. Nedostatak takvog skeniranja je kod prikaza kranijalnih promjena, koje se bolje dijagnosticiraju transabdominalnim oslikavanjem (ZOHIL i CASTELLANO, 1995).

Nedostaci u praksi malih životinja su neprikladnost, neudoban položaj pacijenta i nužnost sediranja ili anestezije. Transrektalno ultrazvučno skeniranje je standardni postupak pretrage prostate u ljudi (JUNIEWICZ i sur., 1989).

Ultrazvučna pretraga sublumbalnih limfnih čvorova i mjerenje promjera uretre u dijelu prostate je sastavni dio ultrazvučne pretrage prostate. Sublumbalni limfni čvorovi kada nisu promjenjeni nisu ultrazvučno zamjetni, ali kada su reaktivno povećani eliptičnog su oblika i hipoehogene ehostrukture (JOHNSTON i sur., 1989). Prostatični dio uretre je hipoehogena

struktura koja prolazi kroz hiperehogenu žljezdanu strukturu prostate (CARTEE i ROWLES, 1983).

Nakon temeljnog ultrazvučnog prikaza može se precizno izmjeriti veličina prostate iz jednadžbe volumena (cm^3) $= [(L+W+D)/2.6] + 1.8$; gdje je L= dužina (length) ili podužni kranio-kaudalni dijametar, W = širina (width) ili poprečni latero-lateralni dijametar, D = dubina (depth) ili podužni dorzo-ventralni dijametar (KAMOLPATANA i sur., 1999).



Slika 5. Ultrazvučni prikaz mokraćnog mjehura, povećane prostate i intraprostatične ciste (strelice) psa (Zavod za rendgenologiju, ultrazvučnu dijagnostiku i fizikalnu terapiju, Veterinarski fakultet, Zagreb).

Promjene ehogenosti parenhima prostate su česti ultrazvučni nalaz kod mnogih patoloških promjena na prostati. Upalne promjene i neoplazije se prikazuju kao hiperehogene žarišne promjene, a ciste i apscesi se ultrazvučno dijagnosticiraju kao hipoehogena ili anehogena područja (FEENEY i sur., 1987). Paraprostatične ciste, zbog svoje anehogenosti i oštre ograničenosti od ostalih struktura abdomena se lako ultrazvučno razlučuju od drugih tvorbi u hipogastriju (FEENEY i sur., 1985; FEENEY i JOHNSTON, 1986). Dokazano je da davanje hidroksiflutamida utječe na promjenu ehogenosti parenhima prostate. Smanjenjem stanica žlijezde i intersticijskog tkiva došlo je i do smanjenja ehogenosti (CARTEE i sur., 1990).

Dijagnostički ultrazvuk se pokazao vrlo uspješna metoda kod ultrazvučno vođene biopsije za uzimanje uzoraka za citološku analizu. Ovom metodom se postavlja precizna dijagnoza koja određuje primjerenu terapiju i povećava uspješnost liječenja (SMITH, 1985).

U humanoј medicini u dijagnostici i oslikavanju patoloških promjena na prostati koriste se još modernije ultrazvučne metode kao što su 3D ultrazvučna pretraga i metode novih usavršenih Doppler pretraga. Spomenute pretrage usavršene tehnologije imaju i svoja ograničenja u pouzdanosti. Zbog navedenog se smatra da se pouzdana dijagnoza bolesti prostate postavlja na temelju niza dijagnostičkih postupaka koji se međusobno nadopunjavaju.

6. ZAKLJUČAK

Rengenološka metoda pretrage prostate je temeljna slikovna dijagnostička metoda koja omogućuje prikaz oblika, veličine, položaja i inteziteta sjene prostate. Rendgenološki se određuje i dislokacija ostalih organa trbušne i zdjelice šupljine kao posljedice povećane prostate. Rendgenografski vidljive promjene nisu specifične. Ne postoje jasni znakovi za prepoznavanje i razlikovanje promjena, poput hiperplazije, upale ili neoplazme. Iz tog razloga abdominalna rendgenografija pruža ograničene mogućnosti dijagnostike patologije prostate. U slučajevima nakupljanja tekućine ili manjka masnog tkiva u trbušnoj šupljini nativna dijagnostika je znatno otežana ili onemogućena. Veće intraabdominalne tvorbe vrše različite dislokacije trbušnih organa te je vrlo teško nativno odrediti patološke promjene na prostati ili ostalim organima abdomena. Primjenom kontrastnih metoda pretrage kao što su uretrografija, cistografija, irigografija, rengenološki prikaz patoloških promjena na prostati je precizniji. Značajna uloga ove metode je i mogućnost dijagnosticiranja metastatskih promjena na koštanom sustavu, plućima i limfnim čvorovima. Ultrazvučna dijagnostika je znatno usavršila slikovno prikazivanje bolesti prostate. Omogućeno je da na jednostavan i neinvazivan način prikazujemo unutarnju strukturu prostate i ostalih organa hipogastrija što nije moguće rengenološkom metodom (JOHNSTON i sur., 1989).

Rengenološki i ultrazvučni prikazi su nerijetko nespecifični i nedostatni za postavljanje definitivne dijagnoze. Ultrazvučno vođena biopsija (FNAB) je znatno pridonijela postavljanju precizne dijagnoze iza koje slijede primjerena terapija i prognoza (NICKEL i TESKE, 1992; POWE i sur., 2004). Ultrazvučno se vrlo uspješno može pratiti pražnjenje sadržaja u cistama ili apscesima i lokalna aplikacija lijeka. Kontrolnim ultrazvučnim pretragama uspješno možemo pratiti tijek bolesti prostate i procjenjivati uspješnost različitih oblika liječenja.

7. LITERATURA

1. BARSANTI J.A. (1995): Diseases of the prostate gland. In: Osborne C.A., Finco D.R. (eds.): *Canine and Feline Nephrology and Urology*. The Williams & Wilkins Co, Baltimore. 745–746.
2. BARSANTI J.A., D. R. FINCO (1989): Canine prostatic diseases. In: Ettinger S.J., Feldman E.C. (eds.): *Textbook of Veterinary Internal Medicine*. WB Saunders, Philadelphia. str. 1859–1880.
3. BARSANTI, J. A., D. R. FINCO (1986): Canine prostatic diseases. *Vet. Clin. North Am. Small Anim. Pract.* 16, 587-599.
4. BARSANTI, J. A., D. R. FINCO (1995): Prostatic diseases. In Ettinger S. J., Feldman E. C. (eds): *Textbook of Veterinary Internal Medicine*, 4th ed. Philadelphia: W. B. Saunders, str. 1662-1685.
5. BELL, F.W., J. S. KLAUSNER, D. W. HAYDEN (1991): Clinical and pathologic features of prostatic adenocarcinoma in sexually intact and castrated dogs: 31 cases (1970–1987). *JAVMA* 199, 1623–1630.
6. BLACK, G. M., G. V. LING , T. G. NYLAND, T. BAKER (1998): Prevalence of prostatic cysts in adult, large-breed dogs. *J. Am. Anim. Hosp. Assoc.* 34,177-180.
7. CARTEE, R. E., T. ROWLES (1983): Transabdominal sonographic evaluation of the canine prostate. *Vet. Radiol.* 24, 156-160.
8. CHRISTENSEN G. C. (1979): The reproductive organs. In Evans H. E., Christensen G. C. (Eds): *Miller's Anatomy of the Dog*. Philadelphia, W. B. Saunders, str. 565-566.
9. DORFMAN M., J.A. BARSANTI (1995): CVT Update: Treatment of canine bacterial prostatitis. In: Bonagura J.D., Kirk R.W. (Eds.): *Current Veterinary Therapy XII*. W.B. Saunders, Philadelphia. 1029–1032.

10. ELLENPORT, C. R. (1975): Carnivore Male Genital Organs. In: Sisson and Grossman The Anatomy of the Domestic Animals.Fifth Edition. (Getty, R. Ed.). Philadelphia. WB Saunders. str. 1580-1584.
11. EVANS, H., G. CHRISTENSEN (1990): The urogenital system. In: Millers Anatomy of the Dog. (Evans, H. Ed.). Philadelphia. WB Saunders. str. 494-558.
12. FEENEY D.A., G. R. JOHNSTON (1986): Urogenital imaging: A practical update. Seminars in Veterinary Medicine Surgery, 1, 144–150.
13. FEENEY D.A., G. R. JOHNSTON, J. S. KLAUSNER, V. PERMAN, J. R. LEININGER , M. J. TOMLINSON (1987): Canine prostatic disease - comparison of radiographic appearance with morphologic and microbiologic findings: 30 cases (1981-1985). J. Am. Vet. Med. Assoc. 190(8), 1018-1026.
14. FEENEY D.A., JOHNSTON G.R., KLAUSNER J.S. (1985): Twodimensional, gray-scale ultrasonography. Applications in canine prostatic disease. Veterinary Clinics of North America Small Animal Practice, 15, 1159–1176.
15. GILL C. W. (1981): Prostatic adenocarcinoma with concurrent Sertoli cell tumor in a dog. Can. Vet. J. 22, 230-233.
16. GIRARD C., J. DESPOTS (1995): Mineralized paraprostatic cysts in a dog. Can. Vet. J. 36, 573–574.
17. HEAD L.L., D. A. FRANCIS (2002): Mineralized paraprostatic cyst as a potential contributing factor in the development of perineal hernias in the dog. J. Am. Vet. Med. Assoc. 221, 533–535.
18. JAMES, R. W., HEYWOOD R. (1979): Age-related variations in the testes and prostate of beagle dogs. Toxicology. 12, 273-279.
19. JOHNSTON G. R., D. A. FEENEY, D. A. OSBORNE (1985): Effects of intravesical hydrostatic pressure and volume on the distensibility of the canine prostatic portion of the urethra. Am. J. Vet. Res. 46, 748.

20. JOHNSTON G.R., D. A. FEENEY, B. RIVERS, P. A. WALTER (1991): Diagnostic imaging of the male canine reproductive organs. Methods and limitations. *Veterinary Clinics of North America Small Animal Practice*, 21, 553–589.
21. JOHNSTON G.R., J. S. KLAUSNER, F. W. BELL (1989): Canine prostatic ultrasonography. *Seminars in Veterinary Medicine Surgery*, 4, 44–49.
22. JOHNSTON S.D., K. KAMOPLATANA, M. V. ROOT-KUSTRITZ, G. R. JOHNSTON (2000): Prostatic disorders in the dog. *Animal Reproduction Science*, 60–61, 405–415.
23. JUNIEWICZ P. E., L. L. EWING , W. F. DAHNERT , U. M. HAMPER , C. DEMBECK , R. C. SANDERS , D. S. COFFEY (1989): Determination of canine prostatic size in situ: comparison of direct caliper measurement with radiologic and transrectal ultrasonographic measurements. *Prostate*. 14, 55-64.
24. KAMOPLATANA K., G. R. JOHNSTON, S. D. JOHNSTON (1999): Determination of canine prostatic volume using transabdominal ultrasonography. *Veterinary Radiology and Ultrasound*, 36, 226–230.
25. KRAWIEC D.R. (1994): Canine prostate disease. *J. Am. Vet. Med. Assoc.* 204, 1561–1564.
26. KRAWIEC, D. R., D. HELFIN (1992): Study of prostatic disease in dogs: 177 cases (1981-1986). *J. Am. Vet. Med. Assoc.* 200, 1119-1122.
27. MADEN M., O. OSDEMIR, O. F. HATIPOGLU, A. S. OZTURK, M. ARIKAN (2010): A Case of Osseous Metaplastic Paraprostatic Cyst in a Boxer Dog. *Vet. Res.* 3, 49-53.
28. O'BRIEN, T. (1978): Radiographic diagnosis of abdominal disorders in the dog and cat. In: *Radiographic interpretation, clinical signs, pathophysiology*. Philadelphia, W. B. Saunders, str. 9-47.
29. OLSON P. N., R. H. WRIGLEY, M. A. THRALL (1987): Disorders of the canine prostate gland: pathogenesis, diagnosis and medical therapy. *Compendium on Continuing Education for the Practicing Veterinarian*, 9, 613–623.

30. O'SHEA J.D. (1962): Studies on the canine prostate gland. 1. factors influencing its size and weight. *J. Comp. Pathol.* 72, 321-331.
31. POST, K. (2000): Clinical Examination of the Reproductive System. U *Veterinary Clinical Examination and Diagnosis* (Radostits, O.M., I.G. Mayhew, D.M. Houston). London. WB Saunders. str. 661-674.
32. POWE J. R., P. J. CANFIELD, P. A. MARTIN (2004): Evaluation of the cytologic diagnosis of canine prostatic disorders. *Vet. Clin. Pathol.* 33, 150-154.
33. ROGERS, K.S.; WANTSCHKEK, L.; LEES, G.E.(1986): Diagnostic evaluation of the canine prostate. *Cont. Educ. Comp. Small Anim.*, str.799-811.
34. ROOT C. A. (1984): Urethrography. In: Ticer J. W. (Ed): *Radiographic Techniques in Veterinary Practice*. 2nd Ed. Philadelphia, W. B. Saunders, str. 387-394.
35. ŠEHIC, M. (2002): *Klinička rendgenologija u veterinarskoj medicini*. Veterinarski fakultet Sveučilišta u Zagrebu, Zagreb.
36. TESKE E., E. C. NAAN, E. M. VAN DIJK, E. VAN GARDEREN, J. A. SCHALKEN (2002): Canine prostate carcinoma: epidemiological evidence of an increased risk in castrated dogs. *Mol. Cell Endocrinol.* 197, 251-255.
37. WRIGHT K.N., R. C. DENOVO, C. S. PATTON (1996): Effusive-constrictive pericardial disease secondary to osseous metaplasia of the pericardium in the dog. *J. Am. Vet. Med. Assoc.* 209, 2091–2095.
38. ZOHIL, A. M., C. CASTELLANO (1995): Prepubic and transrectal ultrasonography of the canine prostate: A comparative study. *Vet. Radiol. & Ultrasound* 36, 393- 397.

8. SAŽETAK

Stella Jakovac

Rendgenološka i ultrazvučna dijagnostika najučestalijih bolesti prostate u pasa

Prostata je jedina akcesorna spolna žljezda u pasa. Za razliku od svih ostalih životinja, kod pasa su bolesti prostate relativno česta pojava u praksi, iako manifestacija i ozbiljnost dijagnoze značajno varira. Rendgenološka metoda pretrage prostate je temeljna slikovna dijagnostička metoda koja omogućuje prikaz oblika, veličine, položaja i inteziteta sjene prostate. Rendgenološki se određuje i dislokacija ostalih organa trbušne i zdjelične šupljine kao posljedice povećane prostate. Rendgenografski vidljive promjene nisu dovoljno specifične. Ultrazvučna dijagnostika je znatno usavršila slikovno prikazivanje bolesti prostate. Omogućila je da na jednostavan i neinvazivan način prikazujemo unutarnju strukturu prostate i okolnih anatomskih elemenata. Značajno bolje vizualiziramo patološke promjene koje ukazuju na pojavu benigne hipertrofije prostate, cisti, prostatitisa, apscesa ili neoplazija. U modernoj praksi dijagnostike svakodnevno se i neizostavno nadopunjuju rendgenološki i ultrazvučni prikazi prostate pasa, vrlo često nedopunjeni i kontrastnim pretragama i novijim metodama ultrazvučnog prikaza. Cilj dijagnostike je jasno prikazati promjene i razlučiti diferencirajalne dijagnoze u smislu pravilnog liječenja.

9. SUMMARY

Stella Jakovac:

Radiographic and ultrasonographic diagnostics of most common prostatic diseases in dogs

Prostate is the only accessory sex gland in dogs. Unlike all other animals, in dogs, prostate diseases are relatively common in practice, although the manifestation and severity of the diagnosis varies significantly. Radiography is a basic diagnostic imaging method that allows to show the appearance of shape, size, position and intensity of prostatic shadow. The dislocation of other organs of the abdominal and pelvic cavities as a consequence of increased prostate gland is also determined. X-ray visible changes are not sufficiently specific. Ultrasound diagnosis has considerably improved the visual presentation of prostate disease. It has enabled us to show the inner structure of the prostate and surrounding anatomical elements in a simple and noninvasive way. Significantly better visualize pathological changes indicating the appearance of benign prostatic hyperplasia, cyst, prostatitis, abscess or neoplasia. In modern practice diagnostics, daily and inevitably supplement the x-ray and ultrasound of prostate dogs, very often incomplete and contrast examinations and high technology newer ultrasound methods. The purpose of the diagnostics is to clearly show the changes and to distinguish differential diagnosis in terms of proper treatment.

10. ŽIVOTOPIS

Rođena sam 14.08.1991. godine u Zagrebu, gdje sam završila osnovnu školu Stjepan Radić i privatnu srednju gimnaziju. Maturirala sam 2010. godine, a iste godine upisujem Veterinarski fakultet Sveučilišta u Zagrebu.

Za vrijeme studija na četvrtoj i petoj godini volontirala sam na Klinici za kirurgiju, ortopediju i oftamologiju a nakon toga nekoliko mjeseci na Klinici za unutarnje bolesti.

Na kraju šeste godine volontirala sam u privatnoj veterinarskoj ambulanti u Zagrebu. Tijekom studija sudjelovala sam na Hrvatskim veterinarskim kongresima male prakse.