

Pločasti karcinom labia vulve u krave - prikaz slučaja

Kapetan, Jasmina

Master's thesis / Diplomski rad

2017

Degree Grantor / Ustanova koja je dodijelila akademski / stručni stupanj: **University of Zagreb, Faculty of Veterinary Medicine / Sveučilište u Zagrebu, Veterinarski fakultet**

Permanent link / Trajna poveznica: <https://um.nsk.hr/um:nbn:hr:178:769250>

Rights / Prava: [In copyright](#)/[Zaštićeno autorskim pravom.](#)

Download date / Datum preuzimanja: **2024-07-25**



Repository / Repozitorij:

[Repository of Faculty of Veterinary Medicine -
Repository of PHD, master's thesis](#)



SVEUČILIŠTE U ZAGREBU
VETERINARSKI FAKULTET

Jasmina Kapetan

PLOČASTI KARCINOM LABIA VULVE U
KRAVE – PRIKAZ SLUČAJA

DIPLOMSKI RAD

Zagreb, ožujak 2017.

Klinika za porodništvo i reprodukciju

Veterinarskog fakulteta Sveučilišta u Zagrebu

Ovaj diplomski rad izrađen je na Klinici za porodništvo i reprodukciju Veterinarskog fakulteta Sveučilišta u Zagrebu, pod stručnim vodstvom mentora prof. dr. sc. Gorana Bačića.

PREDSTOJNIK : Prof. dr. sc. Juraj Grizelj

MENTOR : Prof. dr. sc. Goran Bačić

ČLANOVI POVJERENSTVA ZA OBRANU DIPLOMSKOG RADA :

1. Doc. dr. sc. Silvijo Vince
2. Doc. dr. sc. Nino Mačešić
3. Prof. dr. sc. Goran Bačić
4. Prof. dr. sc. Iva Getz (zamjena)

SADRŽAJ

1. UVOD.....	1
1.1. ANATOMIJA SPOLNOG SUSTAVA KRAVA I JUNICA.....	2
1.1.1. Spolni organi krava i junica.....	2
1.1.2. Stidnica i rodnica (vulva et vagina).....	3
1.2. OPĆENITO O TUMORIMA.....	4
1.2.1. Karcinom pločastoga epitela	4
1.2.2. Tumori prema nastanku.....	4
2. ANAMNEZA SLUČAJA.....	5
3. KIRUŠKO UKLANJANJE PLOČASTOG KARCINOMA VULVE.	6
3.1. PRIPREMA OPERACIJSKOG POLJA.....	6
3.2. ANESTEZIJA.....	8
3.3. OPERACIJA.....	9
3.4. POSTOPERATIVNA NJEGA.....	11
3.5. PATOHISTOLOŠKI NALAZ.....	11
4. ZAKLJUČAK.....	13
5. LITERATURA.....	14
6. SAŽETAK.....	15
7. SUMMARY.....	16
8. ŽIVOTOPIS.....	17

ZAHVALA

Zahvaljujem se mentoru prof. dr. sc. Goranu Bačiću na savjetima u izboru teme, ukazanom povjerenju, pomoći i strpljenju tijekom izrade ovoga rada.

Zahvaljujem se i ostalim profesorima, docentima, asistentima koji su mi pomagali tijekom studija.

Zahvaljujem se i svim svojim prijateljima s Fakulteta, posebno Keti Kovačević i Marti Kiš koje su bile uz mene tijekom čitavog studija i pružale mi veliki oslonac te izgradile prijateljstvo koje zavijek ostaje u srcu.

Najveća hvala mojim roditeljima Ljiljani i Nenadu, sestri Mirti, baki Anici i Mariji, djedu Đuri i Marku, posebno tetama Brigiti i Marini i ostaloj rodbini što su mi omogućili studij, na njihovoj neizmjerljivoj žrtvi, razumijevanju, strpljenju i bezuvjetnoj podršci. Velika im hvala za sav strah i stres i što su sve to prošli zajedno sa mnom i ostvarili moj životni san.

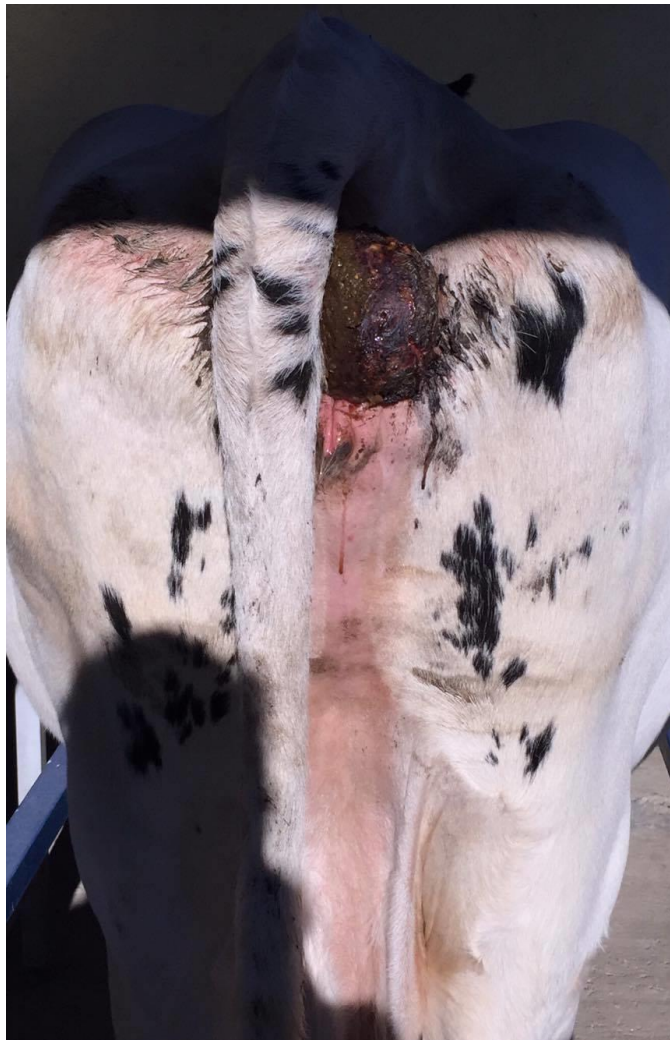Posebno se zahvaljujem zaručniku Mati Jurošu koji mi je bio podrška i pomoć tijekom studija te bio „antistres terapija“ prije svakog ispita!

1. UVOD

Karcinom pločastoga epitela vulve pojavljuje se u odraslih krava, ali se uglavnom radi o rijetkoj pojavi. Karcinom pločastog epitela maligni je tumor keratinocita povezan s dugim izlaganjem ultraljubičastim zrakama, slabije pigmentiranom kožom ili nepigmentiranim dijelom vulve. Često se nalazi na bezdlačnom području vulve (RAMOS i sur., 2007).

Tumori kao takvi nisu učestala pojava u krava, rijetko prouzrokuju ozbiljnije poteškoće te uglavnom nisu od velikog značaja za problematiku u farmskom uzgoju životinja.

Slika 1. Pločasti karcinom labia vulve kod krave

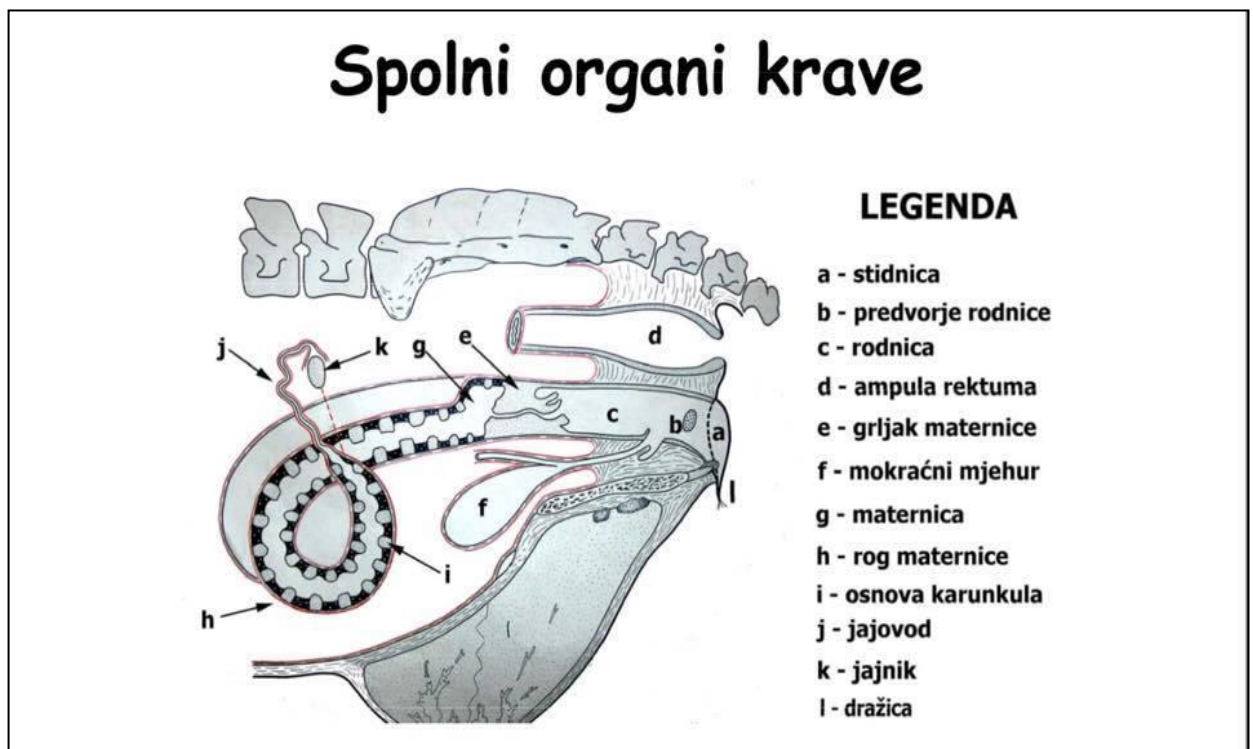


1.1. ANATOMIJA SPOLNOG SUSTAVA KRAVA I JUNICA

1.1.1. Spolni organi krava i junica sastoje se od:

- dva jajnika, (*ovarium*)
- dva jajovoda, (*tuba uterina*)
- dvorožne septirane maternice s materničnim grljikom, (*uterus bicornis subseptus; cervix uteri*)
- ženskog kopulacijskog organa kojeg čine rodnica s predvorjem (*vagina; vestibulum vaginae*)
- stidnice (*vulva*) s dražicom (*clitoris*)

Slika 2. Shematski prikaz spolnih organa krave i junice (preuzeto iz: TOMAŠKOVIĆ i sur., 2007)



1.1.2. Stidnica i rodnica (*vulva et vagina*)

Ženski kopulacijski organ sastoji se od:

- stidnice (*vulva*) s dražicom (*clitoris*)
- rodničkog predvorja (*vestibulum vaginae*) i
- rodnice (*vagina*)

Stidnica (*vulva*) je vanjski spolni ženski organ. Sastoji se od dvaju debelih stidnih usana (*labia vulvae*). Usne se sastaju u dorzalnoj (*commissura labiorum dorsalis*) i ventralnoj stidnoj spojnici (*commissura labiorum ventralis*) i tako zatvaraju stidni procjep (*rima vulvae*). Ventralna spojnica krave i junice je ušiljena, dok je dorzalna spojnica zaobljena (TOMAŠKOVIĆ i sur., 2007).

Dražica (*clitoris*) se nalazi u ventralnoj komisuri stidnice. Osnovu joj čine dva kavernoza tijela (*corpora cavernosa clitoridis*). Slobodan kraj klitorisa strši i tvori glans *clitoridis* (TOMAŠKOVIĆ i sur., 2007).

Međica (*perineum*) je područje između anusa i stidnice. Dio je zdjelične dijafragme. Sluznica predvorja rodnice (*vestibulum vaginae*) ima male vestibularne žlijezde (*glandulae vestibulares minores*) poredane u podužnim redovima te velike vestibularne žlijezde ili Bartolinijeve žlijezde (*glandulae vestibulares maiores*). Ušća Bartolinijevih žlijeda su na lateralnoj stijenci predvorja (dođe li do njihova začepjenja nastaju ciste Bartolinijevih žlijeda). S obje strane ušća uretre nalaze se Gärtnerovi kanali. Sluznica predvorja krave i junice često ima puno limfnih folikula i zato je neravna (TOMAŠKOVIĆ i sur., 2007).

Rodnica (*vagina*) nastavlja se na maternicu i cerviks. Leži ventralno ispod rektuma, a dorzalno iznad mokraćnog mjehura, uretre, stidne kosti (*os pubis*) i sjedne kosti (*os ischii*). Kaudalno prelazi u rodničko predvorje, koje je uže i preko stidnice komunicira s vanjskim svijetom. Od predvorja rodnicu dijeli djevičanska opna (*hymen femininus*) koja u junica nije osobito razvijena. Rodnica krave i junice duga je 12-28 cm, a stijenka rodnice debela je 6-8 mm. Stijenka rodnice deblja je od maternične i ima tri sloja: a) vanjski sloj - koji je u prednjem dijelu peitonealna seroza, a u kaudalnom rahla, vezivno tkivna adventicija, b) srednji sloj - (mišićni) ima vanjski longitudinalni i unutarnji cirkularni mišić; kaudalno predvorje opkoljuje poprečno-prugasto mišićje, c) kutana sluznica rodnice i predvorja - prekrivena je višeslojnim pločastim epitelom. U rodnici nema sluzničkih žlijeda. Sluznica je naborana cirkularnim i spiralnim naborima (*rugae vaginales*) (TOMAŠKOVIĆ i sur., 2007).

1.2. OPĆENITO O TUMORIMA

1.2.1. Tumori prema nastanku

Koža je uobičajeno mjesto za neoplastični rast u većine životinja. Tumori kože mogu biti ektodermalnog, mezodermalnog i melanocitnog podrijetla (GRABAREVIĆ, 2008).

Prema biološkom ponašanju tumori mogu biti maligni (zloćudni) i benigni (dobročudni). Benigni tumori ne metastaziraju niti invadiraju okolno tkivo. Općenito gledano, oni su cirkumpskriptni, rastu šireći se i sastoje se od dobro diferenciranih stanica koje nalikuju stanicama tkiva iz kojeg potječu (GRABAREVIĆ, 2008).

Maligni tumori rastu invazivno u okolno tkivo i često metastaziraju. Češće se sastoje od anaplastičnih stanica s velikim brojem mitozama i ne nalikuju stanicama tkiva iz kojeg potječu. (GRABAREVIĆ, 2008)

Rast tumora može biti egzofitičan, kad se rast tumora zbiva većinom prema površini organa ili tkiva, koji je dobro demarkiran od ostalog tkiva i koji je često inkapsuliran te endofitičan gdje se ne može odrediti točna granica između tumora i okružujućeg tkiva (McGAVIN i ZACHARY, 2007).

1.2.2. Karcinom pločastoga epitela

Karcinom pločastoga epitela vulve pojavljuje se u odraslih krava, ovaca i kobila (McGAVIN i ZACHARY, 2007). Karcinom pločastog epitela maligni je tumor keratinocita povezan s dugim izlaganjem ultraljubičastim zrakama, slabije pigmentiranom kožom ili nepigmentiranim dijelom vulve (RAMOS i sur., 2007).

Iako nemamo puno spoznaja o slučajevima karcinoma pločastog epitela na vulvi, možemo istaknuti i to da mnogi kronični upalni procesi mogu pridonijeti nastanku samoga tumora djelujući kao njegovi okidači (PIMENTA - OLIVEIRA i sur., 2011). Klinički slučajevi karcinoma pločastih stanica vulve još nisu zabilježeni kao istoimeni karcinomi u području periokularne regije (MAYERS i READ, 1990).

2. ANAMNEZA SLUČAJA

Krava, u tipu holštajn - frizijskog goveda, stara 7 godina. Prvi vidljivi znakovi bolesti uočeni su u perianalnom području prije 4 tjedna. Tada je tvorba na gornjoj strani desne stidne usne bila veličine oraha, nakon čega se progresivno povećala. Krava je bila gravidna 4 mjeseca. Novonastala tvorba nije ometala gravidnost. Životinja nije bila pod terapijom.

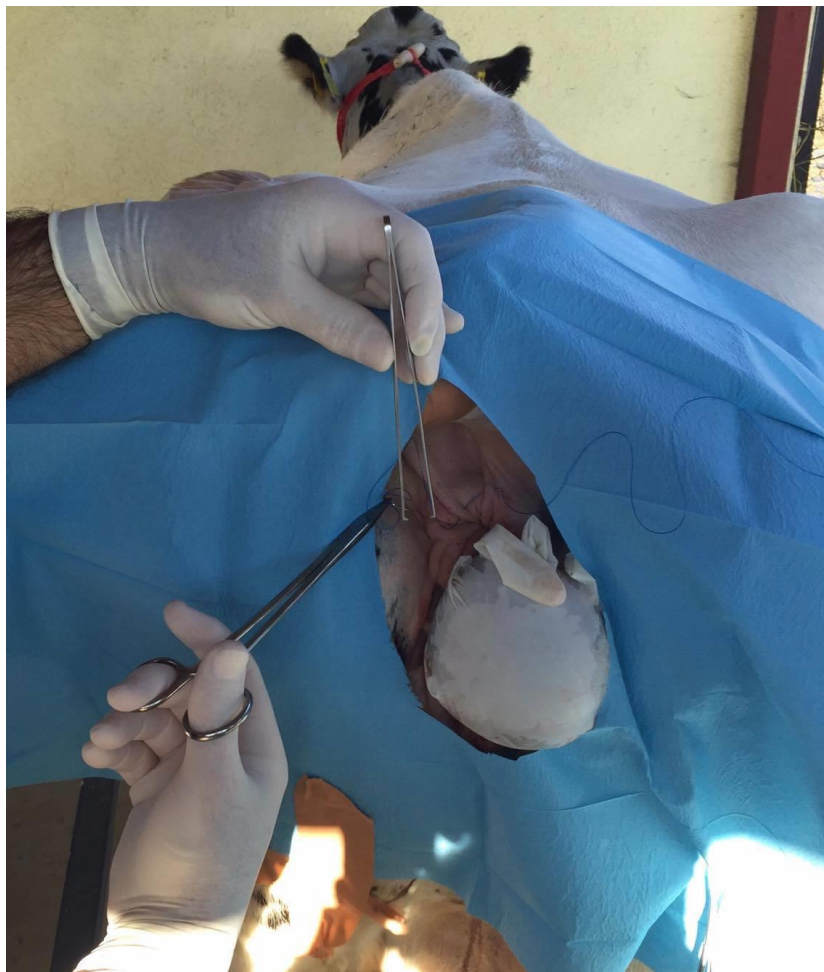
Dana 9.11.2015. vlasnica Ljubica Šambar, Gornje Selo 23, Stružec, dovezla je kravu na kirurško odstranjivanje tumora u Veterinarsku ambulantu „Vetmed“ d.o.o. Stružec nakon čega je uslijedila intervencija u sklopu nastave iz kolegija „Ambulantna klinika“. Indikacija za kiruršku operaciju uklanjanja tumora bila je spriječiti moguće komplikacije pri porodu te sprječavanje daljnjeg rasta tumorozne tvorbe. Tumor je uspješno uklonjen, nakon čega je životinja dobila postoperativnu terapiju te puštena kući uz stalan nadzor vlasnika.

3. KIRUŠKO UKLANJANJE PLOČASTOG KARCINOMA VULVE

3.1. PRIPREMA OPERACIJSKOG POLJA

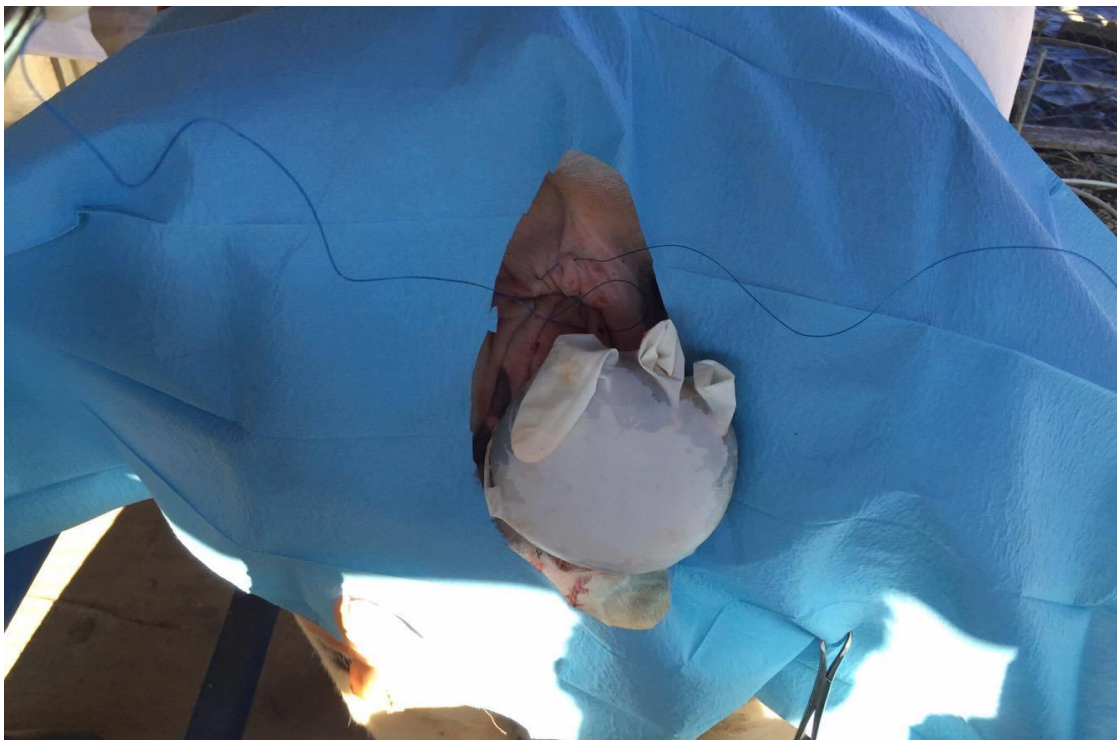Prije operacije kirurg treba odrediti mjesto reza na koži te površinu kože koja će se šišati i brijati. Preporučuje se šišanje dlake električnim šišačem da bismo izbjegli nastanak ozljeda koje mogu nastati brijanjem žiletom ili britvom koje su potencijalna mjesta ulaska štetnih mikroorganizma kroz kožu. Pri operaciji u perianalnom području, obavezno je postavljanje kružnog šava oko anusa da se onemogući defekacija za vrijeme operacije i kontaminacija same rane.

Slika 3. Postavljanje cirkularnog šava oko anusa radi preventive fekalnog zagađenja rane



Priprema operacijskog polja započinje nanošenjem sapuna te trljanjem kože u području stidnice i stidnih usana sterilnom gazom od središta operacijskog polja prema periferiji. Ovim postupkom želimo odmastiti kožu i mehanički ukloniti nečistoću. Dezinfekcija operacijskog polja najčešće se radi s alkoholnim i jodnim pripravcima te klorheksidinom koje nakon nanošenja na kožu brišemo sterilnim tamponima ili gazom. Preporučuje se primjena raspršivača kako bi se antiseptik ravnomjerno rasporedio po cijelom operacijskom polju. Nakon uklanjanja ostataka dezinficijensa s kože, operacijsko se polje treba zaštititi postavljanjem sterilnih kompresa ili platnenih sterilnih krpa (može i jednokratne sterilne papirnate ili plastične prekrivke) koje smanjuju mogućnost kontaminacije operacijskog polja prekrivajući njegovo okruženje. Prednost plastičnih ili papirnatih jednokratnih, koji su i korišteni pri izvedbi ove operacije, je ta što su vodonepropusne i ostaju sterilne. Kad se pamučne komprese namoče više se ne smatraju sterilnim jer kapilarnošću prenose mikroorganizme s kože u operacijsko polje. Kompresse se pričvršćuju za kožu hvataljkama za komprese (MATIČIĆ i VNUK, 2010). U svrhu bolje zaštite operacijskog polja od kontaminacije na sam tumor navučena je i sterilna rukavica. Nakon provedene antiseptike pristupilo se anesteziji.

Slika 4. Priprema operacijskog polja



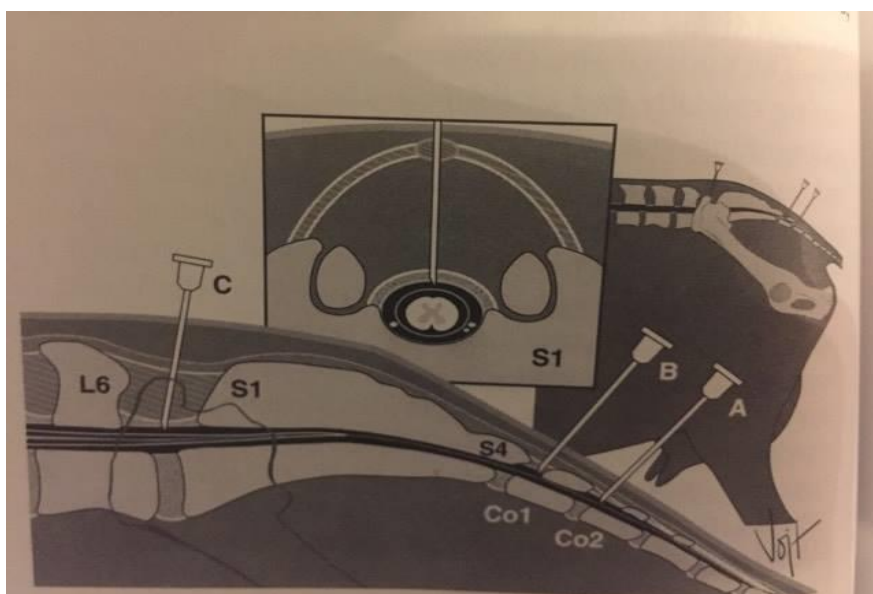
3.2. ANESTEZIJA

Na kravi su primijenjene kaudalna epiduralna i lokalna infiltracijska anestezija. Indikacija za kaudalnu epiduralnu anesteziju je osiguravanje analgezije repa, anusa, međice, stidnice i kaudalnog dijela bedra. Svaki kralježak sastoji se od tijela kralješka (*corpus vertebrae*), luka (*arcus vertebrae*), izdanka (*processus*). Tijela i lukovi kralježaka zajedno čine kralježnički kanal (*canalis vertebralis*) u kojem je smještena kralježnična moždina s krvnim žilama i ovojnicama. Kroz međukralježnične otvore izlaze kralježnični živci iz kralježnične moždine, prolazeći kroz epiduralni prostor pri čemu ih lokalni anestetik anestezira (MATIČIĆ i VNUK, 2010).

Kaudalna epiduralna anestezija izvodi se na dva načina. Prvi je da dugačkom spinalnom iglom ulazimo u interarkualni prostor između prvog i drugog repnog kralješka ili u prostor između križne kosti i prvog repnog kralješka kao što je učinjeno i našem slučaju (FUBINI i DUCHARME, 2004).

U goveda je doza 2 % lidokaina za epiduralnu primjenu 1 mL na 100 kg tjelesne mase, te je u ovom slučaju kravi aplicirano 5 mL. Nakon provedene epiduralne anestezije da bi smo još više pospješili učinak anestezije pristupili smo i primjeni lokalne infiltracijske anestezije. Lokalnim anestetikom, 2 %-tnim lidokainom, potkožno smo ubrizgavali po 1 mL otopine na 1 cm dubine izvlačeći iglu i ponavljajući postupak na par mjesta u području oko stidnih usana.

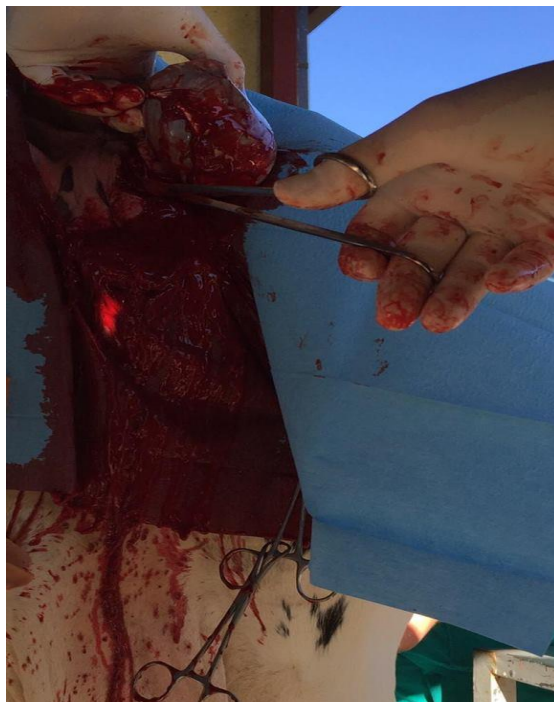
Slika 5. Kaudalna epiduralna anestezija (preuzeto iz: FUBINI i DUCHARME, 2004)



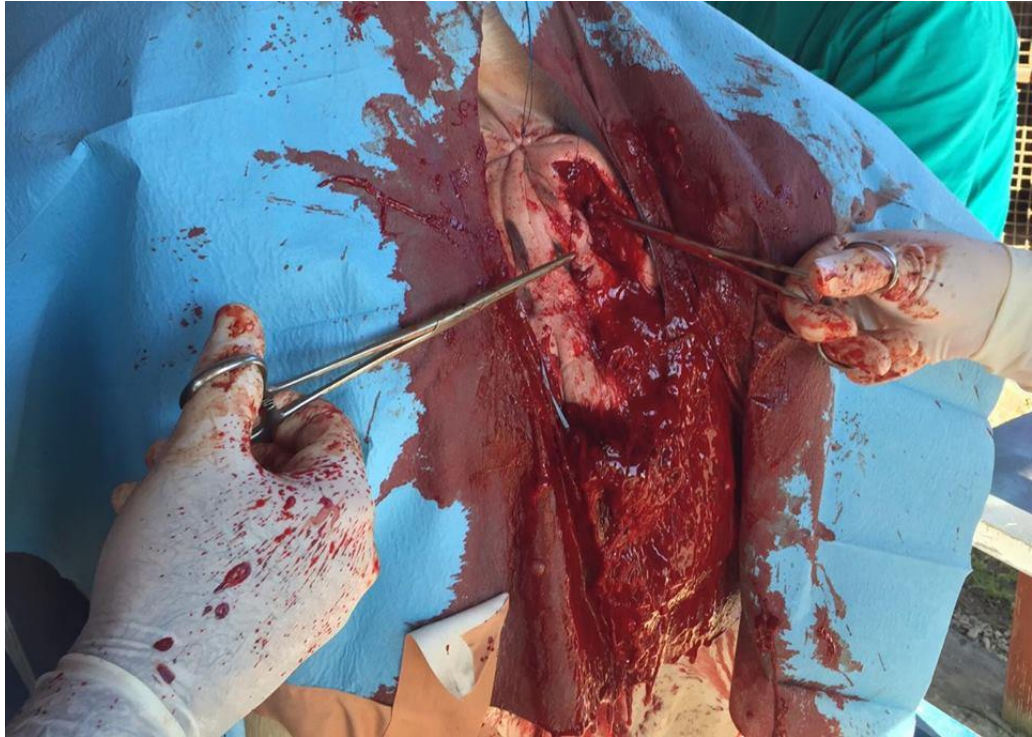
3.3 OPERACIJA

Operativni zahvat načinjen je na kravi u stojećem stavu. Nakon što su ispoštivana pravila asepsa i antiseptika, učinjen je eliptičan rez na koži pomoću skalpela oko čitave tvorbe veličine ljudske šake. Nakon incizije kože, pomoću škara pristupa se tupoj obradi potkožnog tkiva sve dok se potpuno ne odvoji peteljka tumora od normalnog tkiva. Mogu se dogoditi i neželjene komplikacije da pri postupku uklanjanja tumora zarežemo i pokojnu krvnu žilu jer su svi tumori izvrsno vaskularizirani. U slučaju takve komplikacije privremeno zaustavljanje krvarenja postiže se hemostatom nakon čega mora uslijediti ligiranje krvne žile pomoću igle i konca i tek tada nastavak same operacije. Nakon potpunog uklanjanja tumora pristupa se zatvaranju rane dužine oko 8 cm. Potkožje šivamo sporo resorptivnim polifilamentnim koncem (Novosyn[®] 2 – 0, BBraun) produžnim šavom paralelnim s rubovima rane. Ovaj šav koristi se da bi se približili rubovi rane i smanjila napetost kožnog šava. Isti konac koristili smo i za podvezivanje krvnih žila koje su krvarile u potkožju. Za kožu je korišten neresorbirajući najlonski monofilamentni konac (Dafilon[®] 0, BBraun). Rana je zatvorena povratnim „U“ šavom. Nakon postavljanja kožnog šava rana je prekrivena s aluminijskim sprejom Alu Spray[®] Vetoquinol. Nakon završetka operacije uklonjen je cirkularni šav oko anusa. Tumorozna tvorba odnešena je na Zavod na veterinarsku patologiju Veterinarskog fakulteta Sveučilišta u Zagrebu.

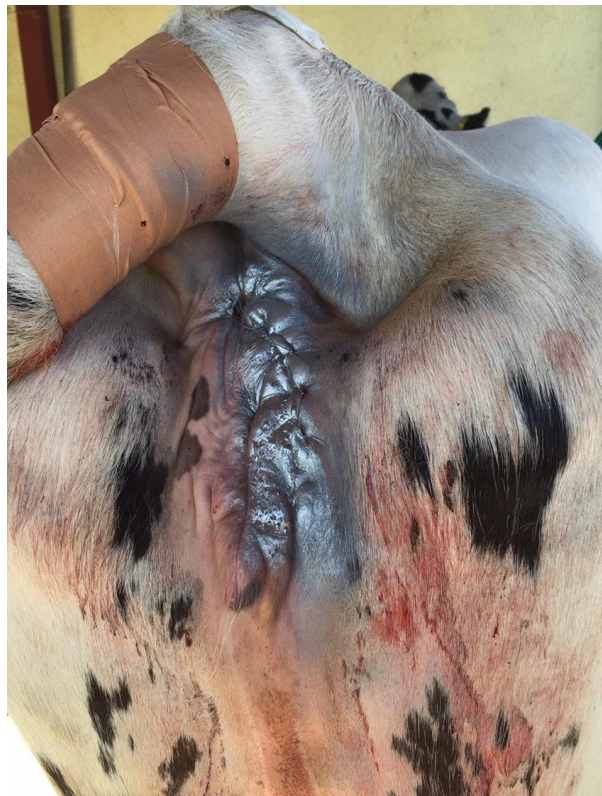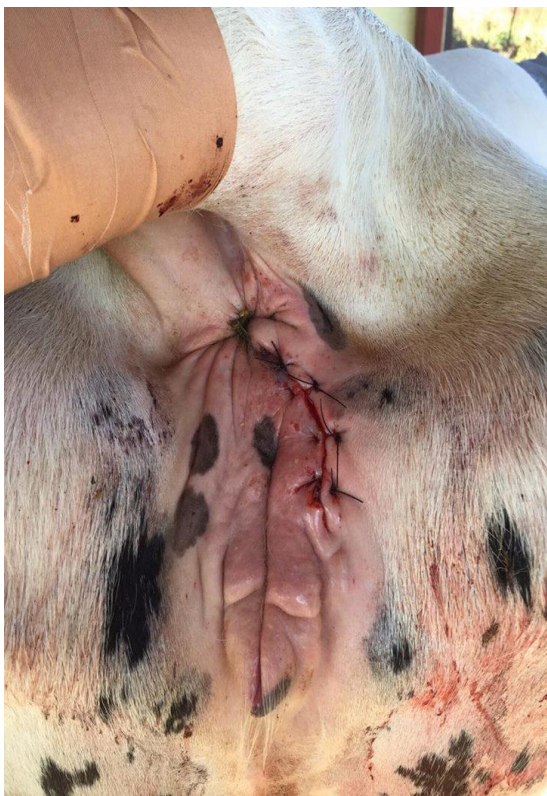Slika 6. Odstranjivanje tumorozne tvorbe i podvezivanje okolnih krvnih žila



Slika 7. Šivanje potkožja i približavanje rubova rane



Slika 8. Kožni povratni „U“ šav (lijevo), rana prekrivena aluminijским sprejem (desno)



3.4. POSTOPERATIVNA NJEGA

Postoperativna njega uslijedila je odmah po završetku operacije, 4 dana Sustrepen[®] Genera 15 ml i/m, a peti dan Benzapen[®] Genera 15ml i/m. Toaleta rane i čišćenje od fecesa uz nadzor vlasnika. Skidanje šavova nakon 15 dana od strane lokalnog veterinara Veterinarske ambulante „Vetmed“ d.o.o. Stružec.

3.5. PATOHISTOLOŠKI NALAZ

Opis uzorka - Dostavljen nodul egzofitičnog fungiformnog rasta, ovalnog oblika, u najširem dijelu promjera 10 cm, visine do 7 cm. Nodul raste iz uske baze bijele boje, ovalnog oblika, promjera 3,5 cm. Baza nodula je u zoni ekscizije prekrivena krvnim ugrušcima. Površina nodula je smeđe boje (vlažne i osušene kraste, epidermis nedostaje). Na presjeku se nodul sastoji od centralne zone tkiva bijele boje, zrakaste orijentacije od baze prema površini. Tkivo je žilave konzistencije i vlaknaste strukture. Na bijeli dio se nastavlja tkivo koje prekriva površinu tamno crvene do smeđe boje. Tkivo je prhko i izrazito prožeto krvlju. Reprezentativni tkivni isječci svježeg tkiva nodula, težine oko 2 g smrznuti su na – 20 °C. Molekularnim metodama iz tkivnih uzoraka nije izdvojen DNK goveđeg papiloma virusa kao ni parapox i pox virusa. Korištene su početnice za sheep (goat pox) lumpy skin i sheep/goat parapox virus.

Patohistološki nalaz - Odabrano je 10 reprezentativnih tkivnih isječaka za mikroskopsku analizu. U svim uzorcima utvrđen je identičan mikroskopski nalaz: Epidermis je u potpunosti zamjenjen debelim naslagama staničnog detritusa i eritrocita (kraste) u kojima difuzno rastu bakterijske kolonije kokobacilarne morfologije (sekundarna površinska infekcija). U zoni bakterijskog rasta kompaktno tkivo neoplazme je djelomično zamijenjeno amorfnim hipereozinofilnim masama (koagulacijske nekroze). Nekroze se zrakasto utiskuju u dublje tkivne strukture neoplazme. Nekrotično tkivo prožeto je obiljem neutrofilnih granulocita /opsežna gnojna upala/.

Tkivo neoplazme predstavlja difuznu infiltrativnu, neograničenu, neinkapsuliranu proliferaciju visoko anaplastičnih pločastih epitelnih stanica organiziranih u anastomozirajuće tračke, gnijezda i otočiće ili rjeđe u formi pojedinačnih stanica koje su rasijane oko krvnih žila u obilnoj fibrovaskularnoj stromi koja podupire sve navedene strukture. Ovalne epitelne neoplastične stanice imaju obilnu amfofilnu ili eozinofilnu citoplazmu. U grupama gdje su naglašene međustanične prenosnice, stanične margine su dobro izražene. Jezgre su nepravilnog oblika okrugle i/ili ovalne, vezikularnog rasporeda sitno zrnatog kromatina. U jezgrama se nalaze od 1 do 4 velike ovalne ili bizarne jezgrice mangenta boje. Kariomegalija i atipične mitoze su učestale. Prosječan broj mitozu u zoni najintenzivnije mitotske aktivnosti kreće se od

1 do 5 po vidnom polju povećanja objektiva od 40X. Većina staničnih grupa u formi otočića, tračaka i gnijezda sadrži centralnu akumulaciju kompaktnog, lamelnog keratina (kancerski biseri). Epitelne stanice u slojevima neposredno ispod keratinocita pokazuju znatnu dezmoplaziju te očituju naglašeni intracelularni edem. U zoni ekscizije u limfnim žilama fibrovaskularne strome na dva mjesta vidljiva su urastanja anaplastičnih epitelnih stanica (metastaze). Neoplazma seže do duboke granice ekscizije, što marginu čini nepotpunom.

Dijagnoza: planocelularni karcinom kože

Prognoza je nepovoljna zbog nalaza intra-limfatičnih metastaza. Preporuka kontrola ilijačnih limfnih čvorova te limfnih čvorova koji se nalaze u masnom tkivu koje okružuje rektum. Vulva, kapci i konjunktive predstavljaju predilekcijska mjesta za razvoj ovog karcinoma u goveda.

4. ZAKLJUČAK

Sve neoplastične tvorbe na ili u tijelu žiotinje potrebno je što prije ukloniti da bi se spriječio njihov daljnji rast, eventualno metastaziranje i nepovoljan utjecaj na zdravlje jedinke.

Na osnovi PHD nalaza prognoza je nepovoljna.

Ipak možemo zaključiti da smo operativni zahvat uklanjanja tumora stidnice izveli na vrijeme da bi spriječili njegov daljnji rast koji je mogao dovesti do komplikacija tijekom poroda.

Operacijom smo omogućili da krava normalno završi period gravidnosti, oteli se bez komplikacija koje je tumor na stidnici mogao izazvati tijekom faze istiskivanja ploda i normalno othrani tele.

5. LITERATURA

1. FUBINI, S. L., N. G. DUCHARME (2004): Farm Animal Surgery. Saunders, Philadelphia, USA, 100-403.
2. GRABAREVIĆ (2008): Specijalna veterinarska patologija. Stanek, Varaždin. Koža 941. Ženski spolni sustav 1006.
3. MATIČIĆ, D., D. VNUK (2010): Veterinarska kirurgija i anesteziologija. Medicinska naklada Zagreb, 285-294.
4. MCGAVIN, M. D., J. F. ZACHARY (2007): Pathologic Basis of Veterinary Disease, fourth edition, New York, USA, 941-1006.
5. MEYERS S. A., W. K. READ (1990): Large Animal Medicine and Surgery, Squamous cell carcinoma of the vulva in a cow, Am. Vet. Med. Assoc., 196(10):1644-6.
6. PIMENTA-OLIVEIRA A., J. P. OLIVEIRA-FILHO, D. Q. CAGNINI, P. R. BADIAL, E. CISNEROS-ÁLVAREZ, R. LAUFER-AMORIM, N. C. PRESTES (2011): Squamous cell carcinoma in vaginal fundus in a Brahman cow, Faculdade de Medicina Veterinária e Zootecnia - UNESP, Campus de Botucatu - Rubião Jr., 18618-970 - Botucatu, SP
7. RAMOS, A. T., D. M. NORTE, F. ELIAS, C. G. Fernandes (2007): Squamous cell carcinoma in cattle, sheep and horse. Study of 50 cases in south of Rio Grande do Sul. *Braz. J. Vet. Res. Anim. Sci.*, 44, 5-13.
8. TOMAŠKOVIĆ, A., Z. MAKEK, T. DOBRANIĆ, M. SAMARDŽIJA (2007): Rasplodivanje krava i junica. Veterinarski fakultet Sveučilišta u Zagrebu. Anatomija spolnih organa, 15. Stidnica i rodnic, 21.

6. SAŽETAK

PLOČASTI KARCINOM LABIA VULVE U KRAVE – PRIKAZ SLUČAJA

Indikacija za operativni zahvat uklanjanja pločastog karcinoma na vulvi krave proizlazi iz mogućih komplikacija pri porodu te mogućnosti rasta tumorozne tvorbe. Dobra priprema operacijskog polja je od izuzetne važnosti zbog moguće kontaminacije same rane. Pri operaciji u perianalnom području, obavezno je postavljanje kružnog šava oko anusa da se onemogući defekacija za vrijeme operacije. Veliki značaj ima analgezija koju postizemo kaudalnom epiduralnom i lokalnom infiltracijskom anestezijom pomoću 2 % lidokaina. Prilikom same operacije moramo ukloniti čitavu tumoroznu masu te odvojiti peteljku tumora od normalnog tkiva. Postoperativna njega također je od velikog značaja, životinju moramo zaštititi od sekundarnih infekcija pomoću antibiotika, te držati ranu pod stalnim nadzorom u smislu brige za higijenu.

Ključne riječi: krava, pločasti karcinom vulve, operacija, anestezija, postoperativna njega

7. SUMMARY

SQUAMOUS CELL CARCINOMA OF THE VULVA IN COWS - CASE REPORT

The indication for surgery removal of squamous cell carcinoma of the vulva in cows arises from the possible complications during the parturition and potential further growth of the tumor. A good preparation the operating field is of great importance because of possible contamination of the surgical wound itself. For operation in the perianal area it is necessary to set the circular suture around the anus to prevent defecation during surgery. Analgesia has great importance and is achieved by caudal epidural and local infiltrative anesthesia using 2% lidocaine. During the operation we have to remove the entire tumorous mass and separate the tumor pedicle from the normal tissue. Post-operative care is also of great importance. We need to protect the animal from secondary infections by using antibiotics and keep the wound in constant surveillance in terms of hygiene concern.

Keywords: cow, squamous carcinoma of the vulva, anesthesia, surgery, postoperative care

8. ŽIVOTOPIS

Rođena sam 10.10.1991. godine u Našicama. Pohađala sam osnovnu školu Hinka Juhna u Podgoraču. Završila sam srednju školu Isidora Kršnjavoga u Našicama, smjer opće gimnazije, s odličnim uspjehom. Tijekom školovanja pohađala sam razna natjecanja od kojih mogu istaknuti LiDraNo u kategoriji dramsko-scenskog stvaralaštva uglavnom na županijskim razinama. Maturirala sam 2010. godine kao prva generacija koja je obavezno morala polagati državnu maturu.

Godine 2010. upisala sam studij na Veterinarskom fakultetu u Zagrebu, te se na petoj godini opredijelila za smjer „Javno zdravstvo i sigurnost hrane“. Odabir studija bio je u skladu s mojim željama i afinitetima. U malom slavonskom selu Stipanovcima, mjestu u kojem živim, posjedujemo obiteljsko poljoprivredno gospodarstvo registrirano za preradu mlijeka u mliječne proizvode koje mi je dalo poticaj za objedinjenje više komponenti kako fizičkih tako i intelektualnih jer svaki čovjek teži postati kompletna osoba. Tijekom studija aktivno sam sudjelovala u mnogim demonstratorskim poslovima od kojih posebno ističem kolegij „Zoologija“ i „Porodništvo domaćih životinja“. Sudjelovala sam u istraživačkim radovima koji su konkurirali u natječaju za rektorovu nagradu. Dobitnica sam stipendije Sveučilišta u Zagrebu za akademsku godinu 2014./2015. u kategoriji za izvrsnost, kao i nagrade za izvrstan uspjeh u VI. godini studija akademske godine 2015./2016.