

Ekspresija E i N kadherina u tumorima sjemenika pasa

Mlinarić, Mirna

Master's thesis / Diplomski rad

2018

Degree Grantor / Ustanova koja je dodijelila akademski / stručni stupanj: **University of Zagreb, Faculty of Veterinary Medicine / Sveučilište u Zagrebu, Veterinarski fakultet**

Permanent link / Trajna poveznica: <https://um.nsk.hr/um:nbn:hr:178:855839>

Rights / Prava: [In copyright](#)/[Zaštićeno autorskim pravom.](#)

Download date / Datum preuzimanja: **2024-07-23**



Repository / Repozitorij:

[Repository of Faculty of Veterinary Medicine -
Repository of PHD, master's thesis](#)



SVEUČILIŠTE U ZAGREBU
VETERINARSKI FAKULTET

Mirna Mlinarić

Ekspresija E i N kadherina u tumorima sjemenika pasa

Diplomski rad

Zagreb, 2018.

Diplomski rad je izrađen u Zavodu za veterinarsku patologiju Veterinarskog fakulteta Sveučilišta u Zagrebu.

Predstojnik Zavoda za veterinarsku patologiju Veterinarskog fakulteta Sveučilišta u Zagrebu:

doc.dr.sc. Marko Hohšteter

Mentori:

doc.dr.sc. Marko Hohšteter

izv. prof. dr. sc. Andrea Gudan Kurilj, DECVP

Povjerenstvo za obranu diplomskog rada:

prof. dr. sc. Branka Artuković

izv. prof. dr. sc. Andrea Gudan Kurilj

doc. dr. sc. Marko Hohšteter

ZAHVALA

Zahvaljujem se mentoru, a ujedno i predstojniku Zavoda za veterinarsku patologiju Veterinarskog fakulteta, doc.dr.sc. Marku Hohšteteru te izv. prof. dr. sc. Andrei Gudan Kurilj, DECVP, na usmjeravanju, stručnim savjetima i ukazanoj pomoći pri izradi ovog diplomskog rada.

Veliko hvala i mojoj obitelji, osobito Igoru, na bezgraničnoj podršci tijekom cijelog studija.

SADRŽAJ

SADRŽAJ	I
POPIS SLIKA	II
POPIS KRATICA	III
1. UVOD.....	1
2. PREGLED LITERATURE.....	2
2.1. Tumori sjemenika	2
2.1.1. Tumor Leydigovih stanica	2
2.1.2. Tumor Sertolijevih stanica	2
2.1.3. Seminomi	3
2.2. Kadherini.....	3
2.2.1. E-kadherin.....	4
2.2.2. N-kadherin	5
3. MATERIJALI I METODE.....	6
3.1. Uzorci.....	6
3.2. Histopatološka pretraga.....	6
3.3. Imunohistokemijska analiza.....	6
3.3.1. Korišteni reagensi	6
3.3.2. Metoda bojenja.....	6
3.4. Procjenjivanje rezultata imunohistokemijske analize	7
4. REZULTATI	8
4.1. Histopatološka analiza tumora sjemenika pasa.....	8
4.2. Ekspresija imunohistokemijskih biljega E- i N-kadherina	12
4.2.1. E- Kadherin	12
4.2.2. N-kadherin	14
4.2.3. Prosječne vrijednosti ekspresije E- i N-kadherina u odabranim uzorcima tumora sjemenika pasa	17
5. RASPRAVA.....	21
6. ZAKLJUČAK.....	24
7. SAŽETAK	25
8. ABSTRACT	26
9. LITERATURA	27
10. ŽIVOTOPIS.....	29

POPIS SLIKA

Slika 1.	Zastupljenost tumora sjemenika pasa u odabranim uzorcima.....	9
Slika 2.	Učestalost pojedinih tipova tumora sjemenika pasa prema dobi pasa	9
Slika 3.	Difuzni seminom, testis, pas, HE x 20	10
Slika 4.	Intratubularni seminom, testis, pas, HE x 20	10
Slika 5.	Tumor Leydigovih stanica, testis, pas, HE x 20.....	11
Slika 6.	Tumor Sertolijevih stanica, testis, pas, HE x 40	11
Slika 7.	Difuzni seminom, testis, pas, slaba ekspresija E-cad, x10.....	13
Slika 8.	Tumor Leydigovih stanica, testis, pas, umjerena ekspresija E-cad, x40.....	13
Slika 9.	Tumor Leydigovih stanica, testis, pas, slaba ekspresija N-cad, x40.....	14
Slika 10.	Intratubularni seminom, testis, pas, jaka ekspresija N-cad, x10	15
Slika 11.	Prosječne vrijednosti ekspresije E- i N-kadherina u tumorima sjemenika pasa....	19
Slika 12.	Prosječne vrijednosti ekspresije E-kadherina u tumorima sjemenika pasa.....	19
Slika 13.	Prosječne vrijednosti ekspresije N-kadherina u tumorima sjemenika pasa	20

POPIS KRATICA

E-cad – E-kadherin

HE – hematoksilin eozin

IT.SEM. – intratubularni seminom

LCT – tumor Leydigovih stanica

LCT/SEM.DIF. – mješoviti tumor Leydigovih stanica i difuzni seminom

LCT/SEM.IT. – mješoviti tumor Leydigovih stanica i intratubularni seminom

LCT/SCT – mješoviti tumor Leydigovih i Sertolijevih stanica

SCT – tumor Sertolijevih stanica

SEM. DIF. – difuzni seminom

1. UVOD

Kadherini su transmembranski glikoproteini ovisni o kalciju, a spadaju u skupinu adhezivnih molekula. Poznato je više od 80 različitih kadherina, a najpoznatiji su E (epitelni), N (neuralni) i P (placentarni) kadherin. E i N kadherini imaju značajnu ulogu u embrionalnom razvoju i diferencijaciji te metastatskom ponašanju tumora.

Tumori sjemenika najčešći su tumori reproduktivnog sustava pasa te iako su većinom benignog biološkog ponašanja, pojedini tumori pokazuju maligni karakter usprkos tome što histološkom građom ne odudaraju od benignih. Upravo zbog toga postoji potreba za diferencijacijom takvih oblika tumora.

U ovom diplomskom radu se imunohistokemijskom metodom, upotrebom tumorskih biljega E- i N-kadherina obavila analiza 10-tak odabranih uzoraka tumora testisa pasa iz arhive Zavoda za veterinarsku patologiju, Veterinarskog fakulteta Sveučilišta u Zagrebu, te su se dobiveni rezultati usporedili s histopatološkim tipom tumora. Hipoteza istraživanja je bila da postoji razlika u ekspresiji E- i N- kadherina u pojedinim tipova tumora sjemenika psa te između tumorski promijenjenih i nepromijenjenih uzoraka testisa pasa. Istraživanje ima cilj olakšavanje postavljanja dijagnoze i prognoze za tumore sjemenika pasa pomoću usporedbe ekspresije E- i N- kadherina i histopatološkog tipa tumora.

2. PREGLED LITERATURE

2.1. Tumori sjemenika

Tumori sjemenika su najčešće neoplazme reproduktivnog sustava muških pasa. (NORTH i sur., 2009.). Primarni tumori sjemenika su gotovo uvijek benigni i nemaju tendenciju metastaziranja. Ako se pojave, metastaze se najčešće očituju u sjemenom užetu, skrotalnim limfnim čvorovima, ali i udaljenim organima (McGAVIN i ZACHARY, 2006.). Učestalost tumora sjemenika je veća kod starijih nekastriranih pasa te kod kriptohidnih testisa. Najčešće se javljaju tri tipa tumora: tumor Leydigovih stanica, seminom i tumor Sertolijevih stanica (MASSERDOTTI i sur., 2004.). Prema klasifikaciji Svjetske zdravstvene organizacije razlikuju se sljedeći tumori domaćih životinja: tumori strome testisa (tumor Leydigovih stanica, tumor Sertolijevih stanica), tumori zametnih stanica (seminom, teratom, embrionalni karcinom), mješoviti tumor zametnih stanica i stanica stroma sjemenog užeta, te ostali tumori testisa (KENNEDY i sur., 1998.; HOHŠTETER, 2012.)

2.1.1. Tumor Leydigovih stanica

Tumor Leydigovih stanica najčešći je tumor testisa kod pasa, a nastaje od intersticijskih (Leydigovih) stanica normalnog testisa (MEUTEN, 2002.). Makroskopski se može prepoznati po brončanoj boji te čestim krvarenjima. Okruglog je oblika te je dobro ograničen od ostatka zdravog dijela testisa. Uvijek je benignog biološkog ponašanja. Ponekad proizvodi hormone, uključujući i estrogene. Histološki, tumorske stanice mogu biti velike, okrugle, poliedrične ili vretenstog oblika te sadrže obilnu citoplazmu koja je često vakuolizirana i sadrži smeđi pigment. Tumor Leydigovih stanica je obično inkapsuliran i nije invazivan unatoč često prisutnim nekrozama i krvarenjima unutar njega (McGAVIN i ZACHARY, 2006.).

2.1.2. Tumor Sertolijevih stanica

Kod pasa se više od 50% tumora Sertolijevih stanica javlja u testisima koji se nisu spustili u skrotum (McGAVIN i ZACHARY, 2006.). Tumori Sertolijevih stanica se razvijaju iz potpornih stanica sjemenih tubula. Oko 20-30% tumora Sertolijevih stanica se manifestira znacima hiperestrogenizma. Makroskopski, tumori su nodularni ili multinodularni, izrazito čvrste konzistencije te su dobro ograničeni unutar zahvaćenog testisa. Zbog svoje veličine mogu uzrokovati deformaciju zahvaćenog testisa te se obično oko tumora nalazi komprimirano,

atrofično tkivo zdravog testisa. Na prereznoj površini su bijele ili sive boje sa ponekad prisutnim hemoragičnim područjima. Neoplastične Sertolijeve stanice podsjećaju na normalne Sertolijeve stanice ili su više pleomorfne. Histološki postoje dva oblika: difuzni i intratubularni oblik tumora Sertolijevih stanica, a neoplastične stanice imaju tendenciju palisadnog poretka duž jako razvijene fibrozne strome ili formiraju tubularne strukture (MEUTEN, 2002.).

2.1.3. Seminomi

Seminomi su najčešći tumori germinativnih stanica testisa te su druga po učestalosti testikularna neoplazija u pasa. Češće se javljaju u kriptorhidnim nego u spuštenim testisima (McGAVIN i ZACHARY, 2006.). Seminomi nastaju od zametnih stanica spermatogenog epitela sjemenih kanalića. Varijabilne su veličine te mogu prouzročiti povećanje zahvaćenog testisa (MEUTEN, 2002.). Tumor je bijele ili ružičastosive boje i homogene građe. Seminomi mogu biti intratubularni ili difuzni, a neoplastične stanice su poliedrične, dobro demarkirane sa velikim jezgrama različitih veličina i malom količinom citoplazme. Oko krvnih žila prisutni su limfoidni agregati što je značajno obilježje u dijagnostici. Biološko ponašanje većine seminoma je benigno, unatoč često vidljivih mitozama stanica (McGAVIN i ZACHARY, 2006.).

2.2. Kadherini

Kadherini su transmembranski glikoproteini koji spadaju u skupinu staničnih adhezivnih molekula. Ovisni su o kalciju te su odgovorni za povezivanje susjednih stanica i sudjelovanje u izgradnji staničnog citoskeleta (COOPER, 2000.). Prema istraživanjima, otkriveno je više od osamdeset različitih vrsta kadherina od kojih su najznačajniji E (epitelni), N (neuralni) i P (placentarni) kadherin (LECKBAND i SIVASANKAR, 2012.). Molekula kadherina sastoji se od N-terminalne izvanstanične regije, transmembranskog segmenta i C-terminalnog citoplazmatskog repa. Ekstracelularna domena sadrži sekvence čija su mjesta značajna za vezanje Ca^{2+} i adheziju između stanica, dok citoplazmatska domena služi za povezivanje sa aktinom i sudjeluje u izgradnji staničnog citoskeleta (LODISH i sur., 2000.). Svim vrstama kadherina zajednička je molekulska građa, ovisnost o kalciju i osjetljivost na proteaze, no svaki od kadherina ima jedinstven obrazac distribucije u tkivima te imunološku specifičnost. Primjerice, epitel očne leće najviše eksprimira E i N-kadherin, epidermis i stanice unutarnjeg uha ekspimiraju E i P-kadherin, a neki derivati mezoderma P i N- kadherin. To ukazuje da adhezijskim osobinama individualnih stanica upravljaju različite kombinacije više vrsta

kadherina. Ekspresija E, N i P-kadherina je u organizmu tkivno i stanično specifična, s time da je najveća distribucija E-kadherina u epitelnom tkivu, N-kadherina u neuralnom i mišićnom tkivu, dok je distribucija P-kadherina najviše zastupljena u placenti (TAKEICHI, 1988.). Kadherini imaju ključnu ulogu u povezivanju stanica tijekom embrionalnog razvoja organa i kod biološkog ponašanja određenih tumora, no djeluju i kao metastatsko supresivni proteini (BREMNER i sur., 2015.). Svaki kadherin ima karakterističnu distribuciju u tkivu pa se tako tijekom diferencijacije stanica i kod određenih bolesti, mijenjaju svojstva i količina kadherina. Mijenjanjem svojstva, kadherini utječu na mnoge aspekte stanične adhezije i migracije stanica pa tako gubitak kadherina na površini stanica korelira sa metastatskim ponašanjem tumora. Poznato je da su kadherini jedni od adhezijskih molekula između stanica tumora pa tako poremećaji funkcije kadherina uzrokuju privremenu ili trajnu disagregaciju tumorskih stanica i pospješuju invaziju i metastaziranje takvih stanica (TAKEICHI, 1993.).

2.2.1. E-kadherin

E-kadherin je glikoprotein ovisan o Ca^{2+} koji preko homofilnih veza sudjeluje u adheziji stanica vežući se za izvanstaničnu domenu E-kadherinske molekule druge stanice. Sastoji se od citoplazmatske domene, transmembranskog dijela i izvanstaničnog veznog dijela. Citoplazmatska domena E-kadherina se veže za beta ili gama-katenin koji se preko amino-terminalnog dijela alfa-katenina vežu za aktinske filamente citoskeleta te tako daju mehaničku stabilnost stanici (OŽANIĆ BULIĆ, 2011.). Istraživanja su pokazala da smanjenje ili gubitak E-kadherina pospješuje progresiju i metastaziranje tumora (SAITO i sur., 2000.). Imunohistokemijski je ustanovljena abnormalna ekspresija E-kadherina (heterogeni, citoplazmatski ili odsutan) u različitim slabo diferenciranim, invazivnim i metastatskim tumorima kao što su želučani adenokarcinom, lobularni karcinom dojke, tumori rektuma i kolona, adenokarcinom prostate, gušterače i tumor mokraćnog mjehura (BATISTATOU i sur., 2005.). Smanjenje ekspresije E-kadherina jedan je od važnijih razloga agresivnog ponašanja tumora. Gubitkom funkcionalnog E-kadherina, a time i kontakta između pričvrstanih spojeva stanica, dolazi do odvajanja tumorskih stanica od glavne tumorske mase. Odvojene tumorske stanice postaju mobilne te u dodiru s izvanstaničnim matriksom metastaziraju (BARANWAL i ALAHARI, 2009.). Gubitak E-kadherina ima širok raspon funkcionalnih posljedica za epitelne stanice. Stjecanje metastatskih sposobnosti stanica tumora nakon gubitka E-kadherina nije isključivo zbog poremećaja međustaničnih adhezivnih kontakata. Gubitak E-kadherina je

jedan od razloga što dolazi do aktiviranja epitelno mezenhimalne tranzicije čime se postiže povećana stanična pokretljivost, invazivnost i otpornost stanica na apoptozu (ONDER i sur., 2008.). E-kadherin je značajan u supresiji tumora, dok je njegova inaktivacija značajna u progresiji tumora. (BARANWAL i ALAHARI, 2009).

2.2.2. N-kadherin

N-kadherin je protein koji je prvi put identificiran 1982. godine na stanicama mrežnice pilića. Tipično formira homotipne homofilne interakcije između stanica, no ustanovljeno je da između Sertolijevih stanica i spermata formira heterotipne homofilne i heterofilne interakcije. (SHAN i sur., 2000.). U embriogenezi je ključna molekula tijekom gastrulacije i razvoja neuralnog stabla. Tijekom gastrulacije stanice prolaze epitelno-mezenhimalnu tranziciju što dovodi do pojačane ekspresije N-kadherina i smanjene ekspresije E-kadherina u mezodermu. Slična situacija se pojavljuje kod karcinoma gdje je gubitak E-kadherina u korelaciji s povećanom ekspresijom N-kadherina (DERYCKE i BRACKE, 2004.). Najizraženija ekspresija N-kadherina prisutna je u stanicama živčanog tkiva, mrežnici oka, endotelnim i mezotelnim stanicama, miocitima, stanicama hrskavičnog tkiva, oocitama, spermataidama i Sertolijevim stanicama. N-kadherin ima važnu ulogu u različitim procesima kao što su adhezija stanica, diferencijacija, embriogeneza i migracija stanica, prijenos signala između stanica te kod invazije i metastatskog ponašanja tumora (BREMNER i sur., 2015.). Ekspresija N-kadherina u epitelnim stanicama inducira promjenu morfologije stanica u fibroblastični fenotip, čime stanice postaju pokretljivije i invazivnije. Međutim, u nekim vrstama karcinoma, kao što je osteosarkom, N-kadherin se ponaša kao tumorski supresor. Ovisno o staničnom kontekstu, N-kadherin može promicati adheziju ili inducirati migraciju stanica. Kod karcinoma, kadherini kontroliraju ravnotežu između supresije i promicanja invazije tumora. E-kadherin funkcionira kao supresor invazije tumora te je njegova ekspresija smanjena u većini tumora, dok je N-kadherin često reguliran kao promotor invazije tumora (DERYCKE i BRACKE, 2004.).

3. MATERIJALI I METODE

3.1. Uzorci

Za potrebe izrade diplomskog rada korišteni su uzorci tumora sjemenika pasa sa Zavoda za veterinarsku patologiju, Veterinarskog fakulteta Sveučilišta u Zagrebu. Za svakog psa su prikupljeni i analizirani sljedeći podaci: dob odnosno starost te pasmina psa, histološki tip tumora sjemenika te intenzitet, mjesto i indeks ekspresije E i N-kadherina u tumorski promijenjenim stanicama sjemenika pasa. Histopatološka analiza te imunohistokemijska analiza tumorskih biljega E i N-kadherina rađena je komparativno na 13 odabranih arhiviranih uzoraka testisa pasa. Nastojala se utvrditi korelacija između tipova i biološkog ponašanja tumora testisa analiziranih histopatološkom analizom te imunohistokemijskom analizom tumorskih biljega E- i N-kadherina. Ujedno se htjela usporediti razlika u ekspresiji E- i N-kadherina te njezin značaj u biološkom ponašanju tumora te lakšem dijagnosticiranju i prognozi bolesti.

3.2. Histopatološka pretraga

U svrhu histopatološke pretrage, svi uzorci tumora testisa bojeni su rutinskom metodom bojanja hematoksilin-eozinom (HE). Uzorci su analizirani pomoću svjetlosnog mikroskopa. Histopatološka klasifikacija tumora testisa provedena je u skladu s kriterijima histološke klasifikacije tumora sjemenika pasa i ljudi Svjetske zdravstvene organizacije (KENNEDY i sur., 1998.).

3.3. Imunohistokemijska analiza

3.3.1. Korišteni reagensi

Istraživana je nazočnosti tumorskog biljega E-kadherina sa specifičnim mišjim monoklonskim protutijelima (E-kadherin Clone NHC-38, code M3612, DAKO; N-kadherin, Clone 6G11, code, M3613, DAKO), streptavidin-biotin kompleks metodom.

3.3.2. Metoda bojenja

- predigestija tkiva: kuhanje u prethodno zagrijanom citratnom puferu, pH 6.0 (Dako REALTM Target Retrieval Solution, kod S2031) u mikrovalnoj pećnici 20 minuta
- ohladiti

- isprati u puferu
- DAKO REALTM Peroxidase-Bloking Solution 5 minuta
- isprati puferom
- primarno protutijelo 1:50, 30 minuta
- isprati puferom
- sekundarno protutijelo (Dako REALTM En VisionTM/HRP, Rabbit/Mouse), 30 minuta
- isprati puferom
- substrat Dako REALTM DAB + Chromogen 10 minuta
- isprati u vodi
- hemalaun 30-60 sekundi

KONTROLA: E-kadherin – normalna cirkumanalna žlijezda psa; N-kadherin – mozak i meninge psa

3.4. Procjenjivanje rezultata imunohistokemijske analize

Imunohistokemijski obrađeni preparati analizirani su pomoću svjetlosnog mikroskopa. Na svakom uzorku određivao se (HEIDENBERG i sur., 2012.):

- indeks ekspresije E- i N- kadherina u stanicama: 0 – nije došlo do ekspresije
 - 1 – 1-25% stanica je ekspimirano
 - 2 – 26-50% stanica je ekspimirano
 - 3 – 51-74% stanica je ekspimirano
 - 4 - >75% stanica je ekspimirano
- intenzitet obojenja stanica: 1 – slabo
 - 2 – umjereno
 - 3 – jako
- mjesto ekspresije : 1 – citoplazma
 - 2 – membrana
 - 1,5 – citoplazma i membrana

Nakon analiziranja imunohistokemijski primjenjenih tumorskih biljega E- i N-kadherina, obavljena je statistička obrada dobivenih rezultata.

4. REZULTATI

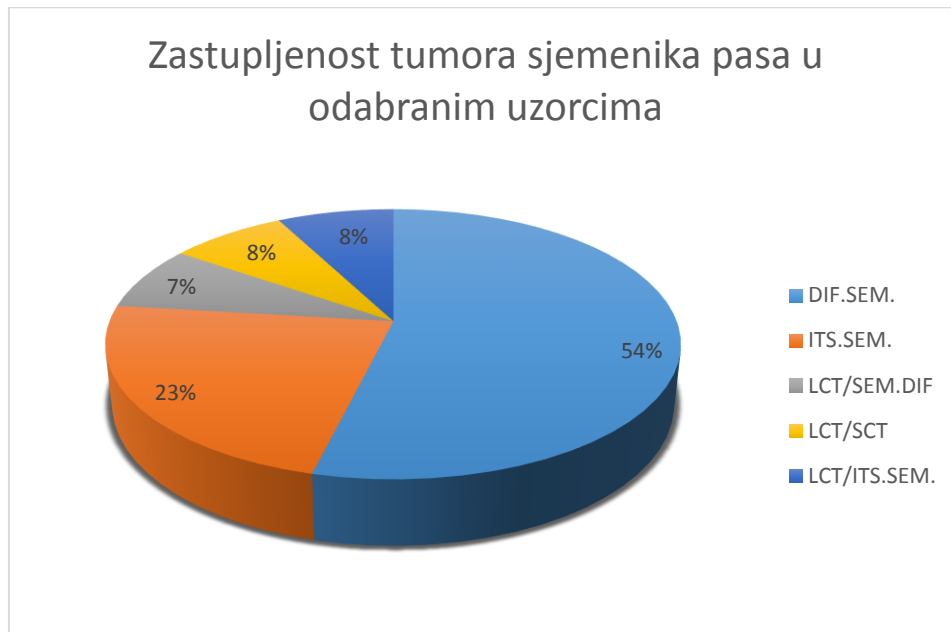
U diplomskom radu je patohistološki analizirano 13 uzoraka tumora testisa pasa te je obavljena analiza ekspresije imunohistokemijskih biljega E- i N-kadherina u tumorskim stanicama.

4.1. Histopatološka analiza tumora sjemenika pasa

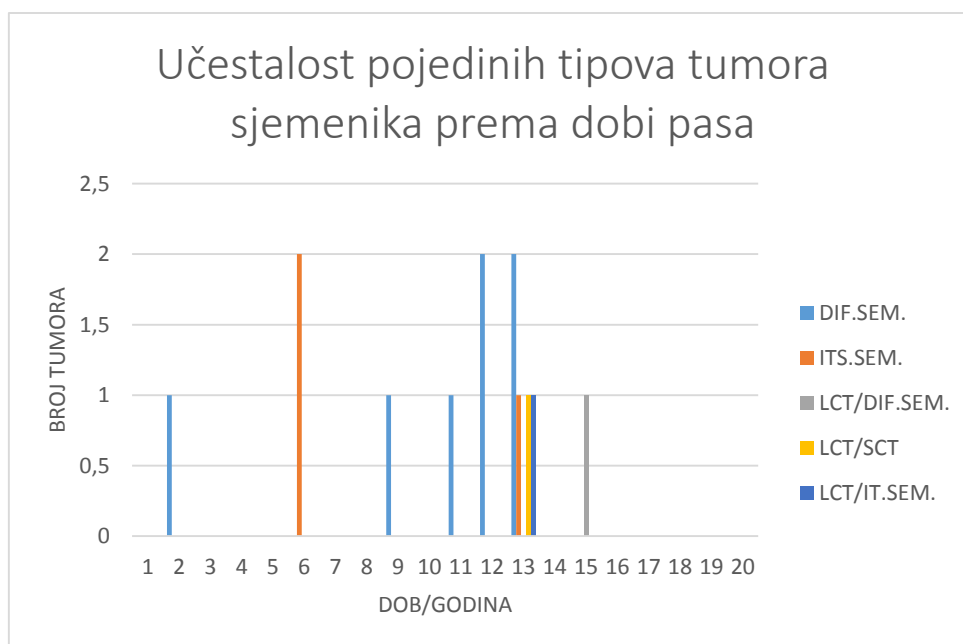
Od ukupno trinaest uzoraka tumora sjemenika pasa na kojima je rađena patohistološka analiza, sedam uzoraka su bili difuzni seminomi, tri uzorka intratubularni seminomi, jedan mješoviti tumor Leydigovih stanica i difuzni seminom, jedan mješoviti tumor Leydigovih i Sertolijevih stanica te jedan uzorak mješovitog tumora Leydigovih stanica i intratubularni seminom.

Dob pasa bila je u rasponu od 2 do 15 godina. Prosječna dob pasa bila je 10,5 godina. Prosječna dob pasa prema vrsti tumora je bila za difuzne seminome 10,2 godine i intratubularne seminome 8,6 godina. Pas sa mješovitim tumorom Leydigovih stanica i difuznog seminoma imao je 15 godina, dok je pas sa mješovitim tumorom Leydigovih i Sertolijevih stanica imao 13 godina kao i pas sa mješovitim tumorom Leydigovih stanica i intratubularnim seminomom.

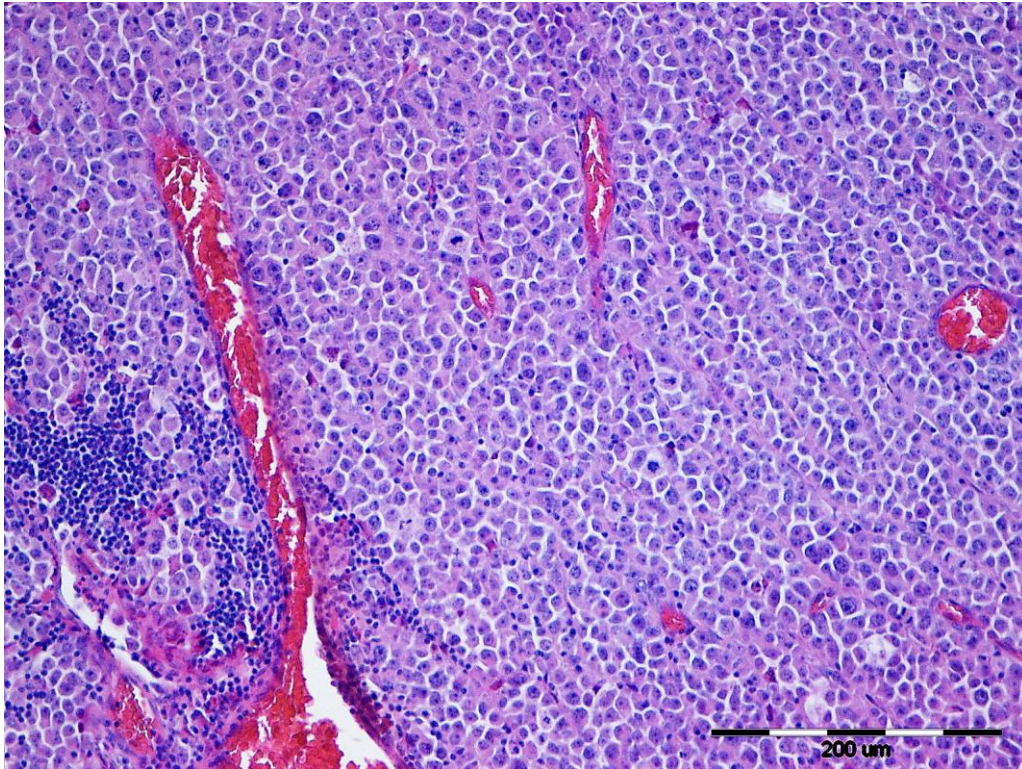
Difuzni seminom je bio dijagnosticiran kod dva jorkširska terijera, koker španijela, hrvatskog ovčara, aljaškog malamuta te križanca. Intratubularni seminom je bio dijagnosticiran kod križanca i boksera. Mješoviti tumor Leydigovih stanica i difuzni seminom je bio dijagnosticiran kod križanca dok su kod sibirskog haskija bili dijagnosticirani difuzni seminom, mješoviti tumor Leydigovih i Sertolijevih stanica te mješoviti tumor Leydigovih stanica i intratubularni seminom.



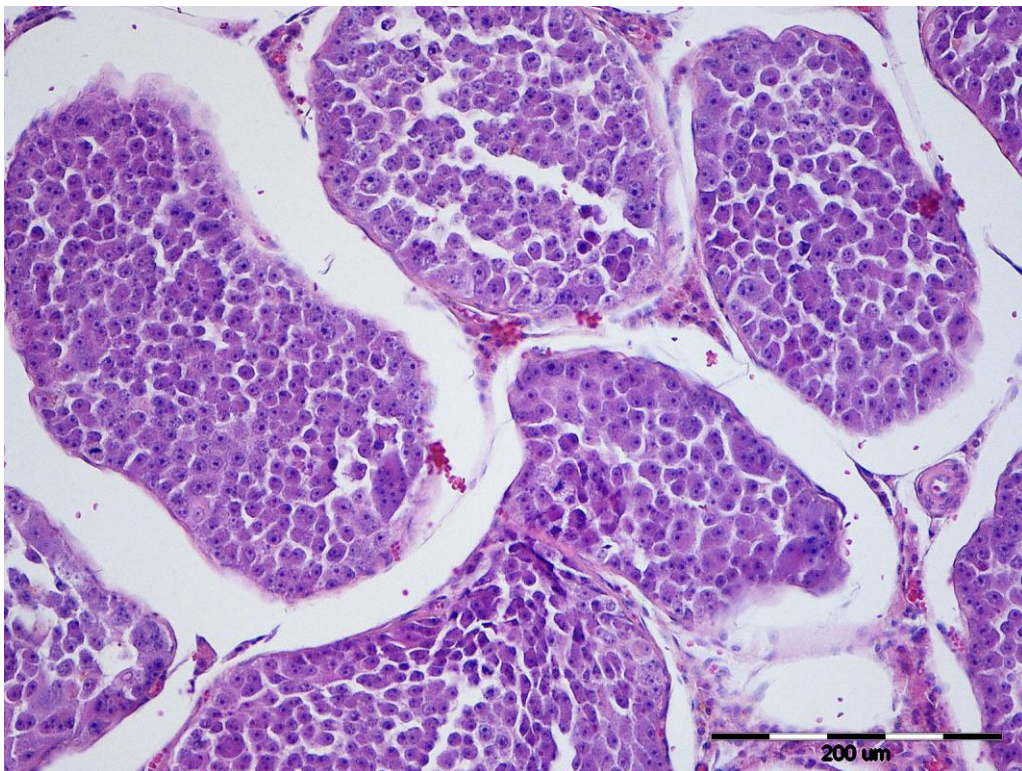
Slika 1. Zastupljenost tumora sjemenika pasa u odabranim uzorcima



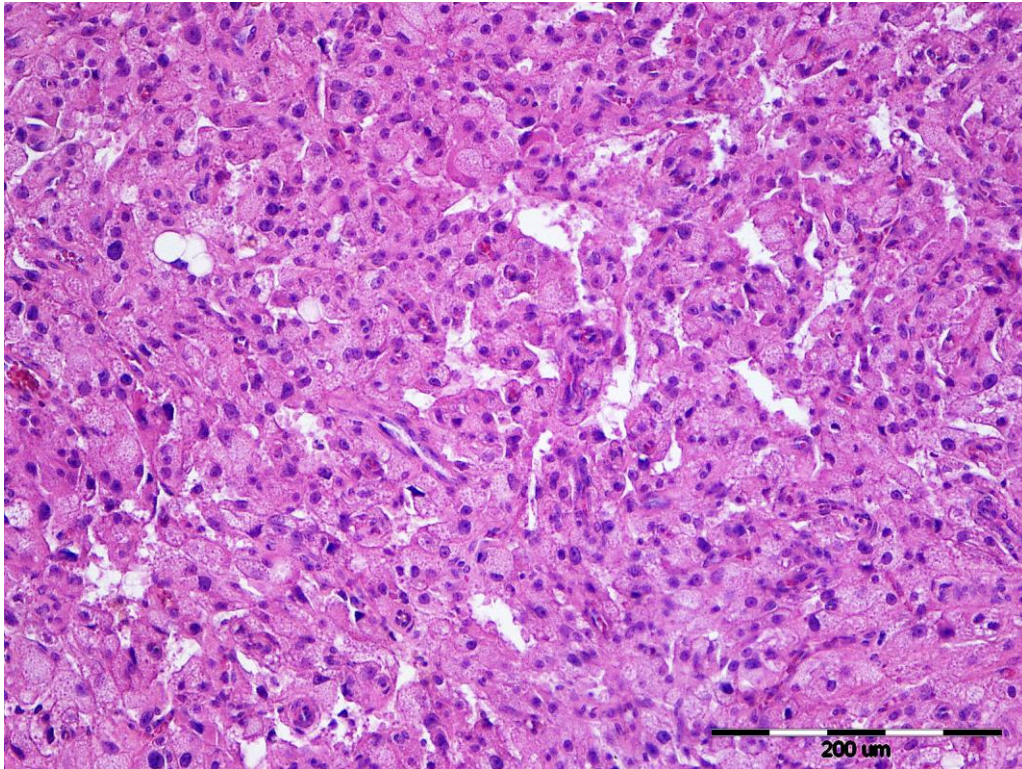
Slika 2. Učestalost pojedinih tipova tumora sjemenika pasa prema dobi pasa



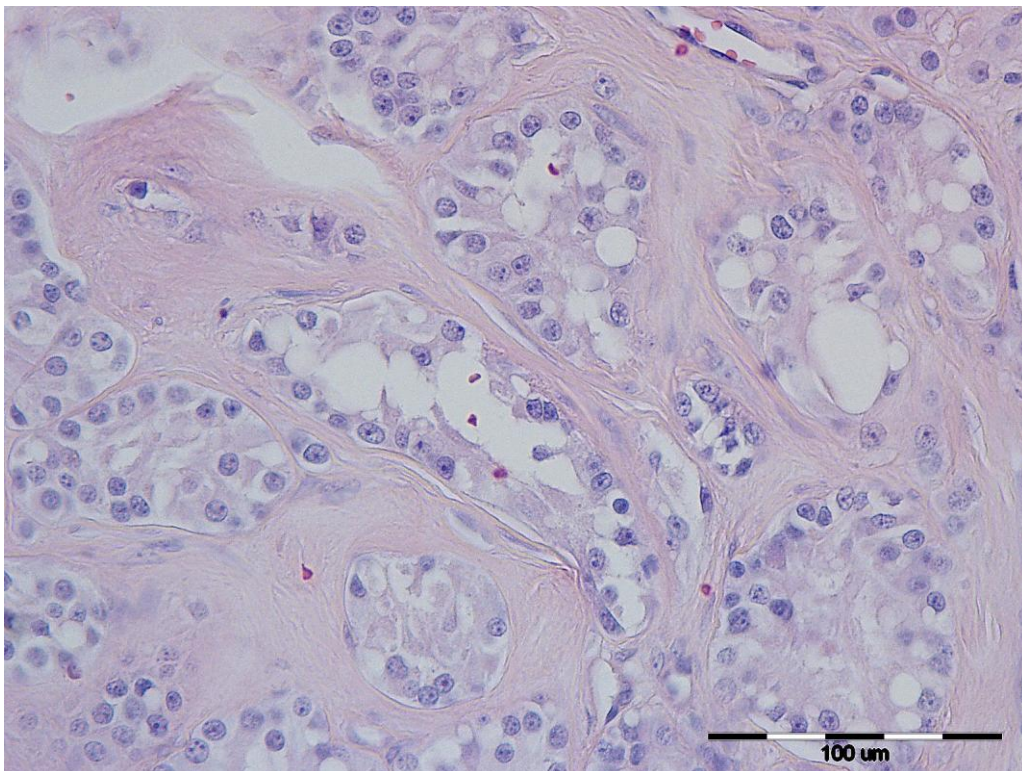
Slika 3. Difuzni seminom, testis, pas, HE x 20



Slika 4. Intratubularni seminom, testis, pas, HE x 20



Slika 5. Tumor Leydigovih stanica, testis, pas, HE x 20



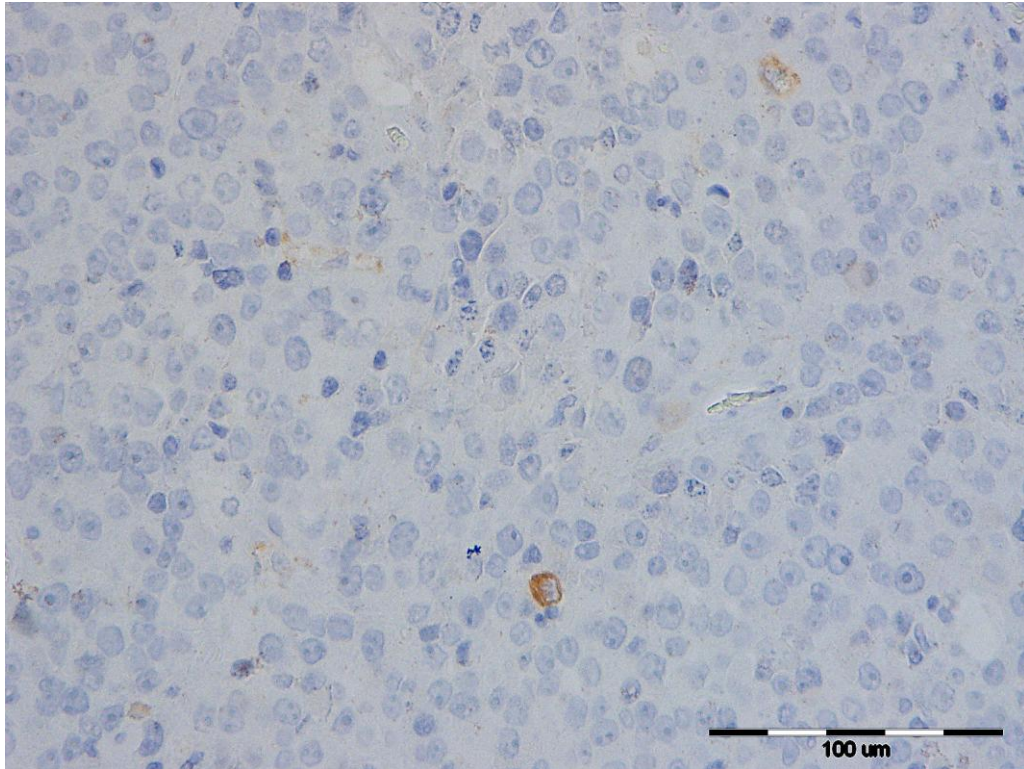
Slika 6. Tumor Sertolijevih stanica, testis, pas, HE x 40

4.2. Ekspresija imunohistokemijskih biljega E- i N-kadherina

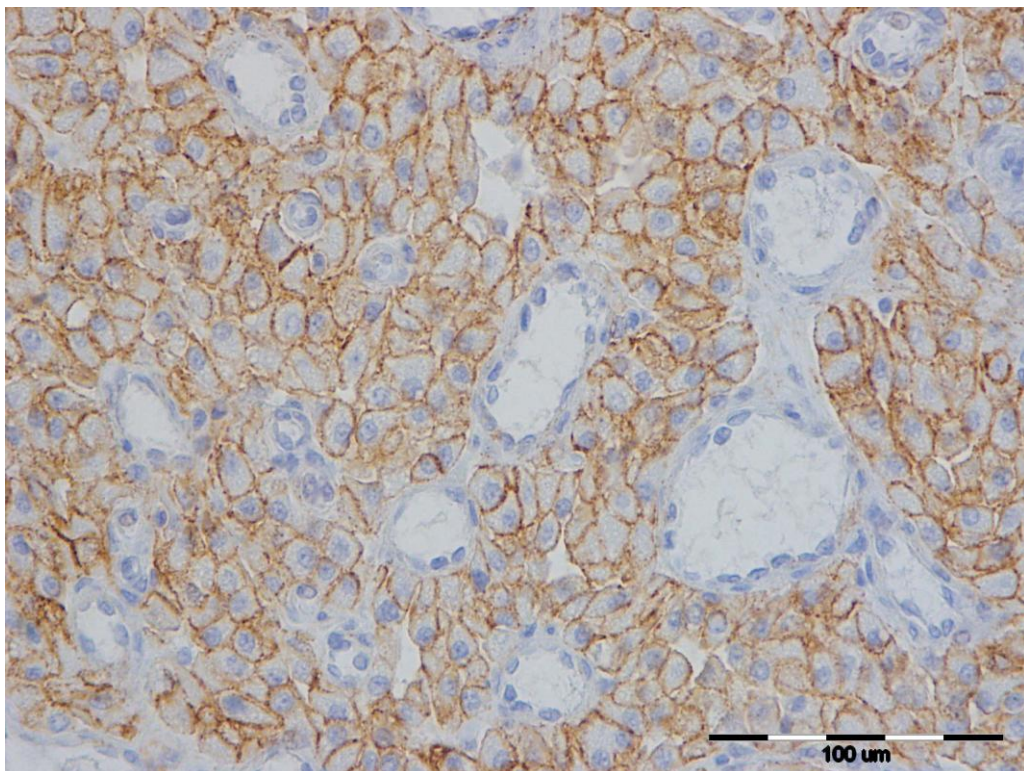
4.2.1. E- Kadherin

Pozitivna imunohistokemijska reakcija za E-kadherin se očitovala bojenjem citoplazme u 68,7% stanica, membrane u 6,3% te membrane i citoplazme u 25% tumorozno promijenjenih stanica testisa pasa. Kod difuznog seminoma sa slabim intenzitetom obojenja (Slika 7.), do 25% stanica je pokazalo ekspresiju E-kadherina i to samo u citoplazmi stanica u gotovo svih sedam uzoraka. Kod intratubularnog seminoma samo je kod psa križanca intenzitet ekspresije E-kadherina bio umjeren, sa 51-74% eksprimiranih stanica u citoplazmi i na membrani stanica. Kod preostala dva uzorka intratubularnih seminoma, ekspresija je bila ista kao i kod uzoraka sa difuznim seminomima. Mješoviti tumor Leydigovih stanica i difuzni seminom pokazao je slabu ekspresiju u oba dijela tumora, no za razliku od dijela tumora s difuznim seminomom, kod dijela tumora s neoplazijom Leydigovih stanica postotak ekspresije u stanicama je bio veći za 25% te je ekspresija bila vidljiva u citoplazmi i membrani stanica dok je kod stanica seminoma ekspresija bila vidljiva samo u citoplazmi stanica. Kod mješovitog tumora Leydigovih i Sertolijevih stanica ekspresija je bila vidljiva u citoplazmi i membrani stanica oba dijela tumora. Dio sa proliferacijom Sertolijevih stanica pokazao je u više od 75% stanica jaku ekspresiju E-kadherina, dok je kod dijela s tumorom Leydigovih stanica intenzitet obojenja bio umjeren (slika 8.) sa 50-74% eksprimiranih stanica. Kod mješovitog tumora Leydigovih stanica i intratubularnog seminoma intenzitet i ekspresija stanica u citoplazmi dijela s intratubularnim seminomom su bili izrazito slabi, dok je dio s tumorom Leydigovih stanica pokazao jaku ekspresiju u citoplazmi više od 75% stanica.

Statistički nije utvrđena značajnost u ekspresiji E-kadherina u odnosu na histološki tip tumora.



Slika 7. Difuzni seminom, testis, pas, slaba ekspresija E-cad, x10

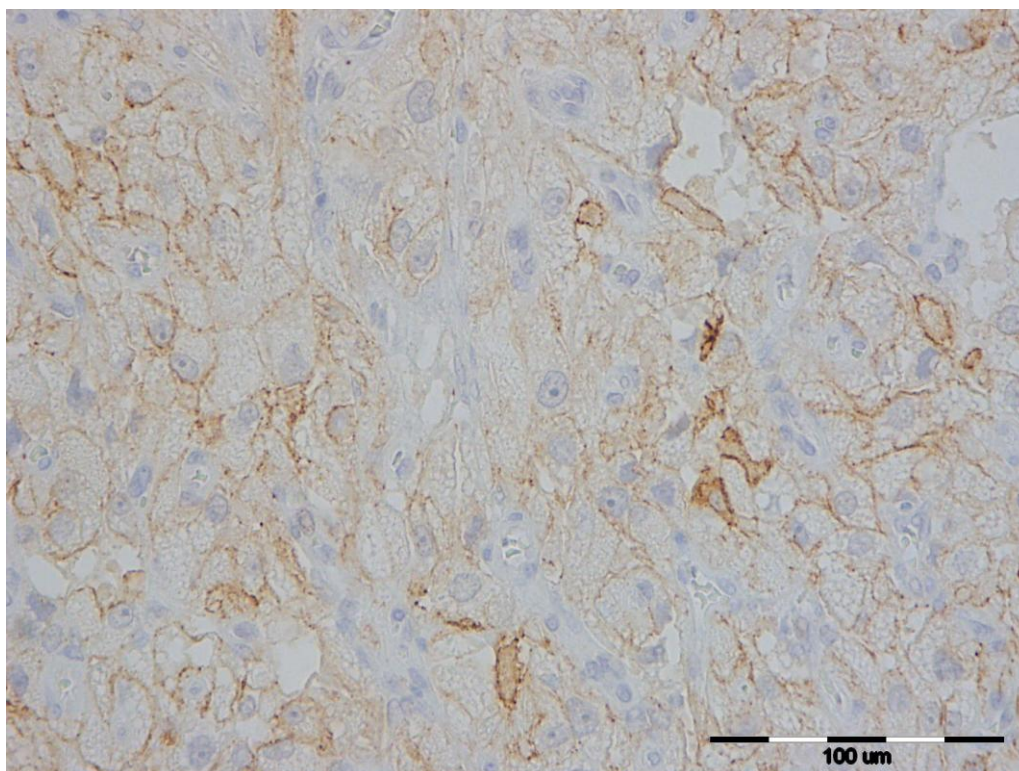


Slika 8. Tumor Leydigovih stanica, testis, pas, jaka ekspresija E-cad, x40

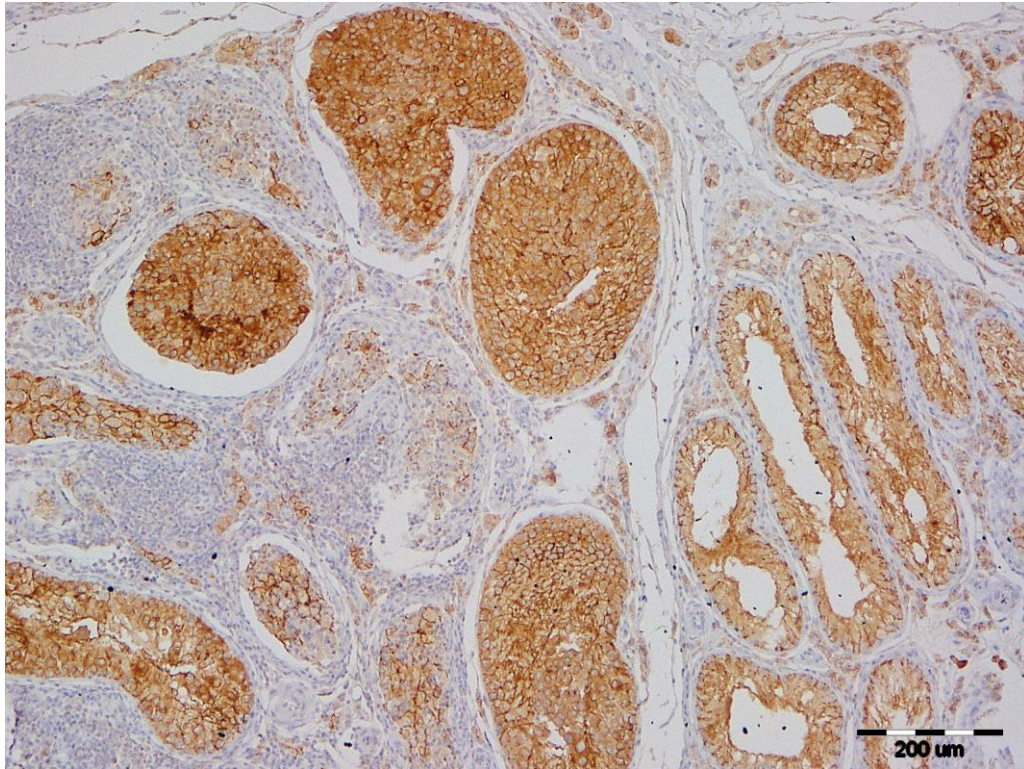
4.2.2. N-kadherin

Mjesto ekspresije N-kadherina bilo je izraženo u citoplazmi i membrani stanica kod većine tumora sjemenika pasa. Kod ostalih tumora ekspresija je bila izražena samo u citoplazmi ili na membrani stanica. Kod difuznog seminoma je bilo više od 75% stanica ekspimirano sa jakim intenzitetom obojenja isto kao i kod intratubularnog seminoma (slika 10.) i mješovitog tumora Leydigovih stanica i difuznog seminoma. Mješoviti tumor Leydigovih i Sertolijevih stanica pokazao je ekspresiju u 51-74% stanica sa slabim intenzitetom obojenja u dijelu tumora Leydigovih stanica (slika 9.), dok je kod dijela tumora Sertolijevih stanica više od 75% stanica N-kadherin bio ekspimiran umjerenim intenzitetom. Kod mješovitog tumora Leydigovih stanica i intratubularnog seminoma, dio s tumorom Leydigovih stanica pokazao je umjereno obojenje u 26-50% ekspimiranih stanica, dok je 51-74% stanica kod dijela s intratubularnim seminomom imalo jak intenzitet obojenja.

Statistički nije utvrđena značajnost u ekspresiji N-kadherina u odnosu na histološki tip tumora.



Slika 9. Tumor Leydigovih stanica, testis, pas, slaba ekspresija N-cad, x40



Slika 10. Intratubularni seminom, testis, pas, jaka ekspresija N-cad, x10

Tablica 1. Ekspresija E- i N- kadherina u tumorima sjemenika pasa

BROJ	PASMINA	DOB	DIJAGNOZA	EKSPRESIJA E-KADHERINA			EKSPRESIJA N-KADHERINA		
				INTENZITET	INDEKS	MJESTO	INTENZITET	INDEKS	MJESTO
1.	jorkširski terijer	13	SEM. DIF	2	3	1	3	4	1,5
2.	sibirski haski	11	SEM. DIF	1	1	1	3	4	1,5
3.	jorkširski terijer	9	SEM. DIF.	1	2	1	2	4	1
4.	koker španijel	12	SEM. DIF.	1	1	1	3	4	1,5
5.	hrvatski ovčar	2	SEM.DIF.	1	1	1	3	4	1,5
6.	aljaški malamut	13	SEM. DIF.	1	1	1	3	3	1,5
7.	križanac	12	SEM. DIF.	1	1	1	3	4	1,5
8.	križanac	12	IT. SEM.	2	3	1,5	3	4	1,5
9.	bokser	7	IT. SEM.	1	1	1	3	4	1,5
10.	bokser	7	IT. SEM.	1	1	1	3	4	1,5
11.	križanac	15	LCT/ SEM. DIF.	1 1	2 1	1,5 1	3 3	4 4	1,5 2
12.	sibirski haski	13	LCT/ SCT	2 3	3 4	1,5 1,5	1 2	3 4	1 1
13.	sibirski haski	13	LCT/ IT. SEM.	3 1	4 1	2 1	2 3	2 3	1,5 1,5

Intenzitet obojenja stanica: 1- slabo, 2 – umjereno, 3 – jako

Indeks ekspresije u stanicama: 0 – nema ekspresije, 1 – 1-25% stanica je ekspimirano, 2 – 26-50% stanica je ekspimirano, 3 – 51-74% stanica je ekspimirano, 4 - > 75% stanica je ekspimirano

Mjesto ekspresije u stanicama: 1- citoplazma, 1,5 – citoplazma i membrana, 2 – membrana

SEM.DIF. – difuzni seminom

IT.SEM – intratubularni seminom

LCT/SEM.DIF. – mješoviti tumor Leydigovih stanica i difuzni seminom

LCT/SCT – mješoviti tumor Leydigovih i Sertolijevih stanica

LCT/IT.SEM. – mješoviti tumor Leydigovih stanica i intratubularni seminom

4.2.3. *Prosječne vrijednosti ekspresije E- i N-kadherina u odabranim uzorcima tumora sjemenika pasa*

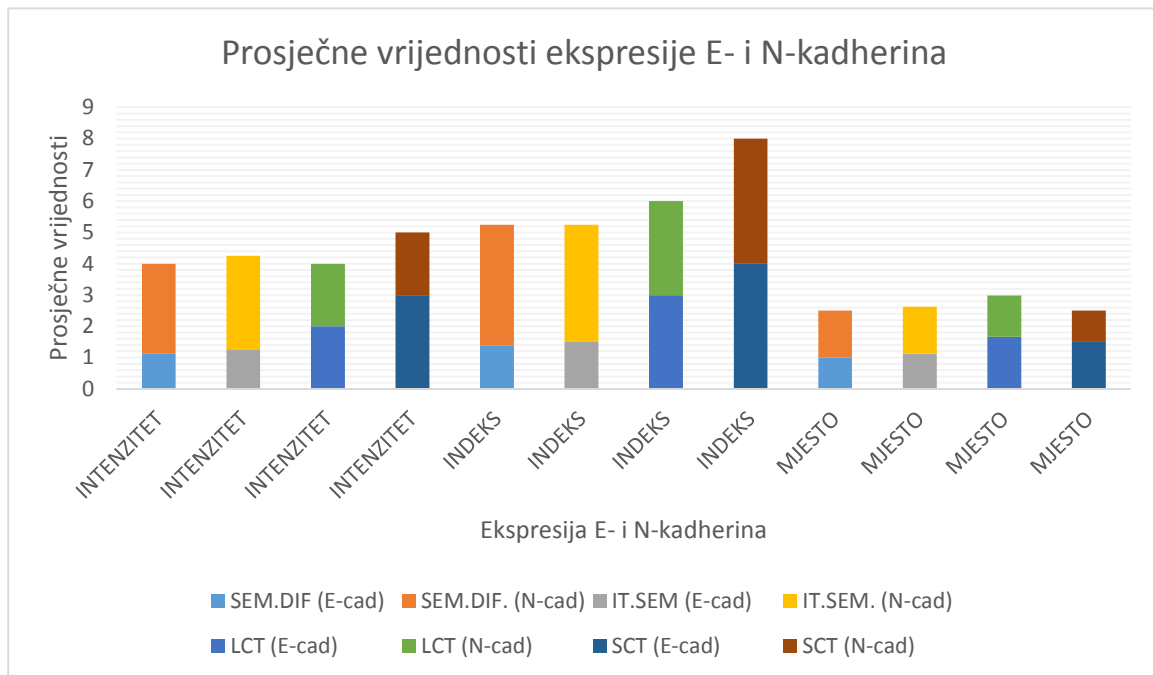
Od sveukupno 13 uzoraka tumora sjemenika pasa, utvrđena su 3 uzorka mješovitih tumora koji su radi lakše analize podijeljeni na zasebne komponente te je tako obavljena analiza ekspresije imunohistokemijskih biljega E- i N- kadherina za difuzne seminome, intratubularne seminome, tumore Leydigovih stanica i jedan tumor Sertolijevih stanica. Od sveukupnih vrijednosti dobivenih analizom tumora, izračunate su prosječna vrijednost, standardna devijacija te koeficijent varijabilnosti za difuzne i intratubularne seminome te tumore Leydigovih stanica. Uz dijagnosticirani samo jedan uzorak tumora Sertolijevih stanica, navedene vrijednosti nije bilo moguće izračunati. U tablici 2, označene su navedene vrijednosti za svaki od tih tumora. Iz tablice je vidljivo da su prema prosječnim vrijednostima difuzni i intratubularni seminomi analizom ekspresije E kadherina pokazali slab intenzitet obojenja u citoplazmi 1-25% eksprimiranih tumorozno promijenjenih stanica. Kod tumora Leydigovih stanica, prosječan intenzitet obojenja stanica je bio umjeren sa 51-74% eksprimiranih stanica u citoplazmi i membrani, dok je tumor Sertolijevih stanica pokazao jak intenzitet obojenja stanica sa više od 75% eksprimiranih stanica u citoplazmi i membrani. Analizom prosječne ekspresije N-kadherina kod difuznog i intratubularnog seminoma ustanovljen je jak intenzitet obojenja citoplazme i membrane stanica sa više od 75% eksprimiranih stanica. Tumor Leydigovih stanica pokazao je umjeren intenzitet obojenja citoplazme i membrane stanica sa 51-74% eksprimiranih stanica, dok je kod tumora Sertolijevih stanica eksprimirano bilo više od 75% stanica sa umjerenim intenzitetom obojenja citoplazme tumorozno promijenjenih stanica. Što se tiče standardne devijacije, prosječno odstupanje od prosječnih vrijednosti intenziteta ekspresije E- i N-kadherina je bilo najveće kod tumora Leydigovih stanica, a najmanje odstupanje je bilo kod seminoma. Prosječno odstupanje od prosječnih vrijednosti broja eksprimiranih stanica je bilo najveće u uzorcima intratubularnih seminoma u ekspresiji E-kadherina, a najmanje u ekspresiji N-kadherina, dok je u uzorcima tumora Leydigovih stanica najmanje odstupanje eksprimiranih stanica bilo u slučaju ekspresije E-kadherina, a najveće u broju eksprimiranih stanica N-kadherina.

Prosječne vrijednosti intenziteta, indeksa i mjesta ekspresije za pojedine tumore navedene su i u grafikonima. Prema grafikonima je vidljivo da je kod ekspresije E-kadherina tumor Sertolijevih stanica pokazao najjači intenzitet obojenja citoplazme i membrane u najvećem broju eksprimiranih stanica, dok su seminomi pokazali najslabiji intenzitet obojenja

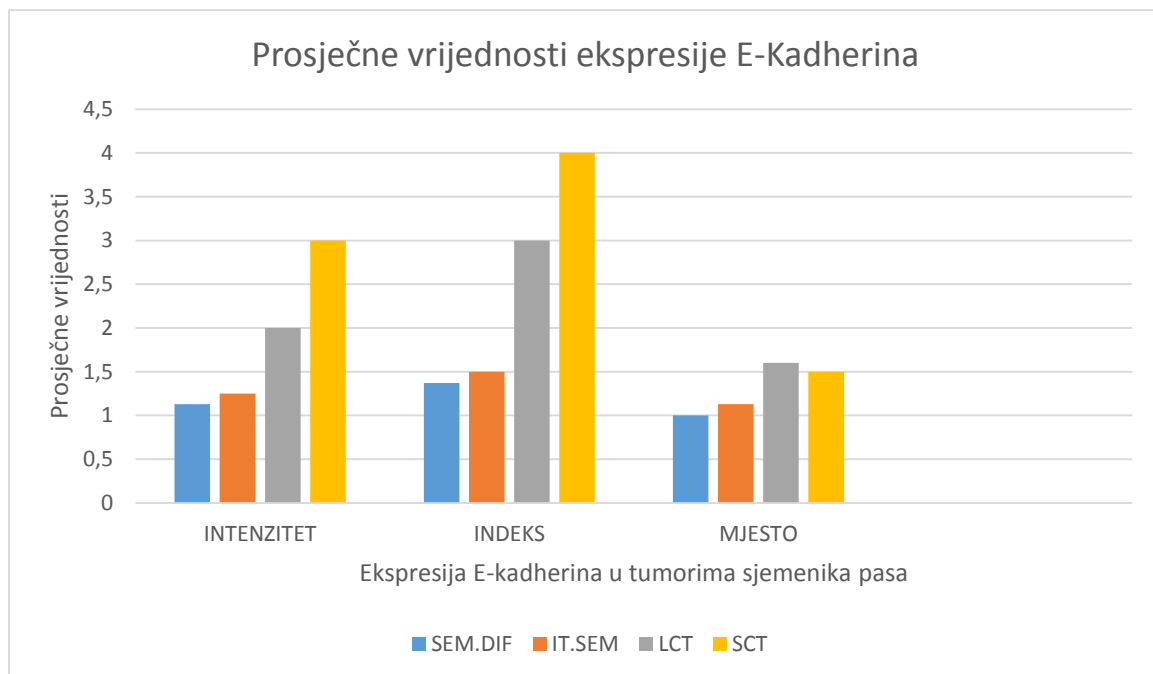
u najmanje eksprimiranih stanica E-kadherina. Kod ekspresije N-kadherina, u grafikonu je vidljivo da je najjači intenzitet obojenja vidljiv u citoplazmi i membrani seminoma sa najvećim brojem eksprimiranih stanica, dok je tumor Leydigovih stanica pokazao umjeren intenzitet obojenja sa najmanje eksprimiranih stanica.

Tablica 2. Prosječne vrijednosti ekspresije E- i N-kadherina u tumorima sjemenika pasa

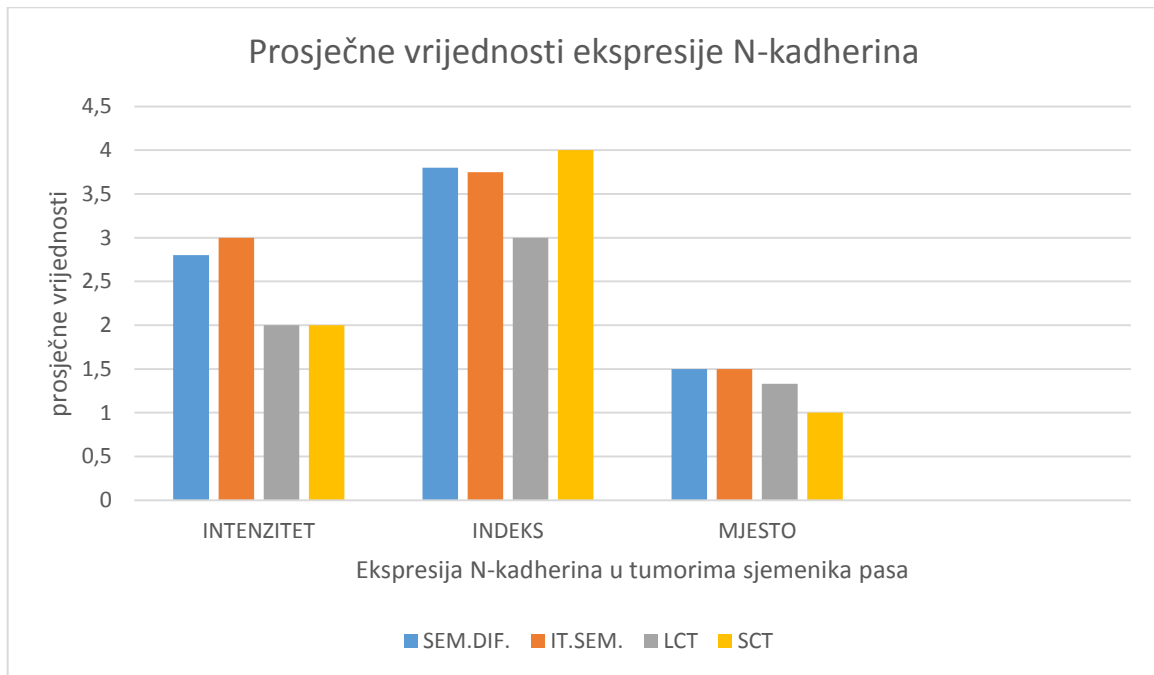
		EKSPRESIJA E-KADHERINA			EKSPRESIJA N-KADHERINA		
		INTENZITET	INDEKS	MJESTO	INTENZITET	INDEKS	MJESTO
SEM.DIF.	PROSJEČNA VRIJEDNOST	1,125	1,375	1	2,875	3,875	1,5
	STANDARDNA DEVIJACIJA	0,353	0,744	0	0,33	0,35	0,267
	KOEFICIJENT VARIJABILNOSTI	31%	54%	0%	12%	9%	18%
IT.SEM	PROSJEČNA VRIJEDNOST	1,25	1,5	1,125	3	3,75	1,5
	STANDARDNA DEVIJACIJA	0,5	1	0,25	0	0,5	0
	KOEFICIJENT VARIJABILNOSTI	40%	67%	22%	0%	13%	0%
LCT	PROSJEČNA VRIJEDNOST	2	3	1,66	2	3	1,33
	STANDARDNA DEVIJACIJA	1	1	0,288	1	1	0,288
	KOEFICIJENT VARIJABILNOSTI	50%	33%	17%	50%	33%	22%
SCT	<i>*jedan uzorak</i>	3	4	1,5	2	4	1



Slika 11. Prosječne vrijednosti ekspresije E- i N-kadherina u tumorima sjemenika pasa



Slika 12. Prosječne vrijednosti ekspresije E-kadherina u tumorima sjemenika pasa



Slika 13. Prosječne vrijednosti ekspresije N-kadherina u tumorima sjemenika pasa

5. RASPRAVA

Incidencija tumora sjemenika pasa je sve veća te postoji potreba za dodatnim imunohistokemijskim analizama i pronalaženju morfoloških i bioloških obilježja tumora koja bi se mogla koristiti u svrhu prognoziranja i optimizaciji terapije tumora sjemenika pasa. Upravo zbog oskudnih istraživanja imunohistokemijskih biljega značajnih u diferencijaciji tumora sjemenika psa, u ovom diplomskom radu je provedena analiza ekspresije E- i N-kadherina kod tumora sjemenika pasa.

Kod analiziranih uzoraka tumora sjemenika, prosječna dob pasa iznosila je 10,5 godina. Taj podatak se podudara s informacijama iz literature koji pokazuju da se tumori sjemenika najčešće javljaju kod starijih pasa (McGAVIN i ZACHARY, 2006.).

Od sveukupno 13 uzoraka, histopatološkom analizom utvrđeno je 76,92% jednostavnih tumora i to seminoma (53,84% difuzni seminomi , te 23,07% intratubularni seminomi) te 23,08% mješovitih tumora. Od mješovitih tumora utvrđen je uzorak mješovitog tumora Leydigovih stanica i difuznog seminoma, uzorak mješovitog tumora Leydigovih i Sertolijevih stanica te uzorak mješovitog tumora Leydigovih stanica i intratubularnog seminoma. Prema literaturi seminom se smatra drugom najčešćom neoplazijom testisa pasa (McGAVIN, ZACHARY, 2006.), što prema analiziranim uzorcima u ovom radu nije slučaj. No, kako je u ovom diplomskom radu istraživani mali broj uzoraka tumora sjemenika pasa to se ne može uzeti kao značajan podatak.

Ekspresija E- i N-kadherina očitovala se u svim analiziranim tumorozno promijenjenim uzorcima sjemenika pasa. Od sveukupno 13 uzoraka tumora sjemenika pasa, utvrđena su 3 uzorka mješovitih tumora koji su radi lakše analize podijeljeni na zasebne komponente te je tako obavljena analiza ekspresije imunohistokemijskih biljega E- i N- kadherina za difuzne seminome, intratubularne seminome, tumore Leydigovih stanica i jedan tumor Sertolijevih stanica.

Podaci o ekspresiji E-kadherina u ovom radu se djelomično slažu sa istraživanjem kod kojeg je analizirano 40 seminoma, 40 tumora Leydigovih stanica te 40 tumora Sertolijevih stanica pasa. Prema tom istraživanju, tumori Leydigovih stanica pokazali su umjereno do jaku ekspresiju stanica, a seminomi u najvećem postotku nisu pokazali ekspresiju u tumorozno promijenjenim stanicama ili im je ekspresija E-kadherina bila slaba (CIAPUTA i sur. 2014). Prema drugom istraživanju tumori zametnih stanica, u koje spadaju seminomi, pokazali su slab

intenzitet obojenja eksprimiranih stanica za E-kadherin, dok je tumor Sertolijevih stanica pokazao jak intenzitet obojenja u više od 50% eksprimiranih stanica za E-kadherin kao i kod analiziranih uzoraka u ovom diplomskom radu (OWSTON i RAMOS-VARA, 2007) .

Analizom ekspresije imunohistokemijskog biljega N-kadherina, u odabranim uzorcima tumora sjemenika, ustanovljena je izraženija ekspresija N-kadherina kod difuznog i intratubularnog seminoma, u odnosu na tumor Leydigovih i tumor Sertolijevih stanica. Prema istraživanju u kojem je rađena analiza ekspresije N-kadherina u tumorima testisa čovjeka također je ustanovljena izraženija ekspresija N-kadherina u seminoma u odnosu na tumor Leydigovih i tumor Sertolijevih stanica (HEIDENBERG i sur., 2012.). Također, ustanovljeno je da je ekspresija N-kadherina od koristi u diferencijaciji embrionalnog karcinoma i korionskog karcinoma od ostalih histoloških podtipova tumora zametnih stanica testisa muškaraca (BREMNER i sur., 2012).

Razlika tumora sjemenika pasa i muškaraca postoji u biološkom ponašanju tumora sjemenika, pa se tako seminomi pasa klasificiraju kao benigni, dok se kod muškaraca klasificiraju kao maligni tumori (HOHŠTETER, 2012). Također, postoji pretpostavka da je slabija ekspresija E-kadherina povezana s mobilnošću tumorskih stanica, što povećava rizik od širenja tumora (CIAPUTA i sur. 2014.), te da gubitak N-kadherina može utjecati na malignitet tumora zametnih stanica (BREMNER i sur. 2012).

Statistički nisu utvrđene značajne razlike u ekspresiji E- i N-kadherina u odabranim uzorcima tumora sjemenika, no ustanovljena je jača ekspresija E-kadherina u tumorima Leydigovih stanica i tumoru Sertolijevih stanica u odnosu na seminome. To može biti posljedica toga što su seminomi tumori okruglih pojedinačnih stanica koje nisu međusobno povezane, a Leydigove i Sertolijeve stanice su stanice koje rastu u koherentnim nakupinama pa se iz tog razloga vjerojatno teže odvajaju i stvaraju metastaze. Također, zanimljiva je razlika između intratubularnih i difuznih seminoma, gdje je ustanovljena viša ekspresija E-kadherina kod intratubularnih seminoma koji su vjerojatno samo ranija faza difuznih seminoma pa postoji jača tendencija da su u kasnijoj fazi stanice slabije povezane te tako lakše infiltriraju tkivo i stvaraju moguće metastaze. U svakom slučaju bilo bi zanimljivo usporediti tumore koji su stvorili metastaze sa onima koji nisu stvorili metastaze, iz svih tipova tumora, te istražiti postoji li razlika među njima. U prognostici bi to bilo od izuzetne koristi kako bi se istražilo da li tumori imaju sklonost infiltrativnom rastu ili metastaziranju. S druge strane, N-kadherin je jače eksprimiran u seminoma što može biti posljedica njihovog bržeg proliferacijskog potencijala.

Upravo zbog oskudnih istraživanja imunohistokemijskih tumorskih biljega kod tumora sjemenika pasa, postoji potreba za detaljnijim dijagnostičkim kriterijima te provođenjem istraživanja na većem broju uzoraka.

Provođenjem ovog istraživanja ustanovljeno je da imunohistokemijski biljezi E- i N-kadherin mogu biti korisni kao jedna od metoda točnije diferencijacije tumora testisa pasa.

6. ZAKLJUČAK

1. Provedenim istraživanjem utvrđeno je da je prosječna dob pasa s tumorima testisa bila 10,5 godina što se podudara s podacima iz literature koja navode da se tumori testisa najčešće javljaju kod starijih pasa.
2. Od sveukupno 13 uzoraka, histopatološkom analizom utvrđeno je 10 seminoma (7 difuznih i 3 intratubularna seminoma) i 3 mješovita tumora (mješoviti tumor Leydigovih stanica i difuzni seminom, mješoviti tumor Leydigovih i Sertolijevih stanica, te mješoviti tumor Leydigovih stanica i intratubularni seminom).
3. Ekspresija E- i N-kadherina očitovala se u svim analiziranim tumorozno promijenjenim uzorcima sjemenika pasa.
4. U svih analiziranih tumora, ustanovljena je jača ekspresija N-kadherina u odnosu na E-kadherin
5. Seminomi su pokazali slabiju ekspresiju E-kadherina i jaču ekspresiju N-kadherina od tumora Leydigovih i tumora Sertolijevih stanica.
6. Intratubularni seminomi su pokazali jaču ekspresiju E-kadherina od difuznih seminoma.
7. Analizirani tumorski biljezi E- i N-kadherin mogu biti od pomoći u dijagnosticiranju tumora sjemenika pasa, osobito ako se koriste uz histopatološku pretragu.

7. SAŽETAK

Tumori sjemenika su najčešće neoplazme reproduktivnog sustava pasa i najčešće se javljaju kod starijih životinja. Kadherini su transmembranski glikoproteini, ovisni o kalciju, koji spadaju u skupinu staničnih adhezivnih molekula. Od osamdesetak poznatih kadherina, najznačajniji su epitelni (E-kadherin) i neuralni (N-kadherin). E-kadherin funkcionira kao supresor invazije tumora te je njegova ekspresija smanjena u većini tumora, dok je N-kadherin često reguliran kao promotor invazije tumora.

U ovom radu provedena je usporedna imunohistokemijska analiza tumorskih biljega E- i N-kadherina te histopatološka analiza arhiviranih uzoraka tumora sjemenika pasa. Cilj je bio odrediti prisutnost i distribuciju transmembranskih glikoproteina E- i N-kadherina u odabranim uzorcima tumora sjemenika pasa. Od ukupno 13 uzoraka, histopatološkom analizom utvrđeno je 10 jednostavnih tumora i to seminoma (7 difuznih i 3 intratubularna seminoma) te 3 mješovita tumora (mješoviti tumor Leydigovih stanica i difuzni seminom, mješoviti tumor Leydigovih i Sertolijevih stanica, te mješoviti tumor Leydigovih stanica i intratubularni seminom). Ekspresija E- i N-kadherina očitovala se u svim analiziranim tumorozno promijenjenim uzorcima sjemenika pasa te je u svih analiziranih tumora ustanovljen izraženiji intenzitet obojenja u većem postotku ekspimiranih stanica N-kadherina u odnosu na E-kadherin. Kod seminoma je utvrđena slabija ekspresija E-kadherina i jača ekspresija N-kadherina u odnosu na tumor Leydigovih i tumor Sertolijevih stanica. Također, utvrđena je jača ekspresija E-kadherina kod intratubularnih u odnosu na difuzne seminome.

Incidencija tumora sjemenika pasa je sve veća te postoji potreba za dodatnim imunohistokemijskim analizama i pronalaženju morfoloških i bioloških obilježja tumora koja bi se mogla koristiti u svrhu prognoziranja i optimizaciji terapije tumora sjemenika pasa. Analiza imunohistokemijskih biljega E- i N-kadherina može biti od pomoći u dijagnostici tumora sjemenika pasa, osobito ako se koristi uz histopatološku pretragu.

Ključne riječi: tumor, sjemenik, pas, histopatologija, imunohistokemija, E-kadherin, N-kadherin

8. ABSTRACT

Expression of E and N cadherin in canine testicle tumors

Testicular tumors are the most common neoplasms of the reproductive system in dogs and they most commonly occur in older animals. Kadherins are calcium dependent transmembrane glycoproteins belonging to a group of cell adhesion molecules. Of the eighty known cadherins, the most significant are epithelial (E-cadherin) and neural (N-cadherin). E-cadherin functions as a suppressor of tumor invasion and it's expression is reduced in most tumors, while N-cadherin is often regulated as a tumor invasion promoter.

In this research a histopathological and parallel immunohistochemical analysis of tumor markers of E- and N-cadherin on canine testicular tumors was performed. Aim of this study was to determine the presence and distribution of tumor markers E- and N-cadherin in selected samples of dog testicular tumors. The histopathological analysis of 13 testicular tumors samples showed 10 simple tumors, namely seminoma (7 diffuse and 3 intratubular seminomas), and 3 mixed tumors (mixed tumor of Leydig cell and diffuse seminoma, mixed tumor of Leydig and Sertolian cells and mixed tumor of Leydig cell and intratubular seminoma). Expression of E- and N-cadherin was revealed in all analyzed tumor-modified samples of canine testicular tumors, also in all analyzed tumors was found a higher intensity of coloration and a higher percentage of expressed N-cadherin in cells compared to E-cadherin. Lower E-cadherin and stronger N-cadherin expression was found in seminoma compared to Leydig cell tumors and Sertoli tumor cells. Also, stronger expression of E-cadherin was found in intratubular compared to diffuse seminoma.

The incidence of dog testicular tumors is increasing and there is a need for further immunohistochemical evaluations and search for biological features of the tumor that would be of benefit in optimizing canine testicular tumor therapy. The analysis of immunohistochemical markers of E- and N-cadherin combined with histopathological examination has the capacity to improve diagnosis of canine testicular tumors.

Key words: tumor, testicle, canine, histopathology, immunohistochemistry, E-cadherin, N-cadherin

9. LITERATURA

1. BARANWAL, S., S.K. ALAHARI (2009): Molecular mechanisms controlling E-cadherin expression in breast cancer. *Biochem Biophys Commun* 2009;384(1):6-11
2. BATISTATOU A., SCOPA C.D., NAKANISHI Y., PESCHOS D., AGNANTIS NJ., HIROHASHI S., CHARALABOPOULOS KA., (2005): Involvement of dysadherin and E-cadherin in the development of testicular tumours. *British Journal of Cancer* (2005) 93, 1382-1387
3. BREMMER F., SCHALLENBERG S., JARRY H., KUFFER S., KAULFUSS S., BURFEIND P., STRAUSS A., THELEN P., RADZUN H. J., STROBEL P., HONECKER F., BEHNES C. L., (2015) : Role of N-cadherin in proliferation, migration, and invasion of germ cell tumours. *Oncotarget*, Vol. 6, No. 32
4. CIAPUTA R., NOWAK M., MADEJ J. A., PORADOWSKI D., JANUS I., DZIEGIEL P., GORZYNSKA E., KANDEFER-GOLA M., (2014): Inhibin-alfa, E-cadherin, calretinin and Ki-67 antigen in the immunohistochemical evaluation of canine and human testicular neoplasms. *Folia Histochemica et Cytobiologica*, Vol. 52, No. 4, pp. 326-334
5. COOPER G.M. (2000): *The Cell: A Molecular Approach*, 2nd edition. Sunderland (MA): Sinauer Associates; 2000. Available from : <https://www.ncbi.nlm.nih.gov/books/NBK9839/>
6. DERYCKE LARA D. M., BRACKE MARK E., (2004.): N-cadherin in the spotlight of cell-cell adhesion, differentiation, embryogenesis, invasion and signalling. *Int. J. Dev. Biol.* 48: 463-476
7. HEIDENBERG D. J., BARTON J. H., YOUNG D., GRINKEMEYER M., SESTERHENN I. A. (2012): N-cadherin Expression in Testicular Germ Cell and Gonadal Stromal Tumors. *Journal of Cancer* 2012; 3: 381-389.
8. HOHŠTETER M. (2012): Poredbena patologija tumora sjemenika psa i čovjeka u Republici Hrvatskoj, Disertacija, Veterinarski fakultet, Sveučilište u Zagrebu.
9. KENNEDY P. C.- CULLEN J.M., EDWARDS J.F., GOLDSCHMIDT M.H., LARSEN S. (1998): *Histological Classification of Tumors of the Genital System of Domestic Animals*, 2nd Series, WHO, Armed Forces Institute of Pathology; Washington, D. C., str 17-18.

10. LECKBAND D., SIVASANKAR S. (2012) : Cadherin recognition and adhesion. *Current Opinion in Cell Biology* 24(5), 620-627
11. LODISH H. , BERK A. , ZIPURSKI SL. et al. (2000) : *Molecular Cell Biology*, 4th edition. New York: W. H. Freeman; 2000. Section 22.1, Cell-Cell Adhesion and Communication. Available from: <https://www.ncbi.nlm.nih.gov/books/NBK21599/>
12. MASSERDOTTI C., BONFANTI U., LORENZI D. DE., TRANQUILLO M., ZANETTI O. (2004): Cytologic features of testicular tumors in dog. *J. Vet. Med. A* 52, 339-346
13. McGAVIN M.D., ZACHARY J.F. (2006): *Pathologic Basis of Veterinary Disease*, 4th ed. 1036-1038.
14. MEUTEN J. D. (2002): *Tumors in domestic animals* 4th ed. (561-567)
15. ONDER TT., GUPTA PB., MANI SA., YANG J., LANDER ES., WEINBERG RA. (2008) : Loss of E-cadherin promotes metastasis via multiple downstream transcriptional pathways. *Cancer Res.* 2008; 68 (10): 3645-54
16. OWSON M. A., J.A. RAMOS-VARA (2007): Histologic and Immunohistochemical Characterization of a Testicular Mixed Germ Cell Sex Cord-Stromal Tumor and a Leydig Cell Tumor in a Dog. *Vet. Pathol* 44: 936-943
17. OŽANIĆ BULIĆ S. (2011) : Utjecaj izraženosti E-kadherina i N-kadherina u primarnom melanomu i metastazama u limfnim čvorovima na prognozu bolesti, Disertacija, Medicinski fakultet, Sveučilište u Zagrebu
18. SAITO T, KATAGIRI A., WATANABE R., TANIKAWA T., KAWASAKI T., TOMITA Y., TAKAHASHI K., (2000): Expression of E-cadherin and catenins on testis tumor. *Urol Int.* 2000; 65 (3): 140-3
19. TAKEICHI M. (1988): The cadherins: cell-cell adhesion molecules controlling animal morphogenesis. *Development* 102, 639-655
20. TAKEICHI M. (1993) : Cadherins in cancer: implications for invasion and metastasis. *Current Opinion in Cell Biology* 5 (5), 806-811.

10. ŽIVOTOPIS

Rođena sam 21.2.1992. godine u Varaždinu. Odrasla sam i živim u Novakovcu, općina Jalžabet.

Školovanje sam započela 1998. godine u osnovnoj školi „Petar Zrinski“ u Jalžabetu. Nakon završene osnovne škole, 2006. godine sam upisala opći smjer Prve gimnazije u Varaždinu. Na temelju vrlo dobrog uspjeha i položene državne mature, 2010. godine sam upisala Veterinarski fakultet Sveučilišta u Zagrebu na kojem sam sad apsolventica.

Praksu sam odradila u veterinarskoj ambulanti za male životine „Buba“ u Zagrebu gdje sam uz brigu o pacijentima poboljšala svoje praktično znanje koje sam stekla tijekom studija. Prisustvovala sam na 7. međunarodnom kongresu „Veterinarska znanost i struka“ na kojem sam putem mnogobrojnih predavanja o temama iz različitih područja veterinarske medicine produbila svoje teorijsko znanje.

Tijekom studija, stekla sam odgovarajuća znanja i vještine koje će mi pomoći u pronalaženju posla koji će odgovarati mojim sposobnostima i obrazovanju.