

Fizikalno-terapijski pristup kod bolesti lumbosakralnog segmenta kralježnice u pasa

Dolenec, Dorotea

Master's thesis / Diplomski rad

2018

Degree Grantor / Ustanova koja je dodijelila akademski / stručni stupanj: **University of Zagreb, Faculty of Veterinary Medicine / Sveučilište u Zagrebu, Veterinarski fakultet**

Permanent link / Trajna poveznica: <https://um.nsk.hr/um:nbn:hr:178:806229>

Rights / Prava: [In copyright](#) / [Zaštićeno autorskim pravom.](#)

Download date / Datum preuzimanja: **2024-11-28**



Repository / Repozitorij:

[Repository of Faculty of Veterinary Medicine -
Repository of PHD, master's thesis](#)



SVEUČILIŠTE U ZAGREBU
VETERINARSKI FAKULTET

Dorotea Dolenc

FIZIKALNO – TERAPIJSKI PRISTUP KOD BOLESTI
LUMBOSAKRALNOG SEGMENTA KRALJEŽNICE U PASA

Diplomski rad

Zagreb, 2018. godine

VETERINARSKI FAKULTET SVEUČILIŠTA U ZAGREBU

ZAVOD ZA RENDGENOLOGIJU, ULTRAZVUČNU DIJAGNOSTIKU I
FIZIKALNU TERAPIJU

Predstojnik Zavoda:

Prof. dr. sc. Damir Stanin

Mentor:

Doc. dr. sc. Zoran Vrbanac

Članovi povjerenstva za obranu diplomskog rada:

1. Prof. dr. sc. Damir Stanin
2. Doc. dr. sc. Nika Brkljača Bottegaro
3. Doc. dr. sc. Zoran Vrbanac
4. Dr. sc. Andrija Musulin (zamjena)

ZAHVALA

Zahvaljujem se svom mentoru doc. dr. sc. Zoranu Vrbanac, na beskrajnom strpljenju i savjetima tijekom pisanja ovog rada.

Beskonačno hvala mojoj mami, tati i sestrama, na ustrajnoj vjeri u mene, beskrajnoj ljubavi i podršci kojom su mi omogućili da postanem doktorica veterinarske medicine .

Veliko hvala mom Denisu, koji je cijelo ovo putovanje prošao uz mene, postojano i kao vječna podrška.

Hvala svim prijateljima i dragim osobama koji su uvijek bili tu kad je trebalo.

POPIS KRATICA

CDRM - *eng.* chronic degenerative radicular myelopathy (kronična degenerativna radikalarna mijelopatija)

CSF - *eng.* cerebrospinal fluid analysis (analiza cerebrospinalne tekućine)

CT - *eng.* computerised tomography (kompjuterizirana tomografija)

DNK - deoksiribonukleinska kiselina

MRI - *eng.* magnetic resonance imaging (magnetska rezonancija)

NMES - *eng.* neuromuscular electrical nerve stimulation (neuromuskularna elektrostimulacija)

SOD1 - superoksid dismutaza 1

TENS - *eng.* transcutaneous electrical nerve stimulation (transkutana elektrostimulacija)

TNF α - *eng.* tumor necrosis factor alfa (faktor tumorske nekroze alfa)

POPIS SLIKA

Slika 1. Shematski prikaz lumbosakralnog segmenta kralježnice psa s vidljivim *cauda equina* sindromom.

Izvor: <https://vcahospitals.com>

Slika 2. Rendgenogram lumbosakralnog područja psa (njemački ovčar).

Izvor: <https://openi.nlm.nih.gov>

Slika 3. Shematski prikaz lumbosakralnog spoja.

Izvor: <https://www.fitzpatrickreferrals.co.uk>

Slika 4. Slikovni prikaz degenerativne lumbosakralne stenozе koja komprimira živce *cauda equina*.

Izvor: <http://ih.constantcontact.com>

Slika 5. Njemački ovčar s degenerativnom lumbosakralnom stenozom.

Izvor: <http://for-dogs-sake.org/>

Slika 6. Mišićna atrofija muskulature stražnjeg ekstremiteta.

Izvor: <https://dogshhealthproblems.com>

Slika 7. Usporedni epidurogrami: A pokazuje uredni epidurogram; B je prikaz dorzalne lumbosakralne stenozе u psa s povišenjem ventralne kontrastne linije koja ukazuje na kompresiju *cauda equina*.

Izvor: <https://www.semantic scholar.org>

Slika 8. Rendgenografski prikaz ankilozirajuće spondiloze u psa.

Izvor: <https://www.vin.com>

Slika 9. Ventrodorzalna projekcija – vidljivi lateralni osteofiti na lumbalnom dijelu kralježnice psa

Izvor: <http://cal.vet.upenn.edu>

Slika 10. Stupnjevi razvoja kralježničnih osteofita.

Izvor: <https://veteriankey.com>

Slika 11. Shematski prikaz normalnog međukralježničkog diska te hernijacija diska tipovi 1 i 2 po Hansenu.

Izvor: <https://criticalcaredvm.com>

Slika 12. Paraliza u terijera zbog ekstruzije međukralježničkog diska.

Izvor: www.willows.uk.net

Slika 13. Welsh Pembroke korgi s degenerativnom mijelopatijom.

Izvor: <http://www.caninegeneticdiseases.net>

Slika 14. Usporedba segmenata kralježnične moždine psa uginulog od degenerativne mijelopatije i zdravog psa.

Izvor: <http://www.caninegeneticdiseases.net>

Slika 15. Provođenje vježbi pasivnog raspona pokreta na stražnjoj nozi.

<https://healthypets.mercola.com>

Slika 16. Masaža stražnjeg ekstremiteta.

Izvor: <https://www.ocregister.com>

Slika 17. Hidroterapija u bazenu.

Izvor: <http://k9hydroservices.co.uk>

Slika 18. Transkutana elektrostimulacija lumbalne regije psa.

Izvor: <http://www.rehabvets.org>

Slika 19. Krioterapija hladnim oblogom i masaža čašom za hlađenje.

Izvor: <https://todaysveterinarynurse.com>

Slika 20. Primjena terapijskog ultrazvuka u psa.

Izvor: <https://safariivet.com>

Slika 21. Provođenje vježbi pasivnog raspona pokreta na stražnjem ekstremitetu

Izvor: <https://www.ndsr.co.uk>

Slika 22. Potpomognuto hodanje s nosiljkom.

Izvor: <https://i.pining.com>

Slika 23. Izvođenje vježbi na podijima za balansiranje.

Izvor: <https://www.goldengaitcanine.com>

Slika 24. Hodanje s preprekama na povodcu s ormom.

Izvor: <https://www.calanimalrehab.com>

Slika 25. Hodanje na podvodnoj pokretnoj traci.

Izvor: <https://www.thepinsta.com>

Slika 26. Upotreba neuromuskularne elektrostimulacije u području kuka.

Izvor: <https://www.researchgate.net>

Slika 27. Primjena terapijskog ultrazvuka u njemačkog ovčara – područje kuka.

Izvor: <http://www.heatheroxford.com>

SADRŽAJ

1. UVOD	1
2. DEGENERATIVNE BOLESTI LUMBOSAKRALNOG SEGMENTA KRALJEŽNICE	2
2.1. SINDROM CAUDA EQUINA – DEGENERATIVNA LUMBOSAKRALNA STENOZA	2
2.2. SPONDILOZA U PASA	9
2.3. BOLESTI MEĐUKRALJEŽNIČNOG DISKA	12
2.4. DEGENERATIVNA MIJELOPATIJA U PASA	14
3. FIZIKALNO - TERAPIJSKI PROTOKOLI	16
3.1. METODE FIZIKALNE TERAPIJE	16
3.2. FIZIKALNA TERAPIJA I REHABILITACIJA PASA S DEGENERATIVNIM BOLESTIMA LUMBOSAKRALNOG PODRUČJA	20
3.2.1. Masaža	21
3.2.2. Krioterapija	21
3.2.3. Pasivni rasponi pokreta	22
3.2.4. Terapijske vježbe	23
3.2.5. Hidroterapija	25
3.2.6. Elektrostimulacija	26
3.2.7. Terapijski ultrazvuk	28
4. ZAKLJUČAK	30
5. LITERATURA	31
6. SAŽETAK	33
7. SUMMARY	34
8. ŽIVOTOPIS	35

1. UVOD

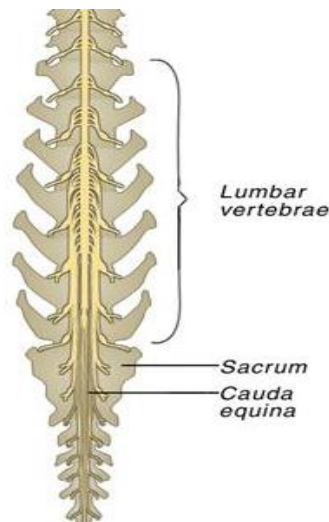
Rehabilitacija degenerativnih bolesti pasa važan je segment fizikalne terapije malih životinja. U ovom radu bit će opisana najčešća degenerativna oboljenja lumbosakralnog segmenta kralježnice: degenerativna lumbosakralna stenoza kao uzrok sindroma *cauda equina*, spondiloza u pasa, bolesti međukralježničnog diska pasa i degenerativna mijelopatija, te mogućnosti dijagnostike i liječenja navedenih bolesti.

U svakodnevnoj praksi, neka od navedenih oboljenja često se susreću, dok su neka stanja rjeđa i iziskuju veće iskustvo dijagnostičara i terapeuta koji provodi rehabilitaciju životinje. Određeni broj stanja koja će biti spomenuta u radu povezuju se sa starijom dobi životinja, dok neke bolesti imaju i pasminsku predispoziciju. Poseban naglasak stavljen je na fizikalno – terapijski pristup, te opis metoda fizikalne terapije, konzervativno ili nakon kirurškog zahvata. U radu je naglašena i važnost praćenja napretka rehabilitacije pacijenta, s ciljem postizanja što boljeg oporavka i eventualne potrebe za prilagodbom terapijskog protokola.

2. DEGENERATIVNE BOLESTI LUMBOSAKRALNOG SEGMENTA KRALJEŽNICE

2.1. SINDROM *CAUDA EQUINA* – DEGENERATIVNA LUMBOSAKRALNA STENOZA

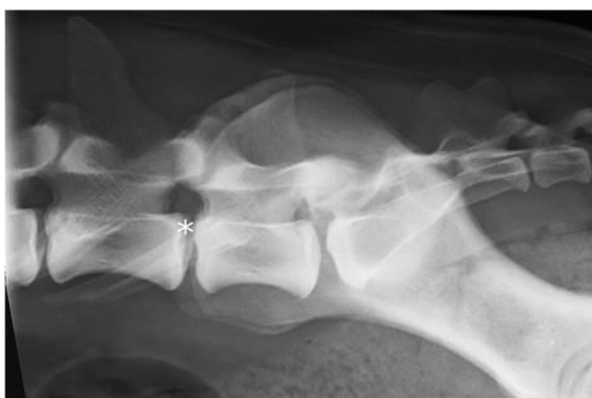Cauda equina sindrom je zajednički naziv koji opisuje kliničku sliku koja je uzrokovana različitim kompresivnim, upalnim, infiltrativnim, malformacijskim ili vaskularnim bolestima koje pogađaju korijene živaca *cauda equinae* (TOBIAS i JOHNSTON, 2011.). Ipak, najčešći je uzrok navedenog sindroma degenerativna lumbosakralna stenoza, ponekad nazivana i lumbosakralna bolest, lumbosakralna nestabilnost te lumbosakralna spondilopatija (TOBIAS i JOHNSTON, 2011.).



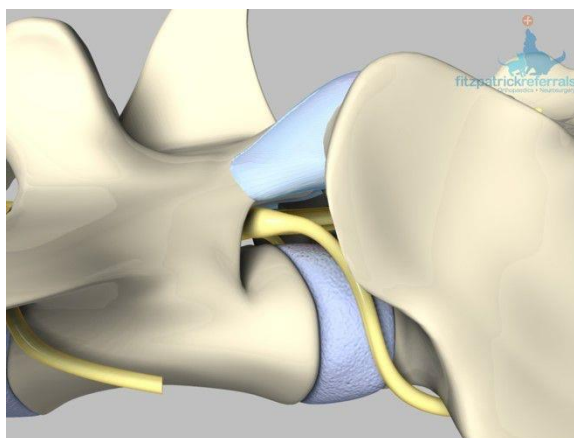
Slika 1. Shematski prikaz lumbosakralnog segmenta kralježnice psa s vidljivim *cauda equina* sindromom.

Lumbosakralni pleksus formiraju četvrti do sedmi lumbalni živci i svi živci križne kosti. Bolesti koje zahvaćaju bilo koji kralježak od kaudalnog završetka L4 pa dalje skroz kroz čitavu križnu kost, mogu uzrokovati simptome koji upućuju na motoričke ili senzoričke poremećaje vezane uz živce stražnjih ekstremiteta i perianalne regije te zdjelične šupljine. Zbog varijabilnosti lokalizacije *cauda equina*, povremene lezije kranijalno od L4 do L5 obično upućuju na lumbosakralni poremećaj. Lumbosakralni pleksus karakteriziran je jedinstvenim izgledom lumbosakralnog spoja i sakralnih kralježaka. Sakrum psa sastoji se od tri međusobno

srasla kralješka bez međukralježničnih prstenova. Kralježnični kanal dorzoventralno je spljošten i sužava se, a kaudalno se prostire do S1 – S3. Između sedmog lumbalnog i prvog križnog kralješka nalazi se hrskavični spoj (RAFFE i KNECHT, 1985.). Kralježnična moždina završava otprilike u visini šestog lumbalnog kralješka (L4 velike i gigantske pasmine). Živci koji inerviraju stražnje udove, mokraćni mjehur, rektum i rep životinja odvajaju se od završnog dijela moždine i izlaze iz kralježnice prema mjestima koja inerviraju. Živci koji sačinjavaju *cauda equina* su L7, S1, S2, S3 te kaudalni živci 1 – 5. Područje izlaska živaca iz kralježnične moždine izgledom podsjeća na konjski rep, te se zato latinski naziva *cauda equina* (ŠEHIĆ, 2004.).



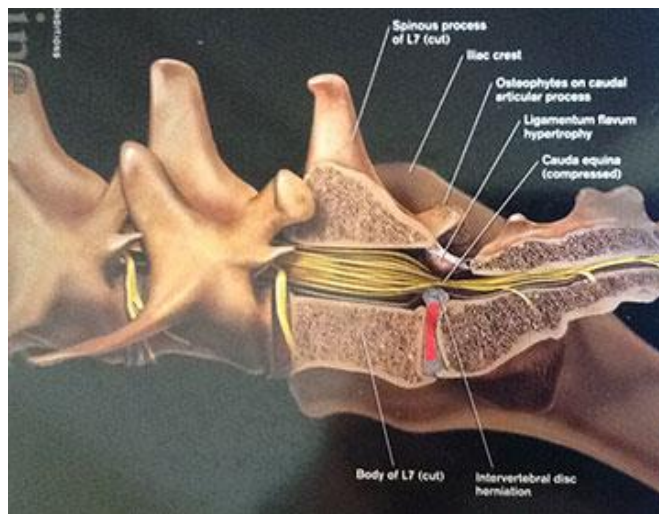
Slika 2. Rendgenogram lumbosakralnog područja psa (njemački ovčar).



Slika 3. Shematski prikaz lumbosakralnog spoja. Lumbosakralni disk označen je plavom, a korijen živca žutom bojom.

Česte patologije koje mogu rezultirati neuralnom ili vaskularnom kompresijom *cauda equina* uključuju: Hansen tip II bolest međukralježničnog diska, kongenitalna osealna stenoza

kralježničnog kanala, sakralna osteohondroza, osteofitoza *processus articulares*, epiduralna fibroza te subluksacija, kao i sinovijske i ganglijske ciste. Uzimajući u obzir da je lumbosakralna regija kralježnice visoko mobilna, smatra se da nestabilnost tog područja ima ulogu u patogenezi različitih degenerativnih stanja koja se mogu pojaviti u sklopu lumbosakralne stenoze (primjerice: hipertrofija zglobne kapsule, subluksacija, *spondylosis deformans*) te produžiti trajanje bolesti (TOBIAS i JOHNSTON, 2011.).

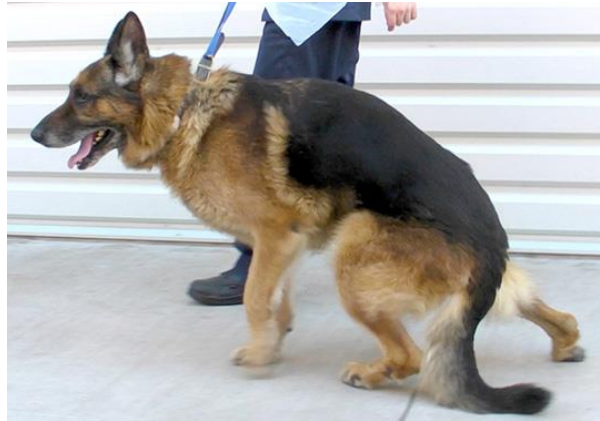

Slika 4. Slikovni prikaz degenerativne lumbosakralne stenoze koja komprimira živce *cauda equina*.

Egzaktna, praktična i ponovljiva objektivna dijagnostika koji bi se koristila kod dijagnostike ovog sindroma još uvijek je prilično manjkava, te to često otežava dijagnostiku i oporavak životinje (TOBIAS i JOHNSTON, 2011).

Radikulopatija uzrokovana mehaničkom kompresijom može uzrokovati znakove motoričke slabosti, bol te ostale promjene u senzorijskoj kroz razne neuropatološke mehanizme. Često težina kliničke slike i patoloških promjena ovisi o težini kompresije te je li ona intermitentna ili kontinuirana. Kompresija koja naposljetku rezultira fizičkim deformitetom korijena živaca može uzrokovati demijelinizaciju i gubitak aksona te može doći do razvoja upale. Dolazi do otpuštanja proupalnih citokina i faktora rasta (TNF – alfa, interleukin – 6, interleukin – beta) te se prolongira bolest kroz autokrine i parakrine procese lokalno i unutar kralježnične moždine (TOBIAS i JOHNSTON, 2011).


Smatra se da su mladi, odrasli mužjaci velikih i gigantskih pasmina (posebno pasmina njemački ovčar) predisponirani za razvoj degenerativne lumbosakralne stenoze, međutim, psi svih dobi i pasmina mogu biti pogođeni. Psi koji se koriste kao radni psi spadaju u skupinu s povećanim rizikom.



Slika 5. Njemački ovčar s degenerativnom lumbosakralnom stenozom.

Klinička slika degenerativne lumbosakralne stenoze je vrlo heterogena te simptomi mogu biti prisutni u kontinuitetu, intermitentno i blago ili nespecifično. Simptomi uključuju bolove u lumbalnoj regiji, bolove u stražnjim ekstremitetima, pogrbljenost, hromost stražnjih ekstremiteta, samoozljeđivanje stražnjih ekstremiteta, genitalnog područja ili repa. Simptomi koji zahvaćaju stražnje ekstremitete mogu se pojaviti unilateralno ili bilateralno. Sportski i radni psi mogu odbijati rad ili mogu pokazivati znakove teške disfunkcije stražnjih ekstremiteta koja se pogoršava s radom. Neke životinje mogu očitovati intermitentne simptome boli i grčenja stražnjih ekstremiteta te slabosti koji su rezultat vaskularnih deficita ili kompresije živčanih korijena *cauda equina* (TOBIAS i JOHNSTON, 2011.). Hiperestezija ekstremiteta ili kralježnice često se može isprovocirati tijekom pregleda životinja koje boluju od degenerativne lumbosakralne stenoze, no ponekad je teško razlikovati od boli koju je prouzročilo neko ortopedsko stanje. U dijagnostici se mogu koristiti neke od slijedećih tehnika: dorzalno ekstenziranje repa, izravni pritisak prstom u područje L7 – S1 međukralježničnog diska *per rectum*, perkutana aplikacija izravnog pritiska u lumbosakralno područje dok životinja stoji u ispruženom položaju sa podignutim prednjim ekstremitetima te rotacija lumbosakralnog zgloba rotirajući stražnje ekstremitete s lijeve na desnu stranu životinje. Specifične manifestacije

neuroloških deficita stražnjih ekstremiteta u životinja s degenerativnom lumbosakralnom stenozom ovise o stupnju i težini neurološkog oštećenja. Životinje mogu očitovati i smanjenje, odnosno potpuni nestanak refleksa stražnjih ekstremiteta, kao i moguću neurogenu mišićnu atrofiju. Gubitak antagonističkih mišićnih skupina sa znatnim deficitom *n. ischiadicus* može rezultirati i pojavom lažno pretjeranog patelnog refleksa. Povremeno se može javiti i urinarna i/ili fekalna inkontinencija kao jedini ili barem dominirajući simptom kliničke slike (TOBIAS i JOHNSTON, 2011.). Najčešći znak je ipak bol u lumbosakralnoj regiji. Psi zauzimaju karakterističan stav, tzv. antalgini položaj, čineći fleksiju lumbosakralnog zgloba, tako povećavajući promjer kanala kralježnice i međukralježnih otvora, pritom smanjujući kompresiju spinalnih korijena (PIRKIĆ, 2009.).



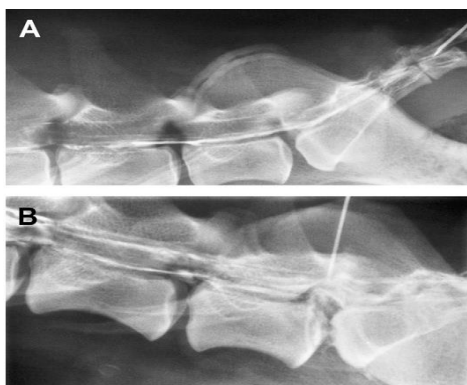Slika 6. Mišićna atrofija muskulature stražnjeg ekstremiteta.

Sama dijagnostika bolesti je kompleksna i zahtijeva temeljitost. Na početku treba uzeti temeljitu anamnezu te potom provesti opsežan opći klinički pregled, ortopedski te neurološki pregled (TOBIAS i JOHNSTON, 2011.). Prilikom pregleda, lumbosakralnu bol pojačavamo pritiskom na trnaste izdanke L7- S1 u psa koji stoji. Ukoliko pas ne reagira bolno, pritisak možemo pojačati ekstenzijom ekstremiteta unatrag (ukoliko je moguće, obje noge odjednom) - tzv. test lordoze. Na ovu probu reaguju i manje osjetljivi psi, no bol može tako proizaći i iz bolnog kuka (PIRKIĆ, 2009.). Bol se aktivnošću pojačava, i očituje kao uni- ili bilateralna hromost. Ova se klinička slika označava pojmom neurogena intermitirajuća hromost (PIRKIĆ, 2009.).

Više diferencijalnih dijagnoza dolazi u obzir kad je riječ o degenerativnoj lumbosakralnoj stenozu, no s obzirom na kliničku sliku, dosta ih se da isključiti. Primjerice, ako se radi o stanju kod kojeg je prisutna samo bol, mogli bismo posumnjati i na diskospondilitis, meningitis, luksaciju ili frakturu kralješka te razne ortopedske bolesti (npr. artritis zgloba kuka); ukoliko se radi o boli praćenju neurološkim deficitima mogli bismo posumnjati i na epiduralni apsces, meningomijelitis ili ishemijsku neuropatiju. Ukoliko su oba simptoma praćena i urinarnom ili fekalnom inkontinencijom, tada uz navedene bolesti možemo sumnjati i na patologije prostate (neoplazija, apsces, hiperplazija), mokraćnog sustava (urolitijaza, neoplazija) te anorektalne regije (neoplazija, perianalna fistula, rektalni polip) (TOBIAS i JOHNSTON, 2011.).

Pomoćne dijagnostičke metode, ovdje potrebne, jesu rendgenografija (nativna i funkcionalna), mijelografija, kompjuterizirana tomografija i magnetna rezonancija (PIRKIĆ, 2009.). Pravilno pozicioniranje psa za rendgensko snimanje postiže se sedacijom ili anesteziranjem. Primarna svrha spinalne rendgenografije u dijagnostici degenerativne lumbosakralne stenozu jest isključivanje kralježničnih neoplazija, diskospondilitisa, fraktura ili iščašenja kao uzroka kliničke slike. Primijećene rendgenografske abnormalnosti u vezi s lumbosakralnom regijom (primjerice, *spondylosis deformans*, suženje L7 – S1 međukralježnog prostora, sklerotične promjene), mogu se primijetiti i u klinički urednih gerijatrijskih pacijenata velikih pasmina a koji ne boluju od sindroma *cauda equina*, dok s druge strane psi s uznapredovalom degenerativnom lumbosakralnom stenozom mogu imati uredan rendgenografski nalaz. Međutim, nalaz sakralne osteohondroze u pacijenta s kliničkom slikom degenerativne lumbosakralne stenozu dobar je pokazatelj da se radi o kompresiji *cauda equina* (TOBIAS i JOHNSTON, 2011.). U pasa koji boluju od degenerativne lumbosakralne stenozu, kompjuteriziranom tomografijom često se može naći gubitak epiduralnog masnog tkiva unutar kralježničnog kanala, abnormalna gustoća tkiva unutar međukralježnih otvora ili unutar kralježničnog kanala, potiskivanje L7 – S1 međukralježničnog diska u kralježnični kanal, sublaksacija i osteofitoza međukralježničnog zgloba te sakralna osteohondroza (TOBIAS i JOHNSTON, 2011.). CT pregledi prilikom fleksije i ekstenzije mogu biti od koristi jer mogu poboljšati osjetljivost metode za otkrivanje degenerativne lumbosakralne stenozu (TOBIAS i JOHNSTON, 2011.). Rezolucija mekih tkiva dobivena magnetskom rezonancijom kvalitetnija je od one dobivene kompjuteriziranom tomografijom. Kao rezultat toga, anatomija i degenerativne

promjene ligamenata, intramedularnog tkiva i međukralježničnih diskova bolje su vidljive. Patološke promjene najčešće primijećene u pasa s degenerativnom lumbosakralnom stenozom slične su onima koje se mogu primijetiti kompjuteriziranom tomografijom, uključujući gubitak epiduralnog masnog tkiva, protruziju diska, hipertrofiju ligamenata te proliferaciju mekog tkiva međukralježničnog zgloba. Fleksija i ekstenzija prilikom magnetske rezonancije također mogu pripomoći postavljanju dijagnoze. Metoda se smatra metodom izbora u procjeni životinja sa kliničkim znakovima sindroma *cauda equina* (TOBIAS i JOHNSTON, 2011.).



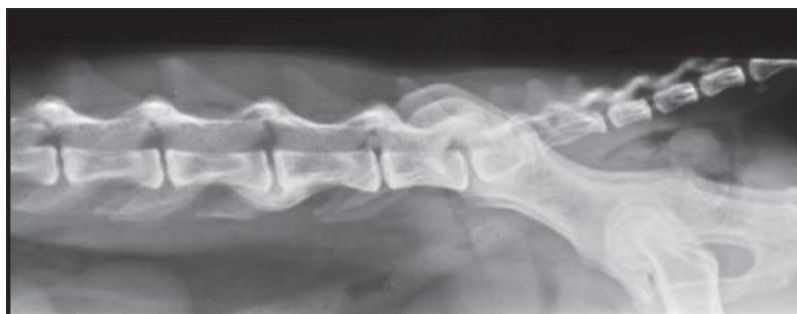Slika 7. Usporedni epidurogrami: A pokazuje uredni epidurogram; B je prikaz dorzalne lumbosakralne stenozu u psa s povišenjem ventralne kontrastne linije koja ukazuje na kompresiju *cauda equina*.

Konzervativno liječenje se sastoji od mirovanja, protuupalnih ili analgetskih lijekova te mršavljenja, ukoliko je potrebno. Ovakvo je liječenje preporučljivo kod prvih znakova bolesti, ili ukoliko je povremena lumbosakralna bol prvi znak (PIRKIĆ, 2009.). Lijekovi koji se najčešće koriste u terapiji su protuupalni lijekovi, protuupalne doze kortikosteroida i opioidni analgetici. Međutim, lijekovi kao što su gabapentin, amantadin i pregabalin sve se više koriste u multimodalnoj terapiji lumbosakralne boli (TOBIAS i JOHNSTON, 2011.). Ukoliko konzervativna terapija nije urodila plodom, najbolje rješenje je operacijski zahvat. Dvije osnovne tehnike za dekompresiju kaude ekvine su dorzalna laminektomija i fiksacija – fuzija lumbosakralnog zgloba (PIRKIĆ, 2009.).

2.2. SPONDILOZA U PASA

Spondiloza u pasa (lat. *spondylosis deformans*) generalizirano je oboljenje povezano sa starenjem a smatra se da se javlja sekundarno degenerativnim promjenama koje zahvaćaju međukralježnične diskove i tijela kralježaka u životinja. Karakterizirana je stvaranjem koštanih izdanaka ili, manje često, cjelovitih koštanih mostova koji okružuju zahvaćeni kralježnični prsten te tako uzrokuje promjenu stabilnosti zahvaćenog područja. Učestalost i težina degeneracije kralježničnog prstena utječu na pojavnost spondiloze (MORGAN i BIERY, 1985.).

Stvaranje osteofita kod *spondylosis deformans* obično prolazi bez pojave kliničkih znakova. Međutim, kako koštani izdanci stvaraju pritisak na korijene kralježničnih živaca, povećava se mogućnost pojave neuroloških deficita. Iako se osteofiti obično ne pružaju u kralježnični kanal, uvijek treba uzeti u obzir i tu mogućnost s posljedičnom kompresijom na kralježničnu moždinu.



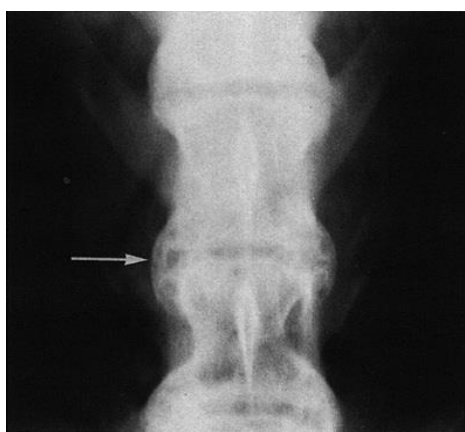Slika 8. Rendgenografski prikaz ankilozirajuće spondiloze u psa.

Nestabilnost međukralježničnog diska može se javiti i kao posljedica drugih stanja, kao što su urođene deformacije kralježaka, nakon kirurškog zahvata ili traume te nakon infekcije diska ili kralješka. Koštani izdanci koji se stvaraju oko ovih pojedinačno zahvaćenih ili oslabljenih kralježaka trebali bi se promatrati odvojeno, te ih se ne treba smatrati dijelom stanja koje nazivamo spondiloza. Histološke promjene koje se javljaju unutar izdanaka koji se razvijaju identične su, bez obzira na etiologiju (MORGAN i BIERY, 1985.).

Sama bolest dokazana je u pasa svih starosnih skupima, iako je najviša incidencija zapažena u starijih životinja. Broj pogođenih pasa povećava se sa starošću, kao i stupanj

zabilježenih promjena i broj zahvaćenih međukralježničnih diskova. Smatra se da ne postoji spolna predispozicija. Što se tiče pasminske predispozicije, smatra se da postoji određena sklonost u boksera i u pasa velikih i gigantskih pasmina, iako treba uzeti u obzir da će osteofiti biti veći u pasa većih pasmina te će ih se lakše i uočiti (MORGAN i BIERY, 1985.). Većina prijavljenih slučajeva temeljila se na rendgenskoj pretrazi koja se smatra adekvatnom dijagnostičkom metodom.

Postoji više teorija o etiologiji i patogenezi spondiloze (MORGAN i BIERY, 1985.). Promjene koje se događaju u *annulus fibrosus* imaju veliku ulogu u razvoju kralježničnih osteofita. Na mnogim pogodnim diskovima, najranije promjene su upravo fokalne lezije u *annulus fibrosus* koje s vremenom progrediraju u velike fisure. Navedene promjene najčešće se mogu zamijetiti s ventralne strane diska i čest su nalaz kod diskova s osteofitima. Međutim, iste promjene mogu se naći na diskovima na kojima se nisu stvorili osteofiti te dorzalno na diskovima na kojima su vidljivi osteofiti. Veličina i oblik osteofita ne odgovaraju uvijek stupnju degenerativnih promjena unutar diska. Teže promjene međukralježničnog diska mogu se javiti u obliku daljnjih lezija na već rupturiranim anularnim lamelama i vidljivih količina debrisa unutar diska. U uznapredovalim slučajevima, tkivo međukralježničnog diska gotovo nestane a kost susjednog kralješka izgleda izbrušeno i uglačano. Smatra se da suženje međukralježničnog prostora dolazi nakon, a ne prije formacije osteofita. *Nucleus pulposus* nema tako važnu ulogu u patogenezi spondiloze kao *annulus fibrosus* (MORGAN i BIERY, 1985.).




Slika 9. Ventrodorzalna projekcija – vidljivi lateralni osteofiti na lumbalnom dijelu kralježnice psa.

U pasa su kralježnični osteofiti često slučajan nalaz prilikom rendgenografskih pretraga zbog drugih zdravstvenih poremetnji ili prilikom postmortalne pretrage. Većina lezija javlja se u području prvog i drugog lumbalnog kralješka. Također je često zahvaćen i lumbosakralni spoj. Klinički znakovi često izostaju, no ipak se mogu pojaviti u obliku ukočenosti i bolova u leđima (CRAIG i THOMPSON, 2016.). Još se mogu javiti, iako rijetko, fascikulacije mišića nogu, pareza, ataksija i arefleksija koljenskog ili tibiotarznog zgloba (KAUFMAN i MILSTEIN, 2013.). Ukoliko su klinički znakovi prisutni, obično su uzrokovani kompresijom osteofita na korijen kralježničnog živca ili kralježničnu moždinu ili pak uzrokuju meningitis ili mijelitis (MORGAN i BIERY, 1985.).

Rendgenografija se može koristiti u dijagnostici kako bi se promotrila proširenost lezija duž kralježnice. Potrebno je napraviti više projekcija tijekom snimanja. Lateralna projekcija jasno će pokazati samo osteofite koji se pružaju ventralno. Dorzoventralna i ventrodorzalna projekcija pokazat će one osteofite koje se pružaju lateralno, međutim, preklapanje sjena sa sadržajem trbušne šupljine često može otežavati procjenu. Zbog svih navedenih čimbenika, smatra se da je rendgenografski moguće sa sigurnošću utvrditi samo ventralnu spondilozu (MORGAN i BIERY, 1985.). Kompjutorska tomografija (CT) je osjetljiva i neinvazivna tehnika pomoću koje se mogu pretražiti anatomske dijelove lumbosakralne kralježnice i utvrditi točno mjesto kompresije tkiva (ŠEHIĆ, 2004.).

Osteofite je moguće naći na raznim lokacijama duž kralježnice. Mogu biti solitarni ili multipli, u isprekidanom ili neprekidnom nizu, poslagani oko završne ploče kralješka. Susjedni kralježak može biti bez koštanih izraslina, s jednakom izraslinom ili pak s većom formacijom osteofita. Veličinom također variraju, od vrlo malenih, gotovo nezamjetnih, do masivnih ankilozirajućih mostova. Generalno gledano, opisujemo ih kao "hrpicu" sa slobodnim vrhom koja se pruža prema međukralježničnom disku. Završni dijelovi kralježaka rendgenografski izgledaju glatko a često mogu imati i sklerotičan izgled. Pridruženi prostor međukralježničnog diska može biti uredne širine ili, češće, sužen (MORGAN i BIERY, 1985.). Kod starijih životinja moguć je uz ovu bolest i razvoj diskospondilitisa te dislokacija ili fraktura kralješka. U takvim slučajevima dolazi do daljnjeg povećanja nestabilnosti kralježnice i dodatnog stvaranja osteofita (MORGAN i BIERY, 1985.).



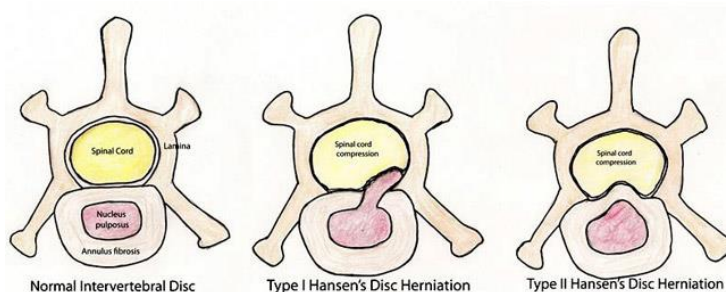
Slika 10. Stupnjevi razvoja kralježničnih osteofita.

S obzirom da je spondiloza najčešće slučajan nalaz, ukoliko životinji ne predstavlja smetnju, obično se ne liječi. U slučajevima kad uzrokuje kralježničnu hiperesteziju, potrebno je životinji dati analgetike (THOMAS i sur., 2016.). Također se preporučuje smanjenje tjelesne težine i vježba, odnosno fizikalna terapija. Kirurški zahvat nije preporučljiv bez izrazitih kliničkih znakova koji su u korelaciji s razvojem degenerativnih promjena i neuroloških smetnji (ŠEHIĆ, 2004.).

2.3. BOLESTI MEĐUKRALJEŽNIČNOG DISKA

Hansen je prvi uočio tendenciju fragmentaciji lamele u 50% nehondrodistrofičnih pasa. Radijarne, kao i koncentrične fisure razvijaju se u prstenu, pa lamele prstena postaju nejednako organizirane. Najbitnija, uz dob vezana promjena je gubitak vode i proteoglikana, osobito u jezgri, kao i rast udjela nekolagenskih bjelančevina. Degenerativne su promjene osobito izražene u hondrodistrofičnih pasmina (pekinezer, jazavčar, francuski buldog, koker španije). Međukralježnični disk spomenutih pasmina podliježe hondrodistrofičnoj metamorfozi već nakon dva mjeseca po porodu, a potpuno je promijenjen s navršenom jednom godinom (PIRKIĆ, 2009.). Hansen je ovu bolest podijelio na tip 1 i tip 2. Tip 1 opisuje hernijaciju jezgre kroz vlakna prstena i ekstruziju materijala jezgre u kanal kralježnice. Ovaj tip u pravilu je povezan s hondroidnom degeneracijom. Najčešće, disk izlazi kroz dorzalni dio prstena, uzrokujući kompresiju leđne moždine. Kronični oblik ovakve ekstruzije karakteriziran je ekstraduralnim fibrozim priraslicama. Akutni oblik odlikuje ekstraduralno krvarenje mekog materijala diska. Hansen bolest tip 2 čini anularnu protruziju, obično uzrokovanu fibroidnom degeneracijom. Tip

1 najčešći je u malih, mladih, hondrodistrofičnih pasmina pasa, dok se tip 2 obično javlja u starijih pasa nehondrodistrofičnih pasmina, i često ima sporo progresivni tijek. Međutim, daleko od pravila, iznimke su itekako moguće. Funquist dodatno spominje tip 3 kao zasebnu vrstu dislokacije, nazvanu i natrijelna lezija (*eng. gunshot*), pri kojoj vrlo mali dio jezgre velikom snagom prodire u kanal kralježnice i često probija leđnu moždinu (PIRKIĆ, 2009.). Hansen tip 1 ekstruzija najčešći je tip u grudnoj i slabinskoj regiji hondrodistrofičnih pasmina pasa, a najčešće zahvaća T12 – T13 i L1 – L2 međukralježnične prostore. Uobičajeni znakovi uključuju hiperesteziju i senzomotornu disfunkciju. Pojava simptoma varira od perakutne, akutne do postupne. Psi s perakutnom i akutnom slikom mogu razviti stanje spinalnog šoka ili Schiff - Sherrington stav. Klinički znaci variraju od spinalne hiperestezije kao jedinog znaka do paraplegije s ili bez osjeta boli. Psi koji osjećaju bol u pravilu oklijevaju pri kretanju, te pokazuju kifoza. Neuroanatomska lokalizacija određena je intaktnim ili hiporefleksivnim spinalnim refleksima i mjestom paraspinalne hiperestezije (PIRKIĆ, 2009.).

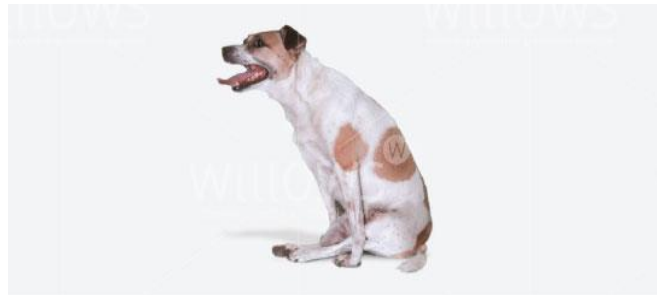

Slika 11. Shematski prikaz normalnog međukralježničnog diska te hernijacija diska tipovi 1 i 2 po Hansenu.

Osim neurološkog pregleda kao osnove obrade svakog neurološkog pacijenta, preporučljivo je koristiti nativnu rendgenografiju kao orijentacijsku metodu, te mijelografiju, kao nešto precizniju, te magnetnu rezonanciju kao optimalnu metodu u dijagnostici bolesti međukralježnog diska (PIRKIĆ, 2009.).

Indikacije za medikamentoznu terapiju u pravilu su prva epizoda, blagi klinički znaci ili financijska zadržka. U tako liječenih pasa, recidiv je zabilježen u čak 80% slučajeva. Spinalna bol ili pareza koje ne odgovaraju na medikamentoznu terapiju, povratak ili progresija kliničkih znakova, paraplegija s očuvanim osjetom duboke boli ili paraplegija s gubitkom duboke boli

unutar 24 do 48 sati od nastanka, indikacije su za kirurško liječenje. Ono se sastoji od dekompresije leđne moždine i ukljanjanja materijala diska. Dekompresivne tehnike koje se koriste pri ovoj bolesti su dorzalna laminektomija, hemilaminektomija i pedikulektomija, izvedene kroz dorzalni pristup (PIRKIĆ, 2009.).



Slika 12. Paraliza u terijera zbog ekstruzije međukralježničnog diska.

2.4. DEGENERATIVNA MIJELOPATIJA U PASA

Degenerativna mijelopatija u pasa, poznata i pod nazivom kronična degenerativna radikulomijelopatija progresivna je, neupalna degeneracija aksona i mijelina koja primarno pogađa bijelu tvar kralježnične moždine. Degenerativne promjene započinju se razvijati u torakolumbalnom segmentu kralježnice. Najčešće se javlja u pasa pasmina njemački ovčar, Pembroke Welsh korgi, bokser i rodezijski gonič lavova, no sporadično se može javiti i u drugih pasmina pasa. Uzrok bolesti je mutacija SOD1 (superoksid dismutaza 1) gena koji se nasljeđuje autosomalno recesivno. Bolest je slična amiotrofičnoj lateralnoj sklerozi u ljudi (THOMAS i sur., 2016.).

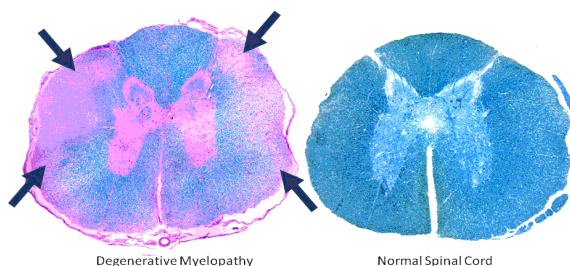
Oboljeli psi obično su stariji od osam godina. Kod pogođenih životinja dolazi do naglog razvoja ataksije koja nije bolna i slabosti stražnjih ekstremiteta. Spinalni refleksi su obično uredni ili pretjerani, no u uznapredovalim slučajevima dolazi do flacidne tetrapareze i hiporefleksije koja ukazuje na deficit donjih motornih neurona. Rani slučajevi mogu se

zamijeniti ortopedskim poremećajima, međutim, proprioceptivni deficiti rani su pokazatelj degenerativne mijelopatije i ne nalaze se kod ortopedskih oboljenja.



Slika 13. Welsh Pembroke korgi s degenerativnom mijelopatijom.

Mijelografija ili magnetska rezonancija te CSF analiza (analiza cerebrospinalne tekućine) važan su dio dijagnostike bolesti, jer isključuju kompresivne i upalne bolesti. Moguće je provesti DNK testiranje za SOD1 gen. Psi koji su homozigoti za mutaciju, imaju visok rizik od razvoja bolesti i prijenosa jednog para mutiranih alela na potomstvo. Heterozigoti imaju manji rizik od razvoja bolesti, no svejedno postoji rizik od 50% od prijenosa para mutiranih alela na potomstvo.



Slika 14. Usporedba segmenata kralježnične moždine psa uginulog od degenerativne mijelopatije i zdravog psa.

Za ovu bolest ne postoji specifično liječenje i nema dokaza da glukokortikoidi ili neki drugi lijekovi mijenjaju tijek bolesti. Moguće je eventualno davanje analgetika i blaga fizikalna terapija. Većina pasa bude eutanazirana na zahtjev vlasnika unutar jedne do tri godine od postavljanja dijagnoze (THOMAS i sur., 2016.).

3. FIZIKALNO - TERAPIJSKI PROTOKOLI

3.1. METODE FIZIKALNE TERAPIJE

Rehabilitacija neuroloških pacijenata stavlja naglasak na potpunu njegu sa svrhom sprječavanja komplikacija i očuvanja snage i funkcije tkiva tijekom vremena oporavka. S obzirom na to, često uloga osobe koja obavlja rehabilitaciju obuhvaća i ostale oblike njege, brigu o lijekovima i potencijalnim komplikacijama te edukaciju vlasnika. Ova uloga često traje tjednima, pa i mjesecima. Ključne smjernice sveobuhvatne rehabilitacije obuhvaćaju uklanjanje boli, fizikalnu terapiju, promatranje pacijenta, njegu o pacijentu i suosjećajnu komunikaciju s klijentom (SIMS i sur., 2015.).

Sveobuhvatan fizikalno – terapijski plan ima za cilj smanjiti bol, prevenirati sekundarne komplikacije imobilnosti i poduprijeti ozdravljenje i povratak funkcije koštano – mišićnih tkiva prilikom oporavka. Pacijenti mogu započeti s oporavkom u bilo kojem trenutku kliničkog tijeka bolesti. Kod pacijenata koji dolaze poslije operativnog zahvata ili pacijenata s perzistentnom nestabilnošću kralježnice, osoba koja provodi fizikalnu terapiju treba se truditi zaštititi mjesto na kojem se nalazi rana prilikom osmišljavanja i provođenja plana rehabilitacije (SIMS i sur., 2015.).


Mnogo različitih metoda primjenjuje se u rehabilitaciji pasa. Terapijske vježbe su važni postupci u fizikalnoj rehabilitaciji pasa. Ciljevi terapijskih vježbi su jačanje aktivnih bezbolnih raspona pokreta, poboljšanje mišićne mase i snage mišića, tjelesno balansiranje, smanjenje težine i šepavosti te mogućnosti aerobika kako bi se spriječile daljnje ozljede (ŠEHIĆ, 2014.). Pod terapijske vježbe ubrajaju se pasivne, potpomognute, aktivne potpomognute i aktivne (MILLIS i sur., 2004.). Rasponi pokreta i vježbe istezanja veoma su važni za poboljšanje pokreta zglobova nakon kirurških zahvata ili u pacijenata s kroničnim patološkim stanjima (ŠEHIĆ, 2014.). Svrha potpomognutih vježbi stajanja je poticanje neuromuskularne funkcije, uspostava mišićne aktivnosti, razvijanje snage i izdržljivosti poduprtih mišića i propiocepcije. Pacijenti s višestrukim ortopedskim ozljedama, neurološko – patološkim ili teže iscrpljujućim stanjima

najbolji su kandidati za ove vježbe (ŠEHIĆ, 2014.). Kad je pacijent neovisan i siguran kod stajanja (bez potpomaganja), mogu početi aktivnosti jačanja ravnoteže (ŠEHIĆ, 2014.).



Slika 15. Provođenje vježbi pasivnog raspona pokreta na stražnjoj nozi.

Masaža je još jedna pasivna terapija s puno prednosti. Poboljšava cirkulaciju u cijelom tijelu kao i limfnu drenažu, te tako dolazi do povećane oksigenacije tkiva i bržeg cijeljenja edema. Pacijentima koji pate od mišićnih tremora, spazama, ukočenosti i bolova, masaža može olakšati ove simptome (SIMS i sur., 2015.).




Slika 16. Masaža stražnjeg ekstremiteta.

Hidroterapija, kada je moguća, predstavlja važnu komponentu fizikalno – terapijskog protokola. Hodanje na podvodnoj traci predstavlja manji napor za kralježnicu i zglobove i smatra se prikladnijom metodom terapije u ranijim fazama oporavka. I druga svojstva vode smatraju se korisnima, pogotovo za pacijente koji su dugo nepokretni ili boluju od nestabilnosti kralježnice (SIMS i sur., 2015.).



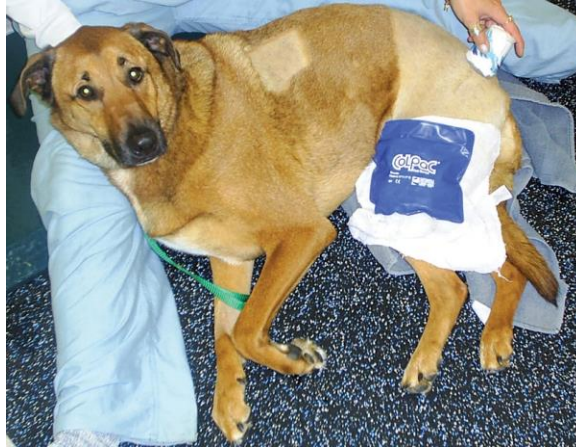Slika 17. Hidroterapija u bazenu.

Elektrostimulacija je jedan od postupaka u fizikalnoj terapiji, a djelotvorna je kod mnogih dijagnoza i metoda, uključujući: povećanje raspona kretnji, povećanje snage mišića, oporavak mišića, ispravak strukturnih promjena, pojačanje tonusa mišića, povećanje funkcije, reguliranje boli (ŠEHIĆ, 2014.).



Slika 18. Transkutana elektrostimulacija lumbalne regije psa.

Krioterapija se primjenjuje kod akutne faze ozljede tkiva i cijeljenja, s ciljem da se ublaže učinci i posljedice ozljede tkiva, te nakon vježbi tijekom rehabilitacije da se umanje nepovoljne sekundarne upalne reakcije (ŠEHIĆ, 2014.). Lokalno, krioterapija uzrokuje vazokonstrikciju, smanjuje stvaranje edema, smanjuje opseg krvarenja, smanjuje otpuštanje histamina, bol i spazam (STEISS i LEVINE, 2005.). Neke od indikacija krioterapije u rehabilitaciji pasa su akutna ozljeda ili upala, kako bi se povećao opseg pokreta koji je ograničen zbog boli ili upale, kao prva pomoć kod opekotina (STEISS i LEVINE, 2005.).



Slika 19. Krioterapija hladnim oblogom i masaža čašom za hlađenje.

Terapijski ultrazvuk koristan je kod pacijenata s ukočenošću zglobova, traumom vezivnog tkiva ili mišićnim spazmom. Kao i ostale metode termoterapije, povećanje temperature tkiva za 2°C do 4°C lokalno povećava protok krvi i reducira spazam mišića. Ovi učinci dovode do smanjenja boli i u kombinaciji s programom vježbi mogu povećati fleksibilnost zgloba (SIMS i sur., 2015.).



Slika 20. Primjena terapijskog ultrazvuka u psa.

3.2. FIZIKALNA TERAPIJA I REHABILITACIJA PASA S DEGENERATIVNIM BOLESTIMA LUMBOSAKRALNOG PODRUČJA

Indikacije za neurološki fizikalno – terapijski pristup uključuju oboljenja kralježnične moždine, torakolumbalnog segmenta kralježnice i *cauda equina*, oboljenja međukralježničnog diska Hansen tip 1 i 2, kroničnu degenerativnu radikularnu mijelopatiju (CDRM) (MCGOWAN i GOFF, 2016.).

Pacijenti s ozljedama leđne moždine kao što su lomovi ili iščašenja kralježaka ili protruzija diska Hansen tip 1 uglavnom se pojavljuju s perakutnom do akutnom pojavom neuroloških deficita. Fizikalna terapija takvih pacijenata usmjerena je na intenzivno uklanjanje boli i potpunu njegu neposredno nakon terapije, s relativno brzim prijelazom na vježbe koje pomažu vraćanju pokretljivosti i funkcije zahvaćenog područja. Za većinu pacijenata, velike prepreke prilikom oporavka su povratak osjeta duboke boli i povratak motoričke funkcije tijekom početnog oporavka. Oporavak je obično sporiji u pacijenata koji su teže oboljeli. Vrijeme potrebno za povratak motoričke funkcije može potrajati i do devet mjeseci nakon operativnog zahvata ili ozljede (SIMS i sur., 2015.).

Pacijenti s oboljenjima kralježnične moždine, kao što su protruzija diska Hansen tip 2 te s nekim degenerativnim oboljenjima kralježnice, uglavnom se povezuju s kroničnijim, sporije progresivnim neurološkim deficitima. Ova kronična oboljenja iziskuju drugačiji fizikalno – terapijski pristup s manjim naglaskom na agresivnom pristupu, dok se veći naglasak stavlja na učestalo ponavljanje aktivnosti slabijeg intenziteta kako bi se sačuvala neuromuskularna i muskuloskeletna funkcija te dugoročno otklonila bolnost u nekih pacijenata (SIMS i sur., 2015.).

Prije početka provođenja rehabilitacijskog programa, pacijenti moraju biti klinički stabilni, te sve kritične kirurške i medicinske potrebe pacijenta moraju biti zadovoljene (SIMS i sur., 2015.).

Pacijenti koji su nepokretni, ili slabije pokretni trebaju biti držani na prilagođenoj podlozi. Podloga mora biti glatka, nepropusna, savitljiva i jednostavna za čišćenje (SIMS i sur.,

2015.). Pacijentima koji nisu u mogućnosti neovisno se kretati, ili to čine s poteškoćama, treba se pomoći nosiljkama, dok god dovoljno ne povrate snagu i koordinaciju kako bi se samostalno mogli kretati (SIMS i sur., 2015.).

3.2.1 Masaža

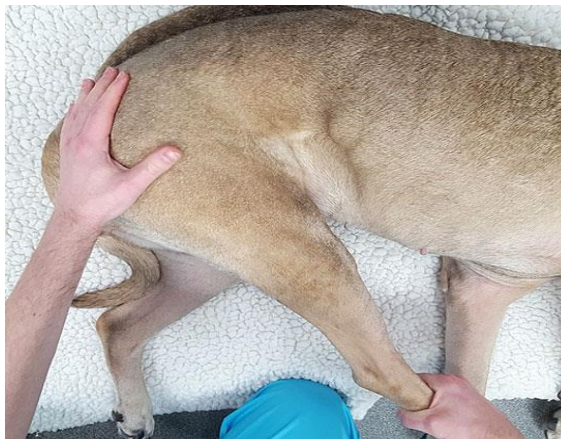Masaža je vrsta pasivne terapije s mnogo koristi kod degenerativnih stanja. Smatra se i da umanjuje bol i stres povezan s nedavnim kirurškim zahvatom ili ozljedom. Također pospješuje cirkulaciju i limfnu drenažu (SIMS i sur., 2015.). Korisna je u početku fizikalne terapije, pogotovo zbog toga što može pomoći u uspostavljanju kvalitetnog odnosa između pacijenta i osobe koja provodi fizikalnu terapiju. Tehnike masaže variraju ovisno o treningu terapeuta i potrebi, te također i o stupnju osjetljivosti pacijenta. Generalno gledano, masaža pacijenata s neurološkim deficitima zahtijeva samo blagi pritisak sa duljim potezima rukom ili kružnim pokretima. Može se primjenjivati samo na zahvaćenom mjestu ili po cijelom tijelu. Za pacijente s oboljenjem u stražnjem dijelu tijela, masaža može olakšati sekundarne bolove u vratu i ramenima, s obzirom da zbog bolnosti u stražnjim nogama, pacijenti nastoje težinu previše prebaciti na prednje noge. Blaga masaža oko mjesta kirurškog zahvata može olakšati napetost mišića i smanjiti upalu, no ne preporuča se direktni pritisak na samo mjesto reza (SIMS i sur., 2015.).

3.2.2. Krioterapija

Krioterapija je metoda koja se pokazala najboljom tijekom akutne faze liječenja bolesnog tkiva i nakon vježbi, kako bi se smanjila eventualna upalna reakcija. Djelotvorna je u smanjenju bola, osobito akutnog postoperativnog bola (ŠEHIĆ, 2014.). Masaža ledom je brza i djelotvorna metoda krioterapije (ŠEHIĆ, 2014.). Takvom se masažom mehanoreceptori stimuliraju bolje nego drugim oblicima krioterapije. Taj postupak je naročito upotrebljiv za mala, nepravilna područja. Vrijeme terapije je od pet do deset minuta (ŠEHIĆ, 2014.).

3.2.3. Pasivni rasponi pokreta

Rasponi pokreta koriste se za umanjivanje učinaka inaktivnosti i imobilizacije (ŠEHIĆ, 2014.). Aktivnosti pasivnih raspona pokreta često se propisuju pacijentima s neurološkim deficitima. Pasivni rasponi pokreta uključuju upotrebu vanjske sile koja se primjenjuje na ekstremitete i kostur te se pritom flektiraju i ekstenziraju zglobovi kada je pacijent paraplegičan ili preslab kako bi postigao aktivni raspon pokreta (SIMS i sur., 2015.). Važno je ispravno koristiti tehniku prilikom izvođenja, kako bi se postigla najveća moguća učinkovitost i spriječila ozljeda pacijenta. Ekstremitet treba čvrsto, no ipak obzirno primiti te pokret provoditi dužinom normalne površine kretanja samog ekstremiteta kada se životinja kreće, te pripaziti da su duge kosti u pravilnom međusobnom odnosu. Svaki ciklus vježbi treba provoditi tečno i namjerno. Nije potrebno postizati maksimalnu fleksiju ili ekstenziju kako bi aktivnost bila učinkovita, već je bolje ako se radi u rasponu koji je životinji podnošljiv te se ona ne opire (SIMS i sur., 2015.).



Slika 21. Provođenje vježbi pasivnog raspona pokreta na stražnjem ekstremitetu.

3.2.4. Terapijske vježbe

Ovisno o prisutnim neurološkim deficitima, pacijent može biti u nemogućnosti sam sjesti, stajati, kretati se ili urinirati (MILLIS i sur., 2014.). Pacijentima koji su slabije pokretni, treba pružiti potporu prilikom stajanja (SIMS i sur., 2015.). Povremeno, pacijenti imaju i znatnu hiperesteziju duž torakolumbalnog područja. U takvim slučajevima, lagana masaža i metode desenzitizacije mogu biti korisne.

Pacijenti sa znatnom paraparezom ili paraplegijom mogu imati koristi od vježbi koje su dizajnirane za osnaživanje trupa. Jedna od vježbi je da se pacijentu pomogne sjesti, postupno smanjujući pomaganje dok u konačnici životinja ne bude sama u stanju sjesti. Nakon što smo to postigli, mogu se uvesti vježbe kojima se izazivaju blage smetnje u ravnoteži, u početku na tvrdim podlogama, te s vremenom prijeći na nestabilne podloge kao što su podloge za vježbanje, folija za omatanje ili jastuci. Korisno je ako je terapeut smješten kaudalno pacijentu i položi ruke na kranijalni dio tijela pacijenta kako bi mu pomogao da se održi ispravljenim (MILLIS i sur., 2014.). S vremena na vrijeme, pacijentu se treba pustiti da promijeni težinu s noge na nogu. Ukoliko se pacijent kreće spuštati prema podu, treba 'poškakljati' perianalnu regiju kako bi se stimulirala ekstenzija stražnjih ekstremiteta. Nakon što je pacijent u stanju sam stajati, može se primijeniti lagani pritisak na zdjeličnu regiju dok životinja stoji. Lagano njihanje pacijenta je uputno kako bi ga se izazvalo da sam vježba na održavanju stabilnosti (MILLIS i sur., 2014.).



Slika 22. Potpomognuto stajanje s nosiljkom.

Kad je pacijent u stanju samostalno stajati, može se početi s provođenjem vježbi potpomognutog sjedanja i ustajanja. Vježbu se može i dodatno otežati upotrebom podija za balansiranje (SIMS i sur., 2015.). Treba voditi računa o ispravnom stavu tijela i izbjegavati torziju, kompresiju i savijanje kralježnice, pogotovo na oboljelom mjestu (SIMS i sur., 2015.).



Slika 23. Izvođenje vježbi na podijima za balansiranje.

Kako se pacijentu vraća funkcija stražnjeg dijela tijela ili za već uredno pokretne pacijente, vježbe koje se koriste za poboljšanje snage mišića, ravnoteže i propriocepcije imaju važnu ulogu u terapijskom protokolu. Prilikom hodanja na pokretnoj traci ili kod uobičajene šetnje, psu se može pružiti pomoć u obliku nosiljke koja se stavlja ispod stražnjeg dijela tijela. Kada pas može samostalno hodati, uvode se u rehabilitaciju nove aktivnosti, poput hodanja preko različitih površina, prepreka, hodanja u različitim smjerovima, po nagibima, hodanja s utezima na nogama (SIMS i sur, 2015.), 'sjedni – ustani' vježbe, hodanja u obliku broja osam (MILLIS i sur., 2014.), samostalno ili u kombinaciji, kako bi se poboljšala snaga, fleksibilnost i koordinacija pacijenta. Osmišljavanje plana aktivnosti treba prilagoditi svakom pojedinom pacijentu i njegovim mogućnostima i potrebama (SIMS i sur., 2015.).



Slika 24. Hodanje s preprekama na povodcu s ormom.

3.2.5. Hidroterapija

Hidroterapija, kad ju je moguće provesti, važna je stavka programa vježbi. Stajanje u vodi vrlo je ugodan oblik potpomognutog stajanja za slabo pokretne pacijente. Podvodna vježba, bilo u obliku hodanja ili plivanja, doprinosi većoj pokretljivosti ranije u tijeku oporavka nego vježba na suhom. Brojne su prednosti izvođenja vježbi u vodi (SIMS i sur., 2015.). Hodanje na podvodnoj pokretnoj traci lakše je kontrolirati nego plivanje, uz manje napora za kralježnicu i zglobove te je stoga primjereniji oblik terapije ranije u oporavku i dobro utječe na povratak snage pacijenta. Ostala svojstva vode također pozitivno utječu na pacijente s kroničnim problemima poput slabe pokretljivosti ili slabosti (SIMS i sur., 2015.). Nakon što je mjesto reza zacijelilo, kod bolesti koje zahtijevaju kirurški zahvat, može se započeti s hidroterapijom u dubokoj vodi (MILLIS i sur., 2014.). Rezultat višekratnog dnevnog plivanja psa, u trajanju dvije do pet minuta, rezultira stečenom snagom, povećanim rasponom kretnji, boljom funkcijom i općim kardiovaskularnim stanjem (ŠEHIĆ, 2014.).



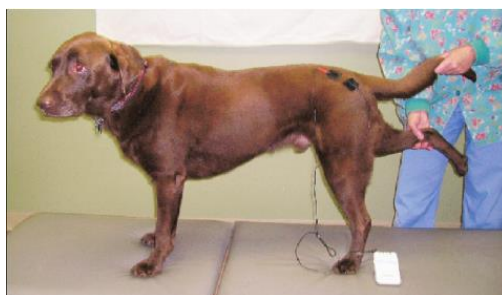Slika 25. Hodanje na podvodnoj pokretnoj traci.

3.2.6. Elektrostimulacija

Elektrostimulacija ima dvije glavne primjene kod pacijenata s neurološkim deficitima. Neuromuskularna električna živčana stimulacija (NMES) uključuje primjenu električnih impulsa duž skeletnog mišićnog tkiva, kako bi se stimulirala kontrakcija mišića kad je slaba ili izostaje motorička funkcija (SIMS i sur., 2015.). Transkutana električna živčana stimulacija (TENS) ima za cilj olakšavanje boli, prije nego mišićnu kontrakciju. Također može pomoći kod smanjenja edema, povećanja perfuzije tkiva, ubrzavanja cijeljenja tkiva i privlačenje upalnih stanica u pogođeno područje. Kao i kod NMES, protokol upotrebe nije strogo propisan formulom, već uglavnom ovisi o procjeni terapeuta i toleranciji pacijenta (SIMS i sur., 2015.).

Neuromuskularna stimulacija uglavnom se prakticira u rehabilitaciji nakon ortopedskih ili neuroloških ozljeda (ŠEHIĆ, 2014.). Isto tako, NMES može koristiti kod pacijenata s neurološkim patološkim stanjima, poput cerebrovaskularnih ozljeda, ozljeda spinalne moždine ili drugih neuroloških ozljeda kod kojih su se pojavile pareza ili paraliza. Također se koristi za jačanje inaktivitetne atrofije, za jačanje snage mišića, smanjenja grčeva i osjeta boli (ŠEHIĆ, 2014.). Kako bi se izazvale učinkovite mišićne kontrakcije, jedna elektroda stavlja se pored motoričkog mjesta mišića, a druga duž mišićnog tijela. Električne stimulacije trebale bi se ponavljati u ciklusima na način da se periodi kontrakcija izmjenjuju s periodima odmora u približnom omjeru 1:2 do 1:5, ovisno o stanju mišića.

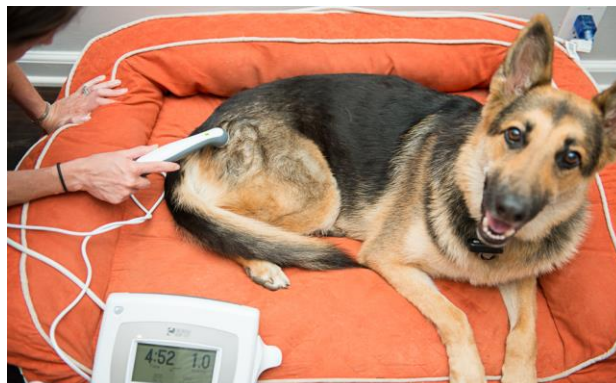Plan upotrebe NMES, posebice intenzitet, variraju od pacijenta do pacijenta pa i od termina do termina istog pacijenta (SIMS i sur., 2015.). Intenzitet električne stimulacije (najčešće mjereno voltima ili miliamperima), prilagođava se prema višem, dok se ne postigne maksimalna kontrakcija ili do praga tolerancije pacijenta, te se potom smanjuje kako bi se postigao prikladan intenzitet. Tretmane bi valjalo provoditi na dnevnoj bazi, dok god se ne povрати motorička funkcija (SIMS i sur., 2015). Osim reduciranja bolnosti, TENS terapija također može pomoći smanjenju otekline, povećanju perfuzije, ubrzanju cijeljenja tkiva i privlačenju određenih upalnih medijatora u tkivo. Kao i kod NMES, postavke terapije nisu strogo određene, već često ovise o procjeni terapeuta, toleranciji i zahtjevima pacijenta. Uobičajeno je da pacijenti bolje toleriraju više frekvencije. Intenzitet se povećava tijekom prvih tri do pet minuta, obično dok se ne dobije reakcija od strane pacijenta. Ukoliko je pacijentu ugodno, intenzitet se održava za vrijeme trajanja tretmana. U protivnom, intenzitet se smanjuje do granice tolerancije pacijenta. Tretmani u trajanju 40 minuta pružaju optimalno upravljanje boli. Olakšavanje boli nakon samog tretmana može trajati i do četiri dana. Kada se TENS koristi kao jedina terapija za olakšavanje boli, trebalo bi ju provoditi po potrebi, obično svakih 24 do 48 sati, barem u početku (SIMS i sur., 2015.). Elektrode se postavljaju na kožu koju prethodno treba ošišati i očistiti. Potom bi kožu trebalo prebrisati medicinskim alkoholom kako bi se uklonila masnoća s površine kože. Na kožu, ispod elektrode, može se staviti gel, kako bi se poboljšala provodljivost i kako bi pacijentu bilo ugodnije (SIMS i sur., 2015.).



Slika 26. Upotreba neuromuskularne elektrostimulacije u području kuka.

3.2.7. Terapijski ultrazvuk

Terapija ultrazvukom sastoji se u primjeni ultrazvučne energije u svrhu liječenja. Najprikladnijim su se pokazale frekvencije od 800 do 1000 kHz pa se raspon tog područja najčešće primjenjuje (ŠEHIĆ, 2014.). Terapijski ultrazvuk koristan je kod pacijenata s ukočenošću zglobova, traumom vezivnog tkiva ili spazmom. Terapeutski učinci ultrazvuka možda primarno proizlaze iz zagrijavanja tkiva i povećavanja elasticiteta kolagena. Kontinuirana terapija ultrazvukom grije tkivo na većim dubinama (2 – 5 cm), za razliku od vanjskih izvora topline (1 – 2 cm) (SIMS i sur., 2015.). Učinci ultrazvuka korisni su u olakšavanju boli, povratku pokretljivosti zglobova ili sprječavanju nastanka mišićnih kontraktura. Zvučni valovi puštaju se kroz sonde različitih promjera, od 1 do 10 cm², ovisno o veličini i obrisima tretiranog područja. Glave sonde promjera 5 cm² najčešće su u uporabi. Intenzitet tretmana ovisi o vrsti tkiva koje se tretira i indikaciji (SIMS i sur., 2015.). Jednom sondom trebalo bi se tretirati 3 do 4 minute, a ukupno bi jedan tretman trebao trajati 4 do 10 minuta. Tretmani koji traju otprilike 4 minute dovoljno zagrijavaju ciljno tkivo. Područja koja su veća od 10 cm² trebala bi se podijeliti na više dijelova, pa onda svaki dio zasebno tretirati. Ultrazvučna terapija može se provoditi jednom do dva puta dnevno kod pacijenata s jakom boli ili spazmom. Pacijenti kod kojih simptomi nisu tako jako izraženi zahtijevaju rjeđe tretmane. Ultrazvučna terapija može biti korisna i bez opcije grijanja (SIMS i sur., 2015.). Kako bi se prijenos ultrazvuka povećao, kožu je potrebno obrijati i očistiti. Nužna je primjena provodljivog gela (SIMS i sur., 2015.).



Slika 27. Primjena terapijskog ultrazvuka u njemačkog ovčara – područje kuka.

Fizikalna terapija učinkovita je i kod medicinske i postoperativne rehabilitacije degenerativne lumbosakralne stenoze. U kombinaciji s brigom o smanjenju bolnosti, propisuju se protokoli fizikalne terapije koji uključuju elektrostimulaciju, terapijski ultrazvuk, masažu i hidroterapiju. Pacijentima koji s rehabilitacijom započinju nakon kirurškog zahvata često se mjesto reza tretira i krioterapijom i ograničenom elektrostimulacijom kako bi se smanjila bolnost. Kontinuirana briga obično je usmjerena na ograničeno kretanje s potpomognutim šetnjama tri tjedna nakon otpuštanja iz klinike (MILLIS i sur., 2014.). Intenzivna fizikalna terapija pokazala se vrlo učinkovitom što se tiče produljenja životnog vijeka nakon postavljanja dijagnoze u pacijenata s degenerativnom mijelopatijom. Psi koji su primali intenzivnu terapiju imali su gotovo dvostruko dulje vrijeme preživljavanja (255 dana) od pasa koji su bili podvrgnuti samo umjerenim fizikalno – terapijskim protokolima (130 dana). Također, vrijeme u kojem su psi zadržali sposobnost samostalnog kretanja bilo je dulje kod pasa koji su primali intenzivnu terapiju. U usporedbi s psima koji uopće nisu primali fizikalnu terapiju, razlika u vremenu preživljavanja iznosi 200 dana (MCGOWAN i GOFF, 2016.). Standardni protokoli koji se propisuju uključuju vježbe za jačanje i ponovno stjecanje mišićne funkcije, kao što su pasivni raspon pokreta, elektrostimulacija, vježbe stajanja, šetnje s povodcem, vježbe za jačanje propriocepcije i hidroterapija (MILLIS i sur., 2014.). Kod bolesti međukralježničnog diska, preporuča se minimalno tri tjedna fizikalne terapije. Često se ovo vrijeme i produžuje, kako bi se što bolje pospješio oporavak, ponekad i na nekoliko mjeseci (MILLIS i sur., 2014.).

4. ZAKLJUČAK

Liječenje i rehabilitacija degenerativnih bolesti lumbosakralnog segmenta kralježnice u pasa važan su dio veterinarske struke. Neka od tih oboljenja češće se mogu susresti u praksi, dok se neka susreću vrlo rijetko. Važno je naglasiti da je fizikalna terapija vrlo bitna i izrazito korisna stavka rehabilitacije pacijenata koji boluju od degenerativnih oboljenja kralježnice, bilo da se radi o izliječenju *ad integrum* ili samo o palijativnoj skrbi. Životinjama koje pate od ovakvih oboljenja, fizikalna terapija može donijeti mnogo koristi, uključujući smanjenje bolnosti i povratak funkcije ekstremiteta, što zajedno dovodi do poboljšanja kvalitete života i eventualnog produljenja životnog vijeka.

5. LITERATURA

1. Craig, L. E., K. G. Thompson (2016): Histologic classification of tumors and tumor - like lesions of bones In: Jubb, Kennedy & Palmer's Pathology of Domestic Animals: Volume 1 (Sixth Edition), Ch1., Saunders. Ltd. pp. 125 – 127.
2. Kaufman, D. M., Milstein M. J. (2013): Important Causes of Neuropathy In: Jubb, Kennedy & Palmer's Pathology of Domestic Animals: Volume 1 (Sixth Edition), Ch3., Saunders Ltd.
3. McGowan, C. M., L. Goff (2016): Animal physiotherapy: Assessment, Treatment and Rehabilitation of Animals (Second Edition), Wiley Blackburn. pp. 207
4. Millis, D. L., D. Levine, R. A. Taylor, S. Hamilton (2004): Canine Rehabilitation and Physical Therapy, Ch14., (First Edition) Elsevier, USA. pp. 244 – 263.
5. Millis, D. L., D. Levine, R. A. Taylor, S. Hamilton (2014): Canine Rehabilitation and Physical Therapy, Ch14. (Second Edition), Elsevier, USA.
6. Morgan, J. P., D. N. Biery (1985): Spondylosis Deformans In: Online Edition of Textbook of Small Animal Othopaedics, 1st published in 1985, Chapter 61., Lippincott, J. B. Ltd.
7. Pirkić, B. (2009): Bolesti međukralježnog diska; Klinika za kirurgiju, ortopediju i oftalmologiju, Sveučilište u Zagrebu, Veterinarski fakultet, Zagreb. pp 4 – 6.
8. Raffe, M. R., Knecht, C. D. (1985): Disorders of the Lumbosacral Plexus In: Online Edition of Textbook of Small Animal Othopaedics, Chapter 67., Lippincott, J. B. Ltd.
9. Šehić, M. (2004): Bolesti kosti, zglobova, tetiva i živčanog sustava u domaćih životinja: rendgenografija, ultrasonografija, kompjutorizirana tomografija i magnetska rezonancija: pregled radova, poglavlja 4 – 11., nakladnik: Veterinarski fakultet Zagreb. pp. 215 – 230.

10. Šehić, M. (2014): Fizikalna terapija i rehabilitacija psa, poglavlje 8., nakladnik: Veterinarski fakultet Zagreb., pp. 65 – 158.
11. Sims, C., R. Waldron, D. J. Marcellin – Little (2015): Rehabilitation and Physical Therapy for the Neurologic Veterinary Patient In: Vet. Clin. Small Anim. Issue 45., pp 123 – 143.
12. Steiss, J. E., D. Levine, (2005): Physical Agent Modalities In; Vet. Clin. Small Anim. Issue 35. pp 1317 – 1333.
13. Thomas W. B., N. Olby, L. Sharon (2016): Neurologic Conditions and Physical Rehabilitation of the Neurologic Patient In: Canine Rehabilitation and Physical Therapy (Second Edition). pp. 609 – 627.
14. Tobias K., S. Johnston (2011): Lumbosacral Spine In: Veterinary Surgery: Small Animal (First Edition). Chapter 33., pp. 476 – 486.

6. SAŽETAK

Fizikalno – terapijski pristup kod bolesti lumbosakralnog segmenta kralježnice u pasa

Degenerativne bolesti lumbosakralnog segmenta kralježnice relativno se često susreću u veterinarskoj praksi. Neke od tih bolesti, primjerice spondiloza u pasa, uglavnom se pojavljuju u gerijatrijskih pacijenata. S druge strane, neke se bolesti, poput degenerativne lumbosakralne stenoze, češće javljaju u mlađih pasa. Simptomi degenerativnih bolesti obrađenih u ovom radu (degenerativna lumbosakralna stenoza, spondiloza, oboljenja međukralježničnog diska i degenerativna mijelopatija pasa), međusobno imaju mnogo poveznica te nam upravo zajednička simptomatologija i širok raspon potencijalnih pacijenata ukazuju na važnost dobrog dijagnostičkog postupka, kao i na važnost fizikalne terapije u rehabilitaciji ovakvih pacijenata. Dijagnostičke metode potrebne za potvrdu bolesti u prvom redu su uzimanje kvalitetne anamneze, opći klinički i ortopedski te neurološki pregled, te potom dodatne pretrage – rendgenografija, magnetska rezonancija te kompjuterizirana tomografija, već po potrebi i mogućnostima klijenta i ambulante. Fizikalno – terapijski protokoli koji se propisuju nisu egzaktne formule koje su specifične za pojedine bolesti, već se prilagođavaju svakom pojedinom pacijentu i njegovoj dijagnozi, zdravstvenom stanju, mogućnostima klijenta i iskustvu terapeuta. Fizikalna terapija kod degenerativnih oboljenja kralježnice uglavnom se usmjerava prema brizi o smanjenju boli i povratku funkcije ekstremiteta, pogotovo kada pacijent dolazi s težim simptomima, pa i neurološkim deficitima.

Ključne riječi: degenerativne bolesti, lumbosakralni segment kralježnice, fizikalna terapija

7. SUMMARY

Physical therapy approach for diseases of the lumbosacral spine segment in dogs

Degenerative diseases of the lumbosacral spine segment are a fairly common occurrence in veterinary medicine. Some of these states, for instance *spondylosis deformans*, are most common in older patients. On the other hand, some diseases, like degenerative lumbosacral stenosis, are usually found in younger dogs. Symptoms of degenerative diseases mentioned in this thesis (degenerative lumbosacral disease, *spondylosis deformans*, intervertebral disc diseases and degenerative myelopathy) are very similar and that mutual symptomatology and wide variety of potential patients stress the importance of quality diagnostic procedures and physical therapy in rehabilitation of such patients. Diagnostic procedures necessary for confirmation of a disease include obtaining patients medical history, conducting a physical examination, both orthopedic and a neurologic, as well as the usage of auxiliary examination methods – radiography, MRI, CT, depending on the necessity and what the client and the clinic find acceptable. Physical therapy protocols prescribed in these cases do not come from exact forms, specific to each disease, they are shaped for every patient and its diagnosis, condition, client possibilities and the experience of the therapist. Physical therapy for degenerative diseases of the spine is mainly focused on pain management and regaining function of the weakened limbs, especially when the patient presents itself with more severe symptoms, including neurologic ones.

Keywords: degenerative diseases, lumbosacral segment, spine, physical therapy

8. ŽIVOTOPIS

Rođena sam 30. studenog 1992. godine u Zagrebu. 1999. godine upisala sam Drugu osnovnu školu Petrinja te paralelno s osnovnom, pohađala i Osnovnu glazbenu školu Fran Lhotka u Petrinji. 2004. godine upisala sam se u puhački orkestar Gradska limena glazba Petrinja, čiji sam aktivni član i danas. 2007. godine upisala sam Opću gimnaziju u Petrinji koju sam završila 2011. godine, kada sam upisala Veterinarski fakultet u Zagrebu. Tijekom studiranja bila sam aktivni član orkestra fakulteta 'Ab Ovo'. Na petoj godini fakulteta izabrala sam smjer "Kućni ljubimci". U sklopu nastave, odradila sam praksu u veterinarskoj ambulanti u Velikoj Gorici.