

Komparativne razlike u građi i razvoju krvožilnog sustava gmazova, ptica i domaćih sisavaca

Ivančić, Marijana-Tea

Master's thesis / Diplomski rad

2018

Degree Grantor / Ustanova koja je dodijelila akademski / stručni stupanj: **University of Zagreb, Faculty of Veterinary Medicine / Sveučilište u Zagrebu, Veterinarski fakultet**

Permanent link / Trajna poveznica: <https://um.nsk.hr/um:nbn:hr:178:193663>

Rights / Prava: [In copyright](#) / [Zaštićeno autorskim pravom.](#)

Download date / Datum preuzimanja: **2025-02-26**



Repository / Repozitorij:

[Repository of Faculty of Veterinary Medicine -
Repository of PHD, master's thesis](#)



SVEUČILIŠTE U ZAGREBU

VETERINARSKI FAKULTET

Marijana-Tea Ivančić

**KOMPARATIVNE RAZLIKE U GRAĐI I RAZVOJU KRVOŽILNOG SUSTAVA
GMAZOVA, PTICA I DOMAĆIH SISAVACA**

Diplomski rad

Zagreb, 2018.

SVEUČILIŠTE U ZAGREBU

VETERINARSKI FAKULTET

ZAVOD ZA ANATOMIJU, HISTOLOGIJU I EMBRIOLOGIJU

PREDSTOJNICA:

Izv. prof. dr. sc. Martina Đuras

MENTORICA:

Prof. dr. sc. Srebrenka Nejedli

ČLANOVI POVJERENSTVA ZA OBRANU DIPLOMSKOG RADA:

1. Prof. dr. sc. Damir Mihelić
2. Prof. dr. sc. Nevenka Rudan
3. prof. dr. sc. Srebrenka Nejedli

Zahvala

Zahvaljujem se svojoj mentorici, prof. dr. sc. Srebrenki Nejedli na stručnom vodstvu i pomoći u izradi diplomskog rada.

Zahvaljujem svojim dragim kolegama i prijateljima s kojima sam provela 6 lijepih godina.

Na kraju zahvaljujem svojoj obitelji, pogotovo mami i sestri na podršci i pomoći kroz sve ove godine.

POPIS PRILOGA

Popis slika

Slika 1: Srce (redom s lijeve na desnu stranu) ribe, vodozemca, gmaza, ptice i sisavca, Izvor: <https://www.aboutanimals.com/reptile/>.

Slika 2: Položaj srca zmije (MITCHELL, 2009.).

Slika 3: Položaj srca u kornjače (MITCHELL, 2009.).

Slika 4: Položaj srca guštera (MITCHELL, 2009.).

Slika 5: Srce: A- ribe, B- krokodila, C- ostalih gmazova (BERTENS i sur., 2011.).

Slika 6: Vanjska anatomija srca papige, 1- lijeva klijetka, 2-desna klijetka, 3- aorta i *truncus brachiocephalicus* (PEES i KRAUTWALD-JUNGHANSS, 2009.).

Slika 7: Uzimanje krvi iz repne vene (JENKINS-PEREZ, 2012.).

Slika 8: Vađenje krvi u kornjače, 4 mjesta uzimanja krvi: a) okcipitalni sinus b) subvertebralni venozni sinus c) *v. jugularis* i d) *v. coccygea dorsalis* (JENKINS-PEREZ, 2012.).

Slika 9: Krvne stanice u kornjače, heterofil (velika strelica), eozinofil (mala strelica), azurofilni monocit (glava strelice), eritrocit (plava strelica) i trombocit (T) (SYKES i KLAPHAKE, 2008.).

Slika 10: Uzimanje krvi iz *v. ulnaris* (POLLOCK, 2007).

Slika 11: Medijalna metatarzalna vena (POLLOCK, 2007).

Slika 12: Vađenje krvi iz *v. jugularis* (BRISCOE i SYRING, 2004.).

Slika 13: Uzimanje krvi iz okcipitalnog sinusa (CAMPBELL i ELLIS, 2007.).

Slika 14: Eritrociti u ptice (MITCHELL i JOHNS, 2008.).

Slika 15: Krvne stanice u ptice: a) heterofil, b) limfocit, c) monocit, d) bazofil, e) eozinofil, f) trombocit (BONNE i sur., 2009.).

Popis shema

Shema 1: Cirkulacija kroz srce u gmazova, osim krokodila (prilagođeno iz BOGAN, 2017.).

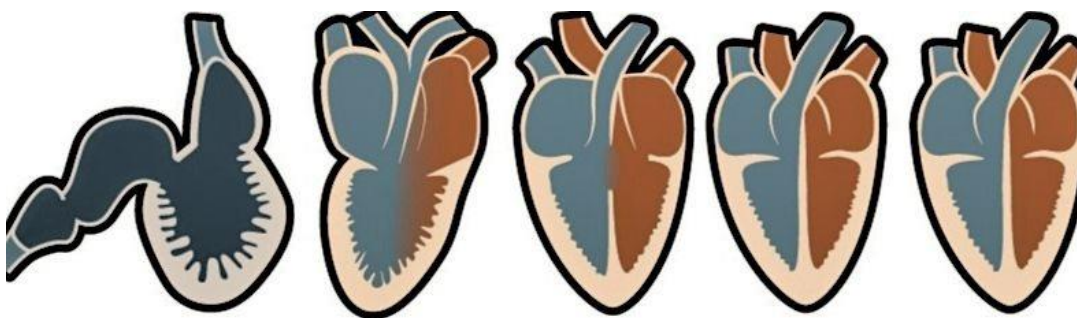
SADRŽAJ

1. UVOD.....	1
2. PREGLED REZULTATA DOSADAŠNJIH ISTRAŽIVANJA.....	2
2.1. EMBRIONALNI RAZVOJ KRVOŽILNOG SUSTAVA.....	2
2.1.1. Embrionalni razvoj srca.....	2
2.1.2. Embrionalni razvoj arterija.....	4
2.1.3. Embrionalni razvoj vena.....	6
2.2. OSOBITOSTI GRAĐE KRVOŽILNOGSUSTAVA.....	8
2.2.1. Osobitosti građe krvožilnog sustav u gmazova.....	8
2.2.2. Osobitosti građe krvožilnog sustav u ptica.....	12
2.2.3. Osobitosti građe krvožilnog sustav u domaćih sisavaca.....	14
2.3. VAĐENJE KRVI I KRVNE STANICE.....	15
2.3.1. Vađenje krvi i krvne stanice u gmazova.....	15
2.3.2. Vađenje krvi i krvne stanice u ptica.....	18
2.3.3. Vađenje krvi i krvne stanice u domaćih sisavaca.....	21
3. RASPRAVA.....	23
4. ZAKLJUČAK.....	25
5. LITERATURA.....	26
6. SAŽETAK.....	31
7. SUMMARY.....	32
8. ŽIVOTOPIS.....	33

1. UVOD

Tijekom evolucije kralježnjaka krvožilni sustav doživio je značajne anatomske i funkcionalne promjene. Srce se početno javilo kao jednostavna žila koja se peristaltički gibala i omogućila perfuziju u nižih kralježnjaka. Kasnije se razvilo srce s jednom pretklijetkom i jednom klijetkom u riba u kojih se razvio i protok krvi kroz pluća, kao i kod vodozemaca i gmazova gdje su prisutne dvije pretklijetke i jedna klijetka (slika 1). U ptica i sisavaca se, kao endotermnih organizama, razvilo srce s odvojene dvije pretklijetke i dvije klijetke (slika 1). Također su razvili odvojeni plućni i sistemski krvotok. Primarna uloga krvožilnog sustava je donošenje oksigenirane krvi i hranjivih tvari u tkiva te otklanjanje deoksigenirane krvi i otpadnih tvari.

Cilj rada bit će prikaz razvoja krvožilnog sustava koji je važan radi boljeg razumijevanja nastanka anomalija u životinja, radi razumijevanja kardiovaskularne anatomije te radi samog razumijevanja njegovog nastanka u evoluciji. Navest će se komparativne razlike u morfologiji srca i krvnih žila u gmazova, ptica i domaćih sisavaca radi pravilnog kliničkog rada s određenim vrstama životinja te će se prikazati položaj glavnih krvnih žila koji je bitan u radu sa životinjama da bi se odabralo najbolje mjesto venepunkcije s obzirom na vrstu životinje. Također je nužan opis krvnih stanica u pojedinim vrsta životinja pošto postoje znatne razlike.



Slika 1: Srce (redom s lijeve na desnu stranu) ribe, vodozemca, gmaza, ptice i sisavca, Izvor:

<https://www.aboutanimals.com/reptile/>

2. PREGLED REZULTATA DOSADAŠNJIH ISTRAŽIVANJA

2.1. EMBRIONALNI RAZVOJ KRVOŽILNOG SUSTAVA

Krvožilni sustav jedan je od prvih funkcionalnih sustava koji se razvije u embrionalnom razdoblju životinje. U ranijim stadijima razvoja, sve nutritivne, respiratorne i ekskretorne potrebe embrio zadovoljava jednostavnom difuzijom preko placente. Kako bi se i dalje obavljale osnovne funkcije, rastom embrija potreban je sustav koji će omogućiti donošenje kisika i hranjivih tvari te odnošenje onih otpadnih. Nastanak krvnih žila i krvnih elemenata počinje iz visceralnog mezoderma, iz stjenke žumanjčane vreće (MCGAEDY i sur., 2017.).

2.1.1. Embrionalni razvoj srca

Kada se srce prvi put formira već ima kontrakcije bez obzira na nedostatak zalistaka i provodnog sustava (GOSS, 1938. navedeno u CHRISTOFFELS i MOORMAN, 2009.). Prvotno se formira kao jednostavna cijev podijeljena u više šupljina koje se transformiraju elongacijom, savijanjem i diferencijacijom u višekomorno srce. Takovo srce ovisno o vrsti životinje ima u ptica i sisavaca 4, u krokodila 4, a u ostalih gmazova 3 komore. Bez obzira na te razlike između vrsta, sve životinje imaju istu osnovu razvoja srca. Najčešće se istraživanja embriologije srca rade na embrijima pilića i vodozemaca, ali i miševa (MOHUN i SPARROW, 1997.). Samo srce se prvotno razvija iz dva bilateralna kardiogena područja koja se formiraju tijekom rane gastrulacije i to iz splahnličnog mezoderma kad iz njega izlaze stanice koje formiraju dvije endotelne cjevčice (BRAND, 2003.). Kad se embrio lateralno savija te dvije endotelne cjevčice spoje se u zajedničku srčanu cijev koja se sastoji od unutrašnjeg endotelnog sloja i vanjskog (mezodermalnog) sloja budućeg miokarda (SADLER, 2006.). Prvo se spajaju po središnjem dijelu, a kasnije kranijalno i kaudalno iako najkranijalni i najkaudalni dijelovi ostaju razdvojeni (HYTTEL i sur., 2010.). Na kaudalnom dijelu srčana cijev prima vensku krv, dok na kranijalnom dijelu izbacuje krv u dorzalne aorte (SADLER, 2006.). Kranijalni dijelovi dorzalne aorte koji prolaze ventralno, tvore dorzoventralne lukove,

to su prve arterije aortalnog luka koje se spoje sa srčanom cijevi (HYTTEL i sur., 2010.). Tijekom razvoja srčana cijev počinje rasti te se savijati pri čemu se kranijalni dio savija prema naprijed, dolje i desno, a kaudalni drozokranijalno i ulijevo zbog čega se stvara srčana petlja za vrijeme čijeg oblikovanja nastaju proširenja (SADLER, 2006.). Prošireni dijelovi srčane cijevi su *truncus arteriosus*, *bulbus cordis*, *sinus venosus* te primitivni atrij i primitivni ventrikul. Kaudalni dio *sinus venosus* ostaje razdvojen. Primitivni atrij i *sinus venosus* su prvotno izvan perikardijalne šupljine u septumu transversumu te se rastom srca kasnije povuku u šupljinu (HYTTEL i sur., 2010.). Što se tiče razvoja srčanih komora, razvoj srčanih pregrada se odvija kad i razvoj srčane cijevi u oblikovano srce. U području atrioventrikularnog kanala, iz mezenhima između endokarda i miokarda, šire se endokardijalni jastučići koji se spoje te čine *septum intermedium* koji dijeli zajednički atrioventrikularni kanal u lijevi i desni atrioventrikularni otvor. Što se tiče razdvajanja atrija, istovremeno s rastom endokardijalnih jastučića raste iz dorzalne stijenke *septum primum* koji dijeli zajednički atrijski prostor u lijevi i desni atrij. Kako *septum primum* raste prema endokardijalnim jastučićima stvara se otvor, *foramen primum*, kasnije se on smanji kada *septum primum* dosegne endokardijalne jastučice. Prije toga na *septum primum* dolazi do stvaranja novog otvora, *foramen secundum*. Nakon toga, druga membrana, *septum secundum*, izrasta iz dorzalne stijenke desnog atrija prema desnoj strani *septum primum* i produžuje se do *septum intermedium*. Ostaje prisutan otvor između *septum secundum* i *foramen secundum* koji se naziva ovalni otvor (*foramen ovale*). Gornji dio *septum primum* spoji se sa *septum secundum* dok je ostatak strukture čini zalistak ovalnog otvora. Dio krvi ide kroz ovalni otvor u lijevi atrij, a manji dio kroz atrioventrikularni otvor. Donji dio *septum secundum* se naziva *crista dividens*. Krv iz *sinus venosus* ide u desni atrij kroz sinoatrijalni otvor. Plućne vene izrastaju iz lijevog atrija te se dijele na lijevu i desnu od kojih se svaka dalje podijeli pa ih je sveukupno četiri (MCGAEDY i sur., 2017.).

Bulbus cordis ima jedan dilatirani dio vezan uz primitivni ventrikul i jedan nedilatirani, koji se naziva *conus cordis* koji se nastavlja od *truncus arteriosus*. Izvana se podjela između *bulbus cordis* i primitivnog ventrikula vidi kao žlijeb, a iznutra kao interventrikularni septum (*septum interventriculare*). Vremenom im stijenke postaju sve deblje, te *bulbus cordis* postaje desna klijetka, a primitivni ventrikul postaje lijeva klijetka. Stvara se *septum interventriculare* koji ne odjeljuje potpuno dvije klijetke, nego komuniciraju preko interventrikularnog foramena (*foramen interventriculare*). Membranozni interventrikularni septum koji zatvara interventrikularni foramen nastaje proliferacijom tkiva koje nastaje od rubova aorto-

pulmonalnog septuma, *septum intermedium* i mišićnog interventrikularnog septuma (MCGEADY i sur., 2017.). Kornjače, gušteri i zmije pokazuju prisutnost primitivnijeg srca, pri čemu imaju djelomično pregrađivanje ventrikula putem vodoravnog i okomitog septuma u tri šupljine, *cavum pulmonale*, *cavum venosum* i *cavum arteriosum* (POELMANN, 2014.).

Aortalni i pulmonalni zalisci nastaju iz tri zadebljanja subendotelijalnog mezenhima. Remodeliranjem se stvaraju tri jedra (*cusps*) građena od vezivnog tkiva prekrivenog s endotelom. Lijevi atrioventrikularni zalistak čine dva jedra u sisavaca, a desni tri. Pošto su građeni od mezenhima, spojeni su na miokard ventrikula. Mišićne strukture kasnije budu zamijenjene vezivnim tkivom, *chordae tendinae* koji se vežu za jedra i povezuju ih s papilarnim mišićjem (*mm. papillares*) (SCHLEICH i sur., 2013.).

Dva subendokardijalna zadebljanja koja se spoje i formiraju aorto-pulmonarni septum, dijele *conus cordis* i *truncus arteriosus* u aortu i *truncus pulmonalis*. Spiralni oblik septuma omogućuje da aorta bude nastavak četvrtog, a pulmonalna arterija šestog aortalnog luka (MCGAEDY i sur., 2017.). Što se tiče provodnog sustava za reguliranje kontrakcija, ono se razvija u embriju. Miokardijalne stanice se nalaze u kaudalnom dijelu lijeve srčane cijevi (HYTTEL i sur., 2010.). One predstavljaju progenitorne stanice koje se diferenciraju ili u miokardiocite ili u provodne stanice. (CHRISTOFFELS i MOORMAN, 2009.).

2.1.2. Embrionalni razvoj arterija

Truncus arteriosus se spiralno dijeli i stvara aortu i *truncus pulmonalis*. U embriju se razvijaju parne ventralne i dorzalne aorte koje su spojene aortalnim lukovima od kojih je svaki smješten unutar ždrijelnih lukova (KARDONG, 2009.). Formiranjem ždrijelnih lukova, svakome se pridružuje jedan živac i jedna arterija od kojih se formiraju aortalni lukovi (HYTTEL i sur., 2010.). Kaudalno od lukova aorte, parne dorzalne aorte tvore descendentnu aortu, a parne ventralne aorte primaju krv iz *truncus arteriosus* i spajaju se u *truncus brachiocephalicus* u odraslih (KARDONG, 2009.).

U sisavaca degeneriraju prvi i drugi aortalni luk, dok peti nestaje, a treći, četvrti i šesti aortalni luk postaju krvne žile (HYTTEL i sur., 2010.). Dorzalna aorta degenerira između trećeg i četvrtog luka. Treći luk opskrbljuje glavu, a četvrti kaudalnija područja. Svaki treći aortalni luk postaje unutarnja karotidna arterija (*a. carotis interna*), a proksimalno tvori zajedničku karotidnu arteriju (*a. carotis communis*). Vanjska karotidna arterija (*a. carotis externa*) izlazi

iz trećeg aortnog luka. Lijevi četvrti aortalni luk postaje luk aorte. Desni četvrti aortalni luk postaje proksimalni dio *a. subclavia dextra*, dok distalni dio koji povezuje četvrti luk i dorzalnu aortu degenerira. Proksimalni dio oba šesta aortalna luka postaje plućna arterija (*a. pulmonalis*), dok distalni dio degenerira na desnoj strani, no perzistira kao *ductus arteriosus* na lijevoj strani (KARDONG, 2009.). *Ductus arteriosus* omogućuje premošćivanje, tj. šant (eng. *shunt*) krvi iz *truncus pulmonalis* u aortu tako da krv zaobilazi pluća. Tijekom razvoja, pluća nisu u funkciji i pružaju veliki otpor protoku krvi, a *ductus arteriosus* omogućuje prolaz krvi putem manjeg otpora. Rođenjem, dolazi do konstrikcije *ductus arteriosus* pri čemu se on zatvara, a krv ide u funkcionalna pluća. Sisavci jedini imaju jedan *ductus arteriosus* koji povezuje *truncus pulmonalis* s aortalnim lukom. Ptice imaju lijevi i desni koji se granaju iz lijeve i desne pulmonarne arterije (*a. pulmonalis*) i povezuju se s desnom aortom (DZIALOWSKI, 2018.). Također, *ductus arteriosus* u ptica su dulji nego u sisavaca. Što se tiče krokodila, uloga *ductus arteriosus* u embrionalnom životu je manje važna zbog prisutnosti lijeve i desne aorte od čega lijeva izlazi iz desne klijetke, a desna iz lijeve te pružaju embriju i odrasloj životinji desno-lijevi šant. Ventrikuli kornjača i ljuskaša (zmija i guštera) su djelomično odvojeni pri čemu se krv i iz lijevog i desnog atrija prazni u jedan ventrikul. Desna i lijeva aorta izlaze iz jednog ventrikula pa dolazi do potencijalnog desno-lijevog intrakardijalnog šanta (DZIALOWSKI i sur., 2011.).

Svaka dorzalna aorta daje intersegmentalne arterije, a sedma cervikalna intersegmentalna arterija postaje distalni dio *a. subclavia*. Intersegmentalne arterije kranijalno od sedme cervikalne arterije, tvore vertebralnu arteriju, a one kaudalno postaju interkostalne i lumbalne arterije. Desna i lijeva žumanjčana arterija (*a. vitellina dextra et sinistra*) dolazi iz desne i lijeve dorzalne aorte i opskrbljuju žumanjčanu vreću. *A. vitellina dextra* postaje kranijalna mezenterijalna arterija, dok lijeva degenerira. Svaka dorzalna aorta završava u pupčanoj arteriji (*a. umbilicalis*) koja opskrbljuje alantoid. Iz nje nastaju *a. iliaca interna* i *a. iliaca externa* (KARDONG, 2009.).

Kod gmazova, u odrasloj dobi simetrični aortalni lukovi postaju asimetrični. Aortalni lukovi III, IV i VI perzistiraju u gmazova, a najviše je promjena u IV. luku. Kod gmazova dolazi do razdjelje ventralne aorte, koja tada formira baze 3 zasebne arterije koje napuštaju srce, a to su lijevi aortalni luk, desni aortalni luk i *truncus pulmonalis*. *Truncus pulmonalis* sadrži i grane VI. luka i oni čine pulmonalni luk prema plućima. Lijevi sistemski luk čine baza lijevog i sam lijevi aortalni luk i dio lijeve dorzalne aorte. Desni sistemski luk čine baza i desni aortalni luk i dio desne dorzalne aorte. Dva sistemski luka se spajaju kaudalno od srca i čine zajedničku

dorzalnu aortu. Karotide potječu od desnog aortalnog luka. *Aa. subclaviae* idu od dorzalne aorte, a u nekih od sistemskih lukova. Jedan je plućni i dva su sistemska optoka (KARDONG, 2009.).

U ptica desni sistemski luk postaje dominantni. On čini bazu aorte, desni aortalni luk (IV.) i dio desne dorzalne aorte. Lijevi sistemski luk se ne razvija potpuno. Karotide izlaze iz trećeg luka kao i u gmazova i dio ventralne i dorzalne aorte i granaju se od desnog sistemskog luka. Parne *aa. subclaviae* za krila izlaze iz unutarnje karotide, a ne od dorzalne aorte. Zajedničke karotide se granaju odvojeno iz desnog sistemskog luka ili tvore jednu krvnu žilu. U kornjača je *a. brachiocephalica* kratka, a u ptica je velika. Grana se iz desnog sistemskog luka. Plućni luk formira bazu parnog šestog luka kao i u ostalih gmazova. Od, *a. brachiocephalica* sistemski luk se zavija kaudalno i opskrbljuje ostatak tijela (KARDONG, 2009.).

2.1.3. Embrionalni razvoj vena

U *sinus venosus* na kaudalnom kraju srčane cijevi ulijevaju se žumanjčane vene (*vv. vitellinae*), pupčane vene (*vv. umbilicalis*) i kardinalne (*vv. cardinales*) koje sakupljaju krv iz embrija (HYTTEL i sur., 2010.). Desni *sinus venosus* postaje dio desnog atrija, a lijevi se reducira i postaje *sinus coronarius*. Svaka kranijalna kardinalna vena postaje u odraslih unutarnja jugularna vena (*v. jugularis interna*). Mnogo veća vanjska jugularna vena (*v. jugularis externa*) i *v. subclavia* izdižu se iz kranijalne kardinalne vene. Anastomoza nastaje između lijeve prema desnoj kranijalnoj kardinalnoj veni, koja vraća vensku krv na desnu stranu i postaje lijeva brahiocefalična vena (*v. brachiocephalica*). Kaudalni segment desne kranijalne kardinalne vene zajedno sa zajedničkom kardinalnom venom postaje *vena cava cranialis*. Svaka *vena cava caudalis* daje suprakardinalnu i subkardinalnu venu s anastomozama. Iščezavanjem i anastomozama kaudalnih kardinalnih vena, suprakardinalnih vena i *v. vitellina dextra* nastaje *v. cava caudalis*. *Vena azygos* se razvija iz suprakardinalne vene isto kao i kaudalna i zajednička kardinalna vena desne strane (psi, mačke, konj) ili lijeve strane (svinja) ili obje strane (preživači). Ona se ulijeva u *v. cava cranialis* na desnoj strani i u *sinus coronarius* s lijeve strane. Plućne vene izrastaju iz lijevog atrija, dijele se na lijeve i desne grane, koje se dalje dijele u grane za pojedine režnjeve pluća. Proksimalno, *vv. vitellinae* stvaraju sinusoide jetre kako jetra okružuje te vene svojim rastom. One daju portalnu venu (*v. portae*) koja se formira putem anastomoza koje se razvijaju između *v. vitellina dextra* i *v. vitellina sinistra* povećanjem ili atrofijom određenih anastomoza (KARDONG,

2009.). Pupčane vene, isto preraštene jetrom koja raste, pridonose razvoju jetrenih sinusoida. U embriju, desna pupčana vena atrofira, a lijeva vodi placentalnu krv u jetru. U jetri, šant, *ductus venosus* se razvija između lijeve pupčane vene i desne jetrene vene koja se drenira u *v. cava caudalis*. Nakon rođenja, lijeva pupčana vena obliterira i pretvori se u *ligamentum teres hepatis*. U embriju i fetusu lijeva pupčana vena bila je u *ligamentumu falciforme* koji se širio od pupka do jetre, nakon rođenja od njega ostaje mali spoj između jetre i ošita, ventralno od *v. cava caudalis* (HYTTEL i sur., 2010.). *Ductus venosus* se razvija u embriju kao šant koji skreće krv od sinusoida i prema sistemskim venama zato što embrio ne jede i placenta sama detoksicira krv. U ptica *ductus venosus* je prisutan samo prvih 7 dana u embrionalnom razvoju, a u gmazova u prvoj trećini razvoja nakon čega nestaje (DZIALOWSKI i sur., 2011.).

Kod gmazova *v. jugularis interna*, koja je nastala iz kranijalne kardinalne vene, zatim *v. jugularis externa* i *v. subclavia* iz prsnog uda su dijelovi parnih zajedničkih kardinalnih vena. Povećane i modificirane kardinalne vene se nazivaju prekave, odnosno *vena cava cranialis*. Kaudalna kardinalna vena se reducira na malu *v. azygos* koja sakuplja krv iz unutarnje stijenke prsnog koša. Parne lateralne abdominalne vene su prisutne kao neparna *v. cava caudalis*. Jeterni portalni krvotok veže kapilare iz gastrointestinalnog trakta sa sinusoidama jetre koje vraćaju krv kroz kratke jetrene vene koje se spajaju s *v. cava caudalis*. *V. cava cranialis* i *v. cava caudalis* ulaze u reduciranu *sinus venosus* srca (KARDONG, 2009.).

U ptica kratka *v. jugularis externa* veže se s *v. jugularis interna* (nekadašnja kranijalnim kardinalna vena) i vraća krv prema zajedničkim kardinalnim venama koje su modificirane u parnu *v. cava cranialis*. Jetreni i bubrežni portalni sustav su također prisutni u gmazova (KARDONG, 2009.).

2.2. OSOBITOSTI GRAĐE KRVOŽILNOG SUSTAVA

2.2.1. Osobitosti građe krvožilnog sustava u gmazova

Krvožilni sustav gmazova ima dosta sličnosti s pticama i sisavcima kao što je srce s više komora, arterijski sustav koji nosi oksigeniranu krv kroz tijelo, venozni sustav koji vraća deoksigeniranu krv srcu te limfatični sustav, no bez limfnih čvorova. Srce se u gmazova razlikuje između ljuskaša (guštera i zmija) i kornjača koji imaju tri komore te krokodila koji imaju 4 komore (MITCHELL, 2009.). Najveća razlika između građe srca krokodila i ostalih gmazova je pojava potpunog ventrikularnog septuma u krokodila (KIK i MITCHELL, 2005.). Što se tiče samog oblika srca, zmije imaju izduženo, dok kornjače, gušteri i krokodili ovalno ili trokutasto srce (FARELL i sur., 1998.). Masa srca iznosi 0,2 do 0,3 % mase gmazova (WYNEKEN, 2009.). Lokacija srca se razlikuje među pojedinim vrstama gmazova pa je tako u zmija srce pozicionirano u prvoj trećini tijela te se prepoznaje na način da se zmija stavi u dorzalni položaj te se prate vidljivi otkucaji srca odizanjem ventralnog dijela zmije (slika 2). Kod kornjača srce se nalazi u kranijalnom dijelu jedinstvene tjelesne šupljine (slika 3).

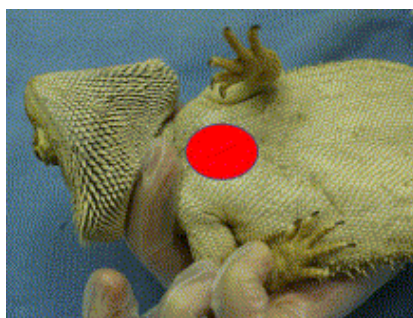


Slika 2: Položaj srca zmije (MITCHELL, 2009.).



Slika 3: Položaj srca u kornjače (MITCHELL, 2009.).

U guštera postoje razlike u lokaciji srca, kod agamida i iguanida srce je u visini prsnog pojasa (slika 4), a u monitor guštera je kaudalnije od tog položaja, slično je i u krokodila (MITCHELL, 2009.).



Slika 4: Položaj srca guštera (MITCHELL, 2009.).

Srce je obavijeno perikardom, a između parijetalne i visceralne serozne ovojnice perikarda nalazi se perikardijalna šupljina u kojoj se nalazi manja količina tekućine (*liquor pericardii*). U kornjača *liquor pericardii* je bogat kalcijevim i magnezijevim ionima (JACKSON i HEISLER, 1984.). U nekih gmazova prisutan je *gubernaculum cordis*, tvorevina poput ligamenta koja je vezana na kaudalni dio perikarda te vrh) klijetke (*apex cordis*). Ova struktura nije prisutna u zmija i varanida (WYNEKEN, 2009.).

Zbog prisutnosti tri komore, protok krvi u gmazova se razlikuje od onog u sisavaca. Krv iz *v. cava cranialis* i *v. cava caudalis* i hepatičnih vena ulijeva se u *sinus venosus* koji predstavlja mišićnu strukturu na dorzalnog dijelu desnog atrija koji se tijekom atrijske dijastole puni krvlju iz tog sinusa. Sama klijetka se dijeli u 3 podkomore, *cavum pulmonale*, *cavum venosum* i *cavum arteriosum*. Najventralniji *cavum pulmonale* se proteže kranijalno prema plućnoj

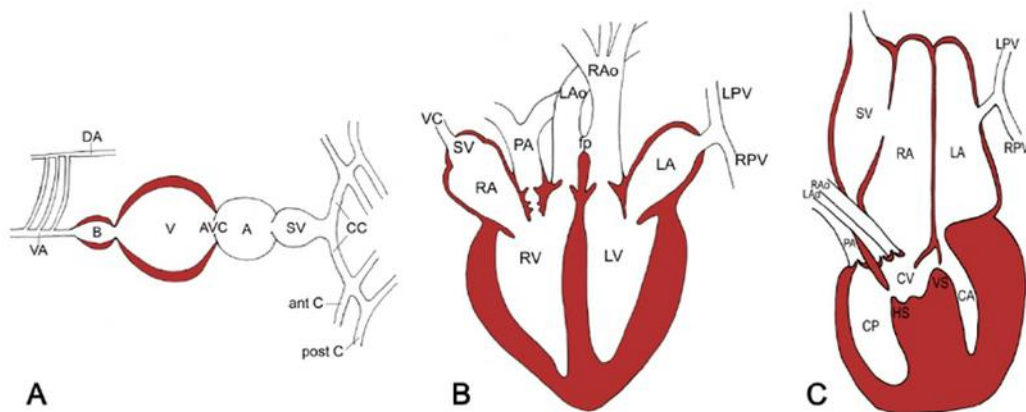
arteriji. Dorzalno je smješten *cavum arteriosum* i *cavum venosum* koji primaju krv iz lijeve i desne pretkljetke te su povezani interventrikularnim kanalom (KIK i MITCHELL, 2005.).

U samoj kljetki kornjača, zmija i guštera kaudalno od interatrijalnog septuma postoji mišićna pregrada, *septum* koji se proteže do vrha srca, ali nije spojen na ventralnu stijenu kljetke. Na taj način djelomično dijeli *cavum arteriosum* i *cavum venosum*, a funkcionalno odvaja plućnu i sistemsku cirkulaciju. Varanidi i pitoni imaju dodatno razvijen mišićni greben koji se proteže od aorte do vrha srca (FARELL i sur., 1998., navedeno u WYNEKEN, 2009.). Obje pretkljetke se kontrahiraju istovremeno, s time da desna pretkljetka šalje krv u *cavum venosum*, a lijeva u *cavum arteriosum* (FARELL i sur., 1998.; WEBB, 1979.; KARDONG, 2006., navedeno u WYNEKEN, 2009.). *Cavum pulmonale* prima krv iz *cavum venosum* (shema 1). Krv iz *cavum pulmonale* primarno odlazi u plućnu arteriju do pluća, a krv iz *cavum venosum* prema aorti s time da krv iz *cavum pulmonale* također može ući u aortu. Prilikom sistole kljetke, *cavum venosum* i *cavum pulmonale* postanu razdvojeni pomoću mišićnog grebena, dok su prilikom dijastole u kontinuitetu. Što se tiče *cavum arteriosum*, krv prolazi kroz interventrikularni kanal u *cavum venosum* (WYNEKEN, 2009.).

<p><i>V. cava caudalis</i>, <i>v. cava cranialis sinistra</i> i <i>v. cava cranialis dextra</i> → <i>Sinus venosus</i> → Desna kljetka → <i>Cavum venosum</i> → <i>Cavum pulmonale</i> → Plućna arterija → Pluća → Lijeva kljetka → <i>Cavum arteriosum</i> → <i>Cavum venosum</i> → Desna aorta/Lijeva aorta → Tijelo</p>
--

Shema 1: Cirkulacija kroz srce u gmazova, osim krokodila (prilagođeno iz BOGAN, 2017.).

Krokodil ima srce koje se sastoji od dvije pretkljetke i dvije kljetke (slika 5) koje su odvojene interventrikularnim septumom te kao takvo njihovo srce najviše podsjeća na srce ptica i sisavaca osim što postoji lijevi i desni aortalni luk (FARELL i sur., 1998., navedeno u WYNEKEN, 2009.). Krv iz desne kljetke odlazi u lijevu aortu, a krv iz lijeve kljetke odlazi u desnu aortu. Desna i lijeva aorta spojene su blizu srca pomoću Panizzijevog foramena i blago distalno od srca pomoću dorzalne arterije (WYNEKEN, 2009.).



Slika 5: Srce: A- ribe, B- krokodila, C- ostalih gmazova (BERTENS i sur., 2011.).

Kod gmazova postoje zalisci i ventrikularni mišićni greben. Sinoatrijski zalistak odvaja *sinus venosus* od desne pretklijetke, a lijeva pretklijetka prima krv putem plućne vene bez zalistaka. U kornjača, zmija i guštera atrioventrikularni zalisci mogu biti razne veličine. Baza aorte ima bikuspidalne zaliske, a plućna arterija semilunarne (FARELL i sur.,1998.). Od velikih žila iz srca izlaze lijeva i desna aorta i plućno deblo. Plućno deblo daje desnu i lijevu plućnu arteriju. Lijeva aorta ide dorzalno i prema lijevo gdje putuje kroz tijelo i daje više manjih arterija prije nego što se poveže s desnom aortom tvoreći dorzalnu aortu. Nastavlja se u celijačnu, lijevu gastričnu i kranijalnu mezenterijalnu arteriju prije spajanja s desnom aortom kaudalno od srca. Desna aorta ide dorzalno i blago prema desno i putuje kaudalno te daje grane arterija za dovod krvi prema glavi, želucu, gušterači, slezeni i duodenumu prije nego što se spoji s lijevom aortom. Krv koja napušta klijetku odvaja se u sistemsku i plućnu cirkulaciju ili se može usmjeriti samo u sistemsku prolazom kroz niz mišićnih grebena u klijetki. Tu je razlika u odnosu na sisavce jer plućna i sistemsku cirkulacija nisu morfološki odvojene (WYNEKEN, 2009.).

Kod gmazova se javlja i krvni šant. Na vrhuncu respiratorne aktivnosti plućna otpornost je niska pa deoksigenirana krv teče u plućnu dok oksigenirana u sistemsku cirkulaciju. U gmazova je česta situacija gdje ostaju bez kisika, npr. kornjače kada zarone ili zmije kada progutaju veliki plijen, tada mišićni greben i atrio-ventrikularni zalisci mogu preusmjeriti krv dalje od plućne cirkulacije, gdje nije potrebna, nego u lukove aorte i sistemsku cirkulaciju. Ovaj desno lijevi intrakardijačni šant smanjuje protok krvi prema plućima što znači da će manje kisika biti izgubljeno iz cirkulacije. To je kontrolirano pomoću razlike tlakova između plućne i sistemske cirkulacije. Pluća obično ne pružaju veliku rezistenciju protoku i zalisci se

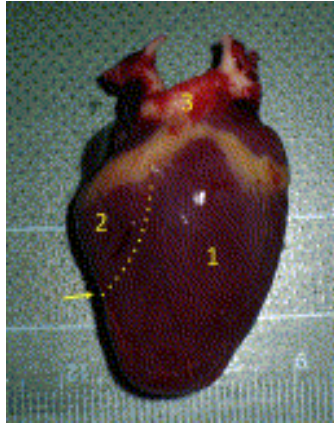
otvaraju da krv prođe do pluća, no tijekom apneje ili ronjenja, javlja se vazokonstrikcija u pulmonalnim arterijama koja povećava plućnu otpornost tako da se krv skroz premošćuje dalje od pluća, u sistemsku cirkulaciju (KARDONG, 2009.). U normalnim uvjetima u guštera, kornjača i zmija javlja se lijevo-desni šant kada krv ide u pluća i u tijelo. Što se tiče krokodila, oni nemaju interventrikularni šant, ali imaju Panizzijev foramen između dvije aorte. Za vrijeme apneje ili ronjenja, protok u pluća je prekinut zbog vazokonstrikcije plućne arterije, radi čega dolazi do miješanja oksigenirane i deoksigenirane krvi u lijevoj aorti putem Panizzijevog foramena (WYNEKEN, 2009.). Šant omogućuje životinjama koje rone da dulje ostanu pod vodom dok ne padne razina kisika (MITCHELL, 2009.).

Što se tiče provodnog sistema, srce gmazova nema Purkinjeova vlakna. Kontrakcija je inicirana putem srčanih mišićnih vlakana u *sinus venosus* pri čemu slijedi koordinacija kontrakcija od strane rasporeda miofibrila koji okružuju otvore svake komore (FARELL i sur., 1998.).

Posebnost krvožilnog sustava u zmija je vertebralni venozni pleksus koji se sastoji od mreže spinalnih vena kroz i oko kralježnice. U zmija penjačica, postavljanje glave vertikalno može izazvati kolaps jugularnih vena (KIK i MITCHELL, 2005.; ZIPPEL i sur. 2001.). Druga posebnost u gmazova je bubrežni (renalni) portalni krvotok koji je važan prilikom dehidracije. Tada životinje mogu preusmjeriti krv putem bubrežnog portalnog sistema radi perfuzije bubrega. Smatra se da je sistem povezan sa zaliscima u abdominalnoj veni koji imaju sposobnost preusmjeriti krv kroz ilijačne žile u bubreg (MITCHELL, 2009.).

2.2.2. Osobitosti građe krvožilnog sustava u ptica

Krvožilni sustav ptica odgovara visokim metaboličkim potrebama pa tako ptice imaju veće srce, brže otkucaje, veći output i krvni tlak (WIT i SCHOEMAKER, 2005.). Srce je smješteno u kranioventralnom dijelu jedinstvene tjelesne šupljine, blago prema desno i blizu prsne kosti. Pošto ptice nemaju ošit, vrh srca okružen je reznjevima jetre. Samo srce obavijeno je perikardijalnom šupljinom s malo *liquor pericardii* (PEES i KRAUTWALD-JUNGHANNS, 2009.). Ima dvije potpuno odijeljene pretklijetke i dvije klijetke (slika 6). Lijeve klijetke ima oblik stošca i produžuje se do vrha srca, a njen desni rub tvori interventrikularni septum.



Slika 6: Vanjska anatomija srca papige, 1- lijeva klijetka, 2-desna klijetka, 3- aorta i *truncus brachiocephalicus* (PEES i KRAUTWALD-JUNGHANSS, 2009.).

Debljina lijeve stijenke je veća od desne. Krv prolazi u lijevu klijetku iz lijeve pretklijetke, a na lijevom atrioventrikularnom otvoru (*ostium atrioventriculare sinistrum*) nalazi se membranozni atrioventrikularni zalistak. Zalistak je trikuspidalni, a ne bikuspidalni kao u sisavaca. Jedra zalistaka povezana su s *chordae tendine* sa stijenkom lijeve klijetke. Krv prolazi u desnu klijetku iz desne pretklijetke kroz desni atrioventrikularni otvor (*ostium atrioventriculare dextrum*) na kojem se nalazi zalistak koji je u ptica specifično građen te predstavlja nastavak miokarda vezan za desnu klijetku. Smatra se da se zalisci automatski zatvaraju prije ventrikularne sistole što bi bilo različito u odnosu na sisavce gdje to određuje pritisak u klijetki. Plućna arterija i aorta imaju semilunarne zaliske građene od tri jedra. Provodni sustav sastoji se od sinoatrijskog čvora, atrioventrikularnog čvora i Purkinjeovih vlakana (PEES i KRAUTWALD-JUNGHANSS, 2009.). Impuls ide preko pretklijetki do klijetki putem Purkinjeovog sistema koji se sastoji od atrioventrikularnog Purkinjeovog prstena, Hisovog snopa i 3 grane (STRUNK i WILSON, 2003.).

Što se tiče arterijskog sustava, aortalni luk skreće na desno i produžuje se u dva velika brahiocefalična debla koja opskrbljuju krila i letno mišićje, aortidne arterije opskrbljuju glavu. Zdjelični ud opskrbljen je putem vanjske ilijačne arterije (*a. iliaca externa*). *Vena cava cranialis* prima krv iz vrata i glave putem jugularnih vena i iz krila putem subklavijalnih vena (vv. subclaviae). U području mandibule nalazi se anastomoza jugularnih vena u slučaju da dođe do kompresije žila prilikom pomicanja vrata. Ta anastomoza prelazi kaudalno prema desnoj jugularnoj veni pa to objašnjava zašto je desna jugularna vena veća od lijeve u

ptica. Venozna krv prvenstveno iz zdjeličnog uda, kaudalnog dijela tijela i crijeva ulazi u bubrežni portalni krvotok, a iz gastrointestinalnog trakta, gušterače i slezene u jetreni portalni krvotok tj. u *v. portae*. Bubrežni portalni krvotok predstavlja krvotok u kojem venska krv iz zdjeličnih udova ide kroz bubrežni prije nego dođe u *v. cava caudalis*. Ovaj protok je kontroliran putem portalnih zalistaka na spoju ilijačne i bubrežne vene. Kad poraste tlak radi adrenalina, zalisci se zatvore i zaobilaze bubrege i idu putem repne (kokcigealne) i mezenterijalne vene u jetru ili direktno u *v. cava caudalis* prema srcu (DZIALOWSKI i sur., 2015.).

2.2.3. Osobitosti građe krvožilnog sustava u domaćih sisavaca

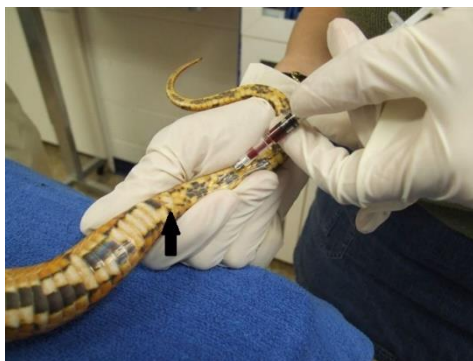Srce se nalazi u središnjem dijelu mediastinuma (prostor između dvije pleuralne šupljine) koji se naziva *mediastinum cardinale*. Obavijeno je perikardom koji ima fibrozni i serozni dio. Serozni dio ima dva lista parijetalni i visceralni koji direktno naliježe na srce. Prostor između dva serozna lista ispunjen je s malom količinom serozne tekućine (*liquor pericardii*). Vanjski dio stijenke srca čini epikard, srednji najdeblji sloj je miokard, dok endokard leži na unutarnjoj površini miokarda. Unutarnja površina miokarda nije glatka jer sadrži papilarne mišiće prekrivene endokardom. U domaćih sisavaca nalazimo srce koje ima 4 komore, dvije pretklijetke (*atria cordis*) i dvije klijetke (*ventriculi cordis*). Lijeva i desna pretklijetka odvojena je interatrijskom srčanom pregradom (*septumom interatriale*). Miokard je tanji nego u klijetki jer je potreban manji potisak da krv dođe u klijetke. Lijeva i desna klijetka odijeljena je srčanom pregradom, *septum interventriculare*. Krv iz desne klijetke ide u u plućno deblo (*truncus pulmonalis*), a iz lijeve u aortu. Stijenka lijeve klijetke je deblja zbog toga što treba više snage za potisak krvi u aortu koja odvodi arterijsku krv u cijelo tijelo. Zalisci sprečavaju povratak krvi. Atrioventrikularni zalisci se nalaze između atrija i ventrikula na atrioventrikularnom otvoru. Desni atrioventrikularni zalistak (*valva atrioventricularis dextra*) se sastoji od tri jedra (*cuspidis*) te se zato naziva *valva tricuspidalis*. Otvaraju se kad je pritisak u desnoj pretklijetki dovoljan da potakne protok krvi u desnu klijetku. Kad pritisak u desnoj klijetki bude viši, zalisci se zatvore. Zalistak se ne izvrne prema pretklijetki zbog vezivnih trakova na rubovima svakog jedra koji su vezani na papilarne mišiće. Ti trakovi se nazivaju *chordae tendinae*. Lijevi atrioventrikularni zalistak se naziva (*valva atrioventricularis sinistra seu valva bicuspidalis seu mitralis*) (KÖNIG i LIEBICH, 2009.). Polumjesečasti zalisci (*valvule semilunares*) reguliraju izlaz krvi iz srca kod plućnog debela i aorte. Imaju tri jedra (REECE i sur., 2015.).

Prve glavne arterije koje se granaju od luka aorte u mesojeda su *truncus brachiocephalicus* i *a. subclavia sinistra* koja opskrbljuje lijevi prsni ud , dok *a. subclavia dextra* opskrbljuje desni prsni ud , a izlazi iz *truncus brachiocephalicus*. U ostalih domaćih sisavaca: svinje, konja i preživača iz luka aorte izlazi samo *truncus brachiocephalicus*. *Aa. carotis communis* granaju se iz *truncus brachiocephalicus*. Jugularna vena ulijeva se u *v. cava cranialis*, koja dovodi vensku krv u srce iz glave i prsnih udova. *V. cava caudalis* dovodi vensku krv u srce iz ostalih dijelova tijela. Bitna krvna žila pogodna za vađenje krvi na prsnom ud u mesojeda je površinska vena *v. cephalica*. U trbušnoj šupljini aorta i *vena cava caudalis* nalaze se ventralno od kralježnice. Iz aorte izlaze krvne žile i to parijetalne grane za trbušnu stijenku te visceralne za trbušne organe. Bitna krvna žila zdjeličnog uda za vađenje krvi u mesojeda je *v. saphena* (COLVILLE i BASSERT, 2016.).

2.3. VAĐENJE KRVI I KRVNE STANICE

2.3.1. VAĐENJE KRVI I KRVNE STANICE U GMAZOVA

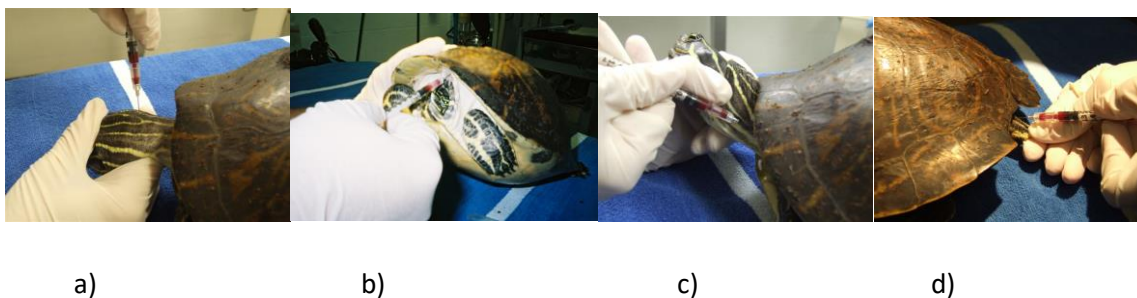
Mjesto venepunkcije u gmazova ovisi o vrsti, veličini te mogućnosti sputavanja životinja. U pravilu se gmazu uzima 0.3 ml krvi. Kod zmija mjesto punkcije ovisi i o dostupnosti i primjeni sedativa. Najčešće se koristi ventralna repna vena (*v. coccygea ventralis*) (slika 7). Pritom je jako važno punktirati što niže od kloake kako nebi došlo do ozljede hemipenisa, također punktira se između ljusaka. Kod velikih zmija rep se postavi vertikalno radi protoka krvi, a manje zmije se mogu držati okomito za glavu.



Slika 7: Uzimanje krvi iz repne vene (JENKINS-PEREZ, 2012.).

Moguće je i vađenje krvi iz srca iglom na mjestu vidljivog udara srca ili uz pomoć ultrazvuka (JENKINS-PEREZ, 2012.), ali to nije preporučljivo.

Kod kornjača, krv se može vaditi iz jugularne vene, okcipitalnog sinusa, subvertebralnog venoznog sinusa te *v. coccygea dorsalis* (slika 8). Potreban je oprez kod vađenja krvi zbog blizine limfatičnog sustava kojeg gmazovi imaju blizu žila (SYKES i KLAPHAKE, 2008.).

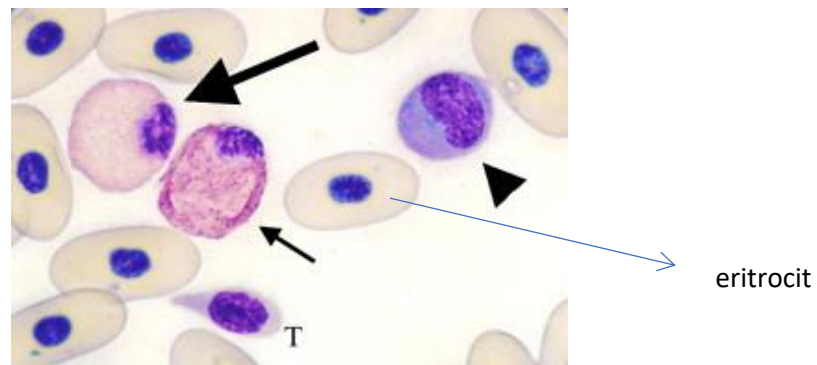


Slika 8: Vađenje krvi u kornjače, 4 mjesta uzimanja krvi, a) okcipitalni sinus b) subvertebralni venozni sinus c) *v. jugularis* i d) *v. coccygea dorsalis* (JENKINS-PEREZ, 2012.).

Okcipitalni sinus (*sinus occipitalis*) kod kornjača se nalazi dorzolateralno od vratnih kralježaka s desne strane i kaudalno od baze lubanje. Subvertebralni sinus nalazi kaudalno od 8 vratnog kralješka, kaudalno od nuhalne ploče. Gušterima i krokodilima krv se vadi iz ventralne repne vene kojoj se može pristupiti s ventralne ili lateralne strane uz iglu položenu okomito i također udaljenu od kloake. Također, krv se može vaditi i iz jugularne vene (JENKINS-PEREZ, 2012.).

Kao i u ptica, eritrociti gmazova sadrže jezgru. Životni vijek im je najdulji i to od 600 do 800 dana (NARDINI, 2013.). Elipsoidnog su oblika te sadrže ovalnu jezgru s gustim kromatinom te se boji intenzivno ljubičasto, a citoplazma narančasto (bojenju po Wrightu). Mogu se naći i polikromatofilni eritrociti koji imaju rjeđi kromatin te bazofilnu citoplazmu (THRALL, 2012.). Od leukocita, najčešći su heterofili koji su srodni neutrofilima u sisavaca i okruglog su oblika. Jezgra im je okrugla, ekscentrično postavljena te lobulirana. Eozinofili su također okruglog oblika, s ekscentrično postavljenom jezgrom, a granule su sferične, a ne idužene kao u heterofila te ih je po tome najlakše razlikovati. Posebnost su zeleno-plave granule eozinofila u zelene iguane. Kod nekih zmija često niti ne nalazimo eozinofile (SYEKS i KLAPHAKE,

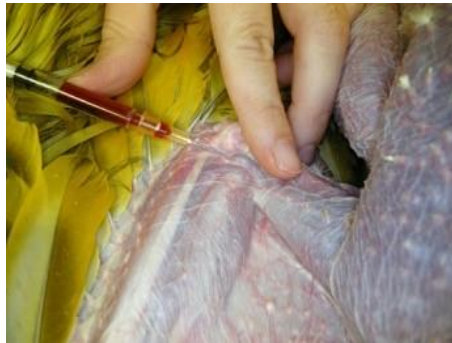2008.) Bazofili su male okrugle stanice, manje od heterofila i eozinofila. Imaju bazofilne granule. Gušteri imaju manje bazofile od kornjača i krokodila (CAMPBELL, 2015.). Limfociti gmazova slične onima u sisavaca. To su okrugle stanice, bez granula. Monociti su također slični onima u sisavaca te su najveće stanice od svih leukocita. Često mogu poprimiti različite oblike (SYKES i KLAPHAKE, 2008.). U nekih gmazova javljaju se azurofilni, tj. azurofilni monociti (slika 9). Najveći broj primjećen je u zmija (CAMPBELL, 2015.). U zmija su takve stanice drugačije nego u ostalih gmazova te podsjećaju na neutrofile. Sadrže fine granule te okruglu jezgru, za razliku od ostalih kod kojih se nalazi segmentirana jezgra (SYKES i KLAPHAKE, 2008.). Trombociti u gmazova su manji od eritrocita, s malom tamnom jezgrom koja je centralno postavljena, sa zgusnutim kromatinom. Imaju blijedu citoplazmu koja može sadržavati azurofilne granule (NARDINI, 2013.).



Slika 9: Krvne stanice u kornjače, heterofil (velika strelica), eozinofil (mala strelica), azurofilni monocit (glava strelice), eritrocit (plava strelica) i trombocit (T) (SYKES i KLAPHAKE, 2008.).


2.3.2. VAĐENJE KRVI I KRVNE STANICE U PTICA

Najčešća mjesta uzimanja krvi u ptica su *v. ulnaris*, *v. jugularis* i okcipitalni sinus. Najmanja trauma prilikom vađenja krvi je kod vađenja krvi iz *v. ulnaris* (CLARK i sur., 2009.; KRISTA i sur., 1988.) (slika 10). Prilikom uzimanja krvi nužno je odrediti mjesto punkcije krvi koje je najpogodnije u odnosu na vrstu, veličinu, oblik tijela ptice, odabrani način obuzdavanja te volumen potrebne krvi (CLARK i sur., 2009.). U obzir se mora uzeti zdravstveno stanje ptice te rizik nastanka hematoma (KRAMER i HARRIS, 2010.).



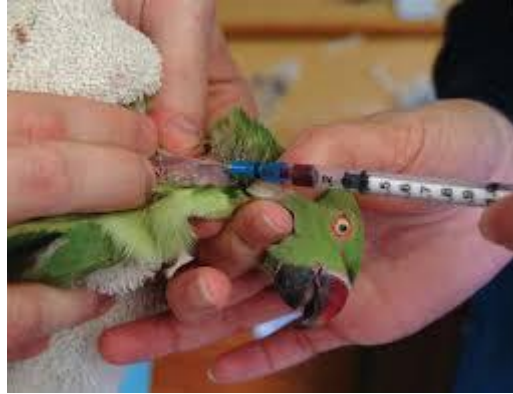Slika 10: Uzimanje krvi iz *v. ulnaris* (POLLOCK, 2007).

Na zdjeličnom udju najčešće se koristi medijalna metatarzalna vena kod koje rijetko nastaju hematomi, najčešće zbog deblje kože tog područja (HELMER i WHITESIDE, 2005.) (slika 11). Pogodna je za korištenje u vodenih ptica.



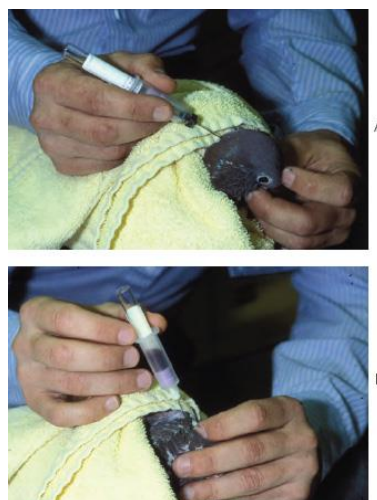Slika 11: Medijalna metatarzalna vena (POLLOCK, 2007).

Sljedeće mjesto gdje je moguće vaditi krv je desna jugularna vena (*v. jugularis dextra*) koja je veća i ventralnije položena od lijeve (slika 12).



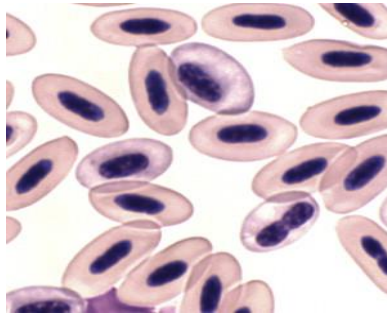
Slika 12: Vađenje krvi iz *v. jugularis* (BRISCOE i SYRING, 2004.)

Iduće mjesto vađenja krvi je okcipitalni sinus (*sinus occipitalis*) (slika 13). Okcipitalni sinus predstavlja venozni vaskularni prostor u lubanji, obavijen tvrdom moždanom ovojnicom (*dura mater encephali*), koji prati moždano deblu (CLARK i sur., 2009.). Volumen krvi koji se može dobiti iz okcipitalnog sinusa jednak volumenu dobivenom iz srca (ZIMMERMANN i DHILLON, 1985.). Ptica bi trebala biti anestezirana. Glava se mora flektirati te se pristupa iglom okomito na područje lateralno od središnje dorzalne linije u razini *foramen magnum*. Postoji rizik od traume mozga i moždanog debla, te krvarenja u cerebrospinalni likvor (CLARK i sur., 2009.).



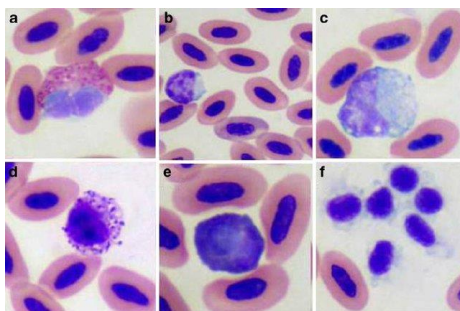
Slika 13: Uzimanje krvi iz okcipitalnog sinusa (CAMPBELL i ELLIS, 2007.).

Eritrociti ptica ovalnog su do eliptičnog oblika s ovalnom jezgrom (JONES, 2015.). Zreli eritrociti veći su od eritrocita sisavaca, no manji od onih u gmazova (CAMPBELL, 2015.). Imaju narančasto-ružičasto obojenu citoplazmu uz tamno ljubičastu jezgru (slika 14). Poluvrijeme života eritrocita je relativno kratko, 28-45 dana što pridonosi normalnoj pojavi polikromatofilnih eritrocita u perifernoj krvi koji imaju bazofilniju citoplazmu i okrugliju jezgru (JONES, 2015.).



Slika 14: Eritrociti u ptice (MITCHELL i JOHNS, 2008.).

Leukocite u ptica (slika 15) obuhvaćaju granulociti (heterofili, bazofili, neutrofilni), mononuklearne stanice (limfociti i monociti) te trombociti. Heterofil je najčešći granulocit nađen u perifernoj krvi, sadrži ovalne ili savijene eozinofilne granule. Jezgra ima dva do tri segmenta. Odgovaraju neutrofilnim granulocitima u sisavaca (MITCHELL i JOHNS, 2008.). Eozinofili su ovalni s blijedo plavom citoplazmom dok je u heterofila ona prozirna. Granule eozinofila su okrugle za ralikom od granula heterofila. Jezgra je segmentirana i bazofilna. Bazofili su rijetki u krvnom razmazu, manji od heterofila, s jasnom citoplazmom te blijedo plavom i nesegmentiranom jezgrom te s tamnim granulama. Limfociti su okrugle stanice. Ponekad se mogu naći nepravilnog oblika. Citoplazma je jasna i blago bazofilna, bez vakuola, a jezgra je centralno smještena. Limfociti mogu biti mali, srednji ili veliki, a najčešći su oni mali i srednji. Monociti su najveći mononuklearni leukociti. Rijetko se nalaze na razmazu te se često miješaju s izgledom velikih limfocita. Okrugle su ili nepravilno oblikovane stanice s ekscentrično postavljenom jezgrom, sivo plavom citoplazmom s pokojim vakuolama. Trombociti su male, ovalne do okrugle stanice, s blago sivom citoplazmom te jednom ili više granula na polovima. Manji su od eritrocita te im je jezgra okruglija (JONES, 2015.).



Slika 15. Krvne stanice u ptice: a) heterofil, b) limfocit, c) monocit, d) bazofil, e) eozinofil, f) trombocit (BONNE i sur., 2009.).

2.3.3. VAĐENJE KRV I KRVNE STANICE U DOMAĆIH SISAVACA

Mjesto vađenja krvi ovisi o vrsti životinje, njenoj veličini i iskustvu osobe koja vadi krv (VOIGT i SWIST, 2011.). Većina krvnih žila je smještena duboko, no za vađenje krvi koristimo površinske krvne žile. U pasa i mačaka najčešće se koristi *v. cephalica* na prsnom udu. Na zdjeličnom udu u pasa i mačaka se najčešće koriste *v. saphena* i *v. femoralis*. *V. femoralis* se češće koristi u mačaka, proteže se medijalnim dijelom zdjeličnog uda. *V. saphena* se češće koristi u pasa, nalazi se s lateralne strane zdjeličnog uda. Kod svih životinja krv se može vaditi i iz jugularne vene koja se proteže jugularnim žlijebom u vratnom području, no uz poseban oprez da se ne punktira *a. carotis communis*. U preživača može se koristiti repna vena koja se proteže ventralnim dijelom repa (COLVILLE i BASSERT, 2016.).

Eritrociti ili crvena krvna zrnca stvaraju se u koštanoj srži te im treba 6-8 dana da postanu zreli. Prosječno vrijeme preživljavanja eritrocita u pasa je oko 120 dana, mačaka 68 dana, konja i krave oko 150 te svinje oko 60 dana. Tipični eritrocit je okrugli i bez jezgre, homogeno se boji ružičasto (VOIGT i SWIST, 2011.). Eritrociti imaju središnje blijedo područje koje je znatno u pasa, a slabije u mačaka i konja (WEISS i WARDROP, 2010.). Po veličini najveće eritrocite imaju psi, zatim mačke, konji, krave te najmanje imaju koze. Kozji eritrociti su neobičnog oblika, poikilociti. Stanična membrana eritrocita je fleksibilna što omogućuje eritrocitu da mijenja svoj oblik kada prolazi kroz kapilare. Posebna je pojava koja je česta u konja u kojoj dolazi do nagomilavanja eritrocita pri čemu imaju izgled lanca od kovanica. Rijetko ovu pojavu nalazimo kod preživača, a kod pasa i mačaka se može javiti kod upalnih stanja (VOIGT i SWIST, 2011.). Trombociti su ovalni s blijedom citoplazmom te sadrže male plave do ljubičaste granule, nemaju jezgru. Veličina im varira između vrsta. Psi i svinje imaju trombocite slične veličine, a preživači najmanje, dok mačke najveće trombocite.

Općenito trombociti su manji od eritrocita, uz iznimku pojave makrotrombocita kod pojave stanja gdje je povećana potrošnja trombocita u tijelu. Od leukocita razlikujemo granulocite i agranulocite prema prisutnosti granula u citoplazmi. Pod granulocite svrstavamo neutrofile, eozinofile i bazofile, a u agranulocite spadaju limfociti i monociti. Neutrofili su najbrojnije stanice od svih leukocita u pasa, mačaka i konja. Stanice su veće od eritrocita, a manje od monocita (COLVILLE i BASSERT, 2016.). Razlikujemo segmentirane i nesegmentirane eng. „band“ neutrofile. „Band“ neutrofili imaju jezgru poput graha, obično se javlja u manjem broju u krvi. Segmentirani neutrofili imaju jezgru poput potkove koja je u raznim stupnjevima konstrikcije ili udubljenja te razvojem može poprimiti razne oblike. Neutrofili imaju i sitne granule koje su kod goveda blijedo ružičaste. Eozinofili imaju segmentiranu jezgru te se razlikuju među vrstama. Sadrže crveno-narančaste granule. Psi imaju granule raznih veličina, mačke imaju granule koje su gusto poredane, a konji imaju granule koje podsjećaju na malinu. Bazofili su veći od neutrofila, jezgra im je segmentirana, a granule variraju među vrstama. Psi imaju male tamno ljubičaste granule, mačke velike sive, dok velike životinje imaju brojne tamno ljubičaste granule. Limfociti imaju okruglu do ovalnu jezgru s malom količinom gotovo prozirne citoplazme. U preživača limfociti mogu biti nepravilnog oblika i mogu biti veličine poput neutrofila, dok su normalno manji od njih. Postoje i limfociti koji imaju intenzivno bazofilnu citoplazmu i nepravilniju jezgru. Uz njih, mogu se javiti i granularni limfociti koji sadrže manji broj ružičasto-ljubičastih granula te se mogu naći u preživača. Monociti mogu imati jezgru gotovo bilo kojeg oblika, ovalnog, graholikog, poput potkove. Kromatin nije toliko gusti. Citoplazma je više siva nego u drugih stanica, npr. neutrofila te je sam monocit veći od neutrofila pa to može poslužiti u razlikovanju (THRALL i sur., 2012.).

3. RASPRAVA

Kako su evolucijski životinje postajale sve veće te razvijale različite organe, morao se razviti sustav izmjene plinova i hranjivih tvari. Kralježnjaci su razvili srce s više komora i zatvoreni cirkulacijski sustav (BETTEX i sur., 2014.).

U kralježnjaka srce se isprva javlja kao jednostavna cijev da bi se kasnije diferencirala u srce s više komora. Srce se prvotno razvija iz dva kardiogena područja iz splahnhičnog mezoderma čije će stanice formirati par endotelnih cijevi. Iz primitivnog srca, elongacijom, savijanjem i diferencijacijom razvit će se višekomorno srce, od čega sa 4 komore u sisavaca, ptica i krokodila, te 3 u ostalih gmazova (MCGAEDY i sur., 2017.). Samo stvaranje komora omogućeno je razvojem septuma koji nastaju iz endokardnijalnih jastučića. U sisavaca interatrijski septum nastaje iz *septum primum* i *septum secundum*, dok kod ptica i gmazova iz jednog septuma koji sadrži više perforacija. Između lijeve i desne klijetke razvija se interventrikularni septum koji je nepotpun u gmazova, osim u krokodila (HYTTEL i sur., 2010.). Tijekom embrionalnog razvoja formiraju se i aortalni lukovi, kaudalno od njih parne dorzalne aorte tvore descendentnu (silaznu) aortu, a parne ventralne primaju krv iz *truncus arteriosus* i spajaju se u *truncus brachicephalicus*. Ukupno je 6 aortalnih lukova od kojih određeni degeneriraju ovisno o vrsti životinje (KARDONG, 2009.). Od venskog sustava razlikujemo *vv. vitellinae*, *vv. umbilicales* i *vv. cardinales* (HYTTEL i sur., 2010.). Embrio se tijekom razvoja opskrbljuje oksigeniranom krvi pomoću placente putem koje ta oksigenirana krv putuje kroz lijevu pupčanu venu (*v. umbilicalis sinistra*), prolazi *ductus venosus* i ulazi u *v. cava caudalis*. Dalje putuje u desnu pretklijetku pa kroz *foramen ovale* u lijevu pretklijetku, zatim lijevu klijetku te aortu. Manji dio deoksigenirane krvi odlazi u desnu klijetku iz koje ulazi u *truncus pulmonalis* te veći dio prolazi kroz *ductus arteriosus* u kaudalni dio aorte. Nakon rođenja, stijenke *ductus arteriosus* se kontrahiraju te se on zatvori, a sva krv iz *aa. pulmonales* usmjeruje se u pluća. Zbog toga dolazi i do porasta tlaka u lijevoj pretklijetki, a zbog prekida pritjecanja krvi iz placente smanjuje se tlak u desnoj pretklijetki, posljedično dolazi i do postupnog zatvaranja ovalnog otvora (MCGEADY i sur., 2010.). Sisavci imaju jedan *ductus arteriosus* koji povezuje *truncus pulmonalis* s aortom, a ptice imaju dva, koja se granaju iz pulmonarnih srterija te se povezuju s desnom aortom. Kod krokodila je *ductus arteriosus* manje bitan zbog prisutnosti desno – lijevog šanta (DZIALOWSKI, 2018.).

Potreba za kisikom u gmazova je manja za 6 do 10 puta, nego u ptica i sisavaca. Niske metaboličke potrebe su prednost kod ronjenja jer mogu produžiti apneju (BETTEX i sur., 2014.). Također imaju jednu plućnu arteriju te dva aortalna luka koja se spajaju u descendentnu aortu. Sama klijetka sastoji im se od tri dijela, *cavum pulmonale* koji bi odgovarao desnom ventrikulu, *cavum arteriosum* koji bi odgovarao desnom ventrikulu te *cavum venosum*. Krokodili imaju 4 komore kao ptice i sisavci, a sličnost s pticama, osim po potpuno razvijenom septumu imaju i zbog prisutnosti desnog aortalnog luka, no gmazovi imaju prisutan još i lijevi aortalni luk (WHITE, 1978.).

Zmijama i gušterima najčešće vadimo krv iz ventralne repne vene, a kornjačama iz dorzalne repne vene i iz jugularne vene te okcipitalnog sinusa. Pticama se krv vadi najčešće iz ulnarne, jugularne i medijalne metatarzalne vene. Sisavcima se najčešće ovisno o vrsti životinje krv vadi iz jugularne vene, *v. cephalica*, *v. saphena*, *v. femoralis* te repne vene (SYKES i KLAPHAKE, 2008.).

Eritrociti gmazova i ptica sadrže jezgru zbog čega se moraju ručno brojati na krvnom razmazu. Zbog jezgre, eritrociti gmazova i ptica su veći od onih u sisavaca (MUSIC i STRUNK, 2016.). Životni vijek im je 600-800 dana što je dulje nego u ptica i sisavaca zbog sporog metabolizma (STACY i sur., 2011.). Od leukocita su najvažniji heterofili koji su ekvivalentni neutrofilima u sisavaca. Heterofili i u gmazova i u ptica imaju ulogu fagocitoze (CLAVER i QUAGLIA, 2009.). Specifične stanice koje se javljaju su azurofili koji se ne javljaju kod ptica i sisavaca (STACY i sur., 2011.). Nalazimo ih u zmija, guštera i krokodila, no rjeđe u kornjača. Azurofili podsjećaju na monocite, no sadrže azurofilne granule (CLAVER i QUAGLIA, 2009.).

U današnje vrijeme sve je veći broj gmazova i ptica kao kućnih ljubimaca, stoga je nužno razlikovanje njihovih krvožilnih sustava od sustava domaćih sisavaca s kojima se najčešće susrećemo. Također je bitno povezati anatomsku građu krvožilnog sustava s adaptacijom na okolišne čimbenike. Za potpuno razumijevanje građe, potrebno je poznavanje embrionalnog razvoja krvožilnog sustava. Kako bi mogli pravilno odrediti hematološke parametre, nužno je poznavanje vrsnih razlika, pogotovo onih između gmazova i ptica u odnosu na one u sisavaca.

4. ZAKLJUČAK

Srce se formira kao jednostavna cijev koja je podijeljena u više šupljina koje se transformiraju u višekomorno srce. U sisavaca, ptica i krokodila razvit će se srce od 4 komore, dok u ostalih gmazova srce od 3 komore. Srce je u svih obavijeno perikardom. U gmazova, sama klijetka se dijeli na *cavum pulmonale*, *cavum dorsale* i *cavum ventrale* te imaju specifičnost, pojavu premošćivanja, tj šanta krvi što je bitno tijekom apneje ili ronjenja. Gmazovi i ptice imaju bubrežni portalni krvotok koj predstavlja krvotok kojim venska krv iz zdjeličnog uda ide kroz bubrežni portalni krvotok prije nego uđe u *v. cava caudalis*.

Mjesto venepunkcije ovisi o vrsti, veličini, stanju životinje te mogućnosti sputavanja. Eritrociti gmazova i ptica sadrže jezgru dok oni u sisavaca ne. Životni vijek eritrocita gmazova je najdulji, dok je u ptica kratki, a kod domaćih sisavaca ovisi o vrsti životinje. Od leukocita, gmazovi i ptice specifično sadrže heterofile, stanice koje odgovaraju neutrofilima u sisavaca. U gmazova se javljaju i azurofili koji su najčešći u zmija. U gmazova i ptica trombociti su manji od eritrocita te sadrže jezgru dok ju kod domaćih sisavaca ne nalazimo.

5. LITERATURA

1. BERTENS, L. M., J. SLOB, F. J. VERBEEK (2011): A generic organ based ontology system, applied to vertebrate heart anatomy, development and physiology. *J Integrat bioinf.* 8 (2), 167.
2. BETTEX, D. A., R. PRETRE, P. G. CHASSOT (2014): Is our heart a well-designed pump? The heart along animal evolution. *Eur Heart J.* 35(34), 2322 – 2332.
3. BOGAN, J. E. (2017): Ophidian cardiology. *J Herp Med Sur.* 27 (1-2), 62 – 77.
4. BONNE, N., P. CLARK, P. L. SHEARER, M. SHARP, S. RAIDAL (2009): Hematology of vaccinated and non-vaccinated long-billed corellas following infection with beak and feather disease virus (BFDV). *Comp. Clin Path.* 18 (4), 353-359.
5. BRAND, T. (2003): Heart development: molecular insights into cardiac specification and early morphogenesis. *Develop Biol.* 258, 1 – 19.
6. BRISCOE, J. A., R. SYRING (2004): Techniques for emergency airway and vascular access in special species. *J Exot Pet Med.* 14 (3), 118 – 131.
7. CAMPBELL, T. W., K. ELLIS (2007): *Avian & exotic animal hematology & cytology.* 3rd edn. Blackwell. Iowa, pp. 3 – 51.
8. CAMPBELL, T. W. (2015): Evaluation of peripheral blood films and hemic cytology, Peripheral blood of birds. U: *Exotic animal hematology and cytology* (Campbell T.W. Ed.). 4th edn. Wiley Blackwell. Iowa. West Sussex. Oxford, pp. 37 – 60.
9. CHRISTOFFELS, V. M., A. F. M. MOORMAN (2009): Development of the cardiac conduction system: Why are some regions of the heart more arrhythmogenic than others? *Circ Arrhythm Electrophysiol.* 2, 195 – 207.
10. CLARK, P., W. BOARDMAN, S. RAIDAL (2009): *Atlas of clinical avian hematology,* 1st edn., Wiley-Blackwell, Iowa, West Sussex, Oxford, pp. 1 – 53.
11. CLAVER, J. A., A. E. QUAGLIA (2009): Comparative morphology, development, and function of blood cells in nonmammalian vertebrates. *J Exot Pet Med.* 18(2), 87 – 97.

12. COLVILLE, T., J. M. BASSERT (2016): Clinical anatomy and physiology for the veterinary technicians, 3rd edn. Elsevier, Missouri, pp. 21 – 30.
13. DE WIT, M., N. J. SCHOEMAKER (2005): Clinical approach to avian cardiac disease. *Sem Avian Exot Pet Med.* 14(1), 6 – 13.
14. DZIALOWSKI, E., T. SIRSAT, S. VAN DER STEEREN, E. VILLAMOR (2011): Prenatal cardiovascular shunts in amniotic vertebrates. *Respiratory Physiology & Neurobiology*, pp. 178, 66 – 7410.
15. DZIALOWSKI, E. M., D. A. CROSSLEY (2015): The cardiovascular system. U: *Sturkies avian physiology*. 6th edn. (Scanes C.G. ed.). Elsevier. London, Waltham. San Diego, pp. 193 – 266.
16. DZIALOWSKI, E. (2018): Comparative physiology of the ductus arteriosus among vertebrates. *Sem. Perinat.* 42(4), 203 – 211.
17. FARRELL, A. P., A. K. GRAPERIL, E. T. B. FRANCES (1998): Comparative aspects of heart morphology. U: *Biology of the reptilia*. Vol. 19. (Gans C., Gaunt A.S., Ed.). Society for the Study of Amphibians and Reptiles. Ithaca. New York, pp. 375–424.
18. HELMER, P., D. P. WHITESIDE (2005): Avian anatomy and physiology. In: *Clinical anatomy and physiology of exotic species* (Helmer P., Whiteside D.P. Ed.). 1st edn. Elsevier Saunders. London, pp. 92 – 157.
19. HYTTEL, P., F. SINOWATZ, M. VEJLSTED, K. BETTERIDGE (2010): *Essentials of domestic animal embryology*. 1st edn. Saunders. Elsevier. London, pp. 182 – 208.
20. JACKSON, D. C., N. HEISLER (1984): The contribution of the alkaline pericardial fluid of freshwater turtles to acid buffering during prolonged anoxia. *J Exp Biol.* 109, 55–62.
21. JENKINS–PEREZ, J. (2012.): Hematologic evaluation of reptiles: a diagnostic mainstay. *Vet Techn.* 1, 1 – 8.
22. JONES, M.. P. (2015): Avian hematology. *Vet Clin Exot Anim.* 18, 51 – 61.
23. KARDONG, K. V. (2009): *Vertebrates Comparative anatomy, function, evolution*. 6th edn. McGraw-Hill. New York, pp. 473 – 503.

24. KIK, M. J. L., M. A. MITCHELL (2005): Reptile cardiology: a review of anatomy and physiology, diagnostic approaches, and clinical disease. *Seminars in avian and exotic pet medicine*. 14 (1), 52 – 60.
25. KRAMER, M. H., D. J. HARRIS (2010): Avian blood collection. *J exot pet med*. 19 (1), 82 – 86.
26. KÖNIG, H. E., H.-G. LIEBICH (2009): Anatomija domaćih sisavaca. Udžbenik u boji za studente i praktičare. Urednici hrvatskog izdanja M. Zomundžija, K. Babić, V. Gjurčević Kantura. Naklada Slap, Zagreb, str. 453-488.
27. KRISTA, L. M., W. M. PEDERSOLI, J. SPANO, R. HEBERT (1988): Techniques for blood sampling in avian species. *Vet Hum Toxicol*. 30, 4 – 6.
28. MCGEADY, T. A., P. J. QUINN, E. S. FITZPATRICK, M. T. RYAN, D. KILROY, P. LONERGAN (2017) : *Veterinary embryology*. 2nd edn. Wiley Blackwell. West Sussex. pp. 119 – 148.
29. MITCHELL, E. B., J. JOHNS (2008): Avian hematology and related disorders. *Vet Clin Exot Anim*. 11, 501 – 522.
30. MITCHELL, M. A. (2009): Reptile cardiology. *Vet Clin Exot Anim*. 12, 65 – 79.
31. MOHUN, T., D. SPARROW (1997): Early steps in vertebrate cardiogenesis. *Current Opin Geneti Develop*. 7, 628 – 633.
32. MUSIC, M. K., A. STRUNK (2016): Reptile critical care and common emergencies. *Vet Clin Exot Anim*. 19, 591 – 612.
33. NARDINI, G., S. LEOPARDI, M. BIELLI (2013): Clinical hematology in reptilian species. *Vet Clin Exot Anim*. 16, 1 – 30.
34. PEES, M., M.-E. KRAUTWALD-JUNGHANNS (2009): Cardiovascular physiology and diseases of pet birds. *Vet Clin Exot Anim*. 12, 81 - 97.
35. POLLOCK, P. (2007): Venipuncture in birds, (<https://lafeber.com/vet/venipuncture/>). Pristupljeno 23.08.2018.
36. POELMANN, R. E., A. C. GITTENBERGER- DE GROOT, R. VICENTE-STEIJN, L. J. WISSE, M. M. BARTELINGS, S. EVERTS, T. HOPPENBROUWERS, B. P. T. KRUIHOF, B. JENSEN, P. W. DE BRUIN, T. HIRSAWA, S. KURATANI, F. VONK, J. M.

- M. S. VAN DE PUT, M. A. DE BAKKER, M. K. RICHARDSON (2014): Evolution and development of ventricular septation in the amniote heart. *Pl On.* 9(9), 1 – 11.
37. REECE, W. O., H. H. ERICKSON, J. P. GOFF. E. E. UEMURA (2015): *Dukes physiology of domestic animals.* 13th edn. Wiley Blackwell. Iowa.Sussex. West Oxford, pp. 285 – 465.
38. SADLER, T. W. (2006): *Langmanova medicinska embriologija*, 10 Školska knjiga, Zagreb, str. 161 – 195.
39. SCHLEICH, J. M., T. ABDULLA, R. SUMMERS, L. HOUYEL (2013): An overview of cardiac morphogenesis. *Arch Cardiovasc Dis.* 106 (11), 1 – 12.
40. STACY, N. I., A. R. ALLEMAN, K. A. SAYLER (2011): Diagnostic hematology of reptiles. *Clin Lab Med* 31, 87 – 108.
41. STRUNK, A., G.H. WILSON (2003): Avian cardiology. *Vet Clin Exot Anim.* 6, 1 – 28.
42. SYKES, J. M., E. KLAPHAKE (2008): Reptile hematology. *Vet Clin Exot Anim.* 11, 481 – 500.
43. THRALL, M. A., G. WEISER, R. W. ALLISON, T. W. CAMPBELL (2012): *Veterinary hematology and clinical chemistry*, 2nd edn., Wiley-Blackwell. Iowa. West Sussex. Oxford, pp. 59 - 297.
44. VOIGT, G. L., S. L. SWIST (2011): *Hematology techniques and concepts for veterinary technicians*, 2nd edn., Wiley- Blackwell. Iowa. West Sussex. Oxford, pp. 1 – 113.
45. WEBB, G. J. W. (1979): Comparative cardiac anatomy of the Reptilia. III. The heart of crocodilians and an hypothesis on the completion of the interventricular septum of crocodilians and birds. *J Morph.* 161(2), 221 – 240.
46. WEISS, D. J., K. J. WARDROP (2010): *Schalms veterinary hematology*, 6th edn., Blackwell, Iowa, pp. 123 – 131.
47. WHITE, F. N. (1978): A comparison of reptiles, mammals, and birds. In: *Respiratory function in birds, adult and embryonic* (Piper J. Ed.). *Proceedings in life sciences.* Springer, Berlin, Heidelberg. pp. 51 – 60.
48. WYNEKEN, J. (2009): Normal reptile heart morphology and function. *Vet Clin Exot Anim.* 12, 51 – 63.

49. ZIMMERMANN, N. G., A. S. DHILLON (1985): Blood sampling from the venous occipital sinus of birds. *Poult. Sci.* 64, 1859-1862.
50. ZIPPEL, K. C., H. B. LILLYWHITE, C. R. J. MLADINICH (2001): New vascular system in reptiles: anatomy and postural hemodynamics of the vertebral venous plexus in snakes. *J. Morph.* 250, 173 – 184.

6. SAŽETAK

Krvožilni sustav jedan je od prvih funkcionalnih sustava koja se razvija u embrionalnom razdoblju te je njegovo istraživanje bitno radi boljeg razumijevanja njegove anatomske građe u gmazova, ptica i domaćih sisavaca. U embrionalnom razdoblju srce nastaje iz splahnhičnog mezoderma kao dvije endotelne cjevčice koje se spoje u jednu srčanu cijev koja se diferencira u višekomorno srce. U sisavaca, ptica i krokodila srce ima 4 komore, dok u ostalih gmazova 3. U gmazova se zbog nepotpuno odijeljene klijetke javlja miješanje oksigenirane i deoksigenirane krvi, dok se u ptica i sisavca zbog potpuno odijeljenih klijetki odvaja plućna i sistemska cirkulacija. Za pojedine vrste životinja bitno je poznavanje mjesta vađenja krvi. U krvnoj slici ptica i gmazova, za razliku od sisavaca, javljaju se eritrociti i trombociti s jezgrom te heterofili. U gmazova se također javljaju i azurofili.

Ključne riječi: krvožilni sustav, višekomorno srce, vađenje krvi

7. SUMMARY

Comparative differences in the morphology and development of the cardiovascular system of reptiles, birds and domestic mammals

The cardiovascular system is one of the first functional systems developed in the embryonic period and its research is essential for a better understanding of its anatomical structure in reptiles, birds and domestic mammals. In the embryonic period, the heart is formed from splanchnic mesoderm in shape of two endothelial tubes joining into one heart tube that differentiates into a multi-chambered heart. In the mammals, birds and crocodiles, the heart has 4 chambers, while in the other reptiles 3. Mixing of oxygenated and deoxygenated blood occurs in reptiles due to incomplete separation of the ventricle, while in the birds and the mammals, due to the completely separated ventricles, pulmonary and systemic circulation is separated and blood does not mix. It is important to know the correct place of blood draw in the different species of animals. In the blood of birds and reptiles, opposed to mammals, we have nucleated erythrocytes, nucleated thrombocytes and heterophiles. In reptiles we also have azurophiles.

Key words: cardiovascular system, multi-chambered heart, blood draw

8. ŽIVOTOPIS

Rođena sam 22. lipnja 1991. godine u Varaždinu gdje sam pohađala osnovnu školu te gimnaziju, općeg usmjerenja. Veterinarski fakultet upisala sam 2012. godine. Na petoj godini studija odabrala sam usmjerenje Kućni ljubimci. Tijekom studiranja volontirala sam u veterinarskoj ambulanti u Varaždinu. Na 4. godini studija primila sam Dekanovu nagradu za uspjeh, a kroz studij sam bila stipendist Sveučilišta te grada Varaždina.