

Morfološke osobitosti probavnog sustava u ptica s osvrtnom na moguće bolesti

Vlašić, Miroslav

Master's thesis / Diplomski rad

2019

Degree Grantor / Ustanova koja je dodijelila akademski / stručni stupanj: **University of Zagreb, Faculty of Veterinary Medicine / Sveučilište u Zagrebu, Veterinarski fakultet**

Permanent link / Trajna poveznica: <https://um.nsk.hr/um:nbn:hr:178:802172>

Rights / Prava: [In copyright](#) / [Zaštićeno autorskim pravom.](#)

Download date / Datum preuzimanja: **2025-04-02**



Repository / Repozitorij:

[Repository of Faculty of Veterinary Medicine -
Repository of PHD, master's thesis](#)



SVEUČILIŠTE U ZAGREBU
VETERINARSKI FAKULTET

Miroslav Vlašić

MORFOLOŠKE OSOBITOSTI PROBAVNOG SUSTAVA U PTICA S OSVRTOM NA
MOGUĆE BOLESTI

Diplomski rad

Zagreb, 2019.

Sveučilište u Zagrebu
Veterinarski fakultet

Zavod za anatomiju, histologiju i embriologiju
Zavod za bolesti peradi s klinikom

Predstojnici:

Zavod za anatomiju, histologiju i embriologiju:
izv. prof. dr. sc. Martina Đuras

Zavod za bolesti peradi s klinikom:
doc. dr. sc. Željko Gottstein

Mentorice: prof. dr. sc. Srebrenka Nejedli
doc. dr. sc. Danijela Horvatek Tomić

Članovi Povjerenstva
za obranu diplomskog rada:

1. prof. dr. sc. Damir Mihelić
2. doc. dr. sc. Danijela Horvatek Tomić
3. prof. dr. sc. Srebrenka Nejedli

SADRŽAJ

1. Uvod	1
2. Pregled dosadašnjih istraživanja	3
2.1. Probavni sustav ptica.....	3
2.1.1. Usna šupljina	3
2.1.2. Jednjak i želudac.....	3
2.1.3. Tanko i debelo crijevo	4
2.1.4. Kloaka	4
2.1.5. Probavne žlijezde	4
2.2. Bolesti probavnog sustava ptica.....	5
2.2.1. Bolesti usne šupljine	5
2.2.2. Bolesti voljke i želuca	5
2.2.3. Bolesti crijeva	6
2.2.4. Bolesti jetre	6
3. Materijali i metode	7
3.1. Uzorci	7
3.2. Metode	7
3.2.1. Makroskopski pregled probavnog sustava ptica	7
3.2.2. Histološka analiza probavnog sustava ptica	7
4. Rezultati	8
4.1. Anatomske karakteristike probavnog sustava tigrice (<i>Melopsittacus undulatus</i>) i agapornisa (<i>Agapornis personata</i>).....	8
4.2. Histološka analiza probavnog sustava tigrice (<i>M. undulatus</i>) i agapornisa (<i>A. personata</i>)	10
5. Rasprava	16
6. Zaključci	18
7. Popis literature	19
8. Sažetak	21
9. Summary	22
10. Životopis	23

Zahvale

Pored mentorica koje su mi omogućile potrebnu literaturu i pomoć za izradu diplomskog rada, zahvaljujem se djelatnicima Zavoda za anatomiju, histologiju i embriologiju i Zavoda za bolesti peradi s klinikom na nesebičnoj pomoći pri izradi ovog rada.

Popis slika i tablica

Slika 1. Mikroskopski prikaz jezika tigrice.

Slika 2. Mikroskopski prikaz jezika agapornisa.

Slika 3. Mikroskopski prikaz jednjaka agapornisa.

Slika 4. Mikroskopski prikaz žljezdanog želuca tigrice.

Slika 5. Mikroskopski prikaz mišićnog želuca agapornisa.

Slika 6. Mikroskopski prikaz duodenuma agapornisa.

Slika 7. Mikroskopski prikaz duodenuma i gušterače tigrice.

Slika 8. Mikroskopski prikaz ileuma tigrice.

Slika 9. Mikroskopski prikaz ileuma tigrice.

Slika 10. Mikroskopski prikaz debelog crijeva agapornisa.

Slika 11. Mikroskopski prikaz gušterače tigrice.

Tablica 1. Usporedni prikaz probavnoga sustava tigrice (*M. undulatus*) i agapornisa (*A. personata*).

1. Uvod

Probavni sustav ptica evolucijom je postao jedinstvena anatomska i fiziološka cjelina, u usporedbi s porodicama i rodovima nekih drugih životinja. U različitim vrsta ptica vidljive su razlike na mnogim organskim sustavima, što ovisi o okolišnim čimbenicima u kojima obitavaju, a probavni sustav daleko je najraznovrsniji. Raznolikost probavnog sustava možemo uočiti na razini vrste, gdje genetski iste jedinice imaju znatno različite anatomske osobitosti dijelova probavnog sustava, što ukazuje na njegovu sposobnost individualne akomodacije (KLASING, 1999.).

Probavni sustav u ptica cjevaste je građe, započinje usnom šupljinom a završava kloakom. Kljun jest anatomska zamjena za zube i usne kod sisavaca koji okružuje ulaz u usnu šupljinu. Sastoji se od koštane osnove gornje i donje čeljusti obložene keratinom, a njegov oblik ovisi o prehrani ptica. Za razliku od sisavaca, ptice nemaju meko nepce niti jasnu granicu usne šupljine i ždrijela, već anatomsku cjelinu *oropharynx*. Na dnu usne šupljine nalazimo jezik koji se znatno razlikuje u različitim vrsta. Kod vrapčarki je gladak i kratak, dok je kod papiga znatno deblji i vrlo pokretan. Na *orofarynx* nastavlja se jednjak koji omogućuje prolazak hrane do želuca. Mnoge ptice u vratnom dijelu jednjaka na desnoj strani imaju proširenje koje zovemo voljka (*ingluvies*), a ono služi kao spremište hrane pojedinih vrsta, a pomaže i njenoj maceraciji. Želudac u ptica dijelimo na žljezdani želudac ili predželudac, te mišićni želudac (mlin). U žljezdanom želucu se obavlja enzimatska razgradnja hrane, dok se u mišićnom želucu, koji je presvučen debelom i čvrstom presvlakom, kutikulom, obavlja mehanička razgradnja hrane. U mišićnom želucu ptica ponekad se mogu naći kamenčići koji pomažu usitnjavanju hrane (grit). Na mišićni želudac nastavlja se tanko crijevo koje čini *duodenum*, *jejunum* i *ileum*, a u njemu se odvija daljnja enzimatska razgradnja, te apsorpcija nutrijenata. *Duodenum* oblikuje dvostruku petlju čiji krakovi su povezani naborom potrbušnice (*lig. interduodenale*), u kojem leži gušterača, probavna žlijezda koja je podijeljena u tri režnja. Izvodni kanali gušterače ulijevaju se u *duodenum* tj. u njegovu distalnu trećinu. U ptica, *jejunum* i *ileum* se ne mogu anatomski diferencirati te se okvirno prosuđuju. Za početak *ileuma* procjenjuje se da počinje nakon Meckelovog divertikula, malog izbočenja koje predstavlja embrionalni ostatak žumanjčane vreće. Debelo crijevo započinje ileocekalnim spojem, a završava kloakom. Ono se obično sastoji od dva slijepa crijeva (*caeca*) i kolona (*colon*) koji su zelenkasto sive boje. Međutim, slijepo crijevo rudimentirano je u golubova i vrapčarki, a nemaju ga ptice grabljivice kao npr. orao, sokol, sova i papige. Probavni sustav završava s nečisnicom ili kloakom (*cloaca*) koja je građena od tri dijela: koprodeum (*coprodeum*), urodeum (*urodeum*) i proktodeum (*proctodeum*), a koja je osim završetka probavnog sustava i mjesto završetka spolnog i mokraćnog sustava. U *urodeum* ulijevaju se mokraćovodi, lijevi jajovod kod ženki te sjemenovodi u mužjaka. Jetra u ptica ima dva režnja, lijevi i desni režanj, a smješteni su uz srce. Žučni mjehur u ptica leži na visceralnoj površini desnog režnja jetre, ali u nekih papiga i golubova nije prisutan.

Cilj rada je općenito opisati morfološke osobitosti probavnog sustava u ptica i moguće bolesti ovog sustava s posebnim osvrtom na probavni sustav tigrice (*Melopsittacus undulatus*) i agapornisa (*Agapornis personata*). U navedenih ptica pojedini dijelovi probavnog sustava istražiti će se makroskopski, ali i mikroskopski pri čemu bi se mogle uvidjeti moguće komparativne razlike u građi probavnog sustava.

2. Pregled dosadašnjih istraživanja

2.1. Probavni sustav ptica

2.1.1. Usna šupljina

Ulaz u usnu šupljinu okružuje kljun koji u ptica zamjenjuje zube i usne. Kljun čine koštane osnove donje čeljusti (*mandibula*) i gornje čeljusti (*maxilla*) kojeg prekriva keratinizirani pokrov *rhamphotheca*. Keratinizirani pokrov koji prekriva gornju čeljust nazivamo *rhinotheca* dok donju čeljust prekriva *gnathotheca*. Između koštane osnove čeljusti i keratiniziranoga pokrova nalazi se tanki sloj vaskularnog dermisa. Oblik i veličina kljuna su vrsno specifični i ovise o prehranbenim navikama i načinu života pojedine vrste ptica (HARRISON i LIGHTFOOT, 2006.). Izostanak mekog nepca i nepčanih lukova koji čine granicu usne šupljine i ždrijela daje jedinstvenu šupljinu koju nazivamo *oropharynx*, a čiji svod čini tvrdo nepce koje je u mnogih ptica pigmentirano. Medialnom linijom tvrdog nepca proteže se otvor hoana (*choana*) koji povezuje *oropharynx* i nosnu šupljinu. Na dnu usne šupljine se nalazi jezik koji je svojim bazalnim dijelom spojen s hioidnim (jezičnim) aparatom koji mu omogućuje kretnju. Jezik je morfološki izrazito različit između ptica. Ptice iz porodice *Psittaculidae* imaju dodatne mišiće jezika te znatno deblji jezik što im omogućuje izrazitu pokretljivost jezika (O'MALLEY, 2005.).

2.1.2. Jednjak i želudac

Jednjak (*esophagus*) je tanak cjevasti organ koji povezuje *oropharynx* sa žljezdanim želucem. Jednjak i želudac su građeni od sluznice (*tunica mucosa*), podsluznice (*tunica submucosa*), mišićnice (*tunica muscularis*) i seroze (*tunica serosa*). Jednjak sadrži puno uzdužnih nabora koji pticama omogućuju gutanje velikih komada hrane. Nalazi se na desnoj strani vrata te se anatomski može podijeliti na vratni i torakalni dio. U sluznici torakalnog dijela jednjaka nalazi se mnoštvo mukoznih žlijezdi. U vratnom dijelu jednjaka nalazi se proširenje koje nazivamo voljka (*ingluvies*). Razvijenost voljke se razlikuje od vrste do vrste. U pataka je voljka samo manje proširenje, dok je kod papiga znatno razvijena i služi za pohranu hrane. Želudac u ptica je podijeljen na žljezdani želudac i mišićni želudac koji su spojeni kratkim suženjem (*isthmus*). U žljezdanom želucu se luče želučani enzimi i klorovodična kiselina te potiskuje pomiješani sadržaj u mišićni želudac. U epitelu žljezdanog želuca nalazimo dva tipa stanica: epitelijalne koje luče sluz i parietalne koje luče klorovodičnu kiselinu i pepsin. Mišićni želudac je građen od četiri mišića koji su posloženi tako da se rotacionim kretnjama vrši mehanička razgradnja hrane (HARRISON i LIGHTFOOT, 2006.).

2.1.3. Tanko i debelo crijevo

Anatomski razlikujemo tri dijela tankog crijeva *dudenum*, *jejunum* i *ileum*. *Duodenum* se uzdiže iz pilorusa mišićnog želuca i čini dvostruku petlju na desnoj strani jedinstvene tjelesne šupljine. Smatra se da *jejunum* počinje iza polazišta jejunalne grane kranijalne mezenterijalne arterije (*a. mesenterica cranialis*). *Ileum* počinje nakon rudimentarnog ostatka žumanjčane vreće Meckelovog divertikula, a završava spojem ileuma s debelim crijevom (HARRISON i LIGHTFOOT, 2006.). Histološki, tanko crijevo u ptica se sastoji od *laminae mucosae* koji u svome epitelnom sloju ima visokoprizmatične stanice s mikrovilima i vrčaste stanice; *lamina submucosae*, *lamina muscularis* i *lamina serosa*. Debelo crijevo počinje od ileocekokoličkog spoja, znatno je kraće nego u sisavaca te je otprilike jednake debljine kao i tanko crijevo. Završava koprodeumom koji je jedan od tri dijela kloake u ptica (O'MALLEY, 2005.). Histološka građa debelog crijeva jako je slična tankom crijevu. Mišićnica i podsluznica su nešto deblje, a enterociti su nešto kraći s manje izraženim mikrovilima. Prisutne su brojne vrčaste stanice (HAMDJI i sur., 2013.).

2.1.4 Kloaka

Probavni sustav ptica završava nečisnicom ili kloakom (*cloaca*) u koju se ulijevaju izvodni kanali probavnog, spolnog i mokraćnog sustava. Kranijalni dio je završetak debelog crijeva, *coprodeum*, koji čini najveći dio kloake te mu je sluznica u nekih ptica obložena mikrovilima što omogućava apsorpciju vode (KING i MCLELLAND, 1984.). Srednji dio čini *urodeum* a u njegovom dorzalnem dijelu se otvaraju lijevi jajovod (*oviductus sinister*), parni sjemenovod (*ductus deferens*) i parni mokraćovod (*ureter*). *Urodeum* je odvojen od *coprodeuma* i *proktodeuma* cirkularnim sluzničkim naborom. Kaudalno od *urodeuma* se nalazi *proktodeum* koji zauzima najmanji dio kloake te se na njegovom dorzalnem dijelu nalazi *Bursa fabricii* (O'MALLEY, 2005.).

2.1.5. Probavne žlijezde

Jetra u ptica kao i u sisavaca ima ulogu u metabolizmu raznih tvari, sintezi proteina te luči žučne kiseline koje imaju važnu ulogu u probavi. U odnosu na masu tijela znatno je veća nego kod sisavaca. Građena je od dva glavna reznja koja mogu imati manje reznjeve. Žučni mjehur, ako je prisutan, leži na visceralnoj površini desnog reznja (KING i MCLELLAND, 1984.).

Gušterača ima egzokrinu i endokrinu funkciju u ptica. Građena je od tri reznja gdje kranijalni i kaudalni priliježu uz *duodenum* dok treći reznj leži uz slezenu. Izvodni kanali gušterače najčešće su odvojeni i ulijevaju se u distalni dio *duodenuma* (DONELEY, 2001.).

2.2. Bolesti probavnog sustava ptica

2.2.1. Bolesti usne šupljine

Među najčešćim bolestima kljuna su traumatske ozljede. Razlog tome jest česta međusobna agresija među pticama koja može biti i posljedica napada drugih vrsta. Kljun nema potkožje (*subcutis*) već samo tanku dermalnu membranu koja priliježe na periost što lako dovodi do trajnog oštećenja s promjenom oblika kljuna. Ptice iz porodice Psittacinae imaju sposobnost regeneracije distalnog dijela kljuna, dok se kod većine vrsta ptica sposobnost regeneracije gubi u odrasloj dobi (SPEER i POWERS, 2016.). Brojni zarazni uzročnici uzrokuju bolesti usne šupljine u ptica. Cirkovirusna bolest kljuna i perja je smrtonosna i jedna od najznačajnijih bolesti podporodice Psittacinae. Ovaj virus uzrokuje lezije koje mogu rezultirati frakturom kljuna, često su prisutne ulceracije u usnoj šupljini te promjene na perju (FOGELL i sur., 2016.). Avipox virus je česti uzročnik lezija na spojištu kože i kljuna mnogih vrsta ptica. Širi se kontaktno, te njegove nekrotizirajuće lezije uzrokuju razne patološke oblike kljuna (LITERÁK i sur., 2001.).

2.2.2. Bolesti želuca i voljke

Bolesti voljke često su posljedica drugih sistemskih bolesti. Kod papiga se javlja začepljenje jednjaka i voljke stranim tijelima ili neprikladnom hranom koja može dovesti do rupture (HARRISON i LIGHTFOOT, 2006.). Najznačajnija bolest želuca u ptica iz podporodice Psittacinae je dilatacija žljezdanog želuca. Pretpostavlja se da je bolest virusne etiologije, a dolazi do limfocitarne infiltracije perifernih živaca koji inerviraju želudac što dovodi do atrofije žljezdanog želuca te smanjenog motiliteta probavnog sustava. Hrana se zadržava u žljezdanome želucu što uzrokuje njegovu dilataciju. Izmijenjeni pH želuca onemogućava daljnju probavu hrane što dovodi do neapsorpcije nutrijenata koji uzrokuju razne druge sistemske poremećaje (LANGLOIS, 2003.). Brojni paraziti koji parazitiraju u želucu opisani su u papiga i drugih ptica. Njihove invazije uzrokuju stazu u probavnom sustavu i smanjenu apsorpciju hranjivih tvari. Najbrojniji su nematodi od kojih vrste *Echinura uncinata*, *Gongylonema spp.*, *Cyrnea spp.* i *Tetrameres spp.* parazitiraju u žljezdanome želucu, dok vrste *Cheilospirura spp.*, *Epomidiostomum spp.* i *Acuaria spp.*, parazitiraju u mišićnom želucu (DONELEY, 2009.).

2.2.3. Bolesti crijeva

Kod ptica često nalazimo patološke promjene položaja crijeva kao što su torzije, inkarceracije i invaginacije. Najčešće nastaju sekundarno na neku od sistemskih poremetnji, bakterijsku ili virusnu infekciju, te parazitaru invaziju crijeva (HARRISON i LIGHTFOOT, 2006.). Najveći čimbenik u bolesti crijeva čine bakterijski uzročnici bolesti. Tu spadaju najčešće gram negativne bakterije *E. coli*, *Salmonella spp.*, *Klebsiella spp.*, *Yersinia spp.*, *Pseudomonas aeruginosa* i *Proteus spp.* Manji broj gram pozitivnih bakterija uzrokuje upalu crijeva, no imaju značajan zoonotski potencijal kao što su *Campylobacter spp.* i *Clostridium spp.* (DONELEY, 2009.). Za razliku od sisavaca, *Mycobacterium spp.* u ptica najčešće uzrokuje granulomatozne promjene u probavnom traktu, posebice tankom i debelom crijevu. Od virusnih uzročnika valja spomenuti porodicu *Paramyxoviridae* koja uzrokuje brojne enteritise, a među koje spada i uzročnik newcastleske bolesti peradi. Brojni virusi iz porodice *Adenoviridae* su uzročnici hemoragičnih enteritisa u papiga, golubova i purana (HARRISON i LIGHTFOOT, 2006.). Parazitarne invazije zahvaćaju najčešće tanko crijevo. Protozoarne bolesti su raširene u svih vrsta peradi, a najčešći uzročnici su kriptosporidije rodova *Isospora* i *Eimeria* (COLE i FRIEND, 1999.). Često opisivani u brojnih vrsta ptica su nematodi rodova *Ascarida* i *Capillaria spp.* koji zajedno s kokcidijama uzrokuju crijevne upale, malapsorpciju nutrijenata i krvarenja (DONELEY, 2009.).

2.2.4. Bolesti jetre

Najčešće bolesti jetre u ptica nezarazne etiologije su lipidoza jetre i amiloidoza. Lipidoza jetre je posljedica ili prekomjernog unosa ili pojačanog metabolizma masti koji može nastati primarno ili sekundarno. Jetra je u nemogućnosti metabolizirati prekomjerne trigliceride koji se nakupljaju unutar hepatocita. Amiloidoza u ptica iste je etiologije kao i u sisavaca. Možemo ju podijeliti na primarnu gdje dolazi do nakupljanja amiloida nepravilne konformacije koji su produkt plazma stanica, te sekundarnu koja nastaje kod kroničnih upala gdje dolazi do nakupljanja serumskog amiloida A (SAA). Od zaraznih uzročnika bakterijske etiologije nailazimo na *E. coli*, *Salmonella spp.*, *Mycobacterium spp.* i *Klebsiella spp.* Virusni uzročnici su najčešći iz porodica *Herpesviridae*, *Adenoviridae* i *Reoviridae* (HARRISON i LIGHTFOOT, 2006.).

3. Materijali i metode

3.1. Uzorci

Uginule ptice dostupne putem Ambulante za ptice Zavoda za bolesti peradi s klinikom Veterinarskoga fakulteta Sveučilišta u Zagrebu korištene su u ovom istraživanju, uz dopuštenje ordinariusa i vlasnika. Ukupno su pretražene dvije ptice- jedna australska papiga tigrica (*M. undulatus*) (mužjak) i jedan agapornis (*A. personata*) (ženka). Na obje ptice je obavljena razudba, te su za histološku analizu uzeti uzorci pojedinih dijelova probavnog sustava.

3.2. Metode

3.2.1. Makroskopski pregled probavnog sustava ptica

Na Zavodu za bolesti peradi s klinikom pregledavan je probavni sustav ptice od usne šupljine do kloake. Počevši od usne šupljine, skalpelom je otvaran dio po dio probavnog sustava, te nakon toga pažljivo makroskopski pregledan, određeni segmenti izmjereni su mjerkom, a sve s ciljem uočavanja morfoloških karakteristika probavnog sustava ptica. Nakon makroskopskog pregleda uzeti su uzorci pojedinih dijelova probavnog sustava i fiksirani su u 10% formalinu te dopremljeni u Zavod za anatomiju, histologiju i embriologiju.

3.2.2. Histološka analiza probavnog sustava ptica

Uzorci tkiva fiksirani su u 10% formalinu, poslije čega se materijal uklopio u parafinske blokove, te se izrezao uz pomoć mikrotoma na 10 µm tanke rezove. Nakon deparafiniranja u ksilolu i padajućim koncentracijama etanola, rezovi su obojeni hematoksilinom i eozinom (HE) (ROMEIS, 1968.). Preparati obojeni s HE analizirani su svjetlosnim mikroskopom.

4. Rezultati

Makroskopskim pregledom probavnog sustava mužjaka tigrice (*M. undulatus*) težine 35 g i ženke agapornisa (*A. personata*) težine 44,8 g utvrđene su duljine pojedinih segmenata probavnog sustava prikazane u Tablici 1. Nikakve makroskopske patološke promjene na probavnome sustavu obje ptice nisu pronađene te su uzeti uzorci jezika, jednjaka, žljezdanog i mišićnog želuca, tankoga i debeloga crijeva i gušterače za histološku analizu.

4.1. Anatomske karakteristike probavnog sustava tigrice i agapornisa

Jezik u obje ptice je svijetlo ružičaste boje, pokretan i nalazi se na dnu usne šupljine. Jednjak tigrice duljine je 6 cm te je nešto dulji od agapornisa čiji je duljine 4 cm. Stjenka je naborana, ružičaste boje. Žljezdani želudac agapornisa je duljine 1,4 cm dok je kod tigrice 0,9 cm. Kod obje ptice nalazimo *isthmus ventriculi* koji povezuje žljezdani s mišićnim želucem. Žljezdani želudac je vretenast dok je mišićni okruglog, loptastog izgleda. Mišićni želudac je 1,5 cm duljine u obje ptice. Na piloričnom kraju mišićnog želuca počinje tanko crijevo. *Duodenum* je kod obje ptice uklopljen u krakove gušterače i čini dvostruku petlju, kod tigrice petlja iznosi 1,4 cm, a kod agapornisa 2 cm. Ukupna duljina tankog crijeva iznosi 14,8 cm u tigrice te 14 cm u agapornisa. Makroskopski se ne razlikuju prijelazi između duodenuma, jejunuma i ileuma. Ileum završava na ileocekokoličkom spoju. Debelo crijevo je jednake duljine (5 cm) u obje ptice, a proteže se od ileocekokoličkog spoja do kloake. Stjenka je deblja od stjenke tankog crijeva, a lumen je znatno širi. U obje ptice izostaje slijepo crijevo. Jetra u obje ptice je građena od dva režnja. Tamno crvene je boje zaobljenih rubova. Gušterača je u tigrice i agapornisa građena od 3 režnja. U tigrice je uklopljena u zavoje duodenuma, svijetlo žute boje i režnjevite građe, dok je kod agapornisa izraženije režnjevite građe te tamno žute boje.

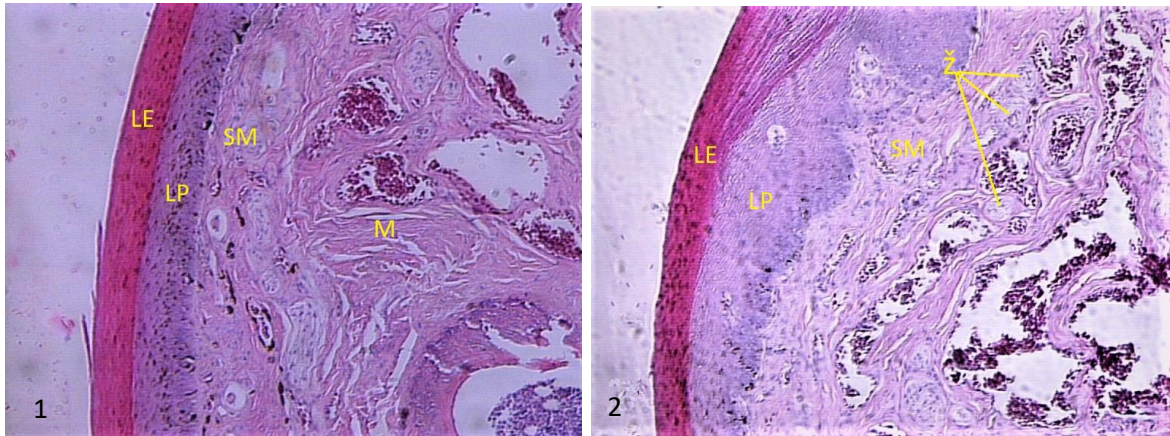
Tablica 1. Usporedni prikaz duljine (cm) pojedinih dijelova probavnoga sustava tigrice (*M. undulatus*) i agapornisa (*A. personata*)

	Tigrica <i>M. undulatus</i>	Agapornis <i>A. personata</i>
jednjak	6 cm	4 cm
žljezdani želudac	0,9 cm	1,4 cm
mišićni želudac	1,5 cm	1,5 cm
<i>duodenum</i>	2,8 cm	4 cm
tanko crijevo	14,8 cm	14 cm
debelo crijevo	5 cm	5 cm
cijelo crijevo	19,8 cm	19 cm

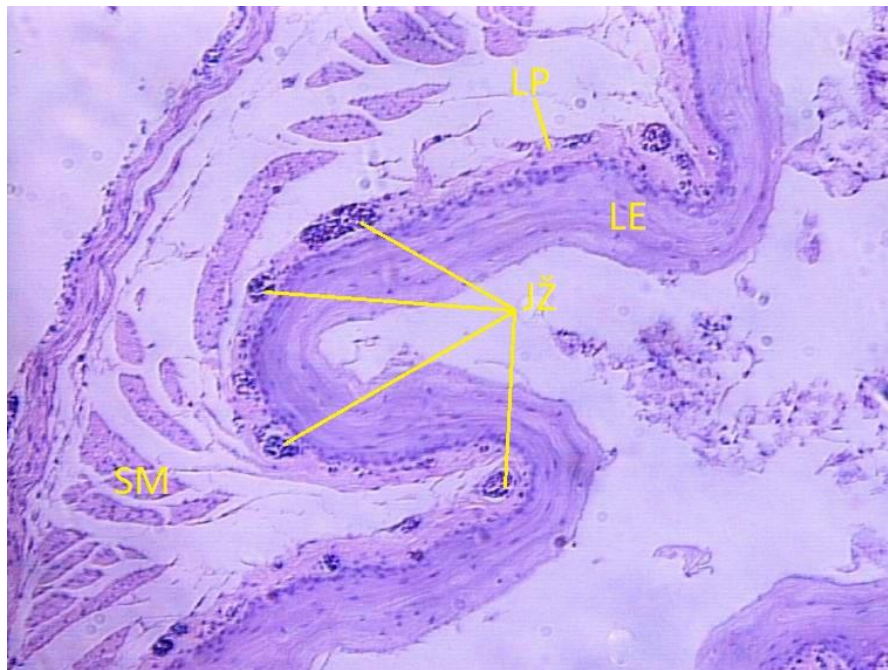
4.2. Histološka analiza probavnog sustava tigrice (*M. undulatus*) i agapornisa (*A. personata*)

Jezik je prekriven mnogoslojnim pločastim orožnjalim epitelom u obje ptice ispod kojeg se nalaze *lamina propria* i *submucosa*. *Lamina propria* je nešto deblja u agapornisa, a *submucosa* ima više tubuloalveolarnih žlijezdi. Kod tigrice je izraženije mišićje jezika (Slika 1. i 2.). Jednjak je u obje ptice naboran i prekriven višeslojnim pločastim orožnjalim epitelom. Sastoji se od sluznice, podsluznice, mišićnice i adventicije u vratnom dijelu jednjaka, odnosno seroze u torakalnom dijelu. U *lamina propria* sluznice nalazimo jednjačne žlijezde i limfatično tkivo. Podsluznicu čini vezivno tkivo koje obavija jednoslojni pločasti epitel adventicije (Slika 3.). Stjenka žljezdanog želuca, proventrikulusa, sastoji se od sluznice, podsluznice, mišićnice i seroze. Sluznicu oblaže sloj visokoprizmatičnih stanica. U *lamina propria* nalazimo radijalno položene brojne tubularne žlijezde građene od kubičnog epitela. Tanku podsluznicu ispunjenu vezivnim tkivom obavija mišićnica koja je građena od unutarnjeg cirkularnog i vanjskog longitudinalnog sloja koje na kraju obavija *tunica serosa* (Slika 4.). Mišićni želudac, mlin (*ventriculus*) sastoji se od istih slojeva slične građe. Epitel čine visokoprizmatične stanice ispod kojih se nalaze duge tubulozne žlijezde građene od kubičnih stanica koje stvaraju slojevitou keratiniziranu prevlaku (*cuticula*). Mišićnica je znatno deblja te se sastoji od unutarnjeg cirkularnog i vanjskog longitudinalnog sloja (Slika 5.). U tigrice i agapornisa nema osobitih razlika u mikroskopskoj građi između pojedinih segmenata tankoga crijeva. *Duodenum* (Slika 6. i 7.) ima nešto deblju stjenku nego *ileum* (Slika 8. i 9.) no svi segmenti su građeni od sluznice, podsluznice, mišićnice i seroze. Sluznicu čine *lamina epithelialis*, *lamina propria* i *lamina muscularis mucose*. *Lamina epithelialis* čini sloj visokoprizmatičnih enterocita s mikrovilima i vrčastim stanicama. U *lamina propria* nalazimo brojne crijevne žlijezde (*gll. intestinalis*). Podsluznicu čini vezivno tkivo s krvnim žilama, a oblaže ju mišićnica obavijena jednoslojnim pločastim epitelom seroze.

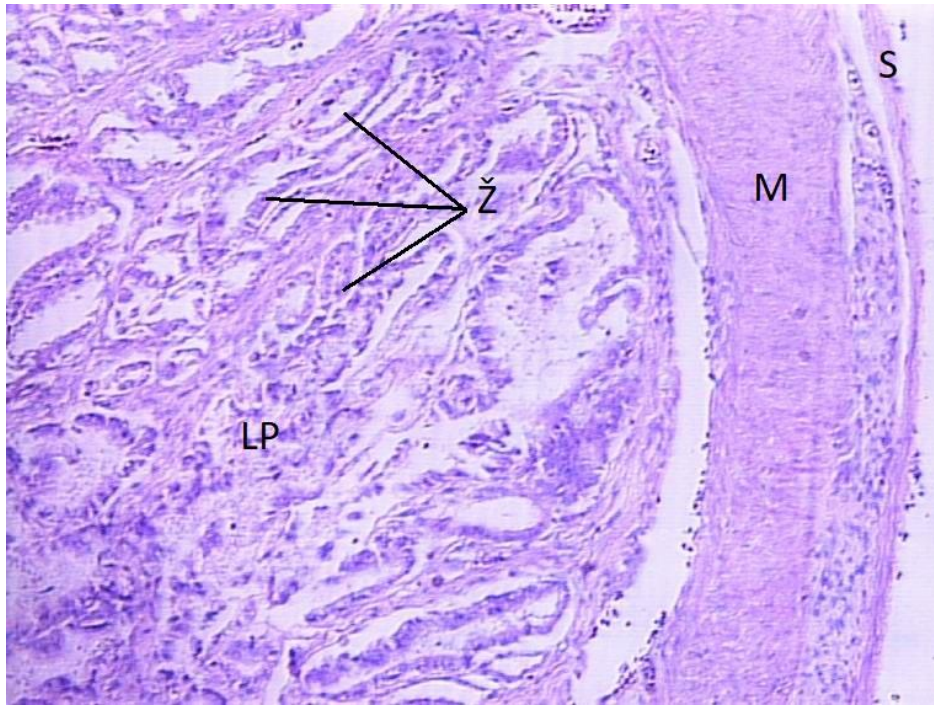
Stjenka debelog crijeva građena je isto kao i tanko crijevo. U *lamina epithelialis* nalazimo vrčaste stanice. Mišićnica je nešto deblja nego u tankom crijevu (Slika 10.). Gušterača obje ptice građena je kao tubuloalveolarna žlijezda obavijena fibroznom kapsulom. U parenhimu razlikujemo egzokrini od endokrinog dijela. Egzokrini dio čine bazofilne piramidalne i prizmatične stanice koje tvore žljezdane acine. Endokrini dio čine eozinofilni otočići okruženi egzokrinim parenhimom (Slika 11.).



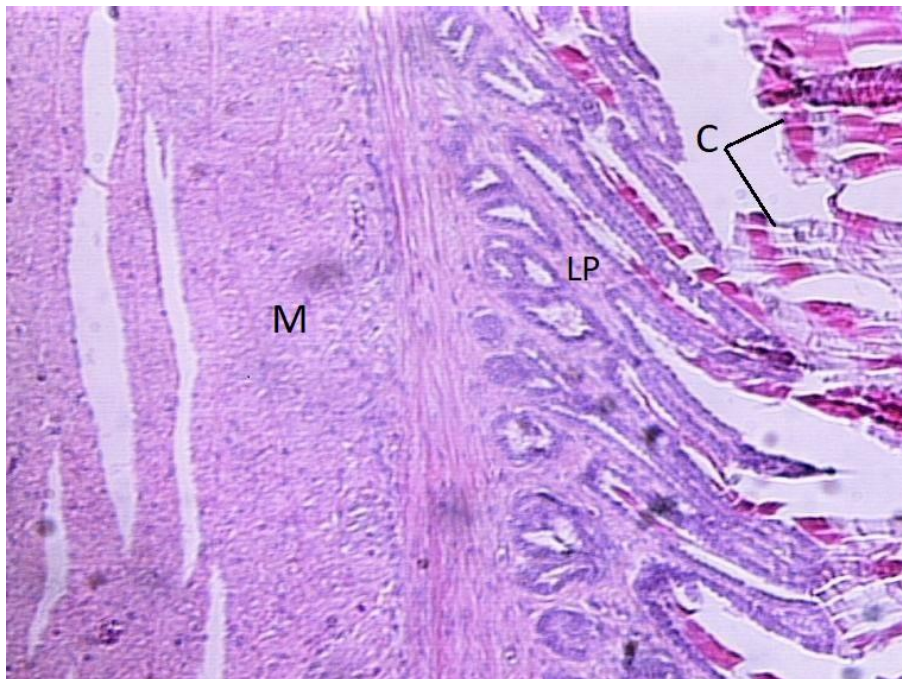
Slika 1 i 2. Jezik tigrice (1) i agapornisa (2), mnogoslojni pločasti orožnjali epitel (LE), lamina propria (LP), submucosa (SM), mišićje jezika (M), žlijezde (Ž), HE, ×10.



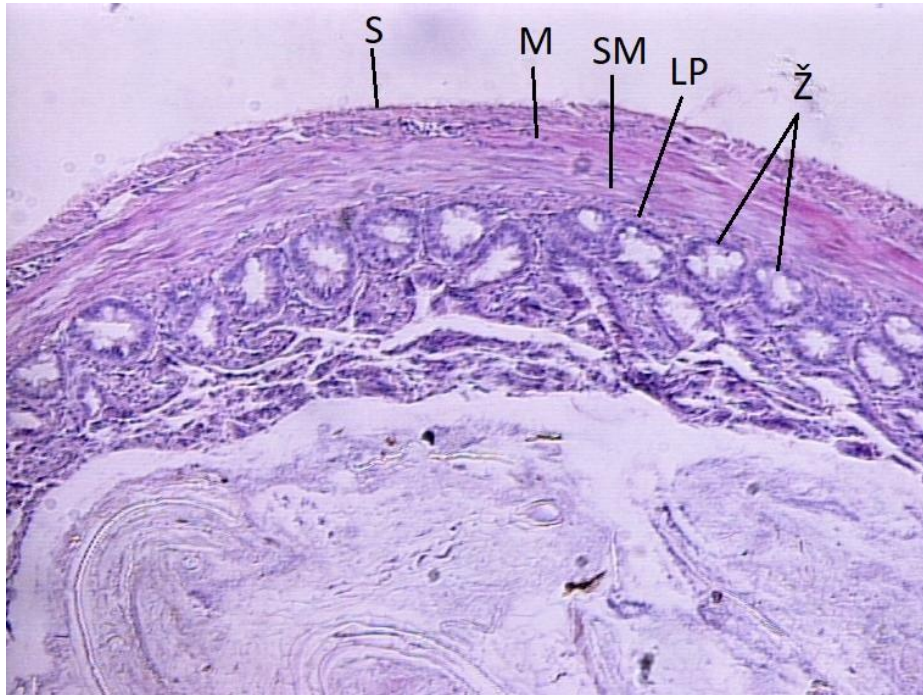
Slika 3. Jednjak agapornisa, lamina epithelialis (LE), lamina propira (LP), jednjačne žlijezde (JŽ), submucosa (SM), HE, ×10.



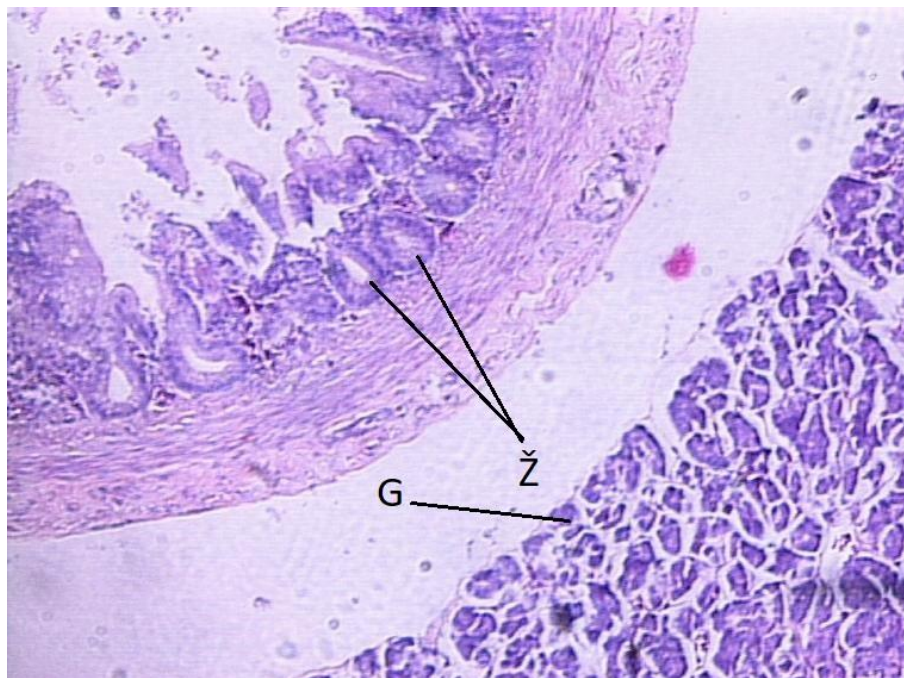
Slika 4. Žljezdani želudac tigrice, *lamina propria* (LP), tubularne žlijezde (Ž), mišićni sloj (M), *tunica serosa* (S), HE, x10.



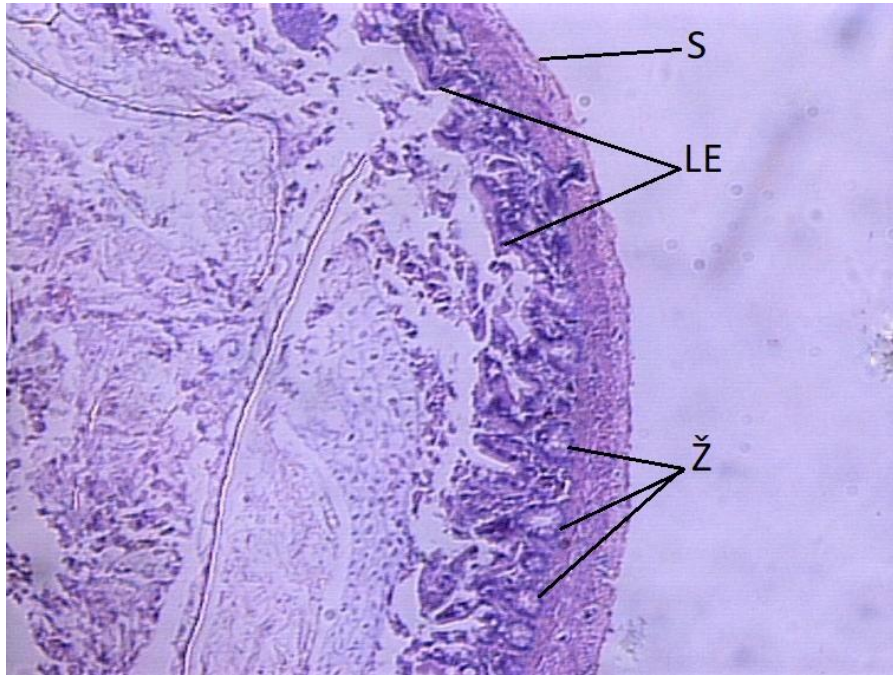
Slika 5. Mišićni želudac agapornisa, mišićnica (M), *lamina propria* (LP), *cuticula* (C), HE, x10.



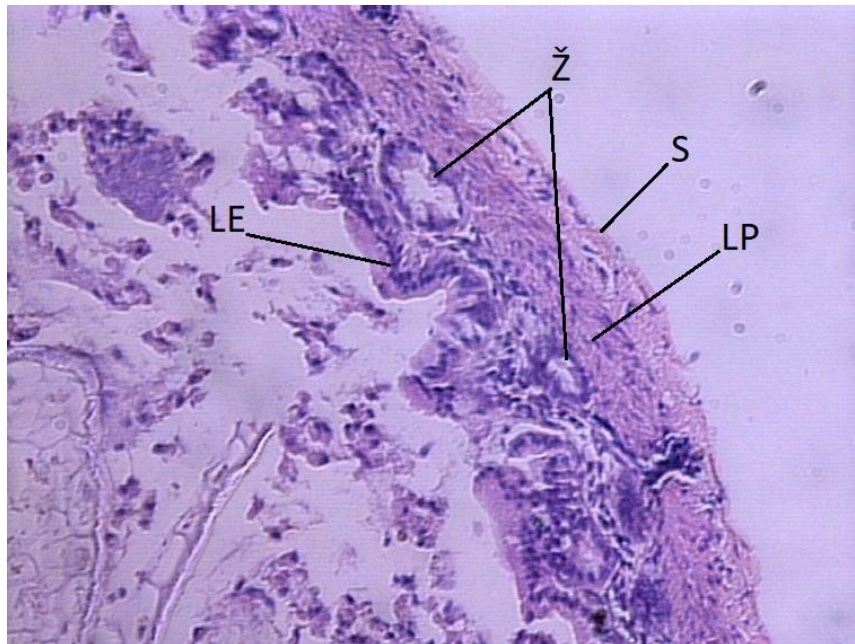
Slika 6. *Duodenum agapornisa*, *gll. intestinales* (Ž) lamina propria (LP), submucosa (SM), mišićnica (M), tunica serosa (S), HE, x10.



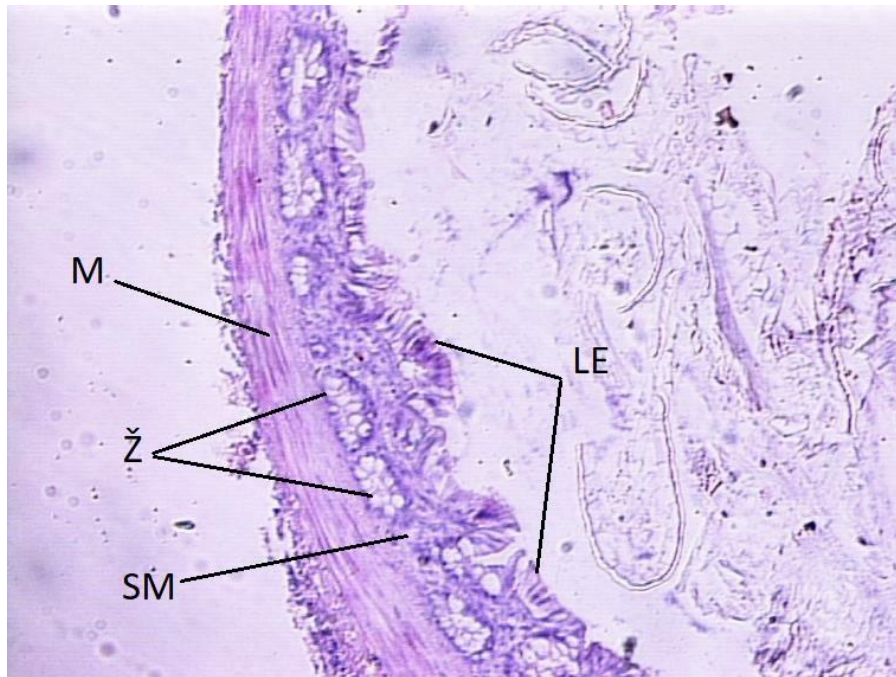
Slika 7. *Duodenum* s gušteračom tigrice, *gll. intestinales* (Ž), gušterača (G), HE, x10.



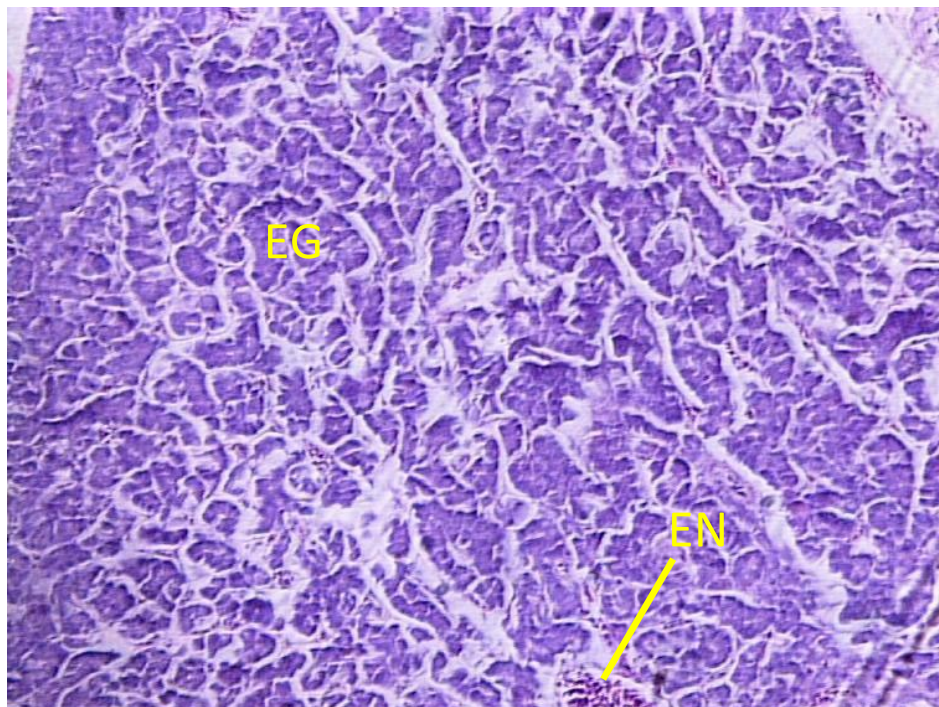
Slika 8. *Ileum tigricae*, *gll. intestinales* (Ž), *lamina epithelialis* (LE), *tunica serosa* (S), HE, x10.



Slika 9. *Ileum tigricae*, *gll. intestinales* (Ž), *lamina epithelialis* (LE), *lamina propria* (LP), *tunica serosa* (S), HE, x25.



Slika 10. Debelo crijevo agapornisa, *lamina epithelialis* (LE), *gll. intestinales* (Ž), podsluznica (SM), mišićnica (M), HE, ×10.



Slika 11. Gušterača tigrice, egzokrini dio (EG), endokrini otočići (EN), HE, ×10.

5. Rasprava

Razmjerno je malo objavljenih radova koji opisuju anatomiju probavnog sustava ptica iz reda Psittaciformes koje se drže kao kućni ljubimci. Poznavanje anatomije probavnog sustava usmjerava nas na pravilne prehrambene navike za očuvanje zdravlja i dobrobiti ptica kućnih ljubimaca. Nepravilna prehrana je jedno od najčešćih uzroka oboljenja probavnog sustava u kućno držanih papiga (KOUTSOS i sur, 2001.). Tigrica (*M. undulatus*) i agapornis (*A. personata*) pripadaju redu Psittaciformes i porodici *Psittaculidae*. Ptice koje se hrane visoko proteinskom hranom uglavnom imaju jednostavnije građen probavni sustav od ptica koje se hrane većinom složenim ugljikohidratima (DUKE, 1997.).

KOUTSOS i sur. (2001.) utvrđuju da su obje istražene ptice biljojedi koji se pretežno hrane sjemenkama što odgovara anatomskom i histološkom nalazu u ovom istraživanju. Snažno mišićje jezika je razvijeno za pokrete prilikom hranjenja sjemenkama. U jednjaku nalazimo slabije izraženu naboranost za razliku od mesojednih ptica koje gutaju čitav plijen kao što je utvrđeno u crnokrile lunje (*Elanus caeruleus*) (HAMDI i sur., 2013.) i smeđeg sokola (*Falco berigora*) (AL-TAEE, 2017.).

Jezik je građen od submukoze i mišićnice slično kao u divlje patke (*Anas platyrhynchos*) i prugastog pozvidžača (*Numenius phaeopus*) (FATMA i EL DEEN, 2017.). U obje ptice na jeziku se ne nalaze jezične papile. Jednjačne žlijezde su rjeđe i manje nego u domaće peradi kao što je opisano u pure (*Meleagris gallapavo*) (KOZARIĆ, 1997.). Žlijezde u žljezdanom želucu radijalno su položene u podsluznici kao u kokoši (*Gallus gallus*) (KOZARIĆ, 1997.). Mišićnica je građena od unutarnjeg radijalnog i vanjskog mišićnog sloja jednako kao u kokoši (*Gallus gallus*), prugastog pozvidžača (*Numenius phaeopus*) i crne liske (*Fulica atra*) (KOZARIĆ, 1997.; FATMA i EL DEEN, 2017.; BATAH i sur, 2012.). Epitel mišićnog želuca obje ptice obložen je debelom keratiniziranom kutikulom koja je karakteristična za ptice koje se hrane tvrdom hranom kao što je utvrđeno u prepelice (*Coturnix coturnix*) (ZAHHER i sur, 2012.). Tanko crijevo u obje ptice građeno je od *tunica mucosa*, *tunica submucosa*, *tunica muscularis* i *tunica serosa* koje nalazimo u većine ptica. *Duodenum* u submukozi nema duodenalne žlijezde (*gll. duodinales*) jednako kao u domaće peradi (KOZARIĆ, 1997.), a brojnost vrčastih stanica se proporcionalno povećava u distalnijim dijelovima crijeva. Sukladno istraživanju CLENCH i MATHIAS (1995.) ne nalazimo slijepa crijeva u obje ptice iz reda Psittaciformes. Debelo crijevo je razmjerno manje u odnosu na tanko crijevu u usporedbi s domaćom peradi (KOZARIĆ, 1997.) dok je stjenka jednake građe u usporedbi s drugim pticama (KOZARIĆ, 1997.; FATMA i EL DEEN, 2017.; BATAH i sur, 2012.).

Sukladno HARRISON i LIGHTFOOT (2006.) gušterača tigrice je građena od tri režnja uklopljena u duodenalnu petlju. Gušterača obje ptice je obavijena fibroznom kapsulom kao u goluba (*Columbia livia*), biserke (*Numida meleagris*) i galeba (*Larus canus*) (FARIS, 2012; HAMODI i sur., 2013.). U obje ptice nalazimo parenhim gušterače građen od egzokrinog i endokrinog dijela. Žljezdani acini su građeni od bazofilnih

piramidalnih i prizmatičnih stanica dok su endokrini otočići uklopljeni u egzokrini parenhim jednako kao što je opisano u goluba (*Columbia livia*), galeba (*Larus canus*), biserke (*Numida meleagris*) i domaće peradi (FARIS, 2012.; HAMODI i sur., 2013.; MOBINI, 2013.; KOZARIĆ, 1997.).

Istraživanje morfoloških osobitosti probavnog sustava ovih dviju vrsta ptica, jednih od najčešćih kućnih ljubimaca diljem svijeta, makroskopski i mikroskopski, dalo je uvid u komparativne razlike u građi probavnog sustava, te potvrdilo dosadašnja istraživanja. Složenost probavnog sustava, te makroskopske i mikroskopske karakteristike jezika, jednjaka i želuca ukazuju da obje ptice imaju probavni sustav prilagođen za prehranu biljem, prvenstveno sjemenkama.

6. Zaključci

1. Probavni sustav u ptica je izrazito raznovrstan i jedinstven, što ima za posljedicu mali broj objavljenih radova vezanih uz ovu tematiku. Vrlo je važno poznavati morfologiju probavnog sustava jer ona je temelj za razumijevanje patologije i liječenja bolesti probavnog sustava.
2. Anatomske karakteristike probavnog sustava tigrice i agapornisa su vrlo slične, u obje ptice nalazimo dobro razvijeno mišićje jezika, jednjak koji je slabo naboran i snažan mišićni želudac što ukazuje da se hrane sa sitnom i tvrdom hranom.
3. Histološke osobine probavnog sustava tigrice i agapornisa također ukazuju da se hrane tvrdom biljnom hranom. Mišićni želudac im je građen od dva sloja debelih mišićnih ploča te obložen debelom kutikulom. U podsluznici crijeva nalazimo brojne žlijezde (*gll. Intestinales*) dok u epitelu nalazimo brojne včaste stanice.
4. Segmenti probavnog sustava su podjednake duljine. Agapornis ima nešto veći žljezdani želudac i dulji *duodenum*. Obje ptice nemaju slijepo crijevo. Gušterača im se sastoji od tri režnja te leži u duodenalnoj petlji.
5. Složenost probavnog sustava, njegova duljina u odnosu na tijelo, te karakteristike jezika, jednjaka i želuca ukazuju da obje ptice imaju probavni sustav prilagođen za prehranu biljem, prvenstveno sjemenkama.

7. Popis literature

1. AL-TAEE, A. A. (2017): Macroscopic and Microscopic Study of Digestive Tract of Brown Falcon *Falco berigora* in Iraq. JUBPAS, 25 (3), 915 – 936.
2. BATAH, A. L., H. A. SELMAN, M. SADDAM (2012): Histological study for stomach (proventriculus and gizzard) of coot bird *Fulica atra*. DASJ, 4 (1), 9 – 16.
3. CLENCH, M. H., J. R. MATHIAS (1995): The avian cecum: A review. Wilson Bull, 107(1), 93 – 121.
4. COLE, A. R., M. FRIEND (1999): Parasites and Parasitic Diseases (Field Manual of Wildlife Diseases). Other Publications in Zoonotics and Wildlife Disease pp. 207 - 215.
5. DONELEY, R. J. T. (2001): Acute pancreatitis in parrots. Aust Vet J, 79 (6), 409 – 411.
6. DONELEY, R. J. T. (2009): Bacterial and parasitic diseases of parrots. Vet Clin North Am Exot Anim Pract, 12 (3), 417 – 432.
7. DUKE, G. E. (1997): Gastrointestinal physiology and nutrition in wild birds. Proc Nutr Soc, 56, 1049-1056.
8. FARIS, A. F. (2012): Anatomical and Histological study of the Pancreas of Pigeon. JCEPS, 2 (4), 64 – 72.
9. FATMA, M. A., T. EL DEEN (2017): Comparative Microscopic Study on the Tongue, Oesophagus and Stomach of Two Different Birds in Egypt. Egypt J Hosp Med, 67 (1), 359 – 369.
10. FOGELL, D. J., R. O. MARTIN., J. J. GROOMBRIDGE (2016): Beak and feather disease virus in wild and captive parrots: an analysis of geographic and taxonomic distribution and methodological trends. Arch Virol, 161(8), 2059-2074.
11. HAMDI, H., A. WAHAB EI-GHAREEB, M. ZAHER, F. ABUAMOD (2013): Anatomical, Histological and Histochemical Adaptations of the Avian Alimentary Canal to Their Food Habits: II- *Elanus caeruleus*. J Sci Eng Res, 4 (10), 1355 – 1364.

12. HAMODI, M. H., A. A. ABED, A. M. TAHA (2013): Comparative anatomical, histological and histochemical study of the pancreas in two species of birds. RRBS, 8 (1), 26 – 34.
13. HARRISON, G. J., T. L. LIGHTFOOT (2006): Clinical Avian Medicine. Palm Beach, Spix publishing, pp. 412 – 438.
14. KING, A. S., J. MCLELLAND (1984): Birds: Their Structure and Function. London; Philadelphia: Baillière Tindall.
15. KLASING, C. K. (1999): Avian gastrointestinal anatomy and physiology. Semin Avian Exot Pet Med, 8 (2), 42 – 50.
16. KOUTSOS, E. C., K. D. MATSON, C. K. KLASING (2001): Nutrition of Birds in the Order Psittaciformes: A Review. J Avian Med Surg, 15 (4), 257–275.
17. KOZARIĆ, Z. (1997): Veterinarska histologija. Zagreb, Naklada Karolina.
18. LANGLOIS, I. (2003): The anatomy, physiology, and diseases of the avian proventriculus and ventriculus. Vet Clin North Am Exot Anim Pract, 6, 85 – 111.
19. LITERÁK, I., R. HALOUZKA, M. HROMÁDKO, M. HONZA, B. PINOWSKA, A. HAMAN (2001): Avipoxivirus infection in wild birds: new findings in Slovakia and Poland. Acta Vet Brno, 70, 339 – 344.
20. MOBINI, B. (2013): Histochemical and histological studies on the pancreas in mature pigeon (*Columba livia*). Eur J Exp Biol, 3 (2), 148 – 152.
21. O'MALLEY, B. (2005): Clinical anatomy and physiology of exotic species. Elsevier Saunders.
22. ROMEIS, B. (1968): Mikroskopische Technik. Munchen, Wien: R. Oldenbourg Verlag.
23. SPEER, B., V. L. POWERS (2016): Anatomy and Disorders of the Beak and Oral Cavity of Birds. Vet Clin North Am Exot Anim Pract, 19 (3), 707 – 736.
24. ZAHER, M., A. W EL GHAREEB, H. HAMDI, F. ABUAMOND (2012): Anatomical, histological and histochemical adaptations of the avian alimentary canal to their food habits: I-*Coturnix coturnix*. Life Sci J, 9 (3), 1306 – 1316.

8. Sažetak

Morfološke osobitosti probavnog sustava u ptica s osvrtom na moguće bolesti

Cilj rada je bio opisati probavni sustav ptica i moguće bolesti ovog sustava. Istraživanja su provedena na dvije ptice iz porodice Psittaculidae, mužjaku tigrice (*M. undulatus*) i ženki agapornisa (*A. personata*). Utvrđeno je da obje ptice imaju sličnu građu probavnog sustava. Dobro razvijeno mišićje jezika, jednjak koji je slabo naboran i snažan mišićni želudac s debelom kutikulom ukazuje na ishranu tvrdom hranom. Probavni sustav agapornisa dug je 25,9 cm, a u tigrice 28,2 cm. Kod tigrice su utvrđene duljine pojedinih segmenata probavnog sustava: jednjak 6 cm, žljezdani želudac 0,9 cm mišićni želudac 1,5 cm, tanko crijevo 14,8 cm, debelo crijevo 5 cm. Kod agapornisa su utvrđene duljine pojedinih segmenata probavnog sustava: jednjak 4 cm, žljezdani želudac 1,4 cm, mišićni želudac 1,5 cm, tanko crijevo 14 cm, debelo crijevo 5 cm. Složenost probavnog sustava, njegova duljina u odnosu na tijelo, te karakteristike jezika, jednjaka i želuca ukazuju da obje ptice imaju probavni sustav prilagođen za prehranu biljem, prvenstveno sjemenkama.

Ključne riječi: probavni sustav, *Melopsittacus undulatus*, *Agapornis personata*

9. Summary

Morphological characteristic of gastrointestinal tract of birds with the emphasis on possible diseases

The aim of the study was to describe the digestive tract of birds and possible diseases of this system. The study was carried out on two birds from the Psittaculidae family, the male budgerigar (*M. undulatus*) and the female lovebird (*A. personata*). It was found that both birds have similar type of the digestive system. Well-developed tongue muscles, poorly folded esophagus and strong gizzard with a thick cuticle suggests a hard food diet. The digestive system of lovebird is 25.9 cm long and of budgerigar 28.2 cm long. In budgerigar, the following lengths of certain segments of the digestive system were determined: the esophagus 6 cm, the proventriculus 0.9 cm, the gizzard 1.5 cm, the small intestine 14.8 cm, the colon 5 cm. In the lovebird, the following lengths of certain segments of the digestive system were determined: 4 cm the esophagus, the proventriculus 1.4 cm, the gizzard 1.5 cm, the small intestine 14 cm, the colon 5 cm. The complexity of the digestive tract, its length in relation to the body size and the characteristics of the tongue, esophagus and stomach indicate that both birds have a digestive system adapted as herbivores primarily as granivores.

Key words: digestive tract, *Melopsittacus undulatus*, *Agapornis personata*

10. Životopis

Rođen sam u Zagrebu 1992. godine, u Republici Hrvatskoj. Od 1999. do 2007. godine pohađam osnovnu školu Augusta Šenoae u Zagrebu. 2007. godine upisujem srednju školu Zdravstveno učilište Zagreb te istu završavam 2011. godine kada upisujem Veterinarski fakultet u Zagrebu. Stručnu praksu sam obavio u veterinarskoj ambulanti „Buba“ u Zagrebu 2018. godine.