

Etiologija i dijagnostika izljeva u osrčje u pasa

Dorkin, Lucija

Master's thesis / Diplomski rad

2019

Degree Grantor / Ustanova koja je dodijelila akademski / stručni stupanj: **University of Zagreb, Faculty of Veterinary Medicine / Sveučilište u Zagrebu, Veterinarski fakultet**

Permanent link / Trajna poveznica: <https://um.nsk.hr/um:nbn:hr:178:786160>

Rights / Prava: [In copyright](#)/[Zaštićeno autorskim pravom.](#)

Download date / Datum preuzimanja: **2023-06-01**



Repository / Repozitorij:

[Repository of Faculty of Veterinary Medicine -
Repository of PHD, master's thesis](#)



SVEUČILIŠTE U ZAGREBU
VETERINARSKI FAKULTET

Lucija Dorkin

ETIOLOGIJA I DIJAGNOSTIKA IZLJEVA U OSRČJE U PASA

Diplomski rad

Zagreb, 2019.

KLINIKA ZA UNUTARNJE BOLESTI

PREDSTOJNICA: Izv. prof. dr. sc. Ivana Kiš

MENTORICA: Prof. dr. sc. Vesna Matijatko

KOMENTOR: Doc. dr. sc. Marin Torti

ČLANOVI POVJERENSTVA ZA OBRANU DIPLOMSKOG RADA:

1. Doc. dr. sc. Mirna Brkljačić
2. Doc. dr. sc. Marin Torti
3. Prof. dr. sc. Vesna Matijatko
4. Doc. dr. sc. Iva Šmit (zamjena)

Zahvaljujem se mentorici prof. dr. sc. Vesni Matijatko i doc. dr. sc. Mirni Brkljačić za prijedlog izvrsne teme za diplomski rad te za pomoć i uloženi trud pri prikupljanju i obradi svih podataka koji su u rad uključeni.

Jedno veliko hvala i komentoru doc. dr. sc. Marinu Tortiju za pomoć pri pisanju rada, svim savjetima i smjernicama te pruženoj podršci.

Za pruženu podršku zahvaljujem svim svojim prijateljima i prijateljicama, a posebnu zahvalu želim dati svojoj prijateljici i kolegici Tei Dodig i svom suprugu Gregoru Budanu Dorkinu. Hvala vam što ste svakodnevno bili moj oslonac i potpora.

Zahvaljujem se i svojoj sestri Ani i bratu Juri za brigu i podršku tijekom cijelog perioda školovanja. Posebno hvala i mojim roditeljima Slavici i Mićiju koji su mi omogućili pohađanje fakulteta i svojom ljubavi i razumijevanjem me svakodnevno motivirali da idem dalje.

Popis tablica i slika

Tablica 1. Zastupljenost pasa određenih pasmina zaprimljenih na Kliniku za unutarnje bolesti Veterinarskog fakulteta u razdoblju od 12.6.2006. do 17.2.2017.

Tablica 2. Zastupljenost pasa određenih pasmina kod kojih je tumor uzrokovao izljev u osrčje.

Tablica 3. Zastupljenost pasa određenih pasmina s idiopatskim izljevom u osrčje.

Slika 1. Zastupljenost spolova u istraživanoj populaciji.

Slika 2. Zastupljenost uzroka izljeva u osrčje u istraživanoj populaciji.

Slika 3. Zastupljenost vrsta tumora u pasa s tumorskim izljevom u osrčje.

Slika 4. Simptomi u pasa s tumorom prema anamnestičkim podacima.

Slika 5. Prisutnost kliničkih znakova u pasa s tumorskim izljevom u osrčje.

Slika 6. Prisutnost pratećih izljeva kod pasa s tumorskim izljevom u osrčje.

Slika 7. Ultrazvučna lokalizacija hemangiosarkoma.

Slika 8. Simptomi u pasa s idiopatskim izljevom u osrčje prema anamnestičkim podacima.

Slika 9. Prisutnost kliničkih znakova u pasa s idiopatskim izljevom.

SADRŽAJ

1. UVOD	1
2. PREGLED DOSADAŠNJIH SPOZNAJA	2
2.1. Anatomija i fiziologija osrčja	2
2.2. Bolesti osrčja	3
2.3. Izljev u osrčje	3
2.3.1. Etiologija.....	3
2.3.2. Patogeneza izljeva u osrčje i tamponade srca	5
2.3.3. Anamneza i klinička slika.....	6
2.3.4. Dijagnostika	7
2.3.5. Terapija	9
3. MATERIJALI I METODE	10
4. REZULTATI	12
4.1. Izljevi u osrčje posljedično tumorima	14
4.2. Pacijenti s idiopatskim izljevom u osrčje	19
4.3. Pacijenti sa zastojskim zatajivanjem srca	22
5. RASPRAVA	24
6. ZAKLJUČCI	28
7. POPIS LITERATURE:	30
8. SAŽETAK	34
9. SUMARRY	35
10. ŽIVOTOPIS	36

1. UVOD

Izljevi u osrčje najčešći su poremećaj vezan za osrčje pasa te su odgovorni za kliničke znakove srčane bolesti u oko 7% svih pasa kardioloških pacijenata (TOBIAS, 2005.). Uzrokuju ga različite prirođene i stečene bolesti srca i osrčja. Češća je pojava izljeva u osrčje kao posljedica stečene bolesti, a najčešći uzroci izljeva u osrčje su tumori (hemangiosarkom i tumori baze srca) te idiopatski izljevi (COLEMAN i RAPOPORT, 2016.). Izljevi u osrčje mogu predstavljati hitno stanje ukoliko dođe do pojave tamponade srca. Prilikom tamponade srca, povećan je tlak u osrčju do te mjere da onemoguću normalnu dijastoličku funkciju srca jer je tlak u srčanim komorama manji od onog u osrčju i dolazi do pojave po život opasnog kardiogenog šoka (BOUVY i BJORLING, 1991a). Dijagnoza izljeva u osrčje postavlja se na temelju ehokardiografske pretrage, a sumnja se može postaviti i kliničkim pregledom. Određenu dijagnostičku važnost kod dijagnosticiranja pojave izljeva i utvrđivanja uzroka izljeva u osrčje imaju i druge pretrage, poput radiološke i elektrokardiografske pretrage, te citološke analize punktata i patohistološke pretrage uzorka zahvaćenog tkiva (SHAW i RUSH, 2007b).

Cilj ovog istraživanja je obrada prikupljenih podataka arhive Klinike za unutarnje bolesti Veterinarskog fakulteta Sveučilišta u Zagrebu o psima s izjevom u perikard te usporedba dobivenih rezultata s rezultatima drugih provedenih istraživanja.

2. PREGLED DOSADAŠNJIH SPOZNAJA

2.1. Anatomija i fiziologija osrčja

Vrećasta ovojnica koja okružuje srce te čini najmanju od tri tjelesne šupljine naziva se osrčje. Ono se sastoji od fibrozne i serozne komponente. Fibrozna komponenta osrčja je čvrsta, slabo rastezljiva vreća koja je dorzalno, na bazi srca pričvršćena za tuniku adventiciju velikih krvnih žila koje ulaze u srce, a ventrokranijalno se nalazi sternoperikardijalni ligament koji povezuje osrčje i sternum. Mala regija osrčja je u kontaktu s lateralnim zidom prsnog koša, u pasa je to između desnog 4. i 5. međurebrenog prostora, u ventralnoj četvrtini između sternuma i kostohondralnog spoja rebara. (SISSON i THOMAS, 1999.). Fibroznu komponentu osrčja čine tri sloja kolagenih i elastičnih vlakana, a na njih s unutarnje strane prijanjaju stanice parijetalnog sloja serozne komponente. Serozna komponenta osrčja sastoji se od parijetalnog i visceralnog sloja. Parijetalni sloj čine jednoslojne poligonalne mezotelijalne stanice koje su spojene s fibroznom komponentom pomoću vezivnog tkiva bogatog kolagenim i elastičnim vlaknima (BOUVY i BJORLING, 1991a.). Između parijetalnog i visceralnog sloja serozne komponente osrčja nalazi se perikardijalna šupljina. U njoj se prirodno nalazi približno 0.25 ml/kg serozne tekućine (WARE, 2011.) koja je ultrafiltrat krvne plazme. Visceralni sloj poznat je kao epikard i također se sastoji od samo jednog sloja poligonalnih mezotelijalnih stanica koje prijanjaju na vanjsku površinu miokarda pomoću tanke fibroelastične strome (SISSON i THOMAS, 1999.). Funkcije osrčja su mnogostruke, ono fiksira srce u prsnoj šupljini i tako sprječava njegovo pretjerano pomicanje, smanjuje trenje uzrokovano radom srca, služi kao barijera koja sprječava širenje infekcija ili neoplazija iz pleuralne šupljine na srce, limitira mogućnost akutne dilatacije srca, pomaže u ventrikulskoj interakciji i balansu izbacivanja krvi iz desnog i lijevog ventrikula, smanjuje mogućnost rupture srca tako što prijanjanjem uz srce povećava tlak koji je potreban da bi do rupture došlo (BOUVY i BJORLING, 1991a.; WARE, 2011.; SHAW i RUSH, 2007a.). Unatoč brojnim funkcijama, prisustvo osrčja nije neophodno za normalnu funkciju srca i psi mogu normalno živjeti i bez osrčja (SHAW i RUSH, 2007a.).

2.2. Bolesti osrčja

Bolesti koje zahvaćaju osrčje mogu poremetiti rad i funkciju srca pa tako biti i opasne po život. Iako bolesti osrčja nisu učestale, čine 7% kardiovaskularnih bolesti pasa (TOBIAS, 2005.). Najčešći poremećaj vezan za osrčje u pasa je prekomjerno nakupljanje tekućine u osrčju – izljev u osrčje, uzrokovan različitim prirođenim i stečenim bolestima srca i osrčja. Ponekad se u pasa može javiti i konstriktivna bolest osrčja (WARE, 2011.). Zabilježeni su i slučajevi prirodne odsutnosti čitavog osrčja ili njegovog dijela, no samo kao slučajan nalaz prilikom obdukcije pasa (SISSON i THOMAS, 1999.).

2.3. Izljev u osrčje

Prekomjerno nakupljanje tekućine u perikardijalnoj šupljini naziva se izljev u osrčje. To je najčešći poremećaj osrčja u pasa (BOUVY i BJORLING, 1991a.), a uzrokovan je prirođenim ili stečenim bolestima srca i osrčja. Izljevi u osrčje ne dovode uvijek do pojave kliničkih simptoma, no ukoliko zbog brzog ili obilnog nakupljanja tekućine dođe do velikog povećanja tlaka u šupljini osrčja smanjuje se dijasolička funkcija (punjenje) srca te konačno nastane tamponada srca. Tamponada je hitno stanje koje ugrožava život jer dovodi do kardiogenog šoka te zahtijeva hitno liječenje.

2.3.1. Etiologija

Uzroci izljeva u osrčje mogu biti prirodne greške ili stečene bolesti. Od prirođenih grešaka najčešća je peritoneoperikardijalna dijafragmatska hernija (PPDH) (SMITH i RUSH, 1999.). Može se javiti kao zasebna anomalija ili u kombinaciji s umbilikalnom hernijom, malformiranim ili odsutnim sternebrama, ljevkastim prsima i drugim prirođenim srčanim greškama (SISSON i THOMAS, 1999.). Češće se javlja u mužjaka, a pasminska predispozicija opisana kod vajmarskih ptičara (WARE, 2011.). PPDH nastaje tijekom embriogeneze kao rezultat nepravilnog razvoja dorzolateralnog septuma transversuma ili zbog nepotpunog spajanja lateralnih pleuroperitonealnih nabora i ventromedijalnog *pars sternalis* što sprječava potpunu odvojenost trbušne šupljine i osrčja (SISSON i THOMAS, 1999.; EVANS i BIERRY, 1980.). Prirodne su i perikardijalne ciste koje također mogu biti uzrok izljeva u osrčje i tamponade srca, no one se rijetko javljaju u pasa. Perikardijalne ciste razviju se tijekom embriogeneze kada dio omentuma ili falciformnog ligamenta ostane zarobljen unutar perikardijalne vreće (SISSON i THOMAS, 1999.). Mnogo češće izljevi u osrčje javljaju se zbog stečenih uzroka i to u odraslih,

odnosno starijih pasa. Dva najčešće zabilježena uzroka izljeva u osrčje u pasa su tumori, odgovorni za 38 do 72% izljeva (COLEMAN i RAPOPORT, 2016.), i izljevi nepoznatog uzroka (idiopatski izljevi). Najčešći tumori koji u pasa uzrokuju izljev i tamponadu srca su hemangiosarkomi i tumori baze srca. Hemangiosarkomi čine 60 do 75% tumora koji rezultiraju izljevom u osrčje (BERG i WINGFIELD, 1984.; WARE i HOPPER, 1999.). Često nastaju iz desnog atrija, odnosno aurikule desnog atrija, a mogu nastati i u zidu desnog atrija, blizu atrioventrikulskog žlijeba. Njemački ovčari i zlatni retriveri su pasminski predisponirani za hemangiosarkom, osobito u području desnog atrija (WARE i HOPPER, 1999.; BROWN i sur. 1985.). Tumorima baze srca skupno su nazvani tumori nastali u području baze srca. Pronađeni su u oko 10% pasa s izljevima u osrčje (BERG i WINGFIELD., 1984.; WARE i HOPPER, 1999.). Najčešće su to kemodektomi, tumori koji nastaju iz kemoreceptora u pulmonarnoj arteriji i aorti. Postoje hipoteze o predispoziciji pasa brahicefalčnih pasmina za ovu vrstu tumora zbog kronične hipoksije pasa tih pasmina (HAYES, 1975.). Na bazi srca, osim kemodektoma mogu nastati i tumori štitnjače, parašitne žlijezde, limfomi i tumori vezivnog tkiva (CHEVILLE, 1972.; WALSH i DITERS, 1984; REED, 1987.). U oko 5% pasa s izljevom zbog tumora pronađeni su mezoteliomi (BERG i WINGFIELD, 1984.; WARE i HOPPER, 1999.). To su najčešće dijagnosticirani primarni tumori osrčja (SISSON i THOMAS, 1999.). Mogu nastati zasebno na osrčju ili u kombinaciji s tumorima drugih mezotelnih površina (pleure, peritoneuma) i ovisno o tome na kojoj ovojnici nastanu, u pripadajućoj tjelesnoj šupljini stvara se izljev. Mezoteliomi se češće javljaju u mužjaka nego u ženki (BERG i WINGFIELD, 1984.). Drugi stečeni uzroci izljeva u osrčje su infekcije, izljev zbog zatajenja desnog srca, ruptуре lijevog atrija, trovanja antikoagulansima te uremičnog perikarditisa (REED, 1987.; BERG i WINGFIELD, 1984). Infekcije su rijetke i najčešće se radi o bakterijama koje prodiru u perikard sekundarno s migrirajućim stranim tijelima. Izolirane su bakterije rodova *Actinomyces* i *Nocardia* (ARONSON i GREGORY, 1995.). Izljev zbog zatajenja desnog srca nastaje zbog kongestije i smanjene drenaže iz perikardijalne šupljine i rijetko se nakupi dostatan volumen tekućine da uzrokuje tamponadu srca. Ruptura lijevog atrija s posljedičnim izljevom u osrčje i tamponadom srca javlja se u pasa s miksomatoznom degeneracijom mitralnih zalistaka, kod kojih zbog kontinuirane regurgitacije oslabi stijenka lijevog atrija te dođe do perforacije i tamponade (BUCHANAN, 1972.; SISSON, 1987.). U pasa otrovanih s antikoagulansima krvarenje u osrčje može dovesti do tamponade srca. Poliserozitis i miokarditis mogu nastati zbog

toksičnih metabolita koji se u zdravih životinja izlučuju bubregom pa kao posljedica zatajenja bubrega i uremije može nastati uremični perikarditis i izljev u osrčje (SHAW i RUSH, 2007a.). Idiopatskim izljevima nazivaju se oni slučajevi u kojih nije pronađen dokaz tumora, bolesti srca, traume, infekcije niti uremije. U njemačkih ovčara, zlatnih retrivera, doga i bernardinaca su idiopatski izljevi češće zabilježeni nego u drugih pasmina i to češće u mužjaka nego u ženki (GIBBS i sur.1982.; STEPIEN i sur., 2000.). Idiopatski izljevi su često hemoragičnog izgleda, a histološki su serozne komponente perikarda zadebljale uz znakove blage, sterilne upale, krvarenja i difuzne preivaskularne perikardijalne fibroze (BERG i WINGFIELD, 1984.; ARONSOHN i CARPENTER, 1999.).

2.3.2. Patogeneza izljeva u osrčje i tamponade srca

Količina tekućine i razina tlaka u šupljini osrčja ovisi o brzini nakupljanja tekućine. Ukoliko se tekućina nakuplja polagano, kroz duže vrijeme, osrčje se polagano rasteže i može primiti sveukupno veću količinu tekućine bez da se značajno povisi tlak u šupljini osrčja (WARE, 2011.). Ipak, postoji određena granica kada volumen tekućine premaši sposobnost rastezanja osrčja i ako se količina tekućine nastavi povećavati, tlak u šupljini osrčja počinje značajno rasti i utjecati na dijastoličku funkciju srca (WARE, 2011.; SHAW i RUSH, 2007a.). Isto se događa prilikom brzog nakupljanja tekućine; osrčje se zbog svoje fibrozne ovojnice ne može brzo rastegnuti i već manja količina tekućine uzrokuje naglo povišenje tlaka u šupljini osrčja. Kad tlak dosegne jednake vrijednosti kao tlak u desnom atriju i ventrikulu razvija se tamponada srca (REED i THOMAS, 1984). Dakle, količina potrebne tekućine za nastanak tamponade znatno ovisi o brzini procesa, može biti od svega nekoliko desetaka mililitara tekućine koja se brzo izljeva do nekoliko litara u pasa velikih pasmina kojima se polagano i postepeno tekućina nakuplja u osrčju (SHAW i RUSH, 2007a). Velik volumen tekućine u šupljini osrčja može uzrokovati kliničke simptome vezane za dišni ili probavni sustav, i to pritiskom na pluća, traheju ili jednjak, a bez nastanka tamponade srca (WARE, 2011.). Kad započne tamponada srca, zbog smanjene dijastoličke funkcije desno srce ne može primiti dostatnu količinu krvi iz venskog krvotoka pa je smanjen povratak krvi čitavim venskim krvotokom. Osim toga, zbog smanjenog punjenja ventrikula smanjen je i udarni volumen, a onda i minutni volumen srca (REED i THOMAS, 1984.; SHOEMAKER, 2000.). Kao kompenzacijski mehanizam, povećava se frekvencija rada srca i periferna vaskularna rezistencija pa krvni tlak još neko vrijeme i nakon početka tamponade srca ostaje unutar granica normalnih vrijednosti. Međutim, ako se tekućina i

dalje skuplja, a tlak u perikardu i dalje raste, dolazi do poremećaja dijasboličke funkcije i lijevog atrija i ventrikula. Posljedično tome, razvija se kardiogeni šok – znatno je smanjen minutni volumen, a pada i periferni krvni tlak (BOUVY i BJORLING, 1991a.). Životinje s tamponadom srca vrlo brzo radi nje mogu i uginuti, ukoliko im se ne pruži odgovarajuća hitna veterinarska skrb.

2.3.3. Anamneza i klinička slika

Klinički tijek bolesti varira ovisno o tome radi li se o akutnom ili kroničnom izljevu. Iako je moguć nastanak akutne tamponade srca, mnogo češće dolaze pacijenti s kroničnim izljevom u osrčje (SISSON i THOMAS, 1999.). U pasa s kroničnim izljevom prisutni su znakovi sekundarnog zatajenja desnog srca: letargija, nepodnošenje tjelesne aktivnosti, otežano i ubrzano disanje, mršavljenje, proširenje abdomena, umor, slabost stražnjih nogu (WRAY, 2014.; WARE, 2011.; SHAW i RUSH, 2007b.; SISSON i THOMAS, 1999.) Psi s akutnim izljevom slabi su zbog smanjenog minutnog volumena i u njima se može razviti akutni kolaps ili sinkopa, osobito nakon fizičke aktivnosti. Na klinički tijek može utjecati i sam uzrok izljeva. Primjerice, PPDH se rijetko klinički manifestira i znakovi su suptilni pa se lako propuste prilikom kliničkog pregleda, a defekt se opaža kao slučajan nalaz prilikom radiološke ili ultrazvučne pretrage. Ako su jače izraženi, klinički znakovi najčešće su od strane probavnog sustava (povraćanje, proljev, anoreksija, mršavljenje), a rijetko se mogu javiti i respiratorni simptomi (SHAW i RUSH, 2007b.; WARE, 2011.). Klinički se PPDH može manifestirati u bilo kojoj dobi, no većina zabilježenih slučajeva bio je u životinja mlađih od četiri godine, odnosno u prvoj godini života (WARE, 2011.). Ne postoji patognomoničan klinički znak da se radi o izljevu u osrčje. Međutim, snažna sumnja treba se postaviti na temelju kombinacije muklih, stišanih srčanih tonova prilikom auskultacije srca, distenzije jugularnih vena i slabog perifernog pulsa, osobito ako se radi o srednje starim ili starijim psima velikih pasmina. Ova tri klinička znaka zajedno nazvani su Beckova trijada. Drugi mogući klinički nalazi prilikom pregleda pacijenta s izljevom u osrčje su tahikardija, srčani šumovi, stišani srčani tonovi, hepatomegalija, ascites, tahipneja i dispneja. Ascites je prisutan u 49 do 63% slučajeva (COLEMAN i RAPOPORT, 2016). Ponekad se može palpirati i paradoksalan puls, osobito ako je pas u lateralnom položaju i ne dahće (SHAW i RUSH, 2007b.). Paradoksalan puls nastaje kao posljedica tamponade srca, kad je smanjen udarni volumen zbog smanjene mogućnosti punjenja srca jer je u osrčju povećan tlak. Prilikom udisaja, zbog povrata krvi u desni ventrikul, tlak je još viši, interventrikularni septum pomiče se prema

lijevom ventrikulu, a dijasolička funkcija lijevog ventrikula i udarni volumen se smanjuju, što se odražava kao slabiji puls na perifernim arterijama, dok prilikom izdisaja, kad se tlak u desnom ventrikulu smanji, a u lijevom poveća, puls je palpatorno nešto jači (SHOEMAKER, 2000.; MARTIN, 1999.). Svi psi s tamponadom srca imaju distenziju jugularnih vena i/ili pozitivan hepatjugularni refluks (SHAW i RUSH, 2007b.; WRAY, 2014.).

2.3.4. Dijagnostika

Postoji nekoliko različitih dijagnostičkih pretraga pomoću kojih se može postaviti sumnja ili potvrditi izjev u osrčje te otkriti primarni uzrok koji je do izljeva doveo. Rentgenološkom pretragom prsne šupljine u pasa s kroničnim izjevom u osrčje vidi se kardiomegalija uz odsustvo kongestije pulmonarnih vena, ali izražena i povećana kaudalna šuplja vena te ponekad i prisustvo pleuralnog izljeva (LEHMKUHL i sur., 1997.; WARE, 2011.). U slučajevima akutnog izljeva u osrčje silueta srca ne mora biti znatno povećana (GLAUS, 2012.). U lateralnom ili dorzoventralnom prikazu rubovi siluete srca mogu biti oštiji zbog smanjenog pomicanja srca uslijed pritiska tekućine pa se rubovi bolje ocrtavaju (ROOT i BAHR, 1994.; WRAY, 2014.) Ipak, rentgenološkom pretragom ne može se sa sigurnošću razlikovati izjev u perikard od prave kardiomegalije koja se javlja, primjerice, kod pasa s dilatacijskom kardiomiopatijom (WARE, 2011.). Rentgenološki nalazi nepoznatih masa u prsnoj šupljini mogu biti temelj za sumnju na tumore srca i metastaze na plućima. U abdomenu, mogu se rentgenološkom pretragom pronaći hepatomegalija i ascites koji su često posljedica zastoynog zatajenja desnog srca zbog izljeva u perikard (SHAW i RUSH, 2007b.). Pomoću elektrokardiograma ne može se postaviti točna dijagnoza izljeva u osrčje, međutim elektrokardiografija važna je metoda nadziranja pacijenta prilikom obavljanja perikardiocenteze (GLAUS, 2012.). Česti elektrokardiografski nalazi su sinusna tahikardija praćena hipovoltadžom QRS kompleksa (<1 mV), koja se javlja i u do 50% pasa s izjevom (BERG i WINGFIELD, 1984.). Sinusna tahikardija najčešće je posljedica tamponade srca (WARE, 2011.). U 6 do 60% slučajeva javlja se električni alternans kojeg karakterizira promjena u amplitudi R-zupca (SMITH i RUSH, 1999.). Električni alternans je ponavljajuća alteracija u veličini i konfiguraciji QRS-kompleksa i ponekad T-vala i mijenja se od otkucaja do otkucaja. Najčešće se javlja kad se radi o izjevu velikog volumena tekućine i odraz je pomicanja srca unutar perikarda (STAFFORD JOHNSON i sur., 2004.). Manje čest nalaz su ventrikulske preuranjene kontrakcije, a njihova učestalost se povećava za vrijeme i nakon perikardiocenteze. Ehokardiografija se smatra zlatnim standardom za postavljanje dijagnoze

izljeva u osrčje, jer se u desnom parasternalnim prozorom lako vidi anehogeno područje između epikarda i perikarda koje odgovara tekućini u šupljini osrčja. Zato je ultrazvuk i izvrsno pomagalo za navođenje igle prilikom izvođenja perikardiocenteze. Ultrazvučnom pretragom može se vidjeti u dijasolički kolaps desnog atrija i ventrikula, a što je znak da je započela tamponada srca. Osim toga, pomoću ultrazvuka može se postaviti sumnja na neke uzroke izljeva, posebice tumora. Iako to nije definitivna dijagnoza, ako se uoči šuplja masa u aurikuli ili zidu desnog atrija, to je gotovo sigurno hemangiosarkom, a tumor baze srca ako je masa na bazi srca ili aorte (SHAW i RUSH, 2007b.). Za razliku od ovih tumora, mezoteliom se ne može ultrazvučno razlikovati od perikarditisa (GLAUS, 2012.). U pasa kod kojih je postavljena sumnja na hemangiosarkom potrebno je ultrazvučno pregledati i jetru i slezenu, jer se hemangiosarkom u 29% slučajeva javlja istovremeno na srcu i slezeni (BOSTON i sur., 2011.), a statistička vjerojatnost da je hemangiosarkom već metastazirao u trenutku dijagnosticiranja je vrlo visoka (WARE i HOPPER, 1999.). Uzorak tekućine dobiven perikardiocentezom može se pretražiti citološki i biokemijski analizirati. Stečeni izljevi obično su sangvinozni ili serosangvinozni (BERG i WINGFIELD, 1984.), a ponekad se mogu javiti transudat, modificirani transudat ili eksudat. Hemoragični izljevi su tamnocrvene boje, specifične težine veće od 1,015 i s više proteina od 3 g/dl (BOUVY i BJORLING, 1991b.; ALLEMAN, 2003.). Citološki, prevladavaju crvene krvne stanice, a mogu se uočiti i reaktivne mezotelne te tumorske i druge stanice. Uzroci hemoragičnih izljeva najčešće su tumori (hemangiosarkom, tumori baze srca, mezoteliom), ali može se raditi i o idiopatski izljevima. Također, do hemoragičnog izljeva dovodi i ruptura lijevog atrija, koagulopatije i traume, primjerice ijtrogena laceracija koronarne arterije prilikom perikardiocenteze (WARE, 2011.). Do pojave transudata i modificiranog transudata dovode kronično zastojno zatajenje srca, hypoalbuminemija, toksemije koje povećavaju permeabilnost krvnih žila (npr. uremija), ali i prirodene bolesti poput PPDH i perikardijalnih cista. Ovakvi izljevi su najčešće malih volumena i rijetko uzrokuju tamponadu srca (WARE, 2011.). Eksudati se rijetko javljaju u pasa, a posljedica su infekcije zbog migrirajućih stranih tijela, ugriza te širenja infekcije s obližnjih struktura (TOBIAS, 2010.; ARONSON i GREGORY, 1995.). Analiza tekućine koja se prikupi perikardiocentezom nema veliku dijagnostičku važnost, no u slučajevima kad su uzroci izljeva limfom ili bakterijska infekcija, citološka pretraga tekućine može služiti za postavljanje dijagnoze. Zbog toga je preporučeno analizirati tekućinu kad se ultrazvučno uoči masa koja ne nalikuje hemangiosarkomu (SHAW i RUSH, 2007b.).

2.3.5. Terapija

Prva pomoć kod tamponade srca je perikardiocenteza. Ponekad, ako je uzrok idiopatski izljev, može doći do trajnog izlječenja nakon jedne ili više perikardiocenteza (GIBBS i sur., 1982.). Moguće komplikacije perikardiocenteze su pojava preuranjenih kontrakcija ventrikula, laceracija koronarnih arterija i iznenadna smrt (MARTIN, 1999.). Primjena diuretika nije preporučena jer diuretici dodatno smanjuju već smanjeni udarni volumen i tako mogu doprinjeti razvoju kardiogenog šoka i pogoršati stanje pacijenta (BUOVY i BJORLING, 1991a.; WRAY, 2014.). Psi s idiopatskim izljevom nakon perikardiocenteze i analize tekućine, u svrhu sigurnog isključenja infekcije kao uzroka izljeva, može se propisati terapija kortikosteroidima, ali nije poznato jesu li oni doista učinkoviti u prevenciji ponovnog izljeva (WARE, 2011.). Ukoliko je infekcija dokazana, tekućina uzeta perikardiocentezom treba se poslati na kulturu i antibiogram kako bi doznali o kojem je uzročniku riječ i kojim antimikrobnim sredstvom je najbolje liječiti životnju. Psi kojima je dijagnosticiran tumor kao uzrok izljeva se mogu podvrgnuti kemoterapiji, kirurškom odstranjivanju dijela ili čitave mase, kirurškom odstranjivanju dijela ili čitavog perikarda, ili samo konzervativnom simptomatskom liječenju uz hitno liječenje epizoda tamponade (SHAW i RUSH, 2007.; WARE, 2011.). Kirurška terapija u vidu djelomične ili potpune perikardektomije može trajno izlječiti idiopatske izjeve, a služi i kao palijativni tretman izljeva zbog tumora, posebice tumora baze srca koji sporo rastu kada perikardektomija može poboljšati kvalitetu života pasa koji boluju od takvih tumora (BERG i WINGFIELD, 1984.; VICARI i sur., 2001.; EHRHART i sur. 2002.). Psi s tumorom baze srca nakon učinjene perikardektomije preživjeli su u prosjeku 730 dana, za razliku od pasa koji nisu imali tu operaciju i preživjeli su u prosjeku 42 dana (MACDONALD i sur., 2009.). Preporučeno je pristupiti kirurškom liječenju tek kad se izljev ponovno javi nakon učinjene jedne ili više perikardiocenteza, osobito ako se izljev učestalo opet javlja. Razlog tome je to što parijetalni perikard nakon svake učinjene perikardiocenteze postaje deblji i više prijanja uz visceralni perikard pa je svaka iduća perikardiocenteza teža i veće su šanse za komplikacije (WRAY, 2014.). Osim toga, dio uklonjenog perikarda može se poslati na patohistološku pretragu i ponekad se mogu na njemu pronaći dokazi neoplazije ili drugih uzroka izljeva. Operacija može biti opcija i kad je uzrok izljeva infekcija zbog stranog tijela ili kod prirodnih bolesti poput PPDH (SHAW i RUSH, 2007.)

3. MATERIJALI I METODE

Iz arhive ambulantnog protokola „Vef.Protokol“ Klinike za unutarnje bolesti Veterinarskog fakulteta Sveučilišta u Zagrebu prikupljeni su podatci o psima s ehokardiografski potvrđenom dijagnozom izljeva u osrčje. Istraživanjem su obuhvaćeni svi psi zaprimljeni i obrađivani na Klinici za unutarnje bolesti u vremenskom razdoblju od 12. lipnja 2006. do 17. veljače 2017. godine.

Istraživanjem su obuhvaćeni demografski podatci istraživane populacije – pasmina, spol, dob, tjelesna masa, zatim anamnestički podatci prilikom prijema, prisutnost kliničkih znakova, kao i trajanje bolesti prije postavljanja konačne dijagnoze izljeva. Što se tiče kliničkih znakova kod svih pasa istraživanjem su obuhvaćeni podatci o vrijednostima vitalnih znakova – trijasa (tjelesna temperatura, frekvencija rada srca i frekvencija disanja, te vrijeme ponovnog punjenja kapilara – CRT) i kliničkom nalazu (boja vidljivih sluznica, auskultacijski nalaz nad plućima i srcem, palpacijski nalaz nad trbušnom šupljinom). Nadalje, kod pasa kod kojih je učinjena perikardiocenteza zabilježeni su podatci o količini uklonjenog izljeva, izgledu izljeva, te nalazu laboratorijskih pretraga izljeva, uključujući i nalaz citološke pretrage. Ehokardiografski nalaz kao i nalaz elektrokardiografske pretrage također su zabilježeni.

Elektrokardiografska pretraga (EKG) rađena je pomoću elektrokardiografa AsCard Mr Silver (Aspel, Poljska), dok je ehokardiografska pretraga (ECHO) rađena pomoću ultrazvučnog uređaja Esaote MyLab™ 40Vet (Esaote, Italija), koristeći pritom sektorske sonde niske (7,5 do 4 MHz) i visoke (10 do 8 MHz) frekvencije. EKG je kod svih životinja sniman na desnom boku, elektrode su bile prihvaćene na kožnim naborima nogu životinja, na prednjim nogama za lakatni nabor, a na stražnjim na koljeni nabor, te su bile natopljenje otopinom alkohola (70%-tnog) i vode. Standardno je snimano šest odvoda (Einthovenovi i Goldbergerovi odvodi), pri brzini snimanja 50 i 25 mm/s te jačini struje od 10 mm/mV. Snimanje je trajalo 45 sekundi. Za potrebe ECHO pretrage životinje su bile smještene na boku, i to prvo desnom za pregled srca u desnom parasternalnom prozoru, a potom na lijevom, za pregled srca u lijevo parasternalnom (apikalnom) i kranijalnom prozoru. Tijekom ECHO pregleda korišten je EKG vezan za sam ultrazvučni uređaj. ECHO pretraga je obuhvaćala pregled srca u 2D- i M-prikazu, te kolor-doplersku i spektralnu-doplersku pretragu. Kod svih životinja tijekom ultrazvučne pretrage utvrđivana je i prisutnost izljeva u ostale tjelesne šupljine.

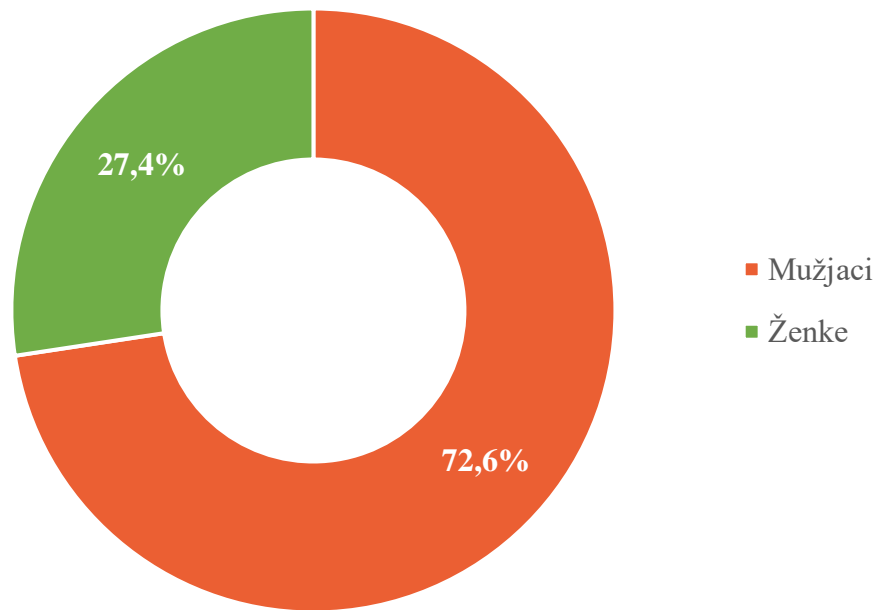
Za svakog pacijenta utvrđena je etiologija izljeva u osrčje i za svaki pojedinačni uzrok izračunata je pojavnost u ovisno o spolu, pasmini i dobi. Obrađeni su podatci i o vremenu preživljavanja nakon postavljanja dijagnoze izljeva u osrčje.

Prilikom statističke obrade podataka i izrade tablica te grafičkih prikaza korišten je računalni program Microsoft Excel 2016 (Microsoft Corporation, Sjedinjene Američke Države). Prikazani statistički podatci su uključivali minimum i maksimum kao i srednju vrijednost.

4. REZULTATI

U vremenskom razdoblju od 12. lipnja 2006. do 17. veljače 2017. godine na Kliniku za unutarnje bolesti Veterinarskog fakulteta s dijagnozom izljeva u osrčje su zaprimljena 73 psa, 53 mužjaka i 20 ženki (slika 1.). Bolest se 2,65 puta češće javljala u mužjaka nego u ženki. Prevalencija izljeva u osrčje u općoj populaciji u promatranom vremenskom razdoblju iznosila je 0,4%.

Slika 1. Zastupljenost spolova u istraživanoj populaciji.



Pasminska struktura populacije je bila raznolika, te je zabilježeno 25 različitih pasmina. Najzastupljenije pasmine bile su kako slijedi: mješanci/križanci (21,92%), njemački ovčari (19,18%), zlatni retriveri (13,7%), labrador retriveri (5,48%) i njemački bokseri (4,11%) (tablica 1.)

Prosječna dob pasa iznosila je 8,4 ($\pm 2,79$) godina, a raspon se kretao od 11 mjeseci do 15 godina. Tjelesna masa pasa istraživane populacije kretala se od 4 kg do 60 kilograma, sa srednjom vrijednošću od 35,69 ($\pm 13,55$) kilograma.

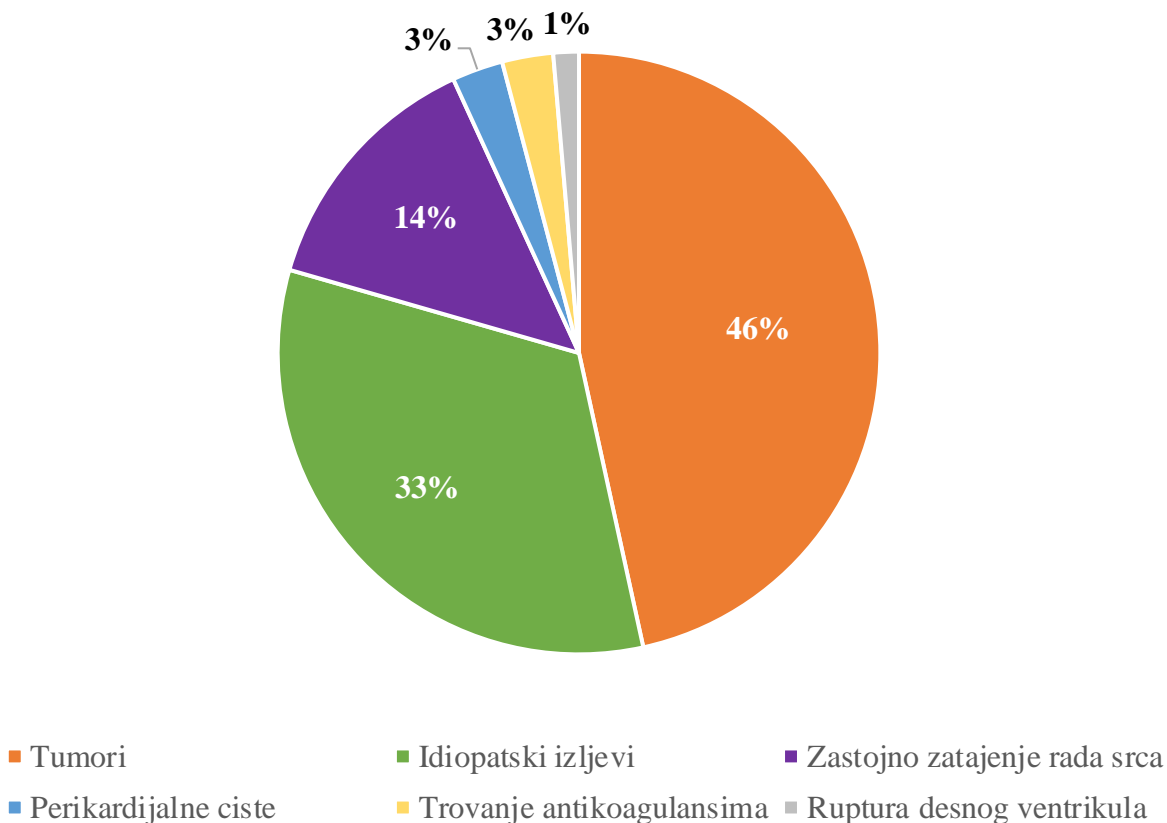
Tablica 1. Zastupljenost pasa određenih pasmina zaprimljenih na Kliniku za unutarnje bolesti Veterinarskog fakulteta u razdoblju od 12.6.2006. do 17.2.2017.

PASMINA	BROJ PASA ODREĐENE PASMINE UVRŠTENIH U ISTRAŽIVANJE	POSTOTAK BOLESNIH PASA ODREĐENE PASMINE U ISTRAŽIVANOJ POPULACIJI	POSTOTAK BOLESNIH PASA ODREĐENE PASMINE U UKUPNOM BROJU PASA TE PASMINE	ZASTUPLJENO ST ODREĐENE PASMINE U UKUPNOM BROJU PASA
MJEŠANAC/KRIŽANAC	16	21.92	0.27	26.59
NJEMAČKI OVČAR	14	19.18	1.45	4.34
ZLATNI RETRIVER	10	13.70	1.2	3.75
LABRADOR RETRIVER	4	5.48	0.32	5.63
NJEMAČKI BOKSER	3	4.11	0.83	1.62
BRADATI KOLI	2	2.74	6.67	0.13
IRSKI CRVENI SETER	2	2.74	1.62	0.55
RODEZIJSKI GONIČ	2	2.74	2.33	0.39
ŠARPEJ	2	2.74	2.25	0.40
STAFORDSKI BULTERIJER	2	2.74	1.79	0.50
AMERIČKI STAFORDSKI TERIJER	1	1.37	0.26	1.70
BERNSKI PLANINSKI PAS	1	1.37	0.51	0.89
BELGIJSKI OVČAR	1	1.37	0.39	1.16
BULMASTIF	1	1.37	1.96	0.23
FRANCUSKI BULDOG	1	1.37	0.29	1.53
HRVATSKI OVČAR	1	1.37	0.92	0.49
IRSKI VUČJI HRT	1	1.37	50	0.01
KAVALIR KING CHARLES ŠPANIJEL	1	1.37	0.42	1.07
NAPULJSKI MASTIF	1	1.37	9.1	0.05
OŠTRODLAKI NJEMAČKI PTIČAR	1	1.37	4.12	0.11
OŠTRODLAKI FOKSTERIJER	1	1.37	2.04	0.22
PEKINŠKI PSIĆ	1	1.37	0.13	3.44
ROTVAJLER	1	1.37	0.26	1.73
ŠVICARSKI VELIKI PLANINSKI PAS	1	1.37	3.33	0.13
VELIKI GUBIČAR	1	1.37	4	0.11

Istraživana skupina pasa dodatno je podijeljena prema etiologiji izljeva u osrčje na slijedeće skupine: tumorom uzrokovani izljevi (34 pasa), idiopatski izljevi (24 psa), izjev posljedično zastojnom zatajivanju srca (10 pasa), izjev posljedično perikardnoj cisti (2 psa), te izjev

posljedično trovanju antikoagulansima (2 psa). U jednog psa uzrok izljeva u osrčje bilo je krvarenje posljedično rupturi desnog ventrikula na kojem je postmortalno utvrđena nekroza i degeneracija miokarda nepoznatog uzroka (slika 2.).

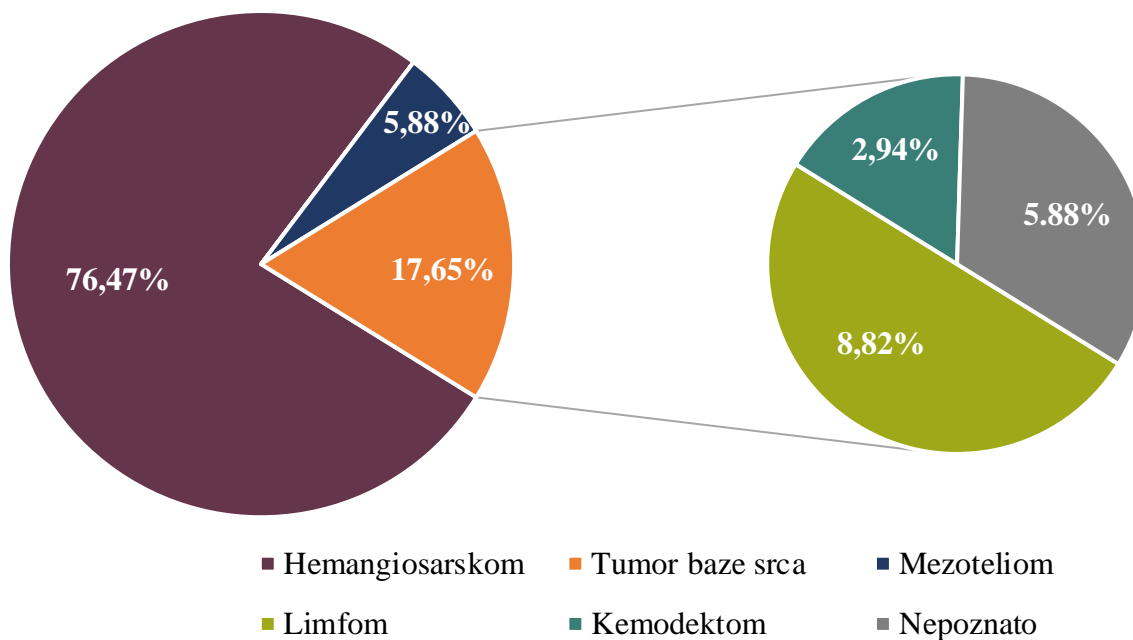
Slika 2. Zastupljenost uzroka izljeva u osrčje u istraživanoj populaciji.



4.1. Izljevi u osrčje posljedično tumorima

Svi psi kod kojih je izjev u osrčje bio uzrokovan tumorom podijeljeni su u podskupine ovisno o vrsti tumora, pa je tako u 26 pasa postavljena dijagnoza hemangiosarkoma, u šest pasa dijagnoza tumora baze srca, a kod 2 psa dijagnoza mezotelioma (slika 3.). Od šest pasa s dijagnozom tumora baze srca, u tri je dijagnosticiran limfom, u jednog kemodektom, dok u preostala dva psa vrsta tumora nije utvrđena.

Slika 3. Zastupljenost vrsta tumora u pasa s tumorskim izljevom u osrčje.



Što se spolne strukture tiče, 23 (67,65%) su bili mušjaci, a 11 (32,35%) ženke. Pasminski je većina pasa pripadala mješancima/križancima (29,41%), zatim njemačkim ovčarima (17,65%), te zlatnim retriverima (11,76%) (tablica 2.)

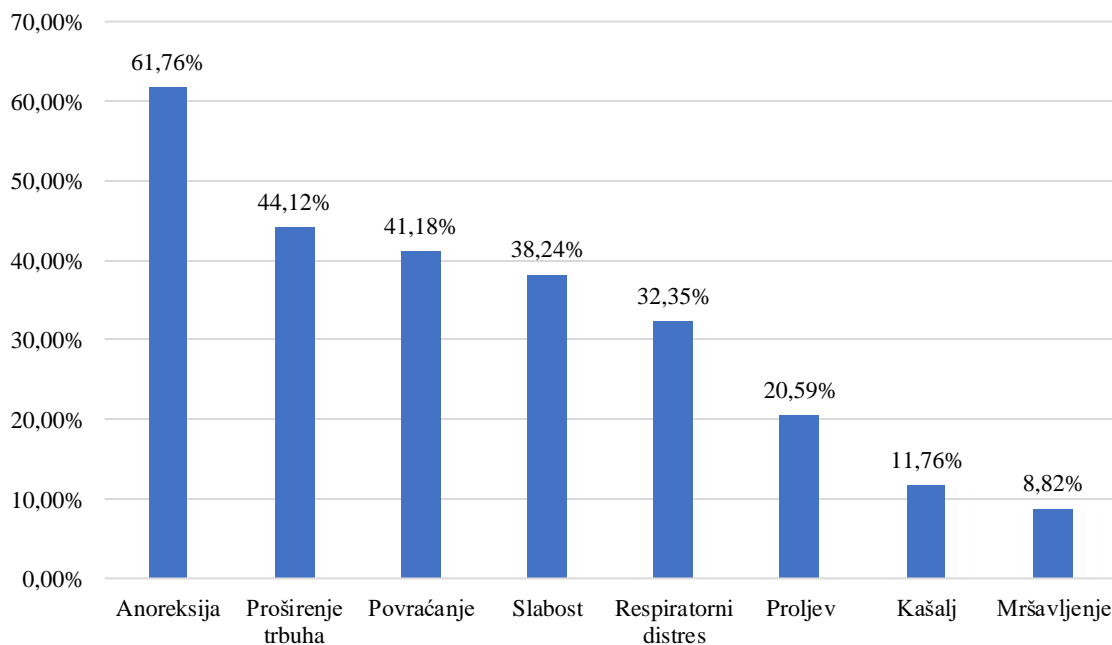
Najmlađi pas s tumorom u trenutku dijagnosticiranja izljeva u osrčje imao je 4 godine, a najstariji 15 godina, dok je srednja dob pasa s tumorom kada im je dijagnosticiran izjev u osrčje bila 9,35 ($\pm 2,67$) godina. Srednja tjelesna masa ove skupine pacijenata iznosila je 36,28 ($\pm 12,18$) kilograma, od čega je pas s najmanjom tjelesnom masom imao 15,4, a onaj s najvećom 59 kilograma.

Tablica 2. Zastupljenost pasa određenih pasmina kod kojih je tumor uzrokovao izljev u osrčje.

PASMINA	BROJ PASA ODREĐENE PASMINE S TUMOROM	BROJ PASA ODREĐENE PASMINE U ISTRAŽIVANOJ POPULACIJI	POSTOTAK PASA S TUMOROM UNUTAR ODREĐENE PASMINE U ISTRAŽIVANOJ POPULACIJI	POSTOTAK PASA ODREĐENE PASMINE U POPULACIJI S TUMOROM (34 psa)
MJEŠANAC/KRIŽANAC	10	16	62,50	29,41
NJEMAČKI OVČAR	6	14	42,86	17,65
ZLATNI RETRIVER	4	10	40,00	11,76
NJEMAČKI BOKSER	2	3	66,67	5,88
AMERIČKI STAFORDSKI TERIJER	1	1	100,00	2,94
BELGIJSKI OVČAR	1	1	100,00	2,94
BERNSKI PLANINSKI PAS	1	1	100,00	2,94
BRADATI KOLI	1	2	50,00	2,94
BULMASTIF	1	1	100,00	2,94
FRANCUSKI BULDOG	1	1	100,00	2,94
NJEMAČKI PTIČAR	1	1	100,00	2,94
ROTVAJLER	1	1	100,00	2,94
STAFORDSKI BULTERIJER	1	2	50,00	2,94
ŠARPEJ	1	2	50,00	2,94
ŠVICARSKI VELIKI PLANINSKI PAS	1	1	100,00	2,94
LABRADOR RETRIVER	1	4	25,00	2,94

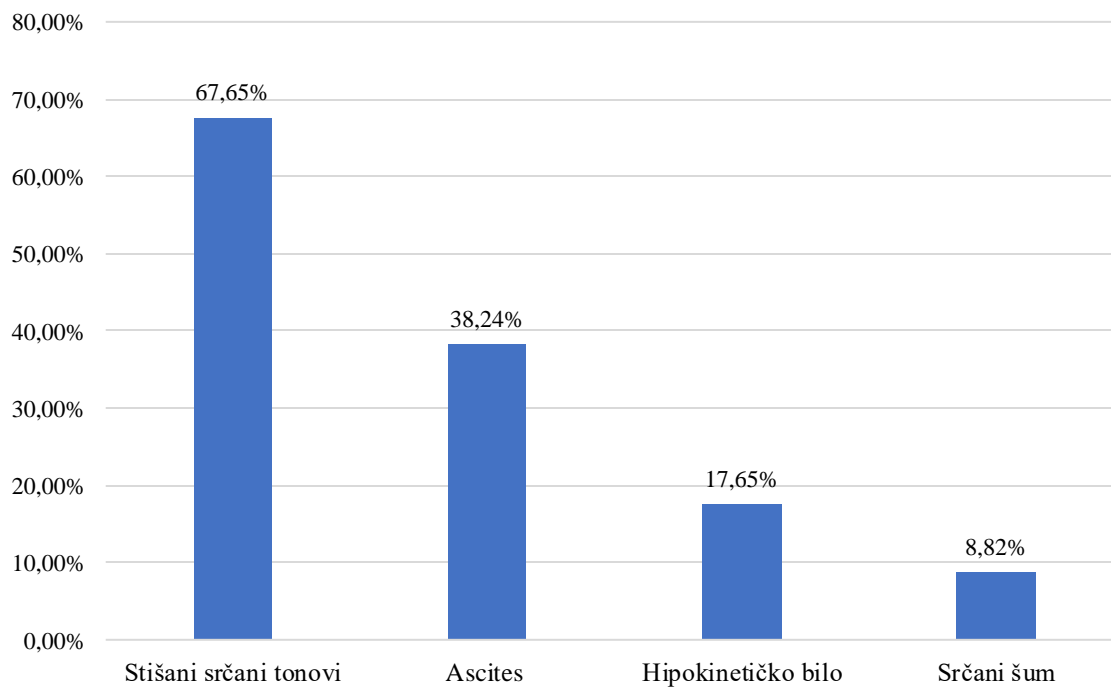
Što se anamnestičkih podataka tiče 21 vlasnik prijavio je kao simptom anoreksiju, 15 vlasnika prijavilo je proširenje trbuha, 14 povraćanje, 13 slabost, 11 respiratorni distres, 7 proljev, 4 kašalj, 3 mršavljenje (slika 4.).

Slika 4. Simptomi u pasa s tumorom prema anamnestičkim podacima.

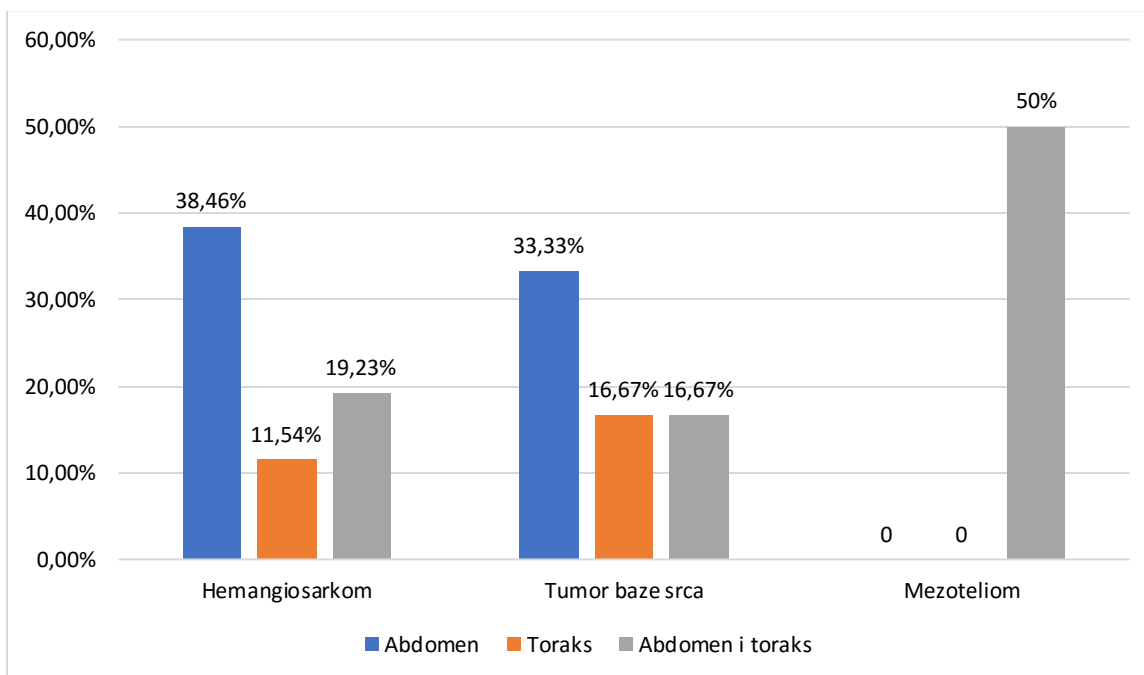


Prilikom kliničkog pregleda u kojem je dijagnosticiran izljev u osrčje, pacijentima su određivane vrijednosti trijasa. Srednja tjelesna temperatura iznosila je 38,37 ($\pm 0,54$) °C, srednja vrijednost bila 138,33 ($\pm 34,72$) otkucaja u minuti i srednja frekvencija disanja 59,33 ($\pm 34,20$) u minuti. U 23 psa su tijekom kliničkog pregleda zbilježeni stišani srčani tonovi, ascites u 13 pacijenata, hipokinetičko bilo u 6 pacijenata i srčani šum u 3 pacijenta (slika 5.). U trenutku dijagnosticiranja izljeva u osrčje, tamponadu srca imalo je 14 od ukupno 34 psa s tumorom, odnosno 41,18%, a od toga je 13 pasa s hemangiosarkomom i 1 s mezoteliomom. Osim izljeva u osrčje, 24 psa (70,59%) imala su prateće izljeve u druge tjelesne šupljine: 13 pasa imalo je izljev u abdomen, 4 psa izljev u grudnu šupljinu i 7 pasa izljev u grudnu i trbušnu šupljinu (slika 6.).

Slika 5. Prisutnost kliničkih znakova u pasa s tumorskim izljevom u osrčje.



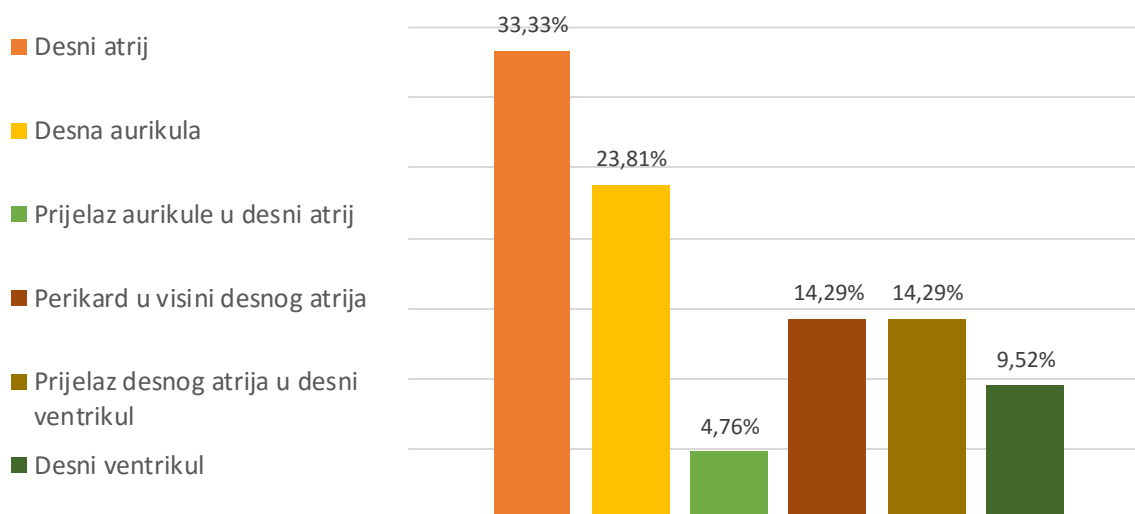
Slika 6. Prisutnost pratećih izljeva kod pasa s tumorskim izljevom u osrčje.



Elektrokardiografska pretraga je učinjena u samo 6 od 34 pacijenata s tumorom, a zabilježeni nalazi bili su sinusni ritam remećen paroksizmima ventrikulske tahikardije, paroksizmi ventrikulske tahikardije s pojedinačnim monomorfnim preuranjenim ventrikulskim kontrakcijama, idioventrikulski ritam s fazama sinusnog ritma, sinusna aritmija remećena povremenim preuranjenim ventrikulskim kontrakcijama i električni alternans.

Tumori su uočeni ehokardiografskom pretragom, a dijagnoza je postavljena na temelju anatomske lokacije na samom srcu ili osrčju te prisutnosti tumora na drugim organima. Pa tako tumori koji su pronađeni na desnoj strani srca (slika 7.), uz istovremenu prisutnost tumora na jetri ili slezeni, dijagnosticirani su kao hemangiosarkomi.

Slika 7. Ultrazvučna lokalizacija hemangiosarkoma.



4.2. Pacijenti s idiopatskim izljevom u osrčje

Drugu najveću skupinu pacijenata činili su psi s idiopatskim izljevom. Od 24 psa s idiopatskim izljevom, bio je 21 mužjak i 3 ženke, odnosno 87,5% mužjaka i 12,5% ženki. Najzastupljenije čistokrivne pasmine bile su njemački ovčari (25%) i zlatni retriveri (20,83%), dok su mješanci/križanci činili 12,5% pasa (tablica 3.).

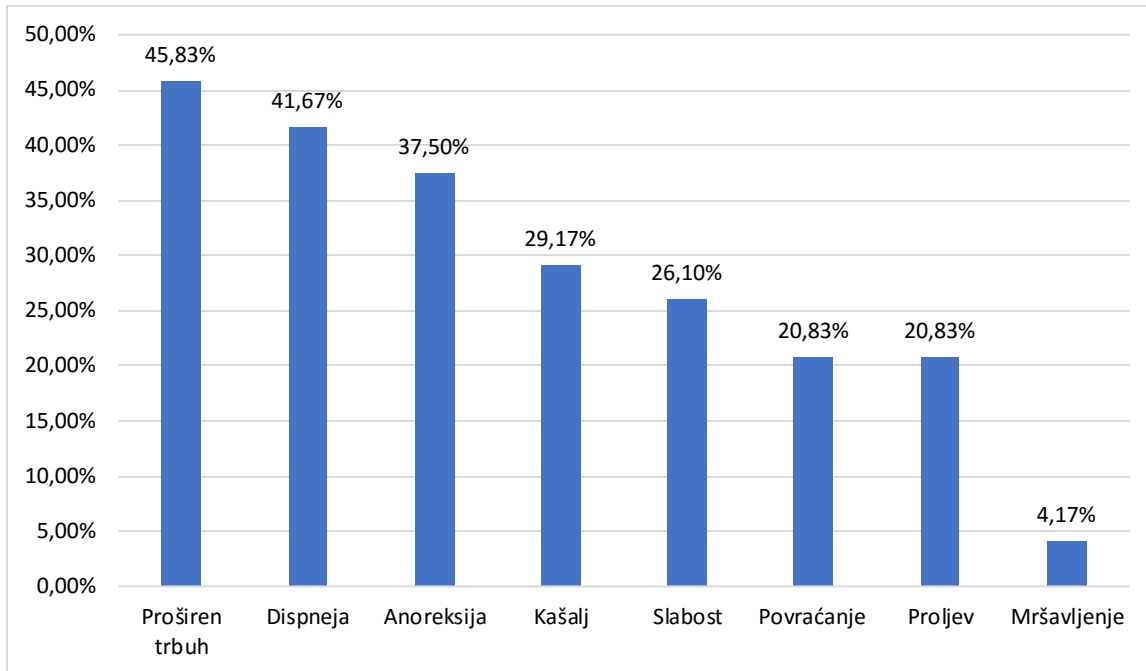
Tablica 3. Zastupljenost pasa određenih pasmina s idiopatskim izljevom u osrčje.

PASMINA	BROJ PASA S IDIOPATSKIM IZLJEVOM U OSRČJE	BROJ PASA ODREĐENE PASMINE U ISTRAŽIVANOJ POPULACIJI	POSTOTAK PASA S IDIOPATSKIM IZLJEVOM UNUTAR ODREĐENE PASMINE	POSTOTAK PASA ODREĐENE PASMINE UNUTAR PACIJENATA IDIOPATSKIM IZLJEVOM (24 psa)
NJEMAČKI OVČAR	6	16	37,5%	25%
ZLATNI RETRIVER	5	10	50%	20,83%
MJEŠANCI/KRIŽANAC	3	16	18,75%	12,5%
LABRADOR RETRIVER	2	4	50%	8,33%
NAPULJSKI MASTIF	1	1	100%	4,17%
BRADATI KOLI	1	2	50%	4,17%
HRVATSKI OVČAR	1	1	100%	4,17%
NJEMAČKI BOKSER	1	3	33,33%	4,17%
OŠTRODLAKI FOKSTERIJER	1	1	100%	4,17%
RODEZIJSKI GONIČ	1	2	50%	4,17%
VELIKI GUBIČAR	1	1	100%	4,17%
ŠARPEJ	1	2	50%	4,17%

Srednja dob pasa u trenutku kada im je dijagnosticiran idiopatski izjev u osrčje iznosila je 7,88 ($\pm 2,59$) godina, od čega je namladi pas bio star 3 godine, a najstariji 14 godina. Srednja tjelesna masa pasa s idiopatskim izljevom u osrčje iznosila je 37,93 ($\pm 13,29$) kilograma, a od toga najteži pas imao je 60 kg a najlakši 10,4 kg.

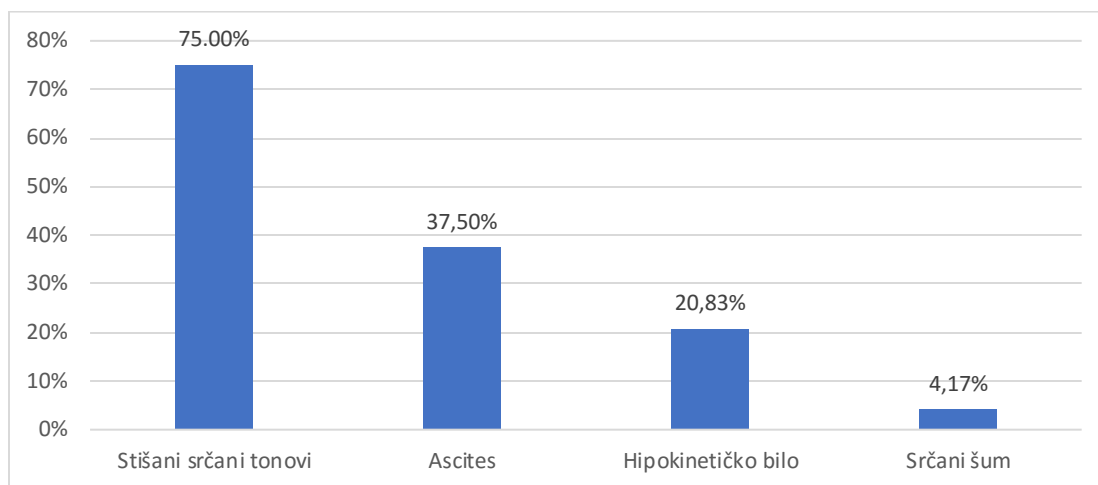
U anamnezi pasa zabilježeni su slijedeći anamnestički podatci: kod 11 pasa primjećeno je proširenje trbuha, 10 pasa respiratorni distres, devet pasa anoreksija, u sedam pasa kašalj, šest pasa slabost, pet pasa povraćanje i proljev, a u samo jednog psa mršavljenje (slika 8.).

Slika 8. Simptomi u pasa s idiopatskim izljevom u osrčje prema anamnestičkim podacima.



Što se kliničkog pregleda tiče zabilježeni su slijedeći podaci: srednja tjelesna temperatura iznosila je $38,42 (\pm 0,77) ^\circ\text{C}$, srednja vrijednost bila $125,89 (\pm 34,75)$ otkucaja u minuti i srednja frekvencija disanja $43,7 (\pm 16,18)$ u minuti. Od ostalih nalaza zabilježeni su: stišani srčani tonovi (18 pasa), ascites (9 pasa), hipokinetičkog bilo (5 pasa) i srčani šum u jednog psa (slika 9.). U trenutku dijagnosticiranja izljeva u osrčje, tamponadu srca imalo je 4 od ukupno 24 psa s idiopatskim izljevom u osrčje, odnosno 16,67%. Osim izljeva u osrčje, 19 pasa (79,17%) imalo je prateće izljeve u druge tjelesne šupljine. Od toga je 12 pasa imalo izljev u trbušnu šupljinu, tri psa izljev u grudnu šupljinu i četiri psa s izljeve u grudnu i trbušnu šupljinu.

Slika 9. Prisutnost kliničkih znakova u pasa s idiopatskim izljevom.



U samo 7 od 24 pacijenta s idiopatskim izljevom u osrčje učinjen je EKG, a zabilježeni nalazi su električni alternans, ventrikulska tahikardija, sinusni ritam remećen paroksizmima ubrzanog idioventrikulskog ritma, mjestimice bifazičan R zubac i hipovoltaža.

Kod ovih pacijenata nalaz ehokardiografske pretrage otkrio je samo prisutnost izljeva u osrčje, bez uočenih masa i bez znakova zastojnog zatajivanja srca.

4.3. Pacijenti sa zastojskim zatajivanjem srca

U istraživanoj populaciji obuhvaćeno je i deset pasa sa zastojskim zatajivanjem srca s posljedičnim izljevom u osrčje. U osam pasa postavljena je dijagnoza dilatacijske kardiomiopatije, a preostala dva psa bolovala su od miksomatozne degeneracije mitralnih zalistaka s posljedičnim zastojskim zatajivanjem srca od kojih je u jednog psa izjev bio uzrokovan rupturom lijevog atrija.

Dvije najzastupljenije pasmine pasa s dilatacijskom kardiomiopatijom i izljevom u osrčje bile su irski crveni seter (25%) i njemački ovčar (25%). Mješanci/križanci i psi drugih pasmina pojavili su se u jednakoj mjeri (12,5%). Svi ovi psi pripadaju srednjim i velikim pasminama, pa tako je srednja tjelesna masa ove skupine iznosila 36,26 ($\pm 14,76$) kilograma, od čega je najlakši pas imao 11, a najteži pas 60,3 kilograma. Srednja dob pasa s dilatacijskom kardiomiopatijom u trenutku dijagnosticiranja izljeva u osrčje iznosila je 8 ($\pm 2,5$) godina, tako da je najmlađi pas

imao 5 godina, a najstariji 11 godina. Ovi psi su bili pretežito mužjaci (75%), dok su ženke činile ostalih 25%.

Dva pacijenta s miksomatoznom degeneracijom mitralnih zalistaka i posljedičnim izljevom u osrčje pripadali su malim pasminama, jedan je bio kavalir king Charles španijel, a drugi pekinški psić.

Općenito govoreći, psi sa zastojskim zatajivanjem srca i posljedičnim izljevom imali su mali volumen tekućine u osrčju koji se nakupljao postepeno i nisu pokazivali znakove tamponade srca. Najčešći simptom kojeg su vlasnici prijavili bio je proširen trbuh (60% slučajeva), a slijedili su kašalj i respiratorni distres sa 40%. Anoreksiju i povraćanje je prijavilo 30% vlasnika, a slabost, proljev i mršavljenje primjetilo je 20% vlasnika. Klinički, u 60% slučajeva auskultacijom je otkriven srčani šum, a u 10% pasa srčani tonovi bili su stišani sa hipokinetičkim bilom. Ascites je bio prisutan u 40% pasa. Srednje vrijednosti trijasa iznosile su: tjelesna temperatura 38,67 (\pm 0,56) °C, frekvencija bila 147,14 (\pm 33,58) otkucaja u minuti i frekvencija disanja 55 (\pm 17,88) u minuti.

Gotovo svi pacijenti sa zastojskim zatajenjem srca imali su prateće izljeve, njih 9 od 10 što iznosi 90%. Tri psa (30%) imala su izljev samo u abdomen, dva (20%) su imala izljev u grudnu šupljinu, a četiri psa (40%) imala su izljev u grudnu i trbušnu šupljinu.

Elektrokardiografija je učinjena u četiri psa i zabilježeni su nalazi polimorfnih preuranjenih ventrikulskih kontrakcija, fibrilacije atrijske i ventrikulske tahikardije te atrioventrikulski blok trećeg stupnja.

5. RASPRAVA

Istraživanjem su bila obuhvaćena 73 psa sa izljevom u osrčje, od čega je 72,6% bilo mužjaka, a 27,4% ženki. Vrlo sličnu raspodjelu spolova zabilježili su STAFFORD i sur. (2004) sa 71,83% mužjaka i 28,17% ženki, dok GIBBS i sur. (1982.), u vrlo ranom istraživanju navode da u populaciji pasa s idiopatskim izljevom u osrčje dominiraju mužjaci. Nasuprot navedenim podacima u istraživanju STEPIEN i sur. (2000.) pojavnost izljeva u osrčje bila podjednaka u oba spola, no istraživanje je bilo provedeno na malome uzorku (17 pasa) te isključivo kod pasa oboljelih od mezotelioma i idiopatskih izljeva u osrčje.

Najzastupljenije pasmine u istraživanoj populaciji pasa bile su njemački ovčari s 19,18%, zlatni retriveri s 13,7%, labrador retriveri s 5,48% i njemački bokseri s 4,11%. Navedene pasmine pripadaju srednjim i velikim pasminama pasa, te se rezultati podudaraju s rezultatima drugih istraživanja. Tako BERG i sur. (1984.) u svom istraživanju navode da su izljevima u osrčje podložnije velike pasmine pasa, a ARONSOHN (1985.) ističe da su 32% istraživane populacije pasa s hemangiosarkomom činili njemački ovčari, te 18% križanci njemačkih ovčara. MELLANBY i HERRTAGE (2005.) kao najčešće pasmine s idiopatskim izljevom u osrčje navode zlatne retrivere, potom njemačke ovčare, labrador retrivere, border kolije i buldoga. PEARSON i HEAD (1976.) u svom istraživanju kao pasmine predisponirane za hemangiosarkom navode njemačke ovčare i labrador retrivere, te njemačke boksera. U 42,86% njemačkih ovčara i 66,67% njemačkih boksera uvrštenih u naše istraživanje izljev je bio posljedičan tumoru, a 42,86% njemačkih ovčara i 33,33% njemačkih boksera imalo je idiopatski izljev u osrčje. Kod preostalih 14,28% njemačkih ovčara izljev je bio uzrokovan zastojskim zatajivanjem srca. Kod zlatnih retrivera u 50% slučajeva se radilo o idiopatskom izljevu, dok je u 40% slučajeva uzrok bio tumor. Kod preostalih 10% uzrok izljeva u osrčje bilo je krvarenje zbog trovanja antikoagulansom. Mješanci/križanci su pretežito imali izljeve posljedično tumoru (62,5%), a u manjoj mjeri su imali idiopatski izljev (18,75%) te izljeve zbog zastojskog zatajivanja srca (6,25%), izljeve radi trovanja antikoagulansom (6,25%), prisutnost intraperikarijalne ciste (6,25%) i izljev radi rupture desnog ventrikula (6,25%). U istraživanju koje su proveli STAFFORD i sur. (2004.) najzastupljenije pasmine su također bile zlatni retriveri i njemački ovčari, kod kojih je u 19%, odnosno 47% ehokardiografski otkriven tumor.

Da izljev u osrčje pogađa pse srednjih i velikih pasmina potvrđuje i prosječna tjelesna masa istraživane populacije. U ovom istraživanju prosječna tjelesna masa iznosila je 35,69 kilograma. MELLANBY i HERRTAGE (2005.) u istraživanju idiopatskih izljeva u osrčje navode kao srednju tjelesnu masu pasa 34,6 kilograma, odnosno za pse s izjevima drugih uzroka 33,6 kilograma. YAMAMOTO i sur. (2013.) u svom istraživanju pasa s hemangiosarkomom zabilježio je srednju tjelesnu masu od 16,5 kilograma, što predstavlja određeno odstupanje u odnosu na istraživanje MELLANBY i HERRTAGE (2005.).

Izljevi u osrčje bolest su odraslih i starijih pasa, što je potvrđeno i u našem istraživanju, ali i brojnim drugim istraživanjima. Srednja dob u kojoj se javljao izljev u osrčje utvrđena ovim istraživanjem iznosila je 8,4 godine. U pasa s tumorom prosječna dob kada je dijagnosticiran izljev bila je 9,4 godine, dok je idiopatski izljev dijagnosticiran u pasa s prosječno 7,7 godina starosti. STEPIEN i sur. (2000.) navode kao srednju dob pasa s mezoteliomom 8,6 godina, a s idiopatskim izjevom 7,3 godine. Ostala istraživanja navode da nešto mlađi psi oboljevaju od idiopatskog izljeva u osrčje (prosječna starost 6,8 godina), dok nešto stariji psi oboljevaju od hemangiosarkoma (prosječna starost 10,7 godina) (MELLANBY i HERRTAGE, 2005.; YAMAMOTO i sur., 2013.).

Tumori su u istraživanoj populaciji bili uzrokom 34,46% izljeva u osrčje, i to najčešće hemangiosarkomi u 76,47% slučajeva. Utvrđeno je da su tumori baze srca uzrokovali 17,65% tumorskih izljeva u osrčje, a mezoteliomi 5,88%. Idiopatski izljevi javili su se u 24,33% istraživane populacije. BERG i WINGFIELD (1984.) u svom radu navode da su tumori uzrokom 57% izljeva u osrčje, a idiopatski izljevi obuhvaćaju 19% slučajeva. SISSON i THOMAS (1984.) iznose podjednak postotak od 38% za izljeve uzrokovane neoplazijama i idiopatske izljeve. MACDONALD i sur. (2009.) su zabilježili u 33,6% slučajeva kao uzrok izljeva u osrčje tumor, i to hemangiosarkom, a idiopatski izljev u 19,6% slučajeva.

Općenito gledajući, neki od najčešće prijavljenih simptoma od strane vlasnika pasa s izjevom su slabost, anoreksija, nepodnošenje tjelesnog napora, proširen abdomen, ponekad simptomi od strane dišnog sustava poput respiratornog distresa i kašlja, a ponekad simptomi od strane probavnog sustava poput proljeva i povraćanja (WARE, 2011.). Navedeni simptomi pretežno odgovaraju simptomima kroničnog zatajivanja rada srca. STAFFORD i sur. (2004.) u svom

istraživanju zabilježili su slabost kao klinički znak u 73% slučajeva, stišane srčane tonove u 74% slučajeva i ascites u 68% slučajeva.

U ovom istraživanju, u pasa s idiopatskim izljevom u osrčje najčešći simptomi bili su proširen abdomen (45,83%) i respiratorni distres (41,67%), dok je slabost zabilježena u 26,1% slučajeva. Pojava respiratornog distresa u pasa s izljevom u osrčje može se prvenstveno objasniti postojanjem izljeva u abdomen sa posljedičnim pritiskom slobodne tekućine na ošit. Kliničkim pregledom u 75% slučajeva auskultacijski su srčani tonovi bili stišani, dok je ascites potvrđen u 37,5% pasa. Srednja frekvencija rada srca iznosila je 125,89 otkucaja u minuti, što odgovara nalazu tahikardije, ukoliko uzmemo u obzir da se radi o odraslim psima velikih pasmina.

Slični podatci mogu se pronaći i u istraživanju koje su proveli STEPIEN i sur. (2000.) – u 82% slučajeva srčani tonovi bili su stišani, ascites je zabilježen u 59% pasa, slabost u 41% pasa te respiratorni distres i tahikardija u 35% pasa s idiopatskim izljevom u osrčje. ARONSOHN i CARPENTER (1999.) navode da je u kliničkom pregledu pasa u 68% slučajeva nađen ascites.

Psi kod kojih je uzrok pojave izljeva u osrčje tumor pokazuju slične simptome i kliničke znakove. U našem istraživanju najčešći je simptom primjećen od strane vlasnika pasa s tumorom bila anoreksija s 61,76%, zatim proširen abdomen s 44,12% i slabost koju je prijavilo 38,24% vlasnika. Auskultacijski nalaz stišanih srčanih tonova opisan je u 67,65% pasa s izljevom posljedično tumoru.

COBB i BROWNLIE (1992.) u svom istraživanju ističu da je 64,3% vlasnika pasa s neoplazijom prijavilo kao jedan od simptoma anoreksiju, 57,1% slabost, a 35,7 % proširen abdomen te da su prilikom kliničkog pregleda auskultacijom u 71,4% slučajeva srčani tonovi bili stišani.

Što se lokalizacije najčešćeg tumora srca tiče, dakle hemangiosarkoma, YAMAMOTO i sur. (2013.) navode kao najučestalije mjesto pojave aurikulu desnog atrija (49,1% slučajeva) te stijenku samog desnog atrija (41,18% slučajeva). Ovo je istraživanje također pokazalo da su desni atrij i aurikula desnog atrija bile najčešće anatomske lokacije na kojima se javljao hemangiosarkom, tako da se u stijenci desnog atrija javio u 33,33% slučajeva, a u aurikuli desnog atrija u 23,81%.

Od preostalih pasa kojima je tumor uzrokovao izjev u osrčje, u dva psa je dijagnosticiran mezoteliom (5,88%), a u njih šest je dijagnosticiran tumor baze srca (17,64%), od čega je u tri

psa dijagnosticiran limfom, u jednog kemodektom, dok u preostala dva psa vrsta tumora baze srca nije utvrđena. U istraživanju o tumorima srca koje su proveli WARE i HOPPER (1999.) pojavnost tumora baze srca iznosila je 8.4%. Od 116 pasa, u njih 69 (59,5%) dijagnosticiran je kemodektom, u 34 (29,3%) limfom te u 13 pasa (11,2%) ektopični karcinom štitnjače. Također je navedeno da se u barem 16% svih istraživanih pasa s tumorom javio izljev u osrčje.

STEPIEN (2000.) navodi da je prosječna dob pasa s mezoteliomom 8,6 godina starosti te da su oboljeli psi uglavnom pripadnici srednjih i malih pasmina. U istraživanoj populaciji našeg istraživanja kod samo dva psa dijagnosticiran je mezoteliom. Njihova prosječna dob bila je 8 godina, a pripadali su velikim pasminama pasa s prosječnom masom od 40 kilograma.

BERG i WINGFIELD (1984.) ultrazvukom su našli i opisali male volumene izljeva u osrčju u pasa sa zastojskim zatajivanjem desnog srca. Takav nalaz prisutan je i u ovom istraživanju. Naime, 10,14% pasa s izljevom u osrčje bili su pacijenti sa zastojskim zatajivanjem rada srca. Volumeni izljeva u svih ovih pacijenata bili su mali i nisu uzrokovali tamponadu srca, osim jednog psa s rupturom lijevog atrija i krvarenjem u osrčje. Od 10 pasa sa zastojskim zatajivanjem srca, u njih osam je kao uzrok dijagnosticirana dilatacijska kardiomiopatija, a u 2 miksomatozna degeneracija mitralnih zalistaka. Svi ovi psi imali su i prateće izljeve u druge tjelesne šupljine, osim psa s miksomatoznom degeneracijom mitralnih zalistaka u kojeg se javila ruptura lijevog atrija. U svojem istraživanju BUCHANAN (1972.) pretpostavlja da postoji genetska predispozicija za rupturu lijevog atrija u pasa određenih pasmina, a kao uzrok navodi anomaliju vezivnog tkiva, odnosno degeneraciju kolagenih vlakana u srčanom mišiću u pasa starije dobi.

6. ZAKLJUČCI

U razdoblju od gotovo 11 godina (12.6.2006. – 17.2.2017.) na Kliniku za unutarnje bolesti Veterinarskog fakulteta Sveučilišta u Zagrebu zaprimljena su 73 psa s izljevom u osrčje. Oboljevali su psi muškog i ženskog spola no bolest se 2,65 puta češće javljala u mužjaka nego u ženki.

Izljevi su se redovito javljali u odraslih, odnosno starijih pasa – u prosjeku sa oko 8 godina starosti.

Zastupljene su bile 24 čistokrvne pasmine i križanci, tjelesne mase u prosjeku oko 35 kilograma. Određene pasmine su bile zastupljene u većem postotku. U pasa u kojih je tumor uzrokovao izjev u osrčje najzastupljeniji su bili mješanci, a zatim njemački ovčari i zlatni retriveri. Navedena raspodjela pasminske populacije dijelom je i odraz preferencija vlasnika, no možemo zaključiti da se, kada govorimo o čistokrvnim pasminama, u njemačkih ovčara i zlatnih retrivera izljevi posljedično tumorima češće javljaju, te da postoji pasminska predispozicija. Nadalje, u pasa s idiopatskim izljevom najzastupljenije pasmine bile su također njemački ovčari i zlatni retriveri, što ukazuje da su ove dvije pasmine općenito predisponirane na pojavu izljeva u osrčje. Pritom je važno naglastiti da i u skupini pasa s idiopatskim izljevom u osrčje se možda nalaze i psi kod kojih je sam uzrok bio tumor, no isti nije nađen temeljem provedenih dijagnostičkih postupaka.

Možemo zaključiti i da su najčešći uzroci izljeva u osrčje tumori srca te idiopatski izljevi. Od tumora u najvećoj mjeri izljeve uzrokuje hemangiosarkom, zatim tumori baze srca te mezoteliomi. Osim izljeva zbog tumora i idiopatskih izljeva, izjev u osrčje može uzrokovati i zastojno zatajivanje rada srca.

Simptomi koje su vlasnici primjećivali kod pasa s izljevom u osrčje nisu se znatno razlikovali s obzirom na uzrok izljeva. Najčešće prijavljeni simptomi bili su anoreksija, proširen abdomen i dispneja. Klinički znakovi također nisu bili specifični za određene uzroke izljeva, a najizražajniji klinički znak u pasa s izljevom u osrčje su stišani srčani tonovi.

Izljevi su dijagnosticirani uz pomoć ultrazvuka, a prilikom ultrazvučnog pregleda primjećene su i mase na srcu. Prema anatomskoj lokaciji pronađenih masa koje su kasnije dijagnosticirane kao

hemangiosarkomi, zaključujemo da hemangiosarkomi srca najčešće nastaju na desnoj strani srca i to na desnom atriju i desnoj aurikuli.

Iako je općenita prednost retrospektivnog istraživanja veća mogućnost istraživanja bolesti i poremećaja koji se rijetko pojavljuju, a izljevi u osrčje su rijedak poremećaj, u ovom retrospektivnom istraživanju uzorak pacijenata je ipak malen i to je jedan od nedostataka ovog istraživanja. Drugi važan nedostatak su neujednačeni podaci o pacijentima s obzirom na to da su pacijente obrađivali različiti doktori veterinarske medicine od kojih svatko ima svoju metodu rada i unošenja podataka. Još jedan nedostatak ovog istraživanja je ograničena dijagnostika, odnosno korištenje samo ultrazvučne metode dijagnostike izljeva u osrčje i uzroka koji su do izljeva doveli, bez mogućnosti korištenja kompjuterizirane tomografije i u većini slučajeva bez provedene patohistološke pretrage.

7. POPIS LITERATURE:

1. ALLEMAN A.R. (2003): Abdominal, thoracic, and pericardial effusions. *Vet Clin North Am: Small Anim Pract* 33: 89-118
2. ARONSOHN M. (1985): Cardiac hemangiosarcoma in the dog: A review of 38 cases. In *JAVMA* 187: 922-926
3. ARONSOHN M.G., CARPENTER J.L. (1999): Surgical treatment of idiopathic pericardial effusion in the dog: 25 cases (1978-1993). *J Am Anim Hosp Assoc* 35: 521-525
4. ARONSON L., GREGORY C. (1995): Infectious pericardial effusion in 5 dogs. *Vet Surg* 24: 402-407
5. BERG R., WINGFIELD W. (1984): Pericardial effusion in the dog: A review of 42 cases. *JAAHA* 20: 721-730
6. BERG R.J., W.E. WINGFIELD, P.J. HOOPES (1984a): Idiopathic hemorrhagic pericardial effusion in eight dogs. In *JAVMA* 185: 988-992
7. BOSTON S. E., G. HIGGINSON, G. MONTEITH (2011): Concurrent splenic and right atrial mass at presentation in dogs with HSA: a retrospective study. *J Am Anim Hosp Assoc* 47(5): 336-341
8. BOUVY B.M., BJORLING D.E. (1991a): Pericardial Effusion in Dogs and Cats. Part I. Normal Pericardium and Causes and Pathophysiology of Pericardial Effusion. *The Compendium*, Vol. 13, No. 3: 417-424
9. BOUVY B.M., BJORLING D.E. (1991b): Pericardial effusion in dogs and cats. Part II. Diagnostic approach and treatment. *The Compendium*, Vol 13, No. 3: 663-641
10. BROWN N., A. PATNAIK, E. MACEWEN (1985): Canine hemangiosarcoma: Retrospective analysis of 104 cases. *JAVMA* 186: 56-58
11. BUCHANAN J.W. (1972): Spontaneous left atrial rupture in dogs. *Adv Exp Med Biol* 22: 315-334
12. CHEVILLE N.F. (1972): Ultrastructure of canine carotid body and aortic body tumors. Comparison with tissues of thyroid and parathyroid origin. *Vet Pathol* 9: 166
13. COBB M.A., BROWNLIE S.E. (1992): Intrapericardial neoplasia in 14 dogs. In *J Small Anim Pract* 33: 309-316

14. COLEMAN A.E., RAPOPORT G.S. (2016): Pericardial Disorders and Cardiac Tumors. In Manual of Canine and Feline Cardiology. 5th. Edition. J.R. Smith, M.A. Oyama, L.P. Tilley, M.M. Sleeper (eds.) Elsevier. Canada. Section 2: Cardiovascular disease. Chapter 12.: 198-217
15. EHRHART N., E.J. EHRHART, J. WILLIS (2002): Analysis of factors affecting survival in dogs with aortic body tumors. *Vet Surg* 31 (1): 44-48
16. EVANS S., BIERRY D. (1980): Congenital peritoneopericardial diaphragmatic hernia in the dog and cat: A literature review and 17 additional case histories. *J Am Vet Radiol Soc* 21: 108-116
17. FRENCH A. (2010): Pericardial disease. In *BSAVA Manual of Canine and Feline Cardiorespiratory Medicine*, 2th edition. Chapter 24. 213-219
18. GIBBS C., C. GASKELL, P.DARKE, P.WOTTON (1982): Idiopathic pericardial haemorrhage in dogs: A review of fourteen cases. *J Small Anim Pract* 23: 483-500
19. GLAUS T.M. (2012): Pericardial effusion. In: *BSAVA*, Birmingham, England, 13 April 2012 – 14 April 2012
20. HAYES H.J. (1975): A hypothesis for the aetiology of canine chemoreceptor system neoplasms, based upon epidemiological study of 73 cases among hospital patients. *J Small Anim Pract* 16: 337-343
21. LEHMKUHL L., J. BONAGURA, D. BILLER, W. HARTMAN (1997): Radiographic evaluation of caudal vena cava size in dogs. In *Radiol Ultrasound* 38: 94-100
22. MACDONALD K., CAGNEY O., MAGNE M.L. (2009): Echocardiographic and clinicopathologic characterization of pericardial effusion in dogs: 107 cases (1985-2006). *JAVMA*, Vol 235, No 12. 1456-1461
23. MARTIN M. (1999): Pericardial disease in the dog. *J Small Anim Pract* 53: 378-385
24. MELLANBY R.J., HERRTAGE M.E. (2005): Long-term survival of 23 dogs with pericardial effusions. In *Veterinary Record* 156: 568-571
25. PEARSON G.R., HEAD K.W. (1976): Malignant haemangioendothelioma (angiosarcoma) in the dog. In *J Small Anim Pract* 17: 737-745
26. REED J., THOMAS W.P. (1984): Hemodynamics of progressive pneumopericardium in the dog. *Am J Vet Res* 45: 301-307

27. REED J.R. (1987): Pericardial diseases of the dog and cat. In Contemporary Issues in Small Animal Practice: Cardiology. J.D. Bonagura (ed). New York, Churchill-Livingstone. 177-218
28. ROOT C., BAHR R. (1994): The Heart and great vessels. In Textbook of Veterinary Diagnostic Radiology, 2nd edition, D. Thrall (ed.). Philadelphia, WB Saunders. 316-317
29. SHAW S.P., RUSH J.E. (2007a): Canine Pericardial Effusion: Patophysiology and Cause. In Compendium: Continuing education for veterinarians. ISSN : 0193-1903. 400-404
30. SHAW S.P., RUSH J.E. (2007b): Canine Pericardial Effusion: Diagnosis, Treatment, and Prognosis. In Compendium: Continuing education for veterinarians. ISSN : 0193-1903. 405-411
31. SHOEMAKER W. (2000): Pericardial tamponade. In Textbook of Critical Care. A. Grenvik (ed). Philadelphia, WB Saunders. 1097-1101
32. SISSON D. (1987): Acquired valvular heart disease in dogs and cats. In Contemporary Issues in Small Animal Practice: Cardiology. J.D. Bonagura (ed). New York, Churchill Livingstone. 59
33. SISSON D., THOMAS W.P. (1999): Pericardial Disease and Cardiac Tumors. In Textbook of Canine and Feline Cardiology. 2nd edition. P.R. Fox, D. Sisson, N.S. Moise (eds.). WB, Saunders, Philadelphia. Chapter 29: 679-701
34. SISSON D., W.P. THOMAS, W. RUEHL, J.G. ZINKL (1984): Diagnostic value of pericardial fluid analysis in the dog. JAVMA 184: 51-55
35. SMITH F., RUSH J. (1999): Diagnosis and treatment of pericardial effusion. In: Current Veterinary Therapy XIII. R. Kirk, J. Bonagura (eds). Philadelphia, WB Saunders. 772-777
36. STAFFORD JOHNSON M., M. MARTIN, S. BINNS, M.J. DAY (2004): A retrospective study of clinical findings, treatment and outcome in 143 dogs with pericardial effusion. J Small Anim Pract 45: 546-552
37. STEPIEN R., N. WHITLEY, R. DUBIELZIG (2000): Idiopathic or mesothelioma-related pericardial effusion: Clinical findings and survival in 17 dogs studied retrospectively. J Small Anim Pract 41: 342-347

38. TOBIAS A.H. (2005): Pericardial Disorders. In: Textbook of Veterinary Internal Medicine. S.J. Ettinger and E.C. Feldman (eds.). Elsevier, SI. Louis. 1104-1118.
39. TOBIAS A.H. (2010): Pericardial Diseases. In: Textbook of Veterinary Internal Medicine, 7th edition. S.J. Ettinger, E.C. Feldman (eds.). Saunders-Elsevier, Philadelphia. 1342-1352
40. VICARI E.D., D.C. BROWN, D.E. HOLT, D.J. BROCKMAN (2001): Survival times of and prognostic indicators for dogs with heart base masses: 25 cases (1986-1999). J Am Vet Med Assoc 219 (4): 485-487
41. WALSH K.M., DITERS R.W. (1984): Carcinoma of ectopic thyroid in a dog. J Am Anim Hosp Assoc 20: 665
42. WARE A.W. (2011): Pericardial diseases and cardiac tumors. In Cardiovascular Disease in Small Animal Medicine. Section 3. Cardiovascular diseases. 321-337
43. WARE W., HOPPER D. (1999): Cardiac tumors in dogs: 1982.-1995. J Vet Intern Med 12: 95-103
44. WRAY J. (2014): Pericardial effusion in dogs: an aetiological mystery. Companion animal. Volume 19 No 1: 34-39
45. YAMAMOTO S., K. HOSHI, A. HIRAKAWA, S. CHIMURA, M. KOBAYASHI, N. MACHIDA (2013): Epidemiological, Clinical and Pathological Features of Primary Cardiac Hemangiosarcoma in Dogs: A Review of 51 Cases. In J Vet Med Sci 75: 1433-1441

8. SAŽETAK

Izljevi u osrčje najčešći su poremećaj vezan za osrčje pasa, a posljedica su prirođenih ili stečenih bolesti. Najčešći je uzrok izljeva u osrčje tumor, odnosno hemangiosarkom, a drugi po učestalosti su idiopatski izljevi. Ukoliko izljev u osrčje nastane naglo, a osobito ako se nakupi veći volumen tekućine u kratkom razdoblju, dolazi do pojave tamponade srca. Tada se znatno smanjuje dijasbolička funkcija srca te posljedično tome udarni volumen pa može doći do razvoja kardiogenog šoka i uginuća životinje ukoliko joj se ne pruži hitna veterinarska skrb. Najvažniji terapijski zahvat kod tamponade srca je perikardiocenteza, a ponekad osim terapijske važnosti ona može imati i dijagnostički značaj.

Istraživanje je provedeno na populaciji od ukupno 73 psa koji su bili zaprimljeni na Kliniku za unutarnje bolesti Veterinarskog fakulteta Sveučilišta u Zagrebu u razdoblju od 12.6.2006. do 17.2.2017. godine te im je pritom postavljena dijagnoza izljeva u osrčje, a onda i dijagnoza samog uzroka koji je do izljeva doveo. Provedeno istraživanje fokusirano je na uzroke izljeva te moguće poveznice sa spolom, pasminom i dobi pasa, kao i na neke od provedenih dijagnostičkih metoda. Istraživanjem je utvrđeno da je 2,65 puta češća pojava izljeva u osrčje u muških pasa (72,6% mužjaka naspram 27,4% ženki) i to u dobi od prosječno 8 godina starosti, a predisponirane pasmine su njemački ovčari i zlatni retrieveri. Najčešće zabilježeni uzroci izljeva su hemangiosarkom i idiopatski izljev u osrčje. Prema podacima iz anamneze i nalazima učinjenih kliničkih pregleda može se zaključiti da su klinički znakovi izljeva nespecifični, i mogu se često poklapati s kliničkom slikom karakterističnom za kronično zatajivanje rada srca. Najčešći simptomi koji su se javljali bili su anoreksija (49,32%), proširenje trbuha (47,95%), respiratorni distress (35,62%), povraćanje (28,77%), slabost (28,77%), proljev (21,92%), kašalj (20,55%) i mršavljenje (8,22%). Najčešći zabilježeni klinički znakovi bili su stišani srčani tonovi (58,9%), ascites (36,99%), hipokinetičko bilo (17,81%) i srčani šum (13,7%).

Ključne riječi: osrčje; izljev; psi; hemangiosarkom; idiopatski izljev; tamponada srca.

9. SUMARRY

ETIOLOGY AND DIAGNOSTICS OF PERICARDIAL EFFUSIONS IN DOGS

Pericardial effusions are considered to be the most common pericardial disease in the dog. They arise as consequences of congenital or acquired diseases. The most common cause of pericardial effusions are tumors, respectively haemangiosarcoma, and the second most common cause is idiopathic. If the pericardial effusion occurs rapidly, and especially if there is a larger fluid volume accumulation in a short period of time, the cardiac tamponade starts to develop. The diastolic function of the heart is decreased and along with it the stroke volume also decreases. This can cause the development of cardiogenic shock and lead to death if emergency veterinary care is not provided. The most important procedure in helping an animal with pericardial effusion is pericardiocentesis. It is not only a therapeutic procedure, sometimes it can have diagnostic value as well. This paper is based on a researched population of 73 dogs in total, that have been admitted at the Zagreb Veterinary faculty, Internal diseases clinic in the period from 12.6.2006. until 17.2.2017. and have been diagnosed with pericardial effusion. Later on they were also diagnosed with the disease that caused the effusion. The conducted research is focused on the causes of pericardial effusion and their relation to gender, breed and age of the dogs, as on some of the diagnostic methods that were carried out. Based on the research results, some conclusions were made about gender, age and breed predispositions for the occurrence of pericardial effusions. There is a predisposition for pericardial effusion in male dogs (72,6% males versus 27,4% females), with a 2,65 times higher risk than females, around the average age of 8 years of life, and the breeds that have been concluded to be predisposed are german shepherds and golden retrievers. Based on the anamnesis data and the results of clinical examinations we have concluded that the signs of pericardial effusion are not specific, but they are consistent with the typical signs of chronic heart failure. The most common reported symptoms were anorexia (49,32%), distended abdomen (47,95%), respiratory distress (35,62%), vomiting (28,77%), weakness (28,77%), diarrhea (21,92%), coughing (20,55%) and weightloss (8,22%). The most common reported clinical findings were muffled heart sounds (58,9%), ascites (36,99%), weak pulse (17,81%) and heart murmur (13,7%).

Keywords: pericardium; effusion; dogs; hemangiosarcoma; idiopathic effusion; cardiac tamponade

10. ŽIVOTOPIS

Rođena sam 20. travnja 1993. godine u gradu Zadru, gdje sam nakon završene osnovne škole upisala prirodoslovno matematički smjer Gimnazije Franje Petrića. Maturirala sam s odličnim uspjehom 2012. godine i iste godine upisala Veterinarski fakultet Sveučilišta u Zagrebu. Tijekom studija opredijelila sam se za smjer Kućni ljubimci.

Za vrijeme studija pohađala sam nekoliko veterinarskih skupova i kongresa: znanstveno-stručni skup Veterinarski dani 2017 u Opatiji, iste godine u Zagrebu 10. Veterinarski seminar male prakse u organizaciji DDL-a, te 30th European Veterinary Dermatology Congress ESVD-ECVD 2018. u Dubrovniku.

Stručnu praksu u sklopu studija odradila sam 2018. godine preko programa ERASMUS + stručne prakse na klinici za kućne ljubimce Centre Vétérinaire Vetegrez u gradiću Grez-Doiceau u Belgiji. Na klinici sam bila u periodu od 2 mjeseca i odrađivala sam svakodnevne smjene i noćna dežurstva pod nadzorom mentorice i vlasnice klinike te pritom prikupila brojna nova praktična iskustva i teorijska znanja.