

Otrovanja kućnih ljubimaca sobnim i dvorišnim ukrasnim biljkama

Bušić, Iva

Master's thesis / Diplomski rad

2019

Degree Grantor / Ustanova koja je dodijelila akademski / stručni stupanj: **University of Zagreb, Faculty of Veterinary Medicine / Sveučilište u Zagrebu, Veterinarski fakultet**

Permanent link / Trajna poveznica: <https://um.nsk.hr/um:nbn:hr:178:521092>

Rights / Prava: [In copyright / Zaštićeno autorskim pravom.](#)

Download date / Datum preuzimanja: **2024-07-24**



Repository / Repozitorij:

[Repository of Faculty of Veterinary Medicine -
Repository of PHD, master's thesis](#)



SVEUČILIŠTE U ZAGREBU

VETERINARSKI FAKULTET

IVA BUŠIĆ

**Otrovanja kućnih ljubimaca sobnim i dvorišnim
ukrasnim biljkama**

DIPLOMSKI RAD

Zagreb, 2019.

Diplomski rad je izrađen na Zavodu za farmakologiju i toksikologiju Veterinarskog fakulteta
Sveučilišta u Zagrebu.

Predstojnica:

Doc. dr. sc. Jelena Šuran

Mentorice:

Prof. dr. sc. Andreja Prevendar Crnić

Izv. prof. dr. sc. Vesna Židovec

(Agronomski fakultet Sveučilišta u Zagrebu)

Članovi Povjerenstva za obranu diplomskog rada:

1. Prof. dr. sc. Emil Srebočan

2. Izv. prof. dr. sc. Vesna Židovec

3. Prof. dr. sc. Andreja Prevendar Crnić

Zahvala

Zahvaljujem mentoricama prof. dr. sc. Andreji Prevendar Crnić i izv. prof. dr. sc. Vesni Židovec na ukazanom povjerenju, strpljenju i susretljivošću tokom izrade ovog rada.

Zahvaljujem svojoj obitelji na podršci tijekom studiranja.

Također, zahvaljujem svom zaručniku, svim prijateljima i kolegama što su bili uz mene tokom studija.

Popis kratica

ALT	alanin-aminotransferaza
ARF	akutna bubrežna insuficijencija (engl. <i>Acute Renal Failure</i>)
BUN	urea nitrat u krvi (engl. <i>Blood Urea Nitrogen</i>)
EKG	elektrokardiogram
NAPCC	Američki Nacionalni centar za kontrolu otrovanja životinja (engl. <i>National Animal Poison Control Center</i>)
NSPUL	nesteroidni protuupalni lijekovi
SAMe	S-adenozil-metionin

Popis slika

Slika 1 Kemijska struktura saponina	2
Slika 2 Kemijska struktura alkaloida.....	3
Slika 3 <i>Tulipa</i> spp.....	4
Slika 4 Pretvorba tuliposida A i B u tulipalin A i B	5
Slika 5 <i>Lilium longiflorum</i>	6
Slika 6 Kemijska struktura primina	8
Slika 7 <i>Cyclamen persicum</i>	9
Slika 8 Kemijske strukture a) dezglukociklamina i b) izociklamina.....	9
Slika 9 Kemijska struktura likorina	11
Slika 10 Rendgenografska snimka želuca otrovanog psa (PETERSON K. , 2009).....	16
Slika 11 Kemijska struktura a) acetilandromedola i b) rododendrina	17
Slika 12 Kemijska struktura grajanotoksina	18
Slika 13 <i>Ricinus communis</i>	20
Slika 14 Kemijska struktura lanceotoksina A.....	22
Slika 15 Kemijska struktura lanceotoksina B.....	22
Slika 16 <i>Crassula ovata</i>	23
Slika 17 <i>Nerium oleander</i>	24
Slika 18 <i>Hedera helix</i>	26
Slika 19 Kemijska struktura falkarinola	27
Slika 20 <i>Schefflera</i>	27
Slika 21 <i>Chrysanthemum</i>	29
Slika 22 Kemijska struktura arteglasina A	29

Sadržaj

1.	Uvod	1
2.	Pregled dosadašnjih spoznaja	2
2.1.	OTROVANJA BILJKAMA IZ PORODICE LJILJANOVKI	2
2.1.1.	Otrovanje alojom	3
2.1.2.	Otrovanje tulipanom	4
2.1.3.	Otrovanje ljiljanom.....	5
2.2.	OTROVANJA BILJKAMA IZ PORODICE JAGLAČEVKI.....	8
2.2.1.	Otrovanje ciklamom	8
2.3.	OTROVANJA BILJKAMA IZ PORODICE ZVANIKOVKI	11
2.3.1.	Otrovanje zvanikom	11
2.3.2.	Otrovanje sunovratom	13
2.4.	OTROVANJA BILJKAMA IZ PORODICE KOZLAČEVKI.....	14
2.4.1.	Otrovanje filodendronom	14
2.4.2.	Otrovanje difenbahijom.....	15
2.5.	OTROVANJA BILJKAMA IZ PORODICE VRJESOVKI.....	17
2.5.1.	Otrovanje rododendronom.....	17
2.6.	OTROVANJA BILJKAMA IZ PORODICE MLJEČIKOVKI.....	19
2.6.1.	Otrovanje ricinusom	19
2.7.	OTROVANJA BILJKAMA IZ PORODICE TUSTIKOVKI	22
2.7.1.	Otrovanje kalanhojom	22
2.7.2.	Otrovanje tustikom	23
2.8.	OTROVANJA BILJKAMA IZ PORODOCE ZIMZELENOVKI	24
2.8.1.	Otrovanje oleandrom	24
2.10.	OTROVANJA BILJKAMA IZ PORODICE BRESTANJEVKI.....	26
2.10.1.	Otrovanje bršljanom.....	26
2.10.2.	Otrovanje šeflerom.....	27
2.11.	OTROVANJA BILJKAMA IZ PORODICE TISOVKI.....	28
2.11.1.	Otrovanje tisom.....	28
2.12.	OTROVANJA BILJKAMA IZ PORODICE GLAVOČIKA	29
2.12.1.	Otrovanje krizantemom	29
2.13.	OTROVANJA BILJKAMA IZ PORODICE KIJAKOVKI	31
2.13.1.	Otrovanje zamijom.....	31
3.	Rasprava	32
4.	Zaključci	35

5.	Literatura	36
6.	Sažetak.....	40
7.	Summary.....	41
8.	Životopis.....	42

1. Uvod

Otrovanja kućnih ljubimaca biljem obično predstavlja sporadički klinički problem. Otrovanja biljkama najčešće se odbacuju kao mogućnost diferencijalne dijagnoze jer nisu dio svakodnevne prakse. Otrovanja kućnih ljubimaca obično su posljedica nezgode. Do otrovanja najčešće dolazi kod mladunčadi kada iz znatiželje i igre pojedu biljku. Najčešća otrovanja nastaju ingestijom te tada uzrokuju blagu ili umjerenu iritaciju probavnog sustava, a osim ingestijom životinje se mogu otrovati i lokalno, što se manifestira kao lokalna iritacija na koži. Otrovanja uzrokovana ingestijom očituju se gastrointestinalnim simptomima kao što su pojačana salivacija, povraćanje, proljev i sl., dok se lokalno nadraživanje kože očituje u vidu pruritusa koji može varirati od vrlo blagog do izrazito jakog, osipa i sl. Međutim, osim ovih relativno blagih simptoma postoje i puno toksičnije biljke koje uzrokuje znatnije komplikacije, a najbolji primjer za to je oleandar (lat. *Nerium oleander*), a o njemu će se posebno govoriti u poglavlju 2.9.

U ovom radu opisane su brojne ukrasne sobne i dvorišne biljke koje se mogu pronaći u brojnim domaćinstvima u Hrvatskoj, a dokazano su toksične za pse i mačke. Mnoge kućne i vrtne biljke koje rastu u Europi sadrže kemijske tvari koje u dostatnim količinama mogu izazvati toksične učinke u životinja. Opisana je važnost i načini identifikacije biljaka, uvjeti koji dovode do otrovanja, predvidljivi i čimbenici otrovnosti važni u toksikologiji bilja. Za svaku biljku naveden je mehanizam toksičnog djelovanja, klinički znakovi otrovanja te preporučeni postupci s otrovanom životinjom. Također, opisana je dijagnostika te liječenje životinja otrovanih biljem.

Cilj ovog rada je informirati stručnu i širu javnost te ukazati na potencijalne mogućnosti otrovanja ukrasnim biljkama u veterinarskoj praksi, gdje ih je bitno uzeti u obzir diferencijalno dijagnostički. Osim na veterinare navedeno se odnosi i na vlasnike životinja kako bi mogli djelovati preventivno i izbjeći rizik od otrovanja uklanjanjem tih biljaka, odnosno držanjem na mjestima gdje životinje ne mogu stupiti u kontakt s njima, osobito dok nisu pod nadzorom vlasnika.

2. Pregled dosadašnjih spoznaja

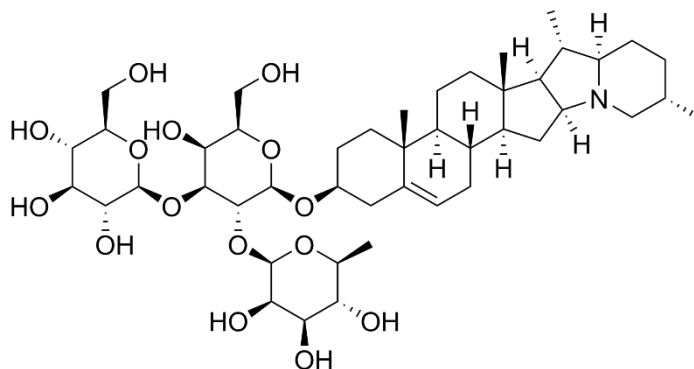
2.1. OTROVANJA BILJKAMA IZ PORODICE LJILJANOVKI

Ljiljanovke (lat. *Liliaceae*) je velika porodica lukovičastih biljaka koje se uzgajaju zbog nerijetko mirisnih, jarko obojenih cvjetova. Cvjetovi, kojih je obično po nekoliko na stabljici, uglavnom su trubasti do zdjelasti te često izgledom podsjećaju na „tursku kapu“ – turban (BRICKELL, 2006.). Ovoj porodici pripada približno 250 rodova te gotovo 3.500 vrsta raširenih diljem svijeta.

Nama su od značaja one vrste koje najčešće srećemo u hrvatskim domaćinstvima, a dokazano su toksične za kućne ljubimce: tulipan, aloja (lat. *Aloe vera*) i mirni ljiljan ili spatifilum (lat. *Spathiphyllum wallisii*).

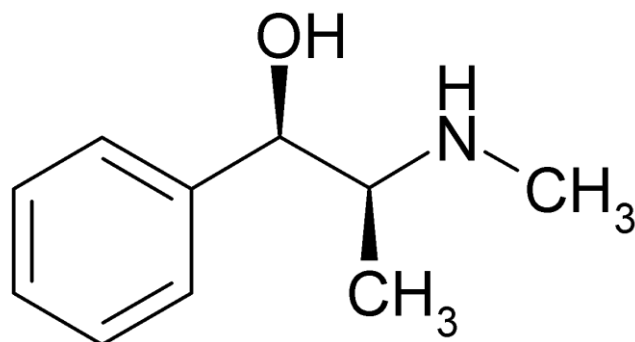
Najbitnije kemijske supstance koje ovu porodicu čine toksičnom za životinje su saponini i alkaloidi.

Saponini (Slika 1) su steroidi ili triterpenoidni glikozidi koji se nalaze u brojnim biljkama, a imaju karakteristično svojstvo pjenjenja te zbog toga djeluju kao iritansi sluznica u organizmu.



Slika 1 Kemijska struktura saponina

Alkaloidi su prirodni organski spojevi koji sadrže dušik, lužnatih svojstava, obično u obliku heterocikličkog prstena. U biljkama nastaju kao sekundarni produkt metabolizma, sintezom jednostavnih aminokiselina. Imaju mnogostruko fiziološko i farmakološko djelovanje na živi organizam, pa se mnogi koriste i kao sastojci lijekova, a gotovo svi su u većim količinama jaki otrovi. .



Slika 2 Kemijska struktura alkaloida

2.1.1. Otrovanje alojom

Prava aloja (lat. *Aloe vera*) je također znana kao *A. barbadensis*. Ova vrsta se razlikuje od američke aloje. Prava aloja je grumenasti, trajni sukulent bazalne rozete šiljatih, debelih listova zeleno, a kasnije sivozeleno prošaranih. U narodnoj medicini se prava aloja i razni produkti od nje smatraju „lijekom“ za određena stanja te je to još jedan od razloga zašto je tako raširena u domaćinstvima.

Aloja sadrži antrakinonske glikozide, koji imaju snažno purgativno djelovanje, a najkoncentriraniji su u lateksu lišća. Antrakinoni su inače poznati po tome da potiču snažne kontrakcije crijeva te na taj način uzrokuju proljev. Sukladno tome, žvakanje lišća aloje može rezultirati ozbiljnom dijarejom u životinja. Drugi glikozid koji se nalazi u lišću aloje je barbaloin u koncentraciji 0,1% - 1,2% suhe tvari u listu (BARR, 2013.). Osim glikozida, aloja u svome lišću sadrži i saponin. Nakon ingestije ovi glikozidi se metaboliziraju uz pomoć crijevnih bakterija te tvore spojeve koji pojačavaju sekreciju sluzi i vode u kolonu. Osim dijareje, klinički znaci otrovanja su i letargija, povraćanje, inapetencija, promjene u boji mokraće te vrlo rijetko i tremor mišićne mase (BARR, 2013.).

Dijagnostika se u prvom redu svodi na klinički pregled koji potvrđuje anamnestičke podatke da je životinja bila u doticaju s biljkom.

S obzirom da otrovanje dovodi do dijareje koja može rezultirati i teškom dehidracijom, terapija mora biti simptomatska i potporna. Otrovanju životinji potrebna je tekućinska i elektrolitska terapija.

2.1.2. Otrovanje tulipanom

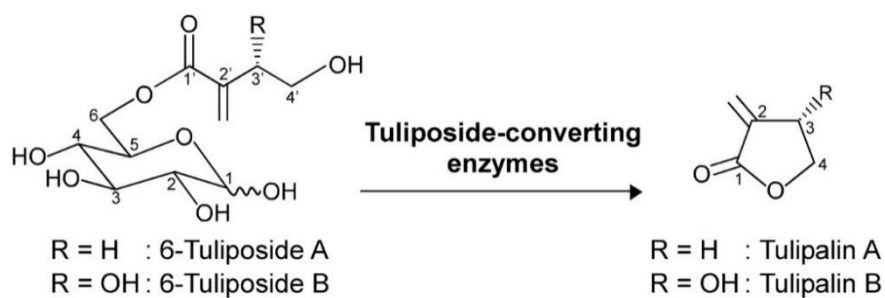
Tulipani (lat. *Tulipa* spp.) su botanički podijeljeni u 15 skupina te se često nalaze u vrtovima ili kućama kao dekoracija. Njihovi upadljivi cvjetovi općenito su jednostavna obrisa i stoje uspravno, počesto jarkih, snažnih boja (BRICKELL, 2006.). Tulipani (Slika 3) su višegodišnje lukovičaste biljke, a upravo je lukovica bitan dio biljke s aspekta toksikogije. U lukovici su sadržani tuliposidi A i B, lektini i pentaciklički terpenoidi.



Slika 3 *Tulipa* spp

Tuliposidi (Slika 4) se prvenstveno nalaze u vanjskoj ovojnici lukovice, a po svojoj kemijskoj strukturi su esteri glukoze sa α -metilen- γ -hidroksibutiratnom kiselinom (tulipalin A) ili α -etilen- β -hidroksibutiratnom kiselinom. Nakon hidrolize, kiselinske komponente spontano laktoniziraju te nastaju laktoni – tulipalin A i tulipalin B. Od ova dva laktona, tulipalin A djeluje alergeno na kožu te uzrokuje kontaktni dermatitis. Promjene na koži će biti vidljive kao eritematozna i hiperkeratotična žarišta.

Lektini koji su po svojoj kemijskoj strukturi glikoproteini te pentaciklički terpenoidi su jaki gastrointestinalni iritansi.



Slika 4 Pretvorba tuliposida A i B u tulipalin A i B

Obzirom da je većina toksičnih čimbenika sadržana u lukovici, psi se najčešće otruju kada iskopaju svježe posađene lukovice iz zemlje ili ako ih pronađu u vreći prije sadnje.

Osim gore spomenutih lokalnih promjena na koži, klinički znakovi otrovanja tulipanom su: hipersalivacija, abdominalna bol, profuzni proljev s ili bez krvi te lezije sluznice usta (DELAPORTE i MEANS, 2011.). BARR (2013.) još kao kliničke znakove navode i povraćanje, aritmije i dispneju.

Dijagnostika otrovanja temelji se na detaljnom kliničkom pregledu, odnosno nalazu koji odgovara anamnezi vlasnika da je životinja mogla doći u kontakt s tulipanom.

Terapija otrovanja tulipanom svodi se na simptomatsku i potpurnu. Životinju treba pravilno liječiti primjenom tekućine te joj po potrebi dati protektore želučane sluznice.

2.1.3. Otrovanje ljiljanom

Rod ljiljana (lat. *Lilium*) obuhvaća više vrsta kao *L. pardalinum*, *L. candidum*, *L. speciosum*, *L. lancifolium*, *L. longiflorum* i *L. tigrinum*, koje su nefrotoksični za mačke (DELAPORTE i MEANS, 2011.). Svi dijelovi pravih ljiljana toksični su za mačke, jedinu vrstu kod kojih su opisana otrovanja nakon ingestije ljiljana. Ingestija manje od jednog lista može u mačaka uzrokovati ozbiljnu toksikozu.



Slika 5 *Lilium longiflorum*

Klinički znakovi uključuju povraćanje (ubrzo nakon ingestije), anoreksiju i depresiju (BARR, 2013.).

Navedeni znakovi pojavljuju se unutar 2 sata nakon otrovanja (LANGSTON, 2002.). Povraćanje može prestati, ali anoreksija i depresija se nastavljaju kao i povišenje koncentracije ureje u krvi (BUN) te kreatinina, fosfora i kalija 24 do 72 sata nakon izlaganja otrovu. Epitelni odljevi bubrežnih tubula i glukoza mogu se pronaći u urinu unutar 18 sati nakon izlaganja ljljanu. Nakon toga nastupa akutno zatajivanje bubrega, premda točan mehanizam nastanka nekroze bubrežnih tubula nije utvrđen. Srećom, ukoliko mačka preživi akutni napadaj tijekom otrovanja, oštećene tubularne epitelne stanice mogu se regenerirati obzirom da bazalna membrana ostaje intaktna (DELAPORTE i MEANS, 2011.).

Liječenje treba započeti s ranom dekontaminacijom. Tekućinsku terapiju otopinom Ringerovog laktata treba započeti što prije te je aplicirati u dozi od otprilike 30 mL/kg/dan minimalno narednih 48 sati. Treba jednom dnevno provjeravati koncentraciju BUN-a i kreatinina u krvi. Razina kreatinina je obično neproporcionalno visoka u odnosu na koncentraciju BUN-a (FITZGERALD, 2010.). Tekućinska terapija se nastavlja dokle god se razina kreatinina i BUN-a ne vrati unutar fizioloških referentnih intervala. Ukoliko se zakasni s početkom terapije, veći su izgledi da će nastupiti zatajivanje bubrega i posljedično smrt. Anurične mačke imaju zabrinjavajuću prognozu, ali bubrežna funkcija je vraćena u nekih mačaka nakon peritonealne dijalize i hemodijalize (LANGSTON, 2002.).

LANGSTON (2002.) opisuje slučaj kastriranog mačka starog 4 godine koji je viđen da je pojeo dijelove dugocvjetnog ljljana (lat. *Lilium longiflorum*). Vlasnica ga je dovela kod veterinara 3-4 dana nakon što se to dogodilo. Kliničkim pregledom utvrđena je povišena tjelesna temperatura (41,2 °C), a biokemijskom pretragom krvi dijagnosticirana akutna bubrežna insuficijencija na

osnovi povišenog BUN-a (165 mg/dl, a referentni raspon je 15-34 mg/dl) i povišenog serumskog kreatinina (10 mg/dl, a referentni raspon je 0,8-2,3 mg/dl). Bubrezi su bili povećani i životinja je reagirala bolno na palpaciju. Tokom narednih dana azotemija se pogoršala, a razvio se i pulmonarni edem i pleuralni izljev. EKG-om su utvrđene ventrikularne ekstrasistole (preuranjene ventrikularne kontrakcije). Mačak je liječen furosemidom u dozi 2 mg/kg, infuzijom dopamina 2 µg/kg/min, učinjena je torakocenteza i indicirana hemodijaliza. Tokom 30 dana, mačak je bio na 12 terapija hemodijalizom, a 31. ugiba zbog kardiopulmonarnog aresta.

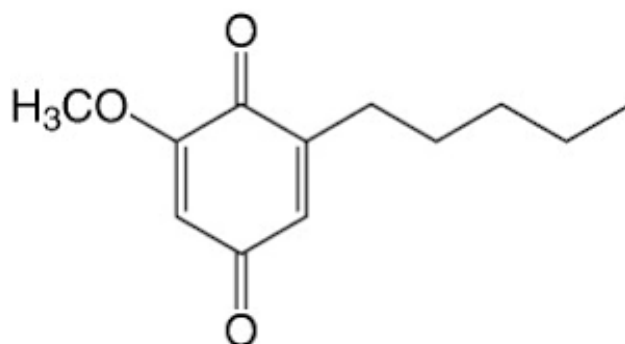
Osim ovog slučaja u istom radu opisuje se još 5 slučajeva otrovanja mačaka sa istim simptomima, za koje se zna ili se sumnja da su pojele dio biljke iz roda *Lilium* i kojima je postavljena ista dijagnoza – akutna bubrežna insuficijencija (engl. *acute renal failure*, ARF). Anamnestički, prvi klinički simptomi su bili povraćanje i letargija, a javili su se 1 do 5 dana nakon otrovanja. Od ukupno 6 mačaka, 2 su razvile anuriju, 1 oliguriju i 2 poliuriju. Svima je, uz medikamentoznu terapiju, indicirana i hemodijaliza. Tri mačke su se oporavile, dvije uginule zbog nastalih komplikacija, a jedna je eutanazirana na zahtjev vlasnika (LANGSTON, 2002.).

Provedeno je istraživanje u kojem je bilo uključeno 57 mačaka koje su bile izložene ljiljanu. 27% vlasnika je znalo da su ljiljani toksični za mačku, a 69% su rekli da bi znali prepoznati ljiljan. 93% vlasnika otrovanih mačaka je zatražilo veterinarsku pomoć, od čega je 87% mačaka razvilo kliničke znakove koji su brzo izliječeni. 5% mačaka iz ovog istraživanja je razvilo bubrežnu insuficijenciju, a 5% je eutanazirano na zahtjev vlasnika (SLATER, 2011.).

2.2. OTROVANJA BILJKAMA IZ PORODICE JAGLAČEVKI

Jaglačevke (lat. *Primulaceae*) su porodica cvjetnica sa 69 priznatih rodova, prema zadnjem popisu iz 2013. godine ovoj porodici pripada 2.788 vrsta te 1.252 podvrste. Dva roda su predstavnici ove porodice: *Primula* i *Cyclamen*, jer se oni najčešće uzgajaju u domaćinstvima, a poznati su po svojoj toksičnosti, kako za ljude tako i za kućne ljubimce.

Toksičnu osnovu ove porodice čine akumulacija kinoidnih spojeva priminskog tipa (Slika 6) te brojni triterpenoidni saponini sadržani u biljnim organima.



Slika 6 Kemijska struktura primina

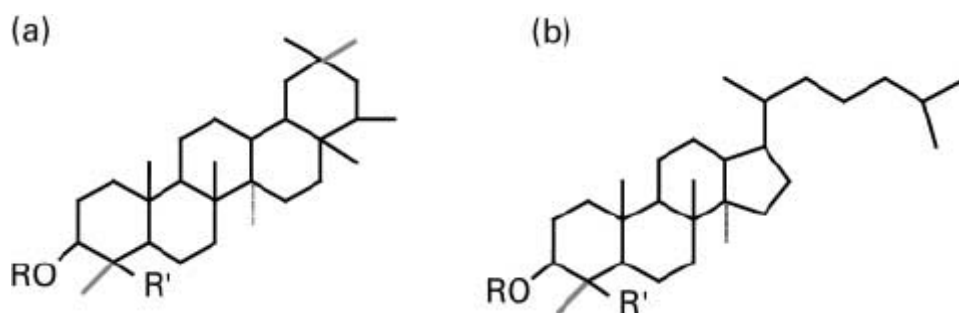
2.2.1. Otrovanje ciklamom

Ciklama (lat. *Cyclamen* spp.) je višegodišnja lončanica koja pripada porodici jaglaca, a porijeklo vuče sa sredozemnog područja, otoka Cipra, područja Grčke te Male Azije. Karakteriziraju je srcoliki listovi, zelene boje koji izbijaju iz podzemne stabljike gomolja. Cvijet ciklame najčešće je u nijansama ružičaste boje, no može biti i bijeli, crveni ili ljubičasti (BRICKELL, 2006.). U hrvatskim kućanstvima najviše je prisutna vrsta *Cyclamen persicum* (Slika 7).



Slika 7 *Cyclamen persicum*

Glavna kemijska tvar koja ciklamu čini toksičnom za kućne ljubimce je triterpenoidni glikozidski saponin ciklamin koji se pri sušenju i kuhanju gomolja razgrađuje. Prema starijim opažanjima, sadržaj ciklamina u suhim gomoljima iznosi čak 35% (FORENBACHER, 1998.). Osim ciklamina, koji je glavni saponin, toksične sastavnice u ciklami su i dezglukociklamin te izociklamin (Slika 8).



Slika 8 Kemijske strukture a) dezglukociklamina i b) izociklamina

Ciklamina najviše ima u korijenu biljke, dok se u listovima pronalazi u nešto manjoj koncentraciji. Obzirom na to, psi se najčešće otruju dok, primjerice, u igri sruše lončanicu ili pri sadnji biljke.

Ciklamin žestoko nadražuje tkivo te uzrokuje upalu sluznice želuca i crijeva, a katkada i jednjaka (FORENBACHER, 1998.).

Najčešći klinički znakovi kod otrovanja su gastrointestinalni poremećaji kao što su slinjenje, povraćanje i proljev (BARR, 2013., DELAPORTE i MEANS, 2011.). U slučaju da životinja pojede puno lukovica ciklame, saponin se može apsorbirati što za posljedicu ima razvitak abnormalnosti u srčanom ritmu, toničko-kloničkih grčeva te paralizu (DELAPORTE i MEANS, 2011.). U konačnici, otrovanje ciklamom može dovesti i do uginuća životinje (FROHNE i PFÄNDER, 2004., FORENBACHER, 1998.).

Dijagnostika otrovanja ciklamom se temelji na anamnestičkim podacima i kliničkom nalazu. Adekvatnom potpornom i simptomatskom terapijom dolazi do oporavka otrovane životinje (DELAPORTE i MEANS, 2011.).

2.3. OTROVANJA BILJKAMA IZ PORODICE ZVANIKOVKI

Zvanikovke (lat. *Amaryllidaceae*) ime su dobile po predstavniku ove porodice, rodu *Amaryllis*, odnosno zvanika. Drugi naziv za ovu porodicu je „sunovratke“ prema drugom najznačajnijem rodu, *Narcissus* (narcis, sunovrat).

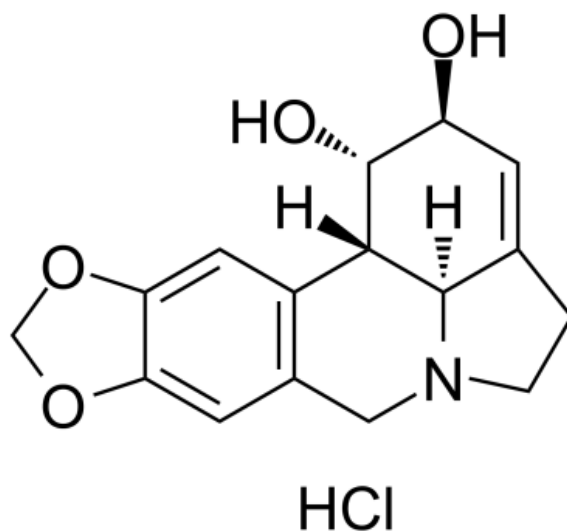
Zvanikovke su lukovičaste trajnice, uzgajaju se zbog atraktivnog izgleda i mirisnih cvjetova. Ukupno je 80 priznatih rodova unutar ove porodice te 2.258 vrsta biljaka. Podrijetlom su s juga Afrike.

Toksični čimbenici ove porodice su alkaloidi kojeg sadrže sve vrste unutar ove porodice. Oni su derivati osnovne strukture N-benzil-N-β-feniltilamina. Obzirom na formaciju prstenova, razlikujemo više tipova alkaloida unutar ove skupine.

2.3.1. Otrovanje zvanikom

Zvanika (lat. *Amaryllis* spp.) je mali rod lukovičastih trajnica kojemu pripadaju dvije vrste biljaka: *A. belladonna* i *A. paradisicola*. Podrijetlom je iz provincije Cape, u Južnoafričkoj Republici.

Toksična tvar zvanike je alkaloid likorin (Slika 9), čija je najviša koncentracija u vanjskom sloju lukovice biljke, a pronalazimo ga još i u stabljici i lišću.



Slika 9 Kemijska struktura likorina

Mehanizam toksičnog djelovanja likorina nije u potpunosti razjašnjen, međutim smatra se da se temelji na inhibiranju enzima acetilkolinesteraze (LINNÉ, 2007.) što posljedično dovodi do nakupljanja acetilkolina.

Klinički znakovi otrovanja zvanikom su hipersalivacija, povraćanje, abdominalna bol, dijareja, hipotenzija, dehidracija te elektrolitski disbalans (BARR, 2013.).

Dijagnostika otrovanja temelji se na anamnestičkim podacima i kliničkom nalazu, a terapija je prvenstveno potporna i simptomatska.

2.3.2. Otrovanje sunovratom

Sunovrat (lat. *Narcissus* spp.) je rod višegodišnjih cvjetnica koji broji oko 50 vrsta. Naziv narcis potječe od starogrčke riječi „narke“, što znači „gubitak osjetila“ ili „ukočenost“, a odnosi se na narkotičko djelovanje narcisa zbog alkaloida koji je sadržan u njegovom cvijetu.

Prirodno, biljke iz ovog roda rastu na području zapadne Europe i Pirinejskog poluotoka.

Sunovrat karakterizira uspravna, duga i šuplja stabljika s listovima visine do 50 cm te cvjetovi koji mogu biti žute boje ili dvobojni.

U našem podneblju ova biljka je najpopularnija i doživljava najveći cvat u rano proljeće, krajem ožujka i u travnju. Otrovanja narcisom se obično događaju zbog ingestije lukovica.

Toksične supstance su kao i kod zvanike, alkaloid likorin te ostali alkaloidi.

Klinički se otrovanje kućnih ljubimaca narcisom očituje povraćanjem, hipersalivacijom, dijarejom, elektrolitskim disbalansom te hipotenzijom (BARR, 2013., CAMPBELL, 1998.). Velika količina ingestiranih lukovica može prouzrokovati konvulzije, bradikardiju, jaku dehidraciju, tremor miškulature i srčane aritmije (CAMPBELL, 1998.). Dijagnostika se temelji na anamnestičkim podacima i detaljnom kliničkom pregledu.

Terapija je simptomatska i potporna te je obvezna preventivna dekontaminacija prostora kako ne bi došlo do ponovnog otrovanja.

SAXON-BURI (2004.) opisuje slučaj otrovanja domaće dugodlake mačke, starosti 2 godine, sa sušenim stabljikama narcisa. Vlasnici su potražili veterinarsku pomoć nakon što je mačka tri dana povraćala i bila letargična. Anamnestički su vidjeli da je životinja žvakala sušene stabljike narcisa i ostaci toga su pronađeni u povraćenom sadržaju. Kliničkim pregledom utvrđeno je da je mačka hipotermična (temp. 33,0 °C), bradikardična (frekvencija bila 78 otkucaja/min) i hipotenzična. Tekućinskom terapijom, aplikacijom atropina, deksametazona i potpornom terapijom mačka je uspješno izliječena za šest dana od dana otrovanja.

2.4. OTROVANJA BILJKAMA IZ PORODICE KOZLAČEVKI

Kozlačevke (lat. *Araceae*) su velika polimorfna porodica koja sadrži više od 1.800 vrsta višegodišnjih biljaka prirodno rasprostranjenih pretežno u tropskom području (FROHNE i PFÄNDER, 2004.). Vrste iz porodice karakterizira veliko lišće zelene boje izraženih mrežastih žilica te cvjetovi koji su ujedinjeni u klip nazvan *spadix*. *Spadix* je izvana okružen naizgled velikom laticom, međutim to je privjetni list ili *spatha* koji ima zaštitnu ulogu.

Biljke iz ove porodice se uzgajaju kao sobne ukrasne biljke zbog svojeg atraktivnog izgleda, jednostavnog održavanja i određenih svojstava koja im se pripisuju. Tako se primjerice, zamija uzgaja zbog vjerovanja da donosi sreću i blagostanje u domaćinstvo; spatifilum se drži zbog saznanja da pročišćava zrak i zbog narodnog vjerovanja da donosi sreću u ljubavi; a filodendron jer je dobar u resorpciji formaldehida.

U ovom poglavlju su opisane najčešće kozlačevke u domaćinstvima našeg kraja, za koje je dokazano da imaju toksični učinak na kućne ljubimce.

2.4.1. Otrovanje filodendronom

Filodendron (lat. *Philodendron* spp.) je rod vazdazelenih grmova i penjačica adventivna korijenja, drvenaste osnove. Uzgajaju se zbog lijepog lišća (BRICKELL, 2006.). U stanovima i kućama najčešće vidamo vrstu *Philodendron scandens*, penjući filodendron, prepoznatljivih živahnih, zelenih listova srolikog oblika.

GREER (1962.) opisuje 72 slučajeva otrovanja mačaka filodendronom, od kojih 37 završava uginućem životinje. PIERCE (1970.) je opisao slučaj otrovanja 4 mjeseca stare sijamske mačke, kod koje su bili prisutni klinički simptomi: ekscitiranost, nervozno trzanje i konvulzije te znakovi encefalitisa. On ih je usporedio sa znakovima cerebralnog meningitisa. U izmetu otrovane mačke pronađen je komad lišća filodendrona veličine 6,5 cm². BROGGER (1970.) opisuje slučaj gdje zbog ingestije lišća filodendrona dolazi do privremene insuficijencije bubrega kod mačke.

Toksični mehanizam filodendrona, kao i ostalih kozlačevki, temelji se na prisutnosti netopljivih kalcijevih oksalata u svim dijelovima biljke. Žvakanje tih biljaka uzrokuje mehaničke iritacije mukozne membrane gastrointestinalnog trakta. Kako se stanice biljaka gnječe ili otvaraju u procesu otvaranja dolazi do otpuštanja rafida (igličasti kristali; sjedinjeni u svežnjeve i uvaljani u sluz unutar idioblasta) i kristali penetriraju u tkivo. Reakcija na rafide može biti rapidna i očituje se bolnošću oralnog područja, otečenjem jezika i usana. Iritacija se može proširiti na jednjak i želudac (DELAPORTE i MEANS, 2011.).

Klinički simptomi uključuju inapetencu prvenstveno zbog bolnosti u usnoj šupljini,

hipersalivaciju i upalu sluznice usne šupljine (BARR, 2013.). Moguće je povraćanje i dijareja (DELAPORTE i MEANS, 2011.).

Dijagnostika otrovanja temelji se na anamnestičkim podacima i kliničkom nalazu.

Terapija je potporna i simptomatska. Otrovanim životinjama preporuča se davati mliječne proizvode (MEANS, 2004.), mekanu hranu te po potrebi nesteroidne protuupalne lijekove (NSPUL).

2.4.2. Otrovanje difenbahijom

Difenbahija (lat. *Dieffenbachia*) je rod vazdazelenih, busenastih trajnica. Uzgajaju se zbog listova (BRICKELL, 2006.). Podrijetlom su iz Brazila i karipskog područja gdje u prirodi mogu doseći visinu od dva metra. U mnogim zemljama izvan tropskog područja uzgajaju se kao dekorativne sobne biljke zbog velike mogućnosti prilagodbe na suhi grijani zrak u prostorijama.

Vizualno ih karakterizira ravna stabljika oko koje su grupirani tanki zeleni listovi prošarani bijelom bojom što podsjeća na izgled kore drveta.

WALTER i KHANNA (1972.) u svom radu navode da prvi slučajevi otrovanja difenbahijom datiraju još iz 17. stoljeća.

U kućnih ljubimaca otrovanja difenbahijom zabilježena su u pasa, mačaka, kunića, zamorčića i hrčaka. LADEIRA i sur. (1975.) dokazuju toksičnost difenbahije biološkim pokusom na zamorčiću.

Otrovanja difenbahijom najčešće su posljedica ingestije biljke, međutim može nastati i žestoka lokalna reakcija u slučaju kontakta soka iz lišća sa sluznicom konjunktiva.

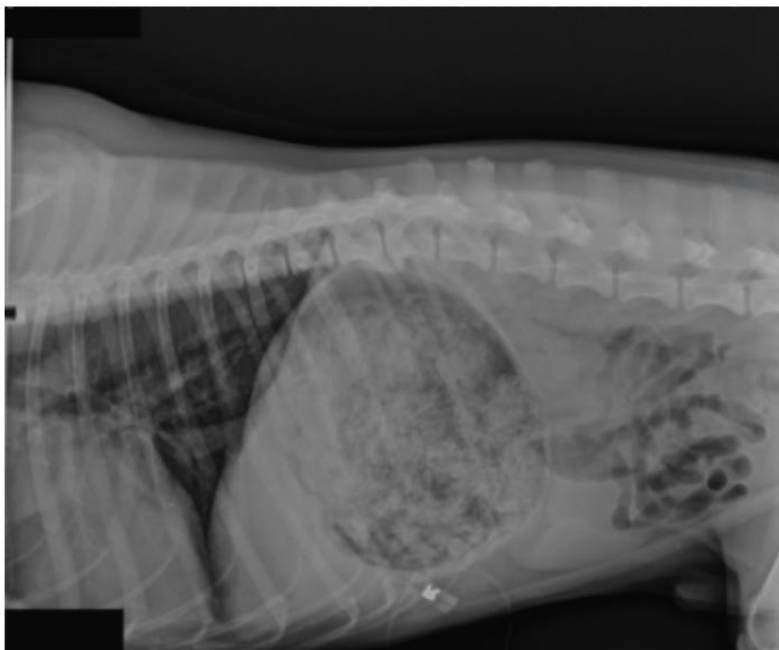Toksična supstanca u difenbahiji su kalcijevi oksalatni rafidi i idioblasti te topljivi oksalati i proteolitički enzimi.

Klinički simptomi otrovanja su iritacija i upala sluznice usne šupljine, hipersalivacija, povraćanje, a nakon ingestije velike doze moguća je disfagija, opstrukcija zračnih prohoda, abdominalno disanje i respiratorni arrest (BARR, 2013.).

MÜLLER i sur. (1998.) opisuju slučaj otrovanja difenbahijom kod mačke starosti dvije godine. Endoskopski i histološki je postavljena dijagnoza opsežnog ulcerativnog gastritisa. Klinički simptomi kod ove otrovane mačke su bili anoreksija, hematemeza i visoki stupanj dehidracije. Dijagnoza otrovanja postavljena je na temelju anamnestičkih podataka o prijašnjoj ingestiji lišća difenbahije te isključenjem ostalih mogućih uzroka. Životinja je uspješno izliječena primjenom tekućinske terapije elektrolita, ranitidina (antagonist H₂ receptora), sukralfata (stvara zaštitnu barijeru na želučanoj sluznici) i postavljanjem gastrostome za hranjenje.

PETERSON i sur. (2009.) opisuju slučaj osmogodišnjeg muškog labrador retrievera, teškog

30 kg čiji je vlasnik potražio veterinarsku pomoć jer se pas guši. Rendgenografskom pretragom utvrđena je dilatacija želuca koji je ispunjen stranim materijalom (**Slika 10**). Zbog toga je izvedena gastrostomija, a nakon premedikacije pacijent je razvio inspiratorni stridor i otečenje orofarinksa koje je otežavalo trahealnu intubaciju. U želučanom sadržaju pronađena je velika količina ostataka biljke koja je kasnijom pretragom identificirana kao *Dieffenbachia*.



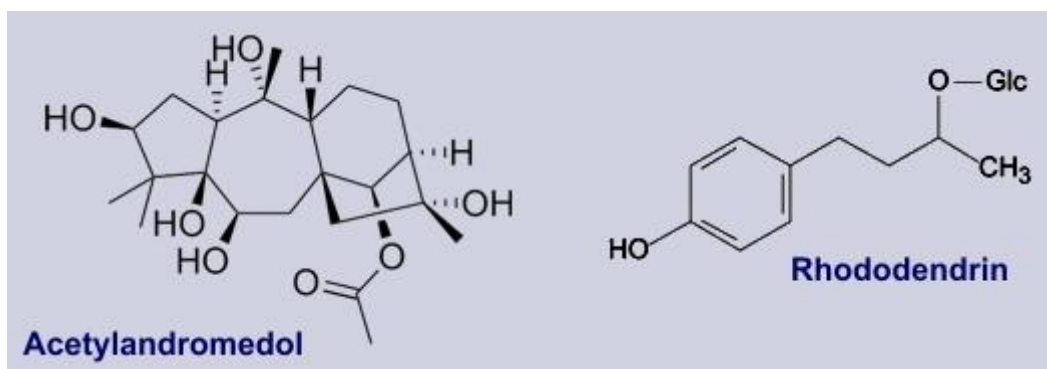
Slika 10 Rendgenografska snimka želuca otrovanog psa (PETERSON K. , 2009)

Prema uputama američkog Nacionalnog centra za kontrolu otrovanja životinja (NAPCC) životinji je ispirana usna šupljina mlijekom u svrhu dekontaminacije te su joj aplicirani kortikosteroidni lijekovi zbog njihovih protuupalnih učinaka. Nakon šest dana boravka u veterinarskoj bolnici, pas je pušten kući, bez zabilježenih daljnjih komplikacija.

2.5. OTROVANJA BILJKAMA IZ PORODICE VRJESOVKI

Vrjesovke (lat. *Ericaceae*), poznate i kao vřjesovke te crnjuše, vazdazelni su grmovi drvenastih stabljika. Uzgajaju se i zbog cvjetova i listova, ali određene vrste i zbog medicinskih svojstava (primjerice listovi planike i borovnica).

Vrste iz ove porodice, kao i vrste iz porodice ruža, sadrže velike količine polifenola. U svim dijelovima biljki akumulira se velika količina tanina, flavonoida ili fenilskih glikozida (arbutin, pirozid, rododendrin, itd.). Međutim, važnija toksična supstanca je acetilandromedol, toksični diterpen (Slika 11).



Slika 11 Kemijska struktura a) acetilandromedola i b) rododendrina

2.5.1. Otrovanje rododendronom

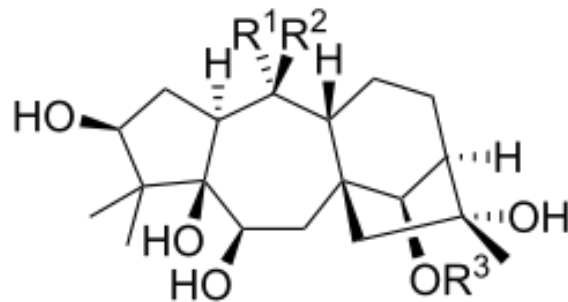
Rhododendron (*Rhododendron* spp.) je vrlo bogati rod listopadnih ili zimzelenih grmova i nižih stabala iz porodice vřjesova koji sadrži preko 1.000 vrsta. Naziv rododendron potječe od grčke riječi „*rhodon*“ što znači ruža i „*dendron*“ što znači drvo.

Prirodno su ove biljke rasprostranjene diljem Azije, a u Hrvatskoj je kao autohtona vrsta prisutan *Rhododendron hirsutum*, odnosno dlakavi pjenišnjik. Osim njega, brojne druge vrste se uzgajaju kao ukrasne, zbog iznimno lijepih i obilnih cvjetova koji su gusto skupljeni u cvatove. Karakterizira ih obilno i dugo cvjetanje, boja cvijeta varira ovisno o vrsti od žute, narančaste, ljubičaste, bijele i crvene. Visina rododendrona ovisi o vrsti.

Životinje se mogu otrovati ingestijom lišća, cvjetova te sekundarnih proizvoda poput meda (engl. *mad honey disease*) (JANSEN i sur., 2012.).

Rhododendron sadrži grajanotoksin, neurotoksin koji je po svojoj kemijskoj strukturi diterpen (Slika 12). Riječ je o jakom otrovu čiji je učinak usredotočen na periferni i središnji živčani sustav te na neurovegetativnu inervaciju. Utječe na ionske kanale natrija i klora što rezultira konstantnim podraživanjem vagusa. Povećava se propusnost natrijevih kanala što dovodi

do otvaranja stanica natriju, umjesto kalciju. Kanali se posljedično sporo zatvaraju i stanica ostaje u fazi depolarizacije. Na živčane završetke poprečno-prugastog mišićja djeluje paralitički (kao kurare), a na središnji živčani sustav djeluje depresivno. Glatko mišićje cjevastih i drugih organa nadražuje, a provodni sustav srca koći (FORENBACHER, 1998.).



Slika 12 Kemijska struktura grajanotoksina

U pasa se klinički simptomi javljaju 48 sati nakon ingestije toksičnih dijelova biljke ili meda.

Klinički simptomi uključuju poremećaje u gastrointestinalnom sustavu kao što su povraćanje zbog toksičnog učinka na vagusne završetke u želucu, proljev, profuzno slinjenje i jaka abdominalna bol. Simptomi od strane kardiovaskularnog sustava su srčane aritmije, hipotenzija, bradikardija, AV blok, a moguć je čak i srčani arest ili zatajenje srca (BARR, 2013., JANSEN i sur., 2012.). Također, prisutna je opća slabost životinje, a u slučajevima teškog otrovanja i nemogućnost stajanja.

Akutni simptomi traju oko 24 sata dok slabost i ostali neurološki znakovi mogu trajati 2 do 3 dana (JANSEN i sur., 2012.).

U Americi je prema podacima NAPCC-a zabilježeno 188 slučajeva otrovanja rododendronom u periodu od siječnja 2001. do prosinca 2003. godine (JANSEN i sur., 2012.).

Terapija uključuje prikladnu i pravovremenu dekontaminaciju te simptomatsku i potpurnu terapiju.

2.6. OTROVANJA BILJKAMA IZ PORODICE MLJEČIKOVKI

Mlječikovke (lat. *Euphorbiaceae*) je velika porodica grmova, sukulenata i trajnica, od kojih su neke poluvazdazelene ili vazdazelene, te jednogodišnje biljke.

Unutar porodice opisano je približno 300 rodova, 7.500 vrsta te dvije potporodice. Mlječikovke su raširene po cijelome svijetu, u prirodi ih najviše nalazimo u suptropskim i tropskim područjima, osobito na Malajskom poluotoku.

Izgledom određene vrste podsjećaju na kaktus, no može ih se lako razlikovati po mliječnom lateksu kojeg sadrže mlječikovke.

Biljke iz ove porodice se koriste za dobivanje raznih sirovina (primjerice ulje, kaučuk i smola), a u nekim dijelovima svijeta se koriste i za prehranu. Također, ove biljke stvaraju brojne fitotoksine koji mogu biti ljekoviti ili toksični, a najznačajniji su diterpenski esteri, srčani glikozidi i razni alkaloidi.

Najotrovnija i najpoznatija vrsta ove porodice je ricinus (lat. *Ricinus communis*).

2.6.1. Otrovanje ricinusom

Ricinus ili skočac (lat. *Ricinus communis*) je ukrasna, ljekovita i otrovna višegodišnja zeljasta vrsta iz porodice mlječikovki (**Slika 13**). Uzgaja se kao ukrasna biljka ili u industriji za proizvodnju ricinusovog ulja (MARETIĆ, 1986.). Ulje se prije koristilo kao laksativ, međutim danas se više ne koristi u tu svrhu jer je dokazano da izaziva jako unutrašnje krvarenje. Danas se pretežno koristi u kozmetičkoj industriji kao proizvod za njegu kose, noktiju i kože.



Slika 13 *Ricinus communis*

Podrijetlom je iz Istočne Afrike i Indije, gdje raste kao drvo i može dosegnuti visinu 10 do 12 metara. U našim podnebljima pak raste kao jednogodišnja biljka koja maksimalno može narasti do 2 metra, ako joj uvjeti odgovaraju. Listovi su veliki, štitasti, crvenkaste boje te dlanasto podijeljeni nazubljenim rubom (SREBOČAN i SREBOČAN, 2009.).

Toksičnost ricinusa otkrivena je 1888. godine zahvaljujući Stillmarkeru. Svi dijelovi biljke su otrovni, a posebno sjemenke koje sadrže velike količine toksalbumina ricina koji je žestoki otrov (njega u pročišćenom ulju nema).

Zanimljivo je da je smrtonosna količina za zamorčića 0,179 grama po kilogramu tjelesne mase dok je za konja letalna doza sto sjemenki.

Toksične supstance ricinusa su aglutinin ricin, lektin ricin i alkaloid ricinin. Aglutinin ricin pripada biljnim hemaglutininima pa u sisavaca, ptica i drugih životinja te u čovjeka vrlo brzo uzrokuje aglutinaciju i taloženje eritrocita u krvnim žilama, a zgrušava i mlijeko. Toksični mehanizam djelovanja lektina ricina temelji se na ribosomskoj inhibiciji sinteze proteina. Kao bjelančevinski fitotoksin, nakon resorpcije u crijevu može potaknuti tvorbu protutijela u organizmu. Osim ricina, toksična supstanca u ricinisu je i ricinin, alkaloid koji je tisuću do dvije tisuće puta manje toksičan od ricina (ALBRETSSEN i sur., 2000.).

Klinički znakovi otrovanja ricinusom javljaju se 12 do 48 sati nakon otrovanja. Prisutna je

iritacija usne šupljine koja se očituje kao peckanje u ustima i grlu. Otropane životinje su pojačano žedne pa piju veću količinu vode, prisutna je inapetencija, vrućica, povraćanje i proljev koji može biti i krvav. Poremećaji u urogenitalnom sustavu manifestiraju se kao zatajenje bubrega. Također, od strane neurološkog sustava vidljiva je depresija središnjeg živčanog sustava, konvulzije, koma i naposljetku smrt zbog hipovolemičkog šoka (BARR, 2013., DELAPORTE i MEANS, 2011.).

Iako su otrovanje ricinusom i konkretni slučajevi otrovanja opisani u veterinarskoj literaturi, ne znaju se pojednosti patoanatomskog i patohistološkog nalaza. ALBRETSEN i sur. (2000.) navode da je to iz razloga što zapravo samo 9% intoksikacija izaziva smrt ili dovodi do eutanazije otropane životinje.

ROELS i sur. (2010.) opisuju slučaj otrovanja dva psa istog vlasnika kompostom, koji je sadržavao ostatke ricinusa. Oba psa su uginula – prvi dva dana, a drugi tri dana nakon otrovanja. Prvi klinički simptomi su bili povraćanje i krvavi proljev. Toksikološka i histopatološka pretraga provedena je uzorkovanjem različitih organa. Na bubrezima je pronađena tubularna degeneracija i nekroza te membranozni glomerulonefritis. Miokard je bio degeneriran i pronađene su upalne stanice. Također, pronađeno je propadanje slezene, nekroza limfoidnog tkiva i hemoragični ulcerativni gastroenteritis.

MOUSER i sur. (2007.) opisuju slučaj otrovanja 12 tjedana starog štenca pasmine mastif koje je završilo smrću samo nekoliko sati nakon nastupa kliničkih simptoma (povraćanje, proljev, letargija). Primjenom tekućinske kromatografije i masene spektrometrije detektiran je biomarker ricinin i na taj način potvrđena dijagnoza otrovanja ricinusom.

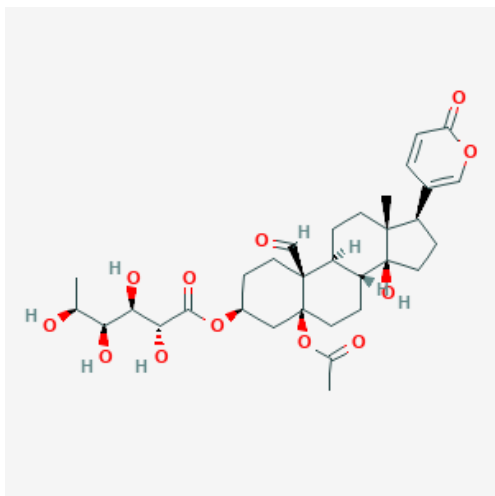
2.7. OTROVANJA BILJKAMA IZ PORODICE TUSTIKOVKI

Tustikovke ili žednjakovke (lat. *Crassulaceae*) predstavljaju porodicu trajnih sukulenata. Rasprostranjene su diljem svijeta, premda najviše vole hladna i suha područja. Uglavnom se radi o grmovima ili polugrmovima. Klasifikacija unutar porodice je otežana zbog prisustva brojnih hibrida, no pretpostavlja se da broji oko 1.400 vrsta podijeljenih u približno 35 rodova. Ovisno o vrsti, visina biljke može varirati od 2 centimetra do 5 metara.

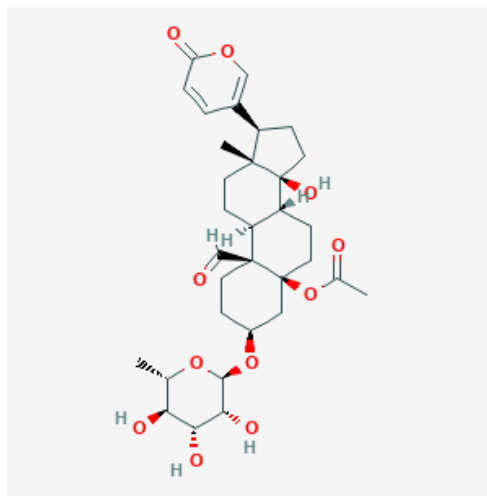
2.7.1. Otrovanje kalanhojom

Kalanhoa (lat. *Kalanchoe* spp.) je sukulentna biljka koja se uzgaja diljem svijeta, a podrijetlom je s Madagaskara. Listovi su joj mesnati, nježni i lako se otkidaju. Cvijet može biti crvene, bijele, žute, narančaste ili ružičaste boje, a mogu biti i dvobojni.

Toksične supstance koje kalanhoa sadrži su lanceotoksin A i B koji su kumulativni bufadienolidski kardiotoksini. Po kemijskoj strukturi lanceotoksini A i B slični su srčanim glikozidima pronađenim u oleandru, digitalisu i đurđici (DELAPORTE i MEANS, 2011.).



Slika 14 Kemijska struktura lanceotoksina A



Slika 15 Kemijska struktura lanceotoksina B

Unos biljke u količini od približno 1% ukupne tjelesne mase životinje može izazvati intoksikaciju, a posebno su toksični cvjetovi kalanhoje.

Klinički znakovi otrovanja su hipersalivacija, povraćanje, proljev, ataksija, drhtanje, tahikardija, hipertenzija, nistagmus, dilatirane zjenice i srčane aritmije. Ponekad dijareja može perzistirati nekoliko dana bez pojave drugih kliničkih simptoma. Također, opisani su i slučajevi perakutnog uginuća uslijed iznenadnog srčanog zastoja (GUPTA, 2012.).

Biokemijskom pretragom krvi ustanovljena je povišena koncentracija BUN-a, povišenje

koncentracije kreatinina i hiperglikemija.

Terapija se sastoji od pravilne i pravovremene dekontaminacije, simptomatske i potporne terapije. Po potrebi se intoksiciranim životinjama apliciraju beta-blokatori (atropin ili propranolol).

2.7.2. Otrovanje tustikom

Tustika (lat. *Crassula*) je rod trajnih sukulenata i vazdazelenih, sukulentnih grmova i polugrmova (BRICKELL, 2006.) iz porodice tustikovki (lat. *Crassulaceae*).

Kao ukrasna biljka za interijere se najčešće koristi vrsta *Crassula ovata* (jajolika tustika, drvo žada). Riječ je o sukulentnoj trajnici koja raste u obliku malog stabla. Listovi su joj sjajni, zeleni i povremeno crvenih rubova (BRICKELL, 2006.). Cvjetovi su najčešće bijele boje, imaju pet latica i ugodnog su mirisa, a cvjetaju od kraja ljeta do sredine jeseni (**Slika 16**).



Slika 16 *Crassula ovata*

Toksini i toksični mehanizmi koji uzrokuju intoksikaciju tustikom do sada nisu poznati, ali znaju se njihovi učinci na organizam.

Klinički znakovi otrovanja tustikom su opća slabost, depresija, inkoordinacija, konvulzije i usporeni srčani rad. Također, javljaju se simptomi od strane gastrointestinalnog sustava: povraćanje i jaka abdominalna bol (FROHNE i PFÄNDER, 2004.).

Dijagnostika otrovanja temelji se na anamnestičkim podacima i kliničkom nalazu.

Terapija je simptomatska i potporna, a bitna je i adekvatna dekontaminacija.

2.8. OTROVANJA BILJKAMA IZ PORODOCE ZIMZELENOVKI

Zimzelenovke (lat. *Apocynaceae*) su velika porodica cvjetajućih biljaka koje su pretežito pan-tropski rasprostranjene (u tropskom pojasu cijeloga svijeta). Biljke iz ove porodice mogu rasti u obliku drveća, grmlja, sukulenata i loze.

Farmakološki i toksikološki zimzelenovke su od velikog značaja zbog akumuliranja visoke koncentracije indolskih alkaloida i srčanih glikozida (FROHNE i PFÄNDER, 2004.).

2.8.1. Otrovanje oleandrom

Oleandar (lat. *Nerium oleander*) je grmolika biljka koja se koristi kao dekoracija za vrtove diljem svijeta, pogotovo u predjelima s toplom klimom kao što je Mediteransko podneblje (**Slika 17**).

Vrsta oblikuje zimzelen grm koji naraste do pet metara. Cvijet je vrlo lijep, crvene, ružičaste ili bijele boje, vrlo ugodnog mirisa. Čaška je iznutra žljezdasta (CRVENKA, 1996.).



Slika 17 *Nerium oleander*

Oleandar je iznimno toksičan za životinje pa tako ingestija biljke u količini 0,005% od ukupne tjelesne mase može biti toksična za životinju. Cijela biljka je otrovna, a najviše list (*Folia Nerii seu Oleandri*) (CRVENKA, 1996.). Najosjetljivije životinje su ptice. Oleandar je toksičan i

kao svježa biljka i u sušenom obliku.

Osnovu toksičnog djelovanja oleandra čini srčani glikozid, oleandrin koji je koncentriran u lišću, cvijetu i sjemenkama. Osim oleandrina, oleandar sadrži i terpenoide za koje se pretpostavlja da su uzrok gastrointestinalnih iritacija u kliničkoj slici trovanja.

Klinički znakovi trovanja oleandrom su slabost, depresija, anoreksija, povraćanje, bolnost u abdomenu, hipersalivacija i dijareja. Pacijenti mogu pokazivati znakove nekoliko sati te se oporaviti, a mogu i perakutno uginuti uslijed srčanog aresta bez ili sa vrlo malo kliničkih znakova.

Kod otrovanih životinja može se pojaviti hiperkalijemija i hiperkalcemija te zbog toga one moraju biti pažljivo promatrane posebno pridajući pažnju frekvenciji srca, srčanom ritmu te koncentraciji elektrolita.

Hipoglikemija je opisana kao klinički simptom kod 7-godišnje kastrirane kuje pasmine malteški psić kod koje je potvrđeno otrovanje oleandrom (PAGE i MURTAUGH, 2015.). Osim hipoglikemije, u krvnoj slici ustanovljena je leukocitoza, hiperfosfatemija, hiperkalijemija i povišena koncentracija BUN-a. Primjenom serološke metode ELISA utvrđeno je prisustvo digoksina, a obzirom da pacijent nije bio liječen srčanim glikozidima, time je dokazana toksikoza oleandrom.

CAMPLESI i sur. (2017.) eksperimentalno su aplicirali 0,25 g/kg tj. mase svježeg mljevenog lišća oleandra psima kako bi utvrdili promjene u kliničkom statusu i promjene na EKG-u. U eksperimentu je bilo deset pasa, starosti tri do šest godina, tjelesne mase 10 do 25 kilograma. Nijedan pas u eksperimentu nije uginuo, ali svi su pokazali kliničke znakove trovanja (povraćanje, proljev, hipersalivacija, mučnina, apatija, tremor miškulature, dehidracija, tenezam, itd.). Na EKG-u su bile vidljive različite aritmije: sinusna bradikardija, atrioventrikularni blok 2. stupnja, paroksizmalna ventrikularna tahikardija i preuranjene ventrikularne kontrakcije.

Dijagnostika trovanja oleandrom temelji se na anamnestičkim podacima i kliničkom nalazu koji se podudara s anamnezom vlasnika.

Prvi korak u terapiji je pravovremena i adekvatna dekontaminacija, kako ne bi došlo do ingestije još većih količina oleandra. Otrovanoj životinji se pomaže potpornom i simptomatskom terapijom, prvenstveno primjenom tekućinske terapije s dodatkom elektrolita.

2.10. OTROVANJA BILJKAMA IZ PORODICE BRESTANJEVKI

Brestanjevke ili bršljanovke (lat. *Araliaceae*) je porodica razgranatih trajnica, polugrmova, grmova i drveća kojoj pripada 700 vrsta biljaka podijeljenih unutar 72 roda.

Prirodno su rasprostranjene u subtropskom području, a umjetno se uzgajaju diljem svijeta.

Određene vrste unutar ove porodice poznate su po svojim medicinskim svojstvima. Ekstrakt lišća bršljana (lat. *Hedera helix*) koristi se kao ekspektorans.

2.10.1. Otrovanje bršljanom

Bršljan (lat. *Hedera helix*) je bujna, vazdazelena, samoprianjajuća penjačica. Ima tamnozeleno listove sa 5 režnjeva (Slika 18). Dobra je pokrivačica tla i zidova, no može biti i invazivna (BRICKELL, 2006.). Uzgaja se i kao sobna biljka u ukrasnim teglama. Smatra se da bršljan prirodno na sebe veže toksine i vlagu iz zraka te na taj način pročišćava zrak te je zbog toga sve popularniji kao sobna biljka.



Slika 18 *Hedera helix*

Više je kemijskih supstanci koje bršljan čine otrovnim: hederasaponin B i C, glikozid rutin, kofeinska kiselina, klorogenska kiselina, α -hederin, emetin, falkarinol i dehidrofalkarinol (BARR,

2013.).

Rutin iz bršljana u maloj dozi dilatira, a u velikoj dozi uzrokuje konstrikciju krvnih žila, istodobno usporavajući rad srca (FORENBACHER, 1998.). Saponinska komponenta ima hemolitično i purgativno djelovanje te djeluje kao iritans gastrointestinalnog trakta.

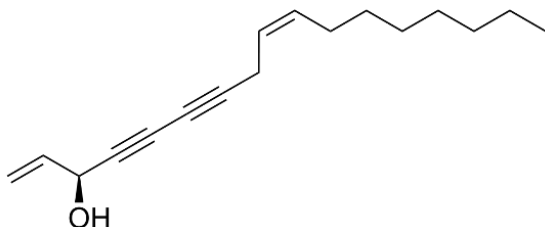
Klinički znakovi otrovanja su hipersalivacija, povraćanje, abdominalna bol, dijareja, stupor, tahikardija uzrokovana disbalansom elektrolita, midrijaza (povećanje zjenice) i konvulzije (BARR, 2013.).

Moguća je i lokalna kožna reakcija na bršljan koja se očituje kao ekcemi i vezikule po koži, crvenilo i otečenje.

2.10.2. Otrovanje šeflerom

Šeflera (lat. *Schefflera*) je rod vazdazelenih grmova i drveća, koji se uglavnom uzgajaju zbog lijepih listova (**Slika 20**).

Toksične supstance šeflere su alkalirajući agens, falkarinol i topljivi oksalati u koncentraciji 0,9% - 1,5% vlažne tvari u lišću (BARR, 2013.).



Slika 19 Kemijska struktura falkarinola



Slika 20 *Schefflera*

Klinički znakovi su povraćanje, profuzni proljev, ataksija, anoreksija, tahikardija, stupor, midrijaza i toničko-klonički grčevi.

Dijagnostika otrovanja temelji se na anamnestičkim podacima, kliničkom pregledu i isključivanju drugih uzroka oboljenja.

Terapija je potporna i simptomatska.

2.11. OTROVANJA BILJKAMA IZ PORODICE TISOVKI

Tisovke (lat. *Taxaceae*) je biljna porodica iz reda *Pinales* kojoj pripada 7 rodova i otprilike 30 vrsta biljaka. Većina vrsta iz porodice rastu kao grmlje ili malo do srednje veliko drvo. Pripadnici ove porodice najčešće su jednospolne i dvodomne (decidne) biljke, odnosno jednospolni cvjetovi nalaze se na odvojenim biljkama.

2.11.1. Otrovanje tisom

Tisa (lat. *Taxus baccata*) crnogorična biljka, sporog rasta i široko stožaste, kasnije kupolaste krošnje (BRICKELL, 2006.) koja doseže veliku starost (CRVENKA, 1996.). SREBOČAN i SREBOČAN (2009.) navode da može doživjeti više od 1.000 godina. Raste kao grm ili srednje visoko drvo. Ima tamnozeleno, plosnate, igličaste listove i mesnati jarkocrveni plod (arilus). Kora je isprva crvenosmeđa, a kasnije sivosmeđa i ljušti se (FORENBACHER, 1998.).

U prirodi je rasprostranjena u srednjoj i južnoj Europi, a voli vapnenačke podloge. Zbog svoga izgleda rado se uzgaja kao ukrasna biljka.

Toksična supstanca tise je mješavina toksičnih alkaloida, od kojih je najvažniji taksin A i taksin B. Svi dijelovi biljke su otrovni osim mesnatog ploda. Posebno su otrovne iglice i to zimi (tada je koncentracija taksina u njima ~2%). Sušenje ne utječe na sadržaj alkaloida (SREBOČAN i SREBOČAN, 2009.), dakle svježa i sušena biljka jednako su otrovne. Letalna doza za psa je približno 30 grama tisinih iglica, za mačku nije utvrđena točna letalna doza. Osim taksina, značajne toksične supstance su različiti biflavonoidi koji deprimiraju središnji živčani sustav.

Taksini su kardioaktivni glikoalkaloidi (BARR, 2013.) koji dovode do poremećaja u provođenju srčanog podražaja zbog interferiranja s ionskim kanalima srčanog mišićja, (DELAPORTE i MEANS, 2011.).

Klinički simptomi otrovanja tisom u pasa su hipersalivacija, povraćanje, tremor miškulature, dispneja, dilatirane zjenice i izrazita tahikardija. U biokemijskom nalazu krvi često je prisutna hiperkalijemija. Moguća je i perakutna smrt uslijed zatajenja srca, bez prethodnih simptoma. Intoksikacija je vrlo brzog tijeka te se smatra da je kada se pojave klinički znakovi već prekasno za uspješnu terapiju.

Dijagnostika se temelji na anamnezi, kliničkoj slici. U sadržaju kojeg je životinja povratila moguć je pronalazak iglica i grančica tise.

2.12. OTROVANJA BILJKAMA IZ PORODICE GLAVOČIKA

Glavočike (lat. *Asteraceae*) je jedna od najbogatijih biljnih porodica, sadrži otprilike 32.913 vrsta podijeljenih u 1.911 rodova i 13 potporodica. Sve vrste u ovoj porodici karakteriziraju mali, sitni cvjetovi skupljeni u glavičaste cvatove. Spektar boje cvjetova je raznolik, ovisi o vrsti i sorti unutar vrste biljke.

Porodici glavočika pripadaju mnoge jestive, ljekovite, industrijske i ukrasne sobne i vrtne biljke (npr. kamilica, stolisnik, pelin, cikorija, suncokret, krizanteme, tratinčica, maslačak i sl.).

Neke od biljaka unutar porodice su toksične. Obzirom na toksični mehanizam, odnosno toksične supstance koje sadrže možemo ih podijeliti u dvije skupine: skupinu koja sadrži terpenoidne supstance (posebno seskviterpenske laktone) i skupinu koja sadrži pirolizidinske alkaloide (najveću koncentraciju imaju biljke iz roda *Senecio*) (FROHNE i PFÄNDER, 2004.). Ostale toksične komponente su od manje važnosti i sadrže ih samo nekoliko vrsta iz ove porodice.

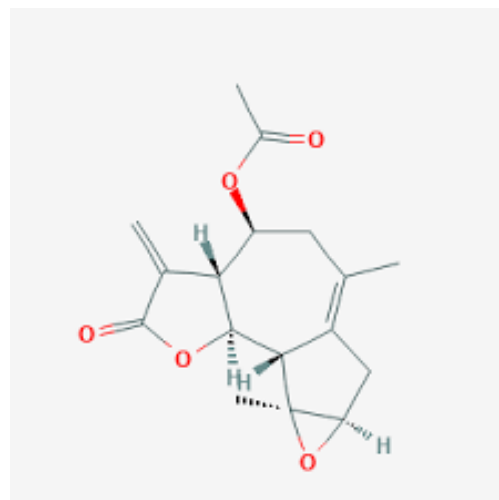
U veterinarskoj toksikologiji prvi slučaj otrovanja biljkom iz porodice glavočika opisao je (ALFONSO, 1986.) na Kubi. Riječ je bila o intoksikaciji teladi i bijelog miša vrstom *Helenium quadridentatum* iz roda *Helenium*.

2.12.1. Otrovanje krizantemom

Krizantema (lat. *Chrysanthemum*) je rod jednogodišnjih trajnica (Slika 21), cvjetnica unutar kojeg postoje brojni hibridi grupirani prema obliku cvatova, razdoblju cvatnje te habitusu (BRICKELL, 2006.).



Slika 21 *Chrysanthemum*



Slika 22 Kemijska struktura artemlasina A

Toksična supstanca koju krizantema sadrži je arteglačin A koji je po svojoj kemijskoj strukturi seskviterpenski lakton.

Životinje se otruju ingestijom biljke, a glavni klinički simptom je alergijski kontaktni dermatitis i hipersenzitivnost (DELAPORTE i MEANS, 2011.).

2.13. OTROVANJA BILJKAMA IZ PORODICE KIJKOVKI

Kijakovke (lat. *Zamiaceae*) je porodica biljaka koje izgledom podsjećaju na paprati i palme. Riječ je o višegodišnjim, vazdazelenim, episkopalnim (ima muške i ženske cvjetove) biljkama. Listovi biljaka su uglavnom veliki i zeleni, a korijeni imaju dodatne (sekundarne) korijene. U domaćinstvima se najčešće drže vrste iz rodova *Cycas* i *Zamia*.

2.13.1. Otrovanje zamijom

Zamija (lat. *Zamia*) je rod cikada iz porodice *Zamiaceae*, koji je prirodno rasprostranjen u Sjevernoj i Južnoj Americi, naročito Karipskom području. U Hrvatskoj se često uzgaja kao dekorativna biljka vrta u primorskom dijelu ili kao sobna biljka u kontinentalnom dijelu.

Toksične supstance su cikazin i makrozamin koji su po svojoj kemijskoj strukturi glikozidi. Sjemenke, lišće i strobilus su primarno hepatotoksični, ali može biti zahvaćen i probavni i neuromuskularni sustav. Sjemenke i plod koji je posebno primamljiv psima ostaju toksični nakon termičke obrade. U nekih opisanih slučajeva do intoksikacije je došlo zbog nepravilnog korištenja biljke u svrhu alternativne medicine (DELAPORTE i MEANS, 2011.).

Klinički znakovi otrovanja su perzistentno povraćanje, pojačano slinjenje, anoreksija i začep. S obzirom da su hepatotoksični ubrzo se javlja ikterus. Neurološki simptomi su povezani s kroničnom ingestijom zamije. U krvnoj slici nalazi se trombocitopenija, a biokemijskom pretragom povišenje koncentracije jetrenih enzima, kreatinina i BUN-a. Prisutna je koagulopatija. Može se razviti nekroza hepatocita te kasnije i fibroza (DELAPORTE i MEANS, 2011.).

Dijagnostika se temelji na anamnestički podacima i kliničkom nalazu. Terapija je primarno simptomatska i potporna. Indicirano je koristiti hepatoprotektante – N-acetilcistein, silimarin ili SAM-e (DELAPORTE i MEANS, 2011.).

3. Rasprava

Postoje otrovne biljke čiji je toksični mehanizam poznat već dugi niz godina. Uglavnom je riječ o biljkama čija je toksična doza vrlo mala, a klinički znakovi žestoki i jasno izraženi. Međutim, postoji još puno biljaka čiji toksični mehanizam nije poznat i koje ne izazivaju karakteristične kliničke znakove otrovanja. Zbog toga diferencijalno dijagnostički se otrovanja biljkama često ne uzimaju u obzir.

Učestalost i ozbiljnost otrovanja je izrazito varijabilna. Otrovnost ukrasnog bilja se razlikuje od jedne vrste do druge, sorte, organa u kojemu je toksična stvar koncentrirana. Bitno je i na koji je način životinja unijela otrovnu biljku u organizam – najčešće je riječ o perkutanoj i peroralnoj intoksikaciji.

Životinje na otrovanje reagiraju različito, ovisno o vrsti, dobi, zdravstvenom stanju prije otrovanja i još mnogim čimbenicima.

BERNY (2010.) navodi kako su mačke sklonije otrovanju od pasa, vjerojatno zbog sklonosti žvakanju lišća biljke. S druge strane, istraživanje provedeno u Italiji navodi da se u periodu od 2000. do 2011. godine 61,8% prijava otrovanja biljkama odnosilo na pse, 26% na mačke, a prijavljeni su i slučajevi otrovanja kunića, zamorčića i iguane (CALONI i sur., 2013.).

Osim sisavaca koji su najčešći kućni ljubimci, ukrasne ptice se također sve češće drže u tu svrhu. Sva perad, pa tako i ukrasne ptice izrazito su osjetljive na otrovne biljke. LABONDE (1995.) navodi kako se ptice najčešće otruju žvakanjem, ali ne i samim gutanjem biljke pa su najčešći klinički znakovi: oralne lezije, letargija i regurgitacija. Biljke koje se najčešće spominju kao toksične za ptice su: oleandar (*Nerium oleander*), đurđica (*Convallaria majalis*), filodendron (*Philodendron scandens*, sobni rododendron (*Rhododendron simsii*), eurojapanska tisa (*Taxus media*). Klinički simptomi koji se javljaju kod ptica vrlo su slični onima u sisavaca. Terapija kod ptica također se svodi na simptomatsko i potporno liječenje, a ponekad su indicirani adsorbensi i laksativi.

Gmazovi su također sve češće prisutni kao kućni ljubimci. Puno je gmazova koji su potpuni ili djelomični biljojedi pa slučajno otrovanje kod njih nije neobično. FITZGERALD (2008.) navodi kako su najčešće biljne porodice kojima se otruju gmazovi: vriješovke (*Rhododendron* spp), tisovke (*Taxus* spp.), ljiljanovke (*Lilium* spp.), bršljanovke (*Hedera* spp.), mlječikovke (vrsta *Ricinus communis*) te zimzelenovke (vrsta *Nerium oleander*). Ne postoji antidot za nijednu biljnu vrstu, terapija je simptomatska i potporna.

S obzirom na kliničke znakove otrovanja koji nastaju, otrovne biljke možemo podijeliti na temelju organskog sustava koji je primarno zahvaćen.

Probavni sustav je najčešće zahvaćen i gotovo uvijek prvi klinički simptomi vezani su uz

njega. Najznačajnije biljne vrste koje su gastrointestinalni iritansi te uzrokuju probavne smetnje su: *Aloe vera*, *Asparagus* spp., *Begonia* spp., *Clematis* spp., *Cyclamen* spp., *Ilex* spp., *Tulipa* spp., *Ricinus communis*, *Narcissus* spp., *Hyacinthus orientalis*, *Iris* spp. i mnoge druge. Klinički simptomi koji se najčešće razvijaju su hipersalivacija, inapetencija, povraćanje i proljev (DELAPORTE i MEANS, 2011.).

Na kardiovaskularni sustav toksično djeluju biljke koje sadrže srčane glikozide jer oni inhibiraju aktivnost enzima Na^+/K^+ -ATP-aze u srčanom mišiću što dovodi do usporenog rada srca. Posljedično tome razvijaju se aritmije (bradikardija ili tahikardija), atrioventrikularni (AV) blokovi različitog stupnja (1.-4.) te srčani arrest. Najznačajnije biljne vrste koje imaju ovakav toksični mehanizam djelovanja su: *Digitalis purpurea*, *Convallaria majalis*, *Nerium oleander*, *Kalanchoe* spp. i *Taxus* spp (DELAPORTE i MEANS, 2011.).

Hepatotoksično djelovanje imaju vrste iz roda *Cycas*, *Zamia*, *Lantana* i *Senecio*. Toksične supstance koje ove biljke sadrže su pirolidi, toksični metabolički produkti alkaloida koji se stvaraju iz slobodnih baza u jetri pomoću mikrosomskih enzima (SREBOČAN i SREBOČAN, 2009.). Posljedično njihovom djelovanju može se razviti ikterus, hepatitis, hepatoencefalopatija i kolestaza. U kroničnom obliku dolazi do jetrene ciroze i fibroze. Patohistološki nalaz hepatotoksičnog djelovanja su propadanje i fibroza jetrenih stanica (DELAPORTE i MEANS, 2011.).

Djelovanje na urinarni trakt manifestira se kao nefrotoksično djelovanje s posljedičnom bubrežnom insuficijencijom. Biljne vrste koje imaju ovakav mehanizam toksičnog djelovanja su *Lilium pardalinum*, *L. candidum*, *L. speciosum*, *L. lancifolium*, *L. longiflorum* i *Hemerocallis fulva*, a nefrotoksično djelovanje zabilježeno je samo u mačaka. Iako mehanizam toksičnog djelovanja nije u potpunosti razjašnjen, zna se da dolazi do tubularne nekroze i posljedično do zatajenja rada bubrega.

Poremećaji u radu živčanog i mišićnog sustava manifestiraju se kao ataksija, sužene ili dilatirane zjenice, ekscitiranost, grčevi, konvulzije, paralize, promjene u ponašanju te gubitak svijesti i koma (DELAPORTE i MEANS, 2011.). Najznačajnije biljne vrste koje uzrokuju ovakve kliničke simptome su: *Rhododendron* spp., *Zamia* spp., *Ricinus communis* i *Schefflera* spp. (BARR, 2013.).

Bitno je napomenuti da gore navedeni klinički znakovi često interferiraju, odnosno klinički znakovi otrovanja ukrasnim biljkama uključuju skup simptoma od strane više organskih sustava.

Cilj ovoga rada je informirati vlasnike i veterinare o potencijalno toksičnim ukrasnim i sobnim biljkama, kliničkoj slici otrovanja i postupku sa takvom životinjom. Najvažniji korak prema spašavanju otrovane životinje je pravodobna reakcija vlasnika, obavještanje veterinara,

dolazak u ambulantu ili kliniku i prikupljanje materijala koji može poslužiti u dijagnostici otrovanja.

Osim biljaka navedenih u ovom radu, valja napomenuti da postoji još puno toksičnih dekorativnih biljaka koje uzrokuju blaže ili ozbiljnije kliničke simptome. Naime, većina biljaka sadrži kemijske spojeve koje u dostatnim količinama mogu dovesti do intoksikacije.

Prevenција potencijalnog otrovanja je najvažnija. Bitno je prije uzimanja biljke, proučiti njezinu toksičnost i sukladno tome ili izbjeđavati njezino držanje ili je smjestiti u stambeni prostor tako da kućni ljubimci ne mogu doći do nje.

Ukoliko se kod životinja razvijaju nespecifični zdravstveni problemi, odnosno klinički simptomi poput letargije, povraćanja, proljeva, pojačanog slinjenja bitno je razmotriti je li životinja mogla doći u kontakt s nekom otrovnom biljkom i to spomenuti prilikom davanja anamneze veterinaru. Također, u fecesu je moguće pronaći dijelove biljke pa valja i na to obratiti pozornost.

4. Zaključci

1. Pri kliničkom pregledu otrovanih kućnih ljubimaca mogućnost otrovanja ukrasnim biljkama često se izostavi kao mogući uzrok nastanka nespecifičnih kliničkih simptoma.
2. Većina intoksikacija nastaju zbog ingestije toksične biljke ili njezinih određenih dijelova.
3. Mnoge sobne i vrtne dekorativne biljke sadrže kemijske spojeve koje u dovoljnim količinama mogu izazvati toksične učinke u kućnih ljubimaca.
4. Većina biljaka uzrokuje simptome vezane uz gastrointestinalni sustav (hipersalivacija, povraćanje, proljev).
5. Postoje biljke koje i u vrlo malim količinama mogu izazvati ozbiljna otrovanja, čak i uginuća, poput ricinusa (*Ricinus communis*) i oleandra (*Nerium oleander*)
6. Mačke se češće otruju od pasa, a mladunčad češće od odraslih i starijih pasa.
7. Intoksikacije često nastanu pri promjeni stambenog prostora, unosa nove biljke u prostor ili zbog dosade.
8. Za kućne ljubimce - mačke i pse postoji najveći rizik otrovanja egzotičnim biljkama, jer nisu biljojedi pa nemaju razvijene detoksikacijske mehanizme za toksične kemijske tvari iz biljaka.
9. Dijagnoza se većinom temelji na anamnestičkim podacima i kliničkom nalazu.
10. Terapija je uglavnom potporna i simptomatska.
11. Vlasnici bi trebali biti upoznati s mogućim toksičnim svojstvima biljaka koje drže u kući ili vrtu.
12. Veterinari bi trebali opisivati i objavljivati slučajeve otrovanja ukrasnim biljkama kako bi drugi veterinari i vlasnici kućnih ljubimaca bili upoznati s ovom tematikom.
13. Izgledno je da će slučajevi otrovanja ukrasnim biljkama postati češći zbog porasta broja kućnih ljubimaca u stanovima i pojave novih, egzotičnih biljaka na tržištu.
14. Bilo bi korisno da se u Republici Hrvatskoj oformi Centar za praćenje otrovanja životinja, u sklopu kojega bi se pratio i broj slučajeva otrovanja ukrasnim biljkama.

5. Literatura

- ALBRETSEN, J. C., S. M. GWALTNEY-BRANT, S. A. KHAN (2000): Evaluation of castor bean toxicosis in dogs: 98 cases. *J. Am. Anim. Hosp. Assoc.* 36, 229-233.
- ALFONSO, H.A., M. de los ANGELES FIGUEREDO, J. RODRIGUEZ, N. PEREZ (1986): Toxicity of *Helenium quadridendatum* in calves and white male mice: First report in Cuba. *Rev. Salud. Anim.* 8, 295-296.
- ANADÓN, A., M. R. MARTÍNÉZ-LARRAÑAGA, V. CASTELLANO (2012): Poisonous plants of Europe. In: *Veterinary Toxicology: Basic and Clinical Principles*. 2nd edition. Chapter 78 (Gupta, R. C., Ed.) Elsevier Inc, San Diego, pp. 1080-1094.
- ANDERSON, L., P. STEYN, F. VAN HEERDEN (1984): The characterization of two novel bufadienolides, lanceotoxins A and B from *Kalanchoe lanceolata* [Forssk.]. *Pers. J. Chem. Soc. Perkin Trans.* 1, 1573-1575.
- ANGIOSPERM PHYLOGENY GROUP (2009): An update of the Angiosperm Phylogeny Group classification for the orders and families of flowering plants: APG III. *Bot. J. Linn. Soc.* 161, 105–121.
- BARR, C. A. (2013): Household and Garden Plants. In: *Small Animal Toxicology*. 3rd edition, Chapter 27 (Peterson, M.E., P. A. Talcott, Eds.) Elsevier Saunders, St. Louis, Missouri, pp. 357-400.
- BARTNIK, M., FACEY, P.C. (2017): Glycosides. In: *Pharmacognosy - Fundamentals, Applications and Strategies*. 1st edition, Chapter 8 (Badal, S., Delgoda R., Eds.) Elsevier Inc, San Diego, pp. 101-161.
- BERNY, P., F. CALONI, S. CROUBELS, M. SACHANA, V. VANDENBROUCKE, F. DAVANZO, R. GUITART (2010.): Animal poisoning in Europe. Part 2: Companion animals. *Vet. J.* 183, 255-259.
- BRICKELL, C. (2006): *RHS Encyclopedia of plants and flowers*. 4th ed., Dorling Kinderslay Ltd, London
- BROGGER, J. N. (1970): Renal failure from *Philodendron*. *Mod. Vet. Pract.* 51, 46.
- CALONI, F., P. BERNY, S. CROUBELS, M. SACHANA, R. GUITART (2018): Epidemiology of Animal Poisonings in Europe. In: *Veterinary Toxicology: Basic and Clinical Principles*. 3rd edition, Chapter 3 (Gupta, R. C., Ed.) Academic Press, Elsevier Inc, San Diego, pp. 45-56.
- CALONI, F., C. CORTINOVIS, M. RIVOLTA, S. ALONGE, F. DAVANZO (2013): Plant poisoning in domestic animals: Epidemiological data from an Italian survey (2000-2011). *Vet. Rec.* 172, 580
- CAMPBELL, A. (1998): Poisoning in small animals from commonly ingested plants. *In Pract.* 20, 587-591.
- CAMPBELL, A., M. CHAPMAN (2000): *Handbook of Poisoning in Dogs and Cats*. Blackwell Science, Oxford, pp. 116-233.

- CAMPLESI, A. C., C. BELLODI, J. J. M. SOCHA, M. R. HATAYDE, M. F. da R. SOBREIRA, G. H. M., ARAUJO, C. F. M., ARAUJO (2017): Dogs poisoned with Nerium oleander fresh leaves: clinical and electrocardiographic findings. *Cienc. Rural*, 47.
- COTÉ, G. (2009): Diversity and Distribution of Idioblasts Producing Calcium Oxalate Crystals in *Dieffenbachia seguine* (Araceae). *Am. J. Bot.* 96, 1245-1254.
- CRVENKA, M. (1996): Atlas otrovnog bilja. Svjetlo riječi, Livno, pp. 33-39.
- DELAPORTE, J., MEANS C. (2011): Plants. In: *Small Animal Toxicology Essentials*. 1st edition. Chapter 20 (Poppenga, R.H., Gwaltney-Brant S.M., Eds.) John Wiley and Sons Inc., Ames, pp. 147-160.
- FITZGERALD, K. T. (2010): Lily Toxicity in the Cat. *Top. Companion Anim. Med.* 25, 213-217.
- FITZGERALD, K.T., K. L. NEWQUIST (2008): Poisonings in Reptiles, *Vet. Clin. North Am. Exot. Anim. Pract.* 11, 327-357.
- FORENBACHER, S. (1998.): *Otrovne biljke i biljna otrovanja životinja. Školska knjiga, Zagreb*, 57-320.
- FRANCIS, G., Z. KEREM, H. MAKKAR, K. BECKER (2002): The biological action of saponins in animal systems: A review. *Br. J. Nutr.* 88, 587-605.
- FRAPE, D., A. WARD (1993): Suspected rhododendron poisoning in dogs, *Vet. Rec.* 132, 515-516.
- FROHNE, D., H. J. PFÄNDER (2004): *Poisonous plants: A handbook for Doctors, Pharmacists, Toxicologists, Biologists and Veterinarians*. 2nd ed., Manson Publishing, Edinburgh, pp. 62-393.
- GREER, M. J. (1962): Plant poisoning in cats. *Mod. Vet. Pract.* 42, 62.
- HOSHIMO, O. (1998): The Amaryllidaceae alkaloids. In: *The Alkaloids, Chemistry and Biology*. 1st ed. Chapter 4 (Cordell, G. A., Ed.) Academic Press, San Diego, pp. 324.-424.
- JANSEN, S. A., I. KLEEREKOOPER, Z. L. HOFFMAN, I. F. KAPPEN, A. STARY-WEINZINGER, M. A. VAN DER HEYDEN (2012): Grayanotoxin poisoning: 'mad honey disease' and beyond. *Cardiovasc. Toxicol.* 12, 208–215.
- LABONDE, J. (1995): Toxicity in pet avian patients. *Seminars in Avian and Exotic Pet Medicine*. 4, 23-31.
- LADEIRA, A. M., S.O. ANDRADE, P. SAWAYA (1975): Studies on *Dieffenbachia picta* Schott: Toxic effects in guinea pigs. *Toxicol. Appl. Pharmacol.* 34, 363-373.
- LANGSTON, C. (2002): Acute renal failure caused by lily ingestion in six cats. *J. Am. Vet. Med. Assoc.* 220, 49-52.
- LUDWICZUK, A., K. SKALICKA-WOŹNIAK, M. I. GEORGIEV (2017): Terpenoids. In: *Pharmacognosy. - Fundamentals, Applications and Strategies*. 1st ed., Chapter 11 (Badal,

S., Delgoda R., Eds.) Elsevier Inc, San Diego, pp. 101-161.

MARETIĆ, Z. (1986): Naše otrovne životinje i bilje. Stvarnost, Zagreb, 122-126.

MOUSE, P., M. S. FILIGENZI, B. PUSCHNER, V. JOHNSON, M. A. MILLER, S. B. HOOSER (2007): Fatal Ricin Toxicosis in a Puppy Confirmed by Liquid Chromatography/Mass Spectrometry when Using Ricinine as a Marker. *J. Vet. Diagn. Invest.* 19, 216–220.

MÜLLER, N. T., T. GLAUS, O. GARDELLE (1998): Ausgedehnte Magenulzera durch *Dieffenbachia*-Intoxikation bei einer Katze, *Tierärztliche Praxis / Ausgabe K, Kleintiere, Heimtiere*, 41, 737-745.

PAGE, C., R. J. MURTAUGH (2015): Hypoglycemia associated with oleander toxicity in a dog. *J. Med. Toxicol.* 11, 141-143.

PETERSON, K., J. BEYMER, E. RUDLOFF, M. O'BRIEN (2009): Airway obstruction in a dog after *Dieffenbachia* ingestion. *J. Vet. Emerg. Crit. Care.* 19, 635-639.

PIERCE, J. H. (1970): Encephalitis signs from *Philodendron* leaf. *Mod. Vet. Pract.* 42, p. 62.

ROELS, S., V. COOPMAN, P. VANHAELEN, J. CORDONNIER (2010): Lethal Ricin Intoxication in Two Adult Dogs: Toxicologic and Histopathologic Findings. *J. Vet. Diagn. Invest.* 22, 466–468.

SAXON-BURI, S. (2004): Daffodil toxicosis in an adult cat. *Can. Vet. J.* 45, 248–250.

SEVERINO, L. (2009): Toxic plants and companion animals. *CAB Reviews: Perspectives in Agriculture, Veterinary Science, Nutrition and Natural Resources.* 4, 1-6.

SLATER, M., S. GWALTNEY-BRANT (2011): Exposure Circumstances and Outcomes of 48 Households with 57 Cats Exposed to Toxic Lily Species. *J. Am. Anim. Hosp. Assoc.* 47, 386-390.

SPOERKE, D. G., S. C. SMOLINSKE (1990): Toxicity of houseplants. 1st ed., CRC Press. Florida, pp. 25-29.

SREBOČAN, V., E. SREBOČAN (2009): Veterinarska toksikologija. Medicinska naklada, Zagreb

STEYN, P., F. VAN HEERDEN, R. VLEGAAR, L. ANDERSON (1986): Bufadienolide glycosides of the Crassulaceae. Structure and stereochemistry of orbicusides A?C, novel toxic metabolites of *Cotyledon orbiculata*. *J. Chem. Soc. Perkin Trans. 1*, 1633-1636.

STOWE, C., G. FANGMANN (1975): *Schefflera* toxicosis in a dog. *J. Am. Vet. Med. Assoc.* 167, 74.

VINCKEN, J., L. HENG, A. D. GROOT, H. GRUPPEN (2007): Saponins, classification and occurrence in the plant kingdom. *Phytochemistry.* 68, 275-297.

VON LINNÉ, CARL (2007): Biological Significance of Alkaloids. In: *Alkaloids - Secrets of Life.* 1st edition. Chapter 3 (Tadeusz Aniszewski, Ed.) Elsevier Inc, San Diego, pp. 141-180.

- WALTER, W., P. N. KHANNA (1972): Chemistry of the aroids. I. Dieffenbachia seugine, amoena and picta. Econ. Bot. 26, 364-372.
- WILSON, C. R., S. B. HOOSER (2018): Toxicity of Yew (Taxus spp.) Alkaloids. In: Veterinary Toxicology: Basic and Clinical Principles. 3rd edition. Chapter 66 (Gupta, R. C., Ed.) Academic Press, Elsevier Inc, San Diego, pp. 947-964.
- WHITELOCK, L. M. (2002): The Cycads. Timber Press, Portland, 532.
- WORBS, S., K. KÖHLER, D. AULY, M. A. DAVONDET, M. SCHAER, M. B. DORNER, B. G. DORNER, B. G. (2011): Ricinus communis intoxications in human and veterinary medicine-a summary of real cases. Toxins. 3, 1332-1372.

6. Sažetak

Sobne i dvorišne ukrasne biljke mogu biti izvor otrovanja za kućne ljubimce jer većina biljaka sadrži kemijske supstance koje u dostatnim količinama mogu izazvati kliničke znakove intoksikacije u životinja. U ovome radu opisane su biljne porodice, rodovi i vrste koje se najčešće drže u našim domaćinstvima, a za koje je znanstveno dokazano da imaju toksični učinak na životinjski organizam. Opisane su vrste iz porodica: ljiljanovki (lat. *Liliaceae*), jaglačevki (lat. *Primulaceae*), zvanikovki (lat. *Amaryllidaceae*), kozlačevki (lat. *Araceae*), vrjesovki (lat. *Ericaceae*), mlječikovki (lat. *Euphorbiaceae*), tustikovki (lat. *Crassulaceae*), zimzelenovki (lat. *Apocynaceae*), brestanjevki (lat. *Araliaceae*), tisovki (lat. *Taxaceae*), glavočika (lat. *Asteraceae*) i kijakovki (lat. *Zamiaceae*). Za sve navedene biljke objašnjen je njihov mehanizam toksičnog djelovanja i preporučeni postupak s otrovanom životinju. Također, opisani su slučajevi iz prakse kod kojih je potvrđena dijagnoza otrovanja određenim biljnim vrstama.

Ključne riječi: toksikologija, otrovne biljke, kućni ljubimci, ukrasne biljke

7. Summary

Toxic houseplants and ornamentals for pets

The aim of the study was to describe various classes of chemical substances found in plant that may pose a toxicological threat for pets. For each plant is described their toxic principles, the parts responsible for intoxication, clinical symptoms and recommended treatments.

For most of the poisoning caused by toxic houseplants treatment is supportive and symptomatic care.

House and yard plants can be a potential source of companion animals poisoning, due to chemical substances in most of the plants, which can cause clinical symptoms in animals, if present in specific amounts. This thesis present plant families, genuses and species mostly present in households, for which there is scientific evidence on their toxic effect on animal organism. The following families are described: the lily family (lat. *Liliaceae*), the primrose family (lat. *Primulaceae*), the amaryllis family (lat. *Amaryllidaceae*), the arum family (lat. *Araceae*), the heath family (lat. *Ericaceae*), the spurges family (lat. *Euphorbiaceae*), the stonecrop family (lat. *Crassulaceae*), the dogbane family (lat. *Apocynaceae*), the araliaceae family (lat. *Araliaceae*), the yew family (lat. *Taxaceae*), the daisy family (lat. *Asteraceae*) and zamiaceae family (lat. *Zamiaceae*). Toxic mechanisms and suggested treatments are described for each plant. Moreover, case reports are described, which presents animal toxication with specific plant types.

Keywords: toxicology, poisonous plants, companion animals, houseplants

8. Životopis

Iva Bušić rođena je 31.12.1993. godine u Zagrebu. Pohađala je Osnovnu školu Brezovica u Zagrebu, a nakon toga upisuje Klasičnu gimnaziju Zagreb. 2013. godine upisuje Veterinarski fakultet Sveučilišta u Zagrebu. Za vrijeme studija prisustvuje raznim kongresima i seminarima iz područja struke. Sve godine fakulteta upisuje kao redovna studentica. Paralelno uz studij radi u trgovini za kućne ljubimce.

Stručnu praksu odrađuje 2019. godine u Veterinarskoj stanici Jastrebarsko.

Govori engleski i njemački jezik.