

Klinički pristup stranim tijelima u gastrointestinalnom sustavu u mačaka

Krsnik, Marina

Master's thesis / Diplomski rad

2020

Degree Grantor / Ustanova koja je dodijelila akademski / stručni stupanj: **University of Zagreb, Faculty of Veterinary Medicine / Sveučilište u Zagrebu, Veterinarski fakultet**

Permanent link / Trajna poveznica: <https://um.nsk.hr/um:nbn:hr:178:075298>

Rights / Prava: [In copyright / Zaštićeno autorskim pravom.](#)

Download date / Datum preuzimanja: **2024-07-05**



Repository / Repozitorij:

[Repository of Faculty of Veterinary Medicine -
Repository of PHD, master's thesis](#)



SVEUČILIŠTE U ZAGREBU

VETERINARSKI FAKULTET

MARINA KRSNIK

**KLINIČKI PRISTUP STRANIM TIJELIMA U
GASTROINTESTINALNOM SUSTAVU U MAČAKA**

Diplomski rad

Zagreb, 2020.

Sveučilište u Zagrebu

Veterinarski fakultet

Zavod za rendgenologiju, ultrazvučnu dijagnostiku i fizikalnu terapiju

Predstojnik klinike: prof. dr. sc. Damir Stanin

Klinika za kirurgiju, ortopediju i oftalmologiju

Predstojnik klinike: prof. dr. sc. Boris Pirkić

Mentori: doc. dr. sc. Hrvoje Capak i

doc. dr. sc. Andrija Musulin

Članovi povjerenstva:

1. prof. dr. sc. Darko Capak
2. doc. dr. sc. Andrija Musulin
3. doc. dr. sc. Hrvoje Capak
4. doc. dr. sc. Zoran Vrbanac (zamjena)

ZAHVALA

Zahvaljujem mentorima doc. dr. sc. Hrvoju Capaku i doc. dr. sc. Andriji Musulinu na uloženom trudu, vremenu, stručnim savjetima i materijalima za izradu ovog rada.

Zahvaljujem prijateljima koji su mi uljepšali studiranje i dečku koji je uvijek bio tu za mene.

Najviše hvala mojoj obitelji koja mi je sve omogućila.

POPIS PRILOGA

Slike:

Slika 1. Nativno rendgenološki prikazano strano tijelo duž tankih crijeva (plastična vrpca) s umjerenom količinom fiziološki formiranog sadržaja u svim zavojima tankih crijeva.

Slika 2. Rendgenološki profilno prikazan abdomen mačke. Pozitivnim kontrastnim sredstvom (barijev sulfat) prikazano nabiranje tankih crijeva, karakteristično za nalaz linearnog stranog tijela.

Slika 3. Kontrastnim sredstvom prikazan mehanički ileus. Nalazi se opsežna dilatacija segmenta tankog crijeva i značajan meteorizam ostalih segmenata tankog crijeva. Operativno, veća količina trihobezoara uzrokovala opstrukciju.

Slika 4. Nelinearno strano tijelo u lumenu tankog crijeva mačke tijekom laparotomije.

Slika 5. Tanko crijevo mačke tijekom laparotomije, s tipičnom slikom nabiranja na linearno strano tijelo (konac).

SADRŽAJ

1. UVOD.....	1
2. ANATOMIJA PROBAVNOG SUSTAVA.....	3
3. VRSTE STRANIH TIJELA U PROBAVNOM SUSTAVU	6
3.1. Nelinearna strana tijela.....	6
3.2. Linearna strana tijela	6
4. PATOFIZIOLOGIJA.....	8
5. KLINIČKA SLIKA	11
6. METODE DIJAGNOSTIKE.....	15
6.1. Endoskopija.....	15
6.2. Abdominalna radiografija	16
6.3. Kompresijska radiografija.....	17
6.4. Radiografija pozitivnim kontrastnim sredstvom	18
6.5. Ultrasonografija.....	20
7. LOCIRANJE STRANOG TIJELA	23
8. METODE LIJEČENJA	26
8.1. Konzervativno liječenje.....	26
8.2. Kirurško liječenje	26
8.2.1. Postoperativna njega	35
9. RASPRAVA.....	36
10. ZAKLJUČAK.....	38
11. LITERATURA	40
12. SAŽETAK	44
13. SUMMARY.....	46
14. ŽIVOTOPIS.....	48

1. UVOD

Gastrointestinalna strana tijela česta su pojava u veterinarskoj maloj praksi i s obzirom na širok raspon kliničkih slika koje uzrokuju, predstavljaju dijagnostički i terapijski izazov. Mačke mogu pokazivati blage kliničke znakove kroničnih stanja, mogu imati akutna i teška povraćanja i proljeve ili mogu biti u hipovolemičnom ili septičnom šoku. Klinički znakovi ovise o lokaciji opstrukcije stranim tijelom, stupnju opstrukcije, stranom tijelu koje uzrokuje opstrukciju te trajanju opstrukcije. Liječenje ovisi o brojnim kliničkim i laboratorijskim pokazateljima, koje treba procijeniti prije daljnjeg postupanja. Cilj liječenja uvijek je uklanjanje opstrukcije s minimalnim morbiditetom (BEBCHUK, 2002.).

Strana tijela mogu zapeti na bilo kojem dijelu probavnog sustava i uzrokovati opstrukciju. Ipak, najčešće se opstrukcija razvije unutar tankog crijeva, kad promjer lumena postaje manji. Opstrukcija uzrokovana stranim tijelom može se podijeliti s obzirom na:

- stupanj opstrukcije – potpuna ili djelomična opstrukcija
- mjesto opstrukcije unutar probavnog trakta – proksimalna ili „visoka“ (želudac, duodenum, proksimalni dio jejunuma); središnja (središnji dio jejunuma); distalna ili „niska“ opstrukcija (distalni dio tankih crijeva); opstrukcija kolona
- patofiziološke promjene – jednostavna, mehanička, strangulacijska opstrukcija

Stupanj opstrukcije određen je veličinom stranog tijela. Velika okrugla strana tijela uglavnom uzrokuju potpunu opstrukciju, dok mala strana tijela nepravilnog oblika i linearna strana tijela uzrokuju samo djelomičnu (PAPAZOGLU i RALLIS, 2003.).

Klinička slika koja nastaje tijekom gastrointestinalne opstrukcije stranim tijelom je raznolika, što sprječava bilo kakve generalizacije u vezi sa stanjem mačke s ovim problemom. Klinički znakovi koji mogu biti prisutni su povraćanje, proljev, regurgitacija, ptijalizam, inapetencija, anoreksija, depresija, dehidracija, abdominalna bol, proširenje abdomena, palpabilni kruti dijelovi crijeva, palpabilno proširenje crijeva, itd. (TYRRELL i BECK, 2005.). Ključno je napraviti cjelovit klinički pregled, uključujući pregled usne šupljine. Preporučena je i laboratorijska procjena koja uključuje hematološke testove, biokemijski profil seruma i analizu urina (BOAG i sur., 2005.). Rendgenska dijagnostika od izrazite je važnosti u dijagnostici većine

gastrointestinalnih stranih tijela, a u nekim slučajevima potrebna je i kontrastna rendgenska pretraga (SEILER i MAĀ, 2009.). U nekih pacijenata korisno je napraviti i lijevu i desnu lateralnu projekciju abdomena u ležećem položaju. Tekućina i plin vrlo su pokretljivi i pomiču se unutar želuca tijekom posturalnih promjena. Redistribucija plina može djelovati kao negativno kontrastno sredstvo pri isticanju stranog tijela ili poremećaja vidljivih samo na jednoj lateralnoj projekciji. Isto načelo vrijedi i za crijeva (MATTOON i NYLAND, 2014.). Ultrazvučna pretraga korisna je za dijagnostiku određenih opstrukcija stranim tijelom. Konačno, endoskopija ili kirurški zahvat nužni su za konačnu dijagnozu i liječenje opstrukcije stranim tijelom (BEBCHUK, 2002.).

2. ANATOMIJA PROBAVNOG SUSTAVA

Probavni sustav sastoji se od probavne cijevi koja se pruža od usta do anusa te pridruženih žlijezda. Može se podijeliti na pet dijelova: crijevo glave (usna šupljina i ždrijelo), prednje crijevo (jednjak i želudac), srednje crijevo (tanko crijevo), stražnje crijevo (debelo crijevo) i završno crijevo (analni kanal i anus). Ždrijelna šupljina povezuje usnu šupljinu s jednjakom, a nosnu šupljinu s grkljanom.

Jednjak je sluznično-mišićna cijev između ždrijela i želuca. Dijeli se na cervikalni, torakalni i abdominalni dio. Stijenka jednjaka sastavljena je od sluznice, submukoze, mišićnice te adventicije u vratnom dijelu, odnosno seroze u prsnom i trbušnom dijelu. Opskrba jednjaka krvlju je putem *a. bronchoesophagea*, koja je grana *aortae thoracicae*. Odvod krvi je putem *v. bronchoesophagea* i *v. azygos*. Vene jednjaka anastomoziraju s venama želuca i tvore portokavalne anastomoze. Limfna drenaža provodi se putem limfnih žila u duboke vratne limfne čvorove (*Inn. cervicales profundi*) i medijastinalne limfne čvorove (*Inn. mediastinales*).

Želudac je u mačaka građom i oblikom jednostavan. Oblika je slova C. Dijeli se na kardijačni dio (*pars cardiaca*, ulaz u želudac), želučano dno ili fundus (*pars fundica*), želučani trup (*corpus ventriculi*) i pilorični dio (*pars pylorica*, izlaz iz želuca). Na kardiji se jednjak povezuje sa želucem. Oblik i položaj želuca ovise o njegovoj punjenosti, no načelno kardija leži lijevo, a pilorus desno od medijane ravnine. Trup želuca je srednji dio želuca koji se pruža od fundusa do pilorusa. Na želucu se razlikuje veliki zavoj želuca (*curvatura ventriculi major*), odnosno konveksni ventralni rub, te mali zavoj želuca (*curvatura ventriculi minor*), odnosno konkavni dorzalni rub. Mali zavoj nije jednoliko konkavan. Na njemu se nalazi usjek (*incisura angularis*) koji je kod mačaka značajno izražen pa može praviti poteškoće tijekom gastroskopije.

Stijenka želuca sastoji se od četiri sloja. Sluznica je kutana blizu mjesta spoja jednjaka i želuca, a žljezdana u preostalom dijelu želuca. U žljezdanoj sluznici nalaze se kardijačne, fundusne i pilorične žlijezde. Submukozu čini jaki, ali tanki sloj rahlog vezivnog tkiva. U njoj se nalaze krvne žile, živci, masno i limfatično tkivo te kolagena i elastična vlakna. Mišićnica se sastoji od tri sloja glatkih mišićnih stanica. Seroza prekriva želudac izvana i prelazi u mezogastrij.

Tri glavne grane celijačne arterije (*a. celiaca*) opskrbljuju želudac krvlju. To su lijeva želučana arterija (*a. gastrica sinistra*), jetrena arterija (*a. hepatica*) i slezenska arterija (*a. lienalis*). Želudac dobiva arterijsku opskrbu s oba zavoja na visceralnu i parijetalnu površinu. U središnjem dijelu obje površine ostaje područje s malo krvnih žila u kojem se može vršiti rez gastrotomije. Vene imaju sličan raspored kao arterije, ali vode krv u portalnu venu (*v. portae*). Limfne žile bogato su zastupljene u submukozi i odvođe limfu u želučane limfne čvorove. Želudac inerviraju parasimpatička i simpatička vlakna. *N. vagus* stimulira želučanu sekreciju.

Tanko crijevo čine dvanaesnik (*duodenum*), prazno crijevo (*jejunum*) i vito crijevo (*ileum*).

Duodenum se nadovezuje na pilorus i pruža do jejunuma. Može se podijeliti na prednji dio (*pars cranialis duodeni*), prednji zavoj (*flexura duodeni cranialis*), silazni dio (*pars descendens duodeni*), stražnji zavoj (*flexura duodeni caudalis*) ili poprečni dio (*pars transversa*), uzlazni dio (*pars ascendens duodeni*) te duodenojejunalni zavoj (*flexura duodenojejunalis*). Mezoduodenum je kranijalni dio mezenterija, odnosno duplikatura visceralnog lista trbušne maramice kojom je duodenum vezan za dorzalnu trbušnu stijenku. Duodenum završava na kranijalnom rubu duodenokoličnog nabora (*plica duodenocolica*).

Nakon duodenuma slijedi jejunum koji je najduži dio tankog crijeva. To je najpokretniji i najslobodniji dio čitavog probavnog kanala zbog dugog mezojejunuma na kojem visi s trbušnog zida. Mezojejunum se nastavlja u mezoileum, a mezenterijalnim korijenom (*radix mesenterii*) pričvršćen je uz aortu. U korijenu se nalazi *a. mesenterica cranialis*, splet mezenterijalnih živaca koji okružuju arteriju te *lnn. intestinales*.

Ileum je kratki završni dio tankog crijeva. Početak ileuma označava ileocekalni nabor (*plica ileocaecalis*) koji se prihvaća na antimezenterijalnoj površini crijeva. Ileum je tvrdi nego jejunum zbog jače mišićnice, a ona je odgovorna za jednosmjerni put sadržaja u slijepo crijevo. Sluznica ileuma bogatija je limfnim tkivom, a ono dolazi u obliku Peyerovih ploča.

Debelo crijevo čine slijepo crijevo (*cecum*), kolon (*colon*) i ravno crijevo (*rectum*).

Slijepo crijevo na jednom kraju završava slijepo, a na drugom se nastavlja u kolon. Ono leži u desnoj polovici trbušne šupljine. Za razliku od drugih domaćih sisavaca, slijepo crijevo

mesojeda nema direktnu komunikaciju s ileumom koji se spaja s kolonom u neprekinutu cijev na istoj strani. U mačaka je slijepo crijevo kraće nego u pasa i ima oblik zareza.

Anatomska podjela kolona preuzeta je iz humane anatomske nomenklature. U mačaka se nalazi anatomski poredak koji je osnova za takvu podjelu. Tako je kolon podijeljen na uzlazni kolon (*colon ascendens*), poprečni kolon (*colon transversum*) i silazni kolon (*colon descendens*). U mačaka, dakle, kratki uzlazni kolon ide kranijalno po desnoj strani, poprečni kolon ide zdesna nalijevo ispred mezenterijalnog korijena, a dugi silazni kolon ide lijevo od mezenterijalnog korijena u kaudalnom smjeru do zdjelične šupljine, gdje se nastavlja u rektum. U mezokolonu se nalaze krvne i limfne žile, živci i limfni čvorovi.

Kolon prelazi u ravno crijevo (*rectum*) na ulazu u zdjelicu u visini *a. mesenterica*. Na svome kraju rektum se ampulasto proširuje (*ampulla recti*) i otvara prema van analnim otvorom (*anus*) (KÖNIG i sur., 2009.).

3. VRSTE STRANIH TIJELA U PROBAVNOM SUSTAVU

3.1. Nelinearna strana tijela

U mačaka je ingestija nelinearnog stranog tijela (osim trihobezoara) vrlo rijetka (PAPAZOGLU i RALLIS, 2003.). Opstrukcija nelinearnim stranim tijelima može biti potpuna ili djelomična. Većina opstruktivnih nelinearnih stranih tijela ugrožava opskrbu krvlju u stijenci crijeva luminalnim proširenjem crijeva, što uzrokuje edem stijenke i progresivnu nekrozu. Ovi faktori pogoduju razvoju ileusa i bujanju patogenih intraluminalnih bakterija koje nakon povećanja propustljivosti mukoze prelaze u sistemsku cirkulaciju i uzrokuju endotoksični šok (HAYES, 2009.).

3.2. Linearna strana tijela

Linearna strana tijela uzrokuju jedinstven tip intestinalne opstrukcije i mogu uzrokovati ozbiljne i opširne ozljede u probavnom traktu. Ovakva strana tijela češće se nalaze u mačaka, nego u pasa (PAPAZOGLU i RALLIS, 2003.). Psi uglavnom jedu neselektivno i češće tijekom jela unesu nelinearna strana tijela (kamenje, plastiku, kosti), dok su mačke opreznije tijekom jela i češće ingestiraju linearna strana tijela tijekom igre (AIELLO i MOSES, 2016.). U linearna strana tijela ubrajaju se niti vune, zubni konac, vlakna tepiha, različite vrpce, itd. Jedan od najčešćih linearnih stranih tijela je konac za šivanje, koji dolazi sam ili sa šivaćom iglom (PRATT i sur., 2014.). U jednoj studiji 90,6% linearnih stranih tijela kod mačaka činio je konac, a 9,4% konac s iglom (PAPAZOGLU i RALLIS, 2003.). Anatomske i fiziološke prepreke pogoduju rezistenciji prolaska šivaćih igala kroz orofarinks. Kako bi uspješno prošla kroz probavni trakt, igla prvo mora biti progutana tako da prijeđe preko baze jezika i pritom se ne zabode u tvrdo ili meko nepce. Zatim prolazi kroz orofarinks koji se nalazi dorzalno od cervikalnog dijela jednjaka. Uz to, igla mora savladati i refleks povraćanja prije nego li dospije u jednjak, budući da horizontalna vlakna krikofarinksa nisu pod utjecajem volje. Ove prepreke usporavaju ili onemogućuju progresiju igle do gornjih dijelova probavnog trakta (BEBCHUK, 2002.).

Linearna strana tijela u početku uzrokuju samo djelomičnu opstrukciju probavnog sustava, a životinja pokazuje samo blage intermitentne kliničke znakove. No, kroničan problem s vremenom će uzrokovati oštećenja velikih dijelova tankog crijeva koje zatim postaje nefunkcionalno, i tada se stanje klinički prezentira kao potpuna opstrukcija. Ponekad se može razviti i sekundarna intususcepcija (PAPAZOGLU i RALLIS, 2003.). Patogeneza linearnih stranih tijela temelji se na fiksaciji stranog tijela na kranijalnom dijelu probavnog trakta, najčešće na bazi jezika ili pilorusu želuca. Peristaltički valovi nastoje ukloniti slobodni dio stranog tijela aboralno, a crijeva se nakon nekog vremena nabiru poput harmonike. Kontinuirana peristaltička aktivnost uzrokuje eroziju mezenterijalne strane stijenke crijeva s posljedičnim lokalnim ili generaliziranim peritonitisom i vaskularnim kompromitiranjem stijenke crijeva. Iz tog razloga, ingestija linearnog stranog tijela smatra se hitnim stanjem (BEBCHUK, 2002.).

Kod oštih linearnih stranih tijela kao što je šivaća igla postoji i veliki rizik od komplikacija tijekom migracija koje mogu dovesti do visokog morbiditeta, a potencijalno i smrti (PRATT i sur., 2014). Posljedice mogu proći neopaženo kao subkliničko stanje ili imati akutni tijek. Autori jedne studije opisali su traumatsku miokardijalnu laceraciju nakon transdijafragmatske migracije igle iz želuca psa. Rezultat je bilo po život opasno stanje - perikardijalna efuzija i hemotoraks (CALVO i sur., 2011.).

Općenito, stopa mortaliteta veća je u mačaka koje su imale linearno strano tijelo od onih koje su imale nelinearno strano tijelo. Osim što linearna strana tijela uzrokuju kroničnu djelomičnu opstrukciju, veći dio crijeva je povrijeđen, a multiple rupture i peritonitis čest su nalaz tijekom eksplorativne laparotomije. Potrebno je napraviti više incizija, a to produljuje trajanje kirurškog zahvata te rizik od kontaminacije i komplikacija (HAYES, 2009.).

4. PATOFIZIOLOGIJA

Ključno je poznavanje patofiziologije procesa kako bi se postavila ispravna dijagnoza i provelo sistematsko liječenje pacijenta sa sumnjom na opstrukciju u probavnom sustavu. Opstrukcija je složena interakcija lokalnih i sistemskih faktora. Zbog acido-bazne i elektrolitske neravnoteže, gubitka tekućina, hipovolemije i toksemije razvijaju se komplikacije opasne po život (PAPAZOGLU i RALLIS, 2003.).

Pri potpunoj jednostavnoj opstrukciji zbog nakupljanja plina dolazi do proširenja lumena proksimalno od opstrukcije (GOMAA i sur., 2012.). Plin se sastoji najviše od progutanog zraka (70% dušika, 10 - 12% kisika i 1 - 3% vodika), zatim ugljičnog dioksida (6 - 9%) koji nastaje bikarbonatnom neutralizacijom u crijevima, te organskih plinova nastalih bakterijskom fermentacijom (1% metana i 1 - 10% vodikovog sulfida). Proširenje crijeva zbog nakupljanja plinova s vremenom se pojačava jer se dušik ne apsorbira preko crijevne mukoze (PAPAZOGLU i RALLIS, 2003.).

Osim plina, proksimalno od mjesta opstrukcije nakuplja se i tekućina. Nakupljanje je rezultat pojačane sekrecije u gornjim dijelovima probavnog trakta (slina, žuč, sekrecije želuca, gušterače, tankog crijeva) i retencije progutane tekućine. Apsorpcija je usporena ili onemogućena zbog kongestije vena i limfnih žila, povišene intraluminalne osmolalnosti i usporene regeneracije enterocita. Smanjena sposobnost apsorpcije tekućina i lokalna hipersekrecija u proširenom crijevu mogu se zapaziti nakon 24 sata od nastanka opstrukcije. Što je duže opstrukcija u crijevu neliječena, to je veći i volumen zadržane tekućine. Kod potpune proksimalne intestinalne opstrukcije ne odvija se reapsorpcija jer velika količina sekreta i progutane tekućine ne može ostvariti kontakt s jejunalom i ilealom mukozom. Kad je opstrukcija nastala u distalnim dijelovima crijeva, dio tekućine može obrnutom peristaltikom dospjeti u neprošireno crijevo gdje je apsorpcija moguća (PAPAZOGLU i RALLIS, 2003.).

Još uvijek nije u potpunosti istražena patofiziologija ovih procesa, no smatra se da postoje četiri mehanizma hipersekrecije i smanjene apsorpcije:

- hipersekrecija posredovana neinvazivnim patogenim bakterijama koje otpuštaju toksine koji se vežu na specifične enterocitne receptore i stimuliraju proizvodnju soli i vode putem cAMP-a ili cikličkog gvanozin-monofosfata
- povećana koncentracija žuči, masnih kiselina i produkata tkivne ishemije na mjestu opstrukcije
- pojačan dotok krvi u proksimalne dijelove ispred opstrukcije stimulira sekretornu aktivnost
- proširenje lumena crijeva stimulira enteroendokrine stanice na otpuštanje serotonina (5-hidroksitriptamina), što aktivira refleksni put koji pojačava sekreciju klorida

Kemijski medijatori (acetilkolin, vazoaktivni intestinalni polipeptid i supstanca P) aktiviraju sekreciju tekućine bogate kloridnim ionima različitim mehanizmima. Zbog nakupljanja plina i tekućine postepeno se povećava intraluminalni tlak proksimalno od opstrukcije. To ne utječe na arterijsku cirkulaciju, no dolazi do kongestije kapilarne mreže u stijenci crijeva. Kongestija zatim uzrokuje povećan hidrostatski tlak i rezultat je edem stijenke crijeva (HAYES, 2009.). Tekućina može putem seroze prijeći u peritonealnu šupljinu. Velika strana tijela mogu pritiskom na crijevnu stijenku uzrokovati vensku stazu. Posljedice toga su edem koji prate kompromitirana arterijska opskrba, ulceracije, nekroze i perforacije. Linearna strana tijela mogu potaknuti pojačanu peristaltiku proksimalno i distalno od mjesta opstrukcije što povećava rizik od laceriranja crijevne stijenke (PAPAZOGLU i RALLIS, 2003.).

Uslijed luminalnog proširenja crijeva mioelektrična aktivnost pojačava se proksimalno od mjesta opstrukcije, a simultano se smanjuje distalno od mjesta opstrukcije. Naleti intenzivne mioelektrične aktivnosti koji tijekom dugotrajne opstrukcije putuju distalno budu prekinuti periodima odsutne motoričke aktivnosti. Ti periodi predstavljaju obrambeni mehanizam jer bi neinhibirana hiperperistaltika dovela do povećanja intraluminalnog tlaka i posljedične ishemije i rupture crijeva. Smatra se da je pojačana mioelektrična aktivnost proksimalno od opstrukcije kolinergički posredovana, dok je distalna inhibicija mioelektrične aktivnosti posredovana antikolinergičkim medijatorima (PAPAZOGLU i RALLIS, 2003.).

Kao rezultat staze ili gubitka migrirajućeg mioelektričnog kompleksa koji pokreće sadržaj crijeva distalno i održava normalnu količinu bakterija u crijevima, tijekom jednostavne

opstrukcije javlja se intraluminalno bujanje patogenih bakterija. Ako je opstrukcija dugotrajna i proširenje lumena crijeva jako, može doći do pojačane propustljivosti mukozne barijere pri čemu bakterije i toksini ulaze u sistemsku cirkulaciju gdje uzrokuju endotoksični šok, ili u peritonealnu šupljinu gdje uzrokuju septični peritonitis. Preporuča se brza dekompresija mjesta opstrukcije kako bi se mukoza što prije regenerirala (HAYES, 2009.).

Pri jednostavnoj opstrukciji velika količina tekućine i elektrolita može biti izgubljena. Posljedica su hipovolemija te poremećaj elektrolitske i acido-bazne ravnoteže. Količina izgubljene tekućine ovisi o stupnju, lokaciji i trajanju intestinalne opstrukcije. Tekućina i elektroliti gube se povraćanjem, sekvestracijom unutar lumena crijeva, proljevom, edemom stijenke crijeva i ekstravazacijom u peritonealnu šupljinu (PAPAZOGLU i RALLIS, 2003.).

Klinički znakovi djelomične opstrukcije povezani su s maldigestijom i malapsorpcijom nutrijenata (engl. *blind loop syndrome*). Dolazi do proljeva zbog osmotskog navlačenja tekućine na neapsorbirani sadržaj u crijevu te zbog sekretorne aktivnosti enterocita. Opstrukcija kolona nastaje zbog distenzibiliteta kolona, odnosno njegovog kapaciteta oticanja kao rezultat na pritisak stranog tijela iznutra, i njegove segmentirane građe. Zbog opstrukcije velika količina fecesa nakuplja se u unutar kolona, odakle se također apsorbiraju voda i elektroliti, što produljuje trajanje bolesti (PAPAZOGLU i RALLIS, 2003.).

5. KLINIČKA SLIKA

Klinički znakovi koji se mogu razviti tijekom gastrointestinalne opstrukcije stranim tijelom raznoliki su, a ovise o tome gdje je strano tijelo zapelo, o veličini stranog tijela te o trajanju i stupnju opstrukcije, koja može biti potpuna ili djelomična (ABD ELKADER i sur., 2020.). Nakon ingestije, klinički znakovi mogu se pojaviti nakon par sati do par tjedana (HOBDAI i sur., 2014.). Znakovi koji mogu biti prisutni su povraćanje, proljev, ptijalizam, regurgitacija, kašalj, osjetljivost na ventralno i/ili lateralno savijanje vrata (PRATT i sur., 2014.), inapetencija, anoreksija, depresija, dehidracija, abdominalna napetost i/ili bol, proširenje abdomena, palpabilni kruti dijelovi crijeva, palpabilna dilatacija crijeva i drugo (BEBCHUK, 2002.). Ključno je napraviti cjelovit klinički pregled, uključujući pregled usne šupljine. Ponekad se strano tijelo može vidjeti tijekom samog kliničkog pregleda, npr. igla zabodena u orofaringealnoj regiji, konac omotan oko baze jezika, konac koji izlazi iz anusa (PRATT i sur., 2014.; HAYES, 2009.).

Laboratorijski nalaz razlikuje se s obzirom na vrstu opstrukcije u probavnom sustavu. Vrijednosti hematokrita i ukupnih proteina mogu biti povišene, a koncentracija serumskih albumina može biti snižena (HOBDAI i sur., 2014.). Može se javiti leukocitoza bez skretanja ili s blagim skretanjem u lijevo, a perforacije na crijevima i posljedični peritonitis mogu uzrokovati i leukocitozu s jakim degenerativnim skretanjem u lijevo (PAPAZOGLU i RALLIS, 2003.).

Životinje s bolestima gastrointestinalnog trakta često imaju acido-bazne i elektrolitske abnormalnosti. Dugotrajno i profuzno povraćanje i proljev uz nevoljkost u uzimanju hrane i vode utječu na intravaskularni volumen i hidracijski status pacijenta, a to je uzrok i promjenama u acido-baznom i elektrolitskom statusu (BOAG i sur., 2005.). Pacijenti mogu imati normalan pH ili primarnu metaboličku acidozu. Normalan pH rezultat je izjednačenog gubitka želučanih kiselih sekreta i baznih sekreta proksimalnog duodenuma, žuči i gušteračinih sekreta. Primarna metabolička acidoza uzrokovana je relativno većim gubitkom baznih sekreta gornjih dijelova probavnog trakta i laktatnom acidozom uzrokovanom dehidracijom i neodgovarajućom perfuzijom splahnih slojeva unutarnjih organa, kože i mišića (BEBCHUK, 2002.).

Ustanovljeno je da se pri opstrukciji u proksimalnom dijelu probavnog trakta uslijed gubitka klorida, kalija i kiselih želučanih sekreta javlja hipokloremična, hipokalijemična i

umjereno hiponatrijemična metabolička alkalozna. S druge strane, opstrukciju u distalnom dijelu zbog gubitka bikarbonata, dehidracije i gladovanja najčešće prati metabolička acidoza (BOAG i sur., 2005.). U slučajevima kronične intestinalne opstrukcije, može se zamijetiti blago povišenje aktivnosti alanin aminotransferaze, alkalne fosfataze i lipaze, kao i koncentracija ureje i kreatinina u krvi (PAPAZOGLU i RALLIS, 2003.).

Dehidraciju i laboratorijske abnormalnosti potrebno je korigirati intravenskom tekućinskom terapijom, koja mora biti započeta prije kirurškog zahvata. Konačna korekcija vrši se uklanjanjem primarnog uzroka povraćanja i upale (BEBCHUK, 2002.).

Linearna strana tijela uglavnom ne uzrokuju potpunu opstrukciju crijeva i stoga se povraćanje javlja u blažem obliku (BOAG i sur., 2005.). Laboratorijski nalaz mačaka s linearnim stranim tijelom može pokazati hemokoncentraciju, smanjenu koncentraciju natrija, kalija i klorida te veći pH nego u mačaka s nelinearnim stranim tijelom (HOBDAJ i sur., 2014.).

JEDNJAK

Mačke se vole igrati s igračkama i malim predmetima te ponekad tijekom igre progutaju strano tijelo koje zastane u jednjaku. Za razliku od ostalih domaćih životinja, jednjak mačke ima nekoliko oštih kuteva u kojima može zapeti strano tijelo. Iako strana tijela u jednjaku generalno nisu česta, ona mogu biti vrlo problematična. Brojne su komplikacije koje mogu biti posljedica zaostajanja stranog tijela u jednjaku, naročito ako je ono oštih rubova. To su ezofagitis, perforacija jednjaka, pneumotoraks, piotoraks, medijastinalni apsces, perforacija aorte, strikutra jednjaka, formiranje divertikula jednjaka te nastanak bronhoezofagealne ili traheozofagealne fistule. Ezofagitis nastaje i kao posljedica regurgitacije jer pojačano lučenje želučane kiseline oštećuje sluznicu jednjaka (MUSULIN i sur., 2019.).

Najčešći klinički znakovi stranog tijela u jednjaku su disfagija, regurgitacija, pojačano slinjenje, gušenje, promijenjen apetit i respiratorni distres (DOBRANIĆ i MATIJATKO, 2011.). Najčešći klinički znak je regurgitacija, koja se javlja nekoliko minuta od uzimanja hrane. Također, vlasnici često primjećuju naglu promjenu općeg stanja životinje (MUSULIN i sur., 2019.). Kad je opstrukcija djelomična, primjećuju se znakovi kroničnog *wasting* sindroma, poput iscrpljenosti. Prilikom auskultacije čuju se abnormalni plućni šumovi poput pucketanja, a

ponekad se razviju i klinički znakovi poput kašlja, mukopurulentnog iscjetka iz nosa i vrućice. U slučajevima kada je strano tijelo perforiralo jednjak, postoji rizik od sekundarnog medijastinitisa ili piotoraksa. Sekundarno na perforaciju može se razviti i ezofagobronhijalna fistula, koja uzrokuje sekundarne patološke nalaze na plućima (BEBCHUK, 2002.). Ako se na vrijeme ne pristupi liječenju stranog tijela u jednjaku, može doći do ozbiljnih komplikacija kao što je aspiracijska pneumonija, pleuritis, pa i smrt (ABD ELKADER i sur. 2020.).

ŽELUDAC

Strana tijela u želucu česta su, a ponekad su slučajan nalaz. Klinički znakovi stranog tijela u želucu variraju od asimptomatske do intermitentnog ili perzistentnog povraćanja koje je rezultat opstrukcije, širenja želuca i iritacije mukoze. Povraćanje je češće ukoliko se strano tijelo nalazi u piloričnom predvorju jer širenje ili štetna stimulacija duodenuma i/ili piloričnog antruma potiče povraćanje, dok slično stanje fundusa to ne potiče. Mačke najčešće pojedu vrpce, niti vune i slične nitaste materijale prilikom igranja. Rezultat je linearno strano tijelo koje najčešće zapinje ispod jezika ili na pilorusu želuca te uzrokuje intestinalno nabiranje. Inače se strano tijelo u želucu ne smatra hitnim slučajem, osim ako se radi o linearnom stranom tijelu koje je zastalo na pilorusu i uzrokovalo opstrukciju i teži oblik povraćanja (BEBCHUK, 2002.).

Mačke budu dovedene na pregled nakon intermitentnog ili perzistentnog povraćanja, ili kad su duže vrijeme inapetentne, anoreksične i depresivne. Klinički pregled može biti bez osobitosti, no mnoge mačke pokazuju barem blagi stupanj dehidracije ili abdominalne boli, a strano tijelo palpabilno je samo u rijetkih mačaka. Linearno strano tijelo teško je palpirati zbog njegovih osobitosti, kao i osobitosti anatomije tijela mačke. Želudac je smješten kranijalno u abdomenu i dijelom pokriven kaudalnim lukovima rebra što otežava palpaciju i pretragu na strano tijelo (BEBCHUK, 2002.).

Laboratorijske promjene najčešće uključuju znakove dehidracije. Može se očekivati povećana vrijednost hematokrita, povećana koncentracija ureje, kreatinina i ukupnih proteina (HOBDAY i sur., 2014.). U slučajevima teškog povraćanja koja su rezultat opstrukcije pilorusa, prisutna je hipokloremična, hipokalemična alkalozna. U slučajevima kad nije došlo do opstrukcije

pilorusa, ali postoji povraćanje, očekivana je metabolička acidoza koja nastaje zbog pojačanog gubitka baznih duodenalnih i pankreasnih sekreta, kao i zbog dehidracije (BOAG i sur., 2005.).

TANKO CRIJEVO

Opstrukcija tankog crijeva stranim tijelom često je stanje u mačaka. Klinički znakovi ovise o težini stanja koje je rezultat stupnja opstrukcije, a raznolikosti simptoma pridonosi i lokacija opstrukcije. Uobičajeni klinički znakovi su povraćanje, anoreksija, depresija i abdominalna bol (BEBCHUK, 2002.).

Linearna strana tijela u crijevima stvaraju jedinstveni oblik intestinalne opstrukcije u mačaka. Jedan od najčešćih uzroka je konac za šivanje, sam ili sa šivaćom iglom, a nalaze se i vrpce, niti vune, zubni konac, vlakna tepiha. Linearno tijelo učvrsti se oko baze jezika ili na pilorusu. Peristaltika crijeva nastoji ukloniti strano tijelo aboralno, a crijeva se nakon nekog vremena nabiru poput harmonike. Linearno strano tijelo urezuje se u mezenterijalnu stranu stijenke tankih crijeva. Može i prerezati stijenku crijeva te prouzrokovati istjecanje crijevnog sadržaja i posljedični lokalizirani ili generalizirani peritonitis (PRATT i sur., 2014.).

Klinički znakovi kod linearnih stranih tijela obično nisu izraženi jer opstrukcija nije potpuna. Povraćanje nije učestalo i jako kao kod drugih stranih tijela. Ukoliko se razvije peritonitis, uočava se naglo pogoršanje zdravstvenog stanja mačke. Linearno strano tijelo obično se ne palpira čak ni pažljivom abdominalnom palpacijom. Ukoliko je linearno strano tijelo prouzrokovalo nabiranje crijeva, palpatorni nalaz je nešto specifičniji (BEBCHUK, 2002.).

6. METODE DIJAGNOSTIKE

Strana tijela češća su u mlađih životinja nego u starijih. Ona bi trebala biti uključena u diferencijalnu dijagnostiku za svakog mačića koji povraća (BEBCHUK, 2002.). Budući da su klinički znakovi nespecifični, slikovne metode dijagnostike gotovo uvijek su neophodne za dijagnostiku linearnog stranog tijela (TYRRELL i BECK, 2005.). Koriste se endoskopija, abdominalna radiografija, kompresijska radiografija, kontrastna pretraga gornjeg dijela probavnog trakta (barijevim sulfatom ili ioniziranim kontrastnim sredstvom) te abdominalna ultrasonografija (GONZALES i sur., 2007.).

6.1. Endoskopija

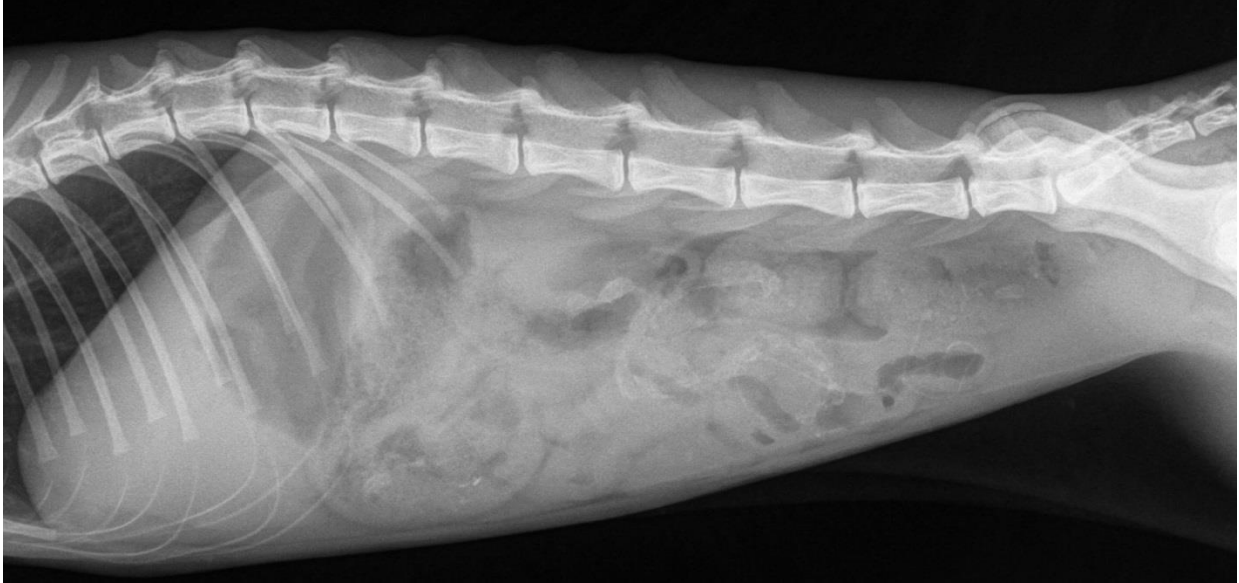Endoskopija je vizualna pretraga probavnog sustava pomoću optičkog instrumenta, endoskopa. Tehnika je atraumatska i minimalno invazivna. Omogućuje opisnu i digitalnu dokumentaciju trenutnog stanja probavnog trakta, biopsiju i kirurške zahvate, kao što je uklanjanje stranog tijela. Pretraga je kontraindicirana pri sumnji na perforaciju dijelova probavnog trakta, kod pacijenata s hemoragičnom dijatezom i pacijenata koji zbog određenih zdravstvenih razloga ne mogu biti anestetizirani. Potrebno je oprezno postupati ako je endoskopiji prethodila kontrastna radiografija. Kontrastno sredstvo korišteno pri rendgenografiji probavnog trakta oblaže sluznicu i onemogućava endoskopsku pretragu. Ono se ne smije uklanjati sukcijom pomoću endoskopa jer ga oštećuje i zato se od primjene kontrasta do endoskopske pretrage treba pričekati 24 sata. Prije izvođenja ezofagoskopije pacijenta treba ispostiti 12 sati, prije gastroduodenoskopije 12 do 18 sati, a prije kolonoskopije post traje 36 sati. Opća anestezija nužna je za sve endoskopske pretrage probavnog trakta, osim kod proktoskopije krutim proktoskopom, kad se može primijeniti sedacija. Za fleksibilnu tehniku endoskopije pacijent se fiksira u lijevom bočnom položaju. Ova pozicija znatno olakšava pretragu pilorusa i ileocekalne regije debelog crijeva (DOBRANIĆ i MATIJATKO, 2011.). Endoskopija omogućuje kliničaru razlučiti strano tijelo od ostalih uzroka povraćanja, kao što su želučane neoplazije ili ulceracije želuca (BEBCHUK, 2002.).

6.2. Abdominalna radiografija

Abdominalna radiografija uvijek se preporuča kod pacijenata koji povraćaju. Ventrodorzalna i desna lateralna projekcija smatraju se standardnim projekcijama u takvim slučajevima. Prednosti ove metode su njezina neinvazivnost, brzo dobivanje nalaza, relativno dobra dostupnost u klinikama i relativno nizak trošak pretrage. Mane su izlaganje radijaciji te sumacija ili superpozicija mekih tkiva nad želucem ili crijevima (GONZALES i sur., 2007.).

Promjene koje se mogu vidjeti abdominalnom radiografijom su nepravilni obrisi seroze, proširenje želuca, nepravilan izgled crijeva, uzorak sadržaja u lumenu crijeva, nabiranje crijeva poput harmonike, proširenje crijeva, skraćanje ili skupljanje crijeva uslijed peristaltike, te nakupljanje tekućine i plina proksimalno od opstrukcije. Smatra se da je želudac proširen ako je fundus širi od tri međurebrena prostora, a tanko crijevo smatra se proširenim ako je promjer lumena veći od 12 mm (TYRRELL i BECK, 2005.). Ako se opstrukcija nalazi u početnom dijelu tankog crijeva, meteorizam ne mora biti izražen. Kod potpune opstrukcije ponekad se mogu zapaziti „naslage“ meteoritičnih crijeva. Distalno od mjesta opstrukcije crijeva su prazna (POTOČNJAK i sur., 2010.).

Budući da je antimezenterijalna strana stijenke crijeva duža nego mezenterijalna, plin najčešće bude zarobljen u džepovima crijevnih nabora, što na snimkama izgleda kao abnormalni uzorak nepovezanih, kratkih tubularnih plinskih oblika. Okretanje pacijenta u suprotni ležeći položaj uzrokuje pomicanje intestinalnog plina, što može poslužiti kao kontrastno sredstvo za drugu lateralnu projekciju. Ovaj kontrast može uvelike pomoći u lociranju stranog tijela, a naročito u slučaju stranih tijela u pilorusu želuca. Kada je pacijent u desnom ležećem položaju, plin se nakuplja u fundusu, dok u lijevom ležećem položaju plin je prisutan u regiji pilorusa. Na lijevoj i desnoj lateralnoj projekciji, pronalazak plina u tankom ili debelom crijevu može pomoći u diferencijaciji segmenata crijeva, kao i naglašavanju anomalija. S lakoćom se na snimkama mogu primijetiti i dodatne anomalije poput slobodnog plina, gubitka detalja na serozi (što upućuje na abdominalnu efuziju) i mase mekih tkiva (GONZALES i sur., 2007.).



Slika 1. Nativno rendgenološki prikazano strano tijelo duž tankih crijeva (plastična vrpca) s umjerenom količinom fiziološki formiranog sadržaja u svim zavojima tankih crijeva.

6.3. Kompresijska radiografija

Kompresijska radiografija brza je i jednostavna metoda za izoliranje i procjenu abdominalnih struktura, uključujući tanko crijevo. Prednost ove metode je izoliranje onog organa koji je područje interesa, kako bi se on pregledao bez efekata sumacije i superpozicije ostalih organa na snimkama.

Željeni organ pritisne se izvana drvenom ili plastičnom žlicom, lopaticom ili bilo kojim drugim predmetom od čvrstog i radiopropusnog materijala s površinom 1,5 puta većom od područja interesa. Nelagodnost za pacijenta smanjuje se tako da se područje pritisne najprije rukom, zatim se predmet postavlja iznad ruke, a ruka lagano izmakne. Kompresijska radiografija može se izvesti i s kontrastnim sredstvom. Kako bi se izbjegle moguće komplikacije, poput rupture crijeva i peritonitisa, treba imati na umu da pacijent s abdominalnom boli može imati i ozlijeđeno crijevo. Abdomen uvijek treba komprimirati nježno, laganim pritiskom i kompresijsko snimanje činiti nakon radiografije bez kompresije (GONZALES i sur., 2007.).

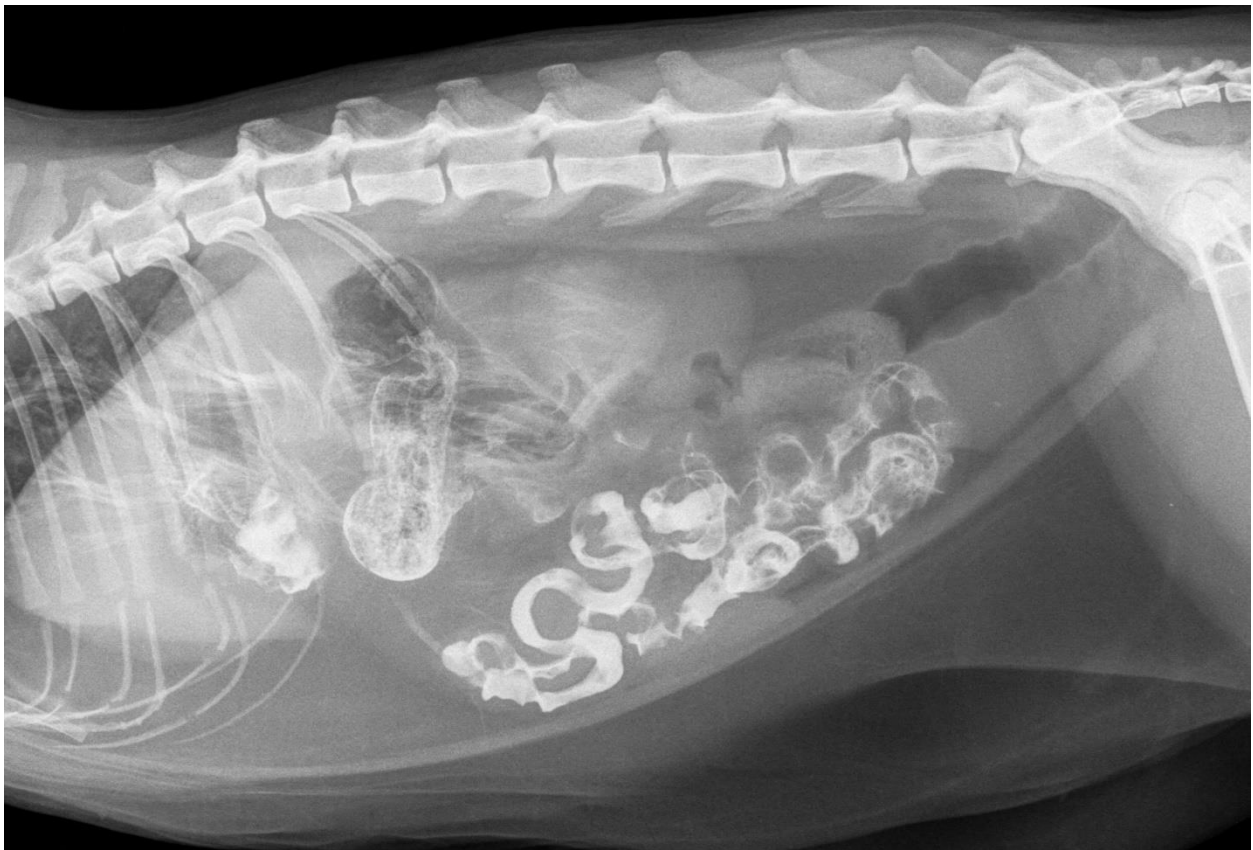
6.4. Radiografija pozitivnim kontrastnim sredstvom

Ova metoda može se koristiti za procjenu malih stranih tijela, bolesti mukoze, striktura i abnormalnog vremena prolaska sadržaja kroz crijevo (POTOČNJAK i sur., 2010.). Kontrastnom radiografijom mogu se identificirati rendgenski nevidljiva strana tijela. Na kontrastnom rendgenogramu strana tijela povezana su s defektima punjenja koji imaju njihov oblik i veličinu. Kontrastno sredstvo može zaostati i u samom stranom tijelu, naročito ako je ono porozno (SEILER i MAĀ, 2009.). Prije kontrastne pretrage, potrebno je napraviti nativnu rendgenografiju abdomena u dvije projekcije (ŠEHIĆ, 2009.).

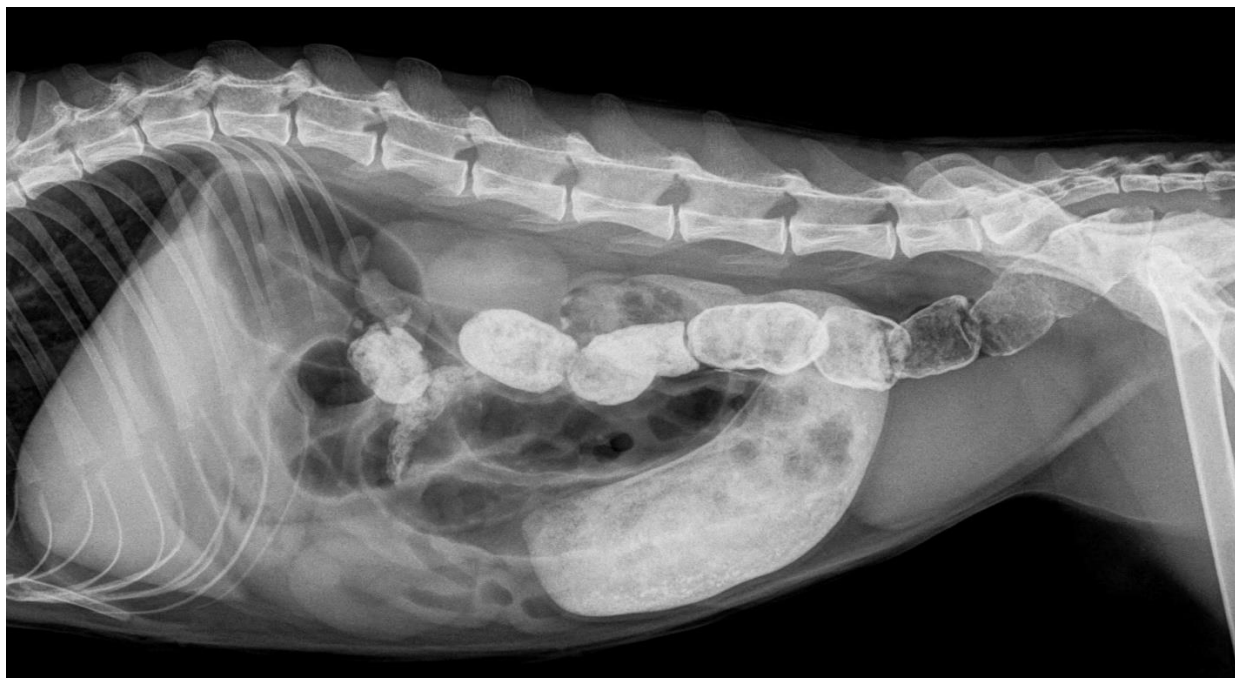Kontrastna sredstva koja se koriste su barijev sulfat u obliku suspenzije, praha ili paste te jodna kontrastna sredstva topljiva u vodi (ioheksol) (ŠEHIĆ, 2009.). Suspenzije barijevog sulfata rendgenski su vidljive, pružaju detaljni uvid u mukozu i nisu skupe (HOBDDAY i sur., 2014.). Kontrastna pretraga barijevim kontrastom kontraindicirana je kad je potrebno odmah provesti kirurški zahvat ili ako postoji sumnja na perforaciju crijeva (TYRRELL i BECK, 2005.). Ukoliko procuri u peritonealnu šupljinu, barij u kombinaciji sa sadržajem crijeva stvara granulome i adhezije, a može nastati i po život opasni peritonitis (KO i MANN, 2014.). Jodni pripravci brzo prolaze kroz crijevo, ne iritiraju serozne površine i brzo su resorbirani u slučaju ekstraluminalnog istjecanja. Međutim, jodne otopine su hipertonične, što uzrokuje priljev tekućine u gastrointestinalni trakt, i stoga su kontraindicirane u slabih i dehidriranih pacijenata. U eksperimentalnim studijama zabilježena su povraćanja u mačaka 15 do 30 minuta nakon aplikacije nerazrijeđenog joheksola (neionsko jodno pozitivno kontrastno sredstvo). Kontrastnu pretragu treba napraviti prije endoskopske pretrage jer kontrastno sredstvo oblaže sluznicu i onemogućava vizualizaciju. Mana ove pretrage je utrošak vremena. U nekim slučajevima ova metoda mogla bi usporiti ili zakomplicirati kirurško liječenje i ugroziti pacijenta (GONZALES i sur., 2007.).

Ako je moguće, pacijentu se uskraćuje hrana 24 sata prije kontrastne pretrage. Ako se pacijent doprema kao hitni slučaj kod kojeg nema vremena za pripremu, može se dati laksans. Često je probavni trakt već prazan zbog povraćanja ili inapetence. Dehidriranim pacijentima i onima koji bi trebali biti operirani neposredno nakon pretrage daje se manja količina barijeve kaše. Može se

primijeniti opća anestezija ili sedacija. Barijeva suspenzija unosi se brizgalicom s bočne strane u usta pacijenta i pažljivo aplicira u maloj količini. Aktom gutanja dospijeva u jednjak. Postupak traje najmanje 5 do 10 minuta i potrebno ga je obavljati s velikom pažnjom kako pri nalijevanju kontrast ne bi dospio u dušnik i zračne prohode. Tijekom namještanja pacijenta u položaj za snimanje kontrast napušta jednjak i ulazi u želudac i tanko crijevo. Nakon aplikacije kontrasta odmah se pristupa rendgenografiji, a nakon toga snima se svakih 15 do 60 minuta, ovisno o tome koji dio probavnog trakta se želi detaljno prikazati (ŠEHIĆ, 2009.).



Slika 2. Rendgenološki profilno prikazan abdomen mačke. Pozitivnim kontrastnim sredstvom (barijev sulfat) prikazano nabiranje tankih crijeva, karakteristično za nalaz linearnog stranog tijela.



Slika 3. Kontrastnim sredstvom prikazan mehanički ileus. Nalazi se opsežna dilatacija segmenta tankog crijeva i značajan meteorizam ostalih segmenata tankog crijeva. Operativno, veća količina trihobezoara uzrokovala opstrukciju.

6.5. Ultrasonografija

Ultrazvučna pretraga neinvazivna je i precizna metoda u dijagnostici linearnih i nelinearnih stranih tijela, a pruža i uvid u funkciju gastrointestinalnog trakta i lokaciju bolesti (GONZALES i sur., 2007.). Korisna je u procjeni promjena kao što su proširenje želuca, proširenje tankog crijeva, proširenje kolona, slobodna tekućina u peritoneumu, nelinearno strano tijelo, linearno strano tijelo, nabiranje crijeva, tekućina u abdomenu, tekućina u tankom crijevu, tekućina u kolonu, zadebljana stijenka želuca, zadebljana stijenka crijeva, gubitak slojevitosti stijenke crijeva, limfadenopatija i hiperehogeni mezenterij (TYRRELL i BECK, 2006.). Za ultrazvučnu pretragu probavnog sustava koriste se sektorske ili zakrivljene linearne sonde visoke rezolucije od 7,5 do 10 MHz (ŠEHIĆ i sur., 2006.).

Prije izvođenja pretrage od koristi je ponuditi životinji vodu jer je vidljivost stijenke želuca najbolja kada je želudac umjereno rastegnut tekućinom. Tijekom izvođenja pretrage pacijent

može biti u dorzalnom, lijevom lateralnom ili desnom lateralnom položaju. Premještanje pacijenta pogoduje pomicanju plina i tekućine u probavnom sustavu. Primjerice pilorični dio želuca najbolje se vizualizira u desnoj lateralnoj poziciji jer se u pilorusu skuplja tekućina, dok plin migrira u slobodne dijelove želuca (MATTOON i NYLAND, 2014.).

Za razliku od pasa, želudac je u abdomenu mačaka smješten više koso, a pilorus se nalazi bliže medijanoj ravnini. Stoga se sonda pri pregledu mačke mora nagnuti više koso kako bi se dobio pravilan poprečni prikaz želuca. Želudac se lako prepoznaje po naborima sluznice i lokaciji kaudalno od jetre. Pregled mora biti sistematičan. Najprije se želudac pregleda po poprečnoj osi. Sonda se pomiče od fundusa s lijeve strane abdomena do pilorusa na desnoj strani abdomena. Fundus je najlateralniji dio želuca, a tijelo želuca nalazi se više medijalno. Lako se opažaju velika i mala kurvatura želuca. Antrum i pilorus vizualiziraju se pomicanjem sonde desno od medijane ravnine. Sonda se rotira u smjeru kazaljke na satu i pomiče kranijalno duž poprečne linije antruma i pilorusa. Sfinkter pilorusa prepoznaje se po njegovoj debeloj, mišićastoj stijenci i uskom lumenu. Naginjanjem sternuma na desno može se pomaknuti želučana tekućina kako bi se dobio bolji prikaz pilorusa. Pri prijelazu iz pilorusa u tanko crijevo primjećuje se slojevitost stijenke duodenuma. Sonda se rotira u smjeru suprotnom od kazaljke na satu kako bi se održao poprečni prikaz kroz proksimalni silazni dio duodenuma. Duodenum je u mačaka također smješten bliže medijanoj ravnini nego u pasa. Duodenum se prati sondom kaudalno uz desnu stijenku trbušne šupljine, ventralno ili ventrolateralno do desnog bubrega. Desni režanj gušterače nalazit će se medijalno ili dorzomedijalno od silaznog duodenuma. Ostatak tankog crijeva pregledava se polaganim i sistematičnim presjecima kroz abdomen u poprečnim i sagitalnim ravninama. Dobro je tijekom pregleda koristiti različit pritisak sondom kako bi se bolje vizualizirali probavni organi i mezenterij. Kolon se lako prepoznaje po prisutnosti sjena i artefakata intraluminalnog fekalnog sadržaja i plina. Karakteristična polumjesečasta sjena plina u kolonu nalazi se dorzalno od mokraćnog mjehura u poprečnom prikazu. Sonda se pomiče kranijalno prateći silazni kolon do visine poprečnog kolona u lijevom dijelu abdomena. Zatim se rotira 90 stupnjeva u smjeru poprečnog kolona u medijanoj ravnini. Još jednim rotiranjem od 90 stupnjeva stiže se do silaznog kolona i nastavlja kaudalno do rektuma. Iskusni kliničar moći će razlikovati dijelove kolona i bez prelaska sondom cijelom dužinom kolona (MATTOON i NYLAND, 2014.).

Nalaz jake dilatacije jednog ili više dijelova jejunuma i želuca, uz prazne i kontrahirane dijelove crijeva, mogu ukazati na potpunu ili djelomičnu opstrukciju (GASCHEN, 2005.). Nalaz abnormalnog ehogenog materijala u lumenu ukazuje na strano tijelo, međutim, njegov izgled promjenjiv je s obzirom na njegove fizičke osobine. Linearna strana tijela linearne su strukture smještene ekscentrično u lumenu zadebljalog, nabranog crijeva (GONZALES i sur., 2007.). Strana tijela koja su nepravilno oblikovana teško je detektirati ultrazvukom, osim kad uzrokuju potpunu opstrukciju s većom nakupinom tekućine ili ingesta proksimalno od mjesta opstrukcije. U mačaka je moguća i prisutnost trihobezoara, koji se pojavljuju kao nepravilna, široko granična područja s jednakomjernom, jačom i čistom akustičnom sjenom (ŠEHIĆ i sur., 2006.).

Jedno od velikih ograničenja gastrointestinalne ultrasonografije je smanjena vidljivost zbog prisutnosti intraluminalnog plina (TYRELL i BECK, 2006.). On stvara različite artefakte poput reverberacije, zvijezde repatice, sjene ili čak artificijalnih zadebljanja stijenke. Problem slike plina može se riješiti mehanički, potiskivanjem plina iz segmenta crijeva glavom ultrazvučne sonde (ŠEHIĆ i sur., 2006.). Provedeno je više studija u svrhu ispitivanja nužnosti posta pacijenta prije pretrage ultrazvukom za stvaranje optimalnih uvjeta za pregled. Neki autori ustanovili su da lijekovi za smanjenje plina u crijevima ne čine veliku razliku u vezi samog pregleda (HELDWEIN i sur., 1987.; PINTO i sur., 2011.). Neki autori smatraju da je post od 6 do 12 sati prije pregleda koristan za smanjenje plina u crijevima te da omogućuje bolju vizualizaciju organa i smanjivanje količine artefakata na slici (OHLERTH 2011.; PENNICK 2008.). Generalno, u veterinarskoj medicini ovo pitanje zasad ostaje neodgovoreno (GARCIA i FROES, 2014.). Također, iskustvo operatera veliki je faktor u prepoznavanju stranog tijela (TYRELL i BECK, 2006.). Još neki čimbenici koji utječu na kvalitetu slike uključuju pretilost i neodgovarajuće držanje životinje tijekom pregleda (GARCIA i FROES, 2014.).

Kada nije prisutan plin, kombinacija ultrazvučnih nalaza može ukazati na perforaciju crijeva, a to su mezenterijalno masno tkivo, peritonealni izljev, tekućinom ispunjeni želudac i crijeva, zadebljanje stijenke crijeva, smanjen motilitet i gubitak slojevitosti stijenke. Mukoza, submukoza, mišićnica i seroza inače se ultrazvukom jasno vide kao pojedinačni slojevi (GONZALES i sur., 2007.). Limfadenopatija je nespecifični nalaz i uglavnom je odgovor na upalu. Hiperehogenost mezenterija može ukazivati i na peritonitis (TYRELL i BECK, 2006.).

7. LOCIRANJE STRANOG TIJELA

JEDNJAK

Postoje tri sužene anatomske regije u jednjaku koje su predilekcijsko mjesto stranom tijelu. To su krikofaringealni sfinkter, baza srca i dijafragmatski otvor za jednjak. Također, strano tijelo može zastati i na torakalnoj aperturi, gdje okolna tkiva mogu usporiti napredak procesa (PRATT i sur., 2014.). Dijagnostika stranog tijela u jednjaku temelji se na kliničkim znakovima, pregledu ždrijela, endoskopiji i rendgenografiji (GONZALES i sur., 2007.).

Endoskopska pretraga jedna je od najkorisnijih dijagnostičkih metoda za otkrivanje stranog tijela u jednjaku (ABD ELKADER i sur., 2020.). Prije izvođenja endoskopske pretrage jednjaka potrebno je učiniti rendgensku pretragu jednjaka kako bi se isključila perforacija. Treba izbjegavati kontrastne pretrage neposredno prije izvođenja ezofagoskopije ili nakon kontrastne ezofagografije odgoditi ezofagoskopiju za 24 h. Pretraga se izvodi u općoj anesteziji. Zbog mišićne paralize uzrokovane općom anestezijom, jednjak pacijenta prilikom pretrage je opušten, a lumen proširen. Nalaz hrane u jednjaku nije fiziološki (DOBRANIĆ i MATIJATKO, 2011.).

U većine mačaka, jednjak normalno nije vidljiv rendgenološki. Postaje vidljiva struktura tek kad se proširi zrakom ili tekućinom. Proširenje jednjaka može biti dokaz stranog tijela u jednjaku, ako mačka ranije nije imala megaezofagus. Prisustvo rendgenski vidljivog stranog tijela potvrđuje dijagnozu opstrukcije stranim tijelom, no nisu sva strana tijela rendgenski vidljiva (GONZALES i sur., 2007.). Iznimno je važno snimiti jednjak cijelom njegovom dužinom (MUSULIN i sur., 2019.). Može se napraviti kontrastna snimka jednjaka kako bi se utvrdila rendgenski nevidljiva strana tijela. Prilikom takvog snimanja postoji rizik od aspiracije kontrasta. Iz tog razloga bolje je koristiti tekući barijev kontrast u odnosu na barijevu pastu. Kada je to moguće, dobro je koristiti fluoroskopiju u kombinaciji s kontrastnim ezofagramom kako bi se procijenio motilitet jednjaka, gutanje i funkcionalnost gastroezofagealnog sfinktera. Ukoliko postoje znakovi periezofoagealnog nakupljanja plina ili tekućine, medijastinalnog ili pleuralnog izljeva, moguće je da postoji ruptura jednjaka i tada se barijev kontrast ne smije koristiti. U tim slučajevima koristi se vodena otopina joda ili joheksol (BEBCHUK, 2002.).

ŽELUDAC

Rendgenski vidljiva strana tijela u želucu mogu se dijagnosticirati rendgenološki, no to nije uvijek slučaj. Rendgenski nevidljiva strana tijela iziskuju kontrastni gastrogram. Za ovu pretragu koristi se barijev kontrast, odnosno vodena otopina joda ili joheksol ako postoji sumnja na rupturu jednjaka, želuca ili crijeva (GONZALES i sur., 2007.). Obično se upotrebljava 100% suspenzija barijevog sulfata (100 g barija u 100 ml vode). Kako bi se ustanovila prisutnost barija u kardiji želuca, pacijent se postavlja na lijevu stranu u ležeći položaj ili na leđa. Kad se želi prikazati pilorusni dio želuca, pacijent se postavlja na prsa ili desni bok. Pomoću ova četiri položaja mogu se prikazati svi dijelovi želuca (ŠEHIĆ, 2009.).

Ultrasonografija je još jedan koristan alat pri dijagnostici stranog tijela u želucu. U mačaka je želudac pozicioniran više lijevo u abdomenu nego kod pasa, a os želuca (zamišljena linija koja ide od fundusa kroz tijelo želuca do pilorusa) paralelnija je s vratnom kralježnicom nego u pasa (SEILER i MAĀ, 2009.). Debljina stijenke želuca u mačaka je 1,5 mm između nabora sluznice, a 5,2 mm u području nabora sluznice. Mjeri se razmakom kalipera od hiperehogene površine sluznice do vanjskog hiperehogog sloja (ŠEHIĆ i sur., 2006.).

TANKO CRIJEVO

Mnoga strana tijela mogu se detektirati pažljivom abdominalnom palpacijom. Nalaz abdominalne palpacije uključuje proširenje crijeva, objekt koji se može palpirati i abdominalnu bol (BEBCHUK, 2002.).

Rendgenološki pokazatelji linearnog stranog tijela uključuju nabiranje tankog crijeva poput harmonike, skraćenje ili skupljanje crijeva, povećana količina luminalnih mjehurića plina i peritonitis ukoliko je došlo do laceracija crijeva (GONZALES i sur., 2007.). Nabiranje i nakupljanje crijeva vidljivo na rendgenogramima čvrst je dokaz prisutnosti linearnog stranog tijela. Čest nalaz je i uzorak malenih luminalnih mjehurića položenih ekscentrično na jednom ili oba kraja crijeva. Potrebno je napraviti i ventrodorzalnu i lateralnu projekciju abdomena. Lateralna projekcija bolja je za utvrđivanje nakupljanja crijeva jer se ona često nalaze s desne strane u ventrodorzalnoj projekciji normalne mačke. Svrha ventrodorzalne projekcije je potvrđivanje da se suspektne mjehurići plina nalaze u tankom crijevu. Ako se koristi barijev

kontrast, abnormalno nabiranje trebalo bi biti još više primjetno, a linearno tijelo prikazalo bi se kao defekt punjenja (SEILER i MAĀ, 2009.). Kako bi se potakla pasaža kroz tanko crijevo daje se barij u razrijeđenijem obliku (obično 25% suspenzija), a potrebna količina za mačke je 8-12 ml na kilogram tjelesne težine (ŠEHIĆ, 2009.).

Ultrazvučnom pretragom nalazi se nabiranje crijeva i naboranost slična onoj koja se nalazi pri intususcepciji. Ova dva stanja mogu se razlučiti prisutstvom hiperehogene strukture unutar lumena crijeva i nedostatkom slojeva crijevne stijenke koji bi formirali koncentrični prsten pri intususcepciji (TIDWELL i PENNINCK, 1992.). U optimalnim uvjetima moguće je razlikovati pet ultrasonografskih slojeva crijevne stijenke (*mucosa, submucosa, muscularis propria* i *subseroza-serosa*). Pri tome su mukoza i mišićni sloj hipoehogeni, a površina mukoze, submukoza i subseroza-seroza hiperehogeni slojevi. Pretpostavlja se da je to zbog veće koločine sadržaja fibroznog tkiva u submukozi i serozi. Unutarnja hiperehogena površina sluznice ne odgovara histološkom sloju, već predstavlja granične površine između mikromjehurića lumena i resičaste površine sluznice. Širina ovog graničnog prostora otežava točnu procjenu debljine sloja mukoze. Mjerenje i analiza obavljaju se samo ako su vidljivi svi slojevi stijenke (POTOČNJAK i sur., 2010.). Stijenka tankog crijeva u mačke debela je 2 do 3 mm. Ileum je najdeblji dio probavnog trakta u mačke s debljinom 2,5 do 3,2 mm. Tanko crijevo lako je razlikovati od debelog koje je najtanji dio probavnog trakta, debljine 1,5 do 2 mm (MATTOON i NYLAND, 2014.).

DEBELO CRIJEVO

Kod kontrastne pretrage debelog crijeva najpraktičnije je davanje kontrasta per rektum. Koristi se razrijeđena suspenzija barijevog sulfata (obično 20% suspenzija). Potrebna količina je oko 10 ml na kilogram tjelesne težine. Unosi se u rektum sondom za klizmu ili pomoću gumene sonde i irigatora. Kolon bude u cijelosti ispunjen kontrastom i ponekad se mogu previdjeti manje patološke promjene, stoga se putem sonde ispušta dio barija. Nakon toga može se preko iste sonde upuhati zrak kako bi s barijem napravila dvostruka kontrastnost debelog crijeva (ŠEHIĆ, 2009.). Kad kontrastno sredstvo prođe kroz kolon, mala količina može zaostati u stranom tijelu pa će se ono prikazati intenzivnijom sjenom nego obično (SEILER i MAĀ, 2009.).

8. METODE LIJEČENJA

8.1. Konzervativno liječenje

Iako se strana tijela uglavnom moraju ukloniti kirurškim putem, u pojedinim slučajevima može se provesti i konzervativno liječenje. Ako je strano tijelo maleno i bez oštrih rubova, ono može proći kroz probavni trakt bez posljedica, ukoliko je pacijent klinički stabilan. Pasaža se može pratiti serijskim radiogramima tijekom 48 sati unutar kojih se očekuje uklanjanje stranog tijela putem fecesa (AIELLO i MOSES, 2016.).

Kad je linearno strano tijelo omotano oko baze jezika, a mačka ima blage kliničke znakove, bez pireksije i jake abdominalne boli, s blagim skretanjem u lijevo u hematološkom nalazu, može se provesti konzervativno liječenje. Ono uključuje rezanje slobodnog dijela stranog tijela ispod jezika i bolničko promatranje pacijenta uz intravensku tekućinsku terapiju. Kontraindikacije konzervativnom liječenju uključuju strano tijelo očito usidreno na pilorus, prisutnost jake abdominalne boli i pireksije, rendgenografski ili ultrazvučno dokaz peritonitisa i degenerativno skretanje u lijevo pri rutinskom hematološkom testiranju.

Ako je strano tijelo u želucu okruglo i glatko, može se izazvati povraćanje ksilazinom u dozi od 1 mg/kg tjelesne težine. Ovaj postupak koristi se samo kada je sigurno da se strano tijelo može ukloniti bez oštećenja i zapinjanja na jednjaku.

Strana tijela u debelom crijevu vrlo su rijetka u mačaka. Dolaskom u kolon većina objekata bude uklonjena fecesom bez komplikacija i nije potrebno provesti kirurško liječenje (BEBCHUK, 2002.).

8.2. Kirurško liječenje

Kirurško liječenje nužno je u pacijenata u kojih se razvila opstrukcija probavnog sustava uzrokovana stranim tijelom. Prije kirurškog zahvata potrebno je stabilizirati pacijenta profilaktičkim antibiotikom i korigiranjem tekućinske, acido-bazne i elektrolitske ravnoteže. Profilaktičko apliciranje antibiotika preporuča se iz dva razloga. Prvi, kirurški zahvati u kojima

se otvara lumen probavnih organa smatraju se čistim-kontaminiranim zahvatima. Drugi, rizik od kontaminacije visok je zbog pretjeranog rasta bakterija tijekom opstrukcije (BEBCHUK, 2002.). Za zahvate na želucu i proksimalnim do srednjim dijelovima tankog crijeva preporučaju se cefalosporini prve generacije (npr. cefazolin u dozi 30 mg/kg IV). Za zahvate na distalnim dijelovima tankog crijeva i na debelom crijevu preporučaju se cefalosporini druge generacije (npr. cefoksitin u dozi 30 mg/kg IV). Idealno, antibiotik se aplicira 30 minuta prije operacije, u vrijeme anesteziološke indukcije. Može se dati i druga doza antibiotika ako zahvat traje duže od 1,5 h (PAPAZOGLU i RALLIS, 2003.; MUSULIN i sur., 2019.).

Tekućinska terapija primjenjuje se kako bi se korigirala dehidracija i poboljšala perfuzija tkiva. Volumen tekućine i brzina aplikacije ovise o stupnju dehidracije i prisustvu šoka. Kad je moguće, acido-bazna ravnoteža i vrijednosti elektrolita određuju koja će se tekućina primijeniti. U slučaju opstrukcije na pilorusu ili u proksimalnom dijelu crijeva, zbog moguće alkaloze preporuča se davanje kalijevog klorida (20 mEq/L). Inače je otopina Ringerovog laktata s dodatkom kalijevog klorida (20 mEq/L) odgovarajuća tekućina za nadoknadu (PAPAZOGLU i RALLIS, 2003.).

JEDNJAK

Strano tijelo u jednjaku smatra se hitnim stanjem. Što se duže strano tijelo nalazi u jednjaku, veći je rizik od aspiracije i ozljede stijenke jednjaka pritiskom koji može dovesti do nekroze. Još uvijek postoje podijeljena mišljenja o tome treba li strano tijelo u jednjaku liječiti kirurški ili medikamentozno. Nedostatak serozne površine i neprestani mobilitet koji pojačava pritisak na mjestu incizije usporavaju cijeljenje jednjaka i zato je njegova sposobnost oporavka ograničena. Ukoliko je moguće, operacije na jednjaku treba izbjegavati. U nekim studijama ustanovljeno je da se jednjak može lokalno kontrahirati na mjestu povrede pri čemu nije potrebno kirurško liječenje (BEBCHUK, 2002.). Međutim, kasna intervencija, odnosno kasno uklanjanje stranog tijela, produžava vrijeme izloženosti jednjaka bakterijama iz sline što također usporava cijeljenje i komplicira oporavak zbog prelaska bakterija u medijastinum (septični medijastinitis) (PRATT i sur., 2014.).

Većina stranih tijela u jednjaku može se ukloniti endoskopski. Prednosti takvog uklanjanja su izbjegavanje invazivne torakotomije ili laparotomije, brži oporavak, manja postoperativna bol i manji troškovi liječenja (MUSULIN i sur., 2019.). U prijašnjim studijama ustanovljena je stopa uspjeha endoskopskog uklanjanja stranog tijela iz jednjaka od 20%, odnosno 63% kod uklanjanja linearnog stranog tijela (HOBDAJ i sur., 2014.). Endoskopsko uklanjanje stranog tijela izvodi se u općoj anesteziji, a posebno je važno biti oprezan s pacijentima u kojih je strano tijelo u torakalnom dijelu jednjaka. Kod takvih pacijenata dobro je koristiti umjetnu ventilaciju i nadzirati pacijenta elektrokardiografijom, pulsnom oksimetrijom, kapnografijom i mjerenjem krvnog tlaka. U premedikaciji se mogu koristiti benzodiazepinski i fenotiazinski trankvilizanti. Opioidi su analgetici izbora. Za indukciju se koriste ketamin, etomidat i propofol, a izbor ovisi o zdravstvenom stanju životinje. Održavanje anestezije osiguravaju inhalacijski plinovi sevofluran ili izofluran. Treba izbjegavati lijekove koji potiču povraćanje (npr. morfij ili medetomidin) (MUSULIN i sur., 2019.). Za uspješno endoskopsko uklanjanje potreban je kruti proktoskop ili fleksibilni endoskop, izvor svjetla, dugi forceps tupih krajeva, fleksibilni Hartmannov forceps i Foley kateteri (BEBCHUK, 2002.). Strano tijelo uhvati se hvataljkom te nježno i polako rotira dok se ne oslobodi od sluznice. Nakon toga slijedi polako izvlačenje kroz usta. Ako se strano tijelo ne odvaja lagano od sluznice, ne smije se primijeniti sila jer može doći do perforacije jednjaka. Nakon endoskopskog uklanjanja stranog tijela potrebno je pregledati jednjak cijelom dužinom. Manje perforacije jednjaka mogu spontano zacijeliti ako pacijentu uskratimo hranu i vodu tijekom 72 sata. Perforacije u prsnom dijelu jednjaka mogu imati posljedice opasne po život (MUSULIN i sur., 2019.). Strana tijela koja su velika ili imaju oštre rubove nije preporučljivo uklanjati endoskopski zbog rizika od oštećenja jednjaka. Ova strana tijela najbolje je ukloniti gastrotomijom (BEBCHUK, 2002.).

U slučaju kada je strano tijelo locirano u kaudalnom torakalnom dijelu jednjaka i ne može se ukloniti endoskopski, strano tijelo nježno se pogura u želudac. Ovaj postupak provodi se isključivo kada je sigurno da neće doći do ozljede jednjaka prilikom guranja. Uspješnim poguravanjem stranog tijela u želudac omogućena je laparotomija ili gastrotomija kojima će se strano tijelo ukloniti, a ovi zahvati imaju niži morbiditet od torakotomije i ezofagotomije. U slučajevima kada su prisutne perforacije ili kada uklanjanje stranog tijela endoskopijom predstavlja rizik za pacijenta, preporučena je ezofagotomija (BEBCHUK, 2002.).

Ezofagotomija daje vrlo dobre rezultate. Ovisno o tome gdje je u jednjaku strano tijelo zaostalo, može se napraviti kirurški pristup kroz vratni dio, interkostalna toraktomija ili pristup kroz želudac, tj. ošit (MUSULIN i sur., 2019.).

- Kada je strano tijelo zaostalo u vratnom dijelu jednjaka, pacijent se postavlja u leđni položaj i učini se ventralni medijani rez od grkljana do prsne kosti, ovisno o poziciji stranog tijela. Režu se potkožje, mišići platizme i *m. sternohyoideus*. Dušnik se povlači na desnu stranu i pristupa se jednjaku, pritom pazeći na *n. laryngeus recurrens*.
- Stranim tijelima u torakalnom dijelu jednjaka pristupa se lijevom lateralnom interkostalnom torakotomijom u odgovarajućem interkostalnom prostoru s obzirom na mjesto opstrukcije.
- Kad se strano tijelo u jednjaku nalazi kranijalno od baze srca, pacijent se postavlja u desni lateralni položaj i učini se lijeva lateralna interkostalna torakotomija u trećem ili četvrtom interkostalnom prostoru. Nakon otvaranja prsnog koša, jednjak se vizualizira dorzalno od *truncus brachiocephalicus*.
- U razini baze srca, gdje aorta potiskuje jednjak u desno, pacijent se postavlja u lijevi lateralni položaj i učini se desna lateralna interkostalna torakotomija u četvrtom ili petom interkostalnom prostoru. Jednjak se vizualizira dorzalno od dušnika u medijastinumu. Za bolju vizualizaciju jednjaka može se podvezati *v. azygos* (MUSULIN i sur., 2019.). Jednjak se ogradi od vrata ili toraksa vlažnim laparotomskim spužvama. Idealno, sadržaj iz kranijalnog dijela jednjaka trebao bi se ukloniti prije prvog reza ezofagotomije kako bi se spriječila kontaminacija od istjecanja sadržaja, no ako to nije moguće, asistent može držati jednjak zatvorenim kranijalno i kaudalno od predloženog mjesta reza (BEBCHUK, 2002.).
- U slučajevima kada je strano tijelo u kaudalnom dijelu jednjaka, radi se torakotomija u sedmom, osmom i devetom interkostalnom prostoru. Može se koristiti i desni i lijevi interkostalni prostor, no preporuča se korištenje lijevog. Tada se jednjak nalazi ventralno od aorte. Potrebno je oprezno postupati blizu dorzalnih i ventralnih grana *n. vagus*.

- Kada se strano tijelo nalazi pred ulaskom u želudac, može se pristupiti i preko trbušne šupljine, tj. ošita, kako bi se izbjegla torakotomija (MUSULIN i sur., 2019.).

Ako stijenka jednjaka iznad stranog tijela izgleda zdravo, može se napraviti rez povrhn stranog tijela. Rez mora biti dovoljno velik kako bi se strano tijelo uklonilo bez dodatnih oštećenja jednjaka. Ako stijenka izgleda oštećeno, rez se radi aboralno od stranog tijela s početkom uz strano tijelo. Napravi se dovoljno velik rez kako bi se strano tijelo uklonilo uz minimalnu manipulaciju. Nakon uklanjanja stranog tijela pregledava se mukoza jednjaka kako bi se isključili znakovi perforacije. Rez ezofagotomije može se zatvoriti u jednom ili u dva sloja. Prvi sloj čine mukoza i submukoza, a drugi sloj mišićnica. Potporni sloj je submukoza (BEBCHUK, 2002.).

Kirurški konac za zahvat na jednjaku mačke trebao bi biti sintetičan, monofilamentan, i absorbirajući, npr. polidioksanon, veličine 4-0, na obrnuto reznoj igli. Ako stijenka jednjaka ne izgleda zdravo, potrebno je napraviti resekciju i anastomozu na oštećenom dijelu. Anastomoza se može napraviti u jednom ili u dva sloja. Ona ne smije biti napeta jer je zbog gutanja i disanja motilitet jednjaka intenzivan. Ako je napetost na anastomozi prekomjerna, može doći do dehiscijencije rane. Ako postoji sumnja da bi sadržaj mogao istjecati na mjestu anastomoze ili ezofagotomije, može se napraviti omentalni graft koji se postavi preko anastomoze (HOSGOOD, 1990.).

Kako bi se smanjio rizik od infekcije, preporuča se perioperacijska uporaba antibiotika širokog spektra. Koriste se ampicilin, amikacin, enrofloksacin, klindamicin, trimetoprim-sulfa, sami ili u kombinaciji. Prije anestezije potrebno je dati antibiotik onim životinjama koje pokazuju znakove aspiracijske pneumonije. Nakon torakotomije uputno je postaviti prsni dren kako bi se evakuirali plin i tekućina. U slučajevima kad prsni dren nije postavljen, zrak se uklanja torakocentezom u sedmom ili osmom interkostalnom prostoru (MUSULIN i sur., 2019.).

ŽELUDAC

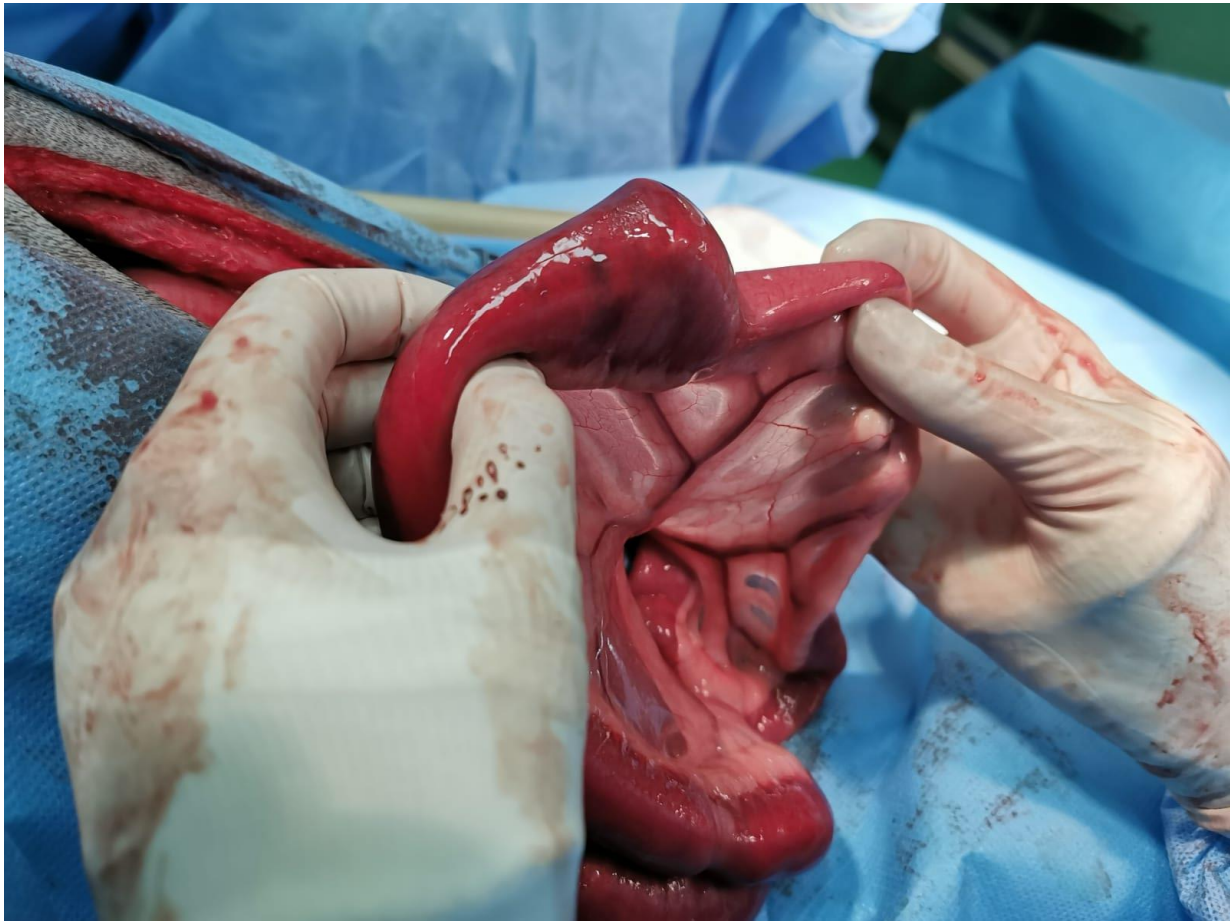
U prijašnjim studijama ustanovljena je stopa uspjeha endoskopskog uklanjanja stranog tijela iz želuca između 26 i 86% (GIANELLA i sur., 2009.), odnosno 92,9% kod uklanjanja linearnog stranog tijela (PRATT i sur., 2014.).

Kirurški pristup pri gastrotomiji je laparatomija u kranijalnoj ventralnoj medijanoj ravnini. Incizija se radi od ksifoidne hrskavice do pupka. Budući da želudac i crijeva mogu istovremeno sadržavati strana tijela, potrebno je napraviti temeljitu eksplorativnu laparotomiju. Želudac se odvoji od ostatka abdomena vlažnim laparotomskim spužvama, a privremeni šavovi postavljaju se između velike i male kurvature želuca, blizu kardije te u antrumu pilorusa. Rez gastrotomije napravi se između privremenih šavova u hipovaskularnoj regiji između velike i male kurvature na ventralnoj strani želuca. Kako bi se izbjeglo pretjerano sužavanje želučanog lumena, rez se ne napravi preblizu pilorusa. Zatvaranje gastrotomije može se napraviti u jednom ili u dva sloja. Ako se radi u dva sloja, prvi sloj je submukoza s apozicijsko približenim rubovima, a drugi sloj su seroza i mišićnica s invertirajuće usmjerenim rubovima. Kirurški konac trebao bi biti sintetičan, monofilamentan i absorbirajući, veličine 3-0 do 4-0 (BEBCHUK, 2002.).

TANKO CRIJEVO

Liječenje opstrukcije tankog crijeva stranim tijelom je kirurško, laparatomijom u ventralnoj medijanoj ravnini od ksifoidne hrskavice do stidne kosti. Potrebno je pretražiti sva crijeva kako bi se ustanovilo postoji li više stranih tijela i kako bi se procijenilo je li strano tijelo uzrokovalo ozljede tijekom prolaska. Kad je dio crijeva koji sadrži strano tijelo zdrav, strano tijelo može se ukloniti putem antimezenterijalne enterotomije aboralno od opstrukcije. Uvijek postoji rizik da je crijevo neposredno uz strano tijelo oštećeno zbog pritiska stranog tijela i nekroze koja pritom nastaje. Ne preporuča se enterotomija proksimalno od opstrukcije jer proširenje crijeva zbog plina, tekućine i prolaska stranog tijela može uzrokovati vaskularno kompromitiranje. Rez enterotomije mora biti dovoljno velik kako bi se strano tijelo moglo ukloniti bez uzrokovanja dodatnih ozljeda. To obično podrazumijeva rez dužine samog stranog tijela koje uzrokuje opstrukciju. Kirurški konac kojim se zatvara enterotomija trebao bi biti

sintetičan, monofilamentan i absorbirajući, veličine 4-0, npr. polidioksanon. Koriste se apozicijski šavovi, i to jednostavni pojedinačni ili jednostavni produžni šav. Ako postoje znakovi nekroze na dijelu crijeva, poput stanjene stijenke ili tamne diskoloracije, potrebno je napraviti resekciju i anastomozu na oštećenom dijelu. Jednostavnim pojedinačnim ili jednostavnim produžnim šavovima napravi se apozicijska termino-terminalna anastomoza. Koristi se isti konac kao kod zatvaranja enterotomije (BEBCHUK, 2002.).



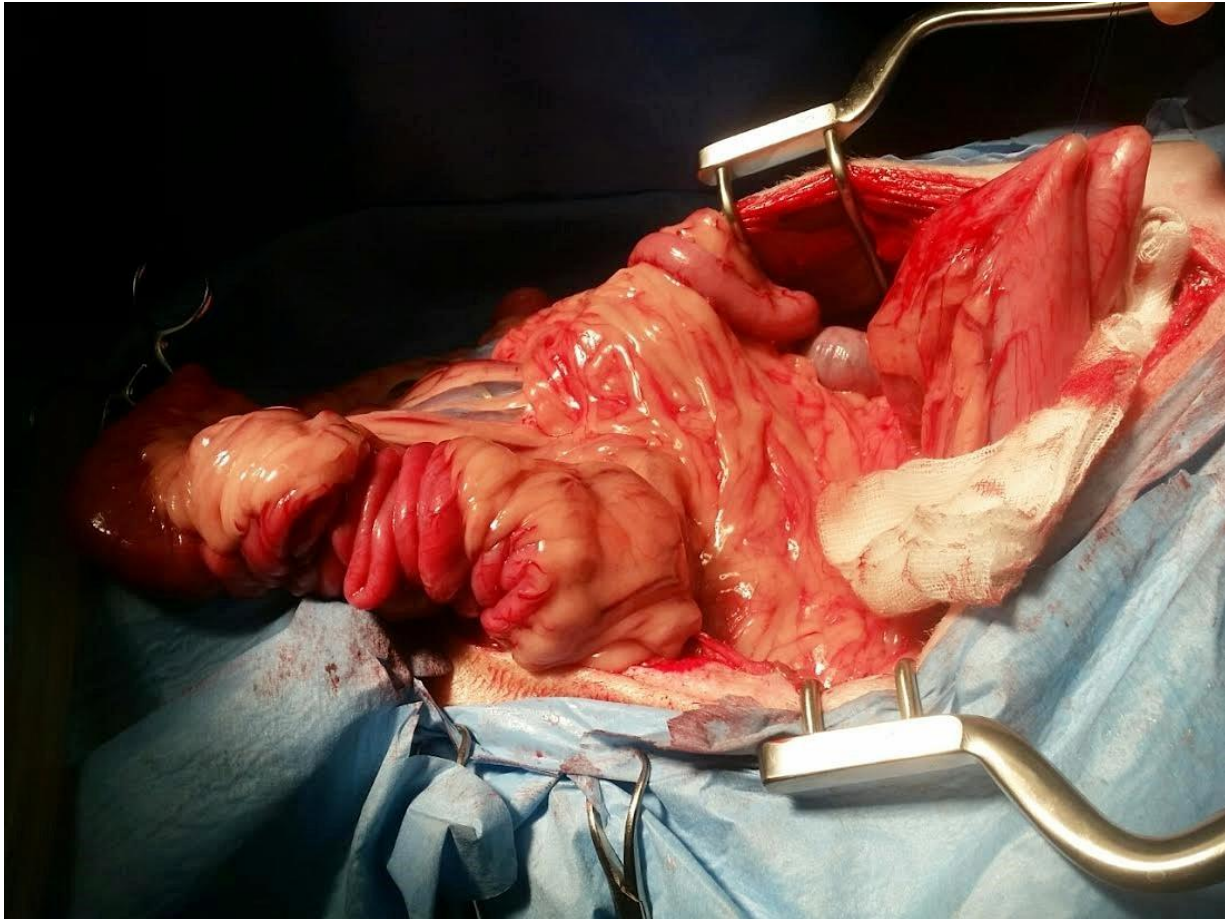
Slika 4. Nelinearno strano tijelo u lumenu tankog crijeva mačke tijekom laparotomije.

Za razliku od ostalih stranih tijela, linearna strana tijela nije jednostavno ukloniti jednim enterotomskim rezom. Povlačenje linearnog tijela kroz jedan proksimalni rez može uzrokovati trenje između stranog tijela i mezenterijalne stijenke crijeva, a time i perforacije iste. Preporučena tehnika je uklanjanje stranog tijela u segmentima uporabom nekoliko enterotomija

duž antimezenterijalne strane crijeva. Na početku je najvažnije osloboditi fiksirani dio, koji je najčešće ispod jezika ili na pilorusu. To se može postići rezanjem niti ispod jezika ili gastrotomijom i rezanjem niti na pilorusu. Linearno tijelo tada može biti uklonjeno u jednoj ili više enterotomija (BEBCHUK, 2002.). Opisana je i tehnika uklanjanja linearnog stranog tijela kroz jedan enterotomski rez. Postupak se izvodi enterotomijom na antimezenterijalnoj strani proksimalnog duodenuma. Linearno strano tijelo pričvrsti se ili prišije na gumeni kateter, koji se pogura aboralno u duodenum, a mjesto enterotomije se zatvara. Gumeni kateter pogurava se aboralno kroz crijeva, oslobađajući naboranost prilikom prolaska, sve do prolaska kroz kolon. Asistent tada može izvaditi kateter i strano tijelo kroz anus (ANDERSON i sur., 1992.). Ovaj postupak ne mora biti djelotvoran kod pojedinih linearnih tijela koja su uzrokovala jače nabiranje začvorana su ili zapetljana i ne mogu napredovati aboralno. Teško je otkriti perforacije koje se mogu pojaviti na mezenterijalnoj strani crijeva, jer su prekrivene samim mezenterijem i mezenterijalnim krvnim žilama. Na mjestu laceracije razvijaju se upala i infekcija, što otežava uklanjanje linearnog stranog tijela. U ovim slučajevima, crijevo se ponekad ne vraća u normalnu funkciju nakon operacije (VAN SLUYS, 1993.).

Kod opsežne ozljede crijeva uzrokovane prolaskom ili prisutstvom linearnog stranog tijela, moguća su velika ili višestruka područja nekroze na crijevima. Ona zahtijevaju resekciju velikog dijela ili višestrukih područja tankog crijeva. Ovo može rezultirati raznovrsnim kliničkim znakovima poznatim pod imenom „sindrom kratkog crijeva“ (engl. *short bowel syndrome*) (YANOFF i WILLARD, 1989.). Smatra se da će uklanjanje 90% tankog crijeva sigurno rezultirati tim sindromom (PAPAZOGLU i RALLIS, 2003.), no nije poznato koliki se dio tankog crijeva mačke može ukloniti, a da se sindrom ne pojavi. Patofiziologija ovog sindroma rezultat je smanjenog lučenja sekretina i kolecistokinina u proksimalnom duodenumu, što inhibira lučenje sekreta gušterače i bilijarnog sustava. Gubitak područja crijeva u kojima se provodi probava ugljikohidrata (dijelovi tankog crijeva) također pogoduje nastanku sindroma, odnosno dovodi do maldigestije. Skraćeno vrijeme pasaže kroz crijeva i smanjena mukozna površina također mogu doprinijeti malapsorpciji (BEBCHUK, 2002.). Povećani luminalni osmotski tlak, prejak razvoj bakterija, skraćeno vrijeme pasaže i želučana hipersekrecija u konačnici rezultiraju proljevom, dehidracijom, disbalansom elektrolita i malnutricijom. Ako je ipak nužno ukloniti veći dio tankog crijeva, mora se pacijentu pružiti nutritivna potpora sve dok se ne razviju adaptivne promjene u crijevu koje će pospješiti apsorpciju. Te promjene uključuju

povećanje promjera lumena crijeva, hiperplaziju stanica kripti i vilija mukoze, izduženje vilija i povećanje debljina kripti (PAPAZOGLU i RALLIS, 2003.). U međuvremenu potrebno je primjenjivati terapiju protiv proljeva kao i antibiotsku terapiju kako bi se suzbilo bujanje bakterija (BEBCHUK, 2002.).



Slika 5. Tanko crijevo mačke tijekom laparotomije, s tipičnom slikom nabiranja na linearno strano tijelo (konac).

DEBELO CRIJEVO

Kao što je prije napomenuto, strana tijela u debelom crijevu rijetka su i većinom će biti uklonjena fecesom bez komplikacija. Ako ipak dođe do opstrukcije, postupanje će biti na isti način kao kod opstrukcije tankog crijeva – laparotomijom u medijanoj ravnini (BEBCHUK, 2002.).

8.2.1. Postoperativna njega

Prosječno trajanje hospitalizacije nakon uklanjanja stranog tijela je 2 dana, odnosno 3 dana nakon uklanjanja linearnog stranog tijela (HOBDAY i sur., 2014.). Tekućinska terapija i održavanje elektrolitskog statusa trebalo bi se nastaviti dok pacijent ne počne ponovno jesti (PAPAZOGLU i RALLIS, 2003.). Abnormalnosti se korigiraju intravenskom tekućinskom terapijom. Može se očekivati hipokalijemija ako je životinja bila anoreksična ili je povraćala određeno vrijeme. Ona se korigira primjenom intravenske tekućine koja sadrži 20 do 40 mEq/L kalijevog klorida. Maksimalna doza kalijevog klorida koju mačka smije primiti je do 0,5 mEq/kg/h. Ako se povraćanje nastavi, može se primijeniti antiemetik (BEBCHUK, 2002.). Antibiotici i analgetici daju se još barem 3 dana. Ako mačka ne povraća, 12 do 24 sata nakon operacije nudi se voda per os, a 18 do 30 sati nakon operacije uvodi se blaga dijeta koju čini mekana, kuhana, nezačinjena hrana s niskim udjelom vlakana. Hrana se nudi više puta na dan u manjim porcijama. Brzo uvođenje hrane nakon operacije može biti dobar izvor tekućine i elektrolita te potaknuti motilitet crijeva (HAYES, 2009.). Nakon kirurškog zahvata na jednjaku može se koristiti faringostoma za nadoknadu nutrijenata i tekućine, no prisutstvo intraluminalne cijevi može pogoršati proces cijeljenja jednjaka (BEBCHUK, 2002.).

9. RASPRAVA

JEDNJAK

Prognoza nakon uklanjanja stranog tijela iz jednjaka ovisi o više čimbenika, no uglavnom je povoljna. U pacijenata u kojih nije uočena perforacija jednjaka, prognoza je i povoljnija (MUSULIN i sur., 2019.). Komplikacije se mogu javiti neovisno o tome koja metoda uklanjanja stranog tijela je korištena. Može doći do infekcije, regurgitacije, pneumonije, ezofagitisa, dehiscijencije šavova, upale medijastinuma, pneumotoraksa, nastanka bronhoezofagealne ili traheoezofagealne fistule, divertikula ili strikture jednjaka. Širenje strikture jednjaka može se raditi balonom ili bougienage tehnikom u općoj anesteziji (MUSULIN i sur., 2019.). Nakon operacije perforacije jednjaka najčešća je komplikacija infekcija. Ona se u jednoj studiji razvila u 57% slučajeva, sa ili bez dehiscijencije (PARKER i sur., 1989.).

U slučaju ezofagitisa mogu se primijeniti antagonisti H₂ receptora (cimetidin, ranitidin ili famotidin), inhibitori protonske pumpe (esomeprazol) ili sredstva za zaštitu želuca (sukralfat). Motilitet želuca i crijeva može se potaknuti prokineticima (metoklopramid) (MUSULIN i sur., 2019.).

ŽELUDAC

Prognoza nakon uklanjanja stranog tijela iz želuca je povoljna. Oporavak se može zakomplicirati lokaliziranim ili generaliziranim peritonitisom ako postoji perforacija želuca ili ako je sadržaj iscurio tijekom gastrotomije. Potonje je neuobičajeno ako su učinkovito korištene vlažne laparotomske spužve tijekom operacije kako bi se izolirao želudac od ostatka abdomena prije incizije (BEBCHUK, 2002.).

TANKO CRIJEVO

Iako se većina crijevnih stranih tijela u mačaka može ukloniti uz dobru prognozu, operacije probavnog sustava nisu bez morbiditeta. Najčešća i najznačajnija komplikacija nakon

kirurškog zahvata uklanjanja stranog tijela je dehiscijencija na mjestu reza enterotomije s posljedičnim istjecanjem crijevnog sadržaja u peritonealnu šupljinu, što rezultira peritonitisom. Klinički znakovi peritonitisa mogu biti nespecifični u ranim stadijima. Najčešći su neprestano povraćanje, pireksija, tahikardija, abdominalna bol i leukocitoza. Dijagnoza se može postaviti na temelju anamneze, kliničkih znakova i rezultata abdominocenteze ili dijagnostičke peritonealne lavože. Preporučeni postupci za tretiranje peritonitisa su eksplorativna laparotomija, ponavljana lavoža, resekcija i anastomoza dehisciranog dijela te peritonealna drenaža (PAPAZOGLU i RALLIS, 2003.).

Intestinalna dehiscijencija povezana je sa stopom mortaliteta od 80%. Usporedno, stopa mortaliteta u pacijenata bez dehiscijencije je samo 7,2% (WYLIE i HOSGOOD, 1994.). U dvije provedene studije (ALLEN i sur., 1992.; WEISMAN i sur., 1999.) stopa dehiscijencije nakon uklanjanja stranih tijela u malih životinja bila je između 6 i 27,7%. Studija Allena i suradnika (1992.) utvrdila je prosječno vrijeme dehiscijencije 3,9 dana nakon operacije. Faktori koji mogu doprinijeti dehiscijenciji su pretjerana napetost na liniji šivanja, šavovi postavljeni u odumrlom tkivu, neprikladan materijal za šivanje, traumatsko rukovanje tkivom i prekomjerno uvrtnje mukoze (PAPAZOGLU i RALLIS, 2003.). Također, preoperativna hipoalbuminemija (<2–2,5 g/dL) povezana je s većom stopom dehiscijencije (AIELLO i MOSES, 2016.). U prevenciji važno je koristiti samo jedan rez enterotomije i jedno anastomoziranje kada god je to moguće, šivati samo zdrava crijeva i uvijek precizno zatvarati rez (BEBCHUK, 2002.).

DEBELO CRIJEVO

Dobro je znati da debelo crijevo cijeli na sličan način kao želudac i tanko crijevo, ali je to cijeljenje usporeno. Vlačna čvrstoća rane manja je od one tankog crijeva i može doći do komplikacija na liniji šivanja. Opskrba krvlju u debelom crijevu segmentalna je, populacija bakterija je velika, a kruti feces stvara veći pritisak na liniju šivanja nego tekući feces u tankom crijevu. Svi ovi faktori teoretski uzrokuju veći morbiditet i mortalitet pri operacijama na kolonu (BEBCHUK, 2002.). No, postoji i studija (WYLIE i HOSGOOD, 1994.) koja nije ustanovila razliku u dehisciranju rana nakon operacija na tankom, odnosno debelom crijevu.

10. ZAKLJUČAK

Gastrointestinalna strana tijela često se pojavljuju u mačaka, no općenito su rjeđa nego u pasa. Kod mačaka su češća linearna strana tijela, poput niti vune ili konca, koja budu progutana tijekom igre. Ingestija nelinearnog stranog tijela, osim trihobezoara, vrlo je rijetka. Strana tijela češća su u mlađih životinja nego u starijih, stoga bi ona trebala biti uključena u diferencijalnu dijagnostiku za svakog mačića koji povraća.

Opstrukcija stranim tijelom najčešće se razvije unutar tankog crijeva, kad promjer lumena postaje manji. Velika okrugla strana tijela uglavnom uzrokuju potpunu opstrukciju, dok mala strana tijela nepravilnog oblika uglavnom uzrokuju djelomičnu. Jedinstveni oblik djelomične opstrukcije uzrokuju linearna strana tijela. Tada se klinički znakovi javljaju u blažem obliku i ponekad su za vlasnika skriveni. Također, linearno strano tijelo teško je palpirati zbog njegovih osobitosti, kao i osobitosti anatomije tijela mačke. Ono se obično ne palpira čak ni pažljivom abdominalnom palpacijom. Linearno strano tijelo fiksirano na bazi jezika ili pilorusu želuca može uzrokovati nabiranje crijeva, laceracije stijenke crijeva, istjecanje sadržaja te posljedični peritonitis.

Klinički znakovi koji se razvijaju nespecifični su pa je uz temeljiti klinički pregled neophodno koristiti i slikovne metode dijagnostike poput endoskopije, abdominalne radiografije, kompresijske radiografije, radiografije pozitivnim kontrastnim sredstvom i ultrasonografije. Izbor dijagnostičke metode ovisi o dostupnosti metode, kliničkom stanju pacijenta, financijskim mogućnostima vlasnika te iskustvu kliničara.

Liječenje pacijenata s gastrointestinalnim stranim tijelima uglavnom je kirurško, a u pojedinim slučajevima može se provesti i medikamentozno liječenje. Kirurško liječenje nužno je za pacijente u kojih se razvila opstrukcija probavnog sustava uzrokovana stranim tijelom. Hitnim slučajevima smatraju se strano tijelo u jednjaku, linearno strano tijelo fiksirano na pilorusu želuca koje je napredovalo u tanko crijevo i opstrukcije crijeva uzrokovane stranim tijelom. Ukoliko je moguće, operacije na jednjaku treba izbjegavati. Nedostatak serozne površine i neprestani mobilitet koji pojačava pritisak na mjestu incizije usporavaju cijeljenje jednjaka, zbog čega je njegova sposobnost oporavka ograničena.

Prognoza nakon uklanjanja stranih tijela iz probavnog sustava najčešće je povoljna. Općenito, stopa mortaliteta veća je u mačaka koje su imale linearno strano tijelo od onih koje su imale nelinearno strano tijelo. Linearno strano tijelo oštećuje veći dio crijeva, a multiple rupture i peritonitis čest su nalaz tijekom eksplorativne laparotomije. Potrebno je napraviti više incizija, a to produljuje trajanje kirurškog zahvata te rizik od kontaminacije i komplikacija. Najčešća i najznačajnija komplikacija nakon kirurškog zahvata uklanjanja stranog tijela je dehiscijencija na mjestu reza enterotomije s posljedičnim istjecanjem crijevnog sadržaja u peritonealnu šupljinu i peritonitisom. Prosječno trajanje hospitalizacije mačaka nakon uklanjanja stranog tijela je 2 dana, odnosno 3 dana nakon uklanjanja linearnog stranog tijela.

11. LITERATURA

1. ABD ELKADER, N. A., A. E. IBRAHIM, A. F. HAITHAM, S. M. DAGHASH, N. Y. SALEM (2020): Oesophageal foreign bodies in cats: Clinical and anatomic findings. PLoS ONE 15 (6), e0233983.
2. AIELLO, S. E., M. A. MOSES (2016): The Merck Veterinary Manual. <https://www.merckvetmanual.com/digestive-system/diseases-of-the-stomach-and-intestines-in-small-animals/gastrointestinal-obstruction-in-small-animals>, pristupano: 10.08.2020.
3. ALLEN, D. A., D. D. SMEAK, E. R. SCHERTEL (1992): Prevalence of small intestinal dehiscence and associated clinical factors: A retrospective study of 121 dogs. J. Am. Anim. Hosp. Assoc. 28, 70-76.
4. ANDERSON, S., C. L. LIPPINCOTT, P. J. GILL (1992): Single enterotomy removal of gastrointestinal linear foreign bodies. J. Am. Anim. Hosp. Assoc. 28, 487-490.
5. BEBCHUK, T. (2002): Feline gastrointestinal foreign bodies. Vet. Clin. North. Am. Small Anim. Pract. 32, 861-880.
6. BOAG, A. K., R. J. COE, T. A. MARTINEZ, D. HUGHES (2005): Acid-Base and Electrolyte Abnormalities in Dogs with Gastrointestinal Foreign Bodies. J. Vet. Intern. Med. 19, 816-821.
7. CALVO, I., L. WEILAND, K. PRATSCHKE (2011): Traumatic myocardial laceration as a result of suspected cranial migration of a sewing needle from the stomach of a dog. Aust. Vet. J. 89, 444-446.
8. DOBRANIĆ, T., V. MATIJATKO (2011): Sveučilišni priručnik Bolesti i liječenje pasa i mačaka. Veterinarski fakultet, Zagreb, str. 116-122.
9. GARCIA, D. A. A., T. R. FROES (2014): Importance of fasting in preparing dogs for abdominal ultrasound examination of specific organs. J. Small Anim. Pract. 55, 630-634.
10. GASCHEN, L. (2005): The role of imaging in dogs and cats with vomiting and chronic diarrhoea. Proceedings of the Voorjaarsdagen Veterinary European Conference, April. The Netherlands, str. 197-203.
11. GIANELLA, P., N. S. PFAMMATTER, I. A. BURGNER (2009): Oesophageal and gastric endoscopic foreign body removal: complications and follow-up of 102 dogs. J. Small Anim. Pract. 50, 649-654.

12. GOMAA, M., M. KRAMER, M. T. SAMY, M. S. A. OMAR, N. F. MEKKAWY (2012): Ultrasonographic Findings of Most Common Surgical Disorders of Gastrointestinal Tract in Dogs and Cats. *Iran. J. Vet. Surg.* 7, 23-36.
13. GONZALEZ, L. M., D. S. BILLER, L. J. ARMBRUST (2007): Diagnostic imaging for linear foreign bodies in cats. *Vet. Med.* 102, 518-519.
14. HAYES, G. (2009): Gastrointestinal foreign bodies in dogs and cats: a retrospective study of 208 cases. *J. Small Anim. Pract.* 50, 576-583.
15. HELDWEIN, W., T. H. SOMMERLATTE, J. HASFORD, G. LITTING, S. MÜLLER-LISSNER (1987): Evaluation of the usefulness of Dimethicone and/or Senna extract in improving the visualization of abdominal organs. *J. Clin. Ultrasound* 15, 455-458.
16. HOBDAY, M. M., G. E. PACHTINGER, K. J. DROBATZ, R. S. SYRING (2014): Linear versus non-linear gastrointestinal foreign bodies in 499 dogs: clinical presentation, management and short-term outcome. *J. Small Anim. Pract.* 55, 560-565.
17. HOSGOOD, G. (1990): The omentum – the forgotten organ: physiology and potential surgical applications in dogs and cats. *Comp. Cont. Educ. Pract.* 12, 45-51.
18. KO, J. J., F. A. MANN (2014): Barium Peritonitis in Small Animals. *J. Vet. Med. Sci.* 76 (5), 621-628.
19. KÖNIG, H. E., J. STAUTET, H. G. LIEBICH (2009): Probavni sustav (apparatus digestorius). U: *Anatomija domaćih sisavaca, udžbenik i atlas u boji za studente i praktičare. Treće, prerađeno i prošireno njemačko izdanje. Prvo hrvatsko izdanje (Zobundžija, M., K. Babić, V. Gjurčević Kantura). Naknada Slap, Hrvatska, str. 335-352.*
20. MATTOON, J., T. G. NYLAND (2014): *Small Animal Diagnostic Ultrasound, 3rd Edition.* Elsevier, USA, str. 468-475.
21. MUSULIN, A., A. MARTINOVIĆ, V. PLICHTA, M. VUČKOVIĆ, D. VNUK (2019): Strano tijelo u jednjaku pasa. *Vet. stn.* 50 (2), 167-173.
22. OHLERTH, S. (2011): Principles of the ultrasound examination. U: *BSAVA Manual of Canine and Feline Ultrasonography, 1st Edition, Eds F. Barr and L. Gaschen. British Small Animal Veterinary Association, Gloucester, England, str. 21-23.*
23. PAPAZOGLU, L., T. S. RALLIS (2003): Intestinal Foreign Bodies in Dogs and Cats. *Compend. Contin. Educ. Vet.* 25, 830-843.

24. PARKER, N. R., P. A. WALTER, J. GAY (1989): Diagnosis and surgical management of esophageal perforation. *J. Am. Anim. Hosp. Assoc.* 25, 587-594.
25. PENNINCK, D. (2008): Gastrointestinal tract. *Atlas of Small Animal Ultrasonography*, 1st Edition, D. Penninck and M. A. D'Anjou. Blackwell Publishing, Ames, IA, USA, str. 281-318.
26. PINTO, P. N. V., R. CHOJNIK, M. P. COHEN (2011): Comparison of three types of preparations for abdominal sonography. *J. Clin. Ultrasound* 39, 203-208.
27. POTOČNJAK, D., D. STANIN, N. TURK (2010): Bolesti probavnoga sustava pasa i mačaka. *Medicinska naklada*, Zagreb, str. 158-172.
28. PRATT, C. L., E. L. REINEKE, K. J. DROBATZ (2014): Sewing needle foreign body ingestion in dogs and cats: 65 cases (2000-2012). *J. Am. Vet. Med. Assoc.* 245, 302-308.
29. SEILER, G., W. MAJ (2009): The Stomach. In: *BSAVA Manual of Canine and Feline Abdominal Imaging*, Eds R. O'Brien and F. Barr. BSAVA, Quedgeley, Gloucs, United Kingdom, str. 87-109.
30. ŠEHIĆ, M., D. STANIN, V. BUTKOVIĆ (2006): Ultrasonografija abdomena i toraksa psa i mačke. *Veterinarski fakultet*, Zagreb, str. 191-204.
31. ŠEHIĆ, M. (2009): Analogna i digitalna rendgenografija u veterinarskoj medicini. Drugo, dopunjeno i prerađeno izdanje. *Veterinarski fakultet*, Zagreb, str. 219-230.
32. TIDWELL, A. S., D. G. PENNINCK (1992): Ultrasonography of gastrointestinal foreign bodies. *Vet. Radiol. Ultrasound* 33, 160-169.
33. TYRRELL, D., C. BECK (2006.): Survey of the use of radiography vs. ultrasonography in the investigation of gastrointestinal foreign bodies in small animals. *Vet. Radiol. Ultrasound* 47, 404-408.
34. VAN SLUYS, F. J. (1993): Gastric foreign bodies. *Textbook of small animal surgery*, Vol 1, 2nd Edition. WB Saunders, Philadelphia, str. 561-571.
35. WEISMAN, D. L., D. D. SMEAK, S. J. BIRCHARD, S. L. ZWEIGART (1999): Comparison of a continuous suture pattern with a simple interrupted pattern for enteric closure in dogs and cats: 83 cases (1991-1997). *J. Am. Vet. Med. Assoc.* 214, 1507-1510.
36. WYLIE, K. B., G. HOSGOOD (1994): Mortality and morbidity of small and large intestinal surgery in dogs and cats: 74 cases (1980-1992). *J. Am. Anim. Hosp. Assoc.* 30, 469-474.

37. YANOFF, S. R., M. D. WILLARD (1989): Short bowel syndrome in dogs and cats. *Semin. Vet. Med. Surg. Small Anim.* 4, 226-231.

12. SAŽETAK

Klinički pristup stranim tijelima u gastrointestinalnom sustavu u mačaka

Gastrointestinalna strana tijela česta su pojava u mačaka. Prema obliku razlikujemo nelinearna i linearna strana tijela, a ona mogu uzrokovati potpunu ili djelomičnu opstrukciju. Tijekom opstrukcije dolazi do poremećaja acido-bazne i elektrolitske ravnoteže, gubitka tekućine, hipovolemije i toksemije, pri čemu se razvijaju komplikacije opasne po život.

Klinički znakovi ovise o lokaciji opstrukcije stranim tijelom, stupnju opstrukcije, stranom tijelu koje uzrokuje opstrukciju te trajanju opstrukcije. Mogu se pojaviti nakon par sati do par tjedana od ingestije. Klinički znakovi koji se razvijaju su povraćanje, proljev, regurgitacija, kašalj, ptijalizam, inapetencija, anoreksija, depresija, dehidracija, abdominalna napetost i/ili bol, palpabilni kruti dijelovi crijeva, palpabilna dilatacija crijeva i dr. Djelomičnu opstrukciju prate klinički znakovi maldigestije i malapsorpcije.

Važno je napraviti potpuni klinički pregled koji uključuje pregled usne šupljine. Zbog nespecifičnosti kliničke slike, dobro je s kliničkim pregledom kombinirati jednu ili više slikovnih metoda dijagnostike. Koriste se endoskopija, abdominalna radiografija, kompresijska radiografija, radiografija gornjeg dijela probavnog trakta pozitivnim kontrastnim sredstvom te abdominalna ultrasonografija.

Strana tijela uglavnom je potrebno ukloniti kirurškim putem, no u pojedinim slučajevima može se provesti i konzervativno liječenje. Cilj liječenja uvijek je uklanjanje opstrukcije s minimalnim morbiditetom. Strano tijelo može samostalno proći kroz probavni trakt ako je ono maleno i bez oštrih rubova, a pacijent je klinički stabilan. Također, ako je strano tijelo u želucu okruglo i glatko, može se izazvati povraćanje. Strana tijela u debelom crijevu uglavnom budu uklonjena fecesom bez komplikacija pa nije potrebno provesti kirurško liječenje.

Kirurško liječenje nužno je u pacijenata u kojih se razvila opstrukcija probavnog sustava uzrokovana stranim tijelom. Prije kirurškog zahvata potrebno je stabilizirati pacijenta, odnosno korigirati dehidraciju i laboratorijske abnormalnosti intravenskom tekućinskom terapijom, te

profilaktički aplicirati antibiotik. Kako bi se smanjio rizik od infekcije, preporuča se i intraoperativna uporaba antibiotika širokog spektra.

Strana tijela u probavnom sustavu najčešće se mogu ukloniti uz povoljnu prognozu. Najčešća i najznačajnija komplikacija nakon kirurškog zahvata uklanjanja stranog tijela je dehiscijencija na mjestu reza enterotomije s istjecanjem crijevnog sadržaja u peritonealnu šupljinu i posljedničnim peritonitisom. Preporučeni postupci za tretiranje peritonitisa su eksplorativna laparotomija, ponavljana lavaža, resekcija i anastomoza dehisciranog dijela te peritonealna drenaža. U prevenciji komplikacija važno je koristiti samo jedan rez enterotomije i jedno anastomoziranje kada god je to moguće, šivati samo zdrava crijeva i uvijek precizno zatvarati rez.

Ključne riječi: slikovna dijagnostika, operativno liječenje, linearna strana tijela, nelinerana strana tijela, mačke.

13. SUMMARY

Marina Krsnik:

Clinical approach to gastrointestinal foreign bodies in cats

Gastrointestinal foreign bodies are commonly encountered in cats. Based on the shape there are linear and non-linear foreign bodies. They can cause either a complete or a partial obstruction. Obstruction leads to acid-base and electrolyte disturbances, fluid loss, hypovolemia and toxemia, whereby life-threatening complications develop.

Clinical signs depend on the location of the foreign body obstruction, the degree of the obstruction, the foreign body causing the obstruction and the duration of the obstruction. They can occur within a few hours up to a few weeks after ingestion. The most common clinical signs that develop are vomiting, regurgitation, diarrhoea, cough, ptyalism, inappetence, anorexia, depression, dehydration, abdominal tension and/or pain, palpable rigid bowel segments, palpable bowel dilatation, etc. Partial obstruction is usually followed by signs of maldigestion and malabsorption.

It is important to perform a complete clinical exam, including the oral cavity. Due to non-specificity of the clinical signs, it is recommended to combine one or more imaging techniques with the clinical exam. Endoscopy, survey abdominal radiography, survey compression radiography, positive contrast upper gastrointestinal radiography and abdominal ultrasonography are used. The goal of the treatment is always removing the obstruction with minimal morbidity. Foreign body can independently pass through the digestive tract if it is small in size and without sharp edges, and the patient is clinically stable. Furthermore, if the foreign body in the stomach is round and smooth, vomiting can be induced. Foreign bodies in the colon are usually removed by defecation without complications and surgical treatment is not required.

Surgical treatment is necessary in patients who developed a foreign body caused gastrointestinal obstruction. Before the surgery it is necessary to stabilize the patient by treating dehydration and laboratory abnormalities with intravenous fluid therapy and applying antibiotics

prophylactically. To reduce the risk of infection, intraoperative use of broad-spectrum antibiotics is recommended, as well.

Gastrointestinal foreign bodies are commonly removed with a favorable outcome. The most common and most significant complication after surgical removal of a foreign body is dehiscence on the site of enterotomy with leakage of the intestinal content into the peritoneal cavity and the consequential peritonitis. The recommended procedures for peritonitis treatment are explorative laparotomy, copious lavage, resection and anastomosis of the dehisced segment and peritoneal drainage. In order to prevent complications, it is important to perform only a single enterotomy and anastomosis whenever possible, to suture only healthy intestine, and to close the intestine meticulously.

Keywords: diagnostic imaging, surgery, linear gastrointestinal foreign body, non linear gastrointestinal foreign body, cats.

14. ŽIVOTOPIS

Rođena sam 11. listopada 1994. godine u Rijeci. Osnovnu školu u Umagu završila sam 2009. godine. Po završetku osnovne škole upisala sam program jezične gimnazije Srednje škole Mate Balote u Poreču, gdje sam maturirala 2013. godine. Iste godine upisala sam Veterinarski fakultet Sveučilišta u Zagrebu. Tijekom studija sudjelovala sam na međunarodnim veterinarskim kongresima, bila sam demonstrator na Zavodu za biologiju i volonter na Klinici za unutarnje bolesti i Klinici za zarazne bolesti. Terensko-stručnu praksu odradila sam u Veterinarskoj ambulanti male prakse K&K u Umagu.