

# Komparativna analiza tumora mezenhimalnih vretenastih stanica upotrebom histopatološke i citološke pretrage

---

Paravić, Mirna

Master's thesis / Diplomski rad

2020

Degree Grantor / Ustanova koja je dodijelila akademski / stručni stupanj: **University of Zagreb, Faculty of Veterinary Medicine / Sveučilište u Zagrebu, Veterinarski fakultet**

Permanent link / Trajna poveznica: <https://um.nsk.hr/um:nbn:hr:178:133250>

Rights / Prava: [In copyright](#) / [Zaštićeno autorskim pravom.](#)

Download date / Datum preuzimanja: **2025-01-28**



Repository / Repozitorij:

[Repository of Faculty of Veterinary Medicine -  
Repository of PHD, master's thesis](#)



**SVEUČILIŠTE U ZAGREBU**  
**VETERINARSKI FAKULTET**

**Mirna Paravić**

**Komparativna analiza tumora mezenhimalnih vretenastih stanica  
upotrebom histopatološke i citološke pretrage**

**Diplomski rad**

**Zagreb, 2020.**

VETERINARSKI FAKULTET SVEUČILIŠTA U ZAGREBU

ZAVOD ZA VETERINARSKU PATOLOGIJU

Predstojnik Zavoda za veterinarsku patologiju:

Izv. prof. dr. sc. Marko Hohšteter. dr.med.vet.

Mentori: Izv. prof. dr. sc. Marko Hohšteter

Dr. Sc. Lidija Medven Zagradišnik

Članovi povjerenstva za obranu diplomskog rada:

1. Dr. sc. Doroteja Huber

2. Dr. sc. Lidija Medven Zagradišnik

3. Izv. prof. dr. sc. Marko Hohšteter

## **ZAHVALA**

Zahvaljujem mentorima izv. prof. dr. sc. Marku Hohšteteru i dr.sc. Lidiji Medven Zagradišnik na uloženom trudu i vremenu, strpljenju, savjetima i pomoći pri pisanju diplomskog rada.

Zahvaljujem također prijateljima i kolegama na svim savjetima i podršci koje su mi pružili tijekom studiranja.

Hvala mojem Kristianu na ljubavi i podršci koju mi je pružio kroz cijelo naše zajedničko obrazovanje na fakultetu.

Na kraju želim reći hvala svojoj obitelji na svojoj ljubavi, strpljenju i podršci koje su mi pružili, a posebno svojim roditeljima koji su uvijek za mene bili tu, bilo u sretnim ili teškim trenucima i bez kojih sve ovo ne bi bilo moguće.

# SADRŽAJ

1 . UVOD .....	1
2. PREGLED LITERATURE .....	2
2.1 Građa i funkcija mezenhimalnog tkiva.....	2
2.2 Tumori mezenhimalnog tkiva.....	3
2.2.1 Tumori vretenastih stanica mezenhimalnog porijekla.....	3
2.2.2 Fibrosarkom.....	6
2.2.3 Anaplastični sarkom .....	7
2.2.4 Liposarkom .....	8
2.2.5 Hemangiopericitom .....	9
2.2.6 Hemangiosarkom.....	10
2.2.7 Tumor ovojnica perifernih živaca.....	12
3. MATERIJALI I METODE .....	14
3.1. Materijali i metode.....	14
3.2. Statistička obrada podataka .....	14
4. REZULTATI .....	15
4.1 Zastupljenost vrsta, pasmina i spolova .....	15
4.2 Citološka pretraga.....	18
4.3 Patohistološka pretraga .....	26
4.4 Podudaranost dijagnoza citološke i histopatološke pretrage .....	35
5. RASPRAVA .....	40
5.1. Utvrđena vrsna, pasminska i spolna distribucija.....	40
5.2. Citološka pretraga.....	40
5.3. Histopatološka pretraga.....	41
5.4. Podudaranost dijagnoza citološke i patohistološke pretrage .....	42
6. ZAKLJUČCI .....	44
7. POPIS LITERATURE.....	45
8. SAŽETAK .....	50
9. SUMMARY .....	51
10. ŽIVOTOPIS .....	53

## 1. UVOD

Tumori mezenhimalnih stanica pripadaju u česte tumore mekih tkiva pasa i mačaka. U najčešće tumore ubrajamo fibrosarkome, tumore perivaskularnih ovojnica, tumore ovojnica perifernih živaca (schwannom i neurofibrosarkomi), liposarkome, miksosarkome, maligne mezenhimome, pleomorfne sarkome s divovskim stanicama i nediferencirane sarkome. Iako se radi o morfološki vrlo sličnim tumorima, ovo je skupina tumora koji su porijekla različitih tkiva te im je i samo biološko ponašanje različito. Postoje brojna istraživanja kojima je svrha utvrđivanje dijagnostičkih kriterija za diferencijaciju ovih tumora, s primarnom svrhom dobivanja što više informacija o prognozi i eventualnom liječenju tumora. U ovom istraživanju ćemo nastojati utvrditi korelaciju između nalaza dobivenih citološkom i histopatološkom pretragom predmetnih promjena. Hipoteza istraživanja je da će se utvrditi dijagnostički kriteriji koji će pomoći točnijoj diferencijaciji tumora.

## 2. PREGLED LITERATURE

### 2.1 Građa i funkcija mezenhimalnog tkiva

Mezenhimalno vezivno tkivo, odnosno, mezenhim, rahlo je spužvasto tkivo koje ispunjava prostore između organa u tijelu embrija. Uz mukozno vezivno tkivo, čini osnovu za razvoj zrelog vezivnog tkiva kao drugi oblik embrionalnog vezivnog tkiva (KOZARIĆ, 1997.).

Mezenhim se sastoji od velikog broja mezenhimalnih stanica i tekuće međustanične tvari. Mezenhimalne stanice su izdužene ili su zvjezdastog oblika te se međusobno povezuju dugačkim produžecima. Jezgra je velika i sadrži podjednaku količinu eukromatina i heterokromatina, a također se uz jezgru nalazi i po nekoliko jasno vidljivih jezgrića. Eukromatin se boji svjetlije, raspršen je po karioplazmi i metabolički je aktivna forma DNK. Citoplazma mezenhimalnih stanica je oskudna, boji se acidofilno pa se zato nekad teško može razlikovati od okoline. Mezenhimalne stanice imaju značajke stanica koje sintetiziraju proteine, sadrže brojne ribosome, razvijen endoplazmatski retikulum i mali broj mitohondrija. Elektronskim mikroskopom se u citoplazmi može opaziti velika količina poliribosoma, što je uz eukromatin u jezgri pokazatelj visokog potencijala tih stanica za sintezu proteina, a ti proteini se uglavnom iskorištavaju intracelularno. Golgijev kompleks je slabije razvijen, što govori o slabijoj sekretornoj aktivnosti (KOZARIĆ, 1997.).

Ove stanice uglavnom su stisnute unutar vezivnotkivnih prostora i teško ih je razlikovati od ostalih stanica. Najbrojnije su oko krvnih žila i kao ostatak mezenhima, važan su čimbenik u obnavljanju vezivnog tkiva (KOZARIĆ, 1997.). Značajna je njihova uloga u cijeljenju fraktura. Proliferiraju u hematomu 24 do 48 sati nakon nastanka frakture i oblikuju rahlo kolageno tkivo te imaju potencijal započeti metaplaziju u hrskavicu i kost u ranim fazama cijeljenja frakture. Također se nalaze i u lamini propriji crijeva svih vrsta životinja, gdje zasad nije razjašnjeno njihovo fiziološko djelovanje. Poznato je da se njihov broj povećava u doticaju s antigenima, kao i to da se od njih u mačaka često mogu razviti tumori (McGAVIN i ZACHARY, 2008.).

Mezenhimalne stanice su multipotentne, što znači da posjeduju potencijal i mogućnost razvijanja u više vrsta vezivnotkivnih stanica, kao što su fibroblasti, hondroblasti, osteoblasti, masne stanice, a također se od njih mogu diferencirati i stanice drugih tkiva, kao što su glatke

i poprečnoprugaste mišićne stanice, krvne stanice, endotelne stanice i periciti (KOZARIĆ, 1997.).

Međustanični prostor u mezenhimalnom tkivu je ispunjen tankim vlaknima koja čine finu mrežu bez posebnih veza s mezenhimalnim stanicama. Svako vlakno se sastoji od nekoliko malih vlakana dužine 40 nm, a ona su međusobno smještena tako da se duž vlakana pojavljuje poprečna prugavost u razmacima od 25 nm. U zreloom vezivnom tkivu se ta vlakna nazivaju retikulinskim vlaknima (KOZARIĆ, 1997.).

## 2.2 Tumori mezenhimalnog tkiva

Mezenhimalni tumori su tumori koji nastaju iz potpornog mezenhimalnog tkiva dermisa i potkožja te okruglih stanica mezenhimalnog porijekla. Iako se nazivaju tumorima, nisu sve tvorbe tumori u užem smislu te riječi, nego se riječ tumor ovdje koristi i za neneoplastične lezije od kliničkog značaja (HENDRICK, 2017.). Benignim tumorima se na ime stanica od kojih potječu dodaje sufiks -om, a zloćudni tumori ovog tipa nazivaju se sarkomima (NEWKIRK i sur., 2017.). Najgrublje su ovi tumori podijeljeni na tumore okruglih i vretenastih stanica mezenhimalnog porijekla, a daljnja podjela je još uvijek predmet rasprave mnogih patologa i kliničara, s obzirom na činjenicu da je neke od ovih tumora vrlo teško klasificirati.

Pojavnost tumora varira ovisno o vrsti, a isto tako se kod određenih vrsta pojedini tipovi tumora mogu češće ili rjeđe pojaviti. U mačaka su, prema učestalosti nastajanja, mezenhimalni tumori na drugom mjestu, s incidencijom 17/10 000, a u pasa su na trećem mjestu, s incidencijom 35.8/10 000 (BABA i CÂTOI, 2007.).

### 2.2.1 Tumori vretenastih stanica mezenhimalnog porijekla

Tumori porijekla mezenhimalnih vretenastih stanica su relativno česti u pasa i mačaka, sporadične pojave u konja, a rijetki u drugih domaćih životinja. Često ih je teško pravilno klasificirati, a nomenklatura je često nedosljedna i kontroverzna. Klasificiraju se uglavnom u skladu s pripadnošću ili sličnosti sa stanicama zrelog, odraslog tkiva unatoč čestim suptilnim



razlikama u histologiji. Morfološki ih je često teško prepoznati radi nedovoljne razvijenosti, pogotovo ako se radi o malignom tumoru. Posljedično je velik broj ovih tumora teško ili čak nemoguće morfološki svrstati u određenu grupu. Imunohistokemijska pretraga i morfološka dijagnostika nekih tumora bile su u gotovo nikakvoj korelaciji, što dodatno otežava dijagnostiku i klasifikaciju. Diferencijacija je također otežana i kad se koristimo imunohistokemijskim metodama zbog nedostatka ili alteracije normalno prisutnih antigena unutar tumora, kao i zbog posjedovanja nekih novih antigena. Klasifikacija tumora vretenastih stanica važna je jer tada možemo predvidjeti biološko ponašanje određenog tumora. Točna i precizna identifikacija, međutim, nije toliko važna zato što tumori mezenhimalnih vretenastih stanica uglavnom imaju slično biološko ponašanje i prognozu (MAULDIN, E. A. i J. PETERS-KENNEDY, 2016.).

Godinama mnogi patolozi pokušavaju stvoriti idealan histološki sustav stupnjevanja mezenhimalnih tumora. Međutim, zbog nedostatka dokumentacije o metastaziranju, načinu tretiranja pojedinih tipova tumora, manjku kontrole oporavka pacijenata te zbog međusobnog neslaganja i izlaganja subjektivnih mišljenja pojedinih patologa o određenih slučajevima, dan danas takav sustav, kao idealan, ne postoji i problem je kako u veterinarskoj, tako i u humanoj patologiji (HENDRICK, 2017.). Glavna svrha tog sustava je grupiranje tumora u one s povoljnim i one s nepovoljnim prognostičkim pokazateljima, a da se čim manje slučajeva nađe u tzv. intermedijarnoj kategoriji, tj. kategoriji drugog stupnja gdje je vrlo teško odrediti prognozu. Tumori s dobrim prognostičkim pokazateljima su oni koji se mogu tretirati isključivo kirurški, imaju vrlo nizak ili nikakav metastatski potencijal i slabu šansu za ponovan nastanak. Tumori s lošim prognostičkim pokazateljima su sarkomi koji vrlo često metastaziraju i često se, osim kirurški, moraju dodatno terapiirati (BROWN i FLETCHER, 2000.).

Tumori vretenastih stanica mezenhimalnog porijekla, iako čine veliku grupu tumora, ipak imaju neke zajedničke karakteristike. Lokalno lako prodiru u tkivo i infiltriraju ga, ali imaju slab metastatski potencijal (HENDRICK, 2017.). Mikroskopski ih čine skupine vretenastih stanica poredanih u nizovima ili poput vrtloga (NEWKIRK i sur., 2017.). Makroskopski su dobro ograničeni od okoline (MAULDIN, E. A. i J. PETERS-KENNEDY, 2016.). Mnogi stvaraju pritisak na stanice u svojoj periferiji, stvarajući tako pseudokapsulu, što vodi često pogrešnoj procjeni margina tumora i nepotpunoj eksciziji tumora (HENDRICK, 2017.).

Prstoliki izdanci ovih tumora često infiltriraju okolno tkivo i tako uzrokuju pojavu satelitskih mikroskopskih lezija. Prividna ograničenost tumora često rezultira inkompletnom ekscizijom, zbog čega zaostaju mikroskopska žarišta od primarnog tumora, što na kraju rezultira recidivima. Široka kirurška ekscizija je zato bolji pristup rješavanju ovog problema. Kirurške margine treba posebno naznačiti jer je prognostički bitno utvrditi dostatnost ekscizije (MAULDIN, E. A. i J. PETERS-KENNEDY, 2016.). Rekurentnost ovisi o uspješnosti ekscizije, broju mitozâ i stupnju malignosti. Tumori kojima se unutar margina ne nalaze tumorske stanice imaju šansu rekurentnosti u 5% slučajeva. Čak i kad su tumorske stanice prisutne unutar margina, rekurentnost se može očekivati u samo 25% slučajeva (HENDRICK, 2017.).

Citološki, mezenhimalni tumori vretenastih stanica dijele neke morfološke karakteristike. Uglavnom se sastoje od vretenastih stanica, ali uz nekoliko iznimaka: npr., stanice lipoma i sarkoma okruglih stanica nisu vretenaste, ali se ovi tumori unatoč tome i dalje svrstavaju u navedenu skupinu tumora. Isto tako, neki tumori, poput melanoma ili histiocitnog sarkoma, mogu sadržavati vretenaste stanice, ali ne pripadaju navedenoj grupi. Granice među stanicama su uglavnom nejasno definirane, a jezgre su okrugle do ovalne. Razmasci za citološku pretragu uglavnom sadržavaju malen broj stanica koje mogu biti pojedinačne ili u malim grupama, a na okupu ih drži ekstracelularni matriks ili perivaskularno tkivo. Ekstracelularni matriks se citološki uvijek prepoznaje kao eozinofilna, acelularna supstanca. Navedene karakteristike nalazimo i u benignim i malignim varijantama tumora, s tim da maligniji tumori u razmasku obično sadrže nešto više stanica. Citološki, morfološke karakteristike stanica ovih tumora ne mogu uvijek poslužiti za sasvim točnu i pouzdanu identifikaciju pojedinog tumora, obzirom da i tumori iz drugih skupina sadrže vretenaste stanice. Najčešće na temelju morfologije stanica možemo odrediti da se radi o tumoru koji je porijekla mezenhima i, u nekim slučajevima, možemo razlučiti radi li se o malignom ili benignom tumoru, tako da se za većinu uzoraka, uz citološku, preporučuje i patohistološka pretraga za detaljniju i pouzdaniju identifikaciju tumora (ALBANESE, 2017.).

U mezenhimalne tumore vretenastih stanica ubrajamo tumore koji potječu od vezivnog tkiva, masnog tkiva, glatkog i poprečnoprugastog mišićja, vaskularnog tkiva, tumore perifernih živaca, tumore sinovije i tumore mezotela (HENDRICK i sur., 1998.). U daljnjem tekstu bit će opisani samo neki od tumora mezenhimalnih vretenastih stanica; oni koji su u našem istraživanju najučestalije dijagnosticirani.

### 2.2.2 Fibrosarkom

Fibrosarkom je maligna neoplazma porijekla fibroblasta. Uočava se i u pasa i u mačaka, a dolazi u 3 različite varijante: keloidni fibrosarkom, miofibroblastni fibrosarkom i folikularno-papilarni oblik fibrosarkoma (IHRKE i sur., 2005.). U mladih mačaka ustanovljena je povezanost između multicentričnog fibrosarkoma i mačjeg sarcoma virusa (FeSV) (HARDY, 1981.). Poseban oblik fibrosarkoma je također vakcinom inducirani fibrosarkom u mačaka, a dolazi kao komplikacija nakon cijepljenja mačaka protiv mačjeg virusa leukemije (FeLV-a) i bjesnoće (MACY i HENDRICK, 1996.).

Fibrosarkom je najučestalija maligna mezenhimalna neoplazija u mačaka i predstavlja 15% do 17% svih tumora kože i potkožja u mačaka u nekoliko istraživanja (CARPENTER i sur., 1987., MILLER i sur. 1991., GOLDSCHMIDT i SCHOFER, 1992.). U pasa se fibrosarkomi rijetko javljaju i predstavljaju 1,5% svih lezija kože i potkožje prema istraživanju Goldschmidt i Schofer (1992.).

Fibrosarkom je tvorba čvrste konzistencije, loše ograničena od okoline, često multilobularne građe promjera od 1 do 15 cm. Često su prisutni alopecija i ulceracije. Većina ih izrasta iz potkožja, a anatomski se mogu razviti bilo gdje, iako ih je i u pasa i u mačaka većina na trupu i nogama. U mačaka se nešto češće javlja u području prstiju i na vrhovima ušiju (IHRKE i sur., 2005.).

Prosječna dob obolijevanja je oko 9 godina u mačaka i oko 8,5 godina u pasa (GOLDSCHMIDT i HENDRICK, 2002.). Multicentrični fibrosarkom induciran FeSV-om u mačaka može se naći u mačaka od nekoliko mjeseci starosti (GOLDSCHMIDT i HENDRICK, 2002.). U pasa se ponekad fibrosarkom može uočiti u dobi od 1 godine. Veći rizik od obolijevanja imaju zlatni retriever, irski vučjak, bretonski španijel i škotski seter (GOLDSCHMIDT i SCHOFER, 1992.).

Fibrosarkomi su uglavnom neoplazije slabijeg do umjerenog stupnja malignosti. Lokalno su invazivni, što potvrđuje činjenica da se nakon ekscizije često vraćaju. Učestalost daljih metastaza je niska; dalje metastaze su uobičajene u kasnijim fazama bolesti (IHRKE i sur., 2005.). U pasa je učestalost rekurentnosti 34%, a učestalost pulmonalnih metastaza 9% (BOSTOCK i DYE, 1980.). U mačaka su tumori rekurentni u 70% slučajeva za većinu anatomskih lokacija, a moguća je čak i višekratna rekurentnost. Metastaze su zabilježene u

11% do 14% slučajeva i to najčešće u plućima (BROWN i sur., 1978., BOSTOCK i DYE, 1979.). Vjerojatno zbog bolje mogućnosti da se napravi široka ekscizija, na vrhovima uške i lateralnijim dijelovima trupa uglavnom nema povratka tumora i metastaze su mnogo rjeđe (BOSTOCK i DYE, 1979.).

Fibrosarkomi mogu biti dobro diferencirani, s vretenastim tumorskim stanicama, čije su grupe isprepletene ili čine uzorak riblje kosti. Citoplazma u dobro diferenciranim stanicama je oskudna, a jezgre su uniformne i mogu se razabrati jezgrice. U slabije diferenciranim tumorima stanice i jezgre mogu imati više različitih oblika, a mogu se naći i divovske stanice s više jezgara, što je češća pojava u mačaka nego u pasa. Broj mitozata raste s agresivnošću tumora. Periferno se nekad mogu uočiti limfocitni agregati (HENDRICK, 2017.).

### 2.2.3 Anaplastični sarkom

Za ovaj tumor najprije je bio predložen naziv „maligni fibrozni histiocitom”, u humanoj literaturi. Anaplastični sarkom zapravo obuhvaća grupu neoplazija mekih tkiva koje se sastoje od vretenastih stanica pomiješanih s histiocitoidnim stanicama u različitim omjerima (OZZELLO i sur., 1963.). Ovi tumori mogu biti slabijeg do visokog stupnja malignosti, a stupanj malignosti je određen morfološkim značajkama tumora. Tako su ti tumori morfološki podijeljeni na one koji su prema tipu stanica zvjezdasto-pleomorfni, miksoidni, tumori s gigantskim stanicama i upalni podtipovi (WEISS i ENZINGER, 1978., HEENAN, 1997., WEISS i GOLDBLUM, 2001.).

U jednom istraživanju je navedeno da su anaplastični sarkomi u pasa i mačaka relativno rijetka pojava te navode da je incidencija u pasa 0.5%, a u mačaka 0.9% svih kožnih i potkožnih neoplazmi. (GOLDSCHMIDT i SCHOFER, 1992.).

Uglavnom su anaplastični sarkomi solitarne mase, velike, loše ograničene od okoline, čvrste konzistencije. Često su prisutni alopecija i ulceracije epidermisa, a najčešće se pojavljuje na nogama i ramenima (IHRKE i sur., 2005.).

Prosječna dob obolijevanja je 8 godina u pasa i 10 godina u mačaka. Također je zabilježena i spolna predispozicija; ženke obolijevaju u dvostruko više slučajeva nego mužjaci (GOLDSCHMIDT i SCHOFER, 1992.). Pasmenska predispozicija nije zabilježena ni u pasa ni u mačaka (IHRKE i sur., 2005.).

Biološko ponašanje ove skupine tumora je vrlo varijabilno. Neki su lokalno invazivni, ali s nikakvim ili slabim metastatskim potencijalom, dok su neki mnogo agresivniji i s metastazama u limfnim čvorovima i drugim organima (GAMA-AVINA, 1987., ALLEN i DUNCAN, 1988., GIBSON i sur., 1989., THOOLEN i sur., 1992., WATERS i sur., 1994., KERLIN i HENDRICK, 1996., BOOTH i sur., 1998., AFFOLTER i MOORE, 2002.). Ovakvo različito biološko ponašanje ukazuje na vrlo varijabilno porijeklo ovih neoplazmi (IHRKE i sur., 2005.).

U pasa je najčešći zvjezdasto pleomorfni oblik anaplastičnog sarkoma. Stanice nalik fibroblastima su radijarno poredane, čineći tako zvjezdasti uzorak, a mogu biti pomiješane s histiocitoidnim stanicama, infiltratima limfocita, plazma stanicama, neutrofilima i pokojim eozinofilom. Histiocitoidne stanice su često multinuklearne i s izraženom kariomegalijom. (HENDRICK, 2017.)

U mačaka je najčešći oblik anaplastičnog sarkoma onaj s divovskim stanicama. Odlikuje ga nalaz multinuklearnih divovskih stanica, pomiješanih s vretenastim stanicama i mononuklearnim histiocitoidnim stanicama. Povremeno se javljaju i različite upalne stanice (HENDRICK, 2017.).

#### 2.2.4 Liposarkom

Liposarkom je najčešći maligni tumor mekih tkiva u ljudi (WEISS i GOLDBLUM, 2001.). U pasa i mačaka kategoriziran je u 4 tipa: atipičan, dobro diferenciran, miksoidan i pleomorfan liposarkom (DOSTER i sur., 1986., MESSICK i RADIN, 1989.). Poznato je da ova neoplazija potiče od prekursorskih stanica bijelog masnog tkiva (DOSTER i sur., 1986.), ali je etiologija i dalje nerazjašnjena (IHRKE i sur., 2005.). Neki autori smatraju da nastanak liposarkoma u mačaka može biti povezan s FeSV-om (STEPHENS i sur., 1983.).

Ova neoplazija, od svih domaćih životinja, najčešća je u pasa. Pasminsku predispoziciju imaju šetlandski ovčari, spolne predispozicije nema, ali je zabilježena veća incidencija u starijoj dobi (HENDRICK, 2017.).

Liposarkomi mogu, ali ne moraju biti ograničeni od okoline, meke su i mesnate konzistencije, veličine 2 cm ili više u promjeru (IHRKE i sur., 2005.), no to ovisi o količini masti koju

stanice tumora proizvode (HENDRICK, 2017.). Većina ih nastaje u potkožju, a zatim infiltriraju i dermis te okolno mišićje (HENDRICK, 2017.). Najčešće se javljaju u aksilarnoj regiji te na proksimalnim dijelovima nogu (GOLDSCHMIDT i SCHOFER, 1992., BAEZ i sur., 2004.).

Kada govorimo o biološkom ponašanju ove neoplazije, atipični liposarkom ima slab metastatski potencijal, dok pleomorfan tip liposarkoma ima lošu prognozu (IHRKE, i sur., 2005.). Goldschmidt i Schofer (1992.) smatraju da je rekurentnost neoplazije nakon ekscizije slaba ili nikakva, dok su Theilen i Madewell (1987.) utvrdili da se neoplazija nakon ekscizije često vraća. Udaljene metastaze su vrlo rijetke i u pasa i u mačaka (IHRKE i sur., 2005.), a najčešće pogađaju pluća (THEILEN i MADEWELL, 1987., PULLEY i STANNARD, 1990.).

Većina ovih tumora sadrži okrugle do poligonalne stanice, a kolagenu stromu nemaju ili je ima vrlo malo. U dobro diferenciranim liposarkomima nalazimo većinu stanica koje odgovaraju normalnim adipocitima, s jednom masnom vakuolom i jezgrom položenom na periferiji stanice. Druge stanice mogu imati okruglu do ovalnu jezgru i obilnu citoplazmu koja može sadržavati kapljice masti različite veličine. U usporedbi s lipomom, stanice u liposarkomu imaju veće jezgre i znatan stupanj pleomorfizma (HENDRICK, 2017.).

Anaplastični i pleomorfni tip liposarkoma imaju morfološki različite stanice koje su pomiješane s drugim stanicama, često bizarnim i multinuklearnim. Masne kapljice se ne nalaze u svim stanicama i ima ih u različitim količinama. Ova dva tumora često „oponašaju” druge tumore, kao što su histiocitni sarkom i anaplastični sarkom s divovskim stanicama (HENDRICK, 2017.).

Miksoidni tip liposarkoma sastoji se od vretenastih stanica, lipocita i lipoblasta unutar mjhuričaste mukoidne strome. Budući da izgledom stanica često podsjeća na miksosarkom, od njega se može diferencirati na temelju pronalaska masnih vakuola unutar nekih neoplastičnih stanica.

#### 2.2.5 Hemangiopericitom

Hemangiopericitom je neoplazma specifičnija za pse; dosad još nije utvrđena u mačaka (IHRKE i sur., 2005.). Neka istraživanja pokazuju da je pretjerano dijagnosticiran jer svojom histološkom građom stanice podsjeća na tumor porijekla pericita (PEREZ i sur., 1996., WILLIAMSON i MIDDLETON, 1998., WEISS i GOLDBLUM, 2001.).

Ova neoplazma je solitarna, prodire duboko u potkožje i dermis, može biti multilobularna i uglavnom je dobro ograničena od okoline. Konzistencija je čvrsta ili one poput masti). Često masa priliježe na meko tkivo koje se nalazi ispod nje. Koža koju masa zahvaća može biti alopetična, ulcerirana i hiperpigmentirana. Najčešće se nalazi na trupu i nogama (IHRKE i sur., 2005). U pravilu obolijevaju psi u dobi od 7 do 10 godina (BOSTOCK i DYE, 1980., GRAVES i sur., 1988., POSTORINO i sur., 1988.). Jedno istraživanje je pokazalo da su pod većim rizikom obolijevanja od hemangiopericitoma velike pasmine pasa, poput sibirskog haskija, njemačkog ovčara, irskih setera, ali i križanci navedenih pasmina. Također je utvrđeno da češće obolijevaju ženke nego mužjaci (GOLDSCHMIDT i SCHOFER, 1992.).

Nakon ekscizije se neoplazija često vraća, i to agresivnija i invazivnija nego prije, u 26% do 38% slučajeva, u vremenskom intervalu od 1 do 56 mjeseci (GRAVES i sur., 1988., POSTORINO i sur., 1988.).

Histološki glavna značajka ovih tumora su perivaskularne nakupine spiralno poredanih vretenastih stanica. Tumorske stanice mogu biti različite; od debljih do tanjih, od vretenastih do kruškolikih, a nalaze se pojedinačno unutar različitih količina kolagene strome. Neki tumori mogu imati i izolirane otočiće mucinoznog matriksa pa se zbog toga hemangiopericitom može zamijeniti miksosarkomom i dovesti do pogrešne dijagnoze. Atipičnost stanica, multinuklearnost i broj mitoza rastu s incidencijom rekurentnosti tumora, iako neki smatraju da su važniji faktori rekurentnosti veličina tumora i njegova invazivnost i prodor u okolna tkiva (HENDRICK, 2017.). U manje od 1% slučajeva su zabilježene metastaze (GOLDSCHMIDT, 1985.).

#### 2.2.6 Hemangiosarkom

Hemangiosarkom je maligna neoplazija porijekla vaskularnih endotelnih stanica (WEISS i GOLDBLUM, 2001.). Slabo diferencirani hemangiosarkomi morfološki ne mogu biti razlikovani od limfangiosarkoma pa se u tim slučajevima neoplaziju smatra

hemangiosarkomom. Javlja se i u pasa i u mačaka te dolazi u 3 varijante: solarno inducirani hemangiosarkom, anaplastični hemangiosarkom i epitelioidni (histiocitoidni) hemangiosarkom (IHRKE i sur., 2005.). Moguć je utjecaj Sunčeve svjetlosti na razvoj hemangiosarkoma u mačaka (MILLER i sur., 1992.), dok se u pasa u pravilu hemangiosarkom razvija *de novo*, a maligne transformacije se mogu dovesti u vezu s izlaganjem Sunčevoj svjetlosti (HARGIS i sur., 1992.).

U pasa su hemangiosarkomi rjeđi nego hemangiomi, dok je u mačaka situacija obrnuta. Većina kožnih hemangiosarkoma nema jasne granice od okoline, sadrže plave ili crvene plakove ili čvoriće koji su, u pravilu, manji od 2cm u promjeru. U pasa, ako su neka mjesta dugo i višekratno izložena Sunčevoj svjetlosti, pojavljuju se multipli hemangiosarkomi. Potkožni hemangiosarkomi su, kao i kožni, loše ograničeni od svoje okoline, tamnocrvene ili tamnoplave do crne boje, spužvaste mase koje mogu imati i preko 10 cm u svom promjeru. U mačaka, hemangiosarkomi mogu podsjećati na velike ekhimoze ili podljeve koji poprimaju bijelu boju kad se na njih izvrši pritisak. Solidni hemangiosarkomi često nemaju karakterističnu tamnocrvenu boju jer su slabo prokrvljeni, a mjesta na kojima se nalaze mogu biti alopetična, koža je zadebljala, pojavljuju se krvarenja i ulceracije (IHRKE i sur., 2005.).

Predilekcijska mjesta solarno induciranih hemangiosarkoma u pasa su bezdlačno područje kaudoventralnog dijela abdomena, ingvinalna regija, medijalna strana bedara i aksilarna regija. Drugi tip hemangiosarkoma može se pojaviti bilo gdje u organizmu (IHRKE i sur., 2005.). U mačaka se hemangiosarkomi pojavljuju u području abdomena, na uškama i glavi, nogama i šapama (MILLER i sur., 1992., GOLDSCHMIDT i HENDRICK, 2002.).

Mali engleski hrt, talijanski hrt, irski vučjak, vižla, američki bullterijer, beagle i zlatni retriever imaju pasminsku predispoziciju za razvoj hemangiosarkoma (GOLDSCHMIDT i SCHOFER, 1992.). Psi koji općenito imaju kraću dlaku i slabije pigmentiranu kožu imaju veće šanse za oboljenje od solarno induciranih hemangiosarkoma (HARGIS i sur., 1992.).

Prosječna dob u kojoj i psi i mačke obolijevaju je 9 do 11 godina (PULLEY i STANNARD, 1990., GOLDSCHMIDT i SCHOFER, 1992., WARD i sur., 1994.). Spolna predispozicija nije utvrđena ni u pasa ni u mačaka (GOLDSCHMIDT i SCHOFER, 1992., HARGIS i sur., 1992., WARD i sur., 1994.).

O biološkom ponašanju i mogućnosti metastaziranja hemangiosarkoma govori činjenica da 96% slučajeva prijavljenih unutar godine dana završava smrtno (BROWN i sur., 1985.).



Hargis i sur. (1992.) su utvrdili postojanje metastaza u manje od 20% slučajeva, a najčešća lokacija su bila pluća. U mačaka se hemangiosarkomi lokalno često vraćaju, ali je puno manja incidencija metastaziranja nego u pasa (CARPENTER i sur., 1987., MILLER i sur., 1992.).

Histološki, neoplastične stanice su vrlo morfološki različite; mogu biti vretenaste, poligonalne ili ovalne i kao takve formiraju vaskularne rascjepe i kanaliće unutar tumora. Jezgre stanica su često prominirajuće, pleomorfne i hiperkromatične. Mitoze su česte. Unutar tumora se mogu zamijetiti i otočići hijaline, acelularne, blago eozinofilne strome, a također se nalaze i krvarenja koja izgledom podsjećaju na hematome. Tumori mogu i ne moraju biti ispunjeni dugim, uskim kanalićima obloženim stanicama koje izgledom podsjećaju na čavliće, a ako ih ima, daju tumoru žljezdast izgled (HENDRICK, 2017.).

#### 2.2.7 Tumor ovojnica perifernih živaca

Tumor ovojnica perifernih živaca je pojam koji zapravo obuhvaća dvije vrste tumora: schwannom i neurofibrom. Schwannom je tumor porijekla Schwannovih stanica, a neurofibrom je tumor porijekla Schwannovih i perineuralnih stanica. Međutim, markeri koji su dostupni za razlikovanje ovih tumora su često nedovoljno specifični pa se zato ova dva entiteta obuhvaćaju jednim nazivom- tumor ovojnica perifernih živaca (HENDRICK, 2017.).

Ovi tumori su meke ili čvrste konzistencije, nemaju kapsulu, mogu biti ograničeni od okoline, ali mogu biti i invazivni i infiltrirati okolno tkivo, dermis i potkožje. Boja im je bijela ili siva, a na prerezu tumorsko tkivo prominira na površinu (HENDRICK, 2017.).

Maligni tip tumora u pasa uglavnom nastaje u potkožju, a može invadirati i dermis.

Uglavnom su veći od 2 cm u promjeru, loše ograničeni od okoline i čvrsto priliježu na meko tkivo koje se nalazi ispod njih. U mačaka su uglavnom manji i javljaju se intradermalno, koža iznad može biti alopetična. U pasa su ovi tumori uglavnom locirani na trupu ili ekstremitetima, a u mačaka se uglavnom nalaze na glavi i vratu (IHRKE i sur., 2005.).

Prosječna dob u kojoj obolijevaju psi je 9 godina, a u mačaka 11 godina (GOLDSCHMIDT i SCHOFER, 1992.). Navedeni tip tumora se često vraća nakon ekscizije, češće u mačaka nego u pasa (IHRKE i sur., 2005.). Metastaze nisu česte (KUNTZ i sur., 1997., GOLDSCHMIDT i

HENDRICK, 2002.), ali su se znale javiti u plućima i limfnim čvorovima (KUNTZ i sur.,1997.).

Benigni tip tumora u pasa uglavnom je dobro ograničena, lobularna, kožna masa različite konzistencije. Uglavnom imaju 2 do 3 cm u promjeru, ali promjer može biti i do 5 cm. Uglavnom se razvijaju unutar potkožja i šire se u dermis. Koža koja prekriva masu može biti alopetična i atrofična. Najčešće anatomske lokacije su trup i distalni dijelovi ekstremiteta. U mačaka su ovi tumori uglavnom intradermalni noduli na glavi i vratu (IHRKE i sur., 2005.). Psi najčešće obolijevaju u dobi od 7.3 do 8.3 godine (BRADLEY i sur.,1982., GOLDSCHMIDT i SCHOFER, 1992.), a mačke u dobi od 9 godina (GOLDSCHMIDT i SCHOFER, 1992.).

Ako je ekscizija bila nedostatna, tumori se mogu vratiti (IHRKE i sur., 2005.).

Najblaži stupanj tumora ovojnica perifernih živaca sastoji se od valovitih do ovoidnih vretenastih stanica koje su unutar tumora različito poredane. Općenito je celularnost niska, a neoplastične stanice su raspoređene unutar fibrilarnog ili mucinoznog matriksa. Jezgre su male i normokromatične. U mačaka je češći mrežolik tip rasta tumora, tako da on često obuhvaća više živčanih ovojnica i na taj način poprima multinodularan izgled (HENDRICK, 2017.).

Viši stupnjevi ovog tumora imaju više stanica koje su poredane drugačije nego u benignijem tipu i više se nalaze u grupicama. Jezgre su ovalne, s umjerenim pleomorfizmom. Mitoze mogu biti rijetke do umjerene. Ponekad se mogu uočiti pojedini limfociti i mastociti unutar tumora, a neoplastične stanice često su potisnute prema periferiji, formirajući tako pseudokapsulu, što često vodi do pogrešnog zaključka o marginama tumora i nekompletnoj eksciziji (HENDRICK, 2017.).

### **3. MATERIJALI I METODE**

#### **3.1. Materijali i metode**

U istraživanju su korišteni arhivski citološki i histopatološki nalazi, arhivski histopatološki preparati tkiva i citološki preparati uzorkovani prilikom redovitog rutinskog obavljanja obdukcija, histopatoloških i citoloških pretraga na Zavodu za veterinarsku patologiju Veterinarskog fakulteta Sveučilišta u Zagrebu. Analizirani su uzorci koji su dijagnosticirani u razdoblju od 2009. do 2019. godine i to kod životinja kojima su obavljane i histopatološka i citološka pretraga tumora te je barem jednom od pretraga postavljena dijagnoza mezenhimalni tumor vretenastih stanica. Analiziran je spolni, pasminski i dobni sastav životinje s ovim promjenama. Također je utvrđivan tip promjene, vrsta i eventualno biološko ponašanje te stupanj malignosti. Uspoređivani su rezultati obje pretrage kod istih pacijenata te podudarnost dijagnoza.

#### **3.2. Statistička obrada podataka**

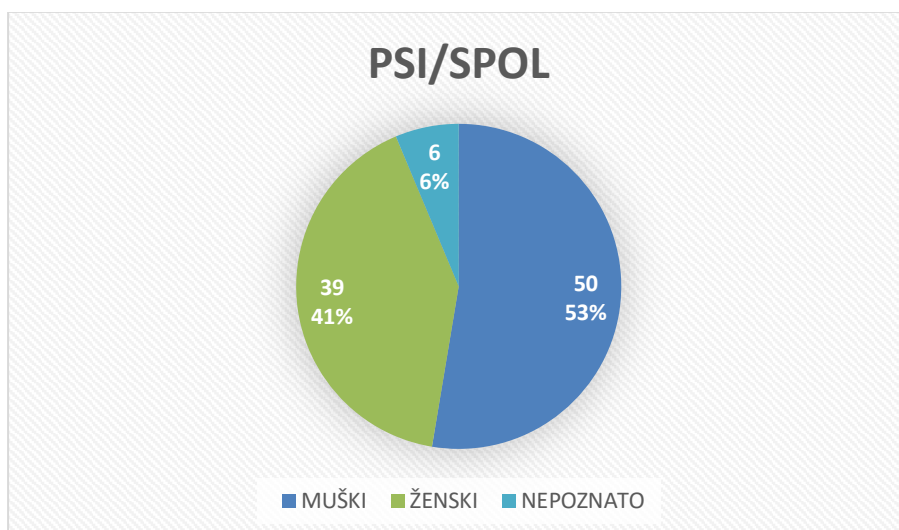
Prikupljeni podatci statistički su obrađeni u računalnom programu Microsoft Excel 2007. Utvrđivani su postotni udjeli za sve navedene parametre te podudaranost utvrđenih dijagnoza na osnovu histopatološke i citološke pretrage.

## 4. REZULTATI

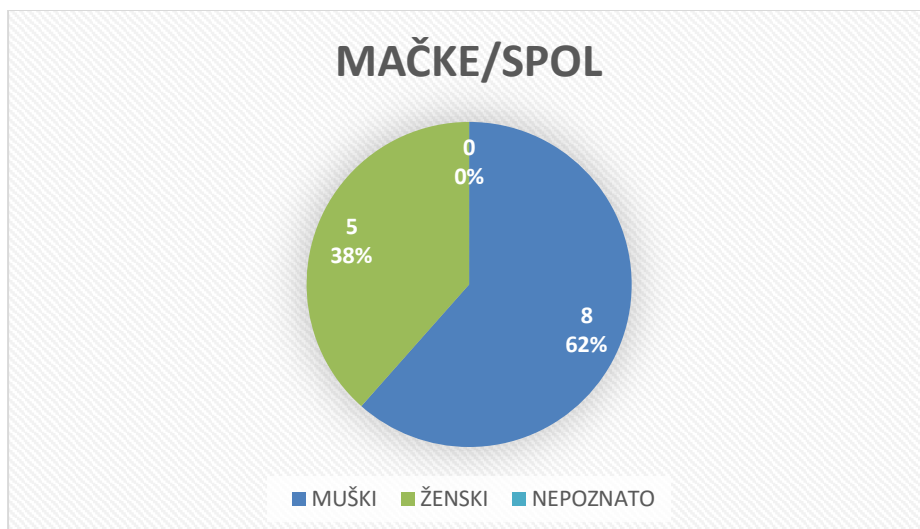
### 4.1 Zastupljenost vrsta, pasmina i spolova

U istraživanje je uključeno 108 životinja, od čega 95 pasa i 13 mačaka. U grafikonu 1 i grafikonu 2 prikazana je zastupljenost spolova prema vrstama. Od 95 pasa, 53% (50) ih je bilo muškog spola, 41% (39) ženskog spola, a za 6% (6) spol je bio nepoznat. Od 13 mačaka, 62% (8) ih je bilo muškog spola, a 38% (5) ženskog spola.

Grafikon 1: Zastupljenost spolova u pasa



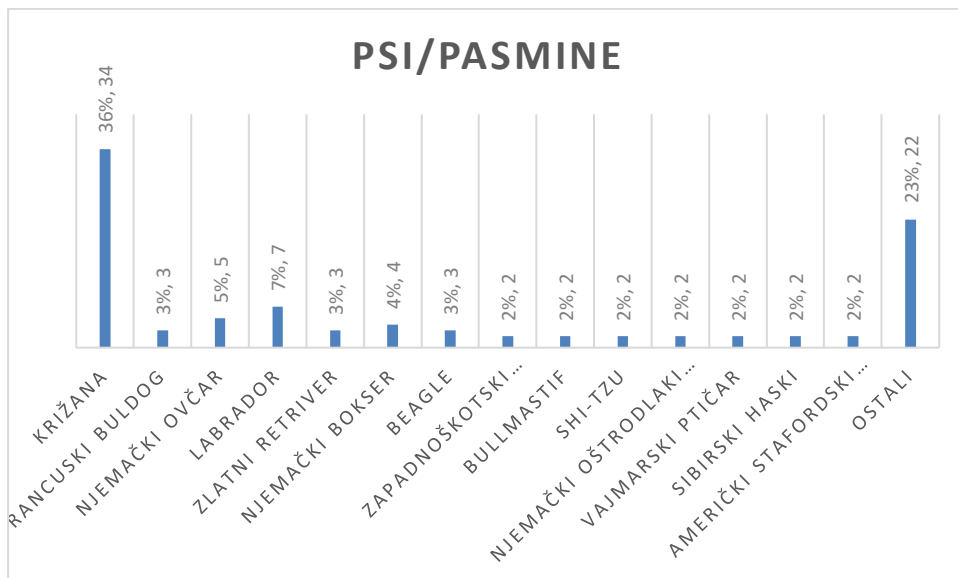
Grafikon 2: Zastupljenost spolova u mačaka



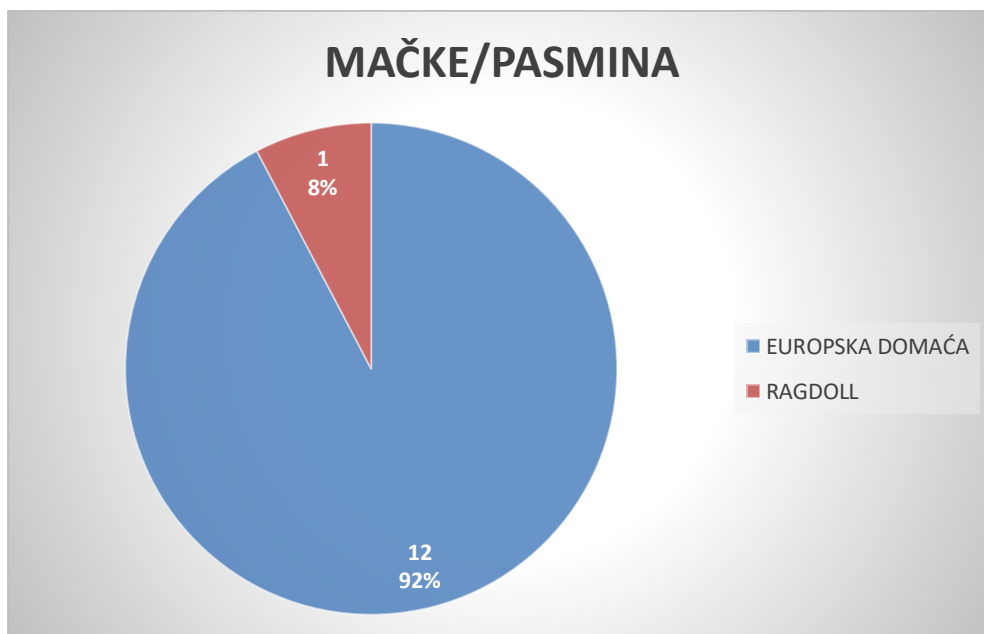
U grafikonu 3 i grafikonu 4 prikazane su najučestalije pasmine u istraživanju, prema vrstama. Od svih pasa, najviše ih je bilo križane pasmine, 36% (34). 7% (7) pasa bilo je pasmine labrador, 5% (5) njemački ovčar, 4% (4) njemački bokser, 3% (3) ih je bilo pasmina francuski buldog, zlatni retriver i beagle, a po 2% (2) ih je bilo pasmina zapadnoškotski terijer, bullmastif, shi-tzu, njemački oštrodlaki ptičar, vajmarski ptičar, sibirski haski i američki stafordski terijer. 23% (22) pasa su bili pripadnici drugih pasmina.

Od 13 mačaka, 92% (12) ih je bilo pasmine europska domaća mačka, a 8% (1) pasmine ragdoll.

Grafikon 3: Najčešće pasmine pasa



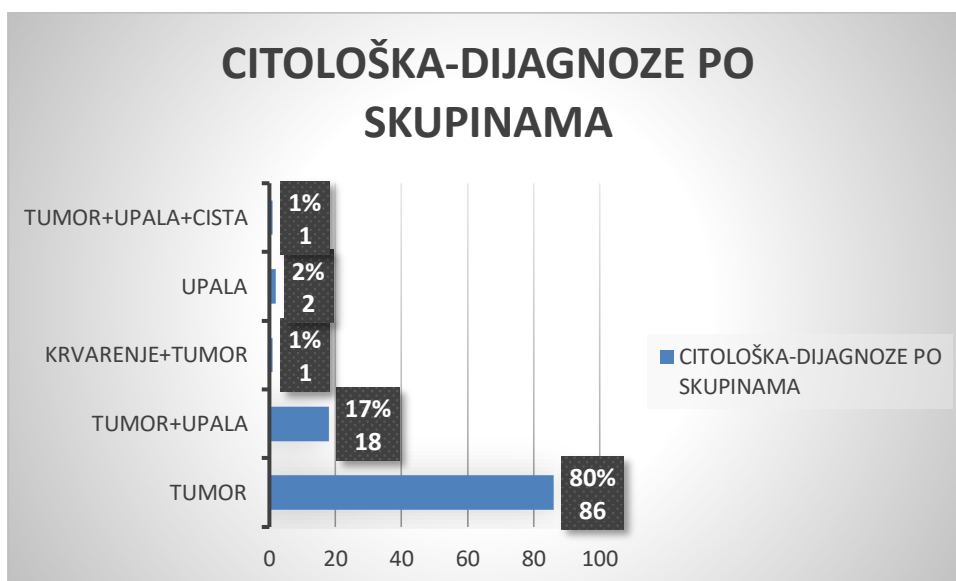
Grafikon 4: Najčešće pasmine mačaka



## 4.2 Citološka pretraga

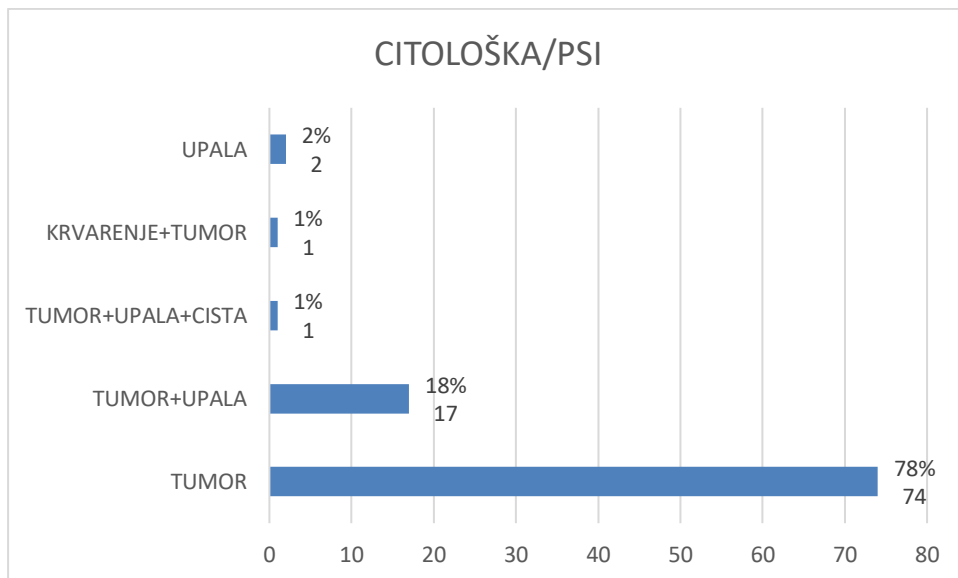
Kada govorimo o dijagnozama po skupini u koju pripadaju, u istraživanju smo imali 80% (86) slučajeva tumora, 17% (18) slučajeva s tumorom i upalom istovremeno, 1% (1) slučajeva tumora s istovremenim krvarenjem, 2% (2) slučajeva upale i 1% (1) slučajeva gdje su se istovremeno našli tumor, upala i cista. Navedeno je prikazano u Grafikonu 5.

Grafikon 5: Citološka pretraga: dijagnoze po skupinama

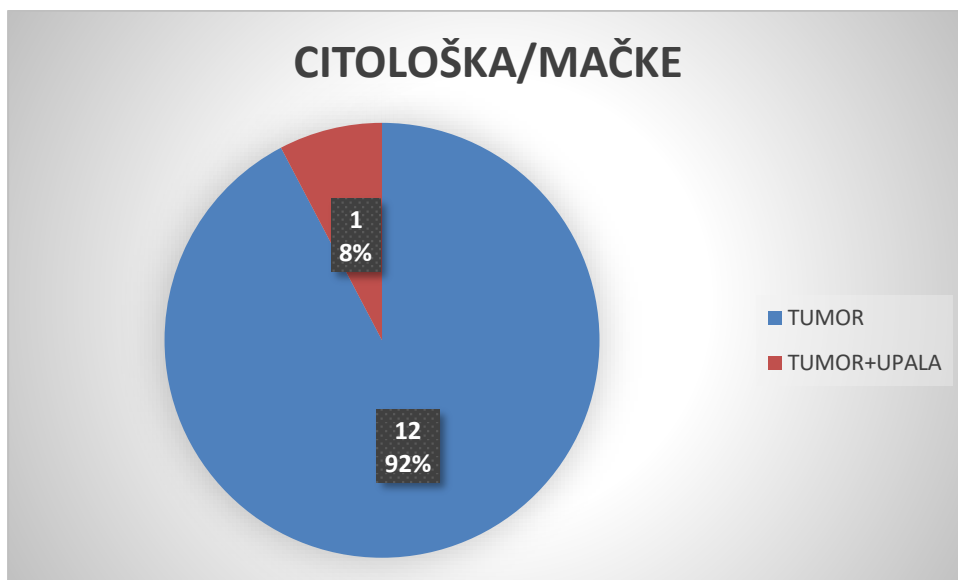


U grafikonu 6 i grafikonu 7 prikazana je zastupljenost dijagnoza po skupinama dobivenih citološkom pretragom, prema vrstama. U pasa, 78% (74) slučajeva dijagnosticirano je kao tumor, u 18% (17) su se odvijali upala i tumor istovremeno, u 2% (2) je bila upala, a u 1% (1) slučajeva bile su kombinacije krvarenja i tumora te tumora, upale i ciste (Grafikon 6). U mačaka, u 8% (1) slučajeva dijagnosticiran je tumor, a u 92% (12) slučajeva tumor i upala istovremeno (Grafikon 7).

Grafikon 6: Citološka pretraga: dijagnoze po skupinama u pasa



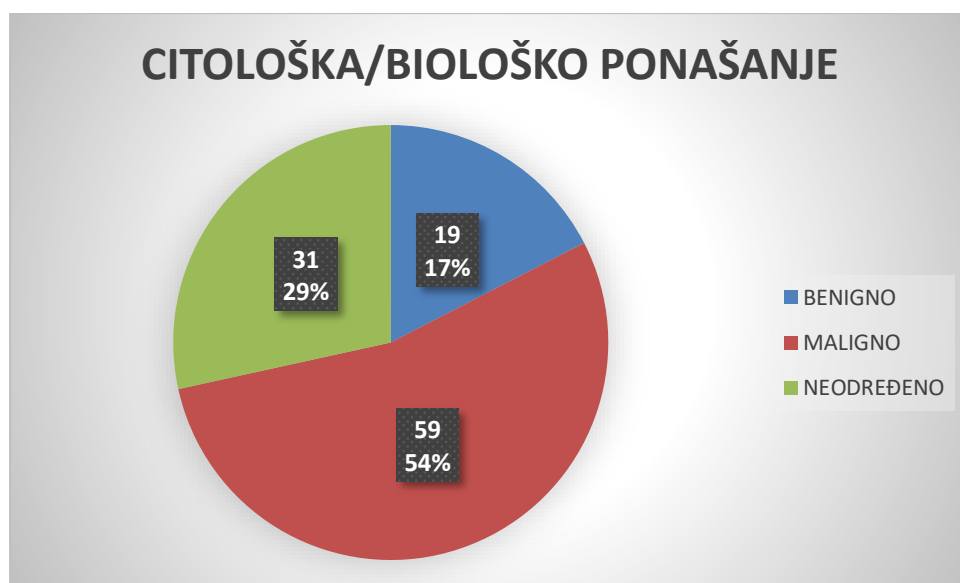
Grafikon 7: Citološka pretraga: dijagnoze po skupinama u mačaka





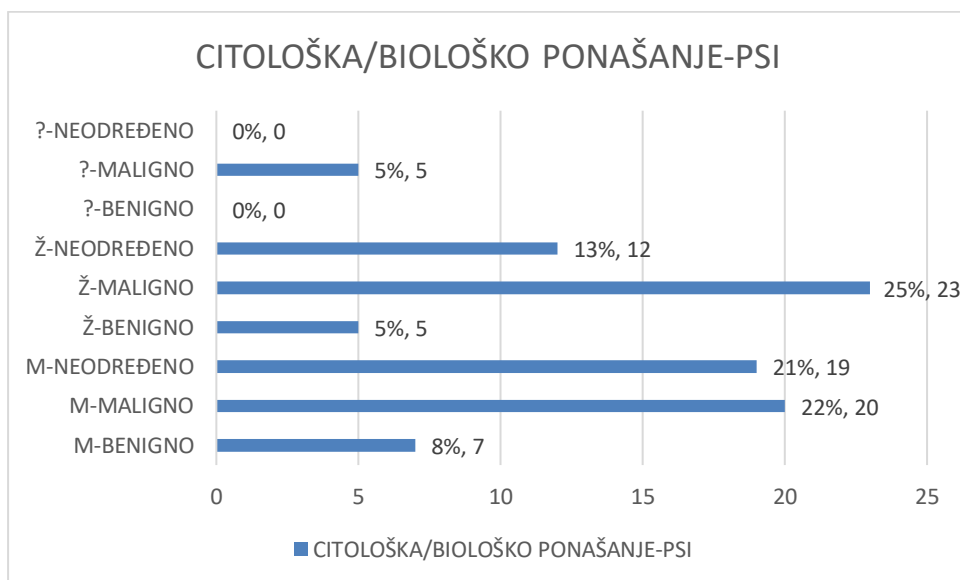
Unutar citološke pretrage, 54% (59) slučajeva imalo je maligno biološko ponašanje, 17% (19) slučajeva je imalo benigno biološko ponašanje, a za njih 29% (31) se biološko ponašanje samo na temelju citološke pretrage nije moglo pouzdano odrediti (Grafikon 8).

Grafikon 8: Citološka pretraga: biološko ponašanje

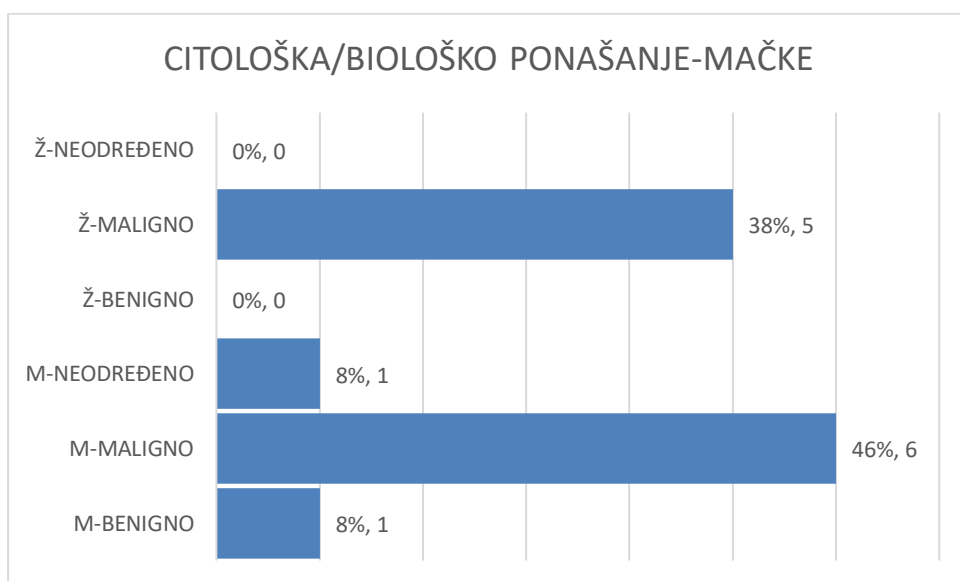


U grafikonu 9 i grafikonu 10 prikazano je biološko ponašanje određeno citološkom pretragom, prema vrstama i spolovima. Najviše slučajeva, 52% (48), pokazalo je maligno biološko ponašanje, i to i u pasa i u kuja. 13% (12) slučajeva iskazalo je benigno biološko ponašanje, a za 34% (31) slučajeva se biološko ponašanje nije moglo pouzdano odrediti isključivo na temelju citološke pretrage (Grafikon 9). U mačaka, također je najviše slučajeva bilo malignog biološkog ponašanja, čak u 84% (11) slučajeva, u oba spola. Benigno ponašanje pokazalo se u 8% (1) slučajeva, a za preostalih 8% (1) se biološko ponašanje nije moglo pouzdano odrediti samo na temelju citološke pretrage (Grafikon 10).

Grafikon 9: Citološka pretraga: biološko ponašanje u pasa, prema spolovima

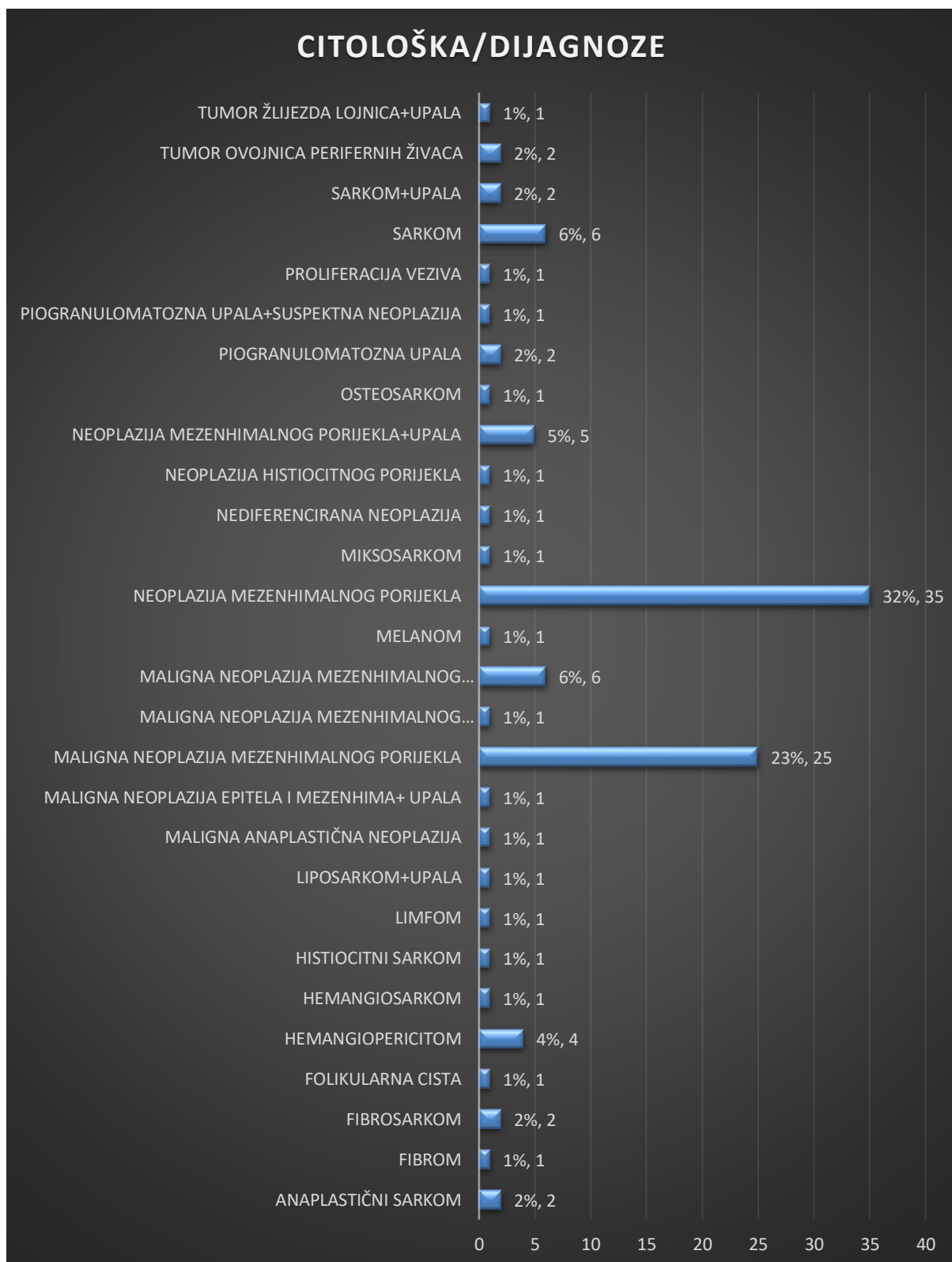


Grafikon 10: Citološka pretraga: biološko ponašanje u mačaka



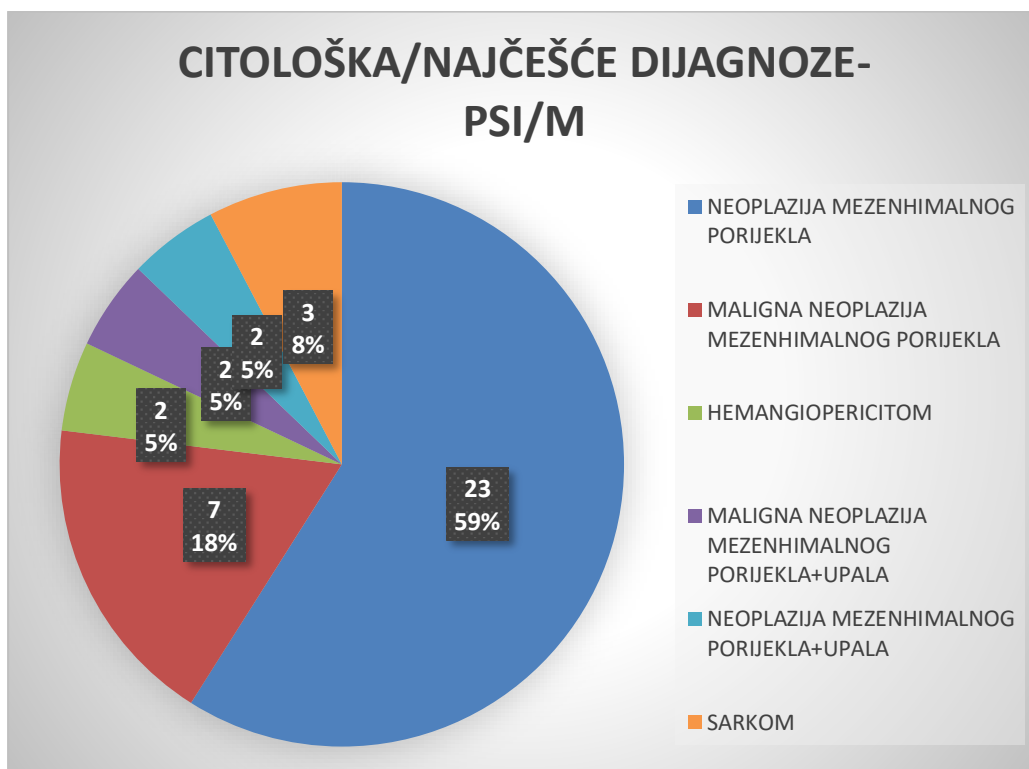
Grafikon 11 prikazuje koje dijagnoze su postavljene citološkom pretragom i u kojem broju. U 32% (35) slučajeva dijagnosticirana je neoplazija mezenhimalnog porijekla, u 23% (25) slučajeva maligna neoplazija mezenhimalnog porijekla, u 6% (6) slučajeva sarkom i maligna neoplazija mezenhimalnog porijekla s upalom, u 5% (5) slučajeva neoplazija mezenhimalnog porijekla s upalom, u 4% (4) slučajeva hemangiopericitom, u 2% (2) slučajeva tumor ovojnica perifernih živaca, sarkom s upalom, piogranulomatozna upala, fibrosarkom i anaplastični sarkom, a u 1% (1) slučajeva dijagnosticirani su tumor žlijezda lojnica s upalom, proliferacija veziva, piogranulomatozna upala sa suspektom neoplazijom, osteosarkom, neoplazija histiocitnog porijekla, nediferencirana neoplazija, miksosarkom, melanom, maligna neoplazija mezenhimalnog porijekla s krvarenjem, maligna neoplazija porijekla epitela i mezenhima s upalom, maligna anaplastična neoplazija, liposarkom s upalom, limfom, histiocitni sarkom, hemangiosarkom, folikularna cista i fibrom (Grafikon 11).

Grafikon 11: Citološka pretraga: dijagnoze

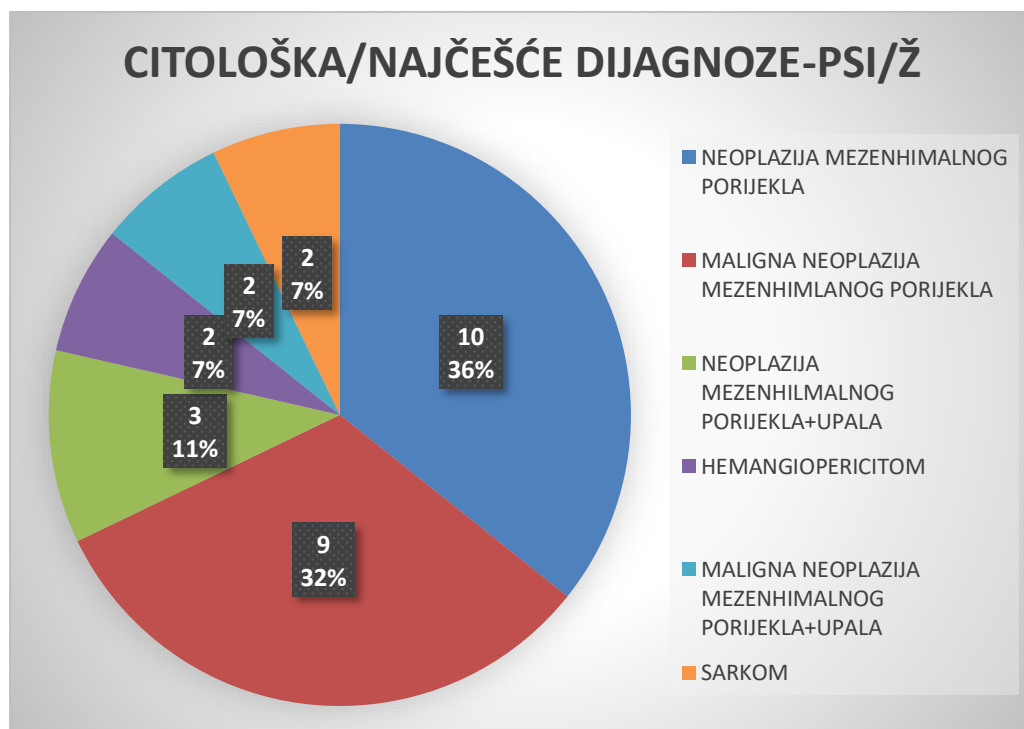


U grafikonu 12 i grafikonu 13 prikazane su najčešće dijagnoze postavljene citološkom pretragom u pasa, prema spolovima. U mužjaka je u 59% (23) slučajeva dijagnosticirana neoplazija mezenhimalnog porijekla, u 18% (7) slučajeva maligna neoplazija mezenhimalnog porijekla, u 8% (3) slučajeva sarkom, a u 5% (2) slučajeva dijagnosticirani su hemangiopericitom, maligna neoplazija mezenhimalnog porijekla s upalom i neoplazija mezenhimalnog porijekla s upalom (Grafikon 12). U ženki je u 36% (10) slučajeva dijagnosticirana neoplazija mezenhimalnog porijekla, u 32% (9) maligna neoplazija mezenhimalnog porijekla, u 11% (3) slučajeva neoplazija mezenhimalnog porijekla s upalom, a u 7% (2) slučajeva hemangiopericitom, maligna neoplazija mezenhimalnog porijekla s upalom i sarkom (Grafikon 13).

Grafikon 12: Citološka pretraga: najčešće dijagnoze u pasa, mužjaci

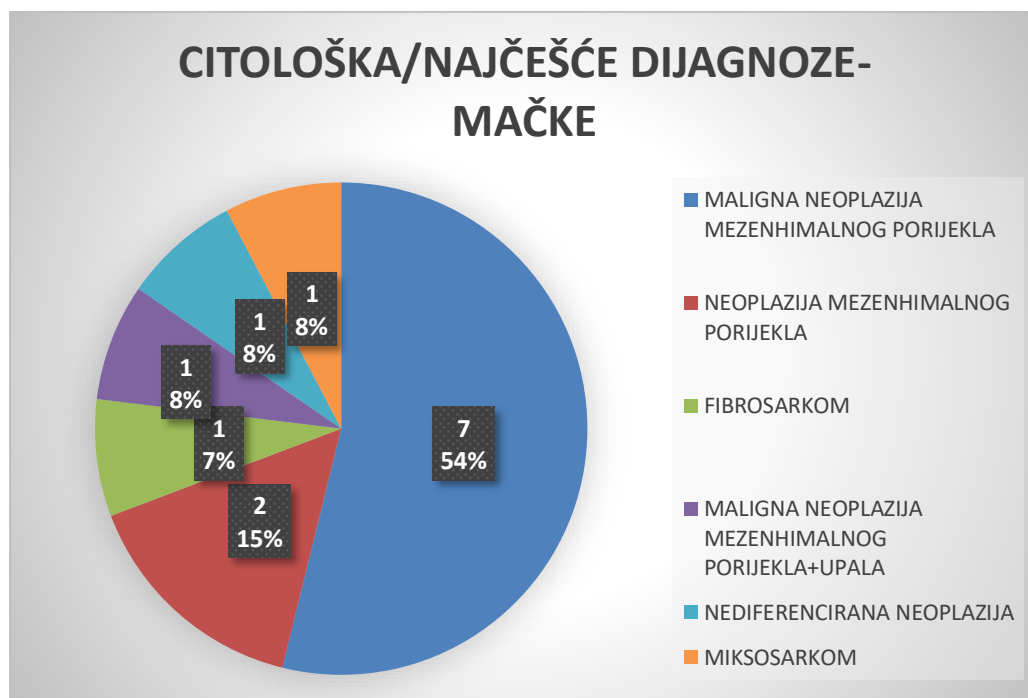


Grafikon 13: Citološka pretraga: najčešće dijagnoze u pasa, ženke



U mačaka je citološkom pretragom u 54% (7) slučajeva dijagnosticirana maligna neoplazija mezenhimalnog porijekla, u 15% (2) slučajeva neoplazija mezenhimalnog porijekla, u 8% (1) dijagnosticirani su maligna neoplazija mezenhimalnog porijekla s upalom, maligna neoplazija mezenhimalnog porijekla i miksosarkom, a u 7% (1) slučajeva fibrosarkom (Grafikon 14).

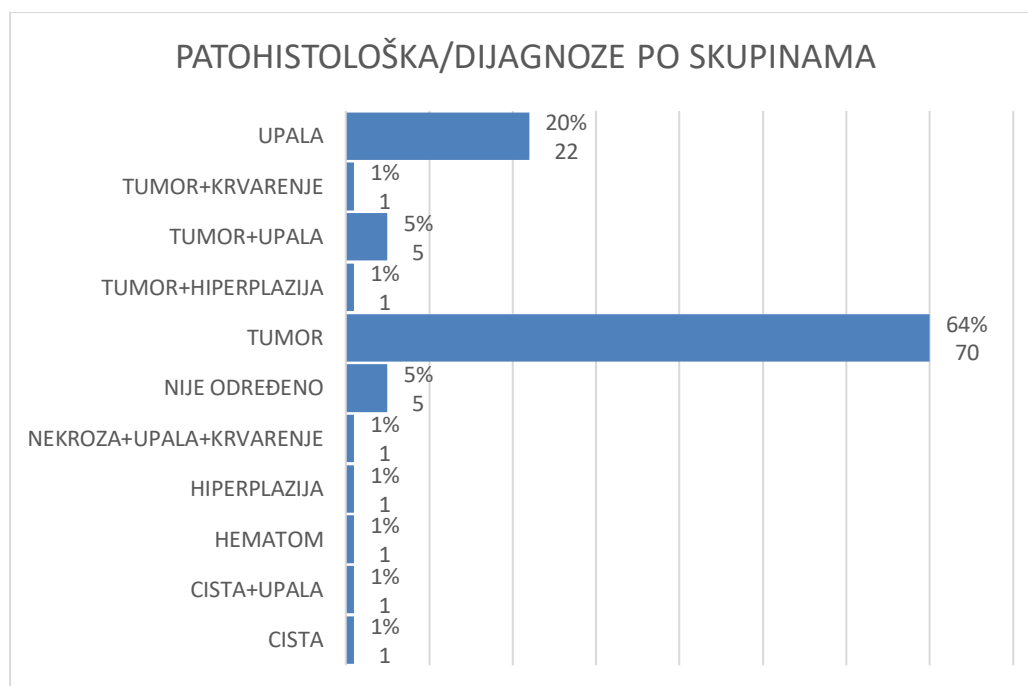
Grafikon 14: Citološka pretraga: najčešće dijagnoze u mačaka



#### 4.3 Patohistološka pretraga

Patohistološkom pretragom smo dijagnoze podijelili u 11 skupina. 64% (70) slučajeva je proglašeno tumorom, 20% (22) slučajeva upalom, u 5% (5) slučajeva su se istovremeno odvijali tumor i upala, a u 1% (1) slučajeva bila je cista, cista s upalom, hematoma, hiperplazija, nekroza s upalom i krvarenjem, tumor s hiperplazijom i tumor s krvarenjem. Za 5% (5) slučajeva se dijagnoza nije mogla pouzdano svrstati niti u jednu skupinu na temelju patohistološke pretrage. Grafikon 15 prikazuje navedeno.

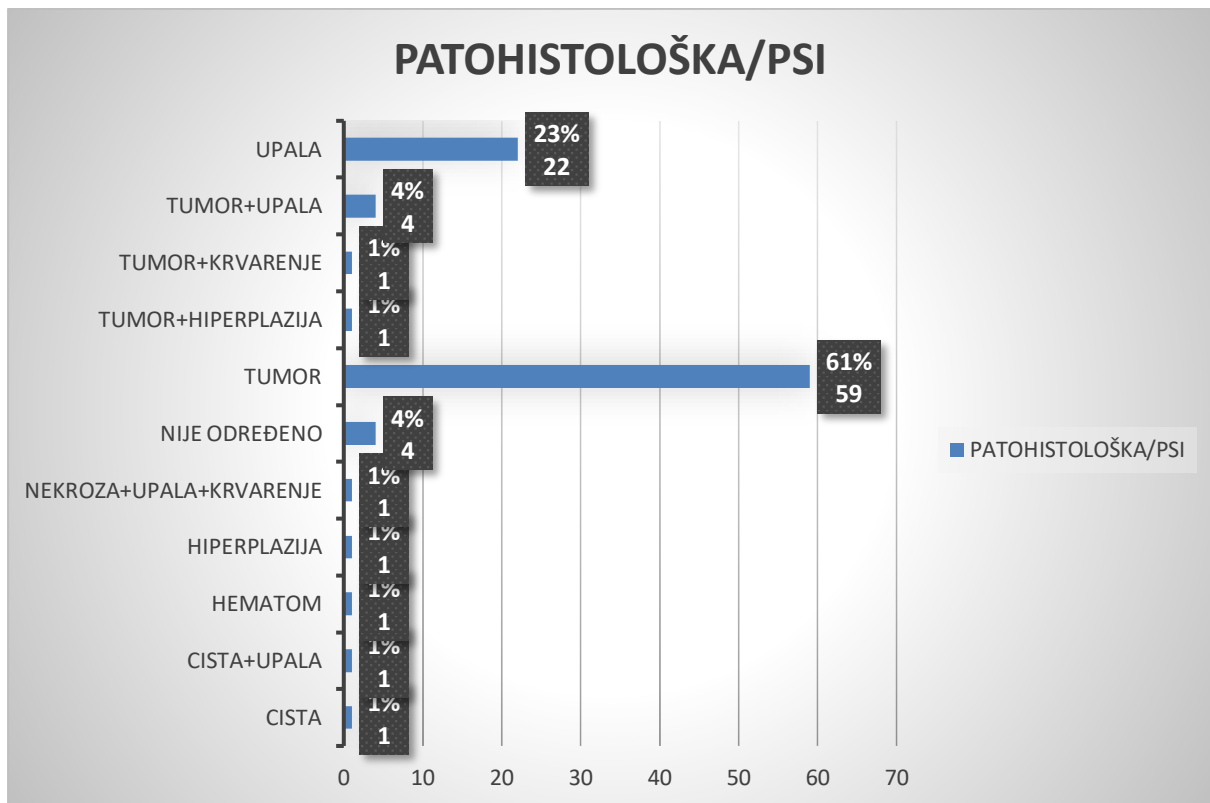
Grafikon 15: Patohistološka pretraga: dijagnoze po skupinama



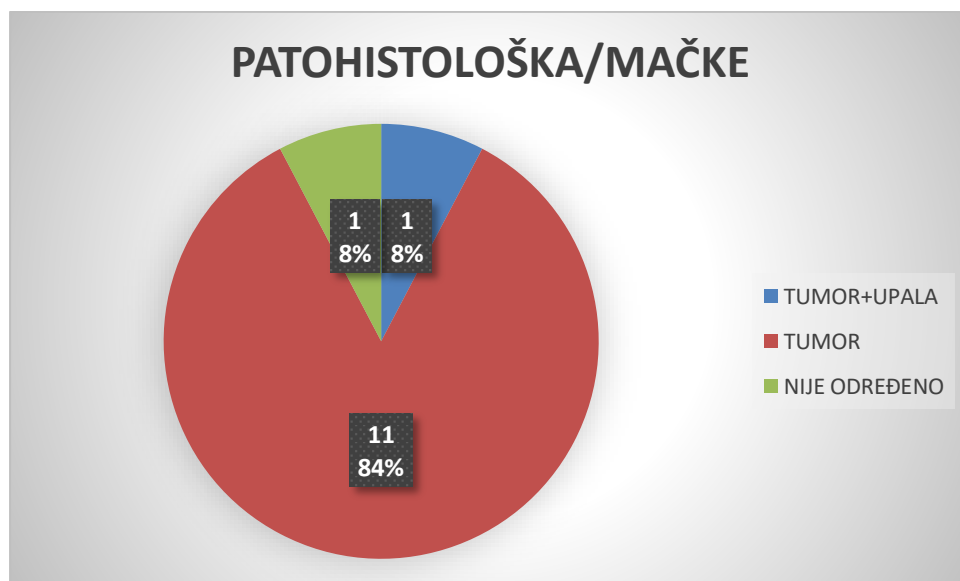
Grafikon 16 i grafikon 17 prikazuju dijagnoze po skupinama prema vrsti. U pasa, u 61% (59) slučajeva dijagnosticiran je tumor, u 23% (22) slučajeva dijagnosticirana je upala, u 4% (4) slučajeva tumor i upala, u 1% (1) slučajeva dijagnosticirani su tumor s krvarenjem, tumor s hiperplazijom, nekroza u kombinaciji s upalom i krvarenjem, hiperplazija, hematom, cista s upalom i cista, a u 4% (4) slučajeva dijagnoza se nije mogla postaviti na temelju patohistološke pretrage (Grafikon 16). U mačaka, u 84% (11) slučajeva dijagnosticiran je tumor, a u 8% (1) slučajeva tumor s upalom. U 8% (1) slučajeva dijagnoza se patohistološkom pretragom nije mogla pouzdano odrediti (Grafikon 17).



Grafikon 16: Patohistološka pretraga: dijagnoze po skupinama, psi

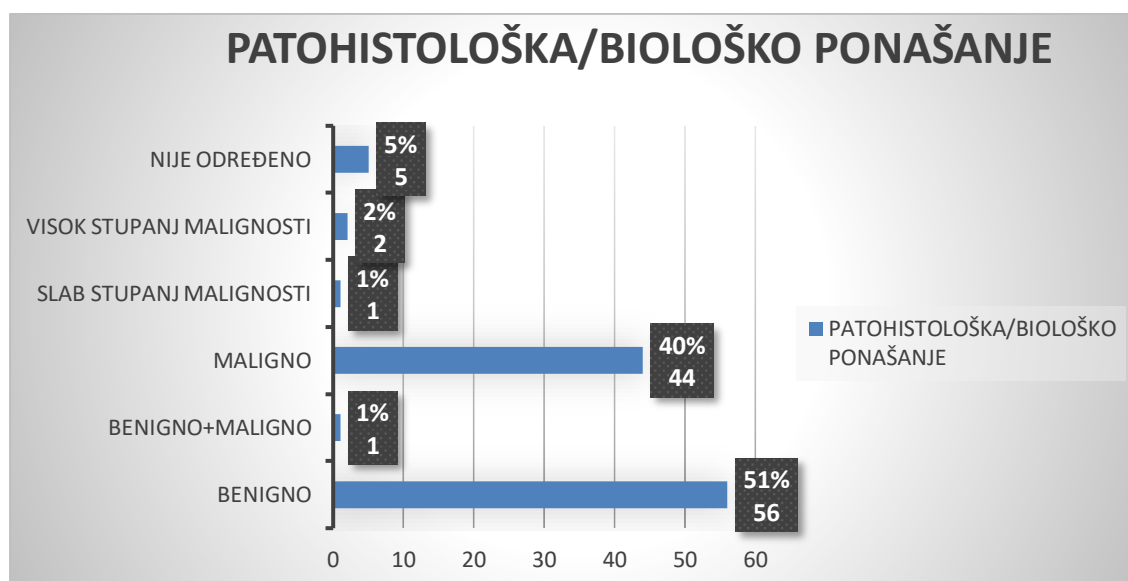


Grafikon 17: Patohistološka pretraga: dijagnoze po skupinama, mačke



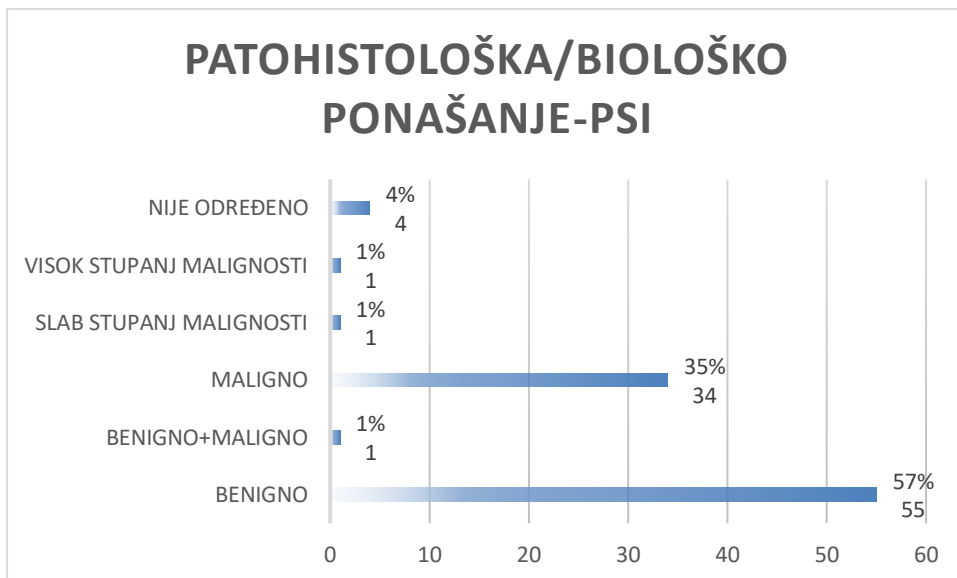
Unutar patohistološke pretrage, 40% (44) slučajeva imalo je definirano maligno biološko ponašanje, 51% (56) slučajeva je imalo benigno biološko ponašanje. Maligno biološko ponašanje s određenim stupnjem malignosti je imalo oko 2% (2) slučajeva s visokim stupanjem malignosti te 1% (1) slučajeva s niskim stupanjem malignosti, 1% (1) slučajeva imalo je značajke benignog i malignog biološkog ponašanja, a za 5% (5) slučajeva se na temelju patohistološke pretrage biološko ponašanje nije moglo pouzdano odrediti. Grafikon 18 prikazuje navedeno.

Grafikon 18: Patohistološka pretraga: biološko ponašanje

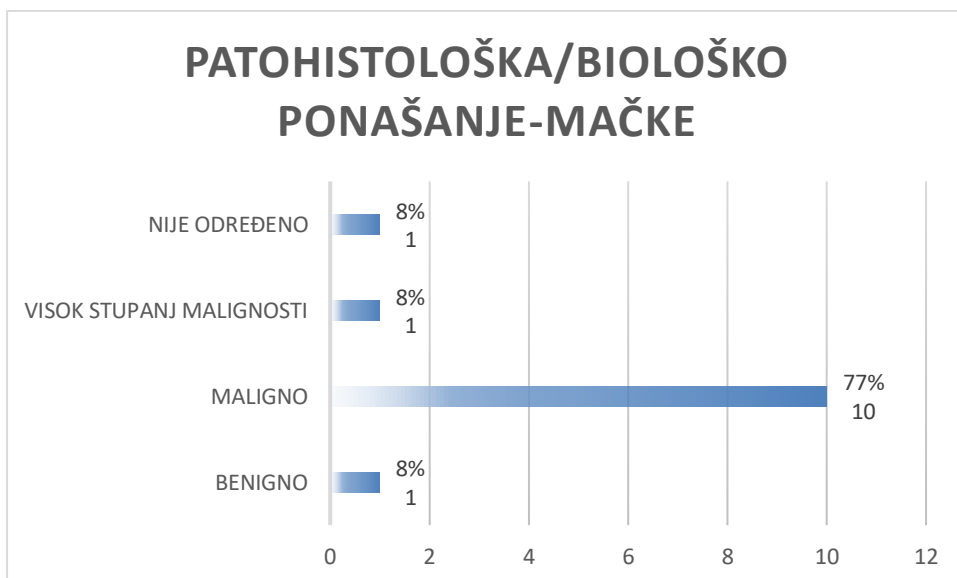


Grafikon 19 i Grafikon 20 prikazuju biološko ponašanje određeno patohistološkom pretragom, prema vrstama. U pasa, 57% (55) slučajeva imalo je benigno biološko ponašanje, 35% (34) slučajeva maligno biološko ponašanje bez određivanja stupnja malignosti. Maligno biološko ponašanje s određenim stupnjem malignosti je imalo po 1% (1) slučajeva uz utvrđene značajke visokog stupnja malignosti, slabog stupnja malignosti. Isti postotak uzorka je imalo karakteristike benignog i malignog biološkog ponašanje istovremeno. Za 4% (4) slučajeva biološko ponašanje patohistološkom pretragom nije moglo biti pouzdano određeno (Grafikon 19). U mačaka, 77% (10) slučajeva imalo je utvrđeno maligno biološko ponašanje bez određivanja stupnja malignosti, u po 8% (1) slučajeva zabilježeno je benigno biološko ponašanje te maligno ponašanje s visokim stupanjem malignosti, a u 8% (1) slučajeva biološko ponašanje se nije moglo pouzdano odrediti pouzdano isključivo na temelju patohistološke pretrage (Grafikon 20).

Grafikon 19: Patohistološka pretraga: biološko ponašanje, psi

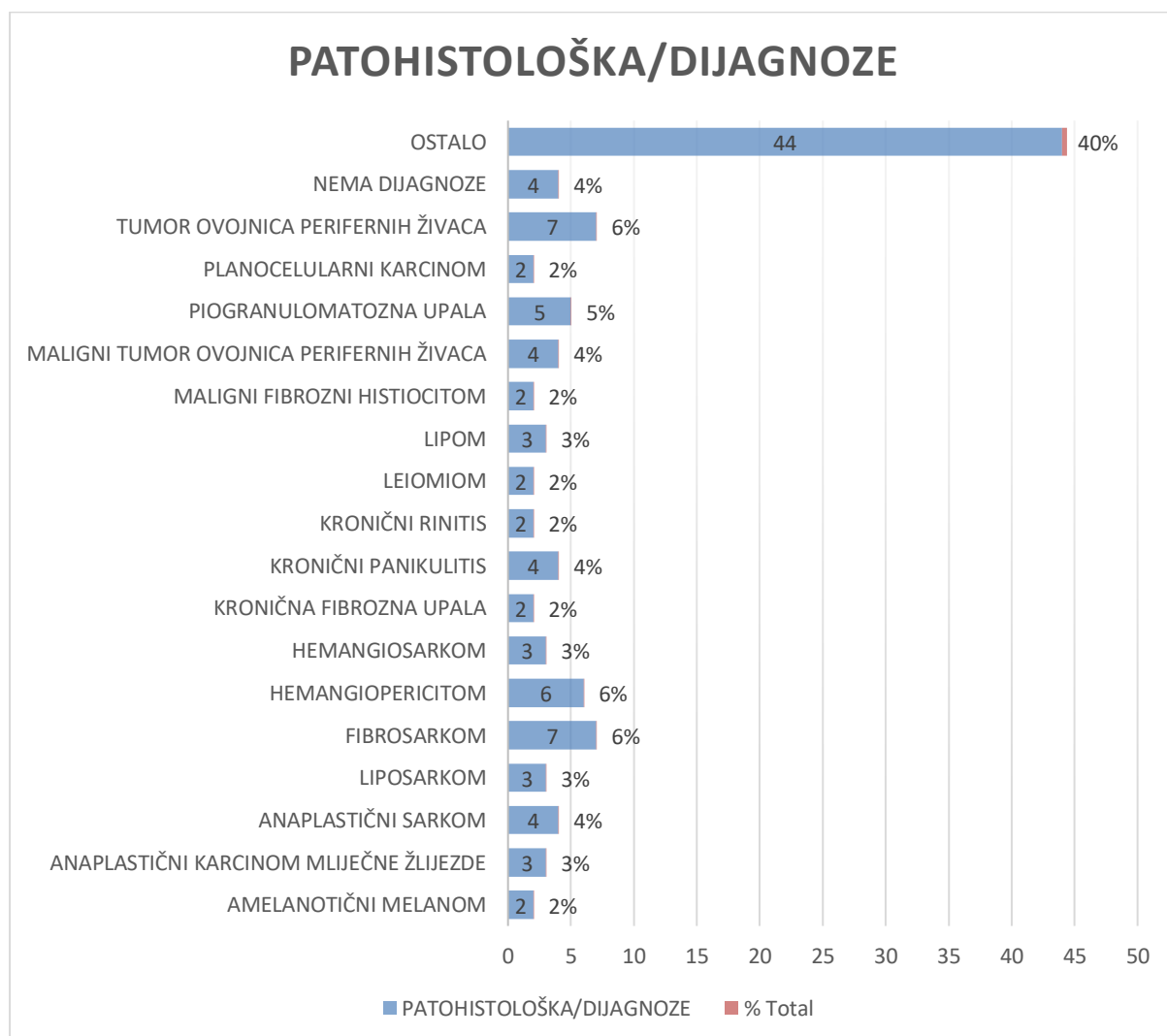


Grafikon 20: Patohistološka pretraga: biološko ponašanje, mačke



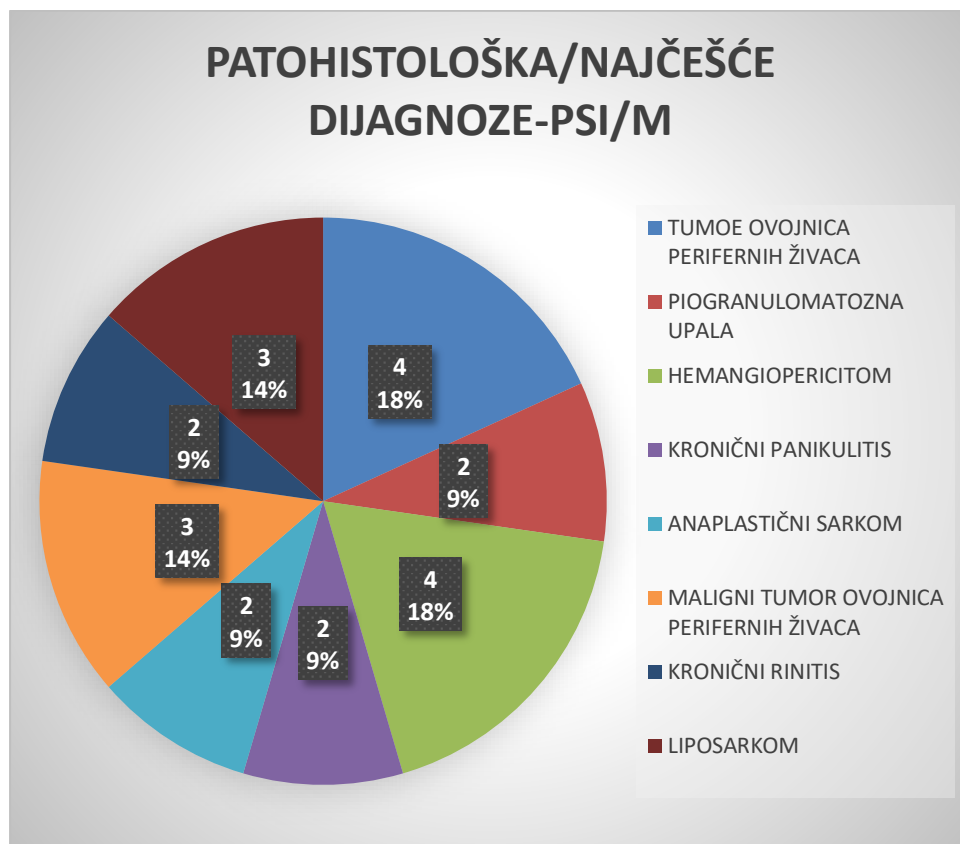
U 6% (7) slučajeva patohistološkom pretragom dijagnosticirani su fibrosarkom i tumor ovojnica perifernih živaca, u 6% (6) slučajeva hemangiopericitom, u 5% (5) slučajeva piogranulomatozna upala, u 4% (4) slučajeva anaplastični sarkom, kronični panikulitis, maligni tumor ovojnica perifernih živaca, u 3% (3) slučajeva anaplastični karcinom mliječne žlijezde, liposarkom, hemangiosarkom, lipom, u 2% (2) slučajeva amelanotični melanom, kronična fibrozna upala, kronični rinitis, leiomiom, maligni fibrozni histiocitom, planocelularni karcinom, a 40% (40) slučajeva su druge dijagnoze. Za 4% (4) slučajeva se dijagnoza patohistološkom pretragom nije mogla pouzdano odrediti. Grafikon 21 prikazuje navedeno.

Grafikon 21: Patohistološka pretraga: dijagnoze

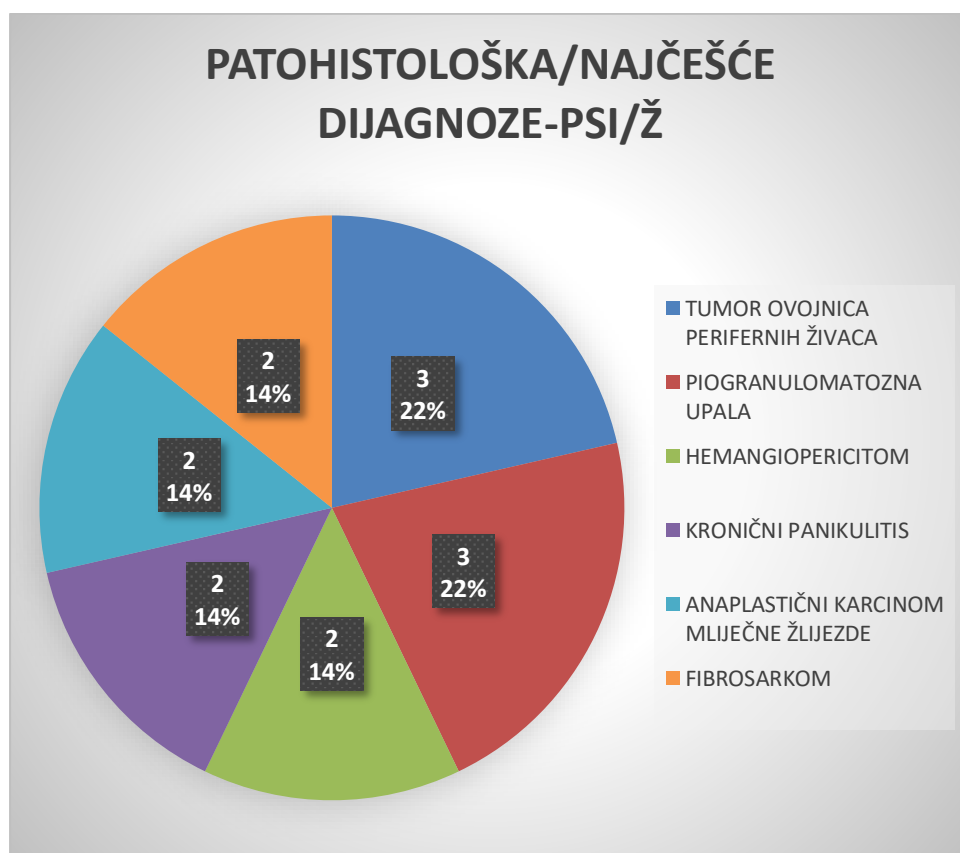


Tablice 22, 23 i 24 prikazuju najčešće dijagnoze potvrđene patohistološkom pretragom, prema vrsti i spolovima. U pasa, u 18% (4) slučajeva dijagnosticirani su hemangiopericitom i tumor ovojnica perifernih živaca, u 14 % (3) slučajeva liposarkom i maligni tumor ovojnica perifernih živaca, a u 9% (2) anaplastični sarkom, kronični panikulitis, kronični rinitis i piogranulomatozna upala (Grafikon 22). U kuja, u 22% (3) slučajeva dijagnosticirana je piogranulomatozna upala i tumor ovojnica perifernih živaca, a u 14% (2) slučajeva anaplastični karcinom mliječne žlijezde, fibrosarkom, hemangiopericitom i kronični panikulitis (Grafikon 23). U mačaka, u 38% (5) slučajeva dijagnosticiran je fibrosarkom, u 8% (1) slučajeva hemangiosarkom, karcinom apokrinih žlijezdi, anaplastični sarkom, maligni fibrozni histiocitom i adenokarcinom. U 7% (1) slučajeva dijagnosticirani su anaplastični karcinom mliječne žlijezde i fibromatozni epulis (Grafikon 24).

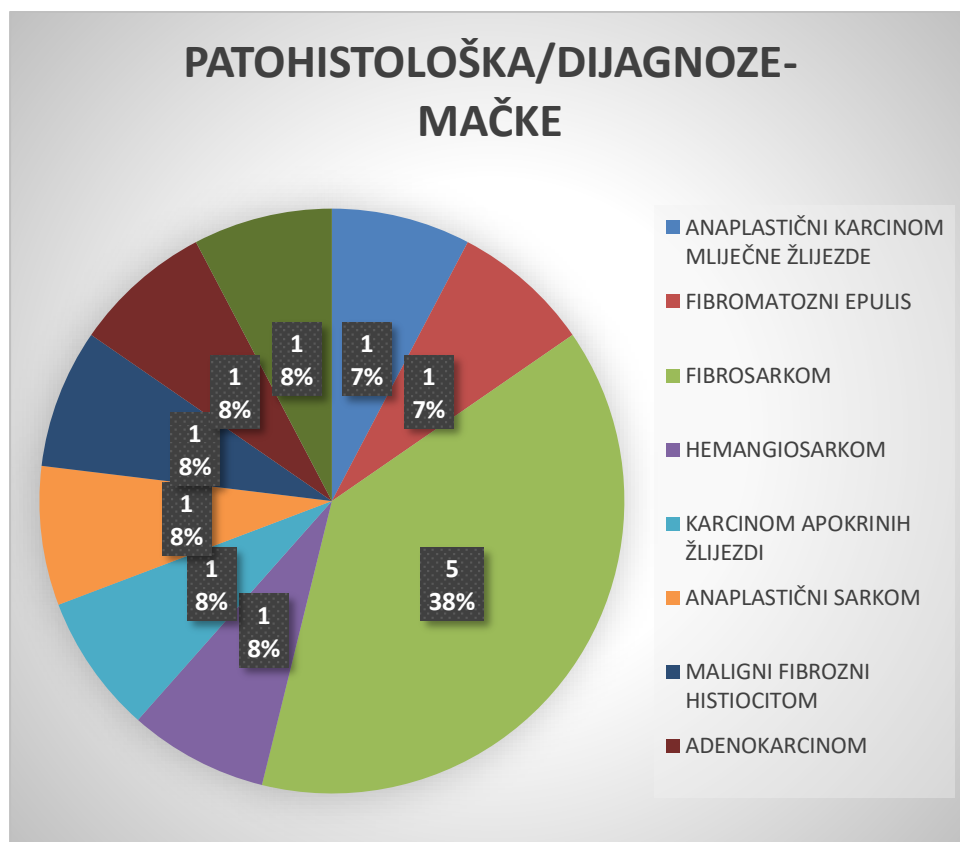
Grafikon 22: Patohistološka pretraga: najčešće dijagnoze u pasa, mužjaci



Grafikon 23: Patohistološka pretraga: najčešće dijagnoze u pasa, ženke



Grafikon 24: Patohistološka pretraga: najčešće dijagnoze u mačaka



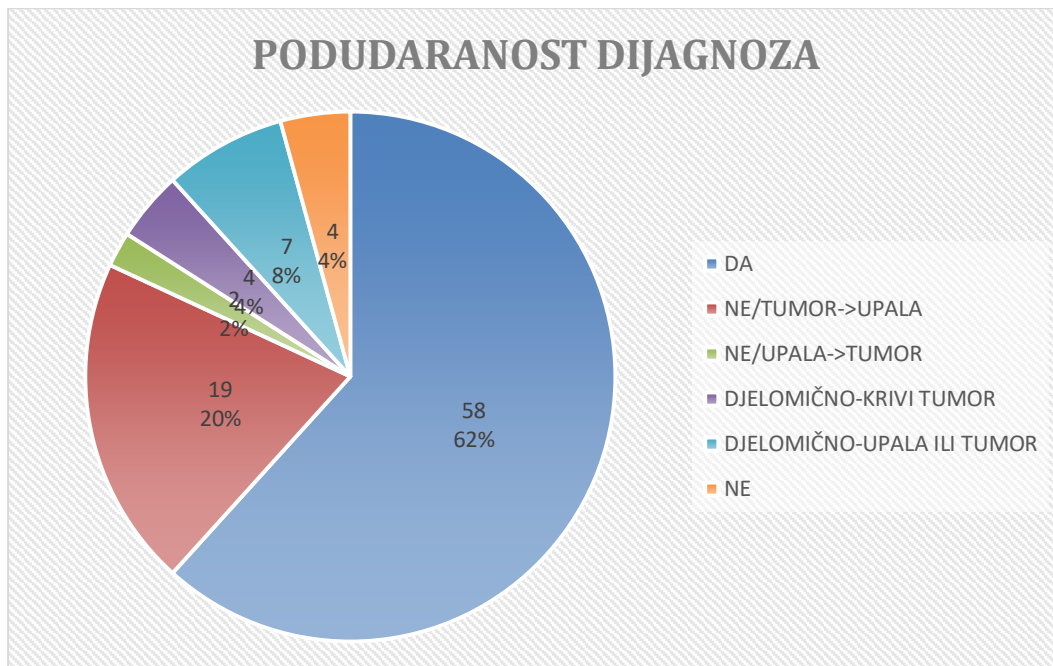
#### 4.4 Podudaranost dijagnoza citološke i histopatološke pretrage

U 62% (58) slučajeva su se dijagnoze citološke i patohistološke pretrage u potpunosti podudarale, dok se za 4% (4) slučajeva nisu podudarale uopće. Za 8% (7) slučajeva je citološkom pretragom utvrđena jedna vrsta upale i jedna vrsta tumora koje su se djelomično podudarale s dijagnozom patohistološke pretrage, tj., ili je vrsta upale bila podudarajuća ili je vrsta tumora bila podudarajuća. Za 4% (4) slučajeva je citološka pretraga rezultirala dijagnozom koja se djelomično podudarala s dijagnozom patohistološke pretrage, u smislu da je npr. točno određena vrsta tumora, ali ne i njegovo biološko ponašanje. Za 20% (19) slučajeva se dijagnoze nisu podudarale u smislu da je, umjesto upale dijagnosticirane patohistološkom pretragom, dijagnosticiran tumor, citološkom pretragom, a za preostalih 2%



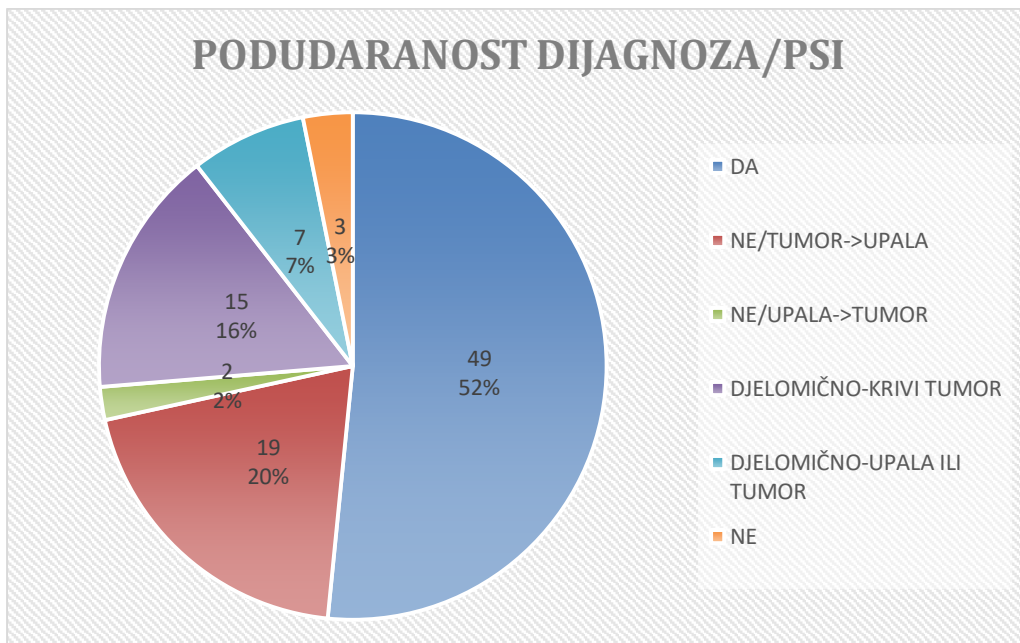
(2) slučajeva je citološkom pretragom dijagnosticirana upala, dok se patohistološkom pretragom dijagnosticirao tumor pa se u tom smislu dijagnoze nisu podudarale. Navedeno je prikazano u grafikonu 25.

Grafikon 25: Podudaranost dijagnoza citološke i patohistološke pretrage

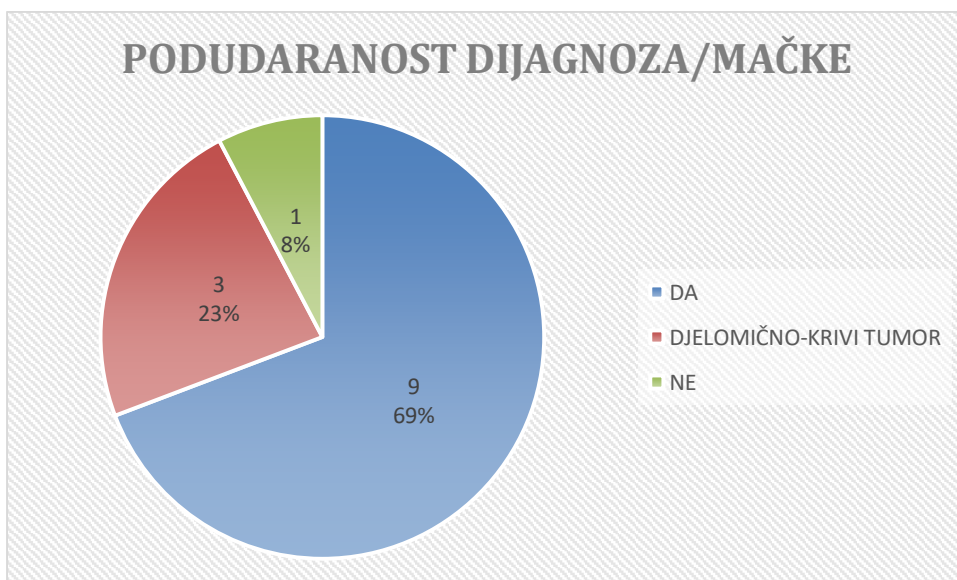


Tablice 26 i 27 prikazuju podudaranost dijagnoza citološke i patohistološke pretrage prema vrstama. U pasa, 52% (49) dijagnoza postavljenih citološkom i patohistološkom pretragom se u potpunosti podudaralo (slike 1., 2. i 4.), dok ih se 3% (3) nije nimalo podudaralo (slika 3.). U 20% (19) slučajeva se nije radilo o tumoru, već o upali, u 16% (15) slučajeva djelomično je dobro dijagnosticirana vrsta tumora, u 7% (7) djelomično se u rezultatima navedenih pretraga podudaraju dijagnosticirane vrste tumora ili upala, a u 2% (2) slučajeva nije se radilo o upali, već o tumoru (Grafikon 26). U mačaka, u 69% (9) slučajeva rezultati citološke i patohistološke pretrage potpuno su se podudarali, u 23% (3) slučajeva djelomično su se podudarali rezultati pretraga po pitanju vrste tumora, a u 8% (1) slučajeva rezultati pretraga uopće se nisu podudarali (Grafikon 27).

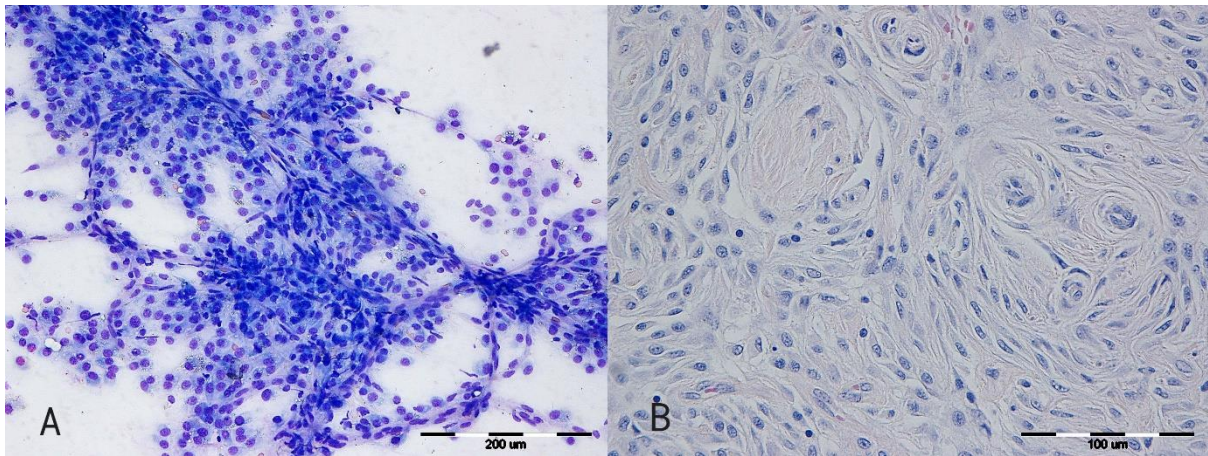
Grafikon 26: Podudaranost dijagnoza citološke i patohistološke pretrage u pasa



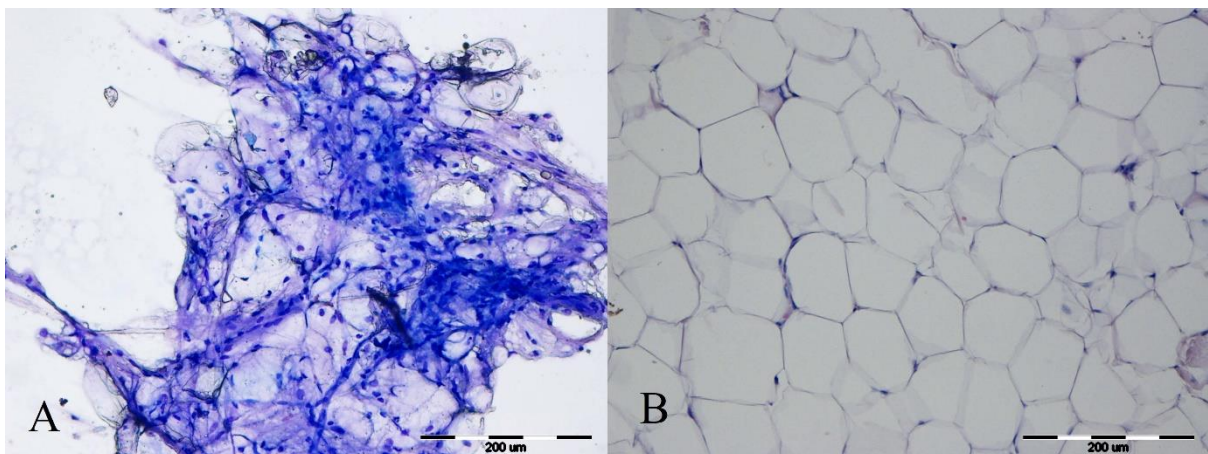
Grafikon 27: Podudaranost dijagnoza citološke i patohistološke pretrage u mačaka



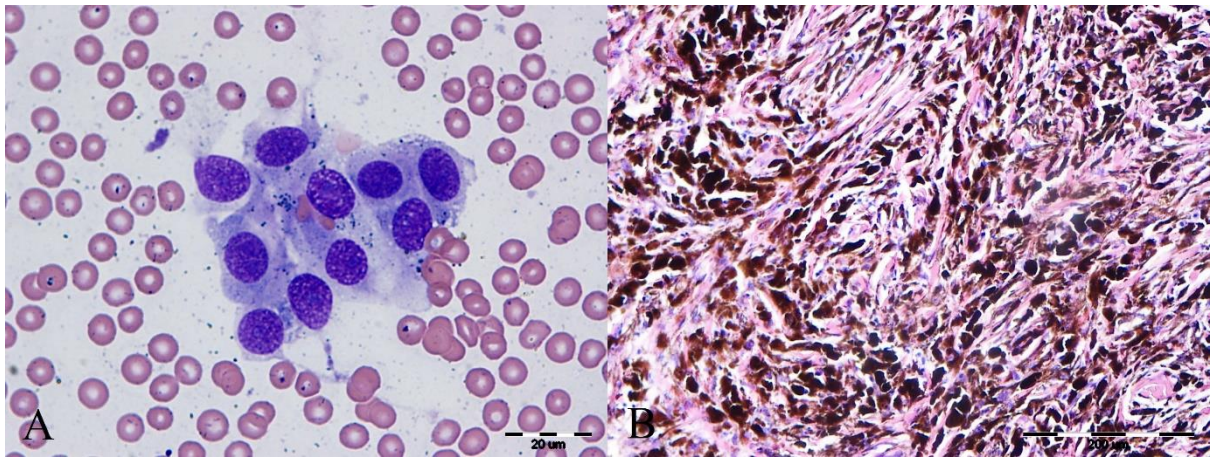
Slika 1. Maligni hemangiopericitom, potkožna tvorba u području mamarnog kompleksa, pas :  
A- hematoksilin eozin, 20x i B- May-Grünwald-Giemsa bojenje, 40x



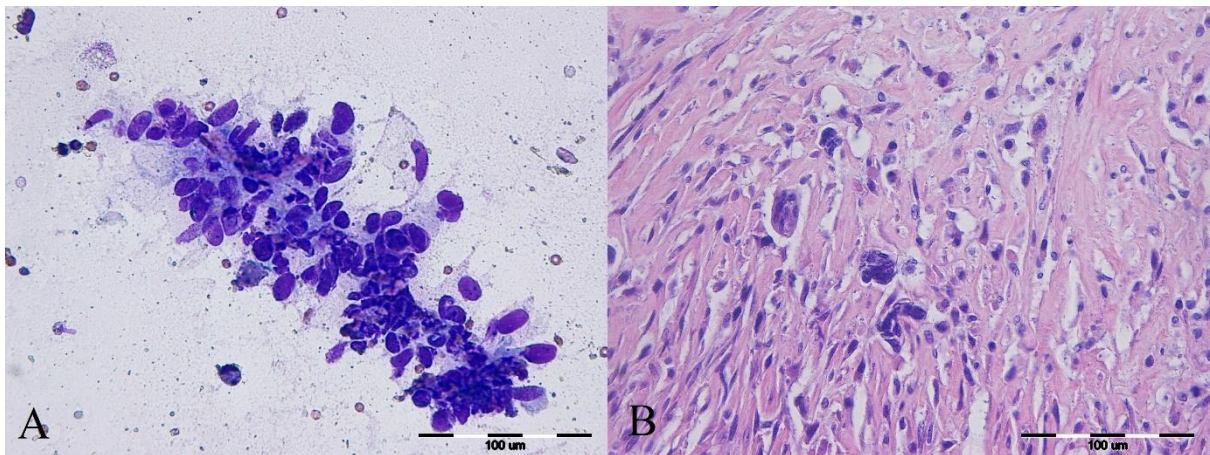
Slika 2. Lipom, potkožna tvorba u području aksile, pas: A- May-Grünwald-Giemsa, 20x i B-  
hematoksilin eozin bojenje, 20x



Slika3. Melanom, kožna tvorba u području podlaktice, pas: A- May-Grünwald-Giemsa, 100x i B- hematoksilin eozin bojenje, 20x



Slika 4. Fibrosarkom, potkožna tvorba u području abdomena, mačka: A- May-Grünwald-Giemsa, 40x i B- hematoksilin eozin bojenje, 40x



## 5. RASPRAVA

### 5.1. Utvrđena vrsna, pasminska i spolna distribucija

U naš rad je bilo uključeno ukupno 108 životinja kod kojih su obavljene histopatološka i citološka pretraga te je barem jednom od ovih pretraga postavljena dijagnoza ili sumnja na tumor vretenastih mezenhimalnih stanica. Prevladavali su uzorci pasa, 95 u odnosu na 13 mačaka što je i očekivano obzirom da psi i inače dominiraju po broju pretraga u odnosu na mačke. Odnos spolova je također očekivan pa je kod pasa malo veći broj mužjaka, a kod mačaka je ta razlika veća, ali obzirom na relativno mali broj životinje ne može se postaviti zaključak da muške životinje češće obolijevaju od ovih bolesti.

Pasminski sastav prema kome su najčešće promjene kod pasa u križanaca, njemačkih ovčara i labradora te kod europske mačke su vjerojatno posljedica pasminskog sastava, a ne povećane prevalencije istraživanih tumora u navedenih pasmina.

Prema gore opisanim podacima je vidljivo da su se mezenhimalni tumori vretenastih stanica češće dijagnosticirali u pasa u odnosu na mačke što je u ovom slučaju primarno posljedica većeg broja dostavljenih uzoraka pasa koji su i inače puno češći u odnosu na uzorke mačaka koji se analiziraju na Zavodu za veterinarsku patologiju.

### 5.2. Citološka pretraga

Prema učestalosti pojedinih dijagnoza najčešće su citološkom pretragom i kod pasa i mačaka su najčešće postavljene dijagnoze tumora, a zatim su po učestalosti slijedili kombinacija tumora i upale. Kod mačaka nije bilo drugih kombinacija dijagnoza dok su kod pasa još, ali znatno rjeđe bile dijagnoze kombinacije tumora i krvarenja te ciste i upale s tumorima. Ovakva distribucija lezija je očekivana jer su mezenhimalni tumori vretenastih stanica često lokalizirani u potkožnim strukturama pa se često dijagnosticiraju citološkom pretragom, te su također često popraćeni upalnom reakcijom bilo kao posljedica nekroze samog tumora ili okolnog tkiva zbog proliferacije tumora ili posljedično ulceracijama kože i sekundarne upalne reakcije.

Što se tiče biološkog ponašanja, kod citološke pretrage većina je promjena okarakterizirana kao maligna, dok je mali dio bio dijagnosticiran kao benigni, a kod oko trećine uzoraka se nije moglo odrediti biološko ponašanje, a nije bilo značajnije razlike kod pasa i mačaka te vezano na spol životinje.

Kod pasa su u oko dvije trećine slučajeva postavljene dijagnoze neoplazije mezenhimalnog porijekla bez detaljnije diferencijacije, a rijetko je izdiferenciran sam tip tumora i to najčešće fibrosarkom ili hemangiopericitom. Nije bilo veće razlike u incidenciji promjena ovisno o spolu pasa. Kod mačaka su također citološki rijetko određivani specifični tipovi tumora i to dominantno fibrosarkom i miksosarkom, a većina promjena je dijagnosticirana kao neoplazija mezenhimalnih stanica različitog biološkog ponašanja.

Vezano uz gore navedeno vidljivo je da se i kod pasa i mačaka citološkom pretragom rijetko može odrediti specifičan tip tumora obzirom da se za diferencijaciju ovih tumora vrlo često treba imati u vidu ne samo morfološke karakteristike tumorskih stanica već i sam obrazac rasta te odnos prema ostalom tkivu (RASKIN i MEYER, 2015.; HENDRICK, 2017.). Što se tiče specifičnih tipova tumora te biološkog ponašanja dobiveni podatci odgovaraju literaturnim te ovi tumori predstavljaju najčešće vretenaste mezenhimalne tumore pasa i mačaka (MAULDIN, E. A. i J. PETERS-KENNEDY, 2016.; HENDRICK, 2017.).

### 5.3. Histopatološka pretraga

Histopatološkom pretragom je najčešće u oko 2/3 slučajeva postavljena dijagnoza tumora, dok je u 1/5 slučajeva postavljena dijagnoza upala, u 5% kombinacija upale i tumora dok su ostatak bile druge promjene. Vezano za životinjsku vrstu kod pasa je distribucija gotovo identična prije opisanoj dok je kod mačaka nešto veći udio tumora, a manji udio upalnih promjena. Što se tiče biološkog ponašanja tumora, u obje vrste životinje, dominirali su benigni tumori dok je oko 40% bilo malignih tumora. Kada se gleda po vrstama, dolazi do većih razlika pa su tako kod pasa dominirali benigni tumori (oko 3/5), dok kod mačaka veći dio (oko 4/5) čine maligni tumori.

Vezano uz specifične dijagnoze kod pasa su u oba spola najčešće dijagnosticirani hemangiopericitomi i tumori ovojnice perifernih živaca, od netumorskih promjena su

najčešće dijagnosticirani kronični panikulitisi te piogranulomatozna upala. Kod kuja je u 14% slučajeva dijagnosticiran i karcinom mliječne žlijezde.

Kod mačaka je najčešće dijagnosticiran fibrosarkom, karcinomi su dijagnosticirani u oko 1/5 slučajeva dok su ostali uzorci bili različiti sarkomi dijagnosticirani u pojedinačnim slučajevima.

Histopatološkom pretragom je utvrđeno da se kod dijela slučajeva koji su citološki dijagnosticirani kao tumori ustvari radi o upalnoj promjeni, što je poznato, obzirom da kod upalnih promjena često dolazi do jake proliferacije vretenastih stanica (fibroblasta, endotelnih stanica) u potkožju i dermisu te se one često mogu zamijeniti za neoplastične stanice kod citološke analize. Puno rjeđe se događa obrnuto da se tumor citološki zamijeni za upalu što je najčešće posljedica punkcije inflamiranog dijela tumora (RASKIN i MEYER, 2015). Histološki dijagnosticirani tipovi tumora u potpunosti odgovaraju dosadašnjim literaturnim podacima za obje vrste životinje (MAULDIN, E. A. i J. PETERS-KENNEDY, 2016.; HENDRICK, 2017.).

#### 5.4. Podudaranost dijagnoza citološke i patohistološke pretrage

Gledajući u obzir obje životinjske vrste u 62% slučajeva je došlo do podudaranja citološke i histopatološke dijagnoze s time da se podudaranost povećava na gotovo 3/4 kada se uzmu u obzir slučajevi kada je ustanovljen tumor, ali različitog tipa te ako se uzmu u obzir uzorci gdje je u došlo do kombinacije upalnog i neoplastičnog procesa. U oko 1/4 uzoraka dijagnoze se nisu podudarale te je najčešće postavljena dijagnoza tumora, a zapravo se radilo o upalnoj promjeni dok je znatno rjeđe postavljena dijagnoza upale kod primarno neoplastičnog procesa.

Gledajući prema vrstama, kod pasa je podudarnost bila nešto manja kada se uzme u obzir potpuno podudaranje dijagnoza, no sveukupno kada se uzmu u obzir uzorci kod kojih je utvrđen drugačiji tip tumora i kombinacija upalnog i tumorskog procesa, podudarnost se opet penje na 3/4.

Kod mačaka je podudarnost znatno veća te iznosi preko 90% s time da je i udio slučajeva s potpunom podudarnošću veći u odnosu na pse.

Uzimajući u obzir dobivene rezultate vidljivo je da je podudarnost dijagnoza kod pasa nešto niža u odnosu na mačke kod kojih ona u potpunosti odgovara istraživanju Ghilsen i sur. (2006), iako je ono rađeno na svim kožnim promjenama. Kod pasa je ova podudarnost vjerojatno niža zbog češćih upalnih promjena, no opet je blizu rezultatima iz nama drugih autora (DVORŠČAK, 2018.; GHILSEN i sur., 2006).

Gledajući sve dosad navedeno, može se zaključiti da citološka i histopatološka pretraga imaju važno mjesto u dijagnostici, terapiji i prognostici tumora mezenhimalnih vretenastih stanica kod pasa i mačaka te da predstavljaju dvije metode koje se međusobno nadopunjuju, pri čemu citološku pretragu treba prihvatiti kao orijentacijsku metodu na temelju koje se odlučuje o načinu primarne terapije ovih procesa, dok nam histopatološka pretraga služi za detaljnije određivanje tipa tumora, eventualno određivanje sekundarnih terapijskih postupaka i prognoze bolesti.

Kod izvođenja citološke pretrage valja imati na umu da se kod opisanih tumora simultano razvijaju i upalni i nekrotični procesi te treba uzeti uzorak s više mjesta kako bi se poboljšala objektivnost dijagnoze. Također primarno upalni procesi zbog proliferacijskih reakcija mogu dati lažnu citološku sliku neoplazije mezenhimalnih vretenastih stanica pa to treba imati na umu ako je u uzorcima prisutna upalna stanična populacija.



## 6. ZAKLJUČCI

1. Učestalost i tipovi tumora te biološko ponašanje dijagnosticiranih tumora mezenhimalnih vretenastih stanica su očekivani te odgovaraju dosad poznatim literaturnim podacima.
2. Podudarnost citološke i histopatološke dijagnoze u mačaka odgovara literaturnim podacima, dok je kod pasa nešto niža što je vjerojatno posljedica većeg udjela upalnih procesa.
3. Citološka i histopatološka pretraga su važne dijagnostičke metode koje se međusobno nadopunjuju te imaju važnu ulogu u dijagnostici, terapiji i prognostici ovih oboljenja.
4. Histopatološka pretraga je važna metoda jer se samo na osnovu citološke pretrage u najvećem broju slučajeva ne može odrediti specifičan tip, biološko ponašanje i/ili stupanj malignosti ovih tumora te je neophodna za određivanje eventualne sekundarne terapije te prognoze bolesti.
5. U svrhu boljeg i točnijeg istraživanja ovih metoda i tipova tumora, potrebno je obaviti daljnja istraživanja na što je moguće većem broju slučajeva te bi bilo korisno imati podatke o liječenju, metastaziranju, recidiviranju tumora te preživljavanju životinja.

## 7. POPIS LITERATURE

AFFOLTER, V.K., P. F. MOORE (2002): Localized and disseminated histiocytic sarcoma of dendritic cell origin in the dog. *Vet. Pathol.* 39, 74-83

ALBANESE, F. (2017): Cytology of skin tumors. U: *Canine and Feline Skin Cytology*, 1<sup>st</sup> edn, Springer International Publishing, str.435.

ALLEN, S.W., J. R. DUNCAN (1988): Malignant fibrous histiocytoma in a cat. *J. Am. Vet. Med. Assoc.*, 192, 90-91.

BABA, A. I., C. CĂTOI (2007): Mesenchymal tumors. U: *Comparative oncology*, The Publishing House of the Romanian Academy, Bucharest

BAEZ, J.L., M.J. HENDRICK, F. S. SCHOFER, C. GOLDKAMP, K.U. SORENMO (2004): Liposarcomas in dogs: 56 cases (1989-2000), *J. Am. Vet. Med. Assoc.*, 224, 887-891.

BOOTH, M.J., S. S. BASTIANELLO, M. JIMINEZ, A. VAN HEERDEN (1998): Malignant fibrous histiocytoma of the deep peri-articular tissue of the stifle in a dog. *J. S. Afr. Vet. Assoc.*, 69, 163-8.

BOSTOCK, D.E., M. T. DYE (1979): Prognosis after surgical excision of fibrosarcomas in cats. *J. Am. Vet. Med. Assoc.*, 175, 727-8

BOSTOCK, D.E., M. T. DYE (1980): Prognosis after surgical excision of canine fibrous connective tissue sarcomas. *Vet. Pathol.* 17, 581-8

BROWN, F.M., D. M. FLETCHER (2000): Problems in grading soft tissue sarcomas, *Am. J. Clin. Pathol.* 114, 82-89.

BROWN, N.O., A. K. PATNAIK, S. MOONEY, A. HAYES, H.J. HARVEY, E.G. MACEWEN (1978): Soft tissue sarcomas in the cat. *J. Am. Vet. Assoc.* 173, 744-9.

CARPENTER, J.L., L. K. ANDREW, J. HOLZWORTH (1987): Tumors and tumor-like lesions. U: *Diseases of the Cat* ( J. Holzworth, Ur.), W.B. Saunders, Philadelphia, 418-421.

DOSTER, A.R., M. J. TOMLINSON, E. A. MAHAFFREY (1986): Canine liposarcoma. *Vet. Pathol.*, 23, 84-87.

DVORŠČAK, M. (2018): Pregled podudaranosti citopatoloških i histopatoloških dijagnoza od istovjetnih lezija sa Zavoda za veterinarsku patologiju od 2009. do 2016. godine, Veterinarski fakultet, Sveučilište u Zagrebu, Diplomski rad

GAMA-AVINA, A. (1987) Malignant fibrous histiocytoma of the giant cell type in a cat. *J. Comp. Pathol.*, 97, 551-7.

GHILSENI, G., P. ROCCABIANCA, R. CERUTI, D. STEFANELLO, W. BERTAZZOLO, U. BONFANTI, M. CANIATTI (2006): Correlation between fine-needle aspiration cytology and histopathology in the evaluation of cutaneous and subcutaneous masses from dogs and cats, *Vet. Clin. Pathol.*, 35, 24-30.

GIBSON, K.L., C. E. BLASS, M. SIMPSON, S.D. GAUNT (1989): Malignant fibrous histiocytoma in a cat. *J. Am. Vet. Med. Assoc.*, 194, 1443-5.

GOLDSCHMIDT (1985): Dermal mesenchymal neoplasms of domestic animals. U: *Proceedings of the AAVD/ACVD Meeting, Orlando*, str. 10-11.

GOLDSCHMIDT, M.H., M. J. HENDRICK (2002): Tumors of the skin and soft tissues. U: *Tumors of the Domestic Animals*, 4<sup>th</sup> edn (D.J. Meuten, Ur.), Blackwell Publishing, Ames, str. 84-85.

GOLDSCHMIDT, M.H., F. S. SCHOFER (1992): *Skin Tumors in the Dog and Cat*, Pergamon Press, Oxford, str. 158-167.

GRAVES, G.M., D. E. BJORLING, E. MAHAFFREY (1982): Canine hemangiopericytoma: 23 cases (1967-1984). *J. Am. Vet. Med. Assoc.* 192, 99-102.

GROSS, T.L., P. J. IHRKE, E. J. WALDER, V. K. AFFOLTER (2005): Mesenchymal and other tumors. U: *Skin Diseases of the Dog and Cat*, 2<sup>nd</sup> edn.), Blackwell Science, Oxford, 710-810.

HARDY, W.D.J. (1981): The Feline sarcoma virus. *J. Am. Anim. Hosp. Assoc.*, 17, 981-97.

- HEENAN, P.J. (1997): Tumors of the fibrous tissue involving the skin. U: Lever's Histopathology of the Skin, 8<sup>th</sup> edn (D. Elder, R. Elenitsas, C. Jaworski & B. Johnson, Jr., Ur.), Lippincott-Raven, Philadelphia, str. 862-863.
- HENDRICK, M. J. (2017): Mesenchymal tumors of the skin and soft tissues. U: Tumors in Domestic Animals, 5th edn (Meuten, D., UR.), 142-170. Wiley-Blackwell, Ames, 142-147.
- KERLIN, R.L., M. J. HENDRICK (1996): Malignant fibrous histiocytoma and malignant histiocytosis in the dog-convergent or divergent phenotypic differentiation? Vet. Pathol., 33, 713-716.
- KOZARIĆ, Z. (1997): Veterinarska histologija, Poglavlje 6: Vezivno tkivo. Naklada Karolina, Zagreb
- MACY, D.W., M. J. HENDRICK (1996): The potential role of inflammation in the development of postvaccinal sarcomas in cats. U: Controversies in Clinical Oncology, Vol.26 (R.C. Rosenthal & K.A. Jeglum, Ur.), W.B. Saunders, Philadelphia, 103-109.
- MAULDIN, E. A., J. PETERS-KENNEDY (2016): Integumentary System. U: Jubb, Kennedy, and Palmer's Pathology of domestic animals. 6th ed. Vol. 1. (Grant Maxie, M., Ur.), Elsevier Saunders, St. Louis, Missouri. str. 722-724.
- MESSICK, J.B., M.J RADIN (1989): Cytologic, histologic and ultrastructural characteristics of a canine myxoid liposarcoma. Vet. Pathol., 26, 520-22.
- MILLER, M.A., S. L.NELSON, J. R. TURK, L.W. PACE, T.P. BROWN, D.P. SHAW, J.R. FISCHER, H.S. GOSSER (1991): Cutaneous neoplasia in 340 cats. Controversies in Clinical Oncology, Vol. 26 (eds R.C. Rosenthal & K.A. Jeglum), W.B. Saunders, Philadelphia, str. 103-9.
- NEWKIRK K. M., E. M. BRANNICK, D. F. KUSEWITT (2017): Neoplasia and tumor biology. U: Pathological Basis of Veterinary Disease (Zachary, J.F., Ur.) Expert Consult, Elsevier, St. Louis, str. 287.
- OZELLO, L., A. P. STOUT, M. R. MURRAY (1963): Cultural characteristics of malignant histiocytomas and fibrous xanthomas. Cancer 16, 331-44.

PEREZ, J., M. J. BAUTISTA, E. ROLLON, F.C. DE LARA, L. CARRASCO, J. MARTIN DE LAS MULLAS (1996): Immunohistochemical characterization of hemangopericytomas and other spindle cell tumors in the dog. *Vet Pathol* 33, 391-7.

POSTORINO, N., J. BERG, B. POWERS, A.E. McCHESNEY (1988): Prognostic variables for canine hemangiopericytoma: 50 cases (1979-1984). *J. Am. Vet. Med. Assoc.*, 24, 501-9.

PULLEY, L.T., A. A. STANNARD (1990): Tumors of the skin and soft tissues. U: Tumors in Domestic Animals, 3<sup>rd</sup> edn (J.E. Moulton, Ur.), University of California Press, Berkeley, str. 31.

RASKIN, R., MEYER, D. (2015): Canine and Feline Cytology, A Color Atlas and Interpretation Guide, 3<sup>rd</sup> edn. eBook ISBN: 9781455740826, Saunders, 2015

THEILEN, G.H., B. R. MADEWELL (1987): Tumors of the skin and subcutaneous tissue. U: *Veterinary Cancer Medicine*, Lea & Febiger, Philadelphia, str. 292.

THODEN, R.J., J.H. VOS, J.S.VAN DER LINDE-SIPMAN, R.A. DE WEGER, J.A.M. VAN UNNIK, W. MISDROP, J.E. VAN DIJK (1992.): Malignant fibrous histiocytomas in dogs and cats: an immunohistochemical study. *Res. Vet. Sci.* 53, 198-204.

WEISS, S.W., F. M. ENZINGER (1978): Malignant fibrous histiocytoma: an analysis of 200 cases. *Cancer* 41, 2250-2266.

WEISS, S.W., J. R.GOLDBLUM (2001): Liposarcoma. U: *Enzinger and Weiss's Soft Tissue Tumors*, 4<sup>th</sup> edn (L.M Weiss & J.R. Goldblum, Ur.), Mosby, St Louis, str. 648-690.

WEISS, S.W., J. R. GOLDBLUM (2001): Perivascular tumors. U: *Enzinger and Weiss's Soft Tissue Tumors*, 4<sup>th</sup> edn (S.W. Weiss & J.R. Goldblum, Ur.), Mosby, St Louis, 1001-1021.

WEISS, S.W., J. R. GOLDBLUM (2001): Malignant fibrohistiocytic tumors. U: *Enzinger and Weiss's Soft Tissue Tumors*, 4<sup>th</sup> edn (S.W. Weiss & J.R. Goldblum, Ur.), Mosby, St Louis, str. 539-566.

WILLIAMSON, M.M., D. J. MIDDLETON (1998): Cutaneous soft tissue tumors in dogs: classification, differentiation and histogenesis. *Vet. Dermatol.*, 9, 43-8.

ZACHARY, J.F., McGAVIN, M.D. (2008): *Specijalna veterinarska patologija*, Poglavlje 1: Probavni sustav, Poglavlje 10: Kost i zglobovi, Stanek, Varaždin, str. 44-45, 792.



## 8. SAŽETAK

Tumori mezenhimalnih vretenastih stanica pripadaju u česte tumore mekih tkiva pasa i mačaka. Cilj istraživanja bio je utvrđivanje podudarnosti između nalaza dobivenih citološkom i histopatološkom pretragom u svrhu poboljšanja dijagnostike i terapije predmetnih promjena.

U rad je bilo uključeno 95 pasa i 13 mačaka. Najčešće su citološkom pretragom i kod pasa i mačaka postavljene dijagnoze tumora, a zatim su po učestalosti slijedili kombinacija tumora i upale. Što se tiče biološkog ponašanja, kod citološke pretrage većina je promjena okarakterizirana kao maligna, manji dio je dijagnosticiran kao benigni, a kod oko trećine uzoraka se nije moglo odrediti biološko ponašanje. Histopatološkom pretragom je najčešće, u oko 2/3 slučajeva postavljena dijagnoza tumora, dok je u 1/5 slučajeva postavljena dijagnoza upala, u 5% kombinacija upale i tumora, a ostatak su bile druge promjene. Što se tiče biološkog ponašanja tumora, u obje vrste životinje, dominirali su benigni tumori dok je oko 40% bilo malignih tumora. Vezano uz specifične dijagnoze kod pasa su u oba spola najčešće dijagnosticirani hemangiopericitomi i tumori ovojnica perifernih živaca, od netumorskih promjena su najčešće dijagnosticirani kronični panikulitisi te piogranulomatozna upala. Kod kuja je u 14% slučajeva dijagnosticiran i karcinom mliječne žlijezde. Kod mačaka je najčešće dijagnosticiran fibrosarkom, karcinomi u oko 1/5 slučajeva dok su ostale promjene dijagnosticirane pojedinačno. Histopatološkom pretragom je utvrđeno da se kod dijela slučajeva koji su citološki dijagnosticirani kao tumori radi o upalnoj promjeni. Gledajući u obzir obje životinjske vrste u 62% slučajeva je došlo do podudaranja rezultata citološke i histopatološke pretrage. U oko 1/4 uzoraka dijagnoze se nisu podudarale.

Sukladno dobivenim rezultatima može se zaključiti da su citološka i histopatološka pretraga važne dijagnostičke metode u dijagnostici tumora vretenastih mezenhimalnih stanica koje se međusobno nadopunjuju. Histopatološka pretraga je važna metoda jer se samo na osnovu citološke pretrage u najvećem broju slučajeva ne može odrediti specifičan tip, biološko ponašanje i/ili stupanj malignosti ovih tumora te je neophodna za određivanje eventualne sekundarne terapije te prognoze bolesti.

Ključne riječi: citološka pretraga, histopatološka pretraga, tumori mezenhimalnih vretenastih stanica, pas, mačka

## 9. SUMMARY

### **Comparative analysis of the mesenchymal spindle cell tumors using histopathological and cytological methods**

One of the most common soft tissue tumors in cats and dogs are mesenchymal spindle cell tumors. The aim of this research was to determine the coincidence between findings obtained by cytopathological and histopathological examinations, with the aim of improving diagnostic and therapeutic approaches.

95 dogs and 13 cats were included in this research paper. The diagnosis of a tumor was most often made by cytological examination, in both cats and dogs, followed by the diagnosis of a combination of a tumor and inflammation. As far as biological behaviour is concerned, most changes during a cytological examination were characterized as malignant, fewer as benign whereas for a third of the samples, biological behaviour was impossible to determine. during a histopathological examination, a tumor was diagnosed in 2/3 of cases, inflammation in 1/5, a combination of a tumor and inflammation in 5%, and other changes in the rest. Regarding the biological behaviour of both tumors, in both cats and dogs, benign tumors dominated, while only about 40% of cases were malignant. Concerning specific diagnosis with dogs, in both sexes hemangiopericytomas and peripheral nerve sheath tumors were the most commonly diagnosed, while the most common noncancerous changes diagnosed were chronic pancreatitis and pyogranulomatous inflammation. In bitches, in 14% of cases, a carcinoma of the mammary gland was also diagnosed. In cats, fibrosarcomas are most often diagnosed, carcinomas are diagnosed in 1/5 of cases and the rest of the changes are diagnosed equally frequently. Histopathological examination helped to determine that, in some of the cases that were diagnosed as tumors during cytological examination, it was, in fact, an inflammatory change and not a cancerous one. In both species, cytological and histopathological test results concurred in 62% of cases. In 1/4 samples, the diagnoses did not coincide.

In accordance with the obtained results, it can be concluded that cytological and histopathological examinations are important and complementary diagnostic methods in the



diagnosis of mesenchymal spindle cell tumors. Histopathological examinations are an important method because, solely on the basis of a cytological examination, in many cases it is not possible to determine the specific type, biological behaviour and/or degree of malignancy of these tumors which is necessary to determine possible secondary therapies and the prognosis of the disease.

Key words: cytological examination, histopathological examination, mesenchymal spindle cell tumors, dog, cat

## **10. ŽIVOTOPIS**

Rođena sam 12.7.1995. u Zadru. Osnovnu školu i osnovnu glazbenu školu pohađala sam u Ivanić-Gradu. Nakon osnovne škole, upisala sam XVI. gimnaziju u Zagrebu, paralelno sa Srednjom glazbenom školom Pavla Markovca, također u Zagrebu. 2013. godine upisala sam integrirani preddiplomski i diplomski studij veterinarske medicine na Veterinarskom fakultetu Sveučilišta u Zagrebu. Na petoj godini opredijelila sam se za usmjerenje Kućni ljubimci, budući da su male životinje odmalena bile predmet mog zanimanja. Tijekom studiranja sam volontirala na Klinici za unutarnje bolesti te na Klinici za zarazne bolesti Veterinarskog fakulteta, a tijekom srpnja i kolovoza od 2013.-2018. u Zoo-vet ambulanti za kućne ljubimce u Zadru. Također sam bila demonstrator na Zavodu za parazitologiju i invazijske bolesti s klinikom.