

Nativna i mijelografska CT simptomatologija protruzije diska u različitim segmentima kralježnice psa

Benčić, Ivan

Master's thesis / Diplomski rad

2014

Degree Grantor / Ustanova koja je dodijelila akademski / stručni stupanj: **University of Zagreb, Faculty of Veterinary Medicine / Sveučilište u Zagrebu, Veterinarski fakultet**

Permanent link / Trajna poveznica: <https://um.nsk.hr/um:nbn:hr:178:886002>

Rights / Prava: [In copyright](#)/[Zaštićeno autorskim pravom.](#)

Download date / Datum preuzimanja: **2024-07-05**



Repository / Repozitorij:

[Repository of Faculty of Veterinary Medicine -
Repository of PHD, master's thesis](#)



**SVEUČILIŠTE U ZAGREBU
VETERINARSKI FAKULTET**

Ivan Benčić

**NATIVNA I MIJELOGRAFSKA CT
SIMPTOMATOLOGIJA PROTRUZIJE DISKA U
RAZLIČITIM SEGMENTIMA KRALJEŽNICE PSA**

Diplomski rad

Zagreb, 2014.

**Diplomski rad izrađen je u Zavodu za rendgenologiju, ultrazvučnu dijagnostiku i
fizikalnu terapiju
Veterinarskog fakulteta Sveučilišta u Zagrebu**

**Predstojnik Zavoda: prof. dr. sc. Damir Stanin
Voditelj kandidata: prof. dr. sc. Vladimir Butković**

Zahvaljujem se prof. dr. sc. Vladimiru Butkoviću na savjetima i pomoći prilikom izbora teme i tijekom izrade ovog diplomskog rada.

Zahvaljujem se također Milanu Matku, dr. vet. med. koji mi je omogućio izradu CT slika u Veterinarskoj bolnici Topolščica, Slovenija.

SADRŽAJ

1. UVOD	5
2. PREGLED DOSADAŠNJIH SPOZNAJA	7
2.1 Nativna rendgenografija kralježnice	7
2.2 Mijelografija i jodna kontrastna sredstva	8
2.3 Kompjutorizirana tomografija (CT) visoke rezolucije	13
2.4 Protruzija i hernija intervertebralnog diska	14
2.5 Anatomija intervertebralnog diska	22
3. MATERIJAL I METODE	24
4. REZULTATI	26
4.1 CERVICALNA KRALJEŽNICA	26
4.2 TORAKOLUMBALNA KRALJEŽNICA	28
4.3 LUMBOSAKRALNA KRALJEŽNICA	31
5. ZAKLJUČAK	35
6. LITERATURA	37
7. SAŽETAK	39
8. ABSTRACT	40
ŽIVOTOPIS	41

1. UVOD

Ispravna rendgenografska interpretacija promjena strukture intervertebralnog diska je od velike važnosti, zbog toga što uobičajena rendgenografska pretraga često donosi sud o tome je li uputan kirurški zahvat i mjesto i oblik njegovog zahvata. Na nesreću, postoji mogućnost da ista ta pretraga može dati negativan nalaz ili može biti upitno je li istodobno rendgenografski prisutno više protruzija diska. Kako bi se izbjegle greške u nativnoj dijagnostici protruzije diska, prije operativnog zahvata treba obaviti dodatne rendgenografske pretrage kao što su mijelografija, kompjutorizirana tomografija (CT) i magnetska rezonancija (MRI).

Nativna rendgenografija nije dostatna za prikaz spinalne moždine, jer se pomoću nje mogu prikazati samo koštani dijelovi spinalnog kanala. Mijelografija se koristi da bi se otkrile kompresije ili edemi spinalne moždine, no ista ne pruža mogućnosti prikaza struktura spinalne moždine. Prikazima poprečnih i podužnih rezova tehnikama kompjutorizirane tomografije (CT), magnetske rezonancije (MR) i ultrasonografije znatno je uznapredovala dijagnostika različitih patoloških zbivanja kako u koštanim dijelovima, isto tako i u spinalnoj moždini. U literaturi se spominje veliki broj pasa u kojih su zbog različitih promjena na kralježnici klinički ustanovljena bolna stanja, poremećaji u kretanju, pareze i paralize stražnjih ekstremiteta. Zbog tih razloga potrebno je u dijagnostici patologije kralježnice primijeniti jednu od tih egzaktnih metoda ili paralelno primijeniti i više njih.

Kod interpretacije intervertebralnog diska treba voditi računa o dobi psa i o skupini u koju spada (hondrodistrofični i ostali). Suženje intervertebralnog prostora je značajnije u dobi od jedne godine nego u pasa starije dobi. U starijih pasa s vremenom intervertebralni diskovi mogu degenerirati bez iskliznuća. Kalcifikacije unutar diska hondrodistrofičnih pasmina pasa imaju različite naznake, nego kalcifikacije ostalih pasmina pasa.

Mijelografija uključuje CT pretrage koje osiguravaju specifične podatke koji se odnose na koštane i meke dijelove. Dobra kvaliteta CT slika pokazUJE vrlo tanke

kontrastne stupce koji nisu vidljivi standardnom rendgenografijom. CT se također upotrebljava da se prikaže lateralizacija patoloških promjena. U usporedbi sa standardnom rendgenografijom i mijelografijom, kompresija spinalne moždine znatno je naglašenija kompjutoriziranom tomografijom. Intervertebralni otvori moraju se pretražiti na promjenu gustoće sjene koja može ukazivati na zahvaćenost korijena živaca.

2. PREGLED DOSADAŠNJIH SPOZNAJA

2.1 Nativna rendgenografija kralježnice

Izuzev većih traumatskih ozljeda, dijagnoza spinalnih promjena kao što su protruzije diska, koštane promjene i kalcifikacije unutar spinalnog kanala, ovisi o dobrom položaju kod snimanja u prikazu finih detalja. Kod snimanja kralježnice potrebno je upotrijebiti rešetku, visokoosjetljive fluorescirajuće folije i film zelenog spektra.

Profilna projekcija. Podužna os kralježnice u profilnom položaju nije paralelna sa stolom za snimanje. Zbog toga se postavljaju jastučići ispod glave, vrata, slabinske kralježnice i zdjelice. Osim toga, prednje noge trebaju biti paralelno sa stolom za snimanje. Ispod sternuma se također postavljaju jastučići.

Ventrodorzalna projekcija. Uske životinje je teško postaviti na leđa u ispravan položaj za snimanje. Tu su potrebna pomagala i manuelna fiksacija pacijenta. U sagitalnoj projekciji, na podužnu os kralježnice okomito pada centralna zraka.

Pretraga intervertebralnih prostora. Ondje gdje postoje sumnje na patološke promjene diska, potreban je daleko ozbiljniji pristup rendgenografiji tog područja (ŠEHIĆ, 2000.). Najprije se obavljaju cjeloviti prikazi kralježnice. Kod srednje velikih i velikih pasa obično su u centralnom području snimanja dobro izraženi široki intervertebralni prostori, dok se periferno od centralne zrake prikazuju sve užim. Prema krajevima filma ti se prostori pojavljuju najužim. Kralješci ne prilježu na film i zbog toga su na filmu nešto uvećani. Pregledna profilna slika kralježnice ukazuje na neka sumnjiva područja koja se kod sljedeće rendgenografije izdvajaju i ciljano snimaju. Sumnjivi se dio kralježnice centrira i isključivo se prikaže taj segment.

Rendgenografije zakrivljenim stolom. Točna anatomska pretraga organa ispravnom rendgenografskom interpretacijom ograničena je područjem koje okružuje centralnu rendgensku zraku. Udaljavanjem od centra rendgenske periferne zrake padaju pod kosim kutom i zbog toga na rendgenogramu rubna područja bivaju značajno iskrivljena (KISHIGAMI i sur., 2000.). To je osobito važno pri interpretaciji anatomske dijelova kralježnice. Snimanja su obavljena iz različitih smjerova centralne rendgenske zrake.

Primjenjene su dvije metode: konvencionalna s ravnom plohom i alternativna sa zakrivljenom plohom stola za snimanje. Sniman je cervikolumbalni dio kralježnice psa i međusobno su uspoređene te dvije metode. Konvencionalna rendgenografija omogućava preciznu pretragu područja na koje pada centralna zraka. Zaključak je da se rendgenografija kralježnice treba ponavljati s centralnom zrakom usmjerenom prema različitim mjestima da bi se dobile precizne slike za ispravnu dijagnostiku. Ako su film i dio tijela koji se snima konkavnog oblika na čitavoj plohi snimanja, a fokus jednako udaljen od rendgenske cijevi, rendgenske zrake će prolaziti kroz tijelo na film pod pravim kutovima po cijeloj površini tijela i filma. Alternativna metoda zakrivljenog stola ima tri glavne prednosti prema konvencionalnoj: gubitak distorzija, podjednaki snop zraka istog intenziteta, s boljom rezolucijom na rubnim dijelovima rendgenograma. Ispravna pretraga većih površina tijela s minimalnim distorzijama slike moguća je upotrebom tehnike zakrivljenog stola.

2.2 Mijelografija i jodna kontrastna sredstva

Veterinarska mijelografija najčešće se upotrebljava u dijagnostici bolesti spinalne moždine i kralježnice u pasa i mačaka. Nepovoljni učinci mijelografije ovise o tehnici, konstituciji pacijenta i upotrebi kontrastnog sredstva. U veterinarskoj medicini primjena mijelografije bila je ograničena upotrebom starih kontrastnih sredstava (WIDMER i BLEVINS, 1991.). Ta kontrastna sredstva uglavnom su bila podijeljena na jodirana ulja i vodene otopine jodnih ionskih preparata. Hiperosmolarnost i direktan toksični utjecaj kontrastnih sredstava uzrokovali su neurotoksičnost. Glavni neurotoksični učinci u životinja odnosili su se na postmijelografske živčane napade. Nova suvremena neionska kontrastna sredstva, koja su derivati trijodne benzojeve kiseline, sintetizirana su za humanu mijelografiju, no također su upotrebljena i u veterinarskoj rendgenografiji. U početnim istraživanjima kod pasa imala su neurotoksični utjecaj. Druga generacija neionskih preparata, poput Dimer iotrolana, imala je povoljnija svojstva u eksperimentalnim istraživanjima. Iopamidol i Iohexol pokazali su se pogodnim sredstvima u veterinarskoj mijelografiji. Mjesta injekcije tih kontrastnih sredstava mogu se upotrijebiti u blizini mjesta gdje se očekuje ozljeda leđne moždine. Cervikalna mijelografija obavlja se aplikacijom kontrastnog sredstva u cerebelomedularnu cisternu u atlanto-okcipitalnoj vezi. Lumbalna mijelografija najčešće se izvodi punkcijom između 5.

i 6. slabinskog kralješka. Promjenom položaja i zbog gravitacije kontrastno sredstvo može dospjeti u različita područja subarahnoidnog prostora kralježnice. Postmijelografske komplikacije mogu biti neznatne ako se upotrijebi pažljiva subarahnoidna punkcija, dobra aseptična tehnika.

Opstrukcija protoka kontrastnog sredstva kod mijelografije. Pojava opstrukcije kaudalnog protoka kontrastnog sredstva kod kompresije spinalne moždine dobro je prepoznatljiva kod cervikalne mijelografije. Kompresija spinalne moždine rezultat je pritiska na subarahnoidni prostor, bez obzira na to je li proces ekstraduralan, intraduralan-ekstramedularan ili intramedularan. U svom se protoku kontrastno sredstvo može zaustaviti na kranijalnom rubu mjesta kompresije, uzrokovanog nekim patološkim procesom, s tim da kontrastno sredstvo može u nekim slučajevima ocrtati i kaudalni rub neke tvorbe (MALCOLM i sur., 2000.). Pokušaj aplikacije dodatne količine kontrastnog sredstva može uzrokovati ulazak kontrasta u cerebelomedularnu cisternu putem rostralnog subarahnoidnog prostora i ventrikularnog sustava. Rezultat toga je povećani postmijelografski živčani napad. Kod lumbalne mijelografije protjecanje kontrastnog sredstva kontrolira se gravitacijom i injekcijskim pritiskom, nastojeći pri tom da kontrastno sredstvo prođe mjesto kompresije. Zbog toga se lumbalnoj punkciji daje prednost kao postupku prikaza kompresijskog oštećenja u torakolumbalnom području. Kod kompresija u cervikalnom području, lumbalnom mijelografijom pod pritiskom pokušava se savladati mjesto opstrukcije tako da se prikaže subarahnoidni prostor ispred njega. Autori su razradili uporabljivi postupak cisternalne mijelografije u slučajevima pojave kompresije cervikalne spinalne moždine. Pacijent se postavlja u bočni ležeći položaj s uzdignutom glavom i vratom i s istegnutom vratnom kralježnicom kroz 5 do 10 minuta. Takav položaj pomaže protoku kontrastnog sredstva kroz mjesto kompresije. Nakon toga, s tim položajem glave i vrata, odiže se stražnji dio tijela kako bi se omogućilo kontrastnom sredstvu da što bolje ocrta kaudalni dio patološke tvorbe koja je uzrokovala kompresiju. Na mijelogramu je vidljiv prikaz protoka kontrasta iza mjesta cervikalne opstrukcije nakon cisternalne mijelografije u spomenutom položaju životinje.

Niska osmolarnost kontrastnog sredstva. Osmotski tlak otopina ovisi isključivo o česticama u otopini. Za nedisocirane elektrolite u otopini, molarna koncentracija (molekularna težina otopljena u jednoj litri vode) isto je što i osmolarna koncentracija, jer

svaka molekula izvorne tvari ostaje jedinstvena (RUTH i HERRTAGE, 1989.). Ako tvar u potpunosti disocira u otopini (kao kuhinjska sol), tada molarna otopina ima dvostruku osmolarnost jer se svaka originalna molekula disocira u dva iona od kojih svaki čini osmotski tlak. Ako tvar djelomično disocira u otopini, tada je osmolarnost negdje između jednog ili dva molariteta. Obrnuto, ako se molekule javljaju u otopini, tada je osmotski učinak manji nego kod odvojenih molekula. Uobičajeno fiziološko pravilo odnosi se na tekućine kao izotonične koje ne tlače ovojnice eritrocita. Hipertonične ili hipotonične tekućine imaju veći ili manji pritisak na ovojnice eritrocita. Ista terminologija osmolarnosti odnosi se i na kontrastna sredstva. Uobičajene vodene otopine jodnih kontrastnih sredstava i iotalamične kiseline razlažu se u otopini i na taj način rezultiraju vrlo visokom osmolarnošću. Zbog toga intravaskularna ili subarahnoidna aplikacija tih kontrastnih sredstava zbog toga ima više fizikalnokemijski utjecaj na organizam, s manifestacijom različitih znakova. Kontrastna sredstva s manjom osmolarnošću proizvedena su iz dva razloga. U prvom redu trebalo je načiniti takve spojeve koji ne disociraju u otopini. To su: Metrizamid i suvremeniji Iopamidol i Iohexol. Osim toga, ta kontrastna sredstva stvaraju rendgenološki gušću sjenu. Ona su manje škodljiva od konvencionalnih hiperosmolarnih kontrastnih sredstava, što su autori prikazali u rezultatima svojih istraživanja u kliničkoj humanoj i veterinarskoj rendgenologiji.

Mijelografija Metrizamidom. Od ukupnog broja obavljenih mijelografija u osam pasa utvrđene su komplikacije nakon ove kontrastne pretrage (WRIGHT i JONES, 1981.). Dva psa su pokazivala ukočenost svih ekstremiteta. Kod tri psa kontrastno sredstvo ušlo je u centralni kanal. Tri su psa imala prolazne grčeve. Korelacije između dijagnoza dobivenih mijelografijom i onih ustanovljenih kirurškim zahvatom ili postmortalno, bile su relativno dobre. Samo su u tri psa nađene patološke promjene koje nisu rendgenološki dijagnosticirane.

Iohexol mijelografija. Molekula Iohexola je vrlo hidrofilna i ne veže se za živčane membrane. Radi toga se Iohexol, koji je sličan Iopamidolu, brzo uklanja iz subarahnoidnog prostora jednostavnom difuzijom, što je suprotno od utjecaja na živce koji se javljaju upotrebom Metrizamida (ALLAN i WOOD, 1988.). Smanjeno vrijeme kontakta Iohexola s neuronima također smanjuje neurotoksičnost. Sama osmolarnost ne određuje neurotoksičnost, no kemijska struktura molekule Iohexola može reducirati

njegovu neurotoksičnost. Smanjeni neželjeni učinci iohexola čine ga pogodnim sredstvom za rutinsku ljudsku mijelografiju, cisternografiju i ventrikulografiju. U odnosu na Metrizamid, kod primjene Iohexola prisutne su manje neuropsihičke reakcije, mučnina, povraćanje, glavobolja, nemir pacijenta i opće abnormalnosti EEG. Iohexol, koji je sličan Iopamidolu, ima svoju primjenu i u veterinarskoj mijelografiji. U usporednim istraživanjima Iohexola i Metrizamida u cervikalnoj mijelografiji, utvrđeno je da Iohexol uzrokuje manje postmijelografske napade i manje povećanje nivoa mikroproteina u cerebrospinalnoj tekućini. Kompjutoriziranom tomografijom ustanovljeno je da oba preparata podjednako penetriraju mozak i spinalnu moždinu. U kliničkim istraživanjima mijelografije, primjenom Iohexola u 100 pasa (180 mg/ml), u dozi od 0,25 ml/kg tjelesne težine, utvrđen je samo jedan postmijelografski napad. Kod rutinske mijelografije pasa zadovoljava koncentracija Iohexola od 180 mg/ml. Više koncentracije također su upotrebljive, no mogu uzrokovati jače napade.

Iohexol i Iopamidol mijelografija. Postoji više podataka u literaturi o postmijelografskim komplikacijama zbog upotrebe različitih jodnih kontrastnih sredstava kod psa. Nakon subarahnoidnih injekcija kontrastnih sredstava izrazite su živčane reakcije, hipertermija i prolongirani oporavak od anestezije. Metrizamid je 1970. godine bio jedan od najboljih preparata za mijelografiju, no neželjene neurotoksične posljedice registrirane su u 15 od 54 % svih pretraženih pasa. Danas se Iohexol i Iopamidol, kao neionska trijodna kontrastna sredstva, upotrebljavaju rutinski u veterinarskoj i humanoj mijelografiji. WIDMER i sur. (1992.) su u svojim istraživanjima upotrijebili oba preparata kod 151 psa. Kod 81 psa obavljene su mijelografije Iohexolom (240 mg J/ml), a u preostalim pasa apliciran je Iopamidol (200 mg J/ml). Svaki je pas klinički praćen u vrijeme i nakon mijelografske pretrage. Uzeti su u obzir svi spomenuti parametri, koji se odnose na podražljivost, hipertermiju, prolongirani oporavak od anestezije i pojačanje prije postojećih živčanih znakova. Mijelografska kvaliteta uglavnom je ocijenjena subjektivno. Uspoređujući skupine, u kojima su upotrijebljeni Iohexol i Iopamidol, nisu zabilježene statistički signifikantne razlike u neželjenim posljedicama ili u kvalitetama mijelograma. Oba su preparata po svojim kvalitetama upotrebljiva za rutinsku mijelografiju psa.

Toksičnost Iopamidola, Iohexola i Metrizamida prema staničnim kulturama.

Danas se, uglavnom, najčešće kod životinja upotrebljavaju rendgenografska kontrastna sredstva Iopamidol i Iohexol koja se sastoje od trijodnog fenola, a koja su u praksi potisnula iz upotrebe Metrizamid. Ti se preparati upotrebljavaju kod različitih kontrastnih pretraga, poput mijelografije, intravenozne pijelografije i intravenozne angiografije. DROST i sur. (1996.) su u svojim istraživanjima kulturu mišjih embrionalnih stanica karcinoma izložili djelovanju trijodnih rendgenografskih kontrastnih sredstava (Iopamidol, Iohexol i Metrizamid) u koncentracijama nižima od onih koje se upotrebljavaju kod kliničke mijelografije. Citološke pretrage obavljene su pomoću svjetla i elektronskim mikroskopom. Citološke promjene očituju se otokom i vakuolizacijom mitohondrija i drugih citoplazmatskih dijelova, unutar jednog sata nakon izlaganja kontrastnim sredstvima. U inkubaciji od 12 sati stanice su promijenile oblik, odigle su se od nanosa kulture i uginule. Te su se promjene pojavile neovisno o osmolarnosti inkubacijske sredine i nisu nastale u slučajevima kada su stanice inkubirane primjesom 1,16 mM EDTA ili 10 mM Tris, koji su sadržani u Iopamidolu i Iohexolu. Slične citološke promjene promatrane su u kulturi neurona, koja potječe od embrionalnih stanica karcinoma i u kulturi od mišjih dorzalnih korijena ganglijskih stanica. Rezultati pokazuju da su Iopamidol, Iohexol i Metrizamid citotoksični prema stanicama u kulturi s 20% manjom koncentracijom koja se upotrebljava za mijelografiju i to je, ustvari, nepovoljna reakcija kod mijelografije, koja se primjećuje i u ljudi i u životinja.

Mehaničke pojave kod punkcije subarahnoidnog prostora. Punkcija subarahnoidnog prostora, bilo da se izvodi dorzalno ili ventralno prema spinalnoj moždini potrebna je kod torakolumbalne mijelografije psa. Nakon mijelografije često nastaju prolazna pogoršanja ili živčane egzacerbacije. Histološki su prisutni očiti znakovi edema spinalne moždine, cistična nekroza, mijelomalacija i demijelinizacija, koji su opisani kao iz posljedica prolaza igle kroz spinalnu moždinu, sa ili bez aplikacije kontrastnog sredstva (TILMAN i sur., 1984.). Svrha ove radnje je da opiše slučajeve koji se pojavljuju kod punkcije subarahnoidnog prostora i koji su posljedica mehaničkog oštećenja pri izvođenju toga postupka. Punkcija subarahnoidnog slabinskog prostora upotrebom dviju različitih tehnika, obavljena je na psima u nekoliko navrata, a nakon toga je apliciran Metrizamid u subarahnoidni prostor kod cervikalne cisterne. Lumbalna

punkcija je obavljena pod fluoroskopijom i snimljena je kamerom na sto milimetarskom filmu u razmaku od dvije sekunde. Vrh igle potiskuje duru nekoliko milimetara prije nego što je probije. Nakon tih pretraga obavljena je hemilaminektomija na lešini da bi se pokazala spinalna moždina i intaktna ovojnica. Na taj se način može dobiti uvid u stanje kompresija spinalne moždine. Kompresija i penetracija spinalne moždine, kod punkcije subarahnoidnog prostora, mogu uzrokovati egzacerbacije ili teške neurološke ispade koji katkada nastaju kao posljedica mijelografije.

Eksperimentalna fibroza arahnoidne uzrokovana Metrizamidom. Metrizamid se upotrebljava kao neuroradiološko kontrastno sredstvo u ljudskoj i veterinarskoj medicini. Njegovom aplikacijom subarahnoidno u koncentracijama od 170 i 300 mg joda u mililitru, u kraćem pokusu ispitivan je utjecaj na živce, a kroz dulje vrijeme i leptomeningealni učinak (BARTELS i BRAUND, 1980.). Nakon dva mjeseca nastala je arahnoidna fibroza različitih stupnjeva, kod pasa kojima je apliciran Metrizamid veće koncentracije. Taj preparat, s koncentracijom od 170 mg J/ml, uzrokuje jače epileptiformne napade.

2.3 Kompjutorizirana tomografija (CT) visoke rezolucije

Kompjutoriziranu aksijalnu tomografiju (CT) izumio je Godfrey Hounsfield 1960. godine. Hounsfield je za to otkriće dobio Nobelovu nagradu. Prvi rad o upotrebi CT-a kod intrakranijalnog oboljenja u čovjeka objavljen je 1973. godine. Dvije godine kasnije objavljen je prvi članak o CT-u kralježnice kod koje je bila prisutna siringomijelija. S obzirom na to da je u ranom početku bila relativno siromašna rezolucija mekih dijelova, obavljena je postmijelografija za prikaz spinalne moždine. Kod treće generacije GE CT/T 8800, sa skenerom visoke rezolucije, poboljšana je vidljivost mekih dijelova, a 1978. godine primjenom četvrte generacije Picker "Synerview 600" postižu se još bolji prikazi mekih dijelova. Mnogostruko poboljšani programi počinju se primjenjivati 1979. godine. S tim programima moguća su kod CT-a kralježnice snimanja u sagitalnoj, dorzalnoj (krunskoj) i kosoj projekciji (JONES i sur., 1994.). GE - Scout View kompjutor program opisan je 1980. godine i pomoću njega su se mogli prikazati znatno bolji detalji i angulacije aksijalnih prikaza, a to je bilo vrlo važno u dijagnostici hernije *nucleus pulposus*. Godinu dana nakon toga uvodi se softver program. Stalnim poboljšanjem

rezolucije slike ostvarila se mogućnost na preglednom CT skenu da se direktno promatraju korijeni živaca *cauda equina*. Prvi članak o CT-u kralježnice u životinja objavio je Fingerth 1989. godine. Nakon toga objavljeno je više radova o prirođenoj i stečenoj patologiji kralježnice. U svom članku autori su opisali tehniku kompjutorizirane tomografije (CT) visoke rezolucije. Izvanredna prostorna i kontrastna rezolucija kombinirana s mnogostruko poboljšanim programom visoke rezolucije CT skenera odgovara po svojoj namjeni i jednostavnoj primjeni u dijagnostici različite patologije lumbosakralnog dijela kralježnice u psa.

2.4 Protruzija i hernija intervertebralnog diska

Sumnja na protruziju intervertebralnog diska u torakolumbalnom području je glavna indikacija za rendgenografsku pretragu kralježnice u psa. Kod nativne rendgenografije, ispravna procjena protruzije intervertebralnog diska u psa kreće se između 60 i 98 % (LAMB i sur., 2002.). No ovi nalazi zasnovani su na istraživanjima u jazavčara, kod kojeg su detaljno opisani rendgenografski nalazi. Rendgenografski znakovi protruzije intervertebralnog diska psa uključuju suženje ili stepeničasti izgled intervertebralnog prostora, suženje zglobnog prostora zglobnih izdanaka, mali intervertebralni otvor i kalcificirana tvar u spinalnom kanalu. Plin u intervertebralnom prostoru (vakuum fenomen) i kalcificirana tvrda spinalna ovojnica, nisu česti znakovi protruzije intervertebralnog diska. Od tih znakova najčešći je nalaz suženja intervertebralnog prostora. Postoje anatomske i patofiziološke razlike između malih i većih pasmina pasa s protruzijom intervertebralnog diska, koja može utjecati na rendgenografske nalaze kod oboljelih pasa. Kod malih pasmina pasa, kao što je jazavčar, spinalna moždina zaprema veći prostor spinalnog kanala nego u većih pasmina pasa, kao što je njemački ovčar. Tri neovisna dijagnostičara procijenila su preciznost nativne rendgenografske dijagnoze protruzije intervertebralnog diska u profilnoj i sagitalnoj projekciji torakolumbalnog područja 64 psa, kod kojih je kirurški potvrđena protruzija diska. Kod 51 psa, s negativnim mijelogramom, i u 29 pasa s različitim oboljenjima kralježnice, neovisni dijagnostičari obavili su analize bez bilo kakvih kliničkih podataka. Postoje očite razlike u razmatranju i dijagnosticiranju protruzije intervertebralnog diska. Preciznost dijagnostičara kod nativnog rendgenografskog utvrđivanja mjesta protruzije

diska, kretala se između 51 i 61 %. Svi analitičari imali su manju preciznost u prepoznatljivosti drugih mjesta protruzija intervertebralnih diskova. Najčešći rendgenografski znak suženja intervertebralnog prostora, je umjereni pokazatelj protruzije (64 - 69 %). Vakuum fenomen je bio vrlo rijedak nalaz protruzije diska. Prepoznatljivost multiplih rendgenografskih znakova protruzije intervertebralnog diska, na jednom mjestu, povećavaju preciznost dijagnoze.

U literaturi se spominje veliki broj pasa u kojih su zbog različitih promjena na kralježnici ustanovljena bolna stanja, poremećaja u kretanju, pareze i paralize stražnjih ekstremiteta. Najčešći uzroci takvih znakova potječu od promjena na intervertebralnim hrskavičnim pločama koje rade pritisak na spinalnu moždinu ili na određene živce. U prvom dijelu rada navodi se, općenito, lokalizacija hernije diska u tri neobična slučaja (GRAVEL i ČOP, 1992.). U jednog psa utvrđena je hernija unutar samih kralježaka, a u dva su dijagnosticirane hernije samih diskova. Kod pretraga 260 pasa, u kojih su postojali klinički znakovi hernije diska, obavljene su mijelografije i iza toga operativni zahvati. U 106 pasa bili su zahvaćeni diskovi vratnog, a u 154 psa torakolumbalnog dijela kralježnice. Autori su izdvojili tri rijetka i zanimljiva slučaja. Rendgenološki je dijagnosticirana hernija diska između posljednjeg vratnog i prvog grudnog kralješka, zatim u kranijalnom dijelu grudne kralježnice. Ti nalazi pobuđuju interes zbog poteškoća u operativnim zahvatima. Osim toga autori posebno ističu spomenuta dva slučaja su rendgenološki dijagnosticirane Schmorlove usjekline kralježaka. Statističkom obradom svih dijagnosticiranih hernija diska u različitim pasmina pasa utvrđeno je da su u jazavčara i srednje velikih pasmina pasa najčešće hernije između drugog i trećeg vratnog kralješka, a u malih pasmina između trećeg i četvrtog kralješka te kod velikih pasmina pasa u kaudalnom dijelu vratne kralježnice. U torakolumbalnom dijelu kralježnice najčešće su hernije diska u jazavčara, zatim u malih i srednje velikih pasmina pasa (T12 - T13 i T13 - L1). Kod velikih pasmina pasa česte su hernije između prvih slabinskih kralježaka. Što se tiče dobi i lokalizacije statistički je utvrđeno da se hernije u vratnom dijelu kralježnice jazavčara pojavljuju najčešće između 6. i 7. godine starosti, a u torakolumbalnom dijelu kralježnice između 4. i 5. godine starosti.

Prolapsus nucleus pulposus u spinalni kanal, kao etiološki faktor spinalne paralize, točnije je upoznat tek rendgenološki dijagnosticiran kontrastnom

mijelografijom. Brook je izradio tehniku mijelografije kod psa upotrijebivši kao kontrastno sredstvo Lipiodol. Bolest dolazi kod odraslih, uglavnom muških pasa svih pasmina, a osobito često kod pekinške pasmine i jazavčara. Simptomi, tijek i sama prognoza zavise o lokalizaciji prolapsusa i o stupnju kompresije spinalne moždine. Prema tome i klinička slika jako varira, od neznatne preosjetljivosti i jedva zamjetljivih smetnji u kretanju pa do potpune, mlohavne paralize, nekontroliranog uriniranja i defekacije. U nastanku bolesti veliko značenje ima sama građa intervertebralne hrskavice (RISER, 1996.). *Nucleus pulposus*, koji je mekan, plastičan i poput tekućine inkompresibilan, zatvara vlaknasti *annulus fibrosus*. Kod jakog pritiska na intervertebralnu hrskavicu (pad, skok, ekstremno savijanje kralježnice) lako pukne *annulus fibrosus*, te pritom nastaje prolapsus *nucleus pulpous* u okolinu. U kifoznom položaju redovno puca dorzalni dio prstena, tako da jezgra prolabira upravo u spinalni kanal. Kako je prostor u spinalnom kanalu oko medule vrlo malen, to već protruzije od 1 mm mogu izazvati kompresiju spinalne moždine. Uz kliničku sliku, sigurnu dijagnozu daje rendgenološka pretraga. Lipiodol injiciran iza zatiljne kosti u cisternu spušta se kaudalno po subarahnoidnom prostoru spinalnog kanala. Na mjestu prolapsusa nastaje zastoj kontrasta. Kod manje protruzije ne mora biti potpuna blokada, ali je mijelogram na mjestu protruzije deformiran, a to također nagovješta ispravnu dijagnozu. Prema opažanju autora, protruzija se najčešće pojavljuje između posljednjeg grudnog i prvog slabinskog kralješka te u području prvih 5 slabinskih kralježaka. Prognoza, koja u prvom redu zavisi o stupnju protruzije, nepovoljna je ako u 3 tjedna ne nastane poboljšanje. Za liječenje je važno mirovanje (zatvaranje životinje u tijesni kavez), higijensko držanje i visoka proteinska dijeta, ne bi li se krvni proteini održali u dostatnoj koncentraciji i tako ubrzala resorpcija edemske tekućine na mjestu kompresije.

Rijetka je pojava **intervertebralne bolesti ekstruzije tvari diska** kroz tvrdi spinalnu ovojnici u spinalnu moždinu. Stupanj neuroloških znakova u psa s intervertebralnom bolešću ovisi o prirodi degeneracije diska, promjeru spinalnog kanala, brzini ekstruzije diska i količini tvari koja uzrokuje pritisak (LIPTAK i sur., 2002.). U križanog kastriranog terijera, starog jedanaest godina, bili su slabo izraženi neurološki poremećaji, koji su usko povezani s brzinom ekstruzije penetrirane tvari kroz tvrdi spinalnu ovojnici u spinalnu moždinu i količine tvari unutar parenhima spinalne

moždine. Rendgenografski i mijelografski, izostali su tipični znakovi koji se pojavljuju s intervertebralnom bolešću diska. Nije prisutno smanjenje intervertebralnog otvora, povećanje gustoće sjene unutar intervertebralnog otvora, ovapnjenje tvari diska u spinalnom kanalu ili očito suženje prostora između T13 - L1. Mijelografski, iznad intervertebralnog prostora diska vidljivo je centralno defektno punjenje mijelografskog stupca. Mijelografski nalaz uključuje intra i ekstramedularno oštećenje sa zadebljanjem spinalne moždine oko T13 - L1. Neoplazija, kao što je meningiom ili tumor korijena živca, najčešći je uzrok intra i ekstramedularnih promjena. Magnetskom rezonancijom i kompjutoriziranom tomografijom postigli bi se znatno bolji dijagnostički rezultati ovakva stanja bolesti intervertebralnog diska. U ovom slučaju nije naglašena laceracija tvrde spinalne ovojnice. Hemilaminektomijom nije nađena tvar diska. Durotomijom je utvrđen edem spinalne moždine grimizne boje. Pas je eutanaziran. Izolirani segment spinalne moždine u području T11 - L3 osrednje je edematozan s krvarenjem duž dorzalnog dijela spinalne moždine. Čvrsta tvorba (3 mm x 6 mm) koja prijanja na duru, protrudirala je 2 mm u ventralni dio spinalne moždine. U poprečnom rezu, tvorba se prostire dorzalno i lateralno stvarajući u toj ravnini obliteraciju glavnine parenhima spinalne moždine. Patohistološki, tvorba se sastoji od fibrokartilaginozne tvari s multiplim područjima kalcifikacije.

Iako su krvarenja u epiduralni prostor poznata pojava kod intervertebralne hernije diska, u psa su to rijetki nalazi. Pretpostavke su da su te pojave rezultat trganja unutarnjih kralježnih venoznih plexusa kod jačeg iskliznuća diska. Posljednji podaci iz literature govore o epiduralnim hemoragijama u nekoliko pasa, koje su se pojavile u većem broju kralježaka s obje strane protrudiranih diskova. Takve promjene utvrđene su kompjutoriziranom tomografijom kod akutnih torakolumbalnih protruzija diskova (TIDWEL i sur., 2002.). Kod tih pacijenata mijelografski i kirurški je ustanovljeno da krvarenja u epiduralni prostor uzrokuju prilično prostrane, ekscentrične ili cirkumskriptne kompresije spinalne moždine i uzrokuju njezino suženja. U kastrirane ženke rotvajlera, u dobi od četiri godine, obavljena su mijelografska i magnetsko-tomografska oslikavanja kaudalnog dijela grudne kralježnice, koja je pokazivala znakove obostrane pareze stražnjih nogu. Na mijelogramu je prisutna ekstraduralna kompresija spinalne moždine u ravnini diska između 11. i 12. grudnog intervertebralnog prostora. Epiduralna nehotična

aplikacija kontrastnog sredstva pokazuje defektno cirkularno punjenje veličine jednog centimetra u dorzalnem epiduralnom prostoru, s naznakom kompresije spinalne moždine. Tomogrami magnetske rezonancije pokazuju djelomičan gubitak signala diska između 11. i 12. grudnog kralješka. Žarišni signal je prazan unutar spinalnog kanala 11. grudnog kralješka, sa slobodnim fragmentom diska i ekstraduralnom tvorbu koja pritišće srž kralježnice u ravninama 10. i 11. te 11. i 12. grudnog kralješka. Krvarenja unutar tvorbe utvrđena su na slikama T 2* vrijednosti. Kirurški su uklonjeni ovapnjeli disk i hematom. Patohistološki nije dijagnosticirana neoplazma.

Jazavčari i pekinezeri, a naročito bokseri naginju oboljenjima kralježnice. Najčešće su to intervertebralne kalcinoze protruzije intervertebralnih ploča i sl. U svrhu istraživanja rendgenografski su prikazane kralježnice bez sakralnog i repnog dijela kod 172 boksera u profilnoj projekciji, a djelomice i u ventrodorzalnoj (SCHNIZZLEIN, 1960.). Od ukupnog broja promatranih pasa, 76 su bili mušjaci i 96 ženke. Nađene promjene svrstane su u tri skupine: lake (samo pojedini kralješci lumbalne i torakalne kralježnice imaju manje zupčaste egzostoze po kranioventralnim, odnosno kaudoventralnim rubovima), srednje (navedene promjene su jače izražene) i jake promjene (čitav lumbalni, a djelomično i torakalni dio kralježnice je promijenjen). Utvrđeno je 54 % bolesnih ženki, a 47 % mušjaka. Životinje u dobi od jedne godine nisu oboljevale, s dvije godine starosti oboljele su tri, a nakon tri godine većina njih pokazivala je slabe do jake promjene. Vratni kralješci, te prvi i drugi torakalni ne pokazuju nikakve promjene. Svi ostali kralješci su promijenjeni. Jače promjene istaknute su od desetog torakalnog kralješka do sakruma. Slične pojave, koje nalazimo kod čovjeka, poznate pod nazivom *spondylosis deformans*, primarno pokazuju degeneraciju intervertebralnih ploča, a sekundarno egzostoze. Kod psa degeneriraju intervertebralne ploče tek nakon pojava jakih egzostoza. Morbus Bechterew ili spondylarthritis ankylopoetica, poznat kod ljudi, pojavljuje se u sličnom obliku i u pasa. Teže rendgenografske promjene ne odgovaraju kliničkom nalazu, jer kod takvih životinja često nije bilo nikakvih znakova poremećaja općeg stanja, a niti znakova šepavosti. Nisu točne tvrdnje da se bolesti pojavljuju kod jačih opterećenja kralježnice. Autor smatra da je uzrok tih promjena usko povezan s hormonalnim poremećajima.

Šmorlovi čvorovi su pojave hernija dijelova intervertebralnih diskova u trupove kralježaka. Ta pojava je dobro opisana u čovjeka, dok do danas još nije objavljena kod psa. Postoje dva oblika intervtebralne hernije diska- centralni i retromarginalni. Centralna intervertebralna hernija diska poznata je kao klasični Šmorlov čvor, dok se retromarginalna intervertebralna hernija naziva *limbus vertebrae*. Kod ljudi se to naziva slabošću hrskavičnih okrajaka ili subhondralnih trabekula trupova kralježaka. Te su promjene također uzrokovane slabim traumama. Rendgenografski, Šmorlovi čvorovi očituju se nazubljenošću okrajaka trupova kralježaka, zatim prozračnošću unutar trupova, s različitim stupnjevima skleroziranja, smanjenim intervertebralnim prostorima i vakuum fenomenom. U ovom članku GASCHEN i sur. (1995.) opisali su intervertebralne hernije u pasa kod kojih je postojala sumnja na sindrom *cauda equina*. Kod tih pacijenata rendgenografski znakovi su upućivali na osteohondrozu s mogućom etiologijom fibrokardilaginozne embolije. Kod nalaza Šmorlovih patoloških promjena, glavni klinički znakovi u ljudi su bolovi u leđima. Palpatorni znakovi boli u lumbosakralnom području kod snimljenih pasa nisu se mogli direktno povezati s intervertebralnim hernijama diskova, no autori tvrde da su to ipak zamijetili u dva slučaja.

U vrijeme razvoja vodenih neionskih jodnih kontrastnih sredstava, mijelografija se smatrala najboljom metodom dijagnosticiranja hernija intervertebralnih diskova. No, taj dijagnostički postupak je invazivan, s mogućnošću uzrokovanja različitih neuroloških poremećaja. ALBY i sur. (2000.) u svojoj neurološkoj klinici koriste treću i četvrtu generaciju kompjutorizirane tomografije (CT) za podužni prikaz kralježnice i poprečna skeniranja spinalnog kanala. Kompjutorizirana tomografija (CT) uspješno je primijenjena u prikazu mozga i lumbosakralne veze, zatim u procjeni spinalne neoplazije i vratne kralježnice pasa s kaudalnom spondilomijelopatijom. No, kompjutorizirana tomografija upotrebljava se za prikaz spinalne moždine i nakon subarahnoidne injekcije jednog kontrastnog sredstva, da bi se jasnije oslikale strukture. Pojave hernija intervertebralnih diskova u torakolumbalnom vertebralnom kanalu prikazane su u 23 psa kompjutoriziranom tomografijom. Nakon toga slike su uspoređene s mijelografskim i kirurškim nalazima. Normalna spinalna moždina, ocrтана epiduralnom mašću preko intervertebralnih prostora diskusa, pojačana je u CT poprečnom oslikavanju. Protrudirani dijelovi diskusa prepoznatljivi su u svih životinja kao hiperatenuirane ekstraduralne

tvorbe. Pojačavanje sjene tvari diskova ovisi o stupnju mineralizacije. U sedam pasa s hernijama diskova postojala je neznatna atenuacija u odnosu prema spinalnoj moždini. U tih pasa manji fragmenti mineraliziranih tvari diskova i krvarenja kirurški su nađeni u epiduralnom prostoru. U pasa s duljim trajanjem hernije diskova, struktura diska u spinalnom kanalu prepoznatljiva je kao hiperatenuirana i homogena prema akutnim protruzijama diskova. Autori su zaključili da se mineralizirani protrudirani diskovi i krvarenja mogu brzo i sigurno prikazati kompjutoriziranom tomografijom.

Kemonukleoliza u psa. Oboljenje intervertebralne hrskavične ploče je često u pasa. Vrlo dobro je poznat prvi i drugi oblik degeneracije diska. Treći oblik karakterizira stvaranje okruglastog fibroznog tkiva koje se veže na tvrdi spinalnu ovojnici i takav proces ustvari predstavlja kroničnu fazu reparacije prvog oblika oboljenja diskusa. Takva reparacija rezultira stapanjem vanjskog tvrdog tkiva nukleusa s dorzalnim fibroznim prstenom. Kirurška terapija oboljenja diska odnosi se na laminektomiju i fenestraciju u psa. Veća kirurška oštećenja i skupoća zahvata ponukali su autore da obave eksperimentalna istraživanja na slabinskom i vratnom dijelu kralježnice primjenom kemonukleolize u 16 klinički zdravih, odraslih bigla (ATILOLA i sur., 1988.). Psi su razvrstani u dvije starosne skupine i apliciran im je Chymopapain, u dozi od 200 i 500 jedinica. Pod fluoroskopskom kontrolom injiciran je preparat u četiri slabinska diskusa. U četiri cervikalna diska obavljena je injekcija preparata nakon kirurškog zahvata. Nakon toga je obavljena rendgenografija i već nakon 24 sata vidjela su se suženja odgovarajućih intervertebralnih prostora. Daljnje rendgenografske pretrage obavljene su prvog, drugog, četvrtog i osmog dana nakon injekcije spomenutog preparata. Vremenski, pokazale su se razlike u nastalim promjenama, no to nisu bile neke osobite razlike s obzirom na dozu apliciranog preparata. Kemonukleoliza je bila u 82,4 % uspješna u vratnom i 78% u slabinskom dijelu kralježnice. Klinički, psi su pokazivali vrlo slabe znakove boli, bez vidljivih promjena životinje nakon kemonukleolize.

Bolesti intervertebralne hrskavične ploče najčešći su uzroci živčanih poremećaja i to pogotovu u hondrodisplastičnih pasmina pasa. Najveće mehaničko opterećenje kralježnice je između 11. grudnog i 3. slabinskog kralješka i u tom se području najčešće pojavljuju oboljenja diskova. Kranijalnije od 11. grudnog kralješka rijetko se javljaju diskopatije. U usporedbi sa svim ostalim pasminama pasa, na jazavčara otpada 45 - 65 %

pojava diskopatija (KIRBERGER i sur., 1992.). Nativna rendgenografska dijagnoza akutnih bolesti diskova u 36 jazavčara uspoređena je s mijelografskim nalazima upotrebom kontrastnog sredstva Iohexola. Kontrastnim pretragama spinalnog kanala ustanovljene su hernije i protruzije diskova. Uspoređujući rezultate tih pretraga nativnom rentgenografijom, utvrđena je točnost dijagnoze u 26 pasa. Rezultati istraživanja pokazali su da je mijelografija kao kontrastna metoda vrlo važna u otkrivanju patoloških zbivanja u intervertebralnim prostorima.

Nakupine plina u zglobovima nastaju kod različitih pojačanih napora ili istezanja i taj fenomen prvi put je objavio Fick 1910. godine. Rendgenografski znakovi nakupljanja plina nazvani su "vakuum fenomen". Od plinova je najviše zastupljen dušik s kisikom, ugljični dioksid i drugi manje zastupljeni plinovi. U ljudskoj medicini objavljeno je više radova o vakuum fenomenu. Taj fenomen pojavljuje se u 1-3% pasa kod spinalne rendgenografije. Pojave su vezane za degenerativne bolesti diskova i vakuum fenomena, a tu bolest prvi put je opisao Knuttson 1942.godine. Ta se pojava često naziva „Knuttsonov znak“. Spinalni vakuum fenomen u čovjeka pojavljuje se kod hernije diska u spinalni kanal, zatim kod hernije diska kroz vertebralni okrajak u trup kralješka (Šmorlova kvrga), osteoartroze, ishemičnih nekroza trupova kralježaka, deformirajuće spondiloze i kod posttraumatskih dislokacija. Vakuum fenomen je opisan i na drugim zglobovima u čovjeka. Taj fenomen je vrlo rijedak u domaćih životinja. Opisan je kao pojava u ramenom zglobu i kralježnici u psa te u metatarzofalangealnom zglobu u konja. Svrha članka je opisati mjesta rendgenografskih pojava vakuum fenomena u dvanaest pasa (WEBER i sur., 1995.). Uz rendgenografske znakove nakupine plina, opisani su također klinički znakovi tog fenomena. Nakupine plina prepoznatljive su kao područja unutar intervertebralnih diskova vratnog, grudnog i slabinskog dijela kralježnice, zatim u zglobnim prostorima prsne kosti i u ramenom zglobu. Intervertebralne i sternalne nakupine plina rendgenografski su popraćene znakovima degeneracije, kao što su skleroze diskova i spondiloze. U literaturi ne postoje objavljeni podaci o vakuum fenomenu u sternumu domaćih životinja. Prije se smatralo da takav fenomen nastaje kao posljedica pomaka kod rendgenografije i krivih položaja kod snimanja.

Prolapsus intervertebralne ploče je čest nalaz u psa i takvo se stanje najčešće dijagnosticira nativnom rendgenografijom. U 69 do 72 % pasa moguće je nativno

dijagnosticirati akutni prolapsus. Negativni rezultat može biti ako se ne prepozna suženje intervertebralnog prostora ili samog diska u spinalnom kanalu. Deformirajuća spondiloza razvija se sekundarno uz degeneraciju diska, no njezina nazočnost ne mora biti usko povezana s prolapsusom diska. Tako deformirajuća spondiloza sama za sebe ne mora uzrokovati bol ili parezu. Osifikacija tvrde spinalne ovojnice je također česti nalaz u psa (LAMB i GUTHRIE, 1995.). Najčešće se zamjećuje u vratnom i slabinskom dijelu kralježnice. Mijelografija se rutinski primjenjuje kod sumnje na prolapsus diska. U nativnoj slici rijetko se može zamijetiti pomak osificirane, tvrde ovojnice spinalne moždine. Takvo se stanje može interpretirati na mijelogramu kao pomak subarahnoidnog prostora i naziva se "automijelogram". Kada se interpretira pomak, tada je potreban oprez jer nije vidljiva neosificirana, tvrda spinalna ovojnica. Primjerice, ventralni pomak tvrde spinalne ovojnice može biti posljedica intraduralnih ili ekstraduralnih procesa na dorzalnom dijelu spinalne moždine. Te će mogućnosti razjasniti jedino mijelogram. Dorzalni pomak ventralne, tvrde spinalne ovojnice mora ukazivati na ekstraduralne promjene. Autori su u jednom slučaju prikazali pomak osificirane, tvrde spinalne ovojnice, uzrokovan ekstraduralnim procesom. Nativna slika pokazuje znakove prolapsusa diska, što je potvrđeno mijelografijom i kirurškim zahvatom.

2.5 Anatomija intervertebralnog diska

Intervertebralni diskovi u psa razmiču otprilike 50 nejednakih segmenata kosti u kralježnici. U anatomiji kralježnice kralješci se međusobno nalaze uzglobljeni pomoću triju točaka. Naime, tu se radi o artikulacijama koje povezuju trupove kralježaka (*synarthrosis et synchondrosis*). Zglobni izdanci obuhvaćeni su zglobnim čahurama, a trupovi kralježaka nemaju te karakteristike.

Intervertebralni disk sastoji se od dva dijela, koji su morfološki i funkcionalno potpuno različiti. U sredini diska nalazi se jezgra - *nucleus pulposus*, koja se kao polutekuća želatinozna tvar, ponaša u svojoj funkciji prema fizikalnim zakonima tekućine. Jezgra se ne da prignječiti, nego podjednako prenosi pritisak na sve strane. Rubni dio diska je sastavljen od naročito građenog veziva. Taj dio, sličan prstenu - *anulus fibrosus*, sprječava širenje pritiska na stranu. Fibrokartilaginozno vezivno tkivo prstena je elastično i čvrsto je povezano s prstenastom apofizom pokrovnih ploha susjednih kralježaka, tako što sprječava prevelike pomake između kralježaka. Krvne žile su

sadržane samo u vanjskim slojevima, dok unutarnji slojevi i jezgra nemaju žila i hrane se difuzijom iz susjedstva. Najveći intervertebralni disk nalazi se u lumbosakralnoj vezi (L7 - S1), a iza toga se diskovi progresivno smanjuju u veličini do najmanjeg koji se nalazi između vratnih kralježaka C2 - C3. Debljina diska direktno je proporcionalna njegovoj veličini, tako da je najdeblji disk između L7 - S1. Lamelarna ili slojevita struktura fibroznog prstena je vrlo jasna ventralno, a dorzalno ona postaje nejasnija.

Na diskovima su razmjerno česte degenerativne promjene, djelomično uzrokovane smanjenim metabolizmom. U mladih životinja i ljudi diskovi su mekši i vlažniji nego u starijoj dobi kad su suhlji i slabijeg su turgora. Granicu između trupova i diska čine pokrovne plohe trupova presvučene slojem hrskavice. Zbog pritiska pulpozne jezgre te su ploče i njihova hrskavična prevlaka u središtu trupa udubljene.

Prije se smatralo da diskovi nisu invertirani, no pojedini okrajci korijena živaca završavaju u dorzalnom dijelu fibroznog prstena i dorzalnom longitudinalnom ligamentu. Pojedine grane tih živaca su bolna vlakna. Kod ljudi su takozvani sino-vertebralni živci odgovorni za prijenos impulsa boli od anulusa diska.

Premda je u anatomiji kralježnice opisan vertebralni kanal, ipak je potrebno naglasiti da je on u psa očito mali i zbog toga je njegov sadržaj poredbeno pretrpan. Vertebralni kanal je oko 25 % duži i 20 % širi u usporedbi s moždinom.

U grudnom području *ligamentum conjugale costarum* potpuno prekriva dorzalnu širinu diska i zbog toga se u najvećoj mjeri fibrozni prsten drži u svom položaju. Ligament nedostaje kod prvog, jedanaestog, dvanaestog i trinaestog para rebara, što objašnjava izostanak protruzija intervertebralnih diskova u srednjem grudnom području.

3. MATERIJAL I METODE

U Zavodu za rendgenologiju, ultrazvučnu dijagnostiku i fizikalnu terapiju Veterinarskog fakulteta Sveučilišta u Zagrebu obavljene su rendgenološke pretrage kralježnice u pasa različitih pasmina i dobi. Prije rendgenografije postojali su klinički znakovi patoloških zbivanja koji su potjecali od torakolumbalnog dijela kralježnice. Najveći broj pacijenata upućen je iz interne i kirurške klinike, a dobar dio i iz područnih ambulanti. Nekoliko pacijenata obrađeno je kompjutoriziranom tomografijom (CT) u Topolšici, Republika Slovenija. Dob pretraženih pasa kretala se između 1 i 14 godinu. Klinički je bilo teško odrediti o kojim se patološkim promjenama radi.

Cilj rada je bio da se primjenom različitih metoda radiografije utvrde patološka zbivanja u različitim dijelovima kralježnice psa. One uključuju nativnu rendgenografiju, mijelografiju i kompjutoriziranu tomografiju.

Kod rendgenografije pacijent se postavlja u bočni ležeći položaj i fiksira u području karpalnog i tarzalnog zgloba. Istegnuti položaj postiže se povlačenjem stražnjih ekstremiteta kod učvršćivanja trupa tako što se zadržava u položaju ledna linija. Centralna zraka usmjerava se prema željenom području pretrage.

Osim nativne rendgenografije obavili smo također mijelografiju vratnog i torakolumbalnog dijela kralježnice. Postupci tih metoda opisani su u pregledu dosadašnjih istraživanja. Nakon mijelografije obavljena je kompjutorizirana tomografija (CT).

Kod CT skeniranja kralježnice pacijent je u sternalnom položaju. Oba položaja pacijenta i nagib gentrija upotrebljavaju se tako da je sken koji se projicira kroz primarno mjesto pretrage skoro okomit prema podužnoj osi spinalnog kanala. U tom pogledu pomaže 90^0 ili profilna projekcija topograma (tomogram). Preporučljivo je uključiti sken kod najmanje jednog kranijalnog ili kaudalnog intervertebralnog prostora prema primarnom mjestu željene pretrage. Ako je dobro lokalizirano mjesto pretrage, tada je potrebno primijeniti 1,5 mm debljinu sloja. Veći dio kralježnice skenira se s tri milimetra debljine sloja. S mijelogramom preporučljiva je tamnija slika s koštanim prozorom (razina prozora je 420, a širina 1500). Za analizu slika bez kontrastnog sredstva, kao što

je lumbosakralno područje, koristi se prozor mekog tkiva (razina prozora je 35 do 40, a širina 300 do 500).

Na psima su obavljene premedikacije. Anestezija je izazvana kratko djelujućim barbituratom i održavana je inhalacijskom anestezijom. Psi su postavljeni u dorzalni položaj na stolu za skeniranje tako što su prednje noge najprije ušle u gentri. Kukovi, koljena i tarzusi su flektirani i vrpcom povezani prema tijelu i stolu. Takav položaj minimalizira lordozu i artefakte polja pretrage. Vanjski svjetlosni marker upotrebljava se za centriranje psa na stolu i prilagođava se visini stola tako da će lumbosakralna kralježnica biti u centru ravnine skena (nula označava točku).

Rekonstrukcija slike obavlja se s prije postavljenim koštanim algoritmom. Druga postavljena slika može se rekonstruirati upotrebom algoritma mekog tkiva ako je signifikantan očekivanoj patologiji mekog tkiva.

Nakon potpune rekonstrukcije, aksijalne slike se pregledavaju na monitoru upravljačke ploče. Faktore pojačavanja i podešavanje prozora odabire se prema osobnoj sklonosti i suspektnoj patologiji. Multiplanersko reformatiranje također se primjenjuje prema osobnom nahodjenju i suspektnoj patologiji. Većina odabranih presjeka uključuje sagitalne slike dobivene u ravninama intervertebralnih otvora i centralnog kanala, a dorzalne slike postižu se u ravnini korijena živaca.

4. REZULTATI

Kod interpretacije intervertebralnih diskova treba voditi računa o dobi psa i o skupini u koju spada (hondrodistrofični i ostali). Suženje intervertebralnog prostora je značajnije u dobi od jedne godine nego u pasa starije dobi, primjerice deset godina stari psi kod kojih su s vremenom intervertebralni diskovi degenerirali bez iskliznuća. Kalcifikacije unutar diska hondrodistrofičnih pasmina pasa imaju različite naznake, nego kalcifikacije ostalih pasmina pasa.

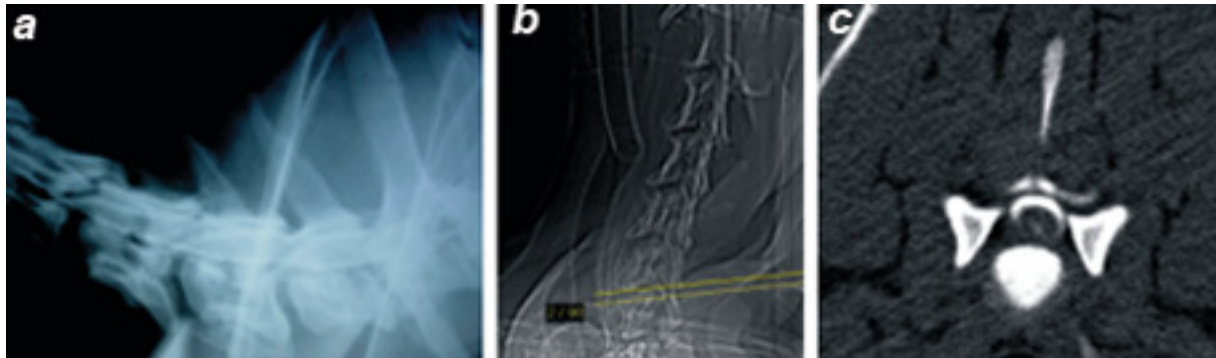
Rendgenografski vidljiva, normalna širina intervertebralnog prostora bez općenito kalcifikacije, govori o nepromijenjenom disku bez znakova njegove protruzije. Suženje intervertebralnog prostora bez znakova kalcifikacije s obzirom na susjedne prostore, mora se uvijek uzeti u obzir kod dijagnostike protruzije diska.

Klinički znakovi, tijek i sama prognoza zavise o lokalizaciji prolapsusa i o stupnju kompresije spinalne moždine. Prema tome i klinička slika jako varira, od neznatne preosjetljivosti i jedva zamjetljivih smetnji u kretanju pa do potpune, mlohave paralize, nekontroliranoga uriniranja i defekacije. Za rezultate naših istraživanja koristili smo najprije nativnu rendgenografiju, a zatim mijelografiju i kompjutoriziranu tomografiju kod koje smo reformatirali tomograme i pojedine slučajeve prikazali u 3D obliku

4.1 CERVİKALNA KRALJEŽNICA

Pojava opstrukcije kaudalnog protoka kontrastnog sredstva kod kompresije spinalne moždine dobro je prepoznatljiva kod cervikalne mijelografije. Kompresija spinalne moždine rezultat je pritiska na subarahnoidni prostor, bez obzira na to je li proces ekstraduralan, intraduralan-ekstramedularan ili intramedularan. U svom se protoku kontrastno sredstvo može zaustaviti na kranijalnom rubu mjesta kompresije, uzrokovanog nekim patološkim procesom. Znakovi opstrukcije mogu se zamijetiti mijelografijom, a njizin stupanj kompjutoriziranom tomografijom.

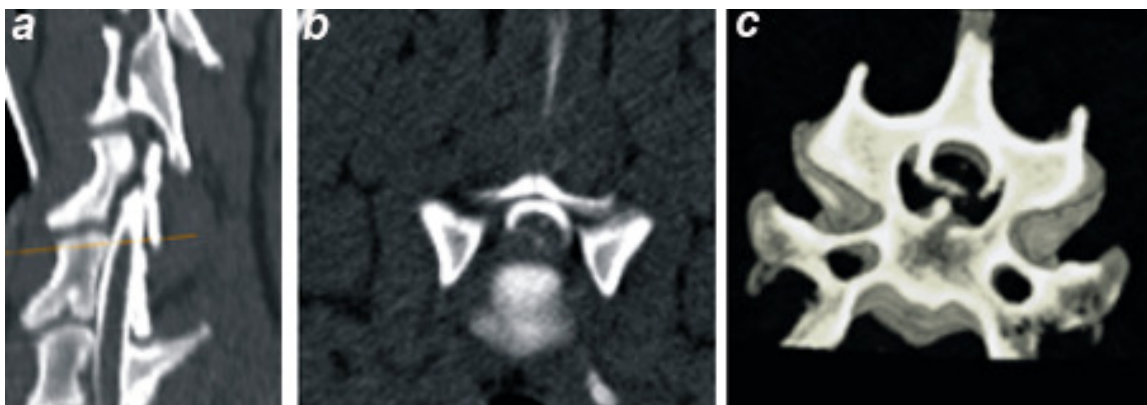
Kaudalna cervikalna spondilomijelopatija najčešće se javlja u doberman pinča i njemačke doge, a nije isključena i u drugih velikih pasmina pasa. Protruzijom diska obično nastaju jače dislokacije i kompresija spinalne moždine. Rezultati tih pretraga pokazali su da se pomoću kompjutoriziran-tomografske mijelografije mogu dobiti znatno bolji nalazi patoloških zbivanja kod cervikalne spondilomijelopatije psa (slike 1 a, b i c)



Slike 1 a, b i c.

- a.** Profilni mijelogram kaudalnog dijela cervikalne kralježnice. Između 6. i 7. cervikalnog kralješka vidljivi su znakovi kompresije spinalne moždine;
- b.** Profilni topogram cervikalne kralježnice s kursorom označava mjesto poprečnog presjeka u prostoru između trupova 6. i 7. cervikalnog kralješka;
- c.** Poprečni tomogram pokazuje unilateralnu deformaciju komprimirane spinalne moždine sa znakovima znatne, parcijalne opstrukcije protoka kontrastnog sredstva.

Woblerov sindrom je jedna od anomalija koja se pojavljuje s neurološkim problemima u velikih pasmina pasa (doberman pinč, veliki danski pas i dr.). Najčešće su intervertebralne ekstruzije (slike 1 a, b i c; 2 a, b i c) i hipertrofija vertebralnih ligamenata. Hipertrofija dorzalnog longitudinalnog ligamenta na mijelogramu i tomogramu je vidljiva kao ventralna ekstraduralna tvorba. U svakom slučaju se može vidjeti stupanj kompresije spinalne moždine.



Slika 2 a, b i c.

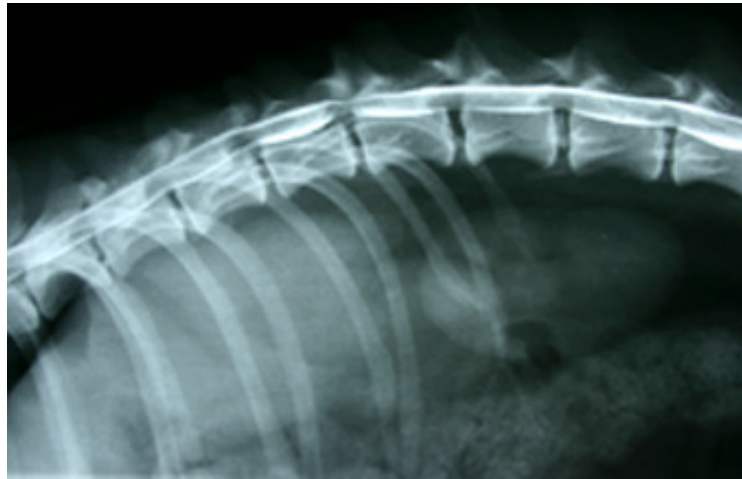- a. Na profilnoj reformatiranoj podužnoj slici srednjeg dijela cervikalne kralježnice (isti pas kao i na slici 4.), kursorom je naznačeno mjesto poprečnog presjeka u ravnini kranijalnog okrajka trupa 4. cervikalnog kralješka. U srednjem dijelu spinalnog kanala trupa 4. kralješka istaknut je prekid kranijalnog protoka kontrastnog sredstva;
- b. U naznačenoj ravnini poprečni tomogram pokazuje jaku kompresiju spinalne moždine uz njezinu mjestimičnu hiperatenuaciju.
- c. Naznaka centralne deformacije spinalne moždine bolje je istaknuta u 3D slici s ventralnom koštanom proliferacijom i ekstruzijom diska.

4.2 TORAKOLUMBALNA KRALJEŽNICA

Sumnja na protruziju intervertebralnog diska u torakolumbalnom području je glavna indikacija za rendgenografsku pretragu kralježnice u psa. Nativna rendgenografija, mijelografija i kompjutorizirana tomografija (CT) obavljani su kod većeg broja pasa koji su pokazivali bolna stanja, poremećaje u kretanju, pareze i paralize stražnjih ekstremiteta. Najčešći uzroci takvih znakova potječu od promjena na intervertebralnim hrskavičnim pločama torakolumbalne kralježnice, koje rade pritisak na spinalnu moždinu ili na određene živce. Statističkom obradom svih dijagnosticiranih hernija diska u različitim pasmina pasa utvrđeno je da su u torakolumbalnom dijelu kralježnice najčešće hernije diska u jazavčara, zatim u malih i srednje velikih pasmina pasa (T12 - T13 i T13 - L1). Kod velikih pasmina pasa česte su hernije između prvih slabinskih kralježaka. Što se tiče dobi i lokalizacije statistički je utvrđeno da su hernije u torakolumbalnom dijelu kralježnice jazavčara između 4. i 5. godine starosti.

Nativno, rendgenografski znakovi protruzije intervertebralnog diska psa uključuju suženje ili stepeničasti izgled intervertebralnog prostora, suženje zglobnog prostora zglobnih izdanaka, mali intervertebralni otvor i kalcificirana tvar u spinalnom kanalu. Plin u

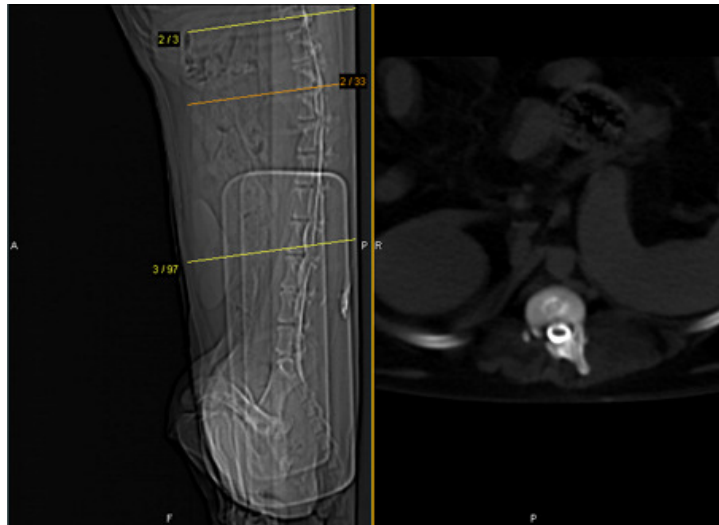
intervertebralnom prostoru (vakuum fenomen) i kalcificirana tvrda spinalna ovojnica, nisu česti znakovi protruzije intervertebralnog diska. Od tih znakova najčešći je nalaz suženja intervertebralnog prostora. Konačan nalaz strukture i položaja diska, stupnja kompresije i promjena u meduli donosi se nakon mijelografije (slika 3) i kompjutorizirano-tomografske mijelografije.



Slika 3.

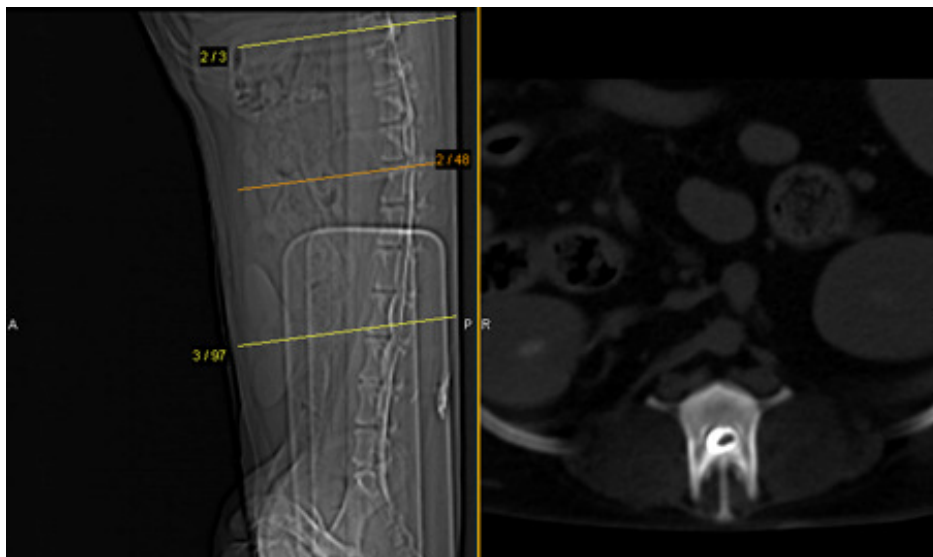
Na mijelogramu torakolumbalnog segmenta kralježnice vidljiva je jača kompresija spinalne moždine u ravnini intervertebralnog prostora T13 i L1. Neznatni pritisci medule naznačeni su u ravninama intervertebralnih prostora L1-L2, L2-L3, L3-L4. U posljednja dva prostora naglašene su kalcifikacije diskova.

Nakon mijelografije obavljena je aksijalna tomografija, a prije nje načinjen je topogram torakolumbalnog segmenta kralježnice. Aksijalna tomografija načinjena je u ravninama T12-T13 (slika 4) i T13-L1 (slika 5).



Slika 4.

Na topogramu kursorom je označeno mjesto poprečnog presjeka u ravni intervertebralnog prostora T12-T13. U poprečnom presjeku vidi se pojačana atenuacija intervertebralnog diska koja odgovara kalcifikacije bez znakova koptmresije spinalne moždine.



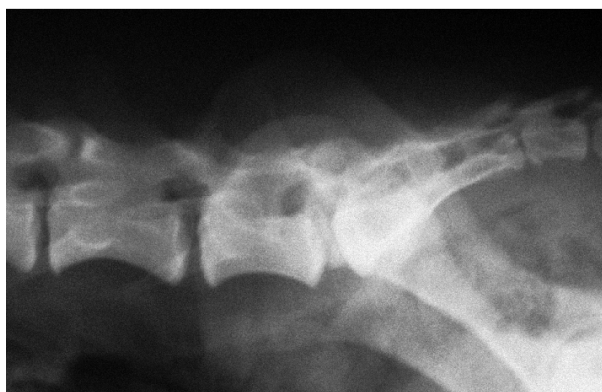Slika 5.

Kursorom je označeno mjesto aksijalnog tomografskog prikaza intervertebralnog prostora T13-L1 istog psa, na kojem se vidi unilateralna deformacija moždine bez opstrukcije subarahnoidnog prostora.

4.3 LUMBOSAKRALNA KRALJEŽNICA

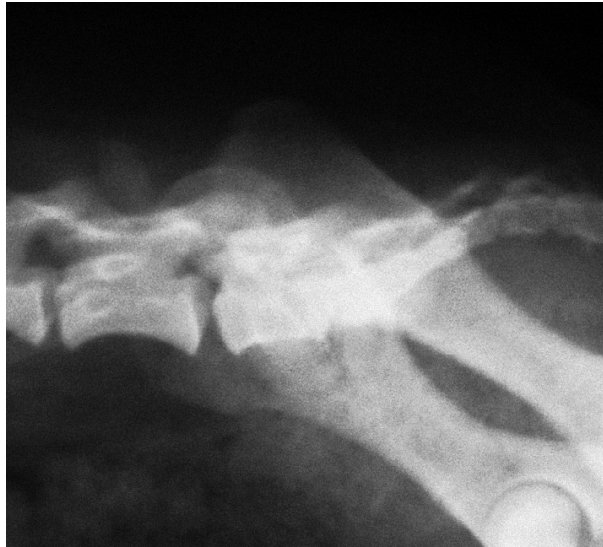Cauda equina sindrom u psa je česti neurološki poremećaj koji je uzrokovan pritiscima na spinalnu moždinu, korijene živaca i onih živaca koji izlaze kaudalno od petog slabinskog kralješka. Klinički znakovi te bolesti su šepavost, zatim bolovi u lumbosakralnom području, te neurološke poremećaji koji se odnose na izostanak refleksa glutealnog, pudendalnog i perinealnog područja. Osim tih znakova redovito su prisutni: atrofija mišića, inkontinencija mokraće i fecesa, hipotonija ili atonija repa i traumatske ozljede uslijed nekoordiniranih kretnji. Hansenov oblik protruzije diska između posljednjeg slabinskog kralješka i križne kosti je najčešći sindrom *cauda equina* u psa i on može biti povezan s malformacijom lumbosakralne veze, zatim sa stečenom stenozom spinalnog kanala, dinamičnom labavosti veze i osteohondrozom. S *cauda equina* u psa obično se povezuju protruzije intervertebralnih diska L5-L6 i L6-L7, zatim kongenitalna stenoza spinalnog kanala, *spina bifida*, fibrokartilaginozna embolija, infekcija, trauma i maligni procesi.

U velikog broja pasa zbog različitih promjena na kralježnici ustanovljena su bolna stanja, poremećaji u kretanju, pareze i paralize stražnjih ekstremiteta. Najčešći uzroci potječu od promjena na intervertebralnim hrskavičnim pločama koje pritišću spinalnu moždinu ili odgovarajuće živce (slike 6 i 7).



Slika 6.

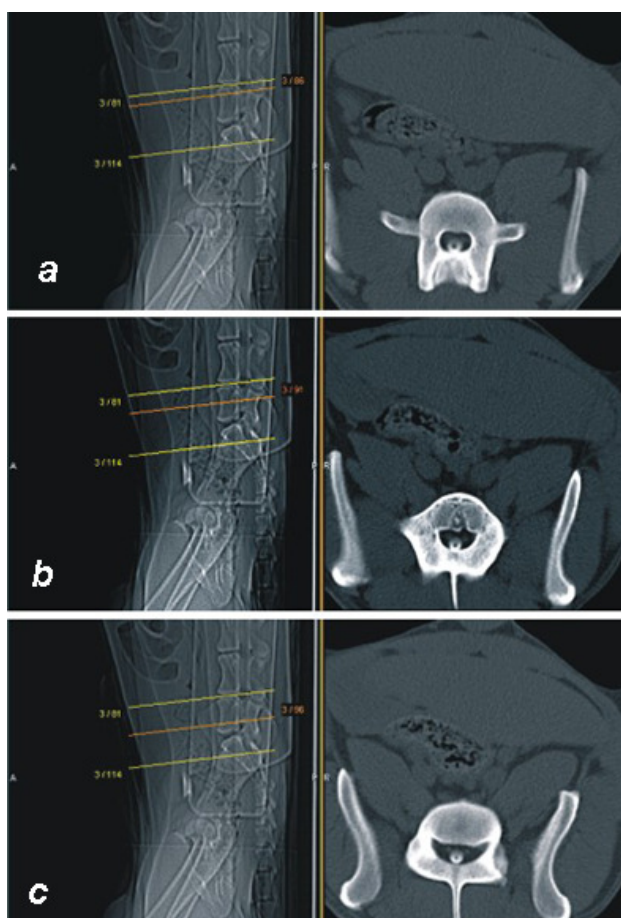
Profilni prikaz lumbosakralnog segmenta kralježnice psa pokazuje znatnu dorzalnu protruziju kalcificiranog diska.



Slika 7.

Između posljednjeg slabinskog kralješka i sakruma psa vidi se potpuno suženje intervertebralnog prostora i zasjenjenje suženog otvora.

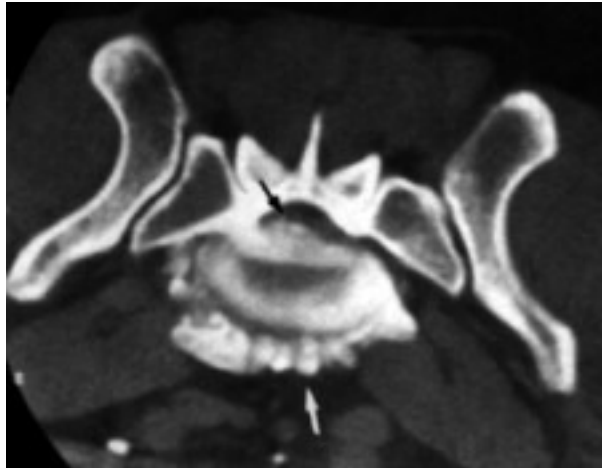
Uz nativnu komjutoriziranu tomografiju i 3D prikaze koriste se kontrastne pretrage: mijelografija, epidurografija, transosealna venografija i diskografija. Za prikaz lumbosakralne veze najčešće se primjenjuje epidurografija, no nije isključena ni mijelografija. Da bi se izvršile prave procjene lumbosakralne veze treba poznavati anatomiju normalnog kaudalnog prostiranja kontrastnog sredstva (slike 8 a, b i c).



Slike 8 a, b i c.

Srednja linija kursora pokazuje presjek kranijalnog okrajka L7 kralješka(a), zatim srednjeg (b) i kaudalnog okrajka trupa istog kralješka (c). Centralno, poput točke vidi se završni dio spinalne medule u sva tri sloja.

U usporedbi sa standardnom rendgenografijom, kompresija spinalne moždine znatno je naglašenija kompjutoriziranom tomografijom (slika 9). Intervertebralni otvori moraju se pretražiti na promjenu gustoće sjene koja može ukazivati na zahvaćenost korijena živaca.



Slika 9.

Kompjutorizirani tomogram osam godina starog križanog psa koji je pokazivao šepavost stražnje desne noge. Nativni pet milimetrski debeli poprečni sloj načinjen je u lumbosakralnom intervertebralnom prostoru. Ventralno su teške promjene deformirajuće spondiloze (bijela strelica) i degeneracija intervertebralnog diska L7-S1. Dorzalna je protruzija intervertebralnog diska s posljedičnom atenuacijom vertebralnog kanala (tamna strelica). Obostrano je također atenuacija intervertebralnih otvora.

5. ZAKLJUČAK

Prolapsus intervertebralne ploče je čest nalaz u psa i takvo se stanje najčešće dijagnosticira nativnom rendgenografijom. U 69 do 72 % pasa moguće je nativno dijagnosticirati akutni prolapsus. Negativni rezultat može biti ako se ne prepozna suženje intervertebralnog prostora ili samog diska u spinalnom kanalu. Kod interpretacije intervertebralnih diskova treba voditi računa o dobi psa i o skupini u koju spada (hondrodistrofični i ostali). Suženje intervertebralnog prostora je značajnije u dobi od jedne godine nego u pasa starije dobi, primjerice deset godina stari psi kod kojih su s vremenom intervertebralni diskovi degenerirali bez iskliznuća. Kalcifikacije unutar diska hondrodistrofičnih pasmina pasa imaju različite naznake, nego kalcifikacije ostalih pasmina pasa.

Rendgenografski vidljiva normalna širina intervertebralnog prostora bez kalcifikacije, općenito govori o nepromijenjenom disku bez znakova njegove protruzije. Suženje intervertebralnog prostora bez znakova kalcifikacije s obzirom na susjedne prostore, mora se uvijek uzeti u obzir kod dijagnostike protruzije diska. Klinički znakovi, tijek i sama prognoza zavise o lokalizaciji prolapsusa i o stupnju kompresije spinalne moždine. Prema tome i klinička slika jako varira, od neznatne preosjetljivosti i jedva zamjetljivih smetnji u kretanju pa do potpune, mlohave paralize, nekontroliranoga uriniranja i defekacije.

Prepoznatljivost multiplih rendgenografskih znakova protruzije intervertebralnog diska, na jednom mjestu, povećavaju preciznost dijagnoze. U literaturi se spominje veliki broj pasa u kojih su zbog različitih promjena na kralježnici ustanovljena bolna stanja, poremećaja u kretanju, pareze i paralize stražnjih ekstremiteta. Najčešći uzroci takvih znakova potječu od promjena na intervertebralnim hrskavičnim pločama koje rade pritisak na spinalnu moždinu ili na određene živce (GRAVEL i ČOP, 1992.). Kod pretraga 260 pasa, u kojih su postojali klinički znakovi hernije diska, obavljene su mijelografije i nakon toga operativni zahvati. U 106 pasa bili su zahvaćeni diskovi vratnog, a u 154 psa torakolumbalnog dijela kralježnice. Autori su izdvojili tri rijetka i zanimljiva slučaja. Rendgenološki je dijagnosticirana hernija diska između posljednjeg vratnog i prvog grudnog kralješka, zatim u kranijalnom dijelu grudne kralježnice. Ti nalazi pobuđuju interes zbog poteškoća u operativnim zahvatima. Osim toga autori posebno ističu spomenuta dva slučaja u kojih su rendgenološki dijagnosticirane Schmorlove usjekline

kralježaka. Statističkom obradom svih dijagnosticiranih hernija diska u različitim pasmina pasa utvrđeno je da su u jazavčara i srednje velikih pasmina pasa najčešće hernije između drugog i trećeg vratnog kralješka, a u malih pasmina između trećeg i četvrtog kralješka te kod velikih pasmina pasa u kaudalnom dijelu vratne kralješnice. U torakolumbalnom dijelu kralješnice najčešće su hernije diska u jazavčara, zatim u malih i srednje velikih pasmina pasa (T12 - T13 i T13 - L1). Kod velikih pasmina pasa česte su hernije između prvih slabinskih kralježaka. Što se tiče dobi i lokalizacije statistički je utvrđeno da se hernije u vratnom dijelu kralješnice jazavčara pojavljuju najčešće između 6. i 7. godine starosti, a u torakolumbalnom dijelu kralješnice između 4. i 5. godine starosti.

Prije upotrebe kompjutorizirane tomografije, mijelografija se smatrala najboljom metodom dijagnosticiranja hernija intervertebralnih diskova. Primjenom spiralnog CT-a visoke rezolucije načinjeni su podužni prikazi kralješnice i poprečna skeniranja spinalnog kanala prije, i nakon subarahnoidne injekcije jodnog kontrastnog sredstva. Takvom kombinacijom jasnije su oslikane strukture spinalnog kanala i spinalne moždine. Tim postupcima prikazane su hernije intervertebralnih diskova u cervikalnom i torakolumbalnom vertebralnom kanalu. Nakon toga slike su uspoređene s nativnim, mijelografskim i kirurškim nalazima.

6. LITERATURA

1. ALLAN, G. S., A. K. W. WOOD (1988): Iohexol myelography in the dog. *Vet. Radiol.* 29, 78-82.
2. ATILOLA, M. A. O., J. P. MORGAN, C. S. BAILEY, T. Miyabayashi (1988): Canine Chemonucleolysis. An experimental radiographic study. *Vet. Radiol. & Ultrasound* 29, 4, 168.
3. BARTELS, J. E., K. G. BRAUND (1980): Experimental arachnoid fibrosis produced by metrizamide in the dog. *Veterinary Radiology* 21, 78-80.
4. DROST, P., NANCY E. LOVE, C. R. BERRY (1996): Comparison of radiography, myelography and computed tomography for the evaluation of canine vertebral and spinal cord tumors in sixteen dogs. *Vet. Radiol. & Ultrasound* 37, 28-33.
5. GASCHEN, L., J. LANG, H. HAENL (1995): Intervertebral disk herniation (Schmorl's node) in five dogs. *Vet. Radiology* 36, 509-516.
6. GRAVEL VERA, ZLATA ČOP (1992): Ungewöhnliche Bandscheibenvorfälle beim Hund. Teil I: Vorfälle mit besonderer Berücksichtigung der Lokalisation. *Kleintierpraxis* 37, 585.
7. JONES, J. C., M. E. WILSON, J. E. BARTELS (1994): A review of high resolution computed tomography and a proposed technique for regional examination of the canine lumbosacral spine. *Vet. Radiol. & Ultrasound* 35, 339-346.
8. KIRBERGER, R. M., C. J. ROOS, A. M. LUBBE (1992): The radiological diagnosis of thoracolumbar disc disease in the dachshund. *Vet. Radiol. & Ultrasound* 33, 255-261.
9. KISHIGAMI, Y., A. YJOSHIZAKI, D. SAITO, H. SEO (2000): An evaluation of a new radiographic technique utilizing a concave table. *Vet. Radiol. & Ultrasound* 41, 9-18.
10. LAMB, C. R., A. NICHOLLS, M. TARGET, P. MAMRION (2002): Accuracy of survey radiographic diagnosis of intervertebral disc protrusion in dogs. *Vet. Radiol. & Ultrasound* 43, 222-228.
11. LAMB, C. R., S. GUTHRIE (1995): A rare example of an automyelogram. *Vet. Radiol. & Ultrasound* 36, 383.
12. LIPTAK, J. M., G. S. ALLAN, M. B. KROCKENGERGER, P. E. DAVIS, R. MALIK (2002): Radiographic diagnosis: Intramedullary extrusion of an intervertebral disc. *Vet. Radiol. & Ultrasound* 43, 272-274.
13. MALCOLM Mc KEE, W. M., J. PENDERIS, D. RUTH (2000): Obstruction of contrast medium flow during cervical myelography. *Vet. Radiol. & Ultrasound* 41, 342-343.
14. RISER, W.H. (1946): Posterior paralysis associated with intervertebral disc protrusion in the dog. *North American Vet.* 27, 633.
15. RUTH, D., M. E. HERRTAGE (1989): Low osmolar contrast media. A Review *Vet. radiol.* 1, 2-11.
16. SCHNIZLEIN, W. (1960): Ergebnisse einer röntgenologischen Reihenuntersuchung der Wirbelsäule bei Boxerhunden. *D.T.W.* 67, 155.

17. ŠEHIĆ, M.: Osteoratropatije u domaćih životinja. Zagreb, 2000.
18. TIDWEL, A. S., A. SPCHT, L. BLASER, M. KENT (2002): Magnetic resonance imagin features of extradural hematomas associated with intervertebral herniation in a dog. *Vet. Radiol. & Ultrasound* 43, 319-324.
19. TILMAN, L., N. ACKERMAN, C. P. SPENCER (1984): Mechanical aspects of subarachnoid space puncture in the dog. *Vet. Radiology* 5, 227-232.
20. WEBER, W. J., C. R. BERRY, R. W. KRAMER (1995): Vacuum phenomen in twelve dogs. *Vet. Radiol. & Ultrasound* 36, 493-498.
21. WIDMER, W. R., W. E. BLEVINS, S. JAKOVLJEVIĆ, R. F. TECLAW, C. M. HAN, C. D. HURD (1992): Iohexol and Iopamidol myelography in the dog: A clinical trial comparing adverse effects and myelographyc quality. *Vet. Radiol. & Ultrasound* 33, 327-333.
22. WIDMER, W. R., W. E. BLEVINS, S. JAKOVLJEVIĆ, R. F. TECLAW, C. M. HAN, C. D. HURD (1992): Iohexol and Iopamidol myelography in the dog: A clinical trial comparing adverse effects and myelographyc quality. *Vet. Radiol. & Ultrasound* 33, 327-333.
23. WRIGHT, J. A., D. G. CLAYTON JONES (1981): Metrisamide myelography in sixtyeight dogs. *J. Small Anim. Pract.* 22, 415-436.

NATIVNA I MIJELOGRAFSKA CT SIMPTOMATOLOGIJA PROTRUZIJE DISKA U RAZLIČITIM SEGMENTIMA KRALJEŽNICE PSA

7. SAŽETAK

Rendgenografski znakovi protruzije intervertebralnog diska uključuju suženje intervertebralnog prostora, suženje dorzalnog intervertebralnog zglobnog prostora gdje se spajaju zglobni izdanci, mali intervertebralni otvor, povećana gustoća sjene intervertebralnog otvora, ekstruzija tvari ovapnjelog diska unutar vertebralnog kanala.

Patološki promijenjen mijelogram karakterističan je po promjenama veličine i položaja subarahnoidnog kontrastnog sredstva u kralježnici, te širini i gustoći sjene spinalne moždine. Mijelografske promjene mogu se svrstati kao ekstraduralne, intraduralne-ekstramedularne, intramedularno oticanje i intramedularno ovapnjenje. Ekstraduralne ili intramedularne promjene mogu nastati kod protruzije diska. Protruzija diska uzrokuje ekstraduralne promjene koje su karakteristične po tankom i dorzalno uvučenom subarahnoidnom kontrastnom spinalnom stupcu (profilna projekcija). U sagitalnoj projekciji je kompenzatorno proširenje spinalne moždine. Ekstruzirani dijelovi degeneriranog diska i izbočenje prstena diska uzrokuje devijacije subarahnoidnog kontrastnog stupca kralježnice.

Kompjutorizirna tomografija (CT) i CT mijelografija koriste se kad se konvencionalnom mijelografijom ne mogu jasno prikazati suspektne ekstraduralne promjene uzrokovane protruzijom diska. Kontrastna rezolucija kompjutorizirane tomografije je znatno bolja od konvencionalne radiografije, zbog čega se mogu prikazati i druge patološke promjene koje mogu ekstraduralno uzrokovati pritisak na spinalnu moždinu (hipertrofija ligamenta, hematom, tumor). CT mijelografijom može se prikazati oteklina spinalne moždine i promjene u intervertebralnim otvorima.

SURVEY AND CT MIELOGRAPHY SYMPTOMATOLOGY OF DISC PROTRUSION IN DIFFERENT SEGMENTS OF THE VERTEBRAL COLUMN IN DOG

8. ABSTRACT

Radiographic signs consistent with intervertebral disc protrusion include narrowing of the disc space, narrowing of the dorsal intervertebral articular process joint space, small intervertebral foramen, increased opacity in the intervertebral foramen, and extruded, mineralised disc material within the vertebral canal. Shifting of the vertebra as the disc space narrows also results in narrowing of the articular process joint, decreasing the size of the intervertebral foramen; hence, three survey radiographic signs are typically present with most protrusions. Increased foramen opacity is a result of extruded disc material and inflammation of epidural fat. Careful patient positioning for the lateral radiograph is necessary to align the right and left intervertebral foramina.

Abnormal myelogram is characterised by changes in the size and location of the subarachnoid contrast medium columns and the width and opacity of the spinal cord. Myelographic lesions can be grouped into the following patterns: extradural, intradural-extramedullary, intramedullary swelling, and intramedullary opacification. Either extradural or intramedullary patterns may result from disc protrusion. Disc protrusion typically causes an extradural lesion characterised by thinning and dorsal deviation of the ventral subarachnoid contrast medium column (lateral radiograph) and compensatory widening of the cord (ventrodorsal radiograph).

Computed tomography (CT) and CT myelography are useful when conventional myelography does not clearly demonstrate a suspected extradural lesion caused by disc protrusion. Because the contrast resolution of CT is superior to that of conventional radiography, extradural compressive lesions caused by lesions other than disc protrusion (e.g. ligamentum hypertrophy, hematoma, tumor) can be identified. Cord swelling and intervertebral foraminal changes are accurately diagnosed with CT myelography, especially when there is minimal subarachnoid distention. CT findings provide prognosis information about paraspinal soft-tissue structures and the cord parenchyma that cannot be obtained with conventional radiography.

ŽIVOTOPIS

Rođen je 9. travnja 1986. godine u Pazinu. Osnovnu školu i opću gimnaziju završio je 2005. godine u Pazinu. Iste godine upisao je Veterinarski fakultet Sveučilišta u Zagrebu