

# Stanični i molekularni mehanizmi cijeljenja kirurških rana

---

**Bilić, Luka**

**Master's thesis / Diplomski rad**

**2019**

*Degree Grantor / Ustanova koja je dodijelila akademski / stručni stupanj:* **University of Zagreb, Faculty of Veterinary Medicine / Sveučilište u Zagrebu, Veterinarski fakultet**

*Permanent link / Trajna poveznica:* <https://um.nsk.hr/um:nbn:hr:178:565650>

*Rights / Prava:* [In copyright / Zaštićeno autorskim pravom.](#)

*Download date / Datum preuzimanja:* **2024-07-05**



*Repository / Repozitorij:*

[Repository of Faculty of Veterinary Medicine -  
Repository of PHD, master's thesis](#)



SVEUČILIŠTE U ZAGREBU  
VETERINARSKI FAKULTET

Luka Bilić

STANIČNI I MOLEKULARNI MEHANIZMI CIJELJENJA KIRURŠKIH RANA

Diplomski rad

Zagreb, 2019.

## **KLINIKA ZA KIRURGIJU, ORTOPEDIJU I OFTALMOLOGIJU**

**Predstojnik :** prof.dr.sc. Boris Pirkić

**Mentor :** izv.prof. dr.sc. Ozren Smolec

**Članovi povjerenstva za obranu diplomskog rada :**

Doc.dr.sc Marko Pećin

Doc.dr.sc Ivan Folnožić

Izv.prof.dr.sc. Ozren Smolec

## **SADRŽAJ:**

<b>1 UVOD.....</b>	.....
<b>2 RANE I VRSTE RANA.....</b>	.....
<b>3 KLASIFIKACIJA RANA.....</b>	.....
<b>3.1. AKUTNE RANE.....</b>	.....
<b>3.2. KRONIČNE RANE.....</b>	.....
<b>3.3. KOMPLICIRANE RANE.....</b>	.....
<b>4 KLASIFIKACIJA RANA PREMA TIPU MEHANIČKE SILE I VRSTI ORUĐA ILI ORUŽJA KOJA SU PROUZROČILA RANJAVANJE.....</b>	.....
<b>4.1.UBODNE RANE.....</b>	.....
<b>4.2.REZNE RANE ILI POREZOTINE.....</b>	.....
<b>4.3.POSJEKOTINE.....</b>	.....
<b>4.4.RAZDEROTINE.....</b>	.....
<b>4.5.RAZDERANE I NAGNJEČENE RANE.....</b>	.....
<b>4.6.NAGNJEČENE RANE.....</b>	.....
<b>4.7.ZGNJEČENE RANE.....</b>	.....
<b>4.8.UGRIZNE RANE.....</b>	.....
<b>4.9.STRIJELNE RANE.....</b>	.....
<b>4.10.EKSPLOZIVNA RANA.....</b>	.....
<b>5 PODJELA KIRURŠKIH RANA S OBZIROM NA PRISUTNU KONTAMINACIJU.....</b>	.....
<b>5.1.ČISTE KIRURŠKE RANE.....</b>	.....
<b>5.2.ČISTE-KONTAMINIRANE RANE.....</b>	.....
<b>5.3.KONTAMINIRANE RANE.....</b>	.....

5.4.NEČISTE RANE.....	.....
6 FAZE CIJELJENJA RANE.....	.....
6.1.UPALNA FAZA.....	.....
6.1.1.MEHANIZMI UPALNE REZOLUCIJE.....	.....
6.1.2.PRETJERANA UPALA POVEZANA SA SMANJENIM CIJELJENJEM RANA.....	.....
6.1.3.KRONIČNA UPALA POVEZANA SA MALIGNOM PROGRESIJOM KOD KRONIČNIH RANA.....	.....
6.2.FAZA PROLIFERACIJE.....	.....
6.2.1.PROTRUZIJA.....	.....
6.2.2.PRIANJANJE.....	.....
6.2.3.TRAKCIJA.....	.....
6.2.4.EPITELIZACIJA.....	.....
6.3.REMODELIRANJE I SAZRIJEVANJE.....	.....
7. KOŽA SISAVACA I CIJELJENJE RANA.....	.....
7.1. EMBRIO SISAVACA KAO MODEL ZA CIJELJENJE BEZ OŽILJKA.....	.....
7.2. ULOGA MATIČNIH STANICA U ZACIJELJIVANJU RANA.....	.....
7.3.REGENERATIVNE TERAPIJE ZA TRETIRANJE RANA NA KOŽI.....	.....
7.3.1. TERAPIJA NA BAZI FAKTORA RASTA.....	.....
7.3.2. PLAZMA BOGATA TROMBOCITIMA.....	.....
7.3.3. FAKTOR RASTA TROMBOCITA.....	.....
7.3.4. FAKTOR RASTA FIBROBLASTA.....	.....
7.3.5. TRANSFORMIRAJUĆI FAKTOR RASTA-β.....	.....
7.3.6. VASKULARNI ENDOTELNI FAKTOR RASTA.....	.....
7.3.7. EPIDERMALNI FAKTOR RASTA.....	.....
7.3.8. FAKTOR RASTA SLIČAN INZULINU.....	.....
7.3.9. FAKTOR RASTA HEPATOCITA.....	.....

<b>8. LIJEČENJE NA STANIČNOJ OSNOVI.....</b>	
<b>8.1. MATIČNE STANICE.....</b>	
<b>8.2. MEZENHIMALNE MATIČNE STANICE.....</b>	
<b>8.3. HEMATOPOETSKE MATIČNE STANICE.....</b>	
<b>8.4. EPITELNE MATIČNE STANICE.....</b>	
<b>8.5. MATIČNE STANICE DOBIVENE IZ MASNOG TKIVA.....</b>	
<b>8.6. DIFERENCIRANE STANICE.....</b>	
<b>9. SAŽETAK.....</b>	
<b>10. ZAKLJUČAK.....</b>	
<b>11. LITERATURA.....</b>	
<b>12. ŽIVOTOPIS.....</b>	

## 1 UVOD

Zauzimajući gotovo 10% ukupne tjelesne mase, koža je najveći organ kralježnjaka i presudna je za obranu kao i za opstanak. Svaka ozljeda uzrokuje gubitak integriteta kože koji rezultira funkcionalnom neravnotežom, što je možda popraćeno invalidnošću ili čak smrću. Ozljede kože pokreću mehanizme za ograničavanje oštećenja i naknadni popravak. Obe pojave obuhvaćaju složenu kaskadu vremenskih i prostornih događaja koji su potrebni za homeostazu tkiva. Ovi događaji uključuju indukciju i rješavanje upale sa jedne strane, te stvaranje pregrada tkiva s druge strane s ciljem da se postigne potpuna obnova ranjenog područja. Popravak rana na koži kod odraslih se obično postiže fibrozom što rezultira ožiljkom koji se sastoji od neorganiziranog izvanstaničnog matriksa (ECM). Također treba spomenuti da se kod sisavaca koža fetusa regenerira besprijekorno za razliku od kože kod odraslih. (GURTNER i sur. 2008.) Cijeljenje rane je pokušaj ozlijeđenog tkiva da povрати normalnu funkciju i strukturalni integritet nakon ozlijede. To je složeni biološki proces koji je opisan kao diskretna faza kako bi nam olakšala shvaćanje sveukupnog procesa. Važno je razumjeti da se unutar jedne, pojedinačne rane pojavljuje istovremeno više faza cijeljenja. Kako naše znanje o staničnim interakcijama i upalnim medijatorima raste, tako sve više shvaćamo pravu složenost prirode cijeljenja rane. Sastavne stanične komponente cijeljenja rane uključuju trombocite, neutrofile, monocite, makrofage, endotelne stanice, fibroblaste, miofibroblaste i keratinocite. Kao dodatak ovim staničnim komponentama, važni stanični medijatori uključuju faktore rasta, citokine i kemokine. Faktori rasta su proteini koji se vežu na stanične površinske receptore, čiji je glavni učinak aktivacija stanične proliferacije ili diferencijacije. Faktori rasta mogu signalizirati brojne različite tipove stanica ili mogu biti specifični za jedan tip stanica. Autokrino signaliziranje je stvaranje signalnih molekula od strane specifične stanice, te takve molekule djeluju samo na tu stanicu ili na stanice istog tipa. Parakrino signaliziranje je definirano kao stvaranje signalnih molekula od strane jednog tipa stanice, a te molekule onda djeluju na različite, ali susjedne tipove stanica koje imaju odgovarajući receptor. Citokini su jedinstvena skupina izlučenih proteina koji imaju funkciju rasta, diferencijacije i aktivacije što regulira i određuje prirodu imunskog odgovora. Citokine primarno luče leukociti i služe za stimulaciju humoralnog i staničnog imunskog odgovora i za aktivaciju fagocita. Kemokini su citokini sa specifičnom

kemotaktičnom funkcijom. Neposredni cilj u procesu cijeljenja je postići integritet tkiva i homeostazu.( MARTIN 1997.; SINGER i CLARK 1999.) Kako bi postigao ovaj cilj, proces cijeljenja uključuje tri faze koje se međusobno preklapaju u vremenu i prostoru : upala,formiranje tkiva i remodeliranje tkiva. U upalnoj fazi, agregacija trombocita je praćena infiltracijom leukocita na područje rane. U formiranju tkiva,epitelizacija i novoformirano granulacijsko tkivo( koje se sastoji od endotelnih stanica,makrofaga i fibroblasta) ,počinju prekrivati i popunjavati područje rane kako bi vratili integritet tkiva. Sinteza,remodeliranje i taloženje molekula strukturnog izvanstaničnog matriksa su neophodne za početak popravka i progresiju u stanje cijeljenja.

Upalni proces se smatra prvim od brojnih preklapajućih procesa koji sačinjavaju proces cijeljenja rane. U oporavku kože, infiltrirajući leukociti su glavne stanične komponente upalnog odgovora. Oni nisu samo stanice za obranu od invadirajućih patogena, već su uključeni i u degradaciju i formiranje tkiva.

Danas su terapije rana na koži kategorizirane kao konvencionalne ili regenerativne. Konvencionalno tretiranje rana na koži uključuje debridman nekrotiziranog tkiva, koji se sastoji od lokalne uporabe različitih vrsta previjanja rana čime se osigurava dovoljno tkivne perfuzije, ograničava se pritisak u rani i smanjuje se infekcija. Regenerativna terapija rana na koži je novost i polje biomedicinskih istraživanja koje se brzo razvija i koje ima za cilj promicanje zacijeljivanja rane i obnavljanja oštećene stanice i bolesnog tkiva kože bez stvaranja ožiljaka.(SINGER,CLARK; 1999.)

## **2 RANE I VRSTE RANA**

1. Rana je definirana kao oštećenje ili prekid normalne anatomske strukture i funkcije.(ROBSON i sur.,2001.) Ovo se može odnositi na jednostavni prekid integriteta epitelnog dijela kože ili na duboka oštećenja koja zahvaćaju potkožno tkivo kao što su tetive,mišići,krvne žile i živci,parenhimski organi pa čak i kost.( ALONSO i sur, 1996.) Rane mogu nastati kao posljedica patološkog procesa koji počinje izvana ili unutar zahvaćenog organa. Ranjavanje,bez obzira na uzrok ili oblik,oštećuje tkivo i narušava njegov neposredni okoliš. Po tome se one razlikuju od ogrebotina ili oguljotina koje karakterizira samo prekid kontinuiteta epiderme. U jednostavnih rana



ozlijeđeni su samo koža i potkožje, dok su u složenih rana ozlijeđena i dublja tkiva. Ako je prisutno otvaranje tjelesnih šupljina (prsna ili trbušna), rane su penetrirajuće (vulnus penetrans), a ako je probijen neki od šupljih unutarnjih organa, onda su perforirajuće (vulnus perforans). Ako nedostaje komad kože i/ili potkožnog tkiva, radi se o defektu (defectus). Avulzija (avulsio) nastaje djelovanjem oštre ili tupe sile odizujući kožu i potkožje od priležeće podloge, te pritom nastaje avulzijski režanj koji se drži podloge samo na jednom mjestu. Iako su u etiologiji nastajanja rana prisutne i druge nokse osim mehaničkih (toplinska energija, kemijski spojevi, zračenja itd.), većina rana nastaje djelovanjem mehaničko-traumatskih sila pa ih nazivamo traumatske rane. Za razliku od rana koje su nastale djelovanjem nekontrolirane mehaničke sile, rane koje nastaju u sklopu procesa liječenja pacijenta nazivamo kirurškim ili operacijskim ranama. Kirurške rane nastaju rezanjem različitih tkiva da bi se omogućio kirurški pristup određenom području. Normalni proces cijeljenja rane je dinamični i složeni proces. (LABLER i sur, 2009) Proces cijeljenja rane počinje u trenutku ozljede i uključuje lokalne i migratorne populacije stanica, izvanstanični matriks te djelovanje topivih medijatora. Mehanizmi tog procesa se sastoje od: 1. upalnih medijatora i faktora rasta ; 2. međudjelovanje između stanica te stanice i izvanstaničnog matriksa koje upravlja staničnom proliferacijom, migracijom i diferencijacijom ; 3. događaja uključenih u epitelizaciju, fibroplaziju i angiogenezu ; 4. Kontrakcije rane ; 5. Remodeliranja. Iako proces oporavka počinje odmah nakon ozljede i rane prolaze kroz slične faze u svim vrstama tkiva, ipak tkiva kao što su koštano tkivo, jetra i oko imaju specifični oblik regeneracije i oporavka koji ide različitim putevima. Postoje i razlike među tkivima s obzirom na vrijeme potrebno za potpunu regeneraciju. Potpuno zacijeljena rana je definirana kao ona kod koje je vraćena normalna anatomska struktura, funkcija i izgled tkiva unutar razumnog vremenskog razdoblja. Mnogi sistemski i lokalni faktori mogu usporiti proces cijeljenja što može uzrokovati kronične rane koje ne cijele.

### **3 KLASIFIKACIJA RANA**

#### **3.1. AKUTNE RANE**

Rane koje se same oporavljaju i koje slijede vremenski i propisni put cijeljenja, sa krajnjim ishodom funkcionalne i anatomske obnove, klasificiraju se kao akutne rane. Vremenski tok cijeljenja je u rasponu od 5 do 10 dana, ili unutar 30 dana. Akutne rane se mogu steći kao posljedica traumatskog gubitka tkiva ili kirurškog postupka. (ROBSON i sur, 2001.)

Naprimjer, operacija uklanjanja tumora mekog tkiva lokaliziranog na koži i pripadajućem parenhimu može rezultirati velikom nekontaminiranom ranom koja se ne može sama cijeliti zbog velikog defekta unutar tkiva. Traumatske rane se također često javljaju. Mogu obuhvaćati samo meko tkivo ili čak i frakture kosti. Te kombinirane ozljede se klasificiraju prema AO (Arbeitsgemeinschaft fuer Osteosynthesefragen) klasifikacijskom sustavu. Taj sustav obuhvaća i otvorene i zatvorene frakture sa razrezanom kožom, tetivama, mišićima te neurovaskularne ozljede.

#### **3.2. KRONIČNE RANE**

Kronične rane su one koje ne mogu cijeliti normalnim fazama cijeljenja i unutar uobičajenog vremenskog perioda. Proces cijeljenja je nepotpun i poremećen zbog različitih faktora koji produljuju jedan ili više stadija u fazi hemostaze, upale, proliferacije ili remodeliranja. Ti faktori uključuju infekciju, tkivnu hipoksiju, nekrozu, eksudat i povećanu koncentraciju upalnih citokina. (VANWIJCK, 2001.) Stanje neprekidne upale u rani stvara kaskadu tkivnih odgovora koji zajedno prekidaju proces cijeljenja, zbog čega se te rane stalno vraćaju na početnu fazu cijeljenja. One mogu nastati zbog naturopatskih razloga, arterijske i venske insuficijencije, tlaka, vaskulitisa i zbog opekline. (KOMARČEVIĆ., 2000.)

#### **3.3 KOMPLICIRANE RANE**

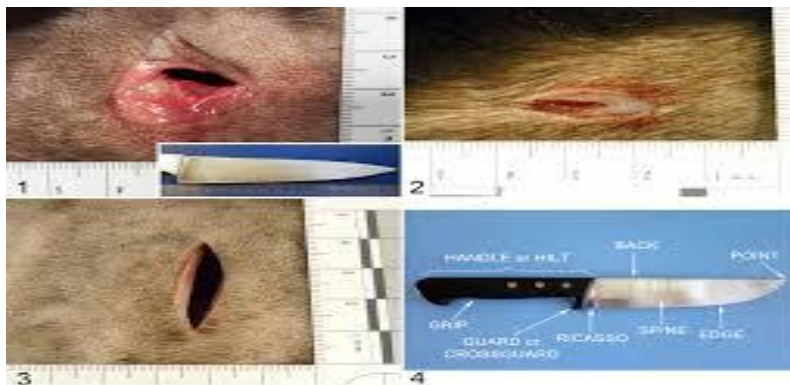Komplicirane rane su kombinacija infekcije i defekta tkiva. Infekcija stvara stalnu prijetnju rani, a uzrok defekta je traumatske ili postinfekcijske etiologije, ili opsežna resekcija tkiva. Manifestacija infekcije ovisi o virulenciji, broju i vrsti mikroorganizama, lokalnoj krvnoj opskrbljenosti i pacijentovoj nasljednoj otpornosti. Tipične karakteristike infekcije su : crvenilo, toplina, bolnost, edem, te potpuni gubitak ili smanjenje funkcije zahvaćenog dijela. Etiološki smo te rane podijelili na : kontuzije, abrazije, avulzije, laceracije, posjekotine, ubodne

rane, rane nastale gnječenjem, opekotine i rane od metka. Prema razini kontaminacije dijele se na : aseptične (operacije kosti i zglobova), kontaminirane (operacije pluća i abdomena) i septične (apscesi, operacije crijeva). Mogu se također podijeliti na zatvorene, kod kojih je priležeće tkivo traumatizirano, ali koža nije prekinuta, te na otvorene kod kojih je koža otvorena sa izloženim priležećim tkivom. (ATTINGER i sur., 2006.)

#### 4 KLASIFIKACIJA RANA PREMA TIPU MEHANIČKE SILE I VRSTI ORUĐA ILI ORUŽJA KOJA SU PROUZROČILA RANJAVANJE

##### 4.1. UBODNE RANE (*vulnus punctum seu vulnus ictum*)

Nastaju djelovanjem šiljatog uskog oruđa ili oružja, kao što su vršak noža ili igle. Rana je mala, katkad jedva uočljiva. Rubovi rane su oštri, bez promjena okoline. Rane koje imaju samo ulazni otvor su ubodne, a one sa izlaznim otvorom su probodne.



Slika 1. Ubodna rana kod psa

(<https://journals.sagepub.com/doi/pdf/10.1177/0300985816655850>)

##### 4.2. REZNE RANE ILI POREZOTINE (*vulnus scissum seu incisum*)

Nastaju rezanjem ostrim i pločastim predmetom (sječivom). Rubovi rane su oštri, a u njezinu su okružju uočljiva oštećenja. Najčešće je prisutno manje ili obilnije krvarenje, a uz presijecanje krvnih žila često su presječeni i živci i tetive, što takve rane čini složenima.

#### **4.3.POSJEKOTINE(*vulnus secatum*)**

Nastaju siječenjem nešto tupljim predmetom, a na rubovima rane uočava se više nagnječenja i nepravilnosti nego na reznim ranama.

#### **4.4.RAZDEROTINE(*vulnus laceratum seu lacerum*)**

Imaju relativno pravilne, ali neravne te nenagnječene ili minimalno nagnječene rubove. Uglavnom su ispunjene krvlju, dok se u dubini mogu uočiti ozlijeđene krvne žile, živci i tetive, što je posljedica mehanizma kidanja i trakcije.

#### **4.5.RAZDERANE I NAGNJEČENE RANE(*vulnus lacerocontusum*)**

Nastaju kombinacijom djelovanja sila gnječenja i trakcije. Nepravilna izgleda, nagnječenih rubova i neravnomjernog toka, ove rane u pravilu uključuju i oštećenja dubljih tkiva.

#### **4.6.NAGNJEČENE RANE(*vulnus contusum*)**

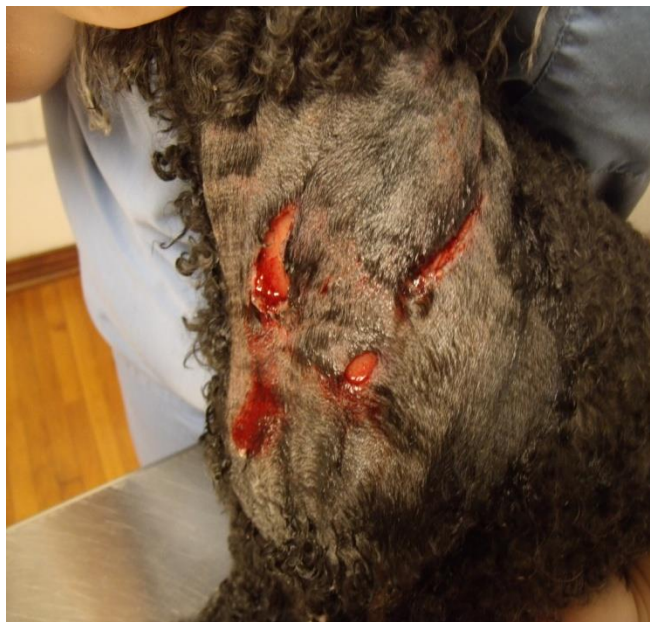Nastaju prilikom gnječenja uzrokovana tupom mehaničkom silom koja je bila dovoljno intenzivna da prouzroči pucanje kože ili sluznica

#### **4.7.ZGNJEČENE RANE(*vulnus conquassatum*)**

Imaju razderotine nastale gnječenjem koje je uglavnom posljedica udara tupim predmetom. Karakteristično je za ove rane da je tkivo oko njih oštećeno, nisu pravilna oblika i sklone su infekciji.

#### **4.8.UGRIZNE RANE(*vulnus morsum*)**

Nastaju ugrizom domaćih i divljih životinja. Ukoliko je prilikom ugriza došlo do opsežnijih oštećenja, opisuje se kao razderana i prignječena rana, a ukoliko je otkinut dio tijela, opisuje se kao unakaženje. Prilikom ugriza dolazi do gnječenja tkiva te avulzije pojedinih dijelova. Sve su ugrizne rane kontaminirane. Prilikom ugriza dolazi do inokulacije aerobnih i anaerobnih gram-pozitivnih i gram-negativnih bakterija.



Slika 2. Ugrizna rana kod psa

(<https://veterinarianservingclermontflorida.wordpress.com/tag/dog-bites/>)

#### **4.9.STRIJELNE RANE(*vulnus sclopetarium*)**

To su rane praćene prekidom kontinuiteta kože tj.sluznice, oštećenjem i onečišćenjem tkiva, a izazvane su vatrenim oružjem. Izazivaju ih projektili, odnosno čvrsta tijela koja primaju kinetičku energiju od vatreneog oružja. Razlikujemo slijedeće vrste strijelnih rana:

Tangencijalne rane nastaju kad je putanja projektila paralelna s površinom tijela, a najčešće su ozlijeđeni koža i potkožje. Pri ranjavanju projektilima velike brzine bočni udarni val može izazvati oštećenje dubljih tkiva i organa.

Nastrijelnu ranu obilježava ulazna rana i kanal na čijem se kraju nalazi zaostali projektil.

Ulazna rana ima okrugao ili zvjezdast oblik, a najčešće je manja od kalibra projektila.

Prostrijelnu ranu karakterizira ulazni i izlazni otvor te kanal. Izlazni otvor u pravilu je veći od ulaznoga, a kroz njega prolabira oštećeno tkivo.



Slika 3. Strijelna rana kod mačke (<https://www.lifewithcats.tv/2017/04/06/cat-named-bullet-recovering-from-gunshot-wounds/>)

#### **4.10.EKSPLOZIVNA RANA(*vulnus explosivum*)**

Eksplozivna sredstva imaju toplinsko i eksplozivno djelovanje. Opekline i rane smještene su na području koje je bilo najbliže samoj eksploziji. Često se uočavaju otvorene rane uz oštećenje potkožnih struktura poput tetiva, fascija i mišića, a nerijetko dolazi i do amputacije pojedinih ekstremiteta. Također zbog eksplozivnog udara može doći i do loma kosti. Tri su osnovna mehanizma nastanka ozljeda. Prvi je izravno djelovanje pirotehničkog sredstva, drugi način je posredno, preko predmeta iz okoliša koje je udarni val pokrenuo, dok je treći način djelovanja sam udarni val koji djeluje na pojedina tkiva i organe u organizmu, pa tako i na uho i oko.

## **5 PODJELA KIRURŠKIH RANA S OBZIROM NA PRISUTNU KONTAMINACIJU**

### **5.1.ČISTE KIRURŠKE RANE**

To su rane koje ne zahvaćaju probavni,mokraćno-spolni i dišni sustav, a nastale su pod aseptičkim uvjetima. Zatvaraju se primarno, bez postavljanja drena.

### **5.2.ČISTE-KONTAMINIRANE RANE**

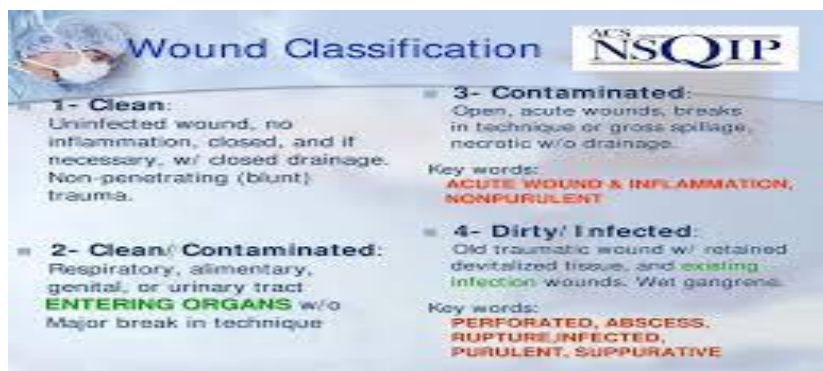
Su one u kojih se otvaraju probavni, mokraćno-spolni, dišni i drugi sustavi, ali bez znatnijeg onečišćenja. U čiste kontaminirane rane ubrajamo i čiste rane s minimalnom kontaminacijom.

### **5.3.KONTAMINIRANE RANE**

To su one rezne rane nastale u području gdje je prisutna akutna negnojna upala ili tamo gdje se otvaraju šuplji organi s velikim onečišćenjem, rane nastale prilikom operacija mokraćnog i žučnog sustava koje su praćene jakom infekcijom te svježe traumatske rane. Debridman rane, ispiranje i antibiotska terapija mogu takve rane dovesti u stanje čiste rane.

### **5.4.NEČISTE RANE**

Su one u kojih je prisutna jaka infekcija, primjerice traumatske rane s avitalnim tkivom, strana tijela ili kontaminacija fecesom. Za liječenje se koristimo antibiotskom terapijom, debridmanom, ispiranjem, dreniranjem i postavljanjem zavoja. ( MATIČIĆ,VNUK; 2010.)



Slika 4. Podjela kirurških rana s obzirom na prisutnu kontaminaciju

(<https://docplayer.net/23208183-Improving-surgical-wound-classification-in-the-operating-room-april-26-2011.html>)

## 6 FAZE CIJELJENJA RANE

Proces cijeljenja rane podijeljen je u tri faze : upalna faza, faza proliferacije i sazrijevanje. Tijekom upalne faze, upala počinje unutar ozlijeđenog tkiva odmah nakon uklanjanja zagađivača rane i oštećenog ili mrtvog tkiva. Proliferativna faza predstavlja fazu popravka ozlijeđenog tkiva tijekom koje se krvni tok, komponente izvanstaničnog matriksa i epitelni pokrov rane obnavljaju. Procesom sazrijevanja, koji nekad nazivamo i faza remodeliranja , prevladava reorganizacija kolagena i povratak jačine tkiva prije samog ranjavanja.

### 6.1. UPALNA FAZA

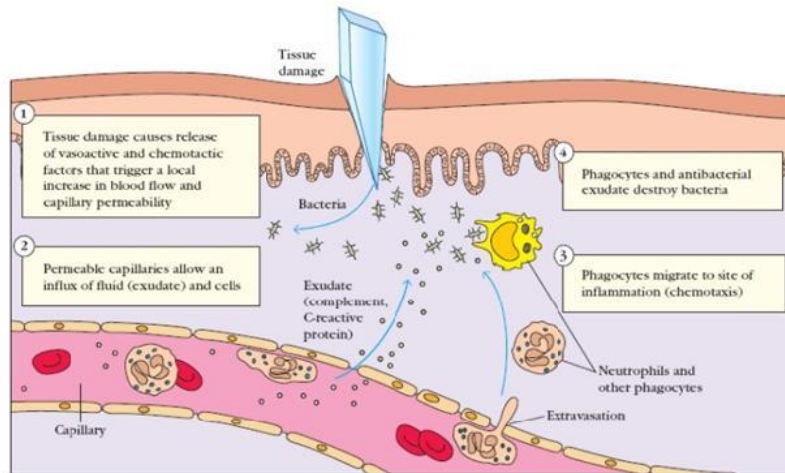
Upalna faza procesa cijeljenja počinje u isto vrijeme kad nastupi ranjavanje. Prekid tkiva inicira hemostazu i upalu. Kako je vaskularni endotel u rani prekinut, on proizvodi endotelin, koji u kombinaciji sa drugim medijatorima kao što su epinefrin, norepinefrin i prostaglandini, započinje kontrakciju glatkog mišića unutar stijenke krvne žile, što rezultira vazokonstrikcijom. (TELLER, WHITE; 2009.) Koagulacijska kaskada je inicirana i formira se trombin. Trombin služi kao katalizator za konverziju fibrinogena u fibrin te pridonosi aktivaciji trombocita. Aktivirani trombociti prijanjaju na izloženi subendotelni kolagen



prekinute stijenke krvne žile, skupljaju se i degranuliraju. Otpuštanje granula alfa trombocita i njihovog sadržaja uključujući PDGF, TGF-beta, EGF, VEGF te FGF, služi za privlačenje ostalih stanica potrebnih za cijeljenje u okolinu rane. PDGF je važan faktor rasta uključen u privlačenje neutrofila na područje rane i uklanjanje bakterija. Tromboksan A2 i serotonin, koje proizvode aktivirani trombociti, pomažu u posredovanju početne vazokonstrikcije. Kasnije, vazodilatacija i povećana permeabilnost se pojavljuju kao odgovor na prisutnost leukotriena, prostaglandina, histamina i kinina. Vazodilatacija rezultira povećanim dotokom krvi u ranu i ekstravazacijom tekućine, stvarajući tipične znakove upale : toplina, crvenilo i oteknuće.

Migracija leukocita iz proširenih krvnih žila prema rani pojavljuje se u dvije faze : migracija neutrofila i migracija monocita. Veliki broj neutrofila je aktiviran kroz stimulaciju od strane brojnih faktora unutar rane, uključujući TGF-beta, prostaglandine, TNF-alfa, interleukin-1, komplement i produkte bakterija.( KIM i sur., 2008.) Neutrofil dolaze na područje rane unutar 24 do 48 sati nakon ranjavanja. Oni imaju mnogo funkcija unutar rane koje uključuju uništavanje bakterija otpuštanjem vrsta reaktivnog kisika, raspad izvanstaničnog matriksa otpuštanjem proteolitičkih enzima, fagocitozu degradiranih bakterija i debris matriksa, te otpuštanje dodatnih citokina koji produljuju upalnu fazu. Ubijanje bakterija od strane neutrofila ovisi o visokom parcijalnom tlaku kisika unutar rane. In vitro parcijalni tlak kisika ispod 40 mmHg uzrokuje nesposobnost neutrofila da ubiju bakteriju. Nakon fagocitoze patogena, primarna oksidaza (NADPH oksidaza) koristi kisik kao supstrat za kataliziranje tvorevine bakterijskog superoksida. Superoksid započinje seriju kaskada, koje stvaraju druge okside, uključujući hidrogen peroksid, koji povećava kapacitet ubijanja bakterija. Pretvaranje kisika u superoksid je osjetljivo na parcijalni tlak, a ne na količinu zasićenja, kisika unutar tkiva. Zbog toga hipoksija rane smanjuje otpornost na infekciju. TNF-alfa pojačava kemotaksiju neutrofila i stimulira makrofage, keratinocite i stvaranje faktora rasta od strane fibroblasta koji su potrebni za angiogenezu i sintezu kolagena.( HANTASH i sur.;2008.) Aktivirane upalne stanice koriste kisik u visokoj mjeri, a kad još dođe do smanjenog dotoka krvi u ranu, stvara se lokalna hipoksija. Laktat, koji se razvija unutar rane nakon hipoksije, stimulira angiogenezu i sekreciju kolagena. Monociti migriraju kroz stijenke krvnih žila, te pod utjecajem TGF-beta, sazrijevaju u makrofage. Iako neutrofil i monociti zajedno pomažu u debridmanu rane, makrofag je bitan za daljnju sekreciju signalnih molekula, koje zauzvrat olakšavaju regrutaciju ostalih tipova stanica potrebnih za cijeljenje rane. Makrofazi otpuštaju citokine, IL-1, IL-6, IL-8, TNF-alfa i faktore rasta kao što su : FGF, EGF, TGF-beta i PDGF. Približno 48 do 86 sati nakon ranjavanja, makrofag postaje primarni leukocit unutar rane. U

ovoj fazi, većina neutrofila je fagocitirana od strane makrofaga ili je podvrgnuta apoptozi.(EMING i sur.;2007.)Makrofazi nastavljaju fagocitozu debris, kao i sekreciju proteaze i uklanjanje bakterija. Makrofazi unutar rane također otpuštaju metaloproteinaze matriksa (MMP-1,MMP-2,MMP-3,MMP-9) koje degradiraju izvanstanični matriks. Degradiranje izvanstaničnog matriksa olakšava kretanje stanica kroz tkiva. Ova faza cijeljenja rane je klinički karakterizirana crvenilom i oteknućem rubova rane. Uslijed debridmana ,od strane makrofaga, rana ulazi u fazu popravka ili proliferativnu fazu.



Slika 5. Upalna faza cijeljenja (<https://www.healthproductsforyou.com/ar-understanding-wound-inflammation.html>)

### 6.1.1.MEHANIZMI UPALNE REZOLUCIJE

Uspješni popravak nakon ozlijede tkiva zahtijeva rezoluciju upalnog odgovora. Dok se znanje o mehanizmima i molekulama koji potiču i ubrzavaju upalni odgovor konstantno povećava, mehanizmi koji ograničavaju i sprečavaju ovu aktivnost su manje cijenjeni. Takvi mehanizmi mogu sadržavati : sprečavanje ekspresije kemokina od strane protuupalnih citokina kao što su IL-10 ili TGF-beta 1 ili poticanje protuupalnih molekula kao antagonist receptora IL-1 ili topivi TNF receptor; rezolucija upalnog procesa posredovana staničnim površinskim receptorom za hijaluron CD44, apoptoza, nereagiranje receptora ili sprečavanje rezolucije visokom koncentracijom liganda.(TEDER i sur.,2002.;JIANG i sur.,2005.)

### **6.1.2.PRETJERANA UPALA POVEZANA SA SMANJENIM CIJELJENJEM RANE**

Poremećaji u cijeljenju rane su klinički prisutni kao hipertrofični ožiljci ili kao kronične rane koje ne cijele (čirevi). Većina kroničnih rana je povezana sa malim brojem dobro definiranih, kliničkih entiteta, posebno venozne insuficijencije, diabetes mellitus, tlačne nekroze i vaskulitis. Unatoč ovoj heterogenosti većina necijeljećih rana ne uspijeva proći kroz sve faze cijeljenja, već ostaje u kroničnoj upalnoj fazi. Jedan od najozbiljnijih defekta koji utječu na upalnu reakciju jedinke i reakciju cijeljenja rane je pyoderma gangrenosum. Uspješno liječenje ove bolesti je postignuto jedino uz pomoć imunosupresije. Dijabetička hiperglikemija ili povišeni hidrostatički tlak povezan sa venoznom bolesti mogu povećati ili ubrzati upalni odgovor. Hipoksija tkiva, bakterijske komponente, strana tijela i fragmenti nekrotičnog tkiva su snažni lokalni poticaji koji su sposobni podržavati kontinuirani priljev neutrofila i makrofaga. (SINGER i CLARK, 1999.) Bakterijske komponente mogu doprinijeti smanjenju mehanizama cijeljenja domaćina ometanjem interakcija staničnog matriksa ili ublažavanjem upalnog odgovora. Glavno svojstvo necijeljećih rana i glavna posljedica kontinuiranog upalnog odgovora u rani je nauravnotežena proteolitička aktivnost koja ometa zaštitne mehanizme lokalnog tkiva. Ekspresija i aktivnost različitih MMP redova, uključujući kolagenazu, želatinazu, stromelizinu, kao i membranski tip MMP povećavaju kronične venske stazne čireve. Proupalni citokini se smatraju potentnim induktorima MMP ekspresije u kroničnim ranama, te potiskuju ekspresiju inhibitora tkivne metaloproteinaze stvarajući okolinu sa viškom aktivnosti MMP-a. Dokazana je i povećana razina serumskih proteinaza u kroničnim ranama naročito neutrofilnog porijekla. One sadržavaju katepsin-G, urokinaza tipni plazminogen aktivator i naročito neutrofil elastazu. (GRINNEL i sur., 1992.) Kao posljedica visokoproteolizne mikrookoline, medijatori ključni za cijeljenje postaju mete proteaza u rani. Leukociti, pogotovo neutrofilni su bogati izvor raznih slobodnih radikala (superoksid anion, hidroksil radikali, hidrogen peroksid) koji se otpuštaju u okolinu rane. Endotelne stanice i fibroblasti, posebno stariji fibroblasti, koji se ističu kod kroničnih rana, su također potencijalni izvori slobodnih radikala. Kao dodatak direktnom oštećenju staničnih membrana i strukturnih proteina izvanstaničnog matriksa, slobodni radikali mogu selektivno utjecati na signalne putove što vodi do aktivacije faktora transkripcije koji kontroliraju izražaj proupalnih citokina (IL-1, IL-6, TNF-alfa), kemokina i proteolitičkih enzima uključujući MMP i serumske proteinaze. (WENK i sur., 2001.) Prema tome poremećeni oksidacijski/antioksidacijski balans unutar mikrookoline kronične rane se smatra glavnim faktorom, koji pojačava neobuzdano i

uporno upalno stanje necijeljećih rana. Pretjerana i neuravnotežena upala koja karakterizira kronične rane nagoviještava jasan cilj za buduće terapijske intervencije.

### **6.1.3.KRONIČNA UPALA POVEZANA SA MALIGNOM PROGRESIJOM KOD KRONIČNIH RANA**

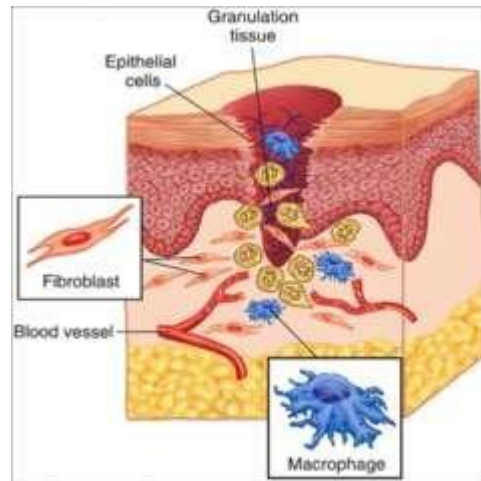
Već odavno je poznato da kronične rane mogu dovesti do neoplastične progresije. Rizik od nastajanja karcinoma skvamoznih stanica je bitno povećan s obzirom da su keratinociti posebno osjetljivi na malignu transformaciju. Mikrookolina tumorske stanice, točnije stroma, čini važnu ulogu u kontroliranju neoplastične progresije putem dinamičke uzajamnosti između tumorskih stanica i okolnog tkiva. Upalni odgovor unutar strome tumora, koji je usko povezan sa fibroplazijom i angiogenezom, se smatra ključnim za karcinogenezu. Upala, fibroplazija i angiogeneza su važni procesi povezani sa cijeljenjem rane. Prema tome kronična upalna mikrookolina necijeljeće rane može biti rizični faktor za malignu transformaciju. Postoje dva mehanizma koja povezuju povećani upalni odgovor unutar strome sa kancerogenezom. Prvi mehanizam je visoko vaskularizirana tumorska stroma obogaćena hormonom rasta koja stvara visokohranjivu okolinu za rast tumora. Drugi mehanizam je direktna stimulacija maligne transformacije od strane tumorske strome. Naprimjer, takozvani karcinom-povezani fibroblasti posreduju onkogene signale, koji stimuliraju progresiju ne-tumorske stanične populacije u tumorsku.(PHILLIPS i sur.,2001.) Prema tome tumorska stroma bi se trebala smatrati kao terapijski cilj u malignoj transformaciji i rastu tumora po analogiji da stroma kronične rane može stvoriti mikrookolinu koja stvara rizik maligne transformacije keratinocita u rani.

## **6.2. FAZA PROLIFERACIJE**

Nakon upalne faze, proces cijeljenja ulazi u konstruktivnu fazu tj. fazu popravka koja počinje nakon 4 dana i traje sve do 12. dana. Glavni ciljevi ove faze uključuju postizanje trajnog zatvaranja rane te zamjenu izgubljenog tkiva. Trajanje ove faze ovisi o veličini rane i lokaciji, kao i o starosti i zdravlju pojedine životinje..Predominantni tipovi stanica u ovoj fazi uključuju fibroblaste, endotelne i epitelne stanice. Tijekom ovog perioda odvija se urastanje

kapilara, stvaranje kolagena, kontrakcija i pokrivanje rane. Urađanje kapilara ili angiogeneza, nastaje kao rezultat nicanja kapilara iz postojeće vaskulature koja okružuje ranu. To nicanje se javlja kao odgovor na stvaranje čimbenika rasta, uključujući VEGF i bažični čimbenik rasta fibroblasta (bFGF), koji potječu od stanica unutar i oko rane. VEGF se luči predominantno od strane keratinocita koji se nalaze na rubu rane te od strane makrofaga, fibroblasta, trombocita i drugih endotelnih stanica. Novonastale kapilare se pojavljuju u rani i mogu biti vidljive unutar 4 dana nakon ozljede. Rezultat je razvoj mikrovaskularne mreže unutar rane koja osigurava kisik i hranjive tvari stanicama i postaje sastavni dio razvoja granulacijskog tkiva.(TONNESEN i sur. 2000.) Fibroblasti migriraju u ranu iz okolnog tkiva i proliferiraju kao odgovor na PDGF, TGF-beta i EGF od strane trombocita i makrofaga te sintetiziraju kolagen tip 3, glikozaminoglikane i fibronektin. Kolageni peptidi su modificirani nakon translacije te formiraju trostruke lance koji su transportirani iz stanice. Ova lančana struktura osigurava snagu tkivima koji cijele. Posttranslacijska modifikacija i stvaranje kolagena su ovisni o kisiku. TGF-beta dostiže svoj vrhunac 7 do 14 dana nakon ranjavanja i pomaže u stvaranju i degradaciji izvanstaničnog matriksa. Ona povećava sintezu kolagena tip 1 i smanjuje stvaranje metaloproteinaza matriksa MMPs te povećava stvaranje inhibitora metaloproteinaza.(GOLDMAN , 2004.) Interferon inducirajući protein (IP-10) neposredno ograničava regrutaciju fibroblasta i smanjuje stvaranje interferona i faktora trombocita (PF4), te ti događaji zajedno imaju negativan mitotski učinak na fibroblaste. Fibroblasti koji se nalaze unutar rane se pretvaraju u miofibroblaste kao odgovor na TGF-beta. Miofibroblasti stvaraju žarišne adhezije koje osiguravaju adekvatnu moć za uzrokovanje kontrakcije rane. Diferencijacija u miofibroblaste je povezana sa povećanim izražajem alfa-glatko mišićnog aktinskog izotipa.(GRINNEL , 2003.) Ova faza cijeljenja rane je karakterizirana stvaranjem granulacijskog sloja, koji se sastoji od kapilarnog sloja, fibroblasta, makrofaga i osnovne tvari kolagena, fibronektina te hijaluronske kiseline. Na rubovima rane, kao odgovor na EGF i TGF-alfa koje proizvode aktivirani trombociti i makrofagi, epitelne stanice počinju proliferirati i nastanjuju se unutar rane kako bi smanjili gubitak tekućine i invaziju bakterija. U početku, zadebljanje epidermisa i elongacija bazalnih stanica se događaju na samom rubu rane. Promjene u izražaju integrina sa površine stanice, zajedno sa smanjenim prijanjanjem na laminin bazalne lamine, olakšavaju migraciju epitelnih stanica unutar rane. Epitelne stanice i endotelne stanice luče metaloproteinaze matriksa koje razbijaju fibrin na putu migracije stanice. Migracija epitelnih stanica se nastavlja sve dok se ne zabilježi kontaktna inhibicija epitelnih stanica koje su već prisutne u susjednim tkivima. Migracija prestaje, iako se stanična proliferacija nastavlja kako bi se povratila normalna gustoća epidermisa.

Motilitet stanica zahtijeva tri posebne radnje: protruziju na prednjem dijelu stanice, prianjanje kako bi se povezali aktinski citoskelet i podloga, trakciju za pokretanje prateće citoplazme prema naprijed.



Slika 6. proliferativna faza cijeljenja

([https://www.researchgate.net/figure/Proliferative-phase-of-wound-healing\\_fig2\\_315493034](https://www.researchgate.net/figure/Proliferative-phase-of-wound-healing_fig2_315493034))

### 6.2.1. PROTRUZIJA

Sa tri tipa povezanih filamenata, citoskelet je usidren na stanično-staničnim čvorištima i na priraslicama između stanice i izvanstaničnog matriksa, osiguravajući mehaničku podršku stanice. Aktinska mreža je dobro poznata po svojoj dinamičkoj reorganizaciji, ponaša se kao mehanoefektor i važna je za koordinaciju migracije stanica. Tijekom prve faze kretanja, polimerizacija aktina zauzima mjesto na vodećem rubu, određena najvišom koncentracijom kemoatraktivne tvari, gurajući plazminu membranu prema van. Formira se protruzijska struktura, koja je kod endotelne stanice poznata kao filopodija, te se ispunjava filamentoznim aktinom. Jednosmjerno kretanje stanice se održava cikličkim sastavljanjem i rastavljanjem aktinskih filamenata, ispred i iza vodećeg ruba. Brojni signalni putevi i regulatorni proteini kontroliraju dinamiku aktina i promjenu stanične morfologije. (LI i sur., 2005.)

### 6.2.2.PRIANJANJE

Prianjanje na čvrstu podlogu je izrazito važan korak u migraciji stanica. Posredovan je integrinima, koji se ponašaju kao primarni receptori za proteine izvanstaničnog matriksa te su stoga potrebni za pokretljivost stanice. Ove molekule su također uključene u prijenosu signala i regulaciji i poticanju migracije. Prianjanje i migracija su obrnuto proporcionalni. Endotelne stanice mogu podešavati njihov intenzitet prianjanja. Nakon prianjanja na izvanstanični matriks, stanica mijenja svoju morfologiju iz ovalnog ili vretenastog oblika u nepravilni, spljošteni oblik. Ovim promjenama oblika upravlja signaliziranje integrina te ovisi o kontaktima integrina sa izvanstaničnim matriksom u žarišnim kompleksima stvorenim na krajevima filopodija. Endotelne stanice migriraju najbrže odmah nakon ozljede, zatim ulaze u sporiji stupanj migracije koji se odvija tijekom procesa cijeljenja. (BOKEL, BROWN; 2002.)

### 6.2.3. TRAKCIJA

Kontraktilne sile, koje se prenose kroz veze integrina i citoskeleta, omogućavaju stanici da povuče citoplazmu prema naprijed generirajući trakciju na podlogu. Sila za pokretanje je osigurana od strane motornih proteina miozina, koji su povezani čvorovima kontraktilnog aktina uzduž stanice. Interakcije između miozinskih i aktinskih vlakana pomiču tijelo stanice prema naprijed. Istovremeno, proteini vezanja izvanstaničnog matriksa na pratećem rubu gibajuće stanice, moraju otpustiti svoje veze. Stupanj jačine spajanja integrina i citoskeleta je pod utjecajem rigidnosti podloge. Sa jačim spajanjem na čvrstu površinu, sila se može prenijeti efikasnije kroz migrirajuće stanice. Smjer migracije zahtijeva početnu polarizaciju stanice te fizikalni i kemijski stimulans. Makrofagi, proliferirajući fibroblasti i vaskularizirana stroma, kolageni matriks, fibrinogen, fibronektin i hijaluronska kiselina, čine akutno granulacijsko tkivo koje zamjenjuje fibrinski privremeni matriks. Taloženjem kolagena, gustoća krvnih žila se smanjuje i granulacijsko tkivo postepeno sazrijeva tvoreći ožiljak.

#### 6.2.4.EPITELIZACIJA

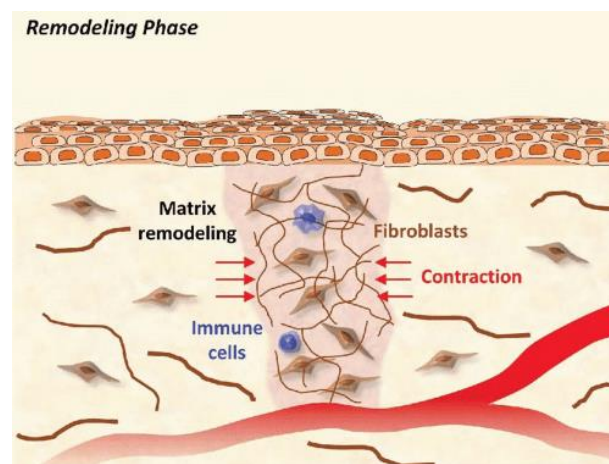
Migracija epitelnih stanica počinje od rubova rane unutar par sati nakon ranjavanja. Stvara se jedan sloj stanica preko defekta zajedno sa povećanom mitotskom aktivnosti epitelnih stanica oko rubova rane. Kad se pokretne epitelne stanice međusobno susretnu, migracija prestaje te se počinje formirati bazalna membrana.

#### 6.3.REMODELIRANJE I SAZRIJEVANJE

Posljednja faza cijeljenja rane je posvećena remodeliranju i jačanju kolagena, te je klinički najvažnija faza cijeljenja rane. Ova faza je odgovorna za stvaranje novog epitela i konačno formiranje ožiljkastog tkiva. Može trajati do 1 ili 2 godine nekad čak i duže. U ranoj fazi popravka, matriks je tanak i omogućava migraciju stanica unutar rane. Prije razvoja izometrične napetosti (jednaka napetost u svim smjerovima), remodeliranje matriksa ovisi o migraciji stanica kroz matriks i proteolizi proteina matriksa. (BROUGHTON i sur.; 2006.) Ovaj privremeni matriks, koji je nastao kao fibrin i fibronektin stvoren kroz proces hemostaze, je napredovao u glikozaminoglikane i proteoglikane stvorene od strane fibroblasta. Trideset posto kolagena u granulacijskom tkivu je tip 3 kolagen, ali je progresivno remodeliran i zamijenjen tako da konačni ožiljak sadrži samo 10 posto kolagena tipa 3. Veća koncentracija kolagena tipa 3 koja se nalazi u granulacijskom tkivu je povezana sa više teško glikoziliranih i tanjih fibrila kolagena koji su raspoređeni u paralelnu orijentaciju, stoga je matriks relativno slab. Kako se mijenja kompozicija kolagena, s vremenom se približava omjer kolagena tipa 1 i tipa 3 u intaktnim tkivima, povećava se krutost, te matriks postaje



rigidniji. Funkcija fibroblasta unutar rane se mijenja kao odgovor na mehaničko opterećenje na matriks kako on sazrijeva. (GRINNEL ; 2003.) Fibroblasti su stimulirani od strane TGF-beta kako bi se diferencirali u miofibroblaste samo u opterećenom ili krutom matriksu. Kako se pritisak na rubovima rane smanjuje kao posljedica taloženja kolagena, tako se nazadovanje miofibroblasta i sinteza kolagena od strane drugih fibroblasta progresivno povećava. Kada je mehaničko opterećenje beskrajno (naprimjer kod rana koje obuhvaćaju zglobne površine) fibroblasti perzistiraju i nastavljaju stvarati kolagen. Kao posljedica nastaje abnormalno cijeljenje u obliku kontrakture i često onemogućava normalnu funkciju. Taloženje kolagena unutar rane je rezultat povećanog broja fibroblasta i povećanog stvaranja kolagena po stanici. Kako rana cijeli, gustoća fibroblasta i makrofaga se smanjuje zbog apoptoze. S vremenom prestaje rast kapilara, dotok krvi u to područje se smanjuje i metabolička aktivnost također. Iako je neto sinteza kolagena završena 4 do 5 tjedana nakon ranjavanja, sazrijevanje kolagena se može nastaviti 12 do 18 mjeseci. Jačina matriksa napreduje od 3% kod intaktnog tkiva u prvom tjednu do 30% u trećem tjednu. Tri mjeseca nakon ranjavanja, kolagen je reapsorbiran i ponovno deponiran uzduž stresnih linija tkiva te je rana postigla 80% svoje izvorne snage. Krajnji rezultat je ožiljak koji je potpuno sazrio sa smanjenim brojem stanica i krvnih žila te visoke vlačne čvrstoće.



Slika 7. Faza remodeliranja (<https://plasticsurgerykey.com/wound-healing-normal-and-abnormal/>)

## 7. KOŽA SISAVACA I CIJELJENJE RANA

Koža sisavaca najveći je organ tijela odraslih i sastoji se od nekoliko slojeva : površinski epidermis, intermedijarni dermis i hipodermis (ispod kojeg se nalazi matriks labavog vezivnog tkiva). Postoje značajne razlike u anatomiji i fiziologiji slojeva kože između različitih vrsta sisavaca. Te razlike rezultiraju različitim cijeljenjem rana. Naprimjer kod životinja sa labavijom kožom kao što su štakori i miševi, izlječenje nastaje vrlo brzo kao posljedica kontrakcije rane koju pokreće musculus panniculus carnosus u njihovim potkožnim tkivima. (WONG i sur.;2011.)S druge strane kod vrsta sa čvrstom kožom kao što su ljudi i svinje, kojima ovaj mišić nedostaje, kontrakcija rane nije brza pa koža zaraste uglavnom putem ponovne epitelizacije. Značajne razlike u cijeljenju rana mogu se primjetiti i unutar iste vrste. Naprimjer, raniji početak i prestanak upale rane što dovodi do ranije kontrakcije i epitelizacije rane, otkriven je kod ponija u odnosu na ostale konje. Ova razlika u cijeljenju pripisana je različitom lokalnom upalnom odgovoru, gdje je pronađeno da leukociti kod ponija proizvode više upalnih medijatora. To je rezultiralo pojačanom lokalnom obranom, ranijim staničnim debridmanom, ranijim prelaskom u fazu popravljjanja i pojačanom kontrakcijom rane.(WILMINK i sur.;2001.) Epidermis i dermis su fizički odvojeni bazalnom membranom ili bazalnom laminom, visoko specijaliziranom strukturom izvanstaničnog matriksa koja omogućuje stabilizirajuće i dinamično sučelje. Osim što pruža strukturno prijanjanje obje strukture kože, bazalna membrana regulira difuziju stanica i bioaktivnih molekula. S druge strane može vezati nekoliko citokina i faktora rasta. Dermis se nalazi ispod epiderme, a sastoji se od papilarnog i retikularnog sloja. Gornji papilarni sloj prelazi u epidermu. Ovaj sloj se sastoji od staničnih komponenti ( fibroblasti,mastociti,makrofagi i dermalni dendrociti) , izvanstaničnih komponenti(kolagena i elastična vlakna) i komponenti matriksa (glikoproteini,proteoglikani,makromolekule koje reguliraju stanice itd.). Donji retikularni sloj karakterizira izvanstanični matriks koji sadrži kolagen,elastična vlakna i fibroblaste. Dermis je vaskulariziran, inerviran i naseljen epidermalnim privjescima. Hipodermis se nalazi ispod dermisa i sastoji se uglavnom od masnog tkiva i krvnih žila. Zacijeljivanje rana na koži odvija se kompleksnim dinamičkim procesom koji uključuje interakciju više tipova stanica,faktora rasta,citokina i kemokina. Disfunkcija ovog mehanizma može rezultirati kroničnim ne-cijeljenjem rana ili pretjeranim stvaranjem granulacijskog tkiva kao što je keloid i hipertrofični ožiljci. Rane na koži odraslih mogu zacijeliti popravljjanjem ili

regeneracijom. Popravak se sastoji od fiziološkog prilagođavanja nakon poremećaja funkcije radi stvaranja kontinuiteta bez cilja rekonstitucije originalnog tkiva. Regeneracija s druge strane ima za cilj obnovu ozlijeđenog tkiva kako bi se vratila morfologija tkiva i funkcionalnost.(KO i sur.;2011.)

## **7.1. EMBRIO SISAVACA KAO MODEL ZA CIJELJENJE BEZ OŽILJKA**

Ljudi i drugi odrasli sisavci imaju ograničenu sposobnost regeneracije i obnove njihovog tkiva i organa. To se može postići privlačenjem somatskih matičnih stanica smještenih u niši ili induciranjem diferenciranih stanica da proliferiraju.(JOPLING i sur.;2011.) Prema tome postupak cijeljenja rana kod odraslih sisavaca je nepotpun i manje restorativan nego kod mladih životinja ili kod zametka. (KAWASUMI i sur.;2013.) Rane na koži kod ranih zametaka sisavaca imaju sposobnost popravljivanja bez stvaranja ožiljka i s potpunim obnavljanjem fiziološke arhitekture kože. Mnogo je razlika između embrionalnog i cijeljenja rana kod odraslih. Rane fetusa cijele s izrazito smanjenom upalnom reakcijom, bržom proizvodnjom komponenti ECM (fibronektin i tenascin), sa visokim udiom hijaluronske kiseline i promijenjenim profilom ekspresije faktora rasta. Na mjestu embrionalne rane razine transformacijskog faktora rasta (TGF)- beta1 i beta2 su niži dok je TGF-beta3 viši nego na mjestu rane u odraslih.(COWIN i sur.;2001.) Još jedna bitna razlika između fetusa i odrasle osobe odnosi se na kontrakciju rana i epitelizaciju. Rane fetusa zatvaraju se putem aktinskog kabela, dok zatvaranje rana kod odraslih uključuje aktivno kretanje vezivnog tkiva i epiderme kako bi se dva ranjena ruba dovela u neposrednu blizinu kako bi epidermis mogao migrirati i pokriti izloženo vezivno tkivo.(NODDER,MARTIN ; 1997.)

## 7.2. ULOGA MATIČNIH STANICA U ZACIJELJIVANJU RANA

Većina epitela obnavlja se mehanizmom nazvanim „homeostaza tkiva“, pri čemu je broj podjela stanica u ravnoteži sa brojem izgubljenih stanica. Homeostaza tkiva je zajamčena matičnim stanicama koje su prisutne u specijaliziranim mikrookolinama, to jest nišama. Svaka niša dizajnirana je tako da olakša zahtjeve popravljanja ili regeneracije tkiva.(MORRISON,SPRADLING;2008.) Kožna epiderma i njeni dodaci luče prostorno različite niše matičnih stanica.Na primjer, ispupčene matične stanice koje su određene da formiraju folikule dlake imaju sposobnost privremenog stvaranja epidermisa rane kao „hitni“ postupak.(ITO i sur.;2005.) Odrasle matične stanice se smatraju zamjenom za izgubljene stanice i zbog toga imaju glavnu ulogu u regeneraciji tkiva. One dostavljaju stanice kćeri kako bi obnovile oštećena tkiva diferencijacijom i/ili oslobađanjem parakrinskih faktora kako bi privukli stanice prethodnika.(CHEN i sur.;2008.) Kada je odjeljak matičnih stanica nanesen, ostale matične stanice mogu biti mobilizirane da povećaju popravak oštećenja. Međutim, sudbina epitelnih stanica također se može prilagoditi tijekom regeneracije rana. Unipotentni potomci imaju sposobnost dobivanja multipotencije, dok u ostalim slučajevima epiteli odraslih stanica se vraćaju u stanje nalik matičnoj stanici.

### **7.3. REGENERATIVNE TERAPIJE ZA TRETIRANJE RANA NA KOŽI**

Regenerativna medicina definirana je kao novo i brzo rastuće polje biomedicine čija se istraživanja fokusiraju na zamjenu, obnovu i obnavljanje oštećenih stanica, tkiva i organa. To se potencijalno može postići postupkom dediferencijacije (koji uključuje vremenski diferencirane stanice koje se vraćaju u manje diferencirani stupanj), transdiferencijacije (proces koji vodi dediferencijaciju korak naprijed i stanice diferenciraju u tip stanice iz druge linije) te reprogramiranja (koje ima za cilj inducirati diferencirane stanice u pluripotentno stanje). Regenerativne terapije sastoje se od različitih tehnoloških pristupa poput topivih molekula, ciljanja gena, liječenja matičnim stanicama, inženjeringa tkiva i reprogramiranja stanica.

#### **7.3.1. TERAPIJE NA BAZI FAKTORA RASTA**

Čimbenici rasta su signalni proteini (tkivni hormoni) koji utječu na metabolizam ostalih stanica. (FORTIER, SMITH; 2008.) Čimbenici rasta oslobađaju se na mjestu rane i potrebni su za komunikaciju između različitih stanica poput fibroblasta, miofibroblasta, stanica glatkog mišićja, endotelnih stanica, keratinocita i imunoloških stanica. Egzogen primjena faktora rasta dokazano utječe na proces zarastanja rana. (STEEL; 1995.) Različite studije u humanoj medicini potvrđuju da su faktori rasta poput faktora rasta trombocita (PDGF) igraju ulogu u poboljšanju brzine zarastanja rana kod akutnih rana, pa čak i osiguravaju potpuno izlječenje kod kroničnih rana. (ROBSON i sur.; 1992.) Glavni faktori rasta koji su trenutno uključeni u proces zacjeljivanja rana uključuju PDGF, faktor rasta epidermisa (EGF), faktor rasta fibroblasta (FGF), faktor rasta sličan inzulinu (IGF1, IGF2), faktor rasta vaskularnog endotela (VEGF), TGF-beta i faktor rasta keratinocita (KGF). (GRAZUL-BLISKA i sur.; 2003.)

### 7.3.2. PLAZMA BOGATA TROMBOCITIMA

Autologna plazma bogata trombocitima (PRP) je krvna plazma koja je obogaćena trombocitima putem specifičnog centrifugiranja. Broj trombocita je često dva do četiri puta veći od normalnog. (46) Trombociti su citoplazmatski fragmenti dobiveni iz megakariocita koštane srži i sadrže nekoliko vrsta faktora rasta i citokina koji bi mogli potaknuti zacjeljivanje rana. (SANDOVAL i sur.; 2013.) Aktiviraju upalni proces otpuštanjem citokina (poput interleukina IL-1 alfa, -1 beta i -6 i faktora nekroze tumora – alfa (TNF-alfa)), poboljšavaju proizvodnju kolagena (FGF-2, IGF-1, TGF-beta), stimuliraju fibroblast na transformaciju u miofibroblast (TGF-beta), pokreću angiogenezu (EGF-2, VEGF-A, TGF-beta) i promiču reepitelizaciju (EGF, FGF-2, IGF-1, TGF-alfa). (Li i sur.; 2007.) Glavna poteškoća u procjeni terapijskih učinaka PRP-a je definirati koji su učinci faktora rasta bili uočeni u početku jer PRP nosi mješavinu faktora rasta povezanih s prirodnim ožiljkastim cijeljenjem. (FORTIER, SMITH; 2008.)

### 7.3.3. FAKTOR RASTA TROMBOCITA

PDGF je jedan od početnih čimbenika koji se izlučuju nakon ozljede i potiče stanične reakcije u svim fazama procesa cijeljenja rana. PDGF postoji u tri izoforme: PDGF-AA, -BB i -AB. (KIRITSY, LYNCH; 1993.) Izlučuju se uglavnom iz  $\alpha$ -granula trombocita, ali ga proizvode i različite stanice prisutne u ranom zacjeljivanju rana (makrofagi, keratinociti, fibroblasti i endotelne stanice). (WARNER, GROSE; 2003.) Razina PDGF-a i njegovog receptora je niska kod starijih miševa i miševa dijabetičara kod kojih se javlja odgođeni odgovor na povrede. Proučavano je liječenje rana egzogenim PDGF-om i nađeno je da djeluje korisno za bolesnike s kroničnim ranama. (BROWN i sur.; 1993.) Kao rezultat FDA odobrenja, PDGF-BB se široko koristi za liječenje dijabetičnih ulkusa. Postoje izvješća koja pokazuju ograničen klinički uspjeh, a to bi moglo biti zbog premalo ekspresije PDGF receptora od strane preostalih stanica ili zbog proteolitičkih enzima koji uzrokuju brzo propadanje GF-a. (TOMIC-CANIC i sur.; 2008.) Stoga, sustavi isporuke GF-a s kombiniranim i/ili specifičnim pristupom mogu biti neophodni da se omogući optimalno zacjeljivanje i zatvaranje rana. (DEMIDOVA-RICE i sur.; 2012.)

#### 7.3.4.FAKTOR RASTA FIBROBLASTA

Svi FGF-1,-2,-7,-10 i -22 su izraženi na dermalnoj ozljedi. FGF-1 se odnosi na kiseli,a FGF-2 na bazični FGF i proizvode ih upalne stanice, vaskularne endotelne stanice, fibroblasti i keratinociti i doprinose ponovnoj epitelizaciji,angiogenezi i stvaranju granulacijskog tkiva.(WARNER,GROSE;2003.) Osim njihove izravne uloge u zacjeljivanju rana, FGF-7 i -10, također potiču proizvodnju TGF-a od strane dermalnih keratinocita, posredno podupirući epitelizaciju.(NIU i sur.;2007.)

#### 7.3.5.TRANSFORMIRAJUĆI FAKTOR RASTA- $\beta$

Obitelj TGF- $\beta$  sastoji se od TGF- $\beta$ 1-3, koštanih morfogenih proteina (BMP) i aktivina. U sisavaca se nalaze uglavnom TGF- $\beta$ 1,- $\beta$ 2 i  $\beta$ -3 izoformi,ali TGF- $\beta$ 1 prevladava u kožnom zacjeljivanju rana. Proizvode ih makrofagi,fibroblasti,keratinociti i trombociti.(BARRIENTOS i sur.;2008.) TGF- $\beta$  je višenamjenski faktor rasta koji privlači nove fibroblaste i makrofage na mjesto rane,stimulira proliferaciju fibroblasta i sintezu kolagena, smanjuje degradaciju izvanstaničnog matriksa i modulira imunološki sustav. TGF- $\beta$ 1,- $\beta$ 2 i - $\beta$ 3 imaju funkcije preklapanja, ali različite su tijekom zacjeljivanja rana. Dokazano je da i TGF- $\beta$ 1 i - $\beta$ 2 induciraju diferencijaciju fibroblasta u miofibroblast, ECM taloženje,kontraksije i stvaranje ožiljaka, dok TGF- $\beta$ 3 ima sposobnost smanjenja ožiljka. Predklinička ispitivanja pokazala su značajno smanjenje ožiljaka i značajno poboljšanje dermalne arhitekture nakon intradermalne injekcije avotermina(TGF- $\beta$ 3) u odraslih štakora.(SAHA i sur.;1994.)

#### 7.3.6.VASKULARNI ENDOTELNI FAKTOR RASTA

Tijekom zacjeljivanja rana, VEGF izlučuje trombocite,makrofage , fibroblaste i keratinocite i ima parakrinski učinak na endotelne stanice, poticanje i/ili potporu angiogenezi rane.(WARNER,GROSE;2003.) Dokazano je da primjena VEGF-a ubrzava popravak dijabetičkih rana u modelu miša povećanom epitelizacijom,angiogenezom,taloženjem granulacijskog tkiva i minimalnim stvaranjem ožiljka.(GALIANO i sur.;2004.) U drugoj studiji na miševima, inhibiranje angiogeneze endostatinom uzrokovalo je odgodu u

zacjeljivanju rana, koje se nakon primjene topikalnog VEGF-a gotovo u potpunosti promijenilo (DELGADO i sur.; 2005.), potvrđujući snažnu angiogenu sposobnost ovog faktora rasta. Međutim rekombinantni VEGF zahtijeva redovite topikalne primjene za održivu razinu lijeka u koži.

### 7.3.7. EPIDERMALNI FAKTOR RASTA

EGF izlučuju trombociti, makrofagi, fibroblasti i mezenhimske matične stanice iz koštane srži. (BARRIENTOS i sur.; 2008.) Taj faktor rasta ima važnu ulogu u homeostazi tkiva utječući na proliferaciju, rast i migraciju epitelnih stanica. Također pruža prehrambenu podršku promicanjem angiogeneze, pa se stoga smatra kao ključni igrač u zacjeljivanju rana i stvaranju tkiva. (GIRDLER i sur.; 1995.) Dokazano je da liječenje uzgojenih epitelnih stanica s EGF-om, potiče migraciju kolonije keratinocita prema van. (BARRANDON, GREEN; 1987.) Također je dokazano i da EGF potiče diobu keratinocita i epidermalnu regeneraciju in vitro odnosno in vivo. (SCHULTZ i sur.; 1991.) Eksperimentalne studije na životinjama pokazale su da lokalno primijenjeni EGF ubrzava epidermalnu regeneraciju rana djelomične debljine i opekotina drugog stupnja. (BROWN i sur.; 1989.)

### 7.3.8. FAKTOR RASTA SLIČAN INZULINU

Neaktivni oblici IGF-1 i -2 mogu se naći u plazmi u visokoj koncentraciji i proizvode ih većina tkiva/stanica, poput jetre, bubrega i fibroblasta. (KIRITSY i sur.; 1993.) Neki testovi koji su procijenjivali ponovnu epitelizaciju pokazali su da i EGF i IGF promiču migraciju keratinocita te da imaju sinergističke učinke. Postoje mnoga istraživanja koja su pokazala da dodatak egzogenog IGF-1 ubrzava cijeljenje rana kod dijabetičkih miševa, miševa bez dijabetesa i zečeva. (TSUBOI i sur.; 1995.) Prema tome možemo zaključiti da IGF ima najjači učinak ako se koristi u kombinaciji s ostalim faktorima rasta.

### 7.3.9. FAKTOR RASTA HEPATOCITA

HGF izlučuju mezenhimske stanice i dobro je poznato da on regulira rast stanice, pokretljivost i morfogenezu stanica u nekoliko tipova stanica, uključujući epitelne i endotelne stanice što potvrđuje njegov doprinos u popravku epitela i neovaskularizaciji. (MATSUMOTO, NAKAMURA; 1997.) HGF je ključni čimbenik u



zacjeljivanju rana na koži promicanjem neovaskularizacije, formiranja granulacijskog tkiva i reepitelizacije.

## **8. LIJEČENJE NA STANIČNOJ OSNOVI**

Terapije na staničnoj osnovi definiraju se kao unošenje novih stanica u tkivo u svrhu liječenja bolesti ili obnavljanja oštećenog tkiva. Cijeljenje rana je složen proces koji zahtijeva koordinirano djelovanje više tipova stanica što je reakcija na raznolikost citokina i mikro-okolišnih uvjeta. (MAXSON i sur.;2012.) Liječenje na staničnoj osnovi može se smatrati alternativnim pristupom faktorima rasta u liječenju rana. Do sada proučene stanice za efekt cijeljenja kožnih rana uključuju matične stanice, keratinocite, fibroblaste i trombocite.

### **8.1. MATIČNE STANICE**

Matične stanice su definirane kao nespecijalizirane stanice koje imaju dva definirana svojstva: sposobnost diferencijacije u druge stanice i sposobnost samoobnavljanja. (FORTIER;2005.) One se mogu podijeliti prema njihovoj potenciji na: totipotentne, pluripotentne, multipotentne ili progenitorne stanice; ili prema izvorima iz kojih potječu na: embrionalne matične stanice (ESC), matične stanice fetusa, neonatalne matične stanice ili stanice pupčane vrpce i odrasle matične stanice. (BONGSO, LEE;2005.) Budući da postnatalne odrasle matične stanice, izbjegavaju etička i sigurnosna pitanja povezana s ESC-ima, one su važan aspekt za terapiju temeljenu na stanicama. Matične stanice imaju sposobnost diferencijacije u više staničnih rodova, utječu na elemente okoliša i proizvode čimbenike povećanja iscjeljenja koji ukazuju na veliki potencijal kao sredstvo terapije.

### **8.2. MEZENHIMSKE MATIČNE STANICE**

Mezenhimske matične stanice odraslih (MSC) su multipotentne stanice pronađene u mezodermalnim tkivima. (RICHARDSON i sur.;2007.) Ove stanice predstavljaju jedinstveno sredstvo za inženjering tkiva. One se mogu diferencirati u više rodova ili linija kao što su osteoblasti, hondroblasti, adipociti, tenociti i miociti. (KRAMPERA i sur.;2006.) Osim njihovog diferencijacijskog potencijala, dokazano je da njihovi sekretorni/parakrini učinci pridonose terapijskoj učinkovitosti transplantacije MSC-a. Imaju važan potencijalni imunomodulatorski učinak te mogu izravno ublažiti upalne reakcije smanjenjem vrijednosti izlučivanja proupalnih citokina poput TNF-a i interferona- $\gamma$  (IFN- $\gamma$ ) dok poboljšavaju proizvodnju

protuupalnih citokina, uključujući IL-10 i IL-4 paralelno. (AGGARWAL, PITTENGER; 2005.) Njihova protuupalna svojstva povećavaju svoju važnost za liječenje kroničnih rana. Također, dokazano je da imaju antibakterijske učinke, bilo izlučivanjem antimikrobnih čimbenika, bilo posredno izlučivanjem imunomodulativnih čimbenika koji reguliraju fagocitozu i ubijanje bakterija. (MEI i sur.; 2010.)

### 8.3. HEMATOPOETSKE MATIČNE STANICE

Hematopoetske matične stanice ili HSC su dobro okarakterizirana populacija stanica koje se same obnavljaju i koje se trenutno uglavnom koriste za liječenje stečenih i naslijeđenih hematoloških poremećaja koštane srži kod čovjeka. Primjena HSC u liječenju debljih ekscizijskih rana kod dijabetičnih miševa rezultirala je visokim postotkom zatvaranja ovih rana. (CHAN i sur.; 2007.)

### 8.4. EPITELNE MATIČNE STANICE

Epitelne matične stanice (EpSC) su odrasle matične stanice koje imaju sposobnost samoobnavljanja i diferencijacije i najmanje jednu vrstu stanice. (PLIKUS i sur.; 2012.) Treba razlikovati matične stanice dermalnih papila koje doprinose višestrukoj tvorbi kožnih dodataka i matične stanice epidermisa koje su uglavnom dizajnirane za rekonstrukciju epidermisa. Postoje različite vrste EpSC koje su identificirane u folikulu dlake ili bazalnom sloju epiderme. (BROECKX i sur.; 2014.) U koži prekrivenoj dlakom, potomci ispučenih matičnih stanica migriraju prema novom epidermisu radi ponovne epitelizacije. Liječenjem epitelnim matičnim stanicama dolazi do značajnog porasta vaskularizacije, sadržaja elastina i struktura folikula.

### 8.5. MATIČNE STANICE DOBIVENE IZ MASNOG TKIVA

Stanice dobivene iz masnog tkiva (ASCs) predstavljaju alternativne izvore multipotentnih stanica s karakteristikama sličnim mezenhimalnim matičnim stanicama iz koštane srži. U usporedbi s njima, matične stanice iz masnog tkiva su obilnije što ih čini lakšim za izoliranje i stoga se smatraju privlačnim izvorom za regeneraciju rana. (LEE i sur.; 2012.) One mogu imati korisne učinke u cijeljenju rana povećanjem proliferacije besmrtnih keratinocita kod ljudi i fibroblasta. Povećavaju kontrakciju kolagenog matriksa i kojem se nalaze fibroblasti, što ukazuje na važnost parakrinog učinka na okolne stanice. Također je dokazano da posjeduju protuupalno, vaskulogeno i angiogeno svojstvo koje nedostaje drugim tipovima stanica, poput dermalnih fibroblasta.

## 8.6. DIFERENCIRANE STANICE

Odrasle terminalno diferencirane stanice se također koriste za tretiranje kožnih rana. Koriste se keratinociti, fibroblasti i stromalna vaskularna frakcija masnog tkiva (SVF) i te stanice se primjenjuju u kliničkim uvjetima na kožnim ranama kod ljudi. One se uglavnom kombiniraju sa umjetnim dermisom za optimizaciju cijeljenja rana. Kultiviranje autolognih stanica treba vremena i može rezultirati bolnosti kod donora i insuficijencijom cijeljenja kod pacijenata sa velikim oštećenjem kože, ožiljcima, infekcijama i/ili sporim cijeljenjem. (BELLO i sur.; 2001.) S druge strane, kada se koriste alogenski izvori stanica odraslih, može doći do imunološkog odbacivanja i može se ugroziti ishod liječenja. Kako su zrele stanice uglavnom terminalno diferencirane, te stanice nisu prvi izbor za obnavljanje tkiva i regenerativnu medicinu u usporedbi sa matičnim stanicama. (HAN i sur.; 2012.)

## 9. SAŽETAK

Koža je najveći organ kralježnjaka i presudna je za obranu kao i za opstanak. Svaka ozljeda uzrokuje gubitak integriteta kože koji rezultira funkcionalnom neravnotežom što može biti popraćeno invalidnošću ili čak smrću. Cijeljenje rane je pokušaj ozlijeđenog tkiva da povрати normalnu funkciju i strukturalni integritet nakon ozljede. Popravak rana na koži kod odraslih se obično postiže fibrozom što rezultira ožiljkom. Kod sisavaca se koža fetusa regenerira besprijekorno za razliku od kože odraslih. Rana je definirana kao oštećenje ili prekid normalne anatomske strukture i funkcije. Rane smo podijelili na akutne kronične i komplicirane, te prema tipu mehaničke sile ili oruđa koji su uzrokovali oštećenje na: ubodne rane, rezne rane (porezotine), posjekotine, razderotine, razderane i nagnječene rane, nagnječene rane, zgnječene rane, ugrizne rane, strijelne i eksplozivne rane. S obzirom na prisutnu kontaminaciju rane smo još podijelili na: čiste kirurške rane, čiste kontaminirane

rane, kontaminirane rane i nečiste rane. Unutar pojedinačne rane pojavljuje se istovremeno više faza cijeljenja. Proces cijeljenja podijeljen je u tri faze : upalna, faza proliferacije i faza sazrijevanja. Upala počinje odmah nakon uklanjanja zagađivača rane i oštećenog ili mrtvog tkiva. Proliferativna faza predstavlja fazu popravka ozlijeđenog tkiva tijekom koje se krvni tok, komponente izvanstaničnog matriksa i epitelni pokrov rane obnavljaju. U procesu sazrijevanja ili remodeliranja dolazi do reorganizacije kolagena i do povratka jačine tkiva prije samog ranjavanja. Regenerativna medicina je definirana kao novo i brzo rastuće polje biomedicine čija se istraživanja fokusiraju na zamjenu, obnovu i obnavljanje oštećenih stanica, tkiva i organa. To se može postići postupkom dediferencijacije, transdiferencijacije i reprogramiranja. Regenerativne terapije sastoje se od različitih tehnoloških pristupa poput topivih molekula, ciljanja gena, liječenja matičnim stanicama, inženjeringa tkiva i reprogramiranja stanica. Terapija se provodi na bazi faktora rasta ili na staničnoj osnovi.

## **SUMMARY**

### **CELLULAR AND MOLECULAR HEALING MECHANISMS OF SURGICAL WOUNDS**

The skin is the largest organ of vertebrates and is crucial for defense as well as survival. Any injury causes loss of skin integrity resulting in functional imbalance which can be accompanied by disability or even death. Wound healing is an attempt by injured tissue to restore normal function and structural integrity after injury. Skin repair in adults is usually achieved by fibrosis resulting in scarring. In mammals, the skin of the fetus regenerates flawlessly unlike adult skin. A wound is defined as damage or interruption of normal anatomical structure and function. Wounds were divided into acute, chronic and complicated,

and by type of mechanical force or tool that caused damage to: stab wounds, cut wounds (cuts), cuts, lacerations, torn and bruised wounds, bruised wounds, crushed wounds, bite wounds, shot wounds and explosive wounds. Considering the present contamination of wounds, we have further divided them into: clean surgical wounds, clean contaminated wounds, contaminated wounds and unclean wounds. Multiple healing stages occur at the same time within a single wound. The healing process is divided into three phases: inflammatory, proliferation and maturation. Inflammation begins immediately after removal of wound contaminants and damaged or dead tissue. The proliferative phase represents the repair phase of the injured tissue during which the blood flow, components of the extracellular matrix and epithelial wound cover are restored. In the process of maturation or remodeling, the collagen is reorganized and the tissue strength returns like as it was before wounding. Regenerative medicine is defined as a new and rapidly growing field of biomedicine whose research focuses on the replacement and restoration of damaged cells, tissues and organs. This can be achieved through a process of dedifferentiation, transdifferentiation and reprogramming. Regenerative therapies consist of various technological approaches such as soluble molecules, gene targeting, stem cell treatment, tissue engineering and cell reprogramming. Therapy is performed on a growth factor or cellular basis.

## 10.ZAKLJUČAK

Brojna klinička i eksperimentalna istraživanja potvrđuju glavnu ulogu upale tijekom cijeljenja rana. Kako bi se postigla prava homeostaza tkiva tijekom cijeljenja, mora se postići ravnoteža između kompleksne mreže različitih podvrsta stanica leukocita i brojnih proupalnih i protuupalnih medijatora. Disregulacija kritičnih parametara ovih interakcija može rezultirati patološkim i kroničnim upalnim stanjima koji narušavaju kvalitetu cijeljenja. Potrebno je unaprijediti znanje o molekularnim putevima koji narušavaju fiziološku upalnu fazu tijekom cijeljenja, uključujući osnovne sistemske bolesti (diabetes mellitus, venska insuficijencija, mikrobne komponente koje doprinose patologiji cijeljenja rana). Čimbenici rasta, citokini i kemokini su ključni za koordinaciju različitih tipova stanica tijekom procesa cijeljenja i omogućavaju cijeljenje kožnih rana. U akutnih rana proces cijeljenja kontrolira se prostorno-vremenskim djelovanjem ovih faktora rasta, citokina i kemokina koji pokreću proces cijeljenja i ponovnu uspostavu kožne barijere. Za razliku od kroničnih rana koje ostaju zarobljene u fazi kronične upale. Stvara se proteolitičko okruženje od strane upalnih stanica koje infiltriraju područje rane zajedno sa produženom regulacijom proupalnih citokina i kemokina što blokira normalni proces cijeljenja rane. Regenerativne terapije rana na koži trenutno se intenzivno proučavaju. Bez obzira na obećavajuća istraživanja na životinjama koja pokazuju ubrzano zacjeljivanje rana, njihova klinička primjena i dalje ostaje otežana jer adekvatne metode isporuke trebaju daljnji razvoj. Također postoji manjak informacija o dugoročnim rezultatima terapije rane na koži koristeći regenerativne terapije. Stoga istraživače treba poticati na povećanje znanja u području regenerativne terapije i buduća proučavanja treba usmjeriti prema razvoju solidne terapije za liječenje rana na koži kod sisavaca.

## 11. LITERATURA :

1. AGGARWAL S., M.F. PITTENGER (2005.) : Human mesenchymal stem cells modulate allogenic immune cell response. *Blood* ;(105):1815-1822
2. ALONSO J.E, J.LEE,A.R.BURGESS, et al.(1996.): The management of complex orthopaedic injuries. *Surg. Clin. North Am.* ; (76): 879 – 903.
3. ATTINGER C.E., J.E. JANIS, J. STEINBERG, et al.(2006.): Clinical approach to wounds: debridement and wound bed preparation including the use of dressings and wound-healing adjuvants. *Plast. Reconstr. Surg.* ; (117)(7 suppl): 72S – 109S
4. BARRANDON Y., H. GREEN (1987.) : Cell migration is essential for sustained growth of keratinocyte colonies: the roles of transforming growth factor-alpha and epidermal growth factor. *Cell* ;(50):1131-1137.
5. BARRIENTOS S., O. STOJADINOVIC, M.S. GOLINKO, H. BREM, M. TOMIC-CANIC (2008.) : Growth factors and cytokines in wound healing. *Wound Repair Regen.*;(16):585–601.
6. BELLO Y.M., A.F. FALABELLA, W.H. EAGLSTEIN (2001.): Tissue engineered skin. Current status in wound healing. *Am. J. Clin. Dermatol.* ;(2):305-313.
7. BOKEL C., N.H. BROWN(2002.): Integrins in development:moving on, responding to, and sticking to the extracellular matrix. *Dev. Cell* ; (3): 311 –321.
8. BONGSO A., E.H. LEE (2005.) : Stem cells. World scientific publisher , pp. 1-533.
9. BROECKX S.Y., S. MAES, T. MARTINELLO, D. AERTS, K. CHIERS, T. MARIEN, M. PATRUNO, A. FRANCO-OBREGON, J.H. SPAAS (2014.) : Equine Epidermis: a source of Epithelial-like Stem/Progenitor cells with in vitro and in vivo regenerative capacities. *Stem Cells Dev.* ;(23):1134-1148.
10. BROUGHTON G., J. JANIS, C. ATTINGER(2006.): The basic science of wound healing. *Plast Reconstr Surg* (117):12S
11. BROWN R.L., M.P. BREEDEN, D.G. GREENHALGH (1993.) : PDGF and TGF-alpha act synergistically to improve wound-healing in the genetically diabetic mouse. *J. Surg. Res.* ;(56):562-570.

12. BROWN G.L., L.B. NANNEY, J. GRIFFEN, A.B. GRAMER, J.M. YANCEY, L.J. CURTSINGER, L. HOLTZIN, G.S. SCHULTZ, M.J. JURKIEWITZ, J.B. LYNCH (1989.) : Enhancement of wound healing by topical treatment with epidermal growth factor. *N. Engl. J. Med.* ;(321):76–79
13. CHAN R.K, E. GARFEIN, P.R. GIQANTE, P. LIU, R.A. AQHA, R. MULLIQAN, D.P. ORQILL (2007.) : Side population hematopoietic stem cells promote wound healing in diabetic mice. *Plast. Reconstr. Surg.*;(120):407-411.
14. CHEN L., E.E. TREDGET, P.Y.G. WU, Y. WU (2008.) : Paracrine factors of mesenchymal stem cells recruit macrophages and endothelial lineage cells and enhance wound healing. *PLoS One*;3:e1886.
15. COWIN A.J., T.M. HOLMES, P. BROSNAN, M.W.J. FERGUSON (2001.): Expression of TGF- $\beta$  and its receptors in murine fetal and adult dermal wounds. *Eur. J. Dermatol.* ;(11):424–431.
16. DELGADO A.V., A.T. MCMANUS, J.P. CHAMBERS (2005.) : Exogenous administration of Substance P enhances wound healing in a novel skin-injury model. *Exp. Biol. Med. (Maywood)*;(230):271-280
17. DEMIDOVA-RICE T.N., M.R. HAMBLIN, I.M. HERMAN (2012.) : Acute and impaired wound healing: pathophysiology and current methods for drug delivery, part 2: role of growth factors in normal and pathological wound healing: therapeutic potential and methods of delivery. *Adv. Skin Wound Care* ;(25):349-370.
18. EMING S.A., T. KRIEG, J.M. DAVIDSON(2007.) : Inflammation in wound repair: molecular and cellular mechanisms. *J. Invest. Dermatol.* (127):514
19. FORTIER L.A. (2005.) : Stem cell: classification, controversies and clinical application. *Vet. Surg.* ;(34):415-423.
20. FORTIER L.A., R.K.SMITH (2008.) : Regenerative medicine for tendinous and ligamentous injuries of sport horse. *Vet. Clin. North. Am. Equine pract.* ;(24):191-201.
21. GALIANO R.D., O.M. TEPPER, G.C. GURTNE (2004.): Topical vascular endothelial growth factor accelerates diabetic wound healing through increased angiogenesis and by mobilizing and recruiting bone marrow-derived cells. *Am. J. Pathol.*;(164):1935-1947.
22. GIRDLER N.M., M. MCGURK, S. AQUAL, M. PRINCE (1995.) : The effect of epidermal growth factor mouth wash on cytotoxic induced oral ulceration. A phase I clinical trial. *Am. J. Clin. Oncol.* ;(18):403-406
23. GOLDMAN R.(2004.): Growth factors and chronic wound healing: past, present, and future. *Adv Skin Wound Care* (17):24



24. GRAZUL-BLISKA A.T., M.L. JOHNSON , J.J. BILSK, D.A. REDMER, L.P. REYNOLDS, K.M. ABDULAH (2003.) : Wound healing: the role of growth factors. *Drugs Today (Barc)* ;(39):787-800.
25. GRINNELL F.(2003.): Fibroblast biology in three-dimensional collagen matrices. *Trends. Cell. Biol.* (13):264
26. GRINNELL F., C. HO, A. WISOCKY (1992.): Degradation of fibronectin and vitronectin in chronic wound fluid: analysis by cell blotting, immunoblotting and, cell adhesion assays. *J. Invest. Dermatol* ;(98):410–6
27. GURTNER G.C, S. WERNER, Y. BARRANDON, M.T. LONGAKER(2008.): Wound repair and regeneration. *Nature* ;(453):314- 321.
28. HAN Y.F., R. TAO, T.J. SUN, J.K. CHAI, G. XU, J. LIU (2012.) : Advances and opportunities for stem cell research in skin tissue engineering. *Eur. Rev. Med. Pharmacol. Sci.*;(16):1873-1877
29. HANTASH B., L. ZHAO, J. KNOWLES, et al(2008.): Adult and fetal wound healing. *Front Biosci.* ; (13):51
30. ITO M., Y. LIU, Z. YANG, J. NGUYEN, F. LIANG, R.J. MORRIS, G. COTSARELIS (2005.): Stem cells in the hair follicle bulge contribute to wound repair but not to homeostasis of the epidermis. *Nat. Med.* ;(11):1351–1354
31. JOPLING C., S. BOUE, J.C.I. BELMONTE (2011.) : Dedifferentiation, transdifferentiation and reprogramming: three routes to regeneration. *Nat. Rev. Mol. Cell. Biol.* ;(12):79-89.
32. KAWASUMI A., N. SAQAWA, S. HAYASHI, H. YOKOYAMA, K. TAMURA (2013.) : Wound healing in mammals and amphibians: toward limb regeneration in mammals. *Curr. Top. Microbiol. Immunol.* ;(367):33-49.
33. KIM M., W. LIU, D. BORJESSON, et al.(2008.): Dynamics of neutrophil infiltration during cutaneous wound healing and infection using fluorescence imaging. *J. Invest. Dermatol.* ;(128):1812
34. KIRITSY C.P, A.B. LYNCH, S.E. LYNCH (1993.) : Role of growth factors in cutaneous wound healing: a review. *Crit. Rev. Oral. Biol. Med.*;(4):729-760.
35. KO S.H., A. NAUTA, V. WONG, J. GLOTZBACH, G.C. GURTNER, M.T. LONGAKER (2011.): The role of stem cells in cutaneous wound healing: what do we really know? *Plast. Reconst. Surg.* ;(127):10s-20s.
36. KOMARCEVIC A.(2000.): The modern approach to wound treatment. *Med. Pregl.* ; **(53)**:363 – 368 [in Croatian].

37. KRAMPERA M., G. PIZZOLO, G. APRILI, M. FRANCHINI (2006.) : Mesenchymal stem cells for bone, cartilage, tendon and skeletal muscle repair. *Bone* ;(39):678-683
38. LABLER L., L. MICA, L. HARTER, et al. (2006.): Influence of V.A.C.-therapy on cytokines and growth factors in traumatic wounds. *Zentralbl. Chir.* ;(131)(suppl 1): S62 – S67 [in German]
39. LAZURUS G.S, D.M. COOPER, D.R. KNIGHTON, et al. (1994.): Definitions and guidelines for assessment of wounds and evaluation of healing. *Arch.Dermatol* ; (130): 489 – 493
40. LEE S.H., S.Y. JIN, J.S. SONG, K.K. SEO, K.H. CHO (2012.) : Paracrine effects of adipose derived stem cells on keratinocyte and dermal fibroblasts. *Ann. Dermatol.* ;(24):136-143.
41. LI J., J. CHEN, R. KIRSNER (2007.) : Pathophysiology of acute wound healing. *Clin. Dermatol.* ;(25):9-18.
42. LI S., N.F. HUANG, S. HSU (2005.): Mechanotransduction in endothelial cell migration. *J. Cell. Biochem.* ; (96): 1110 – 1126.
43. MARTIN P. (1997.): Wound healing – aiming for perfect skin regeneration. *Science* ;(276):75–81
44. MATIČIĆ D., D. VNUK (2010.): Veterinarska kirurgija i anesteziologija; (9):117-120
45. MATSUMOTO K., T. NAKAMURA (1997.) : Hepatocyte growth factor (HGF) as a tissue organizer for organogenesis and regeneration. *Biochem. Biophys. Res. Commun.*;(239):639–644.
46. MAXSON S., E.A. LOPEZ, D. YOO, A. DANILKOVITCH-MIAGKOVA, M. LEROUX (2012.) : Concise review: role of mesenchymal stem cells in wound repair. *Stem Cells Trans. Med.*;(1):142-149.
47. MEI S.H., J.J. HAITSMAN, C.C. DOS SANTOS, Y. DENY, P.F. LAI, A.S. SLUTSKY, W.C. LILES, D.J. STEWART (2010.) : Mesenchymal stem cells reduce inflammation while enhancing bacterial clearance and improving survival in sepsis. *Am. J. Respir. Crit. Care. Med.*;(182):1047-1057
48. MORRISON S.J., A.C. SPRADLING (2008.): Stem cells and niches: mechanisms that promote stem cell maintenance throughout life. *Cell* ;(132):598-611.
49. NIU J., Z. CHANG, B. PENG, Q. XIA, W. LU, P. HUANQ, M.S. TSAO, P.J. CHIAO (2007.) : Keratinocyte growth factor/fibroblast growth factor-7 regulated cell migration and invasion through activation of NF-kappaB transcription factors. *J. Biol. Chem.*;(282):6001-6011.

50. NODDER S., P. MARTIN (1997.) : Wound healing in embryos: a review. *Anat Embryol*; (195):215–228.
51. PHILLIPS J.L., S.W. HAYWARD, Y. WANG, J. VASSELLI, C. PAVLOVICH, H. PADILLA-NASH et al. (2001): The consequences of chromosomal aneuploidy on gene expression profiles in a cell line model for prostate carcinogenesis. *Cancer Res.* ; (61):8143–9
52. PLIKUS M.V., D.L. GAY, E. TREFFEISEN, A. WANG, R.J. SUPAPANNACHART (2012.) : Epithelial stem cells and implications for wound repair. *Seminars in Cell and Developmental Biology* ; (23):946-953.
53. RICHARDSON L.E., J. DUDHIA, P.D. CLEGG, R. SMITH (2007.) : Stem cells in veterinary medicine-attempts at regenerating equine tendon after injury. *Trends. Biotechnol.*; (25):409-416.
54. RIVERA A.E., J.M. SPENCER (2007.) : Clinical aspects of fullthickness wound healing. *Clin. Dermatol.* ; (25): 39 – 48.
55. ROBSON M.C., L.G. PHILLIPS, A. THOMASON, L. ROBSON, G. PIERCE (1992.) : Platelet derived growth factor-BB for the treatment of chronic pressure ulcers. *Lancet.*; (339):23–25.
56. ROBSON M.C., D.L. STEED, M.G. FRANZ (2001.) : Wound healing: biologic features and approaches to maximize healing trajectories. *Curr. Probl. Surg.*; (38): 72 – 140.
57. SAHA M., D.M. FOREMAN, M.W. FERGUSON (1994) : Neutralising antibody to TGF-beta 1,2 reduces cutaneous scarring in adult rodents. *J. Cell. Sci.*; (107):1137-1157
58. SANDOVAL J.A., C. LOPEZ, J.U. CARMONA (2013.) : Therapies intended for joint regeneration in the horses. *Arch. Med. Vet.* ; (45):229-236.
59. SCHULTZ G.S., S.D. ROTATORI, W. CLARK (1991.) : EGF and TGF $\beta$  in wound healing and repair. *J. Cell. Biochem.* ; (45):346- 352.
60. SINGER A.J., R.A.F. CLARK (1999.) : Cutaneous wound healing. *N. Engl. J. Med.* (341):738–46
61. STEEL D.L., DUS Group (1995.): Clinical evaluation of recombinant human platelet derived growth factors for the treatment of lower extremity diabetic ulcers. *J. Vasc. Surg.* ; (21):71-81.
62. TEDER P., R.W. VANDIVIER, D. JIANG, J. LIANG, L. COHN, E. PURE et al. (2002.): Resolution of lung inflammation by CD44. *Science* (296):155–8

63. TELLER P., T. WHITE (2009.) : The physiology of wound healing: injury through maturation. *Surg. Clin. North. Am.* (89):599
64. TOMIC-CANIC M., E.A. AYELLO, O. STOJADINOVIC, M.S. GOLINKO, H. BREM (2008.) : Using gene transcription patterns (bar coding scans) to guide wound debridement and healing. *Adv. Skin Wound Care* ;(21):487–492.
65. TONNESEN M.G, X. FENG , R.A.F. CLARK (2000.) : Angiogenesis in wound healing. *J. Investig. Dermatol. Symp. Proc.* (5):40
66. TSUBOI R., C.M. SHI, C. SATO, G.N. COX, H. OGAWA (1995.) : Co-administration of insulin-like growth factor (IGF)-I and IGF-binding protein-1 stimulates wound healing in animal models. *J. Invest. Dermatol.* ;(104):199–203.
67. VANWIJCK R. (2001.) : Surgical biology of wound healing. *Bull. Mem. Acad. R. Med. Belg.* ; (115): 175 – 184.
68. WARNER S., R. GROSE (2003.) : Regulation of wound healing by growth factors and cytokines. *Physiol. Rev.* ;(83):835- 870
69. WENK J., A. FOITZIK , V. ACHTERBERG, A. SABIWALSKY, J. DISSEMOND, C. MEEWES et al. (2001.): Selective pick-up of increased iron by deferoxamine-coupled cellulose abrogates the iron-derived induction of matrix-degrading MMP1 and lipid peroxidation in human dermal fibroblasts in vitro: a new dressing concept. *J Invest. Dermatol.* (116):833–9
70. WILMINK J.M, H. NEDERBRAGT, P.R. VAN WEEREN, P.W. STOLK, A. BARNEVELD (2001.) : Differences in wound contraction between horses and ponies: the in vitro contraction capacity of fibroblast. *Equine Vet. J.* ;(33):499-505.
71. WONG V.W, M. SORKIN, J.P. GLOTZBATH, M.T. LONGAKER, G.C. GURTNER (2011.): Surgical approaches to creat murine models of human wound healing. *J. Biomed. Biotechnol.* ;969618

## **12.ŽIVOTOPIS**

Rođen u Makarskoj 15.1.1992. Upisuje osnovnu školu Stjepana Ivičevića u Makarskoj 1998.godine. Nakon završene osnovne škole upisuje jezičnu gimnaziju u srednjoj školi fra Andrije Kačića Miošića u Makarskoj 2006.godine. Nakon završene srednje škole upisuje Veterinarski fakultet u Zagrebu 2010.