

# Usporedba ultrazvučnog i rendgenskog nalaza u kuja pri sumnji na bolesti maternice

---

Ciglar, Lucija

Master's thesis / Diplomski rad

2020

Degree Grantor / Ustanova koja je dodijelila akademski / stručni stupanj: **University of Zagreb, Faculty of Veterinary Medicine / Sveučilište u Zagrebu, Veterinarski fakultet**

Permanent link / Trajna poveznica: <https://um.nsk.hr/um:nbn:hr:178:040591>

Rights / Prava: [In copyright](#) / [Zaštićeno autorskim pravom.](#)

Download date / Datum preuzimanja: **2025-03-14**



Repository / Repozitorij:

[Repository of Faculty of Veterinary Medicine -  
Repository of PHD, master's thesis](#)



SVEUČILIŠTE U ZAGREBU  
VETERINARSKI FAKULTET

**LUCIJA CIGLAR**

**USPOREDBA ULTRAZVUČNOG I RENDGENSKOG NALAZA U KUJA PRI  
SUMNJI NA BOLESTI MATERNICE**

Diplomski rad

Zagreb, 2020.

SVEUČILIŠTE U ZAGREBU  
VETERINARSKI FAKULTET

Zavod za rendgenologiju, ultrazvučnu dijagnostiku i fizikalnu terapiju

Predstojnik Zavoda: prof. dr. sc. Damir Stanin

Klinika za porodništvo i reprodukciju

Predstojnik Klinike: prof. dr. sc. Marko Samardžija

Mentori: doc. dr. sc. Hrvoje Capak

doc. dr. sc. Ivan Folnožić

Članovi povjerenstva:

1. izv. prof. dr. Nino Maćešić
2. doc. dr. sc. Ivan Folnožić
3. doc. dr. sc. Hrvoje Capak
4. prof. dr. sc. Damir Stanin (zamjena)

## **Zahvala**

Tijekom školovanja i pisanja ovog diplomskog rada mnogi su mi pomogli na različite načine. Ovim putem htjela bih svima zahvaliti što sudjeluju u mom životu na jedan ili drugi način.

Hvala docentu Folnožiću na pomoći s odabirom literature i prenesenom znanju te poticanju zainteresiranosti za reprodukciju malih životinja.

Hvala profesoru Butkoviću koji je uvijek bio spreman pomoći svojim opsežnim znanjem i savjetima.

Hvala svim djelatnicima Zavoda za rendgenologiju, ultrazvučnu dijagnostiku i fizikalnu terapiju jer sam zbog njih naučila velike životne lekcije.

Posebno se želim zahvaliti svojem mentoru docentu Hrvoju Capaku, koji je uložilo najviše truda i vremena u pisanje ovog diplomskog rada.

Pomogli ste mi svojim usmjeravanjem, zainteresiranosti i pomoći oko mnogih problema. Hvala Vam što me otpočetak prihvaćate, bodrite, učite, brinete za mene i trudite se da ostvarim sve što želim. Hvala Vam za svako dugo i kratko, teško i lako, slano i slatko, tužno i sretno, ali uvijek zabavno i lijepo dežurstvo tijekom mog studentskog rada na Zavodu.

A najviše hvala mojim mami Tamari, tati Damiru, bratu Vinku i mom Vanji koji se oduvijek trude omogućiti mi najbolje uvjete kako bih ostvarila svoje ciljeve i bila sretna. Oduvijek su u mene imali apsolutno povjerenje i pružili mi slobodu u svemu što radim. Njima najveća hvala na pruženoj ljubavi i ogromnoj podršci.

## POPIS PRILOGA

### Tablice:

Tablica 1. *Prikaz rezultata kliničkih i slikovno dijagnostičkih pregleda izborom pregledanih kuja s patologijom maternice.*

### Slike:

Slika 1. *Rendgenogram lateralnog prikaza trbušne šupljine kuje sa značajno kobasičasto proširenim rogovima maternice koji zauzimaju čitav mezo i hipogastij. Dg. Pyometra. (Arhiva Zavoda za rendgenologiju, ultrazvučnu dijagnostiku i fizikalnu terapiju, Veterinarski fakultet, Zagreb).*

Slika 2. *Intraoperativni nalaz simetrično dilatiranih rogova maternice punjenih purulentnim sadržajem tijekom histerektomije (autor: doc. dr. sc. Ivan Folnožić).*

Slika 3a. *2D ultrazvučni prikaz dilatiranih, septiranih rogova maternice kuje punjenih anehoičnim sadržajem. Dg. Pyometra. (Arhiva Zavoda za rendgenologiju, ultrazvučnu dijagnostiku i fizikalnu terapiju, Veterinarski fakultet, Zagreb).*

Slika 3b. *2D ultrazvučni prikaz dilatiranih rogova maternice kuje punjenih anehoičnim sadržajem. Dg. Pyometra. (Arhiva Zavoda za rendgenologiju, ultrazvučnu dijagnostiku i fizikalnu terapiju, Veterinarski fakultet, Zagreb).*

Slika 4. *2D ultrazvučni prikaz maternice s nalazom cistične hiperplazije endometrija (kuja, samojed) (Arhiva Zavoda za rendgenologiju, ultrazvučnu dijagnostiku i fizikalnu terapiju, Veterinarski fakultet, Zagreb).*

## Sadržaj

1. UVOD.....	1
2. ANATOMIJA JAJNIKA I MATERNICE U KUJA .....	2
2.1 Jajnik ( <i>ovarium</i> ) .....	2
2.2 Maternica ( <i>metra, hystera, uterus</i> ).....	3
3. SPOLNI CIKLUS KUJA.....	4
4. RADIOLOŠKA I ULTRAZVUČNA SLIKA MATERNICE KUJA.....	7
5. SLIKOVNA DIJAGNOSTIKA BOLESTI MATERNICE .....	9
5.1 Rendgenografija .....	9
5.1.1 Piometra .....	9
5.1.2 Piometra batrljka maternice.....	12
5.1.3 Emfizematozna piometra .....	12
5.1.4 Cistična hiperplazija endometrija (CEH).....	12
5.1.5 Neoplazije maternice .....	13
5.2 Ultrasonografija.....	14
5.2.1 Piometra .....	14
5.2.2 Piometra batrljka maternice.....	15
5.2.3 Cistična hiperplazija endometrija .....	15
5.2.4 Neoplazije maternice .....	16
6. KOMPARATIVNI PRIKAZ USPJEŠNOSTI DIJAGNOSTIČKIH METODA.....	17
7. RASPRAVA.....	21
8. ZAKLJUČAK .....	23
9. LITERATURA .....	24
10. SAŽETAK.....	27
11. SUMMARY .....	28
12. ŽIVOTOPIS .....	29

## 1. UVOD

Napretkom dijagnostike u biomedicinskim znanostima, pa tako i slikovne dijagnostike, pojavom novijih metoda i tehnika učestale su komparacije uspješnosti i osjetljivosti metoda obzirom na pojedine organske sustave ili anatomske cjeline. U veterinarskoj medicini počesto se ne inzistira na naprednim slikovno dijagnostičkim procedurama, ako se isti ili sličan rezultat može postići bazičnim i dobro poznatim tehnikama.

U praksi s malim životinjama – kućnim ljubimcima, reproduktivni poremećaji su vrlo raširena patologija. Iako se informiranost i educiranost vlasnika životinja postupno povećava, i dalje je značajan broj ženskih životinja koje nisu parene tijekom života nekastrirano. Dostupnost slikovne dijagnostike i cijena pretrage često su presudni u odabiru potrebe i redosljedu traženih pretraga, iako su prednosti teorijski dobro poznate. O tome ovisi hoće li se u slučaju reproduktivnih poremećaja i bolesti obavljati ultrazvučni pregled, ili će životinja biti pregledana rendgenski.

Svaka od ovih metoda ima svoje praktične prednosti, ali i domete, te u izboru ovih klasičnih, šire dostupnih metoda ultrazvučna pretraga predstavlja superioran standard u dijagnostici.

Cilj rada biti će prikazati uspješnost ultrazvučne i rendgenološke dijagnostike, obzirom na poznata ograničenja koja su prisutna pri radiografiji spolnog sustava kuja.

## 2. ANATOMIJA JAJNIKA I MATERNICE U KUJA

Ženski spolni organi se mogu podijeliti na organe za produkciju jajnih stanica (*gameta*) i organe zadužene za prijenos i pohranu jajnih stanica. U ženske spolne organe kuja ubrajamo parne jajnike (*ovaria*) i jajovode (*tubae uterinae*), maternicu (*uterus*), rodnicu (*vagina*), predvorje rodnice (*vestibulum vagine*) u kojoj se nalazi mokraćnica (*urethra*) i stidnicu (*vulva, pudendum femininum*).

### 2.1 Jajnik (*ovarium*)

Jajnici su parne, elipsoidne strukture smještene u abdominalnoj šupljini uz kaudalni pol bubrega. Kod kuja teških desetak kilograma, jajnici su dužine oko 1,5 cm, širine 0,7 cm te debljine 0,5 cm (ŠEHIĆ i sur., 2006.). Lijevi jajnik smješten je otprilike 12 cm kaudalno od sredine 13. rebra te 1-3 cm kaudalno od pripadajućeg bubrega (JOHNSTON i sur., 2001.). Desni jajnik je smješten desetak cm kaudalno od zadnjeg rebra s desne strane. Građeni su iz unutarnje rjeđe srži jajnika (*medulla ovarii, zona medullaris s. vasculosa*) bogate krvnim žilama ugrađenim u rahlo vezivno tkivo i od periferne, čvršće kore jajnika (*cortex ovarii*). Kora jajnika izvana je obavijena bijelom vezivnotkivnom čahurom (*tunica albuginea*), koju prekriva jednoslojni zametni epitel (*epithelium superficiale*). Kora sadrži folikule koji se sastoje od granuloznih stanica i oocita. U vrijeme estrusa multipli zreli folikuli bivaju ispunjeni tekućinom, mogu prsnuti i osloboditi jajašca u burzu jajnika te nakon toga migriraju u jajovode. Nakon ovulacije folikularne šupljine ispunjene su krvlju (*corpus hemorrhagicum*) koja se resorbira te nastaje žuto tijelo (*corpus luteum*). U slučaju oplodnje žuto tijelo perzistira te proizvodi progesteron. Nakon poroda degenerira u žarišna područja vezivnog tkiva (*corpus albicans*). Jajnici se krvlju opskrbljuju preko *arteria ovarica* i *arteria uterina*. *A. ovarica* izlazi iz *aorte abdominalis* i u obliku zavoja usmjeruje se prema jajniku. Ona opskrbljuje jajnik (*r. ovaricus*), jajovod (*r. tubarius*) i vrh roga maternice (*r. uterinus*). *A. uterina* je grana *a. vaginalis*. Kaudalno, *a. ovarica* anastomozira s *a. uterina* (KÖNIG i sur., 2006.).



## 2.2 Maternica (*metra, hystera, uterus*)

Maternica kuja pripada srednjem obliku (*uterus bicornis*) koji karakteriziraju dva maternična roga (*cornua uteri*) koja dopiru do jajnika neposredno kaudalno od bubrega, jedinstveno tijelo maternice (*corpus uteri*) i jedinstveni vrat maternice (*cervix uteri*). Medijalno na kranijalnom dijelu unutrašnjosti trupa maternice nalazi se pregrada koja se ne može vidjeti izvana; ona razdvaja robove maternice i dijeli tijelo maternice. Nalazi se dorzalno od tankog crijeva između mokraćnog mjehura i silaznog kolona. Veličina maternice varira ovisno o pasmini, dobi i veličini životinje, broju prijašnjih poroda, eventualnoj bolesti i gravidnosti te hormonalnom statusu. Kuje koje nisu štenile, mase oko 10 kg, imaju duljinu rogova maternice 10 do 14 cm i širinu 0,5 do 1 cm. Tijelo maternice u promjeru je nešto šire, s dužinom od 1,4 do 3 cm. Vrat maternice je dug 1,5 do 2 cm i promjera 0,8 cm (ŠEHIĆ i sur., 2006). U negravidnih kuja najveću veličinu maternica ima tijekom ranog diestrusa, a kada kuje uđu u anestrus izgled i veličina maternice se smanjuje (SOKOLOWSKI i sur., 1973.). Tijekom proestrusa i estrusa maternica postaje edematozna, a tijekom diestrusa sluznica ima karakteristični naboran, spiralni izgled. U razdoblju anestrusa rogovi maternice su relativno kratki sa minimalnim rotiranjem. Vrat maternice građen je od glatkih mišića koji tvore cervikalni kanal dugačak prosječno 1,5 do 2 cm (EVANS i CHRISTENSEN, 1993.). On može prominirati 0,5 do 1 cm u vaginu, ali najčešće je u abdominalnoj poziciji.

Kod kuja u proestrusu i estrusu moguće ga je abdominalno palpirati dorzalno od mokraćnog mjehura. Stijenka maternice sastoji se od tri sloja: sluznica (*tunica mucosa*), mišićnog sloja (*tunica muscularis, myometrium*) i seroze (*tunica serosa, perimetrium*). Sluznica oblaže unutrašnjost maternice. Njena debljina ovisi o stadiju estrusnog ciklusa. Ispod sluznice je dvoslojna mišićnica koja se sastoji od vanjskog podužnog sloja (*stratum longitudinale*) i unutrašnjeg debljeg, cirkularnog sloja (*stratum circulare*). Između navedenih slojeva nalazi se vezivnotkivni sloj bogat krvnim žilama (*stratum vasculare*).

Maternicu izvana prekriva visceralni list potrbušnice, seroza. Seroza se nastavlja s obje strane maternice u duplikaturu peritoneuma (*mesometrium*). Na mjestu prihvata mezometrija za maternicu razdvajaju se serozni listovi. Na tom mjestu nalaze se grananja brojnih krvnih žila, vegetativni živci i mišićna vlakna koja potječu iz vanjskog longitudinalnog sloja miomerija. Taj dio maternice naziva se parametrij (*parametrium*) (KÖNIG i sur., 2006.).

### 3. SPOLNI CIKLUS KUJA

Spolni ciklus sastoji se od ponavljajućih anatomskih i fizioloških promjena u određenom vremenskom razdoblju uzrokovanih spolnim hormonima. Kuje su monoestrične životinje, što znači da se estrus javlja samo u jednom u spolnom ciklusu, koji se može javiti u bilo koje doba godine. Spolni ciklus se obično javlja dva puta godišnje, a može se javiti jednom do 4 puta ovisno o pasmini (ROOT KUSTRITZ, 2012.). Ptaszynska (2006.) navodi 4 razdoblja spolnog ciklusa: proestrus, prosječno traje 9 dana (od 2-27 dana); estrus, traje prosječno 9 dana (od 3 do 21 dan); metestrus, traje prosječno 90 dana; anestrus traje prosječno 75 dana, ovisno o pasmini. Prema američkim podacima proestrus kuja traje prosječno 9 dana (3-17); estrus prosječno 9 (3-21); diestrus 60 i anestrus 90-150 dana. Noakes i sur. (2009.) podijelili su spolni ciklus kuje na četiri razdoblja: proestrus traje 9 dana; estrus traje 9 dana; metestrus traje 70-80 dana i anestrus traje 2-10 mjeseci.

Proestrus je početna faza ciklusa u kojoj dolazi do porasta aktivnosti reproduktivnog sustava. U ovoj fazi ciklusa na jajniku dolazi do sazrijevanja folikula koji luče estrogene koji su odgovorni za pojavu vanjskih znakova odnosno početak „tjeranja“. U ovoj fazi ciklusa kuja postaje atraktivna mužjacima, ali im ne dozvoljava parenje. Stidnica postaje edematozna i pojavljuje se i serosangvinozni (krvavi) iscjedak. Ovaj iscjedak dolazi iz maternice te iako ga vlasnici kuja često tako nazivaju on nije isto što i menstruacija kod žena. Kao što je navedeno proestrus se očituje vanjskim znakovima koje onda smatramo i početkom „tjeranja“ kuja, međutim ono što nazivamo tjeranjem u osnovi se sastoji od dvije faze spolnog ciklusa; proestrusa i estrusa.

Estrus je druga faza spolnog ciklusa i slijedi odmah nakon proestrusa. Ovo je faza ciklusa u kojoj kuja postaje spremna za parenje i prihvaća mužjake. Stidnica je i dalje edematozna, mekane konzistencije, iscjedak se smanjuje i postaje manje krvav. Koncentracija estrogena pada, a koncentracija progesterona raste. Ovulacija (pucanje folikula i izlazak jajne stanice) u kuja nastupa spontano, 24 do 48 h nakon LH vala, a traje 12 do 96 sati (ENGLAND, 2010.).

Diestrus je slijedeća faza ciklusa tijekom koje kuja odbija daljnje parenje i postaje manje atraktivna mužjacima. Edem stidnice postupno se smanjuje i gubi se iscjedak. Ovo je vrijeme u kojem je progesteron dominantni spolni hormon. Proizvodi ga žuto tijelo koje se nakon

ovulacije formiralo na mjestu puknuća Graafovog folikula. Progesteron je hormon koji je od presudne važnosti za pripremu i održavanje graviditeta (ukoliko je došlo do oplodnje u vrijeme nakon ovulacije). Period aktivnosti žutog tijela naziva se još i lutealna faza ciklusa (CONCANNON, 2011.).

Anestrus je period spolne neaktivnosti i traje različito dugo (oko 3 mjeseca). Za vrijeme trajanja anestrusa životinja ne pokazuje nikakve karakteristične fizičke promjene ili promjene u ponašanju. Nakon ovog razdoblja neaktivnosti spolni ciklus ponovno započinje s novim proestrusom. U prosjeku, kuje u novi proestrus ulaze svakih 7 mjeseci (CONCANNON, 2011.).

Procesi uključeni u razmnožavanje sisavaca pod kontrolom su složenih i još uvijek do kraja nerazjašnjenih regulacijskih mehanizama koji postoje između centralnog živčanog sustava (CNS), hipotalamusa, hipofize i reproduktivnih organa. Ulogu prijenosa informacija između ovih sustava imaju različiti hormoni. Suptilna interakcija između sustava zaslužna je za niz zbivanja koja na kraju mogu dovesti do stvaranja potomstva. Osjetilni podražaji iz okoliša registriraju se putem osjetila (vid, njuh itd.) te putem živaca prenose u mozak. Mozak ima sposobnost interpretirati pristigle podražaje i prenosi te podražaje putem živaca do hipotalamusa. Hipotalamus je mala moždana struktura (oko 1% mozga) koja nadzire niz životno važnih funkcija: tjelesnu temperaturu, rad srca, krvni tlak, hranjenje i pijenje, aktivnosti autonomnog živčanog sustava, a preko hipofize upravlja i endokrinim hormonalnim sustavom. Nakon stimulacije od strane mozga hipotalamus luči specifične neurohormone GnRH (Gonadotropin Releasing-Hormon). Oni putem portalnog krvotoka stižu u hipofizu i stimuliraju adenohipofizu na lučenje gonadotropnih hormona. Hipofiza je endokrina žlijezda koja sudjeluje u regulaciji rada svih ostalih endokrinih žlijezda. Nalazi se s donje strane mozga i funkcionalno je povezana s hipotalamusom. Oba organa proizvode hormone, ali su ujedno i ciljano tkivo pa na taj način tvore regulacijski sustav povratne sprege tako da kod većine hormona sam hormon svojom koncentracijom povratno regulira i svoje izlučivanje. Otpuštanje ovih hormona nije kontinuirano ni stalno nego se javlja u pulzatornim valovima (NOAKES i sur. 2009.). Za vrijeme proestrusa hipotalamus posredstvom GnRH djeluje na prednji režanj hipofize koja luči gonadotropne hormone: folikulostimulirajući hormon (FSH) i luteinizirajući hormon (LH). Ovi gonadotropni hormoni na jajnicima potiču rast i razvoj Graafovih folikula koji luče estrogene pod čijim djelovanjem dolazi do pojave vanjskih znakova tjeranja. Niska razina estrogena potiče putem povratne sprege dodatno

lučenje FSH koji potiče rast folikula i samim time i rast koncentracije estrogena. Razvojem folikula raste i razina estrogena što u fazi neposredno pred pucanje folikula povratnom spregom uzrokuje smanjeno lučenje FSH i pokrene pulsatorni val luteinizirajućeg hormona (LH). Veliki porast koncentracije LH izazove ovulaciju koja se javlja 1-3 dana nakon LH vala (ENGLAND i sur. 2009.). Unutar 24 do 48 h većina zrelih folikula rupturira i oslobađa jajne stanice u jajovod. Oslobođene jajne stanice dodatno moraju sazrijevati u jajovodu kroz narednih 48-60h. Folikul koji je puknuo prilikom ovulacije ubrzo formira žuto tijelo (CL) iako je kod kuja (za razliku od ostalih životinja) određeni stupanj luteinizacije folikula prisutan i prije ovulacije (CONCANNON, 2011., ROOT KUSTRITZ, 2012). Razvoj i održavanje funkcije žutog tijela pod utjecajem su hormona LH i prolaktina (PRL). Žuto tijelo luči progesteron koji osim uloge koju ima u pripremi i održavanju graviditeta u visokoj koncentraciji povratnom spregom djeluje negativno na lučenje LH koji je podržavao funkciju žutog tijela do 35. dana. Smanjenje koncentracije progesterona ima pozitivan povratni učinak na lučenje prolaktina (PRL), hormona koji održava lutealnu funkciju nakon 35. dana (JOHNSTON i sur. 2001.).

#### 4. RADIOLOŠKA I ULTRAZVUČNA SLIKA MATERNICE KUJA

Indikacije za radiološki pregled spolnog sustava kuja uključuju: vaginalni iscjedak kod negravidnih i gravidnih životinja, palpaciju povećane maternice, sumnju na graviditet, sumnju na retenciju ploda nakon porođaja (KRSTIĆ i LAZAREVIĆ-MACANOVIĆ, 2002.).

U fiziološkim okolnostima, kod negravidnih kuja, maternicu i jajnike ne možemo rendgenološki prikazati nativnim abdominalnim snimanjem kod negravidnih kuja. Kod pretilih životinja višak trbušne masti pomaže kod razlikovanja normalnog uterusa koji se prikazuje kao slaba linearna struktura mekog tkiva koja se nalazi između mokraćnog mjehura i silaznog kolona na laterolateralnoj snimci životinje. Vidljivost maternice možemo povećati upotrebom kompresivnih tehnika u radiologiji, transparentnim remenom ili veslom za kompresiju kojim se potisne područje od interesa. Prije snimanja životinja bi trebala biti na 24-satnom postu te bi trebalo napraviti klizmu kako bi se odstranio feces iz silaznog kolona te povećala vidljivost organa u kaudalnoj trbušnoj šupljini. Promjer fiziološke, negravidne maternice je oko jedne polovine promjera tankog crijeva i uglavnom iznosi oko 1 cm. Veoma je teško razlikovati maternicu od tankog crijeva na nativnom rendgenogramu.

Ultrazvučno ponekad možemo oslikati zdravu, malu, negravidnu maternicu koja je prepoznatljiva kao čvrsta, homogena, relativno hipoehogena struktura (ŠEHIĆ i sur., 2006.). Idealan bi bio visoko frekventni uređaj ( $\geq 7,5$  MHz). Pacijenta treba staviti u lateralni ili dorzalni ležeći položaj. Zdravu, negravidnu maternicu najlakše je pronaći ako tražimo tijelo maternice između mokraćnog mjehura i silaznog kolona. Vizualizaciji može pomoći puni mokraćni mjehur koji će poslužiti kao akustični prozor. Rogove maternice treba potražiti kranijalno od tijela maternice, ali ih je uglavnom veoma teško prepoznati. Oni se gube u zavojima tankih crijeva i teško ih je razlikovati od okolnog mezenteričnog masnog tkiva. Endometrij i miometrij obično se ne mogu međusobno razlučiti (ŠEHIĆ i sur. 2002.). Periferno je naznačen tanki ehogeni rub. Lumen maternice nije vidljiv, a njegova naznaka je šire ehogeno centralno područje koje predstavlja manju količinu intraluminalne mukoze. Ako je u lumenu prisutna manja količina tekućine tada se lumen prikazuje hipoehogeno ili anehogeno. Kad se postigne dobar prikaz tijela maternice, ponekad je moguća vidljivost i vrata maternice. U podužnom presjeku vrat je vidljiv kao kosa hiperehogena linearna

struktura. U proestrusu i estrusu nešto je lakše pronaći maternicu jer postaje hipoehoična sa centralnim hiperehoičnim područjima.

## 5. SLIKOVNA DIJAGNOSTIKA BOLESTI MATERNICE

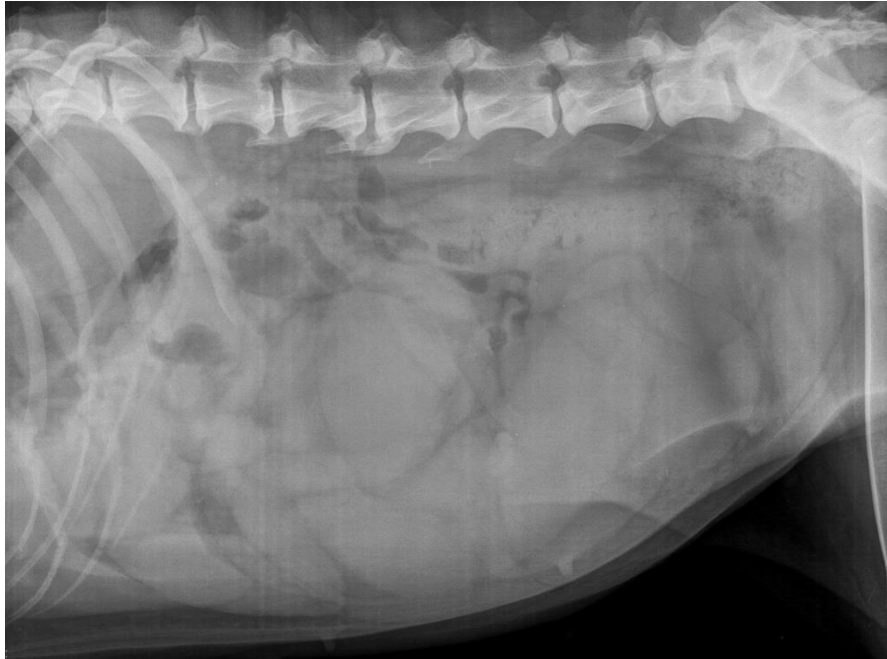
### 5.1 Rendgenografija

Opće povećanje maternice kod odsutnosti mineralizacije fetusa može ukazivati na brojna oboljenja, kojima treba dodati i fazu fiziološke gravidnosti bez mineralizacije fetusa (uglavnom prva trećina graviditeta). Diferencijalnom dijagnozom možemo razlučiti piometru, mukometru, hidrometru, torziju maternice i adenomiozu (ŠEHIĆ, 2002.). Kod takvih razmatranja uvijek u obzir treba uzeti anamnestičke i kliničke podatke.

Lokalizirano povećanje maternice uključuje neoplazme, cističnu hiperplaziju endometrija, lokalnu ili segmentiranu piometru, hidrometru ili mukometru, gnojnu upalu batrljka maternice i adenomiozu maternice (ŠEHIĆ, 2002.).

#### 5.1.1 Piometra

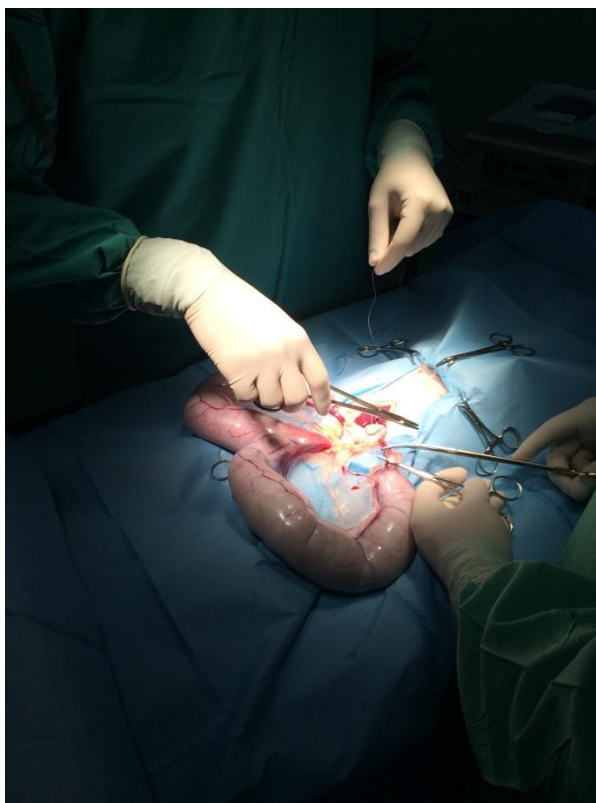
Piometra je bakterijska infekcija maternice koja se očituje akumulacijom purulentnog sadržaja u maternici, a najčešće se javlja u starijih kuja koje su prošle nekoliko ciklusa tjeranja (JOHNSTON i sur. 2001.). Patogeneza bolesti pokazuje ponavljaju izloženost endometrija progesteronom kroz dulje vrijeme lutealne faze (MATTEI i sur., 2018.). Piometra se rendgenografski očituje različitim stupnjevima povećanja rogova maternice (ŠEHIĆ, 2002.). Ovisno o stupnju povećanja rogova maternice nastaju dislokacije organa trbušne šupljine. Najčešće se dislociraju tanka crijeva kranijalno i dorzalno (BURK i ACKERMAN, 1986.). Širine rogova maternice kreću se od debljine malog prsta do debljine dječje podlaktice (ŠEHIĆ, 2002.). Kada promjer maternice postane veći od promjera tankih crijeva tada vizualizacija maternice bude značajno lakša (KNELLER, 1986.). Radiološki znakovi koji pomažu razlikovati proširenje uterusa od crijeva uključuju: minimalno povećani uterus uglavnom ne sadrži plin dok crijeva uglavnom sadrže neku količinu plina; maternica uglavnom ima glatki cjevasti izgled bez peristaltičkih valova; meko tkivo veće gustoće od tankog crijeva kaudalno u trbušnoj šupljini najčešće je povećana maternica ili kolon; pažljivom procjenom nativnog rendgenograma, povećana maternica često se može primijetiti u zdjeličnom pojasu između vrata mokraćnog mjehura i silaznog kolona (KNELLER, 1986.).



Slika 1. Rendgenogram lateralnog prikaza trbušne šupljine kuje sa značajno kobasičasto proširenim rogovima maternice koji zauzimaju čitav mezo i hipogastij. Dg. Pyometra. (Arhiva Zavoda za rendgenologiju, ultrazvučnu dijagnostiku i fizikalnu terapiju, Veterinarski fakultet, Zagreb)

Povećani rogovi kobasičasti su i klupčasto povijeni te se najčešće projiciraju u kaudoventralnom dijelu trbušne šupljine. Za razliku od gravidnih rogova kod kojih su ampule pravilno ovalne i međusobno podjednako ocrtane, kod piometre su nepravilno oblikovani i međusobno asimetrični. Na lateralnoj projekciji proširenja rogova maternice prikazuju se u srednjem i kaudalnom dijelu trbušne šupljine. U ventrodorzalnoj projekciji, kobasičasto povećani rogovi maternice obično se vide lijevo lateralno od silaznog kolona te desno tako da se uočava dislokacija tankih crijeva medijalno (OWENS, 1982.).





Slika 2. Intraoperativni nalaz simetrično dilatiranih rogova maternice punjenih purulentnim sadržajem tijekom histerektomije (autor: doc. dr. sc. Ivan Folnožić).

Veoma je teško razlikovati piometru od ranog stadija graviditeta prije mineralizacije fetusa. Povećanje maternice bez „sferične segmentacije“ 25 do 30 dana nakon estrusa uglavnom je piometra. Također, piometra je ukoliko se maternica poveća na razinu 45. dana gestacije, a nema vidljive mineralizacije fetusa (ACKERMAN, 1983.). U razdoblju postpartuma maternica se ne prikazuje radiološki duže od 1 tjedna. Ako je moguća vizualizacija povećane maternice duže od tjedan dana u postpartumu, trebalo bi posumnjati u piometru ili endometritis.

Kako bi poboljšali rendgenološku dijagnostiku kao metoda izbora predlaže se intrauterino punjenje kontrastnog sredstva putem cerviksa - histerografija (ŠEHIĆ, 2002.). Kod tog postupka može se naići na poteškoće prilikom kateterizacije cerviksa maternice koji je vrlo često zatvoren zbog povišene koncentracije progesterona u krvi. Opisana je primjena Prostaglandina F2  $\alpha$  u smislu otvaranja cerviksa za pretragu. Lokalno se injicira, ventralno i dorzalno, u *portio vaginalis* uz pomoć vaginoskopa s lampicom i 15 cm dugačkom kanilom. Dozu od 0,015-0,02 mg/kg tjelesne težine podijeli se dvije injekcije. Hormon je diluiran s 0,5

militara fiziološke otopine. Vaginoskopskom kontrolom nakon 15 minuta vidjela se hiperplazija tkiva, a nakon 120 minuta cerviks je bio otvoren te je bilo moguće uvesti kateter. Nakon toga je slijedilo punjenje materice kontrastnim sredstvom.

#### 5.1.2 Piometra batrljka maternice

Piometra batrljka maternice, tzv. „stump piometra“, može nastati nakon histerektomije. Nativnom rendgenografijom nemoguće je razabrati batrljak jer se gubi u okolnim sjenama mekih česti. Ponekad je moguće vidjeti sjenu gustoće veće nakupine gnojnog sadržaja u slijepoj vreći (ŠEHIĆ, 2002.). Za olakšanje vizualizacije patologije batrljka maternice upotrebljava se kontrastna pretraga. Kontrastno sredstvo unutar mokraćnog mjehura i/ili silaznog kolona može pomoću u lakšem otkrivanju lezija na batrljku maternice.

#### 5.1.3 Emfizematozna piometra

Emfizematozna piometra je rijetka manifestacija bolesti kuja karakterizirana plinom u lumenu maternice kojeg tvore bakterije. Za rendgenološku dijagnostiku porebno je napraviti lateralnu i ventrodorzalnu projekciju. Na lateralnoj projekciji vidljive su dvije tubularne strukture punjene plinom. Na ventrodorzalnoj projekciji uočava se da su gore navedene dvije strukture punjene plinom zapravo dio jedne tubularne strukture. U postavljanju dijagnoze treba biti veoma oprezan kako ovo stanje ne bi zamjenili s opstrukcijskim ileusom. U dostupnim istraživanjima kao uzročnici emfizematozne piometre navode se *Escherichia coli*, *Staphylococcus spp.*, *Pseudomonas aeruginosa*, *Citrobacter diversus*, *Clostridium perfringens* i *Enterococcus avium* (CHANG i sur., 2016.).

#### 5.1.4 Cistična hiperplazija endometrija (CEH)

Cistična hiperplazija endometrija je progresivno oboljenje endometrija zbog duljeg trajanja izloženosti endometrija estrogenu pa progesteronu. Predstavlja prekursor u razvoju piometre u pojedinim kuja budući da nakupljena tekućina u maternici predstavlja upalni podražaj i odličan je medij za rast bakterija. Izvori infekcije mogu biti bakterije normalne vaginalne flore, uzročnici subkliničke descedentne infekcije urinarnog trakta ili fekalna flora

koja ascedentnim putem dođe do maternice. Najčešće su to: *E. Coli*, *Staphylococcus spp.*, *Streptococcus spp.*, *Proteus spp.*, *Klebsiella spp.*, i druge bakterije (MACPHAIL, 2013.).

Kod kuja može proći potpuno asimptomatski. Cistična hiperplazija endometrija fiziološka je pojava i do njene regresije dolazi u drugoj polovici diestrusa. Ne mora uvijek doći do potpune regresije promjena svih dijelova endometrija u nekih kuja, pa se u svakom slijedećem tjeranju promjene ponavljaju u većem intenzitetu i predstavljaju trajni upalni podražaj (GABELLO i sur., 2003.).

#### 5.1.5 Neoplazije maternice

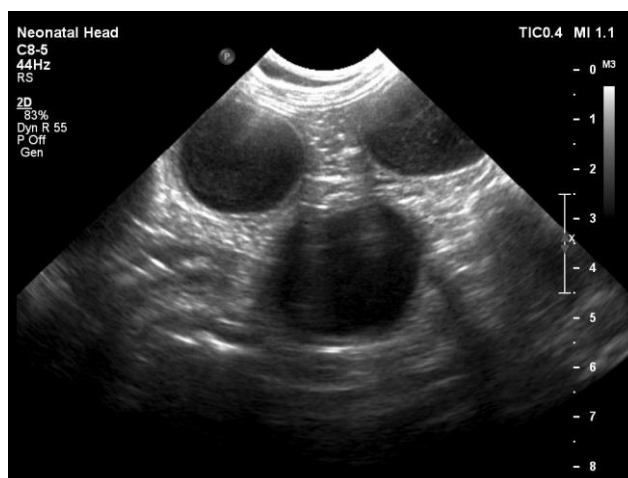
Neoplazija maternice rijetka je patologija u kuja. Hammond (2012.) navodi da su neoplazije maternice samo 0,3-0,4% od ukupnog broja neoplazija u kuja. Isti autor govori o incidenciji neoplazija maternice te navodi kako je većina neoplazija maternice mezenhimalnog porijekla (lejomioni 85-90%, lejomiosarkomi 10%), no pronalaze se i adenomi, adenokarcinomi, fibromi, fibrokarcinomi te lipomi. Nativnom rendgenografijom veoma je teško razlikovati neoplazije od okolnog tkiva te se zato kao metoda pretrage preporuča ultrasonografija. Ponekad se vizualizira kao sjena mekog tkiva kaudalno u abdomenu (OWENS, 1982.) no nemoguće ju je razlikovati od ostalih žarišnih povećanja maternice kao što su fetus (u vremenu prije mineralizacije) ili piometra. Uputno je u laterolateralnoj projekciji pregledati sublumbalni retroperitonealni prostor kako bi primjetili postojanje povećanje sublumbalnog limfnog čvora (masa sjene mekog tkiva koja ventralno povija kolon) i periostalne reakcije na ventralnim rubovima kaudalnih slabinskih kralježaka.

Lejomioni u kuja često su multipli tumori, ne samo u maternici, već i u cerviksu i vagini. Estrogeni vjerojatno imaju ulogu u nastanku i održavanju ovih tumora. Dobro su ograničeni, ali nisu inkapsulirani, najčešće su kuglasti i veliki. Ovisno o veličini, mogu biti ograničeni unutar stijenke cerviksa ili maternice ili mogu prominirati u lumen, prema seroznoj površini ili u zdjelični kanal.

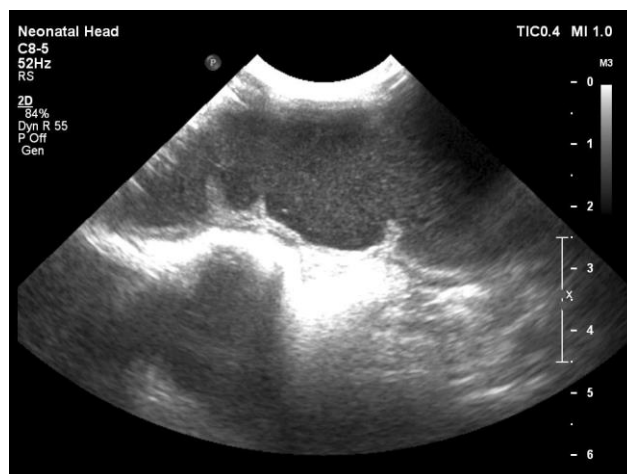## 5.2 Ultrasonografija

### 5.2.1 Piometra

Ultrazvučna pretraga je korisna u razlikovanju piometre od graviditeta procjenjujući sadržaj maternice (FREENEY i JOHNSTON, 1986.). Klinički znak kod otvorenog tipa piometre je vaginalni iscjedak, a kod zatvorenog tipa sistemsko oboljenje. Ultrazvučna pretraga obavlja se s ciljem dijagnosticiranja piometre prije pojave kliničkih znakova bolesti. Nalaz uključuje povećanu maternicu i robove maternice. Povećanje može biti neznatno ili dramatično, a obično je simetrično, segmentalno ili u obliku žarišnih promjena. Sadržaj maternice često je homogen i anehogen s jače naglašenim distalnim pojačanjem eha ili ehogen (ŠEHIĆ i sur., 2006.). Stijenka maternice može biti glatka i tanka ili zadebljala i nepravilna. Također, mogu se pojaviti mjestimična zadebljanja stijenke maternice. U pravilu je stijenka maternice ehogenija od intraluminalnog sadržaja. Bitno je napomenuti kako je ultrazvučnom pretragom nemoguće razlikovati piometru od hidrometre i mukometre (FREENEY i JOHNSTON, 1986.).



Slika 3a. 2D ultrazvučni prikaz dilatiranih, septiranih rogova maternice kuje punjenih anehoičnim sadržajem. Dg. Pyometra. (Arhiva Zavoda za rendgenologiju, ultrazvučnu dijagnostiku i fizikalnu terapiju, Veterinarski fakultet, Zagreb).



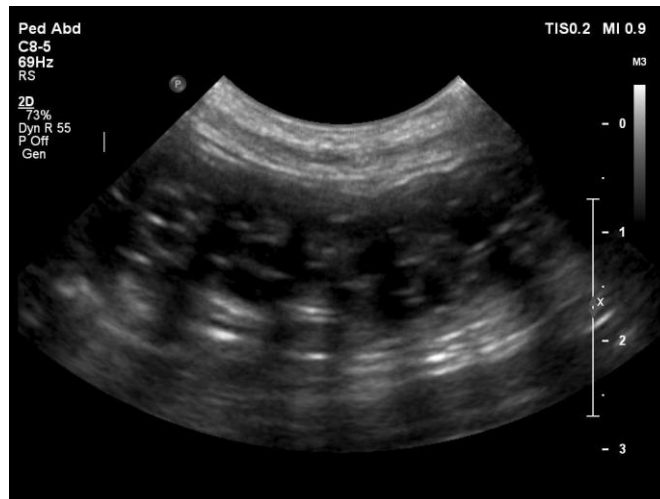Slika 3b. 2D ultrazvučni prikaz dilatiranih rogova maternice kuje punjenih anehoičnim sadržajem. Dg. Pyometra. (Arhiva Zavoda za rendgenologiju, ultrazvučnu dijagnostiku i fizikalnu terapiju, Veterinarski fakultet, Zagreb).

### 5.2.2 Piometra batrljka maternice

Piometru batrljka maternice, tzv. „stump piometra“, gotovo je nemoguće dijagnosticirati bez upotrebe ultrazvuka. Nastaje nakon histerektomije zdrave ili promijenjene maternice. Ultrazvučnom pretragom prikazuje se heterogena masa između mokraćnog mjehura i silaznog kolona u području zdjeličnog pojasa (ŠEHIĆ i sur., 2006.).

### 5.2.3 Cistična hiperplazija endometrija

Cistična hiperplazija endometrija (CEH) kuje nastaje nakon abnormalnog odgovora maternice nakon dugotrajne i ponavljajuće progesteronske stimulacije. CEH obično prethodi piometri u kuja starijih od 6 godina, ali isto tako ne mora biti uvjet za nastanak piometre. U starosti patološka hiperplazija postaje cistična, a zadebljanje endometrija uzrokuje povećanje žlijezda u maternici koje imaju sekretornu funkciju i dovode do nakupljanja tekućeg sadržaja (JOHNSTON i sur. 2001.). Ultrazvučnom pretragom vidljivo je zadebljanje endometrija s cističnim strukturama. Tipična ultrazvučna slika odgovara hiperehoičnom endometriju unutar kojeg se nalaze anehoična, uglavnom jasno ograničena multifokalna cistična područja. Sekrecija u lumen maternice može biti prisutna prilikom pretrage, no njen izostanak ne isključuje nalaz cistične hiperplazije.



Slika 4. 2D ultrazvučni prikaz maternice s nalazom cistične hiperplazije endometrija (kuja, samojed) (Arhiva Zavoda za rendgenologiju, ultrazvučnu dijagnostiku i fizikalnu terapiju, Veterinarski fakultet, Zagreb).

#### 5.2.4 Neoplazije maternice

Ultrasonografija se koristi za vizualizaciju građe neoplazija maternice i korisna je za njihovo razlikovanje. Lejomiom se opisuje kao homogena masa koja zauzima prostor u maternici, izoehogena je sa stijenkama maternice, a prikazuje se u anehogenom lumenu maternice. Kod te vrste tumora česte su nekroze i fibroze koje vode prema kompleksu sa miješanom ehogenosti koji se ne može razlikovati od granuloma (FEENEY, 1986.). Ako pomoću ultrasonografije pronađemo neoplaziju maternice, dijagnostičar bi trebao pregledati cijeli abdomen. Postoji mogućnost nalaza sekundarne hidronefroze (FEENEY, 1986.) i hidrouretera. Zbog mogućnosti metastatskih promjena uputno je pogledati potencijalne razlike u ehogenosti na jetri, bubrezima i mokraćnom mjehuru. Također, kao i u rendgenološkoj pretrazi, potrebno je pregledati sublumbalni limfni čvor zbog moguće limfadenopatije.

## 6. KOMPARATIVNI PRIKAZ USPJEŠNOSTI DIJAGNOSTIČKIH METODA

Za komparativni prikaz uspješnosti dijagnostičkih metoda pri sumnji na patologije maternice kod negravidnih kuja nasumičnim izborom iz arhive pregledanih pacijentica izuzeto je 40 kuja. U tablici 1. prikazani su rezultati prema pasmini, dobi kuje u trenutku pregleda i postavljanja dijagnoze te konačnoj dijagnozi. Naknadno su evaluirani kartoni pacijentica iz kojih su obrađeni podaci o postavljenoj sumnji (diferencijalnoj dijagnozi) pri upućivanju pasa na rendgensko snimanje te ponovno evaluirani rendgenogrami trbušne šupljine kako bi se utvrdila opravdana sumnja na patologije maternice prilikom radiografije.

Dob životinja prikazana je u godinama. Klinički postavljena sumnja preuzeta je iz uputnice za rendgensko snimanje pacijentica. Oznaka „da“ označava životinje kod kojih je jasno navedena sumnja na promjene maternice, oznaka „ne“ tamo gdje opisana sumnja izostaje. Pregledom rendgenskih snimaka trbušne šupljine, slučajevi gdje se jasno vizualizira promijenjena maternica označeni su pozitivno („da“), a oni gdje se ne može sigurno potvrditi nalaz patologije maternice negativno („ne“).

Ultrazvučni pregled predstavlja ključnu dijagnostičku metodu korištenu za potvrdu i diferencijaciju patološkog stanja na maternici. U obadranim slučajevima od bolesti maternice nađene su piometre, cistične hiperplazije endometrija i neoplazija materničnog roga.

**Tablica 1.** Prikaz rezultata kliničkih i slikovno dijagnostičkih pregleda izborom pregledanih kuja s patologijom maternice

<b>PASMINA KUJE</b>	<b>DOB</b> prilikom pregleda (u godinama)	<b>KLINIČKI</b> postavljena sumnja na patologiju maternice	<b>ULTRAZVUČNO</b> <b>POSTAVLJENA KONAČNA</b> <b>DIJAGNOZA</b>	<b>RENDGENO- LOŠKI</b> postavljena sumnja na patologiju maternice
križanac	13	da	piometra	da
čiu vava	12	da	piometra	da
malteški psić	13	ne	piometra	ne
engleski baset	8	da	piometra	ne
pekinški psić	15	ne	piometra	ne
mops	8	ne	cistična hiperplazija endometrija	da
doberman	6	ne	cistična hiperplazija endometrija	ne
američki staforski terijer	4	ne	piometra	ne
križanac	7	da	piometra	da
špringel španijel	11	ne	piometra	da
jorkširski terijer	13	ne	piometra	ne
zlatni retriver	13	ne	piometra	ne
grifon	7	da	piometra	da
samojed	12	ne	cistična hiperplazija endometrija	ne
vajmarski ptičar	1	ne	cistična hiperplazija endometrija	ne
križanac	10	ne	piometra	da
čiu vava	6	da	piometra	ne



doberman	9	ne	cistična hiperplazija endometrija	ne
samojed	11	da	piometra	da
pekinški psić	14	da	cistična hiperplazija endometrija	ne
jorkširski terijer	9	da	piometra	da
švicarski bijeli ovčar	2	ne	piometra	da
križanac	11	da	piometra	da
kavalier king Charles španijel	8	da	piometra	da
malteški psić	9,5	ne	<b>piometra + ascites</b>	ne
francuski buldog	5	ne	piometra	da
križanac	4	ne	cistična hiperplazija endometrija	da
malteški psić	8	da	piometra	ne
zapadnoškotski bijeli terijer	11	ne	<b>piometra + ascites</b>	ne
malteški psić	12	ne	piometra	da
križanac	6	da	piometra	da
pekinški psić	15	ne	piometra	ne
jorkširski terijer	12	da	piometra	da
križanac	5,5	da	cistična hiperplazija endometrija	ne
malteški psić	11	ne	<i>neoplazija maternice</i>	da
križanac	3	ne	piometra	da
shi tzu	9	ne	cistična hiperplazija endometrija	ne
bernardinac	9	da	piometra	da
puđl srednji	7	ne	<b>piometra + ascites</b>	ne

zlatni retriver	7	da	piometra	da
-----------------	---	----	----------	----

Od ukupno 40 pregledanih arhivskih nalaza njih 30 (75%) odgovaralo je nalazu piometre, 9 (22,5%) kuja bolovalo je od cistične hiperplazije endometrija, dok je kod jedne životinje nađena neoplazija roga maternice. Kod 3 kuje uz piometru nađene su i komplikacije, peritonealni izljev (ascites), a kod tih životinja nije postavljena sumnja na bolesti maternice rendgenski. Prosječna dob kuja s nalazom piometre bila je 9 godina i 3 mjeseca (najmlađa 2 godine, najstarija 15 godina), a kod CEH 7 godina i 2 mjeseca (najmlađa životinja 1, a najstarija 14 godina).

U slučajevima ultrazvučno nađenih znakova piometre u 40% životinja sumnja je postavljena pri kliničkom pregledu i rendgenskom snimanju, a kod 30% životinja sumnja nije postavljena ni u jednom od ova dva slučaja.

U slučajevima cistične hiperplazije endometrija u 55,5% slučajeva nije postavljena sumnja na bolesti maternice ni kliničkim pregledom ni rendgenskom pretragom abdomena. Samo u 22,2% slučajeva CEH postojala je klinički postavljena sumnja na bolesti maternice.

## 7. RASPRAVA

Komparativnim prikazom uspješnosti dijagnostičkih metoda u slučajevima bolesti maternice, retrogradnim pristupom, dobiveni rezultati na uzorku od 40 životinja sa ultrazvučno potvrđenim bolestima maternice većinom se slažu sa ranijim istraživanjima. Najučestalija bolest maternice je piometra, potom u značajno manjem obujmu cistična hiperplazija endometrija, dok se neoplazije maternice javljaju vrlo rijetko, u zanemarivom postotku životinja.

Pasminska predispozicija nije istraživana, budući da zastupljenost odgovara generalnoj zastupljenosti u populaciji pasa, i nema utjecaja na rezultate istraživanja.

Dobna razlika između dvije skupine najčešćih patologija (piometra i cistična hiperplazija endometrija) ne predstavlja značajnu razliku.

Dobivenim rezultatima evidentno je kako ultrazvučni pregled trbušne šupljine (reproduktivnog sustava) predstavlja jedinu sigurnu i visoko specifičnu dijagnostičku metodu pri sumnji na bolesti maternice. Rendgenska dijagnostika ne pokazuje dovoljnu osjetljivost za razlikovanje patoloških stanja na maternici, čak ni diferencijaciju u odnosu na graviditet u prvoj trećini od patoloških stanja maternice. U kratkom prikazu rezultata rendgenografija abdomena pokazala se pouzdanom u svega 47,5 % slučajeva.

Mogući uzroci slabe osjetljivosti u diferencijaciji bolesti maternice mogu biti slabija dilatacija rogova maternice, mala količina sekreta u lumenu maternice, punjenost probavnog sustava, pridružene bolesti reproduktivnog trakta ili drugih organskih sustava abdomena, gojno stanje pacijentica i mnogi drugi.

Valja istaknuti da u tri slučaja gdje je ultrazvučno nađen slobodan izljev u peritonealnu šupljinu (porijeklom iz maternice) kliničkim pregledom ni rendgenskim snimanjem nije posumnjano na patologije maternice.

Iako je većina kliničkih znakova patoloških promjena maternice nespecifična i vrlo heterogena, u malom broju slučajeva postavljena je direktna sumnja na lokalizaciju bolesti u području maternice. Usredotočenost na anamnestičke podatke i specifična pitanja vezana uz

reproduktivno stanje pomogla bi pravilnijoj formulaciji diferencijalnih dijagnoza, jasnijoj i ciljanoj dijagnostici te skratila vrijeme do terapijskih postupaka.

## 8. ZAKLJUČAK

Prilikom radiografije opće povećanje maternice kod odsutnosti mineralizacije fetusa može ukazivati na brojna oboljenja, kojima treba dodati i fazu fiziološke gravidnosti bez mineralizacije fetusa (uglavnom prva trećina graviditeta). Iako postoji više stanja koja mogu dati sličnu rendgensku sliku najčešće stanje je piometra. Ona predstavlja bakterijsku infekciju maternice koja se očituje akumulacijom purulentnog sadržaja u maternici, a najčešće se javlja u starijih kuja koje su prošle nekoliko ciklusa tjeranja.

Radiografija u slučajevima bolesti maternice daje slabu razlučivost među mogućim fiziološkim i patološkim stanjima. Iz tog razloga preporučuje se koristiti ultrazvučnu pretragu kao slijedeću pretragu za potvrdu rendgenske sumnje, ili samostalno kao relevantnu pretragu visoke specifičnosti.

Pregledom literature, i potvrdom u ovom istraživanju, prikazano je kako se ne treba oslanjati na rendgenološke pretrage trbušne šupljine, jer vrlo često ozbiljne promjene i po život rizična stanja promiču. U slučaju velikih kolekcija sadržaja u rogovima maternice zbog piometre rendgenološka razlučivost može pomoći, međutim, u stanjima gdje ne dolazi do značajne dilatacije materničnih rogova preporučljivo je ne oslanjati se na rendgensku sliku abdomena.

Ovim radom potvrđena je superiornost ultrazvučne pretrage spolnog sustava kuja u odnosu na radiografiju, iako manje varijacije u ovisnosti o dijagnozi postoje.

Dodatna vrijednost ultrasonografije, osim u učinkovitosti, je u potpunoj neinvazivnosti pregleda koji se može višestruko ponavljati bez utjecaja na zdravlje pacijentice, budući da ne predstavlja izvor ionizirajućeg zračenja.

## 9. LITERATURA

ACKERMAN, N. (1983): Genital system. U: Radiology of Urogenital Diseases in Dog and Cats. Venture Press, Davis, str. 22.

BURK, R. L., N. ACKERMAN (1986): The abdomen. U: Small Animal Radiology-A Diagnostic Atlas and Text. Churchill Livingstone, New York, str. 220.

CHANG, A. C., C. C. CHENG, H. C. WANG, W. M. LEE, C. L. SHYU, C. C. LIN i sur. (2016): Emphysematosus pyometra secondary to Enterococcus avium infection in a dog. Tierarztl. Prax. Ausg. K. Kleintiere. 44:195-9.

CHANG, J., J. JUNG, Y. JEONG, K. HONG, K. KIM, J. YOON i sur. (2007): What is your diagnosis? Emphysematosus pyometra with a large amount of a gas. J. Small. Anim. Pract. 48:717-9.

CONCANNON, P. W. (2011): Reproductive cycles of the domestic bitch. Anim. Reprod. Sci. 124, 200-210.

ENGLAND, G. C. W. (2010): Physiology and endocrinology of the bitch. U: BSAVA Manual of Canine and Feline Reproduction and Neonatology. 2<sup>nd</sup> Ed. (England, G. C. W., A von Heimendahl, Eds.) UK, BSAVA, str. 1-12.

ENGLAND, G. C. W., M. RUSSO, S. L. FREEMAN (2009): Follicular dynamics, ovulation and conception rates in bitches. Reprod. Dom. Anim. 44, 53-58.

EVANS, H. E., CHRISTENSEN G. C. (1993): The urogenital system. U: Christensen G.C., Evans H.E. (eds): Miller's Anatomy of the Dog. WB Saunders, Philadelphia, str. 494-558.

FREENEY, D. A., G. R. JONHSTON (1986): The uterus. U: In Thrall DE: Textbook of Veterinary Diagnostic Radiology. WB Saunders, Philadelphia, str. 458.

GABELLO, C., G. CASTEX, L. KLIMA, R. RODRIGUEZ, Y. CORRADA (2003): A study on two protocols combining aglepristone and cloprostenol to treat open cervix pyometra in the bitch. Theriogenology. 60, 901-908.

GOMES, L. A., M. I. de MELO MARTINIS, N. SHIMOZAKA, A. ZANNATA REIA, M. FUJIMORI, C. FERREIRA BARBOSA i sur. (2011): Emphysematosus pyometra in a bitch. *Semin. Cienc. Agrar.* 32,1133-1138.

HERNANDEZ, J. L., J. G. BESSO, D. N. RAULT, A. H. COHEN, A. GUIONNET, D. BEGON i sur. (2003): Emphysematosus pyometra in a dog. *Vet. Radiol. Ultrasound.* 44,196-198.

JOHNSTON, S. D., M. V. ROOT KUSTRITZ, P. N. S. OLSON (2001): *Canine and Feline Theriogenology*. W. B. Saunders Company, Philadelphia, SAD.

KNELLER, S. K. (1986): Radiographic examination. U: Burke T.J.: *Small Animal Reproduction and Infertility, a Clinical Approach to Diagnosis and Treatment*. Lea&Febiger, Philadelphia, str. 158.

KÖNIG, H. E., J. STAUTET, H. G. LIEBICH (2009): Ženski spolni organi (organa genitalia feminina). U: *Anatomija domaćih sisavaca, udžbenik i atlas u boji za studente i praktičare*. Treće, prerađeno i prošireno njemačko izdanje. Prvo hrvatsko izdanje. (Zobundžija, M., K. Babić, V. Gjurčević Kantura, Eds.). Naknada Slap, Hrvatska, str. 435-453.

KRSTIĆ, N., M. LAZAREVIĆ-MACANOVIĆ (2002): *Praktikum iz rendgenologije za studente veterinarske medicine*. AŠ Delo, Zemun, str. 95-98.

MACPHAIL, C. M. (2013): *Surgery of the reproductive and genital system*. U: *Small animal surgery* (Theresa Welch Fossum), Mosby, Inc., an affiliate of Elsevier Inc. 3251 Riverport Lane St. Louis, Missouri. Pp 781-801:809-814: 818-824.

NOAKES, E. D., T. J. PARKINSON, G. C. W. ENGLAND (2009): *Veterinary Reproduction and Obstetrics* (9<sup>th</sup> edition). Saunders, Elsevier, Edinburgh, London, New York, Oxford, Philadelphia, St. Louis, Sydney, Toronto.

OWENS, J. M. (1982): *The genitourinary system*. U: *Radiographic Interpretation for the Small Animal Clinician*. Ralston Purina, St. Louis, str. 187.

PTASZYNSKA, M. (2006): *Compendium of animal reproduction* (9<sup>th</sup> edition). Intervet, Research· Performance· Integrity.

ROOT KUSTRITZ, M. V. (2012): Managing the reproductive cycle in the bitch. *Vet. Clin. North Am. Small Anim. Pract.* 42, 423-437.

RUPIĆ, V. (2010): *Zaštita zdravlja domaćih životinja 3. Fiziologija i patologija reprodukcije.* Vlastita naklada, Zagreb.

SOKOLOWSKI, J. H., R. G. ZIMBELMAN, L. S. GOYINGS (1973): Canine reproduction: Reproductive organs and related structures in nonparous, parous, and postpartum bitch. *Am. J. Vet. Res.* 34,1001-1013.

ŠEHIĆ, M. (2002): *Klinička rentgenologija u veterinarskoj medicini.* Intergrafika, Zagreb, str. 104-106.

ŠEHIĆ, M. (2004): *Bolesti organa i organskih sustava abdomena i toraksa u domaćih životinja: rendgenografija, ultrasonografija i kompjutorizirana tomografija: pregled radova.* Skaner studio, Zagreb, str. 163-166.

ŠEHIĆ, M., D. STANIN, V. BUTKOVIĆ (2006): *Ultrasonografija abdomena i toraksa psa i mačke.* Gipa, Zagreb, str. 150-155.

THILAGR S., W. P. VINITA, H. G. HENG, S. AISAH, S. KHAIRANI-BEJO (2006): What is your diagnosis? Small intestinal and colonic obstruction; emphysematous pyometra. *J Small Anim. Pract.*, 47,687-688.



## 10. SAŽETAK

U svakodnevnoj praksi s životinjama kućnim ljubimcima zastupljene su bolesti maternice. Iako etiološki različite, dijagnostički pristup ne varira značajno. Radiografija u slučajevima bolesti maternice daje slabu razlučivost među mogućim fiziološkim i patološkim stanjima. Ponekad i faza spolnog ciklusa utječe na rendgensku sliku maternice. Iz tog razloga preporučuje se koristiti ultrazvučnu pretragu kao slijedeću pretragu za potvrdu rendgenske sumnje, ili samostalno kao relevantnu pretragu visoke specifičnosti. Najčešći, ozbiljni poremećaj zdravlja maternice kuja predstavljaju piometra, piometra batrljka maternice, cistična hiperplazija endometrija (CEH) i neoplazije maternice. Sve njih prilikom pregleda treba razlikovati od fiziološkog stanja maternice ovisno o fazi spolnog ciklusa.

Piometra su radiografski uspješno dijagnosticirana u nešto više od polovine kasnije potvrđenih slučajeva, dok se cistična hiperplazija endometrija radiografski razlučuje u zanemarivom postotku slučajeva. U radu je uspješno prikazana ultrasonografija trbušne šupljine kao prva metoda izbora u dijagnostici, u smislu brzog i neinvazivnog načina dolaska do dijagnoze i smanjenja rizika za pacijenticu. Istovremeno se, pri ultrazvučnom pregledu nalaze i moguće komplikacije uzrokovane bolestima maternice.

Ključne riječi: radiografija, ultrasonografija, piometra, cistična hiperplazija endometrija, kuje.

## 11. SUMMARY

**Lucija Ciglar:**

### **Comparison of sonography and radiography examination in bitches with uterine disorders**

Uterine diseases are frequently present in everyday small animal practice. Although etiologically different, the diagnostic approach does not vary significantly. Radiography in cases of uterine disorders provides poor resolution among possible physiological and pathological conditions. Sometimes the phase of the sexual cycle also affects the X-ray image of the uterus. For this reason, it is strongly recommended to use ultrasound as the next tool to confirm X-ray suspicion, or separately as a relevant high-specificity test. The most common, serious disorders of uterine health in bitches are pyometra, pyometra of the uterine stump, cystic endometrial hyperplasia (CEH) and uterine neoplasia. All of them during the examination should be distinguished from the physiological state of the uterus depending on the stage of the sexual cycle.

Pyometra are radiographically successfully diagnosed in slightly more than half of later confirmed cases, while cystic endometrial hyperplasia is radiographically distinguished in a negligible percentage of cases. This paper successfully presents ultrasonography of the abdominal cavity as the first method of choice in diagnosis, in terms of a quick and non-invasive way to get a diagnosis and reduce the risk for the patient. At the same time, the ultrasound examination reveals possible complications caused by diseases of the uterus.

**Keywords:** radiography, ultrasonography, pyometra, cystic endometrial hyperplasia, bitch.

## 12. ŽIVOTOPIS

Rođena sam 10. rujna 1989. godine u Zagrebu gdje sam završila Osnovnu školu Jure Kaštelana i Prirodoslovnu školu Vladimira Preloga, smjer Prirodoslovna gimnazija.

Nakon gimnazije upisujem Veterinarski fakultet smjer kućni ljubimci. Nekoliko godina zaredom izabrana sam za demonstratora na kolegijima Metode fizikalne terapije i dijagnostike i Opća i klinička rendgenologija. Četiri semestra volontirala sam na Zavodu za rendgenologiju, ultrazvučnu dijagnostiku i fizikalnu terapiju gdje sam aktivno nastavila studentski posao.

Autor sam jednog i koautor nekoliko studentskih znanstvenih radova. Tijekom školovanja aktivno i pasivno sam sudjelovala na više domaćih i međunarodnih kongresa i seminara.