

# Dokaz i molekularna tipizacija sojeva reovirusa izdvojenih u roditeljskom jatu teške linije peradi

---

Đurašin, Ivan

Master's thesis / Diplomski rad

2020

Degree Grantor / Ustanova koja je dodijelila akademski / stručni stupanj: **University of Zagreb, Faculty of Veterinary Medicine / Sveučilište u Zagrebu, Veterinarski fakultet**

Permanent link / Trajna poveznica: <https://um.nsk.hr/um:nbn:hr:178:477532>

Rights / Prava: [In copyright](#) / [Zaštićeno autorskim pravom.](#)

Download date / Datum preuzimanja: **2024-08-26**



Repository / Repozitorij:

[Repository of Faculty of Veterinary Medicine -](#)  
[Repository of PHD, master's thesis](#)



SVEUČILIŠTE U ZAGREBU  
VETERINARSKI FAKULTET

Ivan Đurašin

**Dokaz i molekularna tipizacija sojeva reovirusa  
izdvojenih u roditeljskom jatru teške linije peradi**

Diplomski rad

Zagreb, 2020.

**Naziv zavoda:** Zavod za bolesti peradi s klinikom

**Predstojnik zavoda:** prof. dr. sc. Estella Prukner-Radovčić

**Mentor:** doc. dr. sc. Željko Gottstein

**Članovi Povjerenstva za obranu diplomskog rada:**

1. Dr. sc. Maja Lukač
2. Izv. prof. dr. sc. Danijela Horvatek Tomić
3. Doc. dr. sc. Željko Gottstein

## ZAHVALA

Zahvaljujem svima koji su mi na bilo koji način pomogli u izradi ovoga rada. Posebno se zahvaljujem svom mentoru doc. dr. sc. Željku Gottsteinu na velikoj pomoći i trudu uloženom u izradu ovog diplomskog rada. Zahvaljujem se tvrtki Galivet d.o.o. bez čijeg doprinosa ne bi bilo moguće provesti ovo istraživanje. Za znanje i vještine stečene na Zavodu za bolesti peradi s klinikom zahvaljujem se svim djelatnicima Zavoda.

Ovim putem zahvalio bih i mojim prijateljima koji su studiranje učinili lakšim i nezaboravnim. Hvala mojoj djevojci Marini što je uvijek bila uz mene.

Veliko hvala mojoj obitelji koja mi je omogućila studiranje i bila neprestana podrška tijekom mog školovanja.

**Popis kratica:**

PCR	polimerazna lančana reakcija
RT-PCR / qPCR	polimerazna lančana reakcija u realnom vremenu
DNA / DNK	deoksiribonukleinska kiselina
RNA / RNK	ribonukleinska kiselina
dsRNA	dvolančana ribonukleinska kiselina
mRNA	glasnička ribonukleinska kiselina
SPF zametak	zametak koji ne sadrži specifične patogene uzročnike
ELISA	imunoenzimni test

## **Popis slika i tablica:**

Slika 1. Patomorfološke promjene s karakteristikama virusnog artritisa-tenosinovitisa na području tarzo-metatarzalnog zgloba.

Slika 2. Amplifikacijske krivulje tijekom umnažanja specifičnih produkata u qPCR reakciji za pulirane uzorke crijeva pilića.

Slika 3. Amplifikacijske krivulje tijekom umnažanja specifičnih produkata u qPCR reakciji za uzorke korioalantoisne membrane nakon inokulacije SPF zametaka.

Tablica 1. Lista početnica i probe korištenih u istraživanju.

Tablica 2. Prikaz qPCR rezultata analiziranih uzoraka tkiva crijeva pilića i korioalantoisne membrane SPF zametaka.

# SADRŽAJ

1. UVOD .....	7
2. PREGLED DOSADAŠNJIH ISTRAŽIVANJA .....	8
2.1. Etiologija .....	8
2.2. Epizootiologija .....	9
2.3. Patogeneza.....	11
2.4. Klinička slika.....	11
2.5. Patomorfološke promjene.....	12
2.6. Dijagnostika.....	13
2.7. Profilaksa.....	14
3. MATERIJALI I METODE .....	16
3.1. Analizirani uzorci .....	16
3.2. Izdvajanje RNK.....	16
3.3. Dokaz specifičnih odsječaka qPCR i PCR metodom .....	16
4. REZULTATI.....	18
4.1. Praćenje kliničke slike na farmi .....	18
4.2. Rezultati qPCR i PCR reakcije.....	18
5. RASPRAVA.....	22
6. ZAKLJUČCI.....	23
7. POPIS LITERATURE .....	24
8. SAŽETAK.....	32
9. SUMMARY .....	34
10. ŽIVOTOPIS .....	36

## 1. UVOD

Ptičji reovirusi ubikvitarni su mikroorganizmi u domaće peradi i ostalih ptičjih vrsta. Oni pripadaju rodu Orthoreovirus, koji je jedan od 15 rodova unutar porodice Reoviridae (PITCOVSKI i GOYAL, 2020.). Često se izdvajaju i u zdrave i bolesne peradi iz gastrointestinalnog i respiratornog trakta (ROSENBERGER i sur., 1989.). Prvi je put ptičji reovirus izdvojen 1954. godine iz pilećeg respiratornog trakta (PITCOVSKI i GOYAL, 2020.), a kao reovirus identificiran je 1972. godine (WALKER i sur., 1972.). Bolesti koje uzrokuju reovirusi uglavnom su povezane sa visokim morbiditetom, ali niskim mortalitetom, te značajnim ekonomskim gubitcima (PITCOVSKI i GOYAL, 2020.).

Najveće gospodarske štete uzrokuju na farmama teških hibrida kokoši kod kojih se javlja virusni artritis – tenosinovitis, zbog kojeg životinje šepaju te su manje produktivne (VAN DER HEIDE, 1977.). Pojedini sojevi reovirusa povezuju se i sa zaostajanjem u rastu, sindromom zarazne krzljivosti pilića, miokarditisom, hepatitisom, te nekim respiratornim i gastrointestinalnim bolestima (PITCOVSKI i GOYAL, 2020.). Stoga je vrlo važno na farmama roditelja teških linija peradi provoditi nadzor te dokazati prisutnost i tipizirati izdvojene sojeve reovirusa, naročito zbog mogućnosti vertikalnog prijenosa zaraze. Iako postoje komercijalna cjepiva za rasplodne kokoši, koja osiguravaju dostatnu zaštitu, zbog varijabilnosti sojeva ni roditelji ni potomstvo nisu uvijek potpuno zaštićeni, te stoga postoji potreba za primjenom autogenih cjepiva.

Svrha ovog istraživanja je provedba monitoringa na roditeljskoj farmi teške linije peradi, na kojoj je već serološki dokazana prisutnost reovirusa. Pomoću molekularne metode Real Time PCR proveo bi se monitoring kroz dokaz uzročnika, a potom klasičnom PCR metodom uz primjenu specifičnih početnica pokušalo bi se pojedine sojeve reovirusa tipizirati. Umnoženi produkti bi se sekvencirali te bi se usporedili s već poznatim sojevima preuzetim iz dostupnih baza kako bi se izradila filogenetska analiza dobivenih sekvenci. Pomoću dobivenih rezultata bila bi omogućena izrada autogenih cjepiva koja bi unaprijedila imunoprofilaksu na farmi, a protokol bi se koristio i za kontrolu reovirusa na drugim farmama.



## 2. PREGLED DOSADAŠNJIH ISTRAŽIVANJA

### 2.1. Etiologija

Porodica Reoviridae sastoji se od 2 potporodice, *Sedoreovirinae* i *Spinareovirinae*, te 15 rodova. Potporodica *Spinareovirinae* sastoji se od 9 rodova, uključujući i rod *Orthoreovirus*, unutar kojeg se uz 5 drugih vrsta nalaze i ptičji orthoreovirusi (PITCOVSKI i GOYAL, 2020.).

Ptičji reovirus građen je od dvostruke kapside ikozaedarne simetrije, bez zaštitne ovojnice. Promjer vanjske kapside iznosi 80 – 85 nm, a unutarnje 50 – 60 nm. Unutarnja kapsida okružuje RNA - polimerazu i virusni genom koji je zapravo segmentirana linearna dvolančana RNA molekula (dsRNA). Ta dsRNA je podjeljena na 10 segmenata, čiji se raspon veličina kreće od 1 do 4 kilobaze (kb), a oni su s obzirom na veličinu grupirani u 3 grupe; velika (L), srednja (M) i mala (S). Segmenti koji pripadaju L grupi (L1, L2 i L3) kodiraju  $\lambda$ <sub>A</sub>,  $\lambda$ <sub>B</sub>, and  $\lambda$ <sub>C</sub> strukturne proteine. Za kodiranje  $\mu$ <sub>A</sub> i  $\mu$ <sub>B</sub> strukturnih proteina odgovorni su segmenti M grupe (M1, M2 i M3), a segmenti grupe S (S1, S2, S3 i S4) kodiraju  $\sigma$ <sub>A</sub>,  $\sigma$ <sub>B</sub>,  $\sigma$ <sub>C</sub> strukturne proteine (PITCOVSKI i GOYAL, 2020.).

Ptičji reovirus umnožava se u citoplazmi stanice domaćina. Virion se najprije prihvati na stanični receptor stanice pomoću  $\sigma$ <sub>C</sub> strukturnog proteina, te putem endocitoze posredovane staničnim receptorom bude unesen u stanicu (PITCOVSKI i GOYAL, 2020.). Zatim endosom prihvati virion te se unutar njega rastvara kapsida (HUANG i sur., 2011.). Rastvaranjem kapside svih 10 virusnih mRNA je pušteno u citosol stanice domaćina te kreće njihova transkripcija koristeći negativni lanac mRNA kao kalup za sintezu komplementarnog lanca RNA. Proces transkripcije kataliziran je putem enzima dsRNA – ovisne RNA polimeraze (PITCOVSKI i GOYAL, 2020.). Samo je mRNA od S1 fragmenta policistronska, što znači da kodira više proteina, dok su ostalih 9 mRNA monocistronske, odnosno kodiraju samo jedan protein (BENAVENTE i MARTÍNEZ-COSTAS, 2007.). Translacija virusnih proteina odvija se na ribosomima stanice domaćina. Raspadanjem stanične membrane novostvoreni virioni izlaze iz stanice (PITCOVSKI i GOYAL, 2020.).

Ptičji reovirusi ostaju stabilni na pH između 3.0 i 9.0 (JONES, 2000.). Na dezinficijense su relativno otporni ( MEULEMANS i HALEN, 1982.), a inaktivira ih temperatura od 56°C u manje od sat vremena (JONES, 2000.). U vodi za piće infektivnost zadržavaju barem 10 tjedana (MOR, 2015.), a na perju, ljusci jajeta, u hrani i piljevini preživljavaju barem 10 dana (SAVAGE i JONES, 2003.).

Postoji više načina za kategorizaciju sojeva ptičjih reovirusa. Tradicionalno se prema stupnju patogenosti za piliće dijele u serotipove (WOOD i sur., 1980.). Mogu se podijeliti na niske, srednje i jako patogene serotipove prema stupnju invazije, otpornosti virusa, izraženosti kliničkih znakova i patoloških primjena te stopi mortaliteta (PITCOVSKI i GOYAL, 2020.). Druga moguća podjela sojeva ptičjih reovirusa je na antigene podtipove. Dok  $\lambda$ B strukturni protein vanjske kapside reovirusa potiče odgovor široko neutralizirajućih protutijela,  $\sigma$ C strukturni protein vanjske kapside reovirusa potiče odgovor specifičnijih neutralizirajućih protutijela (PITCOVSKI i GOYAL, 2020.). Kako je  $\sigma$ C strukturni protein najvarijabilniji protein reovirusa (CALVO i sur., 2005.; LIU i GIAMBRONE, 1997.; LIU, 2003.), uspoređivanjem gena koji kodiraju  $\sigma$ C strukturni protein i samog  $\sigma$ C strukturnog proteina moguće je razlikovati sojeve reovirusa (LIU, 2003.), te djelomice objasniti neučinkovitost vakcinalnih sojeva na stvaranje imunosti (GOLDENBERG i sur., 2010.).

Napravljena je usporedba mnogobrojnih sekvenca nukleotida S1 segmenta prikupljenih tijekom više godina iz različitih domaćina, patotipova i geografskih lokacija (LIU, 2003.). Dokazano je da S1 segment virusne dsRNA, koji ujedno kodira najvarijabilniji protein reovirusa ( $\sigma$ C strukturni protein) pokazuje viši stupanj divergencije od ostalih segmenata S grupe. Na temelju  $\sigma$ C – kodirajućeg gena S1 segmenta svi poznati sojevi ptičjih reovirusa filogenetski su kategorizirani u 6 genotipova (GOLDENBERG i sur., 2010.).

Iako u obrani organizma od reovirusne infekcije dominantnu ulogu igra humoralna imunost (KIBENGE i sur., 1987.), eksperimentalnom supresijom stanične imunosti povećala se stopa smrtnosti ptica zaraženih reovirusom (HILL i sur., 1989.).

## 2.2. Epizootiologija

Reovirusi su kao ubikvitarni mikroorganizmi izdvojeni u mnogih vrsta ptica, bilo domaćih bilo divljih (PITCOVSKI i GOYAL, 2020.). Analizom S1, S3 i S4 segmenata genoma dokazana je međusobna genetička različitost između reovirusa izoliranih iz kokoši, purana, pataka i gusaka (MOR i sur., 2014.). Kokoši, prvenstveno brojleri, i purani jedine su vrste u kojih je opisano da uzrokuju virusni artritis – tenosinovitis, kao ekonomski najvažniju bolest (PITCOVSKI i GOYAL, 2020.). Uz prethodno reovirusi su kod kokoši povezani i sa sindromom zarazne kržljivosti pilića, miokarditisom, hidroperikardom, hepatitisom, dišnim i crijevnim bolestima, osteoporozom, bolestima centralnog živčanog sustava i imunosupresijom (STERNER i sur.,

1989.) U purana se osim virusnog artritisa – tenosinovitisa (PAGE i sur., 1982.) reovirusi spominju i kao uzročnici enteritisa u purića s visokim morbiditetom i mortalitetom (JINDAL i sur., 2010.; JINDAL i sur., 2009.; NERSESSIAN i sur., 1986.; WOOLCOCK i SHIVAPRASAD, 2008.), miokarditisa povezanog sa deficijencijom vitamina E (FRANÇA i sur., 2010.), te imunosupresije (DAY i sur., 2008.; PANTIN-JACKWOOD i sur., 2007.). Pačji reovirusi su izolirani iz divlje patke gluhare, domaćih pasmina pataka i nekih ornamentalnih vrsta pataka. Kod mošusne patke najčešće od reoviroze obole pačići stari 2 do 4 tjedna sa znakovima slabosti, proljeva i kržljivosti (PITCOVSKI i GOYAL, 2020.). Reovirusi su također izolirani tijekom kliničkih slučajeva enteritisa u divljih golubova, fazana, prepelica i žakoa (GOUGH i sur., 1988.). Serološkim istraživanjima potvrđena je prisutnost protutijela za reoviruse u nekih vrsta divljih gusaka (HLINAK i sur., 1998.), pingvina (KARESH i sur., 1999.) i nojeva (CADMAN i sur., 1994.), ali nije utvrđen stupanj virusne patogenosti (JONES, 2013.).

Ptičji reovirusi mogu se širiti vertikalno putem jaja i horizontalno feko – oralnim i respiratornim putem (ROESSLER i ROSENBERGER, 1989.). Između sojeva reovirusa postoje značajne razlike s obzirom na sposobnost horizontalnog načina širenja (VAN DER HEIDE, 2000.). Izlučuju se i crijevnim i dišnim sustavom, ali s obzirom da se izmetom izlučuju dulje, ono se smatra primarnim izvorom kontaktne zaraze (ROESSLER i ROSENBERGER, 1989.). Iako je dosadašnjim istraživanjima potvrđen nizak stupanj prijenosa zaraze putem jaja (PITCOVSKI i GOYAL, 2020.), pilići inficirani kongenitalno izvor su zaraze za ostatak jata prvenstveno feko – oralnim (JONES i ONUNKWO, 1978.), ali i respiratornim putem na koji su jednodnevni pilići osjetljiviji (ROESSLER i ROSENBERGER, 1989.). Postoji i mogućnost ulaska virusa u organizam preko oštećene kože nogu i njegove lokalizacije u skočnom zglobu (AL AFALEQ i JONES, 1990.). Virus može inficirati i mlađe i starije ptice, ali kako je u pilića inficiranih tijekom prvog tjedna života inkubacija kraća, a znakovi bolesti izraženiji, postoji dobna imunost (JONES i GEORGIU, 1984.). Kao izvor zaraze spominje se i kliconoštvo jer se reovirusi mogu duže vrijeme zadržati u cekumskim tonzilama i skočnom zglobu, osobito ptica zaraženih u mlađoj dobi (MARQUARDT i sur., 1983.). Težina bolesti može ovisiti i o tome da li reovirusi djeluju na organizam samostalno ili sinergistički s nekim drugim agensima, kao što su virus zarazne bolesti burze (SPRINGER i sur., 1983.), virus zarazne anemije pilića (MCNEILLY i sur., 1995), *Mycoplasma synoviae*, *Staphylococcus* spp. (VAN DER HEIDE, 1977.), *Escherichia coli* (ROSENBERGER i sur., 1985.), *Cryptosporidium baileyi* (GUY i sur., 1988.),

*Eimeria tenella*, *Eimeria maxima* (RUFF i ROSENBERGER, 1985.) te greške u hranidbi (SPRINGER i sur., 1983.).

### 2.3. Patogeneza

Primarno mjesto umnažanja ptičjih reovirusa su epitelne stanice tankog crijeva i stanice Fabricijeve burze (JONES i sur., 1989.). Već 30 sati od oralne infekcije potvrđena je viremija u mladih pilića dokazom virusa u eritrocitima, mononuklearnim leukocitima i krvnoj plazmi (KIBENGE i sur., 1985.). Za 3 do 5 dana virus je proširen na sve dijelove respiratornog, probavnog i reproduktivnog trakta, te na tetive skočnih zglobova (MENENDEZ i sur., 1975.) u kojima daljnje razmnožavanje virusa stvara najteže posljedice (JONES i KIBENGE, 1984.).

### 2.4. Klinička slika

Trajanje inkubacije ovisi o više faktora, kao što su soj virusa, način infekcije i dob domaćina (ROBERTSON i WILCOX, 1986.). U pilića mlađih od 2 tjedna inkubacija može iznositi svega jedan dan u slučaju inokulacije virusa u stopalo, pa sve do 13 dana ako se radi o intravenskoj, intramuskularnoj, intratrahealnoj, intrasinusnoj inokulaciji, te kontaktnoj zarazi (OLSON i KHAN, 1972.). U starijih ptica inkubacija je najčešće produljena (JONES i GEORGIU, 1984.).

Virusni artritis – tenosinovitis se kao najteža klinička i gospodarska bolest uzrokovana reovirusima (VAN DER HEIDE, 1977.) najčešće pojavljuje u brojlera i u roditeljskom jatu brojlera, ali se može pojaviti i u komercijalnih nesilica, te roditeljskom jatu komercijalnih nesilica (JONES i KIBENGE, 1984.; ROBERTSON i WILCOX, 1986.). Ptice su više podložne virusnom artritisu – tenosinovitisu u mlađoj dobi (ROESSLER i ROSENBERGER, 1989.). Pobol može biti i do 100 %, dok je pomor najčešće manji od 6 % (PITCOVSKI i GOYAL, 2020.). Kako je razvoj lezija na zglobovima spori proces, hromost se najčešće uočava tek u razdoblju od 4. do 7. tjedna života (VAN DER HEIDE, 1996.), iako se infekcija mogla pojaviti tijekom embrionalnog razvoja ili kratko nakon valjenja (PITCOVSKI i GOYAL, 2020.). U najteže oboljelih ptica vidljivo je otečenje u području skočnih zglobova, tetiva m. gastrocnemius-a, digitalnih fleksora te metatarzalnih ekstenzora (JONES i sur., 1975.). Otečeni zglobovi su najčešće topli na dodir (PITCOVSKI i GOYAL, 2020.). U ptica sa povećanom

tjelesnom težinom može doći i do rupture tetiva m. gastrocnemius-a (JONES i sur., 1975.), zbog čega su one nepokretne, a koža na mjestu rupture je zelenkasto obojena zbog ekstravazacije krvi, uslijed rupture krvnih žila (PITCOVSKI i GOYAL, 2020.).

U brojerskoj proizvodnji virusni artritis – tenosinovitis može uzrokovati velike ekonomske gubitke zbog smanjene konverzije hrane, nejednakog rasta jata, povećane smrtnosti, smanjene tržišne vrijednosti i odbacivanja trupa na liniji klanja (LU i sur., 2015.; DOBSON i GLISSON, 1992.; TROXLER i sur., 2013.). Hromost i povećani mortalitet, smanjena proizvodnja jaja, smanjen broj oplođenih jaja ili izvaljenih pilića, te vertikalni prijenos reovirusa na potomstvo može se javiti u roditeljskom jatu ukoliko se virusni artritis pojavi netom prije ili tijekom proizvodnje jaja (PITCOVSKI i GOYAL, 2020.).

Ptičji reovirusi primarno ne uzrokuju bolesti dišnog sustava u peradi, iako je prvi izdvojeni reovirus uzrokovao blagu respiratornu bolest pilića (MENENDEZ i sur., 1975.). U slučaju crijevne bolesti javlja se slabija uniformnost jata, letargija i vodenasti proljev u pilića (TER VEEN i sur., 2017.), ali u tim su slučajevima uz reoviruse najčešće bili izolirani i koronavirusi, astrovirusi i rotavirusi (LOBANI i sur., 2016.).

Neki sojevi reovirusa se povezuju sa sindromom zarazne kržljivosti pilića koji se klinički očituje kržljivošću i zaostalim rastom zaraženih pilića, depigmentacijom trupa i slabijom opernačenošću (PITCOVSKI i GOYAL, 2020.).

## 2.5. Patomorfološke promjene

Tijekom razudbe u slučaju virusnog artritisa – tenosinovitisa najkarakterističnije makroskopske promjene su otečenje tetiva m. gastrocnemius-a, digitalnog fleksora, te metatarzalnog ekstenzora, dok su skočni zglobovi i stopala rjeđe otečeni. U skočnom zglobu obično se nalazi mala količina eksudata boje slame ili krvi, a u rijetkim slučajevima prisutna je veća količina gnojnog eksudata, koji podsjeća na sinovitis uzrokovan mikoplazmama. Sinovijalne membrane skočnog zgloba prožete su petehijalnim krvarenjima. Edem ovojnica tarzalnih i metatarzalnih tetiva vidljiv je u ranom stadiju infekcije. U kroničnom stadiju infekcije dolazi do fibroziranja i adheziranja tetiva i tetivnih ovojnica (PITCOVSKI i GOYAL, 2020.). U slučaju ruptur tetive gastrocnemijusa na razudbi se vide slomljeni i razdvojeni krajevi tetive (JONES i KIBENGE, 1984.).

Od mikroskopskih promjena u području skočnog zgloba i tetiva gastroknemijusa, digitalnog fleksora, te metatarzalnog ekstenzora, tijekom akutne faze prisutan je edem, koagulacijska nekroza, infiltracija heterofilima, limfocitima i makrofagima, hipertrofija i hiperplazija sinovijalnih stanica, te proliferacija retikularnih stanica. Potonje promjene uzrokuju zadebljanje parijetalnog i visceralnog sloja tetivnih ovojnica. Tijekom kroničnog procesa još više je pojačana infiltracija limfocitima i makrofagima, te proliferacija retikularnih stanica i fibroznog vezivnog tkiva (PITCOVSKI i GOYAL, 2020.).

U slučaju sindroma zarazne kržljivosti pilića, na razudbi se uočava abnormalni rast kostiju, povećanje žljezdanog želuca, te atrofija gušterače (PITCOVSKI i GOYAL, 2020.).

Ptičji reovirusi su redovito izolirani iz tkiva lešina tovnih pilića u kojih su razudbom utvrđeni hidroperikard, ascites, hepatitis, smanjena burza te blijedi bubrezi. Vjerojatno su u nastajanju takvih patoloških promjena uz reoviruse sudjelovali drugi faktori (AL-MUFFAREJ i sur., 1996.).

## 2.6. Dijagnostika

Sumnja na virusni artritis – tenosinovitis može se postaviti na temelju kliničke slike, makroskopskih i mikroskopskih promjena, ali treba biti oprezan jer se slične promjene mogu javiti tijekom infekcije nekim drugim mikroorganizmima, kao što je *Mycoplasma synoviae*. U svakom je slučaju potrebno izolirati i identificirati reovirus kako bi se potvrdila dijagnoza. Sama izolacija reovirusa iz crijeva može, ali i ne mora biti beznačajna u slučaju utvrđivanja virusnog artritisa – tenosinovitisa, budući su reovirusi ubikvitarni i u većini slučajeva apatogeni mikroorganizmi. Za potvrdu bolesti može se izolirati virus iz tkiva skočnog zgloba, ali ne u uznapredovalim stadijima infekcije. Hipotarzalna sezamoidna kost s tetivama koje prolaze kroz nju, sinovijalna membrana i zglobna hrskavica, smatraju se najprikladnijim tkivom za izolaciju reovirusa. Za izolaciju virusa bolje je uzeti komadić tkiva, nego obrisak. Uzorci bi se trebali uzeti i od bolesnih i prividno zdravih ptica, koje bi mogle biti inficirane, ali se patološke promjene još nisu razvile. Uzorci mogu biti pohranjeni privremeno na temperaturi od 4 °C ili na duži period na - 20 °C ili niže (PITCOVSKI i GOYAL, 2020.).

Inokulacijom reovirusa u žutanjčanu vreću ili korioalantoisnu membranu kokošjeg zametka, uslijed umnažanja reovirusa, dolazi do uginuća zametka 3 do 5 ili 7 do 8 dana nakon inokulacije. Različite stanične kulture također su pogodne za umnažanje virusa, uključujući pileće

limfoblastične stanice, fibroblasti kokošjeg zametka, primarne stanice bubrega pilića starih 2 do 6 tjedana, te primarne stanice jetre kokošjeg zametka. Već 24 do 48 sati nakon infekcije reovirusom dolazi do tvorbe sincicija u zaraženim stanicama (PITCOVSKI i GOYAL, 2020.).

Dokaz reovirusnih antigena u smrznutim uzorcima tetivnih ovojnica ili drugih tkiva pomoću fluorescentnih protutijela koristi se kao brza serološka metoda dijagnostike u ranim stadijima infekcije (JONES i NWAJEI, 1985.). Komercijalni ELISA testovi koriste se za procjenu razine reovirusnih protutijela unutar jata (LIU i sur., 2002.). Neutralizirajuća protutijela mogu biti detektirana otprilike 7 do 10 dana nakon infekcije (VAN LOON i sur., 2003.) Pomoću virus neutralizacijskog testa utvrđuju se razlike između izoliranih serotipova reovirusa (WOOD i sur., 1980.)

Molekularna metoda RT–PCR danas se koristi kao univerzalna metoda za identifikaciju ptičjih reovirusa. To je brza, visoko osjetljiva i specifična metoda (LIU i sur., 2004.) kojom se istovremeno mogu dokazati i identificirati različiti ptičji virusi i njihovi sojevi prisutni u jednom uzorku (CATERINA i sur., 2004.). Provodi se na način da se najprije umnoži i sekvencionira  $\sigma$ C gen izoliranog reovirusa, a zatim se bioinformatičkom analizom točno determinira o kojem se soju radi (PITCOVSKI i GOYAL, 2020.).

## 2.7. Profilaksa

Zbog ubikvitarnosti reovirusa i modernog, intenzivnog načina peradarske proizvodnje teško je održavati jata slobodna od reovirusa. Koristeći se biosigurnosnim mjerama moguće je prevenirati infekciju patogenim sojevima reovirusa. Potrebno je ukloniti kontaminiranu hranu i vodu, u jednom objektu držati ptice iste starosti, držati se sustava sve unutra – sve van („all in – all out“), te nakon pražnjenja objekta obaviti temeljito čišćenje, pranje i dezinfekciju višekomponentnim dezinficijensima, te držati objekt praznim 2 do 3 tjedna prije prihvata novog jata (MOR, 2015.)

Kontrola patogenih reovirusa provodi se i vakcinacijom roditeljskih jata, kako bi ona razvila neutralizirajuća protutijela koja će štititi i njih, ali i potomstvo putem majčinih protutijela (VAN DER HEIDE i sur., 1976.; TAKASE i sur., 1996.). Majčina protutijela štite jednodnevne piliće i od prirodne i eksperimentalne infekcije (VAN LOON i sur., 2003.), a stupanj zaštite ovisi o titru protutijela, starosti domaćina, srodnosti serotipova, te virulenciji virusa (RAU i sur., 1980.). Najosjetljiviji na infekciju su pilići stari svega nekoliko dana (ROSENBERGER i sur.,

1989.). Kako je već nakon 10 do 15 dana života pilića titar majčinih protutijela toliko nizak da ih praktički više ne štiti od infekcije (GHARAIBEH i MAHMOUD, 2013.), pravilnom vakcinacijom roditelja može se postići duža zaštita potomstva (DE HERDT i sur. 2016.). Mogu se koristiti živa atenuirana ili inaktivirana cjepiva. Živo atenuirano cjepivo S1133 najraširenije je cjepivo koje se koristi za kontrolu reovirusa. Do nedavno većina inaktiviranih cjepiva, kao što su 2177, 1733 i 2408, su bila derivati S1133 cjepiva i gotovo se nisu razlikovala u sekvenci aminokiselina za  $\sigma$ C gen. Kako je u posljednjem desetljeću porastao broj antigeno različitih sojeva reovirusa razvila se potreba za upotrebom autogenih cjepiva (SELLERS, 2016.). Upotrebom takvih cjepiva znatno se smanjuje prevalencija virusnog artritisa (SELLERS, 2016.) i drugih patogenih reovirusa (LUBLIN i sur., 2011.). Kao najbolji protokol za roditeljsko jato pokazalo se cjepljenje živim atenuiranim cjepivom 1 do 3 puta do 12. tjedna života, te zatim cjepljenje inaktiviranim cjepivom ponovo 1 do 3 puta (PITCOVSKI i GOYAL, 2020.). Živim atenuiranim cjepivima roditelji se cijepe prije proizvodnje jaja kako bi se spriječilo prenošenje divljeg, ali i cijepnog soja na potomstvo (GIAMBRONE i sur., 1991.). Obje vrste cjepiva, živa atenuirana i inaktivirana, primjenjuju se intramuskularno ili supkutano (PITCOVSKI i GOYAL, 2020.).



### 3. MATERIJALI I METODE

#### 3.1. Analizirani uzorci

Nakon prijema jednodnevnih pilića roditeljskog jata pasmine Ross 308 na uzgojnoj farmi, na pretragu je dostavljano po 5 - 10 svježe uginulih pilića po objektu iz 4 objekta (1, 2, 3, 4) od prvog dana do 2. tjedna, prvi, drugi, treći, četvrti, peti, deseti i jedanesti dan. Također, u dobi 14. tjedana kod prethodnog i ovog jata nastupili su klinički simptomi sa šepanjem, te su uzeti uzorci membrana i tetiva s područja tarzometatarzalnog područja od dostavljenih lešina na razudbi.

Pulirani uzorci tankog crijeva po objektu te uzorci membrana i tetiva čuvani su na  $-20^{\circ}\text{C}$  i kasnije korišteni za izdvajanje ukupne RNK.

Također, uzorci membrana i tetiva kod ovog jata u dobi 14. tjedana inokulirani su na korioalantoisnu membranu SPF zametaka dobi 10 dana. Uzorci su višekratno zamrznuti i odmrznuti te potom homogenizirani u sterilnoj fiziološkoj otopini. Nakon centrifugiranja pri 3500 okretaja kroz 15 minuta u centrifugi 5920R (Eppendorf, Njemačka), supernatant je filtriran kroz  $0,2\ \mu\text{m}$  mikrobiološke filtre Filtropur S 0,2 (Sarstedt, Njemačka). Na korioalantoisnu membranu inokulirano je 0,2 ml inokuluma. Praćeno je preživljavanje zametaka te je nakon uginuća zametaka nakon 3. dana uzorkovana korioalantoisna membrana za izdvajanje ukupne RNK.

#### 3.2. Izdvajanje RNK

Iz uzoraka crijeva, membrana i ovojnica kokoši prethodnog jata, te korioalantoisne membrane SPF zametaka, izdvojena je ukupna DNK/RNK primjenom kita High Pure Viral Nucleic Acid Kit (Roche, Njemačka) prema uputama proizvođača, te je do daljnje analize čuvana na  $-80^{\circ}\text{C}$ .

#### 3.3. Dokaz specifičnih odsječaka qPCR i PCR metodom

Za preliminarni dokaz reovirusa u uzorku korištena je qPCR metoda kao vrlo osjetljiva i specifična primjenom početnica i Taqman probe (TANG i LU, 2016) (Tablica 1). U slučaju pozitivne qPCR reakcije uzorci su analizirani i klasičnom PCR metodom s ciljem umnažanja specifičnog odsječaka i kasnijeg sekvenciranja (BANYAI i sur, 2011.; KANT i sur, 2003.). Svaka qPCR reakcija rađena je u  $15\ \mu\text{L}$  reakcijske smjese s po  $3\ \mu\text{L}$  RNK,  $0,2\ \mu\text{L}$  RT enzima,

0,4  $\mu$ L svake početnice i 0,2  $\mu$ L probe uz primjenu kita GoTaq Probe 1-Step RT-qPCR System (Promega, SAD) prema uputama proizvođača na uređaju Mx3005P (Stratagene, SAD). Rezultati su potom analizirani pripadajućim računalnim programom MxPro (Stratagene, SAD). Klasična PCR reakcija provedena je u 20  $\mu$ L reakcijske smjese uz primjenu 5  $\mu$ L RNK, 0,3  $\mu$ L RT enzima, 1  $\mu$ L svake početnice, uz promjenu kita GoTaq Green Master Mix (Promega, SAD) prema uputama proizvođača. Prije dodavanja u qPCR i klasičnu PCR reakciju uzorci RNK su zagrijani na 95 °C kroz 2 minute te nakon zagrijavanja odmah stavljeni na led kako bi dvostruke uzvojnice RNK ostale razdvojene te kako bi reverzna transkripcija bila uspješno provedena.

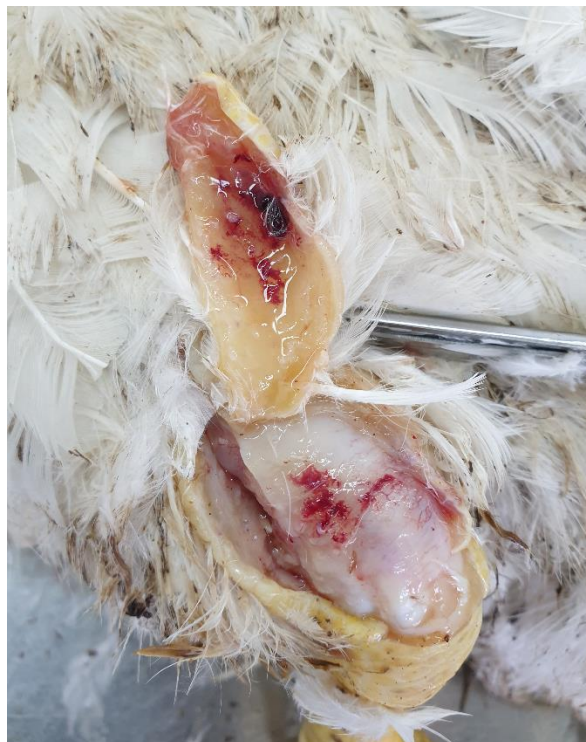Tablica 1. Lista početnica i probe korištenih u istraživanju.

Početnica/proba	Sekvenca	Izvor
Proba	TGCTAGGAGTCGGTTCTCGYA	TANG i LU, 2016.
F	ATGGCCTMTCTAGCCACACCYG	
R	FAM-CAACGARATRGCATCAATAGTAC-BHQ1	
M1 F	CTCGACATGGCCTATCTAGCC	BANYAI i sur, 2011.
M1 R	GATGARTATCTCAAGACGACTAAC	
P1	AGTATTTGTGAGTACGATTG	KANT i sur, 2003.
P4	GGCGCCACACCTTAGGT	

## 4. REZULTATI

### 4.1. Praćenje kliničke slike na farmi

Tijekom prijema i uzgoja pilića roditeljskog jata praćeno je zdravstveno stanje. Nije zamijećeno prisustvo kržljivosti niti raslojavanja jata, osim uobičajenih sporadičnih gubitaka uslijed retencije žutanjčane vrećice i sl. U 14. tjednu kod prethodnog kao i ovog jata javljaju se znakovi šepavosti te su uginuća poslana na razudbu. Na razudbi su utvrđene opsežne promjene u vidu otečenja tetivnih ovojnica i zglobnih membrana, pojačane prokrvljenosti te obilja žućkaste tekućine do gnojnog sadržaja između tetiva i mišića (Slika 1).



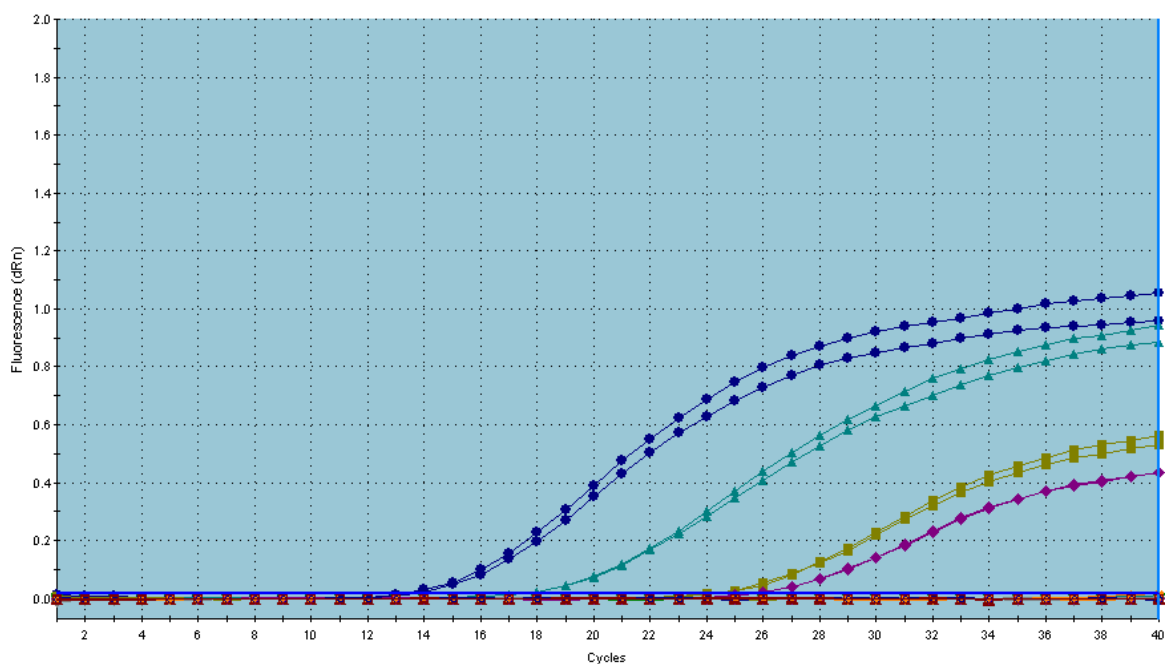
Slika 1. Patomorfološke promjene s karakteristikama virusnog artritisa-tenosinovitisa na području tarzo-metatarzalnog zgloba

### 4.2. Rezultati qPCR i PCR reakcije

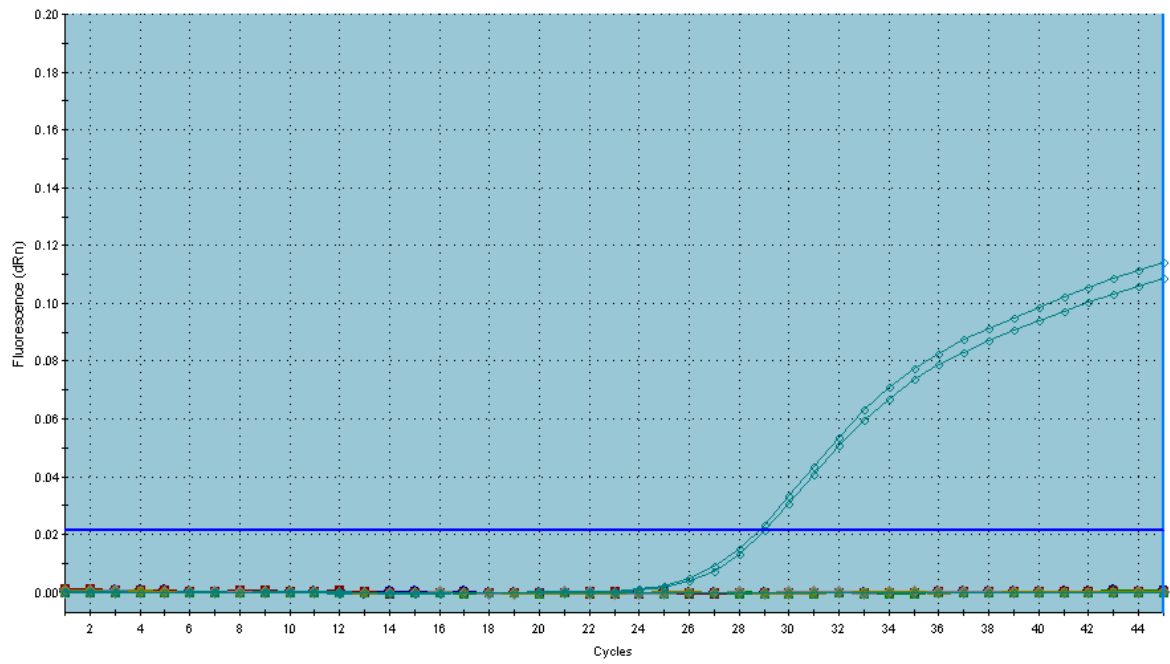
Prema preporukama suradnog laboratorija Veterinarskog Sveučilišta u Beču, uzorke klinički manifestnih slučajeva je potrebno provjeriti qPCR metodom, a paralelno inokulirati na SPF zametke ili moguće pokušati namnožiti pozitivne uzorke klasičnom PCR reakcijom. Prema preporuci vrlo mala je vjerojatnost da bi se izravno iz uzoraka tkiva klinički oboljelih jedinki klasičnom PCR reakcijom moglo umnožiti odsječak za sekvenciranje.

Rezultati qPCR reakcije pokazuju prisustvo virusa u tri uzorka crijeva od 16, no uzorci tetiva i membrana od klinički manifestnih jedinki prethodnog jata su negativni (Slika 2, Tablica 2). Nakon inokulacije na zametke uzoraka tetiva i membrana od klinički manifestnih jedinki ovog jata dolazi do uginuća dva od pet zametka 3. i 4. dan od inokulacije, no svi uzorci korioalantoisne membrane inokuliranih zametaka su qPCR analizom negativni (Slika 3).

Analiza pozitivnih uzoraka podrijetlom od pilića klasičnom PCR reakcijom je bila negativna.



Slika 2. Amplifikacijske krivulje tijekom umnažanja specifičnih produkata u qPCR reakciji za pulirane uzorke crijeva pilića. Tamno plava krivulja pozitivna kontrola, ostalo pozitivni uzorci.



Slika 3. Amplifikacijske krivulje tijekom umnažanja specifičnih produkata u qPCR reakciji za uzorke korioalantoisne membrane nakon inokulacije SPF zametaka. Prisutna je samo krivulja pozitivne kontrole.

Tablica 2. Prikaz qPCR rezultata analiziranih uzoraka tkiva crijeva pilića i korioalantoisne membrane SPF zametaka.

UZORAK	TKIVO	REZULTAT	
		qPCR	PCR
1	Jato 1+2, 1. dan crijevo	-	-
2	Jato 3+4, 1. dan crijevo	-	-
3	Jato 1+2, 21. dan crijevo	-	-
4	Jato 3+4, 2. dan crijevo	-	-
5	Jato 1+2, 3. dan crijevo	-	-
6	Jato 3+4, 3. dan crijevo	-	-
7	Jato 1+2, 4. dan crijevo	-	-
8	Jato 3+4, 4. dan crijevo	-	-
9	Jato 1+2, 5. dan crijevo	-	-
10	Jato 3+4, 5. dan crijevo	-	-
11	Jato 1, 10. dan crijevo	-	-
12	Jato 3+4, 10. dan crijevo	+	-
13	Jato 1+2, 11. dan crijevo	+	-
14	Jato 3+4, 11. dan crijevo	+	-
15	Prethodno jato, 14. tjedan, zglobne membrane i tetive	-	-
16	Prethodno jato, 14. tjedan, zglobne membrane i tetive	-	-
Zametak			
1	Korioalantoisna membrana	-	-
2	Korioalantoisna membrana	-	-
3	Korioalantoisna membrana	-	-
4	Korioalantoisna membrana	-	-
5	Korioalantoisna membrana	-	-

## 5. RASPRAVA

Reovirusi su vrlo široka skupina crijevnih virusa koja je često izdvojeni na farmama teških linija kokoši ali i drugih vrsta peradi, poput purana, kod kojih mogu značajno povećati gubitke uslijed reovirusnog tenosinovitisa. Također, pojedini sojevi mogu uzrokovati i zaostajanje u rastu i sudjelovati u sindromu zarazne kržljivost pilića (GOODWIN i sur., 1993.). Stoga je vrlo važno na roditeljskim farmama provesti monitoring te dokazati prisutnost te tipizirati izdvojene sojeve, naročito zbog mogućeg vertikalnog prijenosa. Iako komercijalna cjepiva postoje i mogu osigurati dostatnu zaštitu (AWANDKAR i sur., 2017.), varijabilnost sojeva ponekad zahtjeva i primjenu autogenih cjepiva.

Ovim istraživanjem proveden je monitoring na roditeljskoj farmi teške linije, na kojoj je serološki dokazana prisutnost reovirusa te su klinički uočeni znakovi šepanja. Rezultati monitoringa su pokazali da je reovirus prisutan na farmi već u životinja mlađe dobi, primjenom qPCR metode. Tom metodom 3 od 14 uzoraka crijeva bili su pozitivni na reovirus, no uzorci tetiva i membrana od klinički oboljelih jedinki su bili negativni.

No, kako je i sugerirano od suradnog laboratorija (BILIĆ, neobjavljeno), gotovo u 100% slučajeva izostaje dokaz virusa klasičnim PCR postupkom, te je na taj način izostala mogućnost filogenetske analize i tipizacije dokazanih sojeva. Smatra se da je uz qPCR naknadno potrebno virus umnožiti u SPF zamecima kako bi se virus mogao dovoljno namnožiti da bi ga se moglo dokazati klasičnom PCR reakcijom i potom molekularno tipizirati.

Također, usprkos umnažanju uzoraka membrana i tetiva, podrijetlom od navedenih jata od jedinki s tipičnim simptomima, na SPF zamecima, kasnija qPCR reakcija je bila negativna. Kako rezultati seroloških pretraga i patološko anatomske promjene jasno upućuju na prisutnost reovirusne infekcije, negativni nalaz molekularne pretrage ne isključuje da životinja nije bila ranije inficirana reovirusima. Vrlo vjerojatno se radi o moguće uznapredovalim stadijima u kojima je došlo do iščezavanja virusa iz područja promjena, što je rezultiralo negativnim rezultatom. U slijedećim jatima potrebno je monitoring provesti kroz duži period, naročito prije očekivane pojave simptoma, kako bi se virus moglo izdvojiti i namnožiti na zamecima, te potom adekvatno dokazati i tipizirati. Ovakav postupak osigurao bi osnovu za moguću izradu autogenog cjepiva kao osnove profilakse koja može pružiti bolju zaštitu.

## 6. ZAKLJUČCI

Iz navedenog je moguće donijeti sljedeće zaključke:

1. Primjenom qPCR metode dokazali smo prisutnost reovirusa na roditeljskoj farmi teške linije peradi u životinja mlađe životne dobi.
2. Analizom pozitivnih uzoraka qPCR metodom, podrijetlom od pilića, klasičnom PCR metodom nismo uspjeli dokazati reoviruse.
3. Nismo uspjeli dokazati qPCR metodom reoviruse iz uzoraka tetiva i membrana klinički oboljelih jedinki podrijetlom od prethodnog jata s iste farme teške linije peradi.
4. Nismo uspjeli umnožiti reoviruse u SPF zamecima, niti ih dokazati qPCR metodom.
5. Na temelju kliničke slike i razudbenog nalaza utvrdili smo moguću kliničku pojavnost reovirusne infekcije na roditeljskoj farmi teške linije peradi, no treba provesti temeljitiji monitoring, posebice u periodu prije očekivanog izbijanja bolesti.



## 7. POPIS LITERATURE

1. AL AFALEQ, A. I., R. C. JONES (1990): Localisation of avian reovirus in the hock joints of chicks after entry through broken skin. *Res. Vet. Sci.* 48, 381–382.
2. AL-MUFFAREJ, S. I., C. E. SAVAGE, R. C. JONES (1996): Egg transmission of avian reoviruses in chickens: comparison of a trypsin-sensitive and a trypsin-resistant strain. *Avian Pathol.* 25, 469–480.
3. AWANDKAR, S. P., S. D. MOREGAONKAR, S. J. MANWAR, B. P. KAMDI, M. B. KULKARNI (2017): Comparative investigations of infectious runting and stunting syndrome in vaccinated breeder chicks by inactivated reovirus and chicks from non-vaccinated breeders. *IJVR* 18, 6-12.
4. BÁNYAI, K., E. DANDÁR, K. M. DORSEY, T. MATÓ, V. PALYA (2011): The genomic constellation of a novel avian orthoreovirus strain associated with runting-stunting syndrome in broilers. *Virus Genes* 42, 82–89.
5. BENAVENTE, J., J. MARTÍNEZ-COSTAS (2007): Avian reovirus: structure and biology. *Virus Res.* 123, 105–119.
6. CADMAN, H. F., P. J. KELLY, R. ZHOU, F. DAVELAAR, P. R. MASON (1994): A serosurvey using enzyme-linked immunosorbent assay for antibodies against poultry pathogens in ostriches (*Struthio camelus*) from Zimbabwe. *Avian Dis.* 38, 621–625.
7. CALVO, P. G., G. C. FOX, X. L. HERMO PARRADO, A. L. LLAMAS-SAIZ, C. COSTAS, J. MARTÍNEZ-COSTAS, J. BENAVENTE, M. J. VAN RAAIJ (2005): Structure of the carboxy-terminal receptor-binding domain of avian reovirus fibre sigmaC. *J. Mol. Biol.* 354, 137–149.
8. CATERINA, K. M., S. FRASCA, T. GIRSHICK, M. I. KHAN (2004): Development of a multiplex PCR for detection of avian adenovirus, avian reovirus, infectious bursal disease virus, and chicken anemia virus. *Mol. Cell. Probes.* 18, 293–298.
9. DAY, J. M., E. SPACKMAN, M. J. PANTIN-JACKWOOD (2008): Turkey origin reovirus-induced immune dysfunction in specific pathogen free and commercial turkey poults. *Avian Dis.* 52, 387–391.

10. DE HERDT, P., M. BROECKX, F. VAN DRIESSCHE, B. VERMEIREN, G. VAN DEN ABEELE, S. VAN GORP (2016): Improved performance of broilers and broiler breeders associated with an amended vaccination program against reovirus. *Avian Dis.* 60, 841–845.
11. DOBSON, K. N., J. R. GLISSON (1992): Economic impact of a documented case of reovirus infection in broiler breeders. *Avian Dis.* 36, 788–791.
12. FRANÇA, M., R. CRESPO, R. CHIN, P. WOOLCOCK, H. L. SHIVAPRASAD (2010): Retrospective study of myocarditis associated with reovirus in turkeys. *Avian Dis.* 54, 1026–1031.
13. GHARAIBEH, S., K. MAHMOUD (2013): Decay of maternal antibodies in broiler chickens. *Poult. Sci.* 92, 2333–2336.
14. GIAMBRONE, J. J., T. L. HATHCOCK, S. B. LOCKABY (1991): Effect of a live reovirus vaccine on reproductive performance of broiler breeder hens and development of viral tenosynovitis in progeny. *Avian Dis.* 35, 380–383.
15. GOLDENBERG, D., M. PASMANIK-CHOR, M. PIRAK, N. KASS, A. LUBLIN, A. YEHESEKEL, D. HELLER, J. PITCOVSKI (2010): Genetic and antigenic characterization of sigma C protein from avian reovirus. *Avian Pathol.* 39, 189–199.
16. GOODWIN, M. A., J. F. DAVIS, E. C. PLAYER (1993): Reovirus-Associated Enteritis in Georgia Broiler Chicks. *Avian Dis.* 37, 229–233.
17. GOUGH, R. E., D. J. ALEXANDER, M. S. COLLINS, S. A. LISTER, W. J. COX (1988): Routine virus isolation or detection in the diagnosis of diseases in birds. *Avian Pathol.* 17, 893–907.
18. GUY, J. S., M. G. LEVY, D. H. LEY, H. J. BARNES, T. M. GERIG (1988): Interaction of reovirus and *Cryptosporidium baileyi* in experimentally infected chickens. *Avian Dis.* 32, 381–390.
19. HILL, J. E., G. N. ROWLAND, K. S. LATIMER, J. BROWN (1989): Effects of cyclosporine A on reovirus-infected broilers. *Avian Dis.* 33, 86–92.
20. HLINAK, A., T. MÜLLER, M. KRAMER, R. U. MÜHLE, H. LIEBHERR, K. ZIEDLER (1998): Serological survey of viral pathogens in bean and white-fronted geese from Germany. *J. Wildl. Dis.* 34, 479–486.

21. HUANG, W. R., Y. C. WANG, P. I. CHI, L. WANG, C. Y. WANG, C. H. LIN, H. J. LIU (2011): Cell entry of avian reovirus follows a caveolin-1-mediated and dynamin-2-dependent endocytic pathway that requires activation of p38 Mitogen-activated Protein Kinase (MAPK) and Src signaling pathways as well as microtubules and small GTPase Rab5 protein. *J. Biol. Chem.* 286, 30780–30794.
22. JINDAL, N., D. P. PATNAYAK, A. F. ZIEGLER, A. LAGO, S. M. GOYAL (2009): A retrospective study on poult enteritis syndrome in Minnesota. *Avian Dis.* 53, 268–75.
23. JINDAL, N., D. P. PATNAYAK, Y. CHANDER, A. F. ZIEGLER, S. M. GOYAL (2010): Detection and molecular characterization of enteric viruses from poult enteritis syndrome in turkeys. *Poult. Sci.* 89, 217–226.
24. JONES, R. C., T. W. JORDAN, S. LIOUPIS (1975): Characteristics of reovirus isolated from ruptured gastrocnemius tendons of chickens. *Vet. Rec.* 96, 153–154.
25. JONES, R. C., O., ONUNKWO (1978): Studies on experimental tenosynovitis in light hybrid chickens. *Avian Pathol.* 7, 171-181.
26. JONES, R. C., K. GEORGIU (1984): Reovirus-induced tenosynovitis in chickens the influence of age at infection. *Avian Pathol.* 13, 441–457.
27. JONES R. C., F. S. B. KIBENGE (1984): Reovirus induced tenosynovitis in chickens: the effect of breed. *Avian Pathol.* 13, 511-528.
28. JONES, R. C., B. N. NWAJEI (1985): Reovirus-induced tenosynovitis: persistence of homologous challenge virus in broiler chicks after vaccination of parents. *Res. Vet. Sci.* 39, 39–41.
29. JONES R. C, M. R. ISLAM, D. F. KELLY (1989): Early pathogenesis of experimental reovirus infection in chickens. *Avian Pathol.* 18, 239-253.
30. JONES, R. C. (2000): Avian reovirus infections. *Rev. Sci. Tech.* 19, 614–25.
31. JONES, R. C. (2013): Reovirus infections. U: *Diseases of Poultry*, 13th (Ur. SWAYNE, E. D., J. R. GLISSON, , L. R. MCDOUGALD, L. K. NOLAN, D. L. SUAREZ, V. NAIR), Wiley-Blackwell, New Jersey, SAD, str. 351–373.
32. KANT, A., F. BALK, L. BORN, D. VAN ROOZELAAR (2003): Classification of Dutch and German avian reoviruses by sequencing the  $\sigma$  C protein. *Vet. Res.* 34, 203–212.

33. KARESH, W. B., M. M. UHART, E. FRERE, P. GANDINI, W. E. BRASELTON, H. PUCHE, R. A. COOK (1999): Health evaluation of free-ranging rockhopper penguins (*Eudyptes chrysocomes*) in Argentina. *J. Zoo Wildl. Med.* 30, 25–31.
34. KIBENGE F. S. B., G. E. GWAZE, R. C JONES, A. F. CHAPMAN, C. E. SAVAGE (1985): Experimental reovirus infection in chickens: observations on early viraemia and virus distribution in bone marrow, liver and enteric tissues. *Avian Pathol.* 14, 87-98.
35. KIBENGE, F. S. B., R. C. JONES, C. E. SAVAGE (1987): Effects of experimental immunosuppression on reovirus-induced tenosynovitis in light-hybrid chickens. *Avian Pathol.* 16, 73–92.
36. LIU, H. J., J. J. GIAMBRONE (1997): Amplification, cloning and sequencing of the Sigma C-encoded gene of avian reovirus. *J. Virol. Methods.* 63, 203–208.
37. LIU, H. J., L. C. KUO, Y. C. HU, M. H. LIAO, Y. Y. LIEN (2002): Development of an ELISA for detection of antibodies to avian reovirus in chickens. *J. Virol. Methods.* 102, 129–138.
38. LIU, H. J., L. H. LEE, H. W. HSU, L. C. KUO, M. H. LIAO (2003): Molecular evolution of avian reovirus: evidence for genetic diversity and reassortment of the S-class genome segments and multiple cocirculating lineages. *Virology* 314, 336–349.
39. LIU, H. J., L. H. LEE, W. L. SHIH, Y. J. LI, H. Y. SU (2004): Rapid characterization of avian reoviruses using phylogenetic analysis, reverse transcription-polymerase chain reaction and restriction enzyme fragment length polymorphism. *Avian Pathol.* 33, 171–180.
40. LOBANI, A. M., S. M. GHARAIBEH, A. M. AL-MAJALI (2016): Relationship between different enteric viral infections and the occurrence of diarrhea in broiler flocks in Jordan. *Poult. Sci.* 95, 1257–1261.
41. LU, H., Y. TANG, P. A. DUNN, E. A. WALLNER-PENDLETON, L. LIN, E. A. KNOLL (2015): Isolation and molecular characterization of newly emerging avian reovirus variants and novel strains in Pennsylvania, USA, 2011–2014. *Sci. Rep.* 5, 1-11.
42. LUBLIN, A., D. GOLDENBERG, E. ROSENBLUTH, E. D. HELLER, J. PITCOVSKI (2011): Wide-range protection against avian reovirus conferred by vaccination with representatives of four defined genotypes. *Vaccine* 29, 8683–8688.

43. MARQUARDT, J., W. HERMANN, L. C. SCHULZ, W. LEIBOLD (1983): A persistent reovirus infection of chickens as a possible model of human rheumatoid arthritis (RA). *Zentralbl. Veterinarmed. B.* 30, 274–282.
44. MCNEILLY, F., J. A. SMYTH, B. M. ADAIR, M. S. MCNULTY (1995): Synergism between chicken anemia virus (CAV) and avian reovirus following dual infection of 1-day-old chicks by a natural route. *Avian Dis.* 39, 532–537.
45. MENENDEZ, N. A., B. W. CALNEK, B. S. COWEN (1975): Localization of avian reovirus (FDO isolant) in tissues of mature chickens. *Avian Dis.* 19, 112–117.
46. MEULEMANS, G., P. HALEN (1982): Efficacy of some disinfectants against infectious bursal disease virus and avian reovirus. *Vet. Rec.* 111, 412–413.
47. MOR, S. K., H. VERMA, A. Z. BEKELE, T. A. SHARAFELDIN, R. E. PORTER, S. M. GOYAL (2014): One-step real-time reverse transcription – PCR for the detection of turkey reoviruses. *Avian Dis.* 58, 404–407.
48. MOR, S. K., A. Z. BEKELE, T. A. SHARAFELDIN, R. E. PORTER, S. M. GOYAL (2015): Efficacy of five commonly used disinfectants against turkey arthritis reovirus. *Avian Dis.* 59, 71–73.
49. NERSESSIAN, B. N., M. A. GOODWIN, R. K. PAGE, S. H. KLEVEN, J. BROWN (1986): Studies on orthoreoviruses isolated from young turkeys. III. Pathogenic effects in chicken embryos, chicks, poults, and suckling mice. *Avian Dis.* 30, 585–592.
50. OLSON, N. O., M. A. KHAN (1972): The effect of intranasal exposure of chickens to the Fahey-Crawley virus on the development of synovial lesions. *Avian Dis.* 16, 1073–1078.
51. PAGE, R. K., O. J. FLETCHER, P. VILLEGAS (1982): Infectious tenosynovitis in young turkeys. *Avian Dis.* 26, 924–927.
52. PANTIN-JACKWOOD, M.J., E. SPACKMAN, J.M. DAY (2007): Pathology and virus tissue distribution of turkey origin reoviruses in experimentally infected turkey poults. *Vet. Pathol.* 44, 185–195.
53. PITCOVSKI, J., S. M. GOYAL (2020): Avian Reovirus Infections. U: Diseases of poultry, 14th Edition. (Ur. SWAYNE, D. E., M. BOULIANNE, C. M. LOGUE, L. R. MCDUGALD, V. NAIR, D. L. SUAREZ), Wiley-Blackwell, New Jersey, SAD, str. 382-400.

54. RAU, W. E., L. VAN DER HEIDE, M. KALBAC, T. GIRSHICK (1980): Onset of progeny immunity against viral arthritis/tenosynovitis after experimental vaccination of parent breeder chickens and cross-immunity against six reovirus isolates. *Avian Dis.* 24, 648–57.
55. ROBERTSON, M. D., G. E. WILCOX (1986): Avian reovirus. *Vet. Bull.* 56, 155–174.
56. ROESSLER, D. E., J. K. ROSENBERGER (1989): In vitro and in vivo characterization of avian reoviruses. III. Host factors affecting virulence and persistence. *Avian Dis.* 33, 555–565.
57. ROSENBERGER, J. K., P. A. FRIES, S. S. CLOUD, R. A. WILSON (1985): In vitro and in vivo characterization of avian *Escherichia coli*. II. Factors associated with pathogenicity. *Avian Dis.* 29, 1094–1107.
58. ROSENBERGER, J. K., F. J. STERNER, S. BOTTS, K. P. LEE, A. MARGOLIN (1989): In vitro and in vivo characterization of avian reoviruses. I. Pathogenicity and antigenic relatedness of several avian reovirus isolates. *Avian Dis.* 33, 535–544.
59. RUFF, M. D., J. K. ROSENBERGER (1985): Interaction of low-pathogenicity reoviruses and low levels of infection with several coccidial species. *Avian Dis.* 29, 1057–1065.
60. SAVAGE, C. E., R. C. JONES (2003): The survival of avian reoviruses on materials associated with the poultry house environment. *Avian Pathol.* 32, 419–425.
61. SELLERS, H. S. (2016): Current limitations in control of viral arthritis and tenosynovitis caused by avian reoviruses in commercial poultry. *Vet. Microbiol.* 206, 152–156.
62. SPRINGER, W. T., N. O. OLSON, K. M. KERR, C. J. FABACHER (1983): Responses of specific-pathogen-free chicks to concomitant infections of reovirus (WVU-2937) and infectious bursal disease virus. *Avian Dis.* 27, 911–917.
63. STERNER, F. J., J. K. ROSENBERGER, A. MARGOLIN, M. D. RUFF (1989): In vitro and in vivo characterization of avian reoviruses. II. Clinical evaluation of chickens infected with two avian reovirus pathotypes. *Avian Dis.* 33, 545–554.
64. TAKASE, K., H. FUJIKAWA, S. YAMADA (1996): Correlation between neutralizing antibody titre and protection from tenosynovitis in avian reovirus infections. *Avian Pathol.* 25, 807–815.

65. TANG, Y., H. LU (2016): Whole genome alignment based one-step real-time RT-PCR for universal detection of avian orthoreoviruses of chicken, pheasant and turkey origins. *Infect. Genet. Evol.* 39, 120–126.
66. TER VEEN, C., N. D. DE BRUIJN, R. DIJKMAN, J. J. DE WIT (2017): Prevalence of histopathological intestinal lesions and enteric pathogens in Dutch commercial broilers with time. *Avian Pathol.* 46, 95–105.
67. TROXLER, S., P. RIGOMIER, I. BILIC, D. LIEBHART, I. PROKOFIEVA, B. ROBINEAU, M. HESS (2013): Identification of a new reovirus causing substantial losses in broiler production in France, despite routine vaccination of breeders. *Vet. Rec.* 172, 556–563.
68. VAN DER HEIDE, L., M. KALBAC, W.C. HALL (1976): Infectious tenosynovitis (viral arthritis): influence of maternal antibodies on the development of tenosynovitis lesions after experimental infection by day-old chickens with tenosynovitis virus. *Avian Dis.* 20, 641–648.
69. VAN DER HEIDE, L. (1977): Viral arthritis/tenosynovitis: a review. *Avian Pathol.* 6, 271–284.
70. VAN DER HEIDE, L. (1996): Introduction on avian reovirus. *Proceedings of International Symposium on Adenovirus and Reovirus Infections in Poultry*, 24-27 June. Rauschholzhausen, Germany. str. 138–142.
71. VAN DER HEIDE, L. (2000): The history of avian reovirus. *Avian Dis.* 44, 638–641.
72. VAN LOON, A. A. W. M., W. KOSMAN, H. I. VAN ZUILEKOM, S. VAN RIET, M. FRENKEN, E. J. C. SCHIJNS (2003): The contribution of humoral immunity to the control of avian reoviral infection in chickens after vaccination with live reovirus vaccine (strain 2177) at an early age. *Avian Pathol.* 32, 15–23.
73. WALKER, E. R., M. H. FRIEDMAN, N. O. OLSON (1972): Electron microscopic study of an avian reovirus that causes arthritis. *J. Ultrastructure Res.* 41, 67–79.
74. WOOD, G. W., R. A. NICHOLAS, C. N. HEBERT, D. H. THORNTON (1980): Serological comparisons of avian reoviruses. *J. Comp. Pathol.* 90, 29–38.

75. WOOLCOCK, P. R., H. L. SHIVAPRASAD (2008): Electron microscopic identification of viruses associated with poult enteritis in turkeys grown in California 1993–2003. *Avian Dis.* 52, 209–213.



## 8. SAŽETAK

Ptičji reovirusi su ubikvitarni mikroorganizmi u domaće peradi i ostalih ptičjih vrsta, te se često izdvajaju i u zdrave i u bolesne peradi iz gastrointestinalnog i respiratornog trakta. Oni se mogu širiti vertikalno i horizontalno feko – oralnim i respiratornim putem. Između sojeva postoje značajne razlike s obzirom na sposobnost horizontalnog načina širenja. Virusni artritis – tenosinovitis je najteža klinička i gospodarska bolest uzrokovana reovirusima, a opisana je u kokoši, prvenstveno tovnih pilića, i purana. Virusni artritis – tenosinovitis može se dijagnosticirati na temelju kliničke slike, makroskopskih i mikroskopskih promjena, ali za definitivnu dijagnozu potrebno je izolirati i identificirati reovirus. Molekularna metoda qPCR danas se koristi kao univerzalna metoda za identifikaciju ptičjih reovirusa. Serološki se reovirusni antigen može utvrditi u smrznutim uzorcima tetivnih ovojnica ili drugih tkiva pomoću fluorescentnih protutijela. Komercijalni ELISA testovi koriste se za procjenu razine reovirusnih protutijela unutar jata.

Zbog ubikvitarnosti reovirusa i modernog, intenzivnog načina peradarske proizvodnje teško je održavati jata slobodna od reovirusa. Na tržištu su prisutna komercijalna cjepiva za rasplodne kokoši, koja osiguravaju dostatnu zaštitu, ali zbog varijabilnosti sojeva ni roditelji ni potomstvo nisu uvijek potpuno zaštićeni, te stoga postoji potreba za primjenom autogenih cjepiva protiv lokalnih sojeva.

Svrha ovog istraživanja bila je provesti monitoring na roditeljskoj farmi teške linije peradi, na kojoj je već serološki dokazana prisutnost reovirusa koristeći molekularnu metodu qPCR.

Iz uzoraka crijeva pilića, membrana i ovojnica kokoši prethodnog jata, te korioalantoisne membrane SPF zametaka nakon inokulacije uzoraka tetiva i ovojnica ovog jata dobi 14 tjedana, izdvojena je ukupna DNK/RNK, te je do daljnje analize čuvana na -80°C. Za preliminarni dokaz reovirusa u uzorku korištena je qPCR metoda kao vrlo osjetljiva i specifična primjenom početnica i Taqman probe. Rezultati qPCR reakcije pokazali su prisustvo virusa u 3 od 14 uzoraka crijeva pilića, no uzorci tetiva i membrana od klinički manifestnih jedinki prethodnog jata bili su negativni. Analizom pozitivnih uzoraka crijeva pilića klasičnom PCR reakcijom dobili smo negativne rezultate. Nakon inokulacije na zametke došlo je do uginuća dva od pet zametka 3. i 4. dan od inokulacije, no i navedeni i uzorci korioalantoisne membrane ostalih inokuliranih zametaka su qPCR analizom bili negativni.

Poznato je da u gotovo u 100% slučajeva izostaje dokaz virusa klasičnim PCR postupkom. Smatra se da je najprije potrebno virus umnožiti u SPF zametcima, a potom dokazati klasičnom PCR reakcijom. U našem slučaju negativni nalaz qPCR reakcije nakon umnažanja na SPF zametcima vjerojatno je rezultat uznapredovalog stadija bolesti u kojim je došlo do iščezavanja virusa iz područja promjena.

Sukladno rezultatima potrebno je monitoring provesti kroz duži period, osobito prije očekivane pojave simptoma, uz obveznu inokulaciju na zametke. Dobiveni rezultati omogućili bi izradu autogenih cjepiva kojim bi unaprijedili imunoprofilaksu na farmi, a protokol bi se koristio i za kontrolu reovirusa na drugim farmama.

**Ključne riječi:** ptičji reovirusi, virusni artritis – tenosinovitis, qPCR, teška linija kokoši

## 9. SUMMARY

### **Detection and molecular typing of Reovirus strains isolated in broiler breeder flock**

Avian reoviruses are ubiquitous microorganisms in domestic poultry and other avian species, and are often isolated in both healthy and sick poultry from the gastrointestinal and respiratory tract. They can be spread vertically and horizontally by the feco - oral and respiratory routes. There are significant differences between strains when it comes to the ability of horizontal transmission. Viral arthritis - tenosynovitis is the most severe clinical and economic disease caused by reoviruses, and has been described in chickens, primarily broilers, and turkeys. Viral arthritis - tenosynovitis can be diagnosed based on the clinical signs, macroscopic and microscopic changes, but for a definitive diagnosis it is necessary to isolate and identify the reovirus. The qPCR is now used as a universal method for the identification of avian reoviruses.

Reovirus antigen can be detected in frozen samples of tendon sheaths or other tissues using fluorescent antibodies. Commercial ELISA assays are used to assess the level of specific reovirus antibodies within a flock.

Due to the ubiquitous nature of the reovirus and the modern, intensive way of poultry production, it is difficult to keep flocks free of reovirus. There are commercial vaccines for breeder hens, which provide sufficient protection, but due to the variability of strains, neither parents nor offspring are always fully protected, and therefore there is a need for the use of autogenous vaccines.

The purpose of this study was to conduct monitoring on the broiler breeder farm, where the presence of reovirus has already been serologically proven, using qPCR, and later type it using classical PCR method.

Total DNA / RNA was extracted from chicken gut samples, membranes and envelopes from previous flock, and the chorioallantoic membrane of SPF embryos inoculated with membranes and envelopes from this flock at age 14 weeks, and stored at -80 ° C until further analysis. For preliminary evidence of reovirus in the sample, the qPCR was used as very sensitive and specific method using primers and Taqman probes. In the case of a positive qPCR reaction, the samples were also analyzed by the classical PCR with the aim of amplifying the specific section and subsequent sequencing.

The results of the qPCR reaction showed the presence of virus in 3 out of 14 chicken gut samples, but tendon and membrane samples from clinically infected individuals were negative. By analyzing positive chicken gut samples by traditional PCR, we obtained negative results. After inoculation on embryos, two out of five embryos died on the 3rd and 4th day after inoculation, but the chorioallantoic membrane samples of all embryos were qPCR negative.

It is known that in almost 100 % cases, the virus was not detected by traditional PCR. It is thought that the virus should first be propagated in SPF embryos and then detected by a traditional PCR. In our case, the negative finding of the qPCR reaction after multiplication on SPF embryos is probably the result of an advanced stage of the disease in which the virus has disappeared from the infected area.

According to obtained results, it is recommended to perform monitoring over longer period, especially before expected clinical manifestation, with obligatory inoculation into SPF chicken embryos. The obtained results would enable the development of autogenous vaccines that would improve immunoprophylaxis on the farm, and the protocol would also be used to control reoviruses on other farms.

**Keywords:** avian reoviruses, viral arthritis – tenosynovitis, qPCR, broiler breeder hens

## 10. ŽIVOTOPIS

Rođen sam 17. svibnja 1995. godine u Čakovcu. Osnovnu školu u Donjem Kraljevcu završio sam 2010. godine. Po završetku osnovne škole upisao sam jezični smjer Gimnazije Josipa Slavenskog u Čakovcu, gdje sam maturirao 2014. godine. Nakon srednje škole 2014. godine upisujem Veterinarski fakultet Sveučilišta u Zagrebu. Tijekom studija sudjelovao sam na međunarodnim veterinarskim kongresima, bio sam demonstrator na Zavodu za biologiju i volonter na Klinici za zarazne bolesti. Terensko stručnu praksu odradio sam na Bioinstitutu u Čakovcu.