

Torzija želuca u pasa - moguće stručne pogreške

Beck, Tarin

Master's thesis / Diplomski rad

2020

Degree Grantor / Ustanova koja je dodijelila akademski / stručni stupanj: **University of Zagreb, Faculty of Veterinary Medicine / Sveučilište u Zagrebu, Veterinarski fakultet**

Permanent link / Trajna poveznica: <https://um.nsk.hr/um:nbn:hr:178:172785>

Rights / Prava: [In copyright](#)/[Zaštićeno autorskim pravom.](#)

Download date / Datum preuzimanja: **2024-07-11**



Repository / Repozitorij:

[Repository of Faculty of Veterinary Medicine -
Repository of PHD, master's thesis](#)



VETERINARSKI FAKULTET
SVEUČILISTE U ZAGREBU

Tarin Beck

TORZIJA ŽELUCA U PASA – MOGUĆE STRUČNE POGREŠKE

Dilatation and volvulus in dogs – possible professional errors

Diplomski rad

Zagreb, 2020.

Sveučilište u Zagrebu

Veterinarski fakultet

Klinika za kirurgiju, ortopediju i oftamologiju

Zavod za sudsko i upravno veterinarstvo

Predstojnik Klinike: prof. dr. sc. Boris Pirkić

Predstojnik Zavoda: prof. dr. sc. Petra Džaja

Mentori: izv. prof. dr. sc. Ozren Smolec

prof. dr. sc. Petar Džaja

Članovi povjerenstva za obranu diplomskog:

1.doc. dr. sc. Marko Pećin

2. prof. dr. sc. Petar Džaja

3. izv. prof. dr. sc. Ozren Smolec

4. prof. dr. sc. Krešimir Severin (zamjena)

POPIS PRILOGA

Slika 1 Postoperative management of dogs with gastric dilatation and volvulus (BRAUCHIM i KELMER, 2014).

Slika 2 Prikaz rizičnih čimbenika na razvoj proširenja i zavrnuća želuca. The AKC Canine Health Foundation, 2013.

Slika 3 Prikaz rendgenološke snimke proširenja želuca u psa. PetTrax

Slika 4 Intraoperativni prikaz organa kod proširenja i zavrnuća želuca (VNUK, 2020).

Slika 5 Prikaz djelomične gastrektomije u psa, World Small Animal Veterinary Association, Colorado State University, Fort Collins, US (MONNET, 2015).

Slika 6 Prikaz trajne incizijske gastropeksije. Small Animal Surgery, Mosby Publishing Co., St. Luise, (FOSSUM, 2007).

Slika 7 Prikaz cirkumkostalne gastropeksije u psa s proširenjem i zavrnućem želuca. Small Animal surgery, 3rd edition, St Luise, (MOSBY, ELSEVIER, 2007).

Slika 8 Prikaz “belt-loop“ gastropeksije, Atlantic Coast Veterinary Conference, Fort Collins, CO (HOWARD B. SEIM III, 2001).

Tablica 1 Prikaz proširenja i zavrnuća želuca prema pasminama, Gastric Dilatation-Volvulus (Canine Bloat , HealthyPets, 1999).

POPIS KRATICA

PZŽ = proširenje i zavrnuće želuca

DIK = diseminirana intravaskularna koagulopatija

SIRS = sindrom sustavnog upalnog odgovora

Sadržaj

1. UVOD	1
2. ETIOLOGIJA	2
3. PATOFIZIOLOGIJA	3
4. DIJAGNOSTIKA	5
4.1. ANAMNEZA.....	6
4.2. KLINIČKI PREGLED.....	6
4.3. PREOPERATIVNA NJEGA	7
4.4. RENDGENOLOGIJA.....	8
4.5. LABORATORIJSKI NALAZ	9
5. KIRURŠKO LIJEČENJE	10
5.1. DJELOMIČNA GASTREKTOMIJA	11
5.2. METODE GASTROPEKSIJE	12
5.3. TRAJNA INCIZIJSKA GASTROPEKSIJA	12
5.4. GASTROPEKSIJA CIJEVI (GASTROSTOMIJA)	13
5.5. CIRKUMKOSTALNA GASTROPEKSIJA.....	13
5.6. “BELT-LOOP” GASTROPEKSIJA.....	14
5.7. INKORPORACIJSKA GASTROPEKSIJA (GASTROPEKSIJA U MEDIJALNOJ RAVNINI)	15
5.8. LAPAROSKOPSKA PROFILAKTIČKA GASTROPEKSIJA	15
5.9. GASTROKOLOPEKSIJA	16
6. POSTOPERATIVNO LIJEČENJE	16
7. KOMPLIKACIJE	17
7.1. HIPOPERFUZIJA I HIPOTEZIJA.....	17
7.2. SRČANE ARITMIJE.....	17
7.3. ASPIRACIJSKA PNEUMONIJA	17
7.4. POREMEĆAJ MOTILITETA CRIJEVA.....	18
7.5. NEKROZA I PERFORACIJA ŽELUCA	18
7.6. SIRS (SINDROM SUSTAVNOG UPALNOG ODGOVORA)	18
8. STRUČNE POGREŠKE PRI OPERACIJI TORZIJE ŽELUCA	19
8.1. PATOANATOMSKI NALAZ.....	19
8.2. PATOHISTOLOŠKI NALAZ	19
9. ZAKLJUČAK	23
10. LITERATURA	24
11. SAŽETAK	29
12. SUMMARY	30

13. ŽIVOTOPIS	31
----------------------------	-----------

1. UVOD

Dilatacija želuca i dilatacija želuca s torzijom (u ostatku teksta proširenje želuca i proširenje želuca sa zavrnućem) su akutni, po život opasni višefaktorski sindromi koji zahtijevaju odgovarajuće medicinsko i kirurško liječenje te intenzivnu postoperativnu njegu. Unatoč pravilnom liječenju, stopa smrtnosti se kreće od 15% do 68% (BROCKMAN i sur., 1995; BROURMAN i sur., 1996; GLICKMAN i sur., 1998; KOVACEVIC i sur., 2005; PASS i sur., 1973; GLICKMAN i sur., 2000^a; BADYLAK i sur., 1990). Već dugi niz godina proširenje i zavrnuće želuca se uspješno dijagnosticira, ali točna etiologija još nije poznata. Postoje brojni čimbenici rizika koji uključuju pasminu, anatomiju, genetiku, dob, prehranu, aktivnost, ponašanje i brojne druge čimbenike. Velike i divovske pasmine imaju veći rizik od razvoja PZZ-a. Najviše obolijevaju Njemački ovčar (28,6%) i Njemačka doga(17%). Psi s dubokim grudnim košem imaju veći rizik za razvoj PZZ-a. Hall i suradnici su zaključili kako je hepatogastrični ligament u pasa oboljelih od proširenja i zavrnuća želuca puno duži, nego u zdravih pasa. Također se smatra da postoji genetska predispozicija. U mnogim istraživanjima je dokazano da stariji psi imaju veću predispoziciju razvoja PZZ-a (MEYER-LINDENBERG i sur., 1993; BROCKMAN i sur., 1995; DE PAPP i sur., 1999; BECK i sur., 2006. i BUBER i sur., 2007). Prehrana igra veliku ulogu u razvoju ove bolesti. Psi koji se hrane jednom dnevno velikom količinom hrane imaju znatno povećan rizik. Tjelesna aktivnost neposredno nakon obroka također dovodi do razvoja proširenja i zavrnuća želuca, stoga je neophodno vlasnike pasa informirati o mogućim rizicima te njihovim posljedicama (RAGHAVAN i sur., 2004). Temperament također može biti povezan s razvojem PZZ-a. Anksiozni, nervozni i bojažljivi psi spadaju u rizičnu skupinu. Povećana razina gastrina, smanjena pokretljivost želuca i odgođeno pražnjenje želuca su čimbenici koji također imaju negativan učinak (GREENFIELD i sur., 1989; HALL i sur., 1989 i HALL 1989). Dijagnoza se temelji na anamnezi i kliničkoj slici. Klinička slika uključuje neproduktivno povraćanje, pojačano slinjenje i prošireni abdomen. Također se mora napraviti rendgenološka snimka abdomena s bočne desne strane. U slučaju sumnjivog nalaza potrebno je napraviti ventrodorzalni i lijevi bočni rendgenogram. Rendgenološka snimka se radi tek nakon što je pas dekomprimiran i stabiliziran. Kirurški zahvati su neophodni, međutim prije svakog zahvata psa se mora stabilizirati te mu pružiti odgovarajuće terapijsko liječenje kako bi preživio anesteziju. Glavni cilj kirurškog liječenja je dekompresija, repozicija želuca i resekcija želučanog zida ukoliko je došlo do patoloških promjena te trajna gastropeksija u svrhu profilaktičkog liječenja. Postoje brojne metode

gastropeksije koje se izvode nakon gastrektomije. Gastropeksija uz pomoć cijevi, cirkumkostalna gastropeksija, trajna incizijska gastropeksija, inkorporacijska gastropeksija (gastropeksija u medijalnoj liniji), belt-loop (remen) gastropeksija, gastrokolopeksija te laparoscopska profilaktička gastropeksija.

2. ETIOLOGIJA

Točni uzroci proširenja i zavrnuća želuca još nisu u potpunosti razjašnjeni, ne postoji specifičan uzrok koji upućuje na razvoj PZZ-a, međutim postoje brojni faktori rizika. Određene velike i divovske pasmine pasa s dubokim grudnim košem kao što su Njemačka doga, Njemački ovčar, Rottweiler, Vajmarski ptičar, Irski seter, Gordon seter, Bernardinac, psi lošeg kondicijskog stanja i odrasli psi imaju veći rizik od razvoja proširenja i zavrnuća želuca (GLICKAM i sur., 2000^a; GLICKMAN i sur., 2000^b, SCHAIBLE i sur., 1997). Položaj grudnog koša može onemogućiti sposobnost podrigivanja što rezultira nakupljanjem zraka unutar želuca. Temperament pasa također povećava rizik za razvoj PZZ-a. Istraživanje je pokazalo da su plašljivi, anksiozni psi skloniji razvoju proširenja i zavrnuća želuca za razliku od pasa veselog karaktera. Također je utvrđeno da su psi s razvijenim proširenjem i zavrnućem želuca bili izloženi stresu 8 sati prije (GLICKMAN i sur., 1997). Stres smanjuje pokretljivost želuca i povećava aerofagiju. Prehrana, sastav hrane, količina hrane po obroku, dnevni broj obroka, brzina jedenja te tjelesna aktivnost i stres neposredno nakon obroka povećavaju rizik za razvoj PZZ-a. Suha hrana koja je bogata životinjskim mastima i uljima kao što je suncokretovo ulje, pospješuje razvoj ove bolesti za razliku od hrane čiji se sastav temelji na žitaricama (RAGHAVAN i sur., 2006). Raghavan i suradnici su na temelju istraživanja otkrili učestaliju pojavu PZZ-a u velikih i divovskih pasmina pasa koji se hrane jednom dnevno u odnosu na pse čiji su obroci podijeljeni u više manjih obroka. Držanje zdjelica za hranjenje na povišenom može uzrokovati aerofagiju koja je također jedan od mogućih uzroka proširenja i zavrnuća želuca (GLICKMAN i sur., 2000^a). Također povećana razina gastrina, smanjena pokretljivost želuca i usporeno pražnjenje želuca neki su od uzroka PZZ-a. Proširenje i zavrnuće želuca je često zabilježeno u pasa koji su bili inficirani nosnim grinjem, a do samog razvoja bolesti je došlo zbog mehanizma “revers sneezing” koji je uzrokovao aerofagiju. Braun i suradnici su u svom istraživanju zabilježili upalnu bolest crijeva čak u 61% pasa oboljelih od PZZ-a.

Breed	GDV Risk Ratio	Risk Rank
Great Dane	41.4	1
Saint Bernard	21.8	2
Weimaraner	19.3	3
Irish Setter	14.2	4
Gordon Setter	12.3	5
Standard Poodle	8.8	6
Basset Hound	5.9	7
Doberman pinscher	5.5	8
Old English Sheepdog	4.8	9
German Shorthaired Pointer	4.6	10
Newfoundland	4.4	11
German Shepherd	4.2	12
Airedale Terrier	4.1	13
Alaskan Malamute	4.1	14
Chesapeake Bay Retriever	3.7	15
Boxer	3.7	16
Collie	2.8	17
Labrador Retriever	2	18
English Springer Spaniel	2	19
Samoyed	1.6	20
Dachshund	1.6	21
Golden Retriever	1.2	22
Rottweiler	1.1	23
Mixed	1.0	24
Miniature Poodle	0.3	25

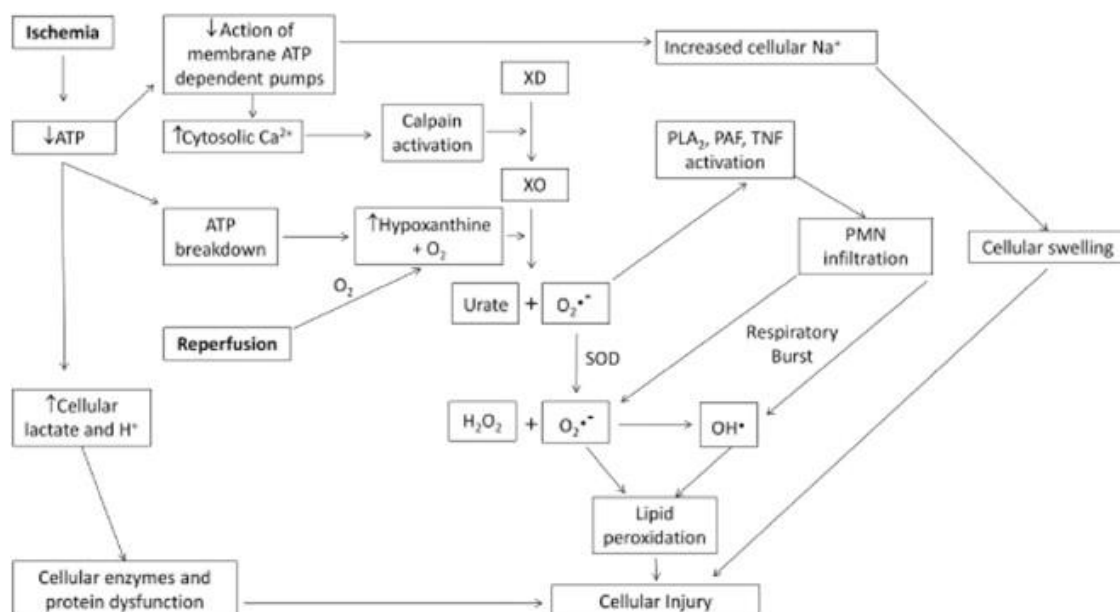
Tablica 1 Prikaz proširenja i zavrnuća želuca prema pasminama, Gastric Dilatation-Volvulus (Canine Bloat , HealthyPets, 1999).

3. PATOFIZIOLOGIJA

Patofiziologija dilatacije i torzije želuca je složena (Slika 1.). Smatra se da proširenje želuca prethodi zavrnuću (RASSMUSSEN, 2003), iako su zabilježeni slučajevi zavrnuća želuca neovisno o proširenju (BOOTHE i ACKERMAN, 1976; LEIB i sur., 1987; FREN DIN i sur., 1988). Proširenje i zavrnuće želuca je akutno, po život opasno stanje koje karakterizira naglo nakupljanje zraka i tekućine u želucu, promjenu položaja želuca, povećanje intragastičnog tlaka te hipovolemijski šok koji na kraju dovodi do smrti. Etiopatogeneza PZZ-a se temelji na odgođenom pražnjenju želuca krutim česticama te labavosti hepatoduodenalnog i hepatogastričnog ligamenta. Tim ligamentima želudac je pričvršćen za desnu stranu abdomena

te mu je omogućen veliki stupanj mobilnosti (HALL i sur., 1995; MONNET, 2003). U početnoj fazi proširenja želuca pilorus i duodenum se dislociraju ventralno, a zatim kranijalno. Pilorus se dislocira s desne strane na lijevu stranu, zatim dorsalno s lijeve strane abdomena. Pilorus se sada nalazi dorzalno prema jednjaku i fundusu s lijeve strane trbušne šupljine. Proširenje i zavrnuće želuca dovode do poremećene perfuzije tkiva što rezultira oštećenjem brojnih organa, uključujući želudac, jetru, gušteraču, srce, bubrege i tanko crijevo. Oštećenje na organima u konačnici rezultira hipovolemijom šokom i endotoksemijom (MONNET, 2003). Stupanj zavrtnja želuca varira od 90 do 360. Niži stupanj zakretanja uzrokuje blaže patološke promjene kao što su edem i krvarenja tkiva, dok viši stupanj rezultira perforacijom i potpunom nekrozom tkiva (STROMBECK i GUILFORD, 1991). Smatra se da je nakupljanje plina u želucu vjerojatno rezultat aerofagije. Plin također može nastati fermentacijom želučanog sadržaja ili difuzijom iz krvotoka (RASSMUSSEN, 2003). Širenjem želuca povećava se tlak koji može dosegnuti i 80mm Hg (ORTON i MUIR, 1983) što ima negativni učinak na lokalni i sistemski kardiovaskularni sustav. Rotacija želuca dovodi do opstrukcije vena te dolazi do pada koncentracije kisika u lumenu želuca (KOMTEBEDDE i sur., 1990). Ovaj proces najčešće se događa u želučanoj sluznici, te zbog brzog metabolizma ovog tkiva često se javlja nekroza. Protok krvi može biti ozbiljnije ugrožen što rezultira nekrozom elastičnijih slojeva želuca (RASSMUSSEN, 2003) te smanjenom opskrbom dvanaesnika, jejunuma, gušterače i jetre kisikom (KOMTEBEDDE i sur.,1990). Kompresija glavnih intraabdominalnih vena uzrokovana proširenjem želuca dovodi do sustavno smanjenog venskog povrata krvi u srce (WINGFIELD i sur., 1975a). Cirkulacijski šok nastaje zbog kombinacije smanjenog venskog povrata krvi u srce i smanjenog minutnog volumena nastalih kao posljedica acidoze i ishemije miokarda (MATTHIESEN, 1993) te depresije miokarda i srčane aritmije (RASSMUSSEN, 2003). Srčane aritmije ventrikula se javljaju u 42% pasa s razvijenim proširenjem i zavrnućem želuca (MUIR, 1982a) 12-36h nakon pojave prvih znakova bolesti. Povećani intraabdominalni tlak ograničava kretanje dijafragme (RASSMUSSEN,2003) što narušava respiratornu funkciju. Životinja ubrzano diše kako bi se održala normalna izmjena kisika i ugljičnog dioksida, međutim ta kompenzacija se ubrzo narušava i dolazi do hipoksije i hiperkapnije. Metabolička acidoza razvija se u trenutku prelaska tkiva na anaerobni metabolizam kao posljedica tkivne hipoksije (RASSMUSSEN, 2003). Značajni gubitak vodikovih iona u lumenu želuca rezultira metaboličkom alkalozom te je moguća istodobna metabolička acidoza s alkalozom. Endotoksemija s ishemijom uzrokuje gubitak gastrointestinalnog mehanizma čime je onemogućena translokacija bakterija i apsorpsica endotoksina (RASSMUSSEN, 2003). Smanjen je klirens bakterija i njihovih endotoksina zbog limfne opstrukcije te je zbog

smanjenog dotoka krvi u jetru smanjen jetreni klirens bakterija i endotoksina. Posljedice proširenja i zavrnuća želuca su brojne, jedna od posljedica je ishemijsko-reperfuzijska ozljeda. Ishemijsko-reperfuzijska ozljeda označava sumu štetnih učinaka patofizioloških mehanizama ishemije i reperfuzije. Ishemijsko reperfuzijska ozljeda nastaje oslobađanjem reaktivnih kisikovih spojeva nakon unosa kisika u ishemijskog tkivo nakon reperfuzije. Tijekom reperfuzije slobodni kisikovi radikali pod utjecajem ksantin oksidaze i drugih enzima zajedno s medijatorima upale otpuštaju se u sistemsku cirkulaciju te uzrokuju sistemsku ozljedu tkiva. Lokalno vaskularno oštećenje uzrokovano ishemijom i endotoksinima može dovesti do (DIK) diseminirane intravaskularne koagulopatije nakon ponovnog uspostavljanja perfuzije (RASSMUSSEN,2003).



Slika 1 Postoperative management of dogs with gastric dilatation and volvulus (BRAUCHIM i KELMER, 2014).

4. DIJAGNOSTIKA

Proširenje i zavrnuće želuca se javlja u velikih i divovskih pasmina pasa kao što su Njemački ovčar, Njemačka doga, Bernardinac, Doberman pinč, Irski seter, Gordon seter, Vajmarski ptičar, međutim, također se može pojaviti u malih pasa i mačaka. Bassetski gonič u skupini pasa lakših od 23kg ima veliki rizik od razvoja ove bolesti (HELLWEG i ZENTEK,

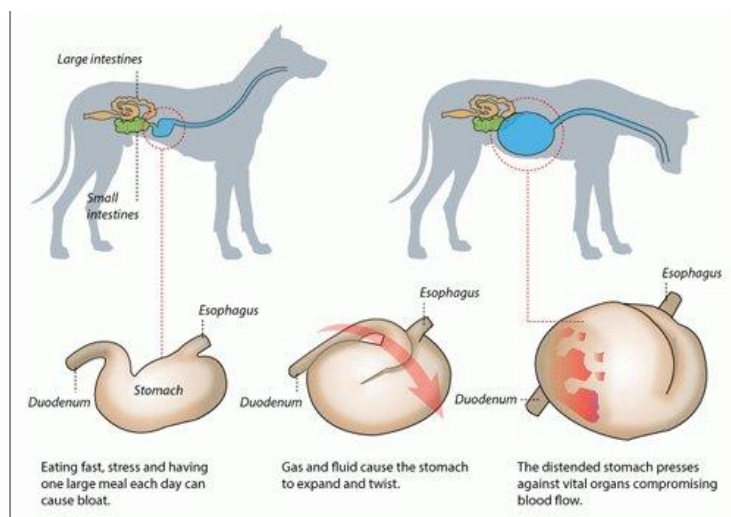
2005). Pojava PZZ-a u mačaka je rijetka, ali je moguća i može biti povezana s dijafragmatskom hernijom. Gastropeksija kod proširenja i zavrnuća želuca s dijafragmatskom hernijom nije potrebna jer hernijorafija uklanja predisponirajuće čimbenike. S druge strane, ako se proširenje i zavrnuće želuca u mačaka pojavi bez dijafragmatske hernije tada je gastropeksija neophodna (FORMAGGINI i sur., 2008).

4.1. ANAMNEZA

U oboljelih pasa razvija se abdominalna bol i timpanija. Progresivno širenje trbušne šupljine jedan je od znakova proširenja i zavrnuća želuca, međutim ono može biti neuočljivo u jakih, mišićavih te pretelih pasa. Osim širenja trbušne šupljine javlja se pogrbljeni stav, ubrzano disanje, prekomjerno slinjenje, nemir te se na kraju razvija depresija i moguća koma (NELSON i COUTO, 2003; FOSSUM i sur., 2002). Povijest bolesti je jako bitna za razvoj proširenja i zavrnuća želuca jer određene bolesti imaju predisponirajući čimbenik, kao što je tumor slezene uklonjen splenektomijom.

4.2. KLINIČKI PREGLED

Kliničkim pregledom, odnosno palpacijom se uočava abdominalna bol te je ponekad moguće palpirati povećanu slezenu. Perkusijom je moguće uočiti timpaniju. Prisutni su klinički znakovi šoka, slab periferni puls, tahikardija, dispneja, produžen CRT, cijanotične sluznice i hladni udovi (MONNET, 2003). Hematološki parametri uključuju hemokoncentraciju, leukopeniju ili leukocitozu, te ako je prisutna diseminirana intravaskularna koagulopatija trombocitopeniju (MERKLEY i sur., 1976; MILLIS i sur., 1993; RASSMUSSEN 2003). Biokemijski parametri uključuju povišene jetrene enzime, hiperbilirubinemiju, povišen C02 i kreatin te hipokalijemija (WINGFIELD i sur., 1974; MERKLEY i sur., 1976; RASSMUSSEN, 2003).



Slika 2 Prikaz rizičnih čimbenika na razvoj proširenja i zavrnuća želuca. The AKC Canine Health Foundation, 2013.

4.3. PREOPERATIVNA NJEGA

Cilj početne terapije je stabilizacija životinje, kako bi se olakšala anestezija. Prolongirana stabilizacija nije preporučljiva zbog pogoršanja ishemije želuca i slezene. Glavni prioritet je stabilizacija kardiovaskularnog sustava. Za liječenje šoka primjenjuje se izotonična otopina (90 ml/kg/h) u prvih sat vremena, 7% NaCl (4-5 ml/kg) 5-15 minuta, hidroksetil škrob (5-10 ml/kg) 10-15 minuta ili kombinacija 7,5 % fiziološke otopine i hidroksetil škroba. 7,5% otopina se dobiva razrjeđivanjem 23,4% fiziološke otopine sa 6% hidroksetil škrobom te se primjenjuje 4 ml/kg unutar 5 minuta. Naknadna terapija kristaloidima se treba prilagoditi. Izotonični kristaloidi (45-90 ml/kg/h) se primjenjuju intravenski što je prije moguće, nakon čega slijedi dodatnih 20 ml/kg/h za povećanje volumena. Kanila se postavlja u v. jugularis ili obje v. cefalike (FOSSUM, 2002). Postavljanje kanila na stražnjem dijelu tijela nije preporučeno jer je v.cava caudalis začepljena.

Alopurinol, inhibitor ksantin oksidaze uravnotežuje promjene acido-bazične ravnoteže i usporava razvoj nekroze jetre (GUILFORD i sur., 1995). Uporaba kortikosteroida je preporučena zbog antioksidativnog i inotropnog učinka (LEIB i MARTIN, 1987). Primjenjuju se prednizolon (10 mg/kg i.v.) i metilprednizolon (30 mg/kg i.v.), međutim potencijal u razvoju želučanih ulceracija nije isključen.

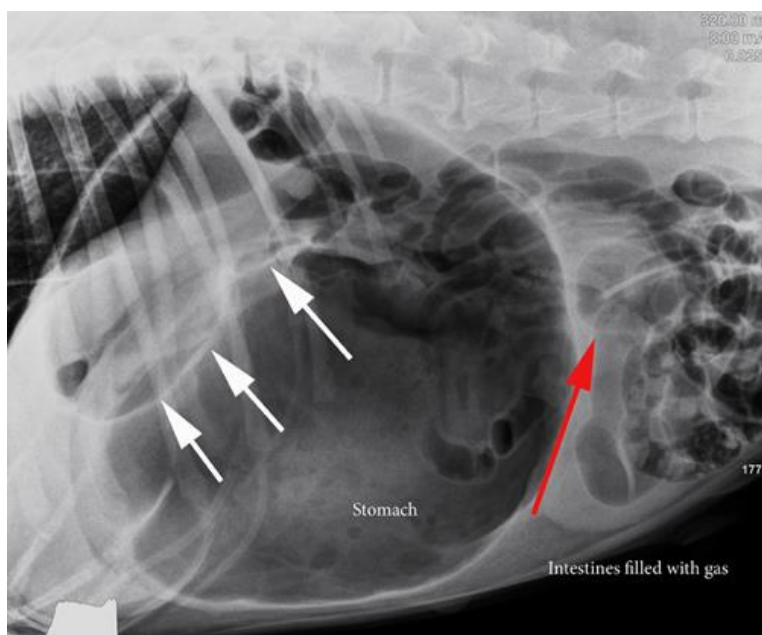
Uporaba flunixin meglumina (2,2 mg/kg i.v.) nije poboljšala kardiovaskularne parametre (DAVIDSON i sur., 1992), nego je pospješila razvoj želučanih ulceracija. Preporučuje se primjena antibiotika širokog spektra djelovanja zbog oštećenja sluznice želuca.

Životinjama se intravenski daje cefazolin (22 mg/ kg svaka 2 sata) ili kombinacija ampicilina (22 mg/kg svakih 8 sati) i enrofloksacina (5-10 mg/kg svakia 24 sata). Opioidi se koriste u svrhu ublažavanja boli i smanjenja sistemskog učinka kateholamina. U slučaju dispneje ili cijanoze životinju se može terapiirati kisikom nazalnom insuflacijom ili maskom.

4.4. RENDGENOLOGIJA

Rendgenološka pretraga u dijagnostici proširenja i zavrnuća želuca je svrsishodna. Diferencijalna dijagnoza uključuje jednostavnu dilataciju bez torzije, nakupljanje hrane, izljev u trbušnu šupljinu i patološke tvorbe. Neposredno prije pregleda životinju je potrebno dekomprimirati. Cilj dekompresije je poboljšanje dišnog i kardiovaskularnog sustava. Dekompresija se izvodi želučanom sondom do posljednjeg rebra, gastrocentezom ili njihovom kombinacijom. U trenutku ulaska sonde u želudac, sadržaj želuca će se iscijediti kroz sondu. Orogastričnom intubacijom nije moguće razlikovati jednostavno proširenje od proširenja sa zavrnućem želuca. U slučaju da intubacija nije moguća radi se perkutana gastrocenteza. Gastrocenteza se izvodi u parakostalnom prostoru na mjestu najveće timpanije u aseptičnim uvjetima. Ukoliko ni jedna metoda nije moguća za dekompresiju i stabilizaciju radi se “flank“ gastrostomija. Nemirnim psima kojima nije moguće izvesti rendgenološku pretragu potrebna je sedacija. Za sedaciju se primjenjuje oksimorfon (0,1 mg/kg , i.v.) i diazepam (0,5 mg/kg, i.v.).

Potrebno je napraviti (EKG), elektrokardiogram, s ciljem otkrivanja srčanih aritmija. Ukoliko je srčana aritmija prisutna primjenjuju se antiaritmici. Koncentracija srčanog troponina T i I u korelaciji sa srčanim aritmijama ukazuju na ozbiljna oštećenja srčanog miokarda (SCHOBER i sur., 2002). Najbolji prikaz proširenja i zavrnuća želuca je snimka desnog, bočnog abdomena. Ukoliko je nalaz rendgenološke snimke nejasan potrebno je napraviti ventrodorzalnu i lijevu, bočnu snimku abdomena. Interpretacija rendgenološkog nalaza je neophodna za razlikovanje jednostavnog proširenja i proširenja sa zavrnućem (BROCKMAN i sur., 1995). Proširenje je vidljivo kao veliki, rastegnuti, plinom ispunjeni želudac. Sumnja na zavrnuće se postavlja ukoliko je mekano tkivo podijelilo prepunjeni želudac na dva dijela. Slobodni plin unutar trbušne šupljine ukazuju na moguću perforaciju želuca. Desnim bočnim prikazom vidljiv je pilorus koji priliježe kranijalno na želudac te je mekim tkivom odvojen od ostatka želuca u obliku obrnutog slova c.



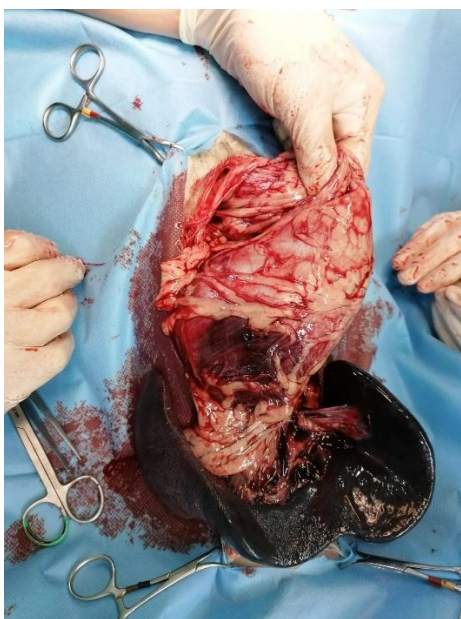
Slika 3 Prikaz rendgenološke snimke proširenja želuca u psa. PetTrax

4.5. LABORATORIJSKI NALAZ

Prije stabilizacije pacijenta potrebno je uzeti uzorke krvi za analizu (KKS) kompletne krvne slike, glukoze u krvi, biokemijsku analizu plinova u krvi i serumu, koncentraciju natrija i kalija u serumu, (BUN) dušika uree u krvi, hematokrita i ukupnu koncentraciju čvrstih tvari u serumu. Kompletna krvna slika je od malog značaja, osim u slučaju diseminirane intravaskularne koagulopatije koja uzrokuje trombocitopeniju. U mnogim slučajevima proširenja i zavrnuća želuca ranom hematološkom pretragom otkriven je stresni leukogram s leukocitozom, leukopenijom i monocitozom. Povremeno se može naći hemokoncentracija. Javlja se hipokalijemija koja je posljedica povraćanja, hipernatremija, hipokloremija i hiperfosfatemija. Fosfor se oslobađa iz degeneriranih stanica i zbog razgradnje adenozin trifosfata usljed hipoksije. Također glomerularna filtracija može pridonijeti porastu fosfora u serumu (STROMBECK i GUILFORD, 1991). Gubitak magnezija ne utječe na razvoj srčanih aritmija u pasa s PŽŽ-om. Također, zbog zastoja žuči i oštećenja jetre može se primijetiti porast alanin transaminaze u serumu i prerrenalna ili renalna azotemia (MONNET, 2003). Želučana nekroza uzrokuje značajan porast srednje koncentracije laktata u plazmi (6,6 mmol/ L). Predoperativna koncentracija laktata u plazmi je dobar predisponirajući faktor u prognozi bolesti (DE PAPP i sur., 1999).

5. KIRURŠKO LIJEČENJE

Glavni cilj kirurškog liječenja je ispravljanje nepravilnog položaja želuca, procjena i liječenje posljedica ishemije slezene i stijenke želuca te spriječavanje ponovnog zavrnuća fiksacijom želuca za trbušnu stijenku. Životinja se smjesti u dorzalni položaj te se radi rez ventro-medijalno na bijeloj liniji od ksifoidne kosti do točke između pupka i pubisa (CAPAK, 2009). Prisustvo proširenja želuca zahtijeva dekompresiju želučanom sondom. Jednom kada je sonda na mjestu, vrši se ispiranje želuca 5 – 10 puta sa 7 – 10 ml/kg mlake vode. Poslije dekompresije želudac se vraća u prvobitni položaj. Ako je prolaz želučane sonde onemogućen, potrebna je gastrektomija (RASSMUSSEN, 2003). Utvrđuje se položaj želuca i velike krivine želuca. Gledajući kaudokranijalno, uočava se proširenje želuca koje može biti u smjeru kazaljke na satu (360 stupnjeva) ili suprotno od smjera kazaljke na satu (90 stupnjeva), prva je češća. Kod proširenja želuca u smjeru kazaljke na satu prošireni omentum prekriva površinu želuca, dok kod proširenja suprotno od smjera kazaljke na satu omentum nije vidljiv (RASSMUSSEN, 2003). Pilorus se uhvati desnom rukom, a velika krivina želuca lijevom rukom, zatim se pilorus vuče prema rezu, a fundus se gura u abdomen što rezultira okretanjem želuca suprotno od smjera kazaljke na satu. Vraćanjem želuca u normalni položaj vraća se i slezena. Kada se želudac vrati u normalan položaj, procjenjuje se stanje želuca i slezene (CAPAK, 2009). Želučana nekroza zabilježena je u 12,5 % pasa s PZZ-om (BROCKMAN i sur., 1995). Nekroza i infarkt najčešće se javljaju duž velike krivine želuca (LANTZ i sur., 1984). Želučana održivost procjenjuje se na temelju boje seroze, teksture želučanog zida, prohodnosti krvnih žila i krvarenju u području reza (FOSSUM, 2002). Želučani zid je ružičaste do crvene boje, normalne debljine. Nekrotično tkivo je sivozelene do crne boje, a seroza je tanka i krhka te zahtijeva resekciju ili invaginaciju. Tromboza krvnih žila ukazuje na visoki stupanj nekroze. Slezena je povećana, tamnoljubičaste boje. Punokrvna slezena se u većini slučajeva vraća u fiziološko stanje 5 – 10 minuta nakon repozicije želuca. Također se pregledavaju krvne žile slezene na moguću trombozu. Javlja li se nekroza slezene kao posljedica otrgnuća krvnih žila ili infarkta indicirana je djelomična ili potpuna splenektomija. Nakon procjene ishemične ozljede želuca, postoje dvije kirurške mogućnosti, parcijalna gastrektomija ili djelomična invaginacija želuca koje se primjenjuju kada je ishemično oštećenje ograničeno na veliku krivinu želuca u fundusnom dijelu i na dio korpusa želuca (CAPAK, 2009). Ishemično oštećenje i velike i male krivine želuca ima lošu prognozu.



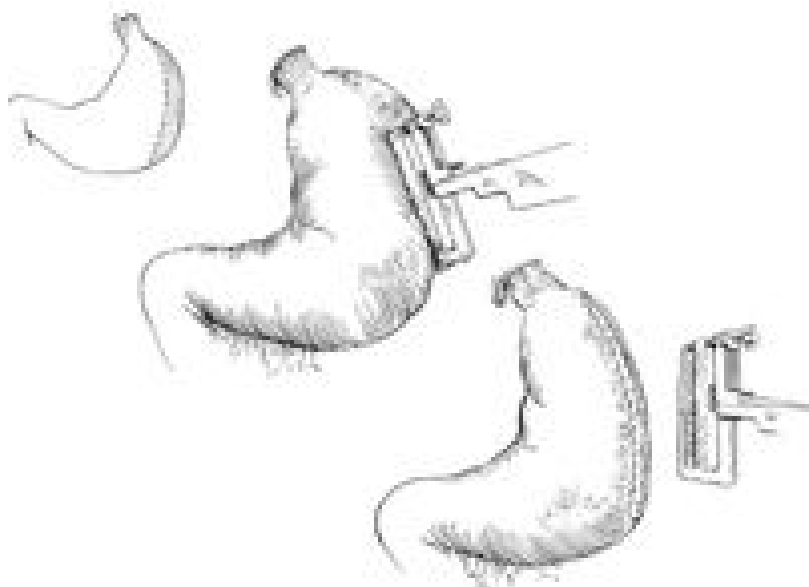
Slika 4 Intraoperativni prikaz organa kod proširenja i zavrnuća želuca (VNUK, 2020).

5.1. DJELOMIČNA GASTREKTOMIJA

Kirurški zahvat u kojem se želudac pomoću laparotomskih spužvi izvadi iz trbušne šupljine te se određuje područje resekcije. Zdravi rubovi želučanog tkiva se razmaknu podrživom niti, a grane kratke gastrične i epiploične grane lijeve gastroepiploične arterije koje opskrbljuju nekrotična tkiva, se podvezuju. Nekrotični želučani zid se izrezuje do vitalnog dijela želučanog zida skalpelom ili Metzenbaum škarama. Iz lumena želuca se uklanja hrana i voda zbog mogućnosti zagađenja. Poslije resekcije rez se zatvara u dva sloja. Želudac se zatvara jednostavnim tekućim ili pojedinačnim šavom koji zahvaća sva četiri sloja želuca. Pojedinačnim uvrćućim šavom (Lambertovim šavom) se zašije seromuskularni sloj. Upotrebljavaju se resorptivne monofilamentne niti. Druga mogućnost šivanja je korištenje produžnog šava kojim se u prvom sloju zahvaća sluznica, a u drugom ostali slojevi želuca.

Djelomična gastrektomija se također može izvesti korištenjem staplera. Prednost ove metode je kraće vrijeme izvedbe i manje onečišćenje abdomena jer se isjecanje izvodi nakon postavljanja staplera (spajalica). To je jednostavna metoda koja isključuje otvaranje želučanog lumena. Upotrebljava se kada je teško odrediti stupanj vitalnosti stijenke želuca i kada je potreban što kraći kirurški zahvat. U vitalni dio želučane stijenke se postavlja invertirajući šav

kojim se uvrće sumnjivi dio stijenke želuca. Nekrotični dio kroz nekoliko dana otpada u lumen želuca te je moguća pojava melene. Nakon uklanjanja nekrotičnog tkiva radi se profilaktička gastropeksija kako bi se spriječio ponovni nastanak PZZ-a i ispiranje želuca. U slučaju rupture želuca preporuča se otvorena peritonealna drenaža za liječenje peritonitisa.



Slika 5 Prikaz djelomične gastrektomije u psa, World Small Animal Veterinary Association, Colorado State University, Fort Collins, US (MONNET, 2015).

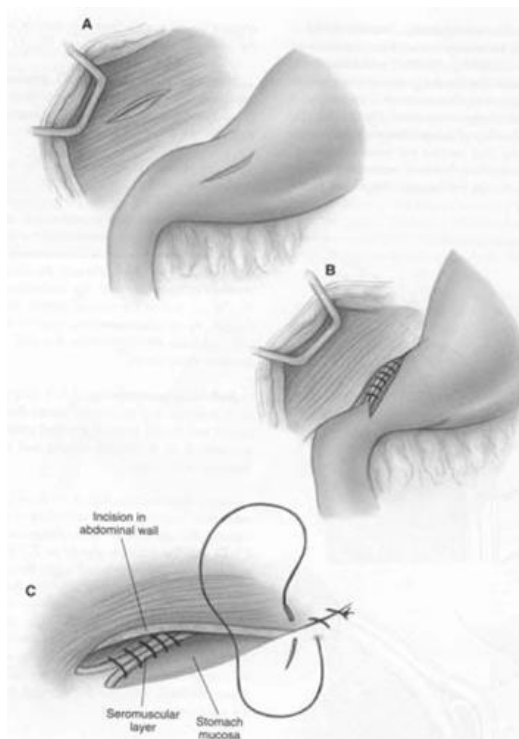
5.2. METODE GASTROPEKSIJE

Gastropeksijom se stvara doživotna veza između piloričnog antruma i desnog zida želuca u cilju sprječavanja razvoja novog proširenja i zavrnuća želuca. Gastropeksija se izvodi brzo i jednostavno te ne smije utjecati na postoperacijskih tijek.

5.3. TRAJNA INCIZIJSKA GASTROPEKSIJA

Metoda gastropeksije je jednostavna i brza za razliku od gastrostomije jer se ne ulazi u lumen želuca i time je spriječena kontaminacija trbušne šupljine. Međutim, zabilježeni su slučajevi ponovnog razvoja PZZ-a u Rottweilera nakon liječenja incizijskom gastropeksijom. Zahvat započinje s dva reza, jedan na seromuskularnom sloju ventralnog piloričnog antruma koji se nalazi između velike i male krivine želuca, a drugi kroz ventrolateralni trbušni zid kojim je zahvaćen peritoneum i unutarnja fascija m. transversus abdominis ili m. rectus abdominis.

Jednostavnim tekućim šavom se spaja seromuskularni sloj piloričnog antruma s m. transversus abdominisom (FOX i sur., 1985).



Slika 6 Prikaz trajne incizijske gastropeksije. Small Animal Surgery, Mosby Publishing Co., St. Luise, (FOSSUM, 2007).

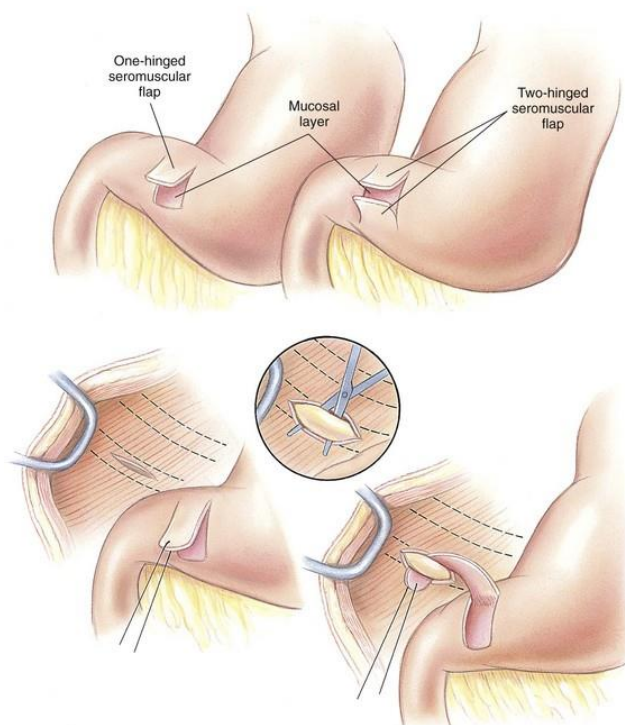
5.4. GASTROPEKSIJA CIJEVI (GASTROSTOMIJA)

Gastropeksija cijevi je brza i relativno jednostavna metoda. Izvodi se postavljanjem gastrostomske cijevi iz piloričnog antruma u desni trbušni zid. Gastropeksija cijevi omogućuje postoperativnu dekompresiju želuca i primjenu lijekova izravno u želudac (FOSSUM i sur., 2002). Nedostaci ove metode su peritonitis, prisutnost cijevi kroz 7 dana i ometanje mioelektrične aktivnosti želuca (STAMPLEY i sur., 1992).

5.5 CIRKUMKOSTALNA GASTROPEKSIJA

Cirkumkostalnom gastropeksijom se stvara izrezak seromuskularnog sloja piloričnog antruma u obliku slova U koji prolazi lateralno od zadnjeg rebra. Vrh izreska je okrenut prema velikoj krivini želuca, a baza izreska prema maloj krivini želuca. Postoje dvije modifikacije cirkumkostalne gastropeksije. Prva uključuje presijecanje hrskavice 10. i 11. rebra prolazeći

proksimalno kroz seromuskularni tunel u piloričnom antrumu te na kraju šivanje presječenog rebra (POPE i JONES, 1999). Druga modifikacija uključuje spajanje seromuskularnog sloja i submukoze. Allisovim klještima se uhvati seromuskularni sloj koja se provede oko zadnjeg rebra te se prišije natrag na želudac (DEGNA i sur., 2001). Nastane li lom rebra peritoneum i m. transversus se zašiju preko rebra te se upotrijebi sljedeće kranijalno rebro. Cirkumkostalnom gastropeksijom se ne ulazi u lumen želuca čime je smanjena mogućnost onečišćenja želučanim sadržajem (CAPAK, 2009).

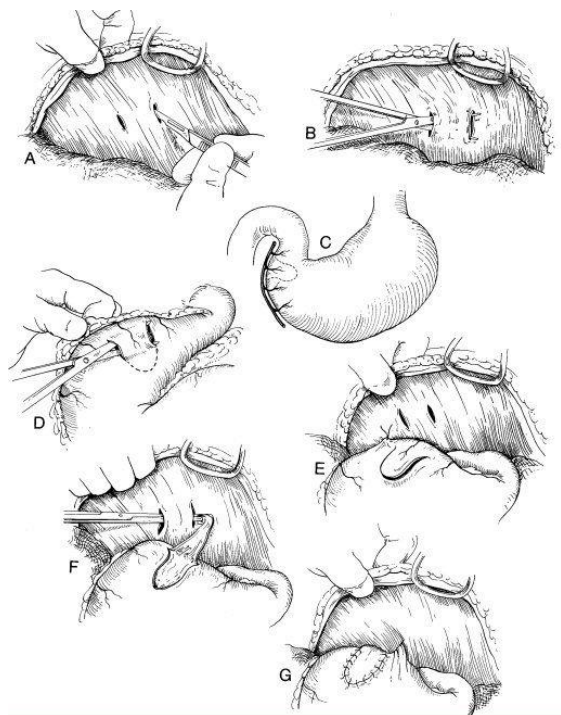


Slika 7 Prikaz cirkumkostalne gastropeksije u psa s proširenjem i zavrnućem želuca. Small Animal surgery, 3rd edition, St Luise, (MOSBY, ELSEVIER, 2007).

5.6. “BELT-LOOP” GASTROPEKSIJA

“Belt-loop” gastropeksija je brza i jednostavna metoda gastropeksije koja je vrlo slična cirkumkostalnoj gastropeksiji. Razlika tih dviju metoda je u tome što se izrezak piloričnog antruma ne provlači kroz tunel rebra, već kroz prsten m. transversus abdominis. Rade se dva paralelna reza duljine 4 cm na m. transversus abdominisu te se stvara “belt-loop” tunel. Na želucu se opet napravi rez u obliku slova U koji u svom središtu sadrži ogranke

a. gastroepiploica dextra. Stijenka želuca se ventrodorzalno zašije uz trbušnu stijenku. Peanom provučemo izrezak kraniokaudalno kroz “belt.loop”. Resorptivnim ili neresorptivnim monofilamentnim nitima se izrezak šiva do rubova rezne rane na želucu, a dodatni šav se postavlja između abdominalnog zida i želuca (CAPAK, 2009).



Slika 8 Prikaz “belt-loop“ gastropeksije, Atlantic Coast Veterinary Conference, Fort Collins, CO (HOWARD B. SEIM III, 2001).

5.7. INKORPORACIJSKA GASTROPEKSIJA (GASTROPEKSIJA U MEDIJALNOJ RAVNINI)

Inkorporirajuća gastropeksija je jednostavna metoda kojom kirurg istovremeno fiksira stijenku želuca u medijalnoj ravnini i zatvara trbušnu šupljinu. U kranijalnom dijelu reza palcem i kažiprstom se zahvati antrum pilorusa te se stijenka želuca fiksira za trbušnu stijenku. Tekućim šavom, spororesorptivnim ili neresorptivnim sintetskim koncem se zahvati mišićnica želuca, ali se ne ulazi u lumen želuca (CAPAK, 2009).

5.8. LAPAROSKOPSKA PROFILAKTIČKA GASTROPEKSIJA

Laparoskopska profilaktička gastropeksija se pokazala kao jednostavna, brza i učinkovita metoda (RAWLINGS i sur.,2001). Cilj laparoskopske profilaktičke gastropeksije je

prevencija razvoja PZZ-a. Laparoskopskom pincetom se pilorus privuče želučanom zidu nakon čega slijedi incizijska gastropeksija.

5.9. GASTROKOLOPEKSIJA

Cilj gastrokolopeksije je sprječavanje ponovnog nastanka proširenja i zavrnuća želuca. Velika krivina želuca se fiksira za transverzalno debelo crijevo. Kontaminacija trbušne šupljine je smanjena jer se ne ulazi u lumen želuca što može biti problem ukoliko je potrebna postoperacijska dekompresija.

6. POSTOPERATIVNO LIJEČENJE

Inzenzivna kontrola tekućine, elektrolita i acido-bazičnog statusa je neophodna. Brojni psi su postoperativno hipokalijemični stoga je potrebna intravenozna primjena kalija. Tekućinska terapija i analgezija se primjenjuju 48 sati nakon kirurškog zahvata. Ventrikularna aritmija je česta pojava u pasa sa PZZ-om i javlja se 12-36 sati postoperativno stoga je nadziranje elektrokardiogramom tijekom 48-72 sata svrsishodno. Ukoliko je srčana aritmija nastala kao posljedica loše perfuzije tkiva, primjenjuju se antiaritmici. Perfuzija tkiva određuje se arterijskim krvnim tlakom, kvalitetom perifernog pulsa, bojom sluznice i CRT-om (BROCKMAN i sur.,1995). Kod pasa kojima je rađena gastrektomija ili su bili u preoperativnom septičnom šoku potrebno je kontrolirati arterijski krvni tlak. Dopamin ili dobutamin se koriste za održavanje srednjeg krvnog tlaka iznad 60 mmHg. U liječenju ventrikularne aritmije primjenjuje se lidokain. Primjenjuje se 1-2 mg/ kg lidokaina intravenozno u obliku bolusa, a zatim kao infuzija, 60-100 μ g / kg / min (MONNET, 2003). Drhtanje mišića, povraćanje i napadaji ukazuju na toksično djelovanje lidokaina. Pojave li se znakovi toksičnog djelovanja lidokaina potrebno je prekinuti liječenje lidokainom. Liječenje se može nastaviti prokainamid hidrokloridom i.m. u dozi od 12-20 mg / kg ili i.v. u dozi od 12-20 mg / kg tijekom 15-20 minuta nakon čega slijedi infuzija brzine 10-40 μ g / kg / min (STROMBECK i GUILFORD,1991.). Za liječenje ulceracija želuca primjenjuju se antagonisti H₂ receptora kao što su ranitidin i cimetidin. Primjena cimetidina paralelno sa lidokainom pospješuje njegovo toksično djelovanje (FOSSUM I SUR., 2002). Učestalo i obilno povraćanje zahtijeva liječenje antiemeticima. Primjenjuje se metoklopramid u dozi od 0,25-0,5 mg / kg p.o., i.v., s.c.. Osim što zaustavlja povraćanje, metoklopramid povećava kontrakciju piloričnom antruma i koordinira pokretljivost pilorusa i duodenuma čime je olakšano pražnjenje crijeva.

Nakon 24 sata životinji se daje voda, ukoliko nije izvršena gastrektomija. Prvo se životinji nudi voda, a zatim hrana, ukoliko voda nije izazvala povraćanje. Nakon gastrektomije, kroz sljedeća 72 sata velika je rizičnost od dehidracije. Dugotrajna ishemija rezultira nepovratnom nekrozom tkiva i nije ju moguće liječiti. Privremena ishemija praćena reperfuzijom uzrokuje reperfuzijsku ozljedu koja se može smanjiti primjenom deferoksamina i alopurinola.

7. KOMPLIKACIJE

7.1. HIPOPERFUZIJA I HIPOTEZIJA

Hipotenzija može biti posljedica neadekvatne tekućinske terapije u preoperacijskom razdoblju. Također se može javiti sekundarno zbog obilnog krvarenja prouzročeno poremećenom hemostazom, smanjenog koloidno osmotskog tlaka i posljedičnog gubitka tekućine iz intravaskularnog prostora. Tahikardija, smanjen CRT i smanjena koncentracija urina ukazuju na hipotenziju i hipovolemiju. PCV i TS treba kontinuirano mjeriti u pasa koji slabo reagiraju na tekućinsku terapiju (TIVERS i BROCKMAN, 2009).

7.2. SRČANE ARITMIJE

Srčane aritmije zabilježene su u 40-50 % pasa nakon proširenja i zavrnuća želuca. Zahvaćeni su ventrikularni zalisci. Srčane aritmije javljaju se kao povremene aritmije ili kao trajna ventrikularna tahikardija. Mogu biti posljedica oštećenja miokarda ili neravnoteže elektrolita, stoga je važno provjeriti acido-bazični status i elektrolite, posebice kalij i magnezij. Perzistentna hipoperfuzija ukazuje na djelovanje aritmija na srčani rad (TIVERS i BROCKMAN, 2009).

7.3. ASPIRACIJSKA PNEUMONIJA

Povraćanje, preoperacijska i postoperacijska regurgitacija te ezofagitis u pasa sa PZZ-om mogu uzrokovati aspiracijsku pneumoniju. Depresija, vrućica, tahipneja te auskultatorno pucketanje prsnog koša upućuju na aspiracijsku pneumoniju. Aspiracijska pneumonija se dijagnosticira rendgenološkom snimkom prsnog koša, analizom P02 u arterijskog krvi i bronhoalveolarnim ispirkom koji se šalje na citološku analizu. Liječi se antibioticima i kisikom ako je potreban (TIVERS i BROCKMAN, 2009).

7.4. POREMEĆAJ MOTILITETA CRIJEVA

Smanjen ili odsutan motilitet crijeva je česta pojava, posebice u pasa podvrgnutih djelomičnom gastrektomijom. Takvi su psi anoreksični i povraćaju. Dnevna doza metaklopramida ili niska doza eritromicina i.v. poboljšava pokretljivost crijeva. Ukoliko je došlo do oštećenja sluznice primjenjuju se inhibitori protonske pumpe, omeprazol (1mg/kg i.v. jednom dnevno) ili sukralfat (2,5 do 5 ml p.o. svakih 8h) (TIVERS i BROCKMAN, 2009).

7.5. NEKROZA I PERFORACIJA ŽELUCA

Nekroza i perforacija želuca mogu se javiti 5 dana nakon kirurškog zahvata. Može biti posljedica dehiscencije. Sumnja se postavlja na temelju nemogućnosti oporavka životinje, pogoršanja ili pojave sepse. Dijagnoza se potvrđuje rendgenološki, ultrazvukom i citološkom analizom. Eksplorativna laparotomija i debridman su neophodni u liječenju nekroze i perforacije želuca. Prognoza je loša ukoliko se javi postoperativna nekroza želuca, perforacija ili septički peritonitis (TIVERS i BROCKMAN, 2009).

7.6. SIRS (SINDROM SUSTAVNOG UPALNOG ODGOVORA)

Psi s vrućicom, perzistentnom hipoperfuzijom i hipokenzijom mogu razviti sindrom sistemskog upalnog odgovora. Infekcija uz razvijen SIRS se smatra sepsom. Diseminirana vaskularna koagulopatija zabilježena je u pasa teškog općeg stanja. Sistemsko oslobađanje medijatora upale uzrokuje oštećenje endotela, aktivaciju faktora zgrušavanja krvi i mikrovaskularnu trombozu. Nedostatak faktora zgrušavanja krvi rezultira koagulopatijom s posljedičnim krvarenjem. Daljnje liječenje zahtijeva provjeru koagulacijskih parametara, acido-bazičnog statusa i PO₂ u krvi. Produljeni protrombin, trombocitopenija, hipofibrinogenemija, povećana razgradnja produkta fibrinogena i D- dimeri ukazuju na DIK. Liječenje se provodi svježom smrznutom plazmom u cilju nadomjeska faktora zgrušavanja. Prognoza ovakvih komplikacija je jako loša (TIVERS i BROCKMAN, 2009).

8. STRUČNE POGREŠKE PRI OPERACIJI TORZIJE ŽELUCA

DŽAJA P., GRABAREVIĆ Ž., ARTUKOVIĆ B., SABOČANEC R., TIŠLJAR M., 1991. u časopisu Vet. stanica su objavili članak o stručnim pogreškama pri operaciji torzije želuca. Iz zavoda za rendgenologiju i fizikalnu terapiju Veterinarskog fakulteta u Zagrebu na razudbu je upućena lešina kuje, pasmine veliki gubičar, u dobi od sedam godina. Simptomi bolesti upućivali su na dilataciju želuca i pneumotoraks. Iz anamneze je utvrđeno da je životinja prije šest mjeseci podvrgnuta operaciji torzije želuca izvan Veterinarskog fakulteta.

8.1. PATOANATOMSKI NALAZ

Patološkoanatomskom pretragom su utvrdili nepravilnu, okruglastu tvorbu, režnjevito izgleda, sivocrvene boje veličine 10 x 14 centimetara. Tvorba je jednim dijelom prirasla za tijelo gušterače, a drugim za parijetalni peritoneum u perirenalnom području te je komprimirala duodenum što je uzrokovalo suženje lumena. Na presjeku se cijedila velika količina gnojnog sadržaja, a u samom središtu je pronađen tampon od vate. Debljina stijenke tvorbe je bila 1-3 centimetra. Želudac je bio proširen, ispunjen plinom i manjom količinom tekućeg sadržaja. Stijenka želuca je bila 2 mm, što je normalna debljina stijenke želuca. Pluća su bila smanjena i crvenkastosmeđe boje. Lijeva srčana klijetka je bila zadebljana, a desna smanjena i proširena. Na lijevim atrioventrikularnim zaliscima su uočena brojna sitnočvoričasta zadebljanja po slobodnom rubu tih istih.

8.2. PATOHISTOLOŠKI NALAZ

Patohistološkom pretragom tvorbe jetre, srca, pluća i slezene su nakon fiksiranja u 10% formalinu uklapani u parafin te su rezani na debljinu od 6 mikrona i obojeni metodom hemalaun-eozin. Nakon deparafiniranja uzorci su obojani metodom po Van Giesonu. Stijenka tvorbi (apscesa) bila je sastavljena od zrelog vezivnog tkiva koji je tvorio tračke, manjih broja stanica i od kolagenih vlakana. Septe koje su stvorili sadržavale su brojne manje ili veće mikroapscese. Unutar apscesa protezali su se neutrofilni granulociti, dobro izraženi makrofagi, unutar kojih su bile fagocitarne nakupine. Fagociti su sadržavali dvije ili više jezgara koje su bile nepravilno raspoređene po citoplazmi pjenušavog izgleda. Zbog svog izgleda takvi fagociti odgovaraju gigantocitima tipa stranog tijela. Na periferiji apscesa fagociti gigantocitnog tipa su bili mnogobrojni te su također bile vidljive nakupine masti. U vezivnotkivnim septama osim fibrocita i kolagenih vlakana uočeni su mononukleari (histiociti, lifociti i dr.). Na miokardu je

uočena hijalina i voštana degeneracija mišićnih vlakana te zadebljanje krvnih žila. Također je uočen milijarni miokarditis kojeg karakteriziraju nakupine mononuklearnih stanica u endomiziju. Centralne vene jetre su bile dilatirane te je bila prisutna kongestija sinusoida. Unutar pluća je ustanovljeno područje bez zraka te izrazito zadebljanje alveolarnih stijenki. Manje krvne žile su u potpunosti bile začepljene trombom koji je infiltriran nezrelim vezivno- tkivnim stanicama. Crvena pulpa slezene je bila povećana s mnoštvo retikularnih stanica i punokrvnošću kapilara te su limfni folikuli bili izrazito smanjeni.

Razmatranjem je ustanovljeno da je siguran uzrok uginuća timpanija želuca koja je uzrokovala kompresiju pluća i posljedični kolaps. Kompresija duodenuma uzrokovana apscesom prouzročila je razvoj dilatacije želuca. Promjene na ostalim organima upućuju na kroničnost procesa, a nalaz miokarditisa, retikularne hiperplazije slezene s limfopenijom su upućivale na moguće septično stanje. U ovom slučaju, iako je kirurški tretman bio jedina metoda pomoći i bez obzira na težinu zahvata i moguće komplikacije, ostavljeni instrument ili drugi materijali u trbušnoj šupljini su bili notorna stručna pogreška koja je izazvala uginuće životinje.

Po Zakonu o veterinarstvu i prema Kodeksu hrvatske veterinarske komore veterinar je pri liječenju životinje dužan pregledati, na osnovu pregleda postaviti dijagnozu na osnovu koje provodi terapiju. Nekada na osnovu kliničke pretrage možemo postaviti dijagnozu, ali u nekim slučajevima klinička pretraga, koja je neizbježna, samo je vodilja k pravoj dijagnozi, odnosno na osnovu nje možemo postaviti temeljitu sumnju na neku bolest kada uzimamo materijal za dodatne laboratorijske pretrage koje će potvrditi odnosno isključiti našu sumnju. U konkretnom slučaju nakon pregleda postavljena je dijagnoza zavrnuća želuca koju je svakako trebalo kirurški liječiti. Kirurški zahvat mora biti proveden po svim pravilima asepsa, to jest ruke operatera i pomagača moraju biti čiste, operaciono polje dobro obrijano i dezinficirano, pribor steriliziran, a kirurški zahvat proveden po pravilima struke. Nakon toga dužnost je veterinara dati savjet vlasniku kako i kada napajati, odnosno hraniti životinju, gdje ju i kako držati. Od vlasnika životinje se traži da se prema životinji odnosi domaćinski, da joj priskrbi sve potrebne uvjete koje veterinar navede. Isto tako veterinar silom zakona prešutno jamči da će svaki zahvat na životinji obaviti prema pravilima struke i zakonskim propisima ukoliko reguliraju taj vid veterinarske struke. Dakle od veterinara se traži profesionalna odgovornost koja je najviši stupanj odgovornosti kada su u pitanju zahvati na životinjama. Iz dokumentacije je vidljivo da je u jednoj klinici operiran pas s proširenjem i zavrnućem želuca. Postoperativno zdravstveno stanje psa kroz 6 mjeseci je osciliralo te je na koncu pas uginuo. U konkretnom slučaju pas je uginuo 6 mjeseci nakon operacije kada je razudbom nađeno da je u trbušnoj šupljini za vrijeme operacije proširenja želuca ostavljen tampon. Iz navedenoga nije teško zaključiti kako se veterinar pri izvođenju operativnog zahvata nije ponašao profesionalno, to jest, nije posao obavio po pravilima struke. Ostaviti tampon veličine 10 x 14 cm u trbušnoj šupljini predstavlja tešku stručnu pogrešku i prema tome veterinar snosi odgovornost za nastalu štetu. U ovom konkretnom slučaju nije došlo do sudskog spora, ali da je došlo, moramo reći da se veterinar operater ponio krajnje neprofesionalno kršeći pravila svoje struke. Iz Zakona o obveznim odnosima (čl. 8) proizlazi da se svatko mora suzdržavati od radnji koje mogu drugoj strani prouzročiti štetu, pa tako još jedanput ponavljamo uz kršenje pravila struke, veterinarska djelatnost se ne smije obavljati na ovakav način jer se takvim radnjama prouzrokuje šteta drugoj strani. Prema pravilima naše struke veterinar je dužan posao, kojega se primi, obaviti po pravilima struke, to jest profesionalno. Dodamo li ovome i dio kaznenog zakonodavstva koji u svom jednom članku navodi da u slučaju da netko nekome učini manje vrijednom neku stvar, ili je potpuno uništi, kazneno će odgovarati. Pas je i prije operacije bio bolestan, nakon operacije postao još bolesniji, to jest postao je konstantni pacijent veterinarske ambulante, iako postoje mnoge postoperativne komplikacije ipak bez ikakvog dvoumljenja, ovako obavljen

operativni zahvat, odnosno ostavljanje tampona u trbušnoj šupljini glavni je krivac svih problema kod navedenog psa, a što je svakako uzrokovalo patološke promjene na pojedinim organima koje su životinju odvele u smrt. (vidi razudbeni i patohistološki nalaz). U ovom konkretnom slučaju nedostaju anamnestički i klinički podaci, ne znamo je li rađena rtg pretraga, no ipak moramo vjerovati kolegama da su po pravilima struke postavili dijagnozu torzije želuca te da je pas opravdano operiran. Vlasnik navodi da ga je iznenadila veterinarska briga za njegova psa u pozitivnom smislu, te smatra da su isti sve poduzeli kako bi psa izliječili, no isti navodi da je poslije operacije njegov pas postao stalni pacijent veterinarske ambulante. Iako iskaz vlasnika uvijek moramo uzeti s rezervom (zainteresirana strana) u ovom slučaju on je potvrđen razudbenim i patohistološkim nalazom zbog čega smatramo da je pas poslije operacije postao stvarno svakodnevni pacijent veterinarske ambulante. Gore smo napomenuli kako nemamo podataka, a tako ni argumenata da se osvrćemo na stručne pogreške pri postavljanju dijagnoze te vjerujemo da su kolege poduzele sve radnje kako bi istu postavili po pravilima struke, odnosno u tom pogledu nema stručne pogreške pri radu veterinsra. Na osnovu postavljene dijagnoze kolege podvrgavaju psa operativnom zahvatu kada čine stručnu pogrešku koja će u krajnjem imati za posljedicu uginuće životinje. Stvoreni apsces vršio je pritisak na duodenum što je imalo za posljedicu dilatacije želuca, a njegova timpanija uzrokovala je kompresiju pluća i posljedični šok.

9. ZAKLJUČAK

- 1) Proširenje i zavrnuće želuca je akutno po život opasno stanje koje zahtjeva odgovarajuće medicinsko i kirurško liječenje.
- 2) Čimbenici razvoja PZZ-a su pasmina, anatomija, dob, prehrana, tjelesna aktivnost, ponašanje i dr..
- 3) Cilj početne terapije je stabilizacija životinje, kako bi se olakšala anestezija.
- 4) Glavni cilj kirurškog liječenja je ispravljanje nepravilnog položaja želuca, procjena i liječenje posljedica ishemije slezene i stijenke želuca te sprječavanje ponovnog zavrnuća fiksacijom želuca za trbušnu stijenku.
- 5) Postoperativna kontrola tekućine, elektrolita, acido-bazičnog statusa te nadziranje elektrokardiogramom.
- 6) Brojne postoperativne komplikacije.
- 7) Svaki posao obavljen mimo pravila veterinarske djelatnosti predstavlja stručnu pogrešku koja ukoliko rezultira nastankom štete treba nadoknaditi.
- 8) Pravilno postavljena dijagnoza je ključ izvođenja kirurškog zahvata.

10. LITERATURA

1. BADYLAK, S.F., G.C. LANTZ, M. JEFFRIES (1990): Prevention of reperfusion injury in surgically induced gastric dilatation-volvulus in dogs. *Am J Vet Res*, 51, 294-299.
2. BECK, J.J., A J. STAATZ, D.H. PELSUE, S.T. KUDNIG, C.M. MACPHAIL, H.B. SEIM, E. MONNET (2006): Risk factors associated with short-term outcome and development of perioperative complications in dogs undergoing surgery because of gastric dilatation-volvulus, 166 cases (1992-2003). *J Am Vet Med Assoc*, 229(12), 1934-1939.
3. BOOTHE, H.W., N. ACKERMAN (1976): Partial gastric torsion in two dogs. *J Am Anim Hosp Assoc*, 12, 27-30.
4. BROCKMAN, D.J., A.J. WASHABAU, K.J. DROBATZ (1995): Canine gastric dilatation/volvulus syndrome in a veterinary critical care unit: 295 cases (1986-1992). *J Am Vet Med Assoc*, 207, 460-464.
5. BROURMAN, J.D., E.R. SCHERTEL, D.A. ALLEN, S.G. BIRCHARD, W.D. DEHOFF (1996): Factors associated with perioperative mortality in dogs with surgically managed gastric dilatation-volvulus: 137 cases (1988-1993). *J Am Vet Med Assoc* 208(11), 1855-1858.
6. BUBER, T., J. SARAGUSTY, E. RANEN, A. EPSTEIN, T. BDOLAH-ABRAM, Y. BRUCHIM (2007): Evaluation of lidocaine treatment and risk factors for death associated with gastric dilatation and volvulus in dogs, 112 cases (1997-2005). *J Am Vet Med Assoc*, 230, 1334-1339.
7. CAPAK, D. (2009): Kirurško liječenje bolesti gastrointestinalnog sustava pasa i mačaka. 5-14.
8. DAVIDSON, J.R., G.C. LANTZ, S.K. SALISBURY, E.A. KAZACOS, G.D. BOTTOMS (1992): Effects of flunixin meglumine on dogs with experimental gastric dilatation-volvulus. *Veterinary Surgery* 21, 113-20.
9. DZAJA, P., i sur. (1991): Stručne pogreške pri operaciji torzije želuca. *Vet. St.* 22, 4, 217-220.
10. DEGNA, M.T., L. FORMAGGINI, A. FONDATI, R. ASSIN (2001): Using a modified gastropexy technique to prevent recurrence of gastric dilatation-volvulus in dogs. *Vet Med* 96, 39-50.

11. DE PAPP, E., K.J. DROBATZ, D. HUGHES (1999): Plasma lactate concentration as a predictor of gastric necrosis and survival among dogs with gastric dilatation-volvulus, 102 cases (1995-1998). *J Am Vet Med Assoc*, 215, 49-52.
12. FORMAGGINI, L., K. SCHMIDT, D. De LORENZI (2008): Gastric dilatation-volvulus associated with diaphragmatic hernia in three cats: clinical presentation, surgical treatment and presumptive aetiology: Case report. *J Fel Med Surg*, 10, 198-201.
13. FOSSUM, T.W., i sur. (2002): *Surgery of the digestive system. U: Small animal surgery* (Fossum, T.W. et al.), 2nd edition, Mosby, Missouri, 21, 274-449.
14. FOX, S. M., G.W. ELLISON, G.J. MILLER, D. HOWELLS (1985): Observations on the mechanical failure of 3 gastropexy techniques. *J A Anim Hosp Assoc*, 21, 729-34.
15. FRENDIN, J., B. FUNKQUIST, M. STAVENBORN (1988): Gastric displacement in dogs without clinical signs of acute dilatation. *JSAP*, 29, 775-9.
16. GLICKMAN, L.T., G.C. LANTZ, D.B. SCHELLENBERG, N.W. GLICKMAN (1998): A prospective study of survival and recurrence following the acute gastric dilatation-volvulus syndrome in 136 dogs. *J Am Anim Hosp Assoc*, 34(3), 253-259.
17. GLICKMAN, L.T., N.W. GLICKMAN, D.B. SCHELLENBERG, K. SIMPSON, G.C. LANTZ (1997): Multiple risk factors for the gastric dilatation-volvulus syndrome in dogs: a practitioner/owner case-control study. *J Am Anim Hosp Assoc*, 33, 197-204.
18. GLICKMAN, L.T., N.W. GLICKMAN, D.B. SCHELLENBERG, M. RAGHAVAN (2000)a: Non-dietary risk factor for gastric dilatation-volvulus in large and giant breed dogs. *J Am Vet Med Assoc*, 217, 1492-9.
19. GLICKMAN, L.T., N.W. GLICKMAN, D.B. SCHELLENBERG, M. RAGHAVAN, T. LEE (2000)b: Incidence of and breed-related risk factors for gastric dilatation-volvulus in dogs. *J Am Vet Med Assoc*, 216, 40-45.
20. GREENFIELD, C.L., R. WALSHAW, M.W. THOMAS (1989): Significance of the Heineke-Mikulicz pyloroplasty in the treatment of gastric dilatation-volvulus, a prospective clinical study. *Vet Surg* 18, 1, 22-26.
21. GUILFORD, W.G., J. KOMTEBEDDE, S.C. HASKINS, R.J. HIGGINS, J.R. SNYDER, D.R. STROMBACK (1995): Influence of allopurinol on the pathophysiology of experimental gastric dilatation-volvulus. *J Vet Emerg Crit Care* 5, 51-60.
22. HALL, J.A. (1989): Canine gastric dilatation-volvulus update. *Semin Vet Med Surg*, 4, 188-93.

23. HALL, J.A., D.C. TWEDT, C.R. CURTIS (1989): Relation of plasma gastrin immunoreactivity and gastroesophageal sphincter pressure in clinically normal dogs and in dogs with previous gastric dilatation-volvulus. *Am J Vet Res*, 50, 1228-32.
24. HALL, J. A., R.L. WILLER, H.B. SEIM, B.E. POWERS (1995): Gross and histologic evaluation of hepatogastric ligaments in clinically normal dogs and dogs with gastric dilatation-volvulus. *Am J Vet Res*, 56(12), 1611-1614.
25. HELLWEG, P., J. ZENTEK (2005): Risikofaktoren im Zusammenhang mit der Magendrehung des Hundes. *Kleintierpraxis* 50, Heft 10, 605-676.
26. KOMTEBEDDE, J., W.G. GUILFORD, S.C. HASKINS, R.J. HIGGINS, J.R. SNYDER (1990): Oxygen tension (PsO₂) of splanchnic viscera (SV) in experimental gastric dilatation volvulus (GDV). *Vet Surg*, 19, 70.
27. KOVACEVIC, A., I.A. BURGNER, M.G. DOHERR, R. HOPFNER, C.W. LOMBARD (2005): Langzeit-Elektrokardiographie, Kardiotroponin T, Magendrehung, Hund: Long term electrocardiograms and serum levels of cardiac troponin T as prognostic factors in dogs with gastric torsion. *Kleintierpraxis* 50(6), 355-364.
28. LANTZ, G.C., G.D. BOTTOMS, W.W. CARLTON, S. NEWMAN, H.D. CANTWELL (1984): The effect of 360 degree gastric volvulus on the blood supply of the nondistended normal dog stomach. *Veterinary Surgery*, 13, 189-96.
29. LEIB, M. S., R.A. MARTIN (1987): Therapy of gastric dilatation-volvulus in dogs. *Comp Cont Educ Pract*, 9, 1155-63.
30. MATTHIESEN, D.T. (1993): Pathophysiology of gastric dilatation-volvulus. U: *Disease Mechanisms in Small Animal Surgery*, Bojrab MJ edition, Lea & Febiger, Philadelphia, Pp, 220-31.
31. MERKLEY, D.F., D.R. HOWARD, J.D. KREHBIEL, G.E. EYSER, D.J. KRAHWINKEL, D.C. SAWYER (1976): Experimentally induced acute gastric dilatation in the dog: Clinicopathologic findings. *J Am Anim Hosp Assoc*, 12, 149-53.
32. MEYER-LINDENBERG, A., A. HARDER, M. FEHR, D. LUEERSSSEN, L. BRUNNBERG (1993): Treatment of gastric-volvulus and a rapid method for prevention of relapse in dogs, 134 cases (1988-1991). *J Am Vet Med Assoc*, 203, 1303-1307.
33. MILLIS, D.L., J.G. HAUPTMAN, R.B. FULTON (1993): Abnormal hemostatic profiles and gastric necrosis in canine gastric dilatation-volvulus. *Veterinary Surgery*, 22, 93-7.

34. MONNET, E. (2003): Gastric dilatation syndrome in dogs. *Vet Clin Small Anim* 33, 987-1005.
35. MUIR, W.W. (1982a): Gastric dilatation-volvulus in the dog, with emphasis on cardiac arrhythmias. *J Am Vet Med Assoc*, 180, 739–42.
36. NELSON, R.W., C.G. COUTO (2003): Disorder of the stomach. U: *Small animal internal medicine* (Nelson, R.W., and C.G. Couto), 3rd edition, Mosby, Missouri, 32, 418-430.
37. ORTON, E.C., W.W. MUIR (1983): Hemodynamics during experimental gastric dilatationvolvulus in dogs. *Am J Vet Res* 44, 1512–5.
38. PASS M. A., D.E. JOHNSON (1973): Gastric decompression by gastrostomy under local anecnesia. *J Small Anim Pract*, 14(3), 131-142.
39. POPE, E.R., B.D. JONES (1999): Clinical evaluation of a modifi ed circumcostal gastropexy in dogs. *J Am Vet Med Assoc*, 215, 952–5.
40. RAGHAVAN, M., N. GLICKMAN, G. McCABE, G. LANTZ, L.T. GLICKMAN (2004): Diet-related risk factors for gastric dilatation-volvulus in dogs of high-risk breeds. *J Am Anim Hosp Assoc*, 40, 192-203.
41. RAGHAVAN, M., N.W. GLICKMAN, L.T. GLICKMAN (2006): The effect of ingredients in dry dog foods on the risk of gastric dilatation-volvulus in dogs. *J Am Anim Hosp Assoc*, 42, 28-36.
42. RASSMUSSEN, L. (2003): Stomach. U: *Textbook of Small Animal Surgery* (Slatter), SD edition, Saunders, Philadelphia, 592-640.
43. RAWLINGS C.A., T.L. FOUTZ, M.B. MAHAFFEY, E.W. HOWERTH, S. BEMENT, C. CANALIS (2001): A rapid and strong laparoscopic-assisted gastropexy in dogs. *Amer J Vet Res* 62, 871–5.
44. SCHAIBLE, R.H., N.W. GLICKMAN, D.B. SCHELLENBERG, Q. ZI, L.T. GLICKMAN (1997): Predisposition to gastric dilatation-volvulus in relation to genetics of thoracic conformation in Irish Setters. *J Am Anim Hosp Assoc*, 33, 379-83.
45. SCHOBBER, K.E., C. CORNAND, B. KIRBACH, H. AUPPERLE, G. OECHTERING (2002): Serum cardiac troponin I and cardiac troponin T concentrations in dogs with gastric dilatation-volvulus. *J Amer Vet Med Assoc*, 221, 381–8.
46. STAMPLEY, A.R., C.F. BURROWS, G.W. ELLISON, J. TOOKER (1992): Gastric myoelectric activity after experimental gastric dilatation-volvulus and tube gastrostomy in dogs. *Veterinary Surgery*, 21, 10–14.

47. STROMBECK, D.R., W.G. GUILFORD (1991): Gastric dilatation, gastric dilatation-volvulus, and chronic gastric volvulus. U: Small animal gastroenterology (Strombeck, D.R., W.G. Guilford), 2nd edition, Wolfe, London, 14, 228-243.
48. TIVERS, M., D. BROCKMAN (2009): Gastric dilation–volvulus syndrome in dogs 2. Surgical and postoperative management. *Comp Anim Prac*, 33, 66-69.
49. WINGFIELD, W.E., L.M. CORNELIUS, D.W. DeYOUNG (1974): Experimental acute gastric dilation and torsion in the dog. Changes in biochemical and acid-base parameters. *J Small Anim Pract* 15, 41–53.
50. WINGFIELD, W.E., L.M. CORNELIUS, N. ACKERMAN, D.W. DeYOUNG (1975a): Experimental acute gastric dilation and torsion in the dog. Venous angiographic alterations seen in gastric dilation. *J Small Anim Pract* 16, 55–60.

11. SAŽETAK

Proširenje i zavrnuće želuca je po život opasno stanje koje zahtjeva odgovarajuće medicinsko i kirurško liječenje te postoperativnu njegu. Ovaj rad se bavi čimbenicima koji utječu na razvoj PZZ-a, različitim kirurškim zahvatima čiji je glavni cilj ispravljanje nepravilnog položaja želuca, procjena i liječenje posljedica ishemije slezene i stijenke želuca te spriječavanje ponovnog zavrnuća fiksacijom želuca za trbušnu stijenku, postoperativnim liječenjem te mogućim komplikacijama. Opisane su metode kojima se liječi proširenje i zavrnuće želuca, lijekovi koji se koriste za stabilizaciju životinje prije operacije te lijekovi u postoperativnoj njezi. Također, ovaj rad se bavi mogućim stručnim pogreškama koje napravljene mimo pravila veterinarske djelatnosti treba nadoknaditi.

Ključne riječi: proširenje i zavrnuće želuca, kirurški zahvat, stručne pogreške

12. SUMMARY

Dilatation and volvulus in dogs – possible professional errors

Dilatation with volvulus is a life-threatening condition that requires appropriate medical and surgical treatment and postoperative care. This paper deals with the factors influencing the development of PZŽ, various surgical procedures whose main goal is to correct the incorrect position of the stomach, assess and treat the consequences of ischemia of the spleen and stomach wall and prevent recurrence by fixation of the stomach to the abdominal wall, postoperative treatment and possible complications. Methods used to treat dilatation and volvulus of the stomach, drugs used to stabilize the animal before surgery, and drugs in postoperative care are described. Also, this paper deals with possible professional errors that should be compensated by the rules of veterinary activity.

Key words: dilatation and volvulus, surgery, professional errors

13. ŽIVOTOPIS

Rođena sam 9.10.1993. u Zagrebu. Završila sam zagrebačku XI. Gimnaziju i 2012. upisala Veterinarski fakultet u Zagrebu. Na drugoj godini priključila sam se veterinarskoj nogometnoj momčadi te sam sudjelovala na brojnim sportskim natjecanjima. Paralelno uz studij radila sam brojne studentske poslove kao što su promocije, rad na Europskom rukometnom prvenstvu, rad u Pet Centru, Mulleru te u Orto i Medi centru. Također sam volontirala u Vet. ambulatni Lučko.