

Specifičnosti krvne slike zmija

Dvojković, Nika

Master's thesis / Diplomski rad

2021

Degree Grantor / Ustanova koja je dodijelila akademski / stručni stupanj: **University of Zagreb, Faculty of Veterinary Medicine / Sveučilište u Zagrebu, Veterinarski fakultet**

Permanent link / Trajna poveznica: <https://um.nsk.hr/um:nbn:hr:178:138167>

Rights / Prava: [In copyright](#)/[Zaštićeno autorskim pravom.](#)

Download date / Datum preuzimanja: **2025-01-09**



Repository / Repozitorij:

[Repository of Faculty of Veterinary Medicine -
Repository of PHD, master's thesis](#)



SVEUČILIŠTE U ZAGREBU

VETERINARSKI FAKULTET ZAGREB

Nika Dvojković

Specifičnosti krvne slike zmija

Diplomski rad

Zagreb, 2021. godina

Diplomski rad je izrađen u Zavodu za patofiziologiju Veterinarskog fakulteta, Sveučilišta u Zagrebu.

Predstojnica: Izv. prof. dr. sc. Maja Belić

Mentorice: Izv. prof. dr. sc. Maja Belić
Doc. dr. sc. Maja Lukač

**Članovi Povjerenstva
za obranu diplomskog rada:**

1. Prof. dr. sc. Romana Turk
2. Doc. Dr. sc. Maja Lukač
3. Izv. Prof. dr. sc. Maja Belić
4. Zamjena: Izv. prof. dr. sc. Danijela Horvatek Tomić

POPIS PRILOGA

SLIKE

Slika 1. Vađenje krvi iz ventralne repne vene zmije. Izvor: arhiva Zavoda za patofiziologiju Veterinarskog fakulteta.

Slika 2. Kapilarna cjevčica za mikrohematokritsku metodu. Izvor: arhiva Zavoda za patofiziologiju Veterinarskog fakulteta.

Slika 3. Čitač za hematokrit. Izvor: arhiva Zavoda za patofiziologiju Veterinarskog fakulteta.

Slika 4. Eritrociti zmije. Izvor: arhiva Zavoda za patofiziologiju Veterinarskog fakulteta .

Slika 5. Trombociti zmije. Izvor: arhiva Zavoda za patofiziologiju Veterinarskog fakulteta.

Slika 6. Trombocit (lijevo) i limfocit zmije (desno). Izvor: arhiva Zavoda za patofiziologiju Veterinarskog fakulteta .

Slika 7. Azurofil zmije. Izvor: arhiva Zavoda za patofiziologiju Veterinarskog fakulteta.

Slika 8. Limfocit (dolje lijevo) i azurofil zmije (gore desno). Izvor: arhiva Zavoda za patofiziologiju Veterinarskog fakulteta .

Slika 9. Heterofil zmije. Izvor: arhiva Zavoda za patofiziologiju Veterinarskog fakulteta.

Slika 10. Heterofil (sredina) i azurofil zmije (gore). Izvor: arhiva Zavoda za patofiziologiju Veterinarskog fakulteta.

Slika 11. Eozinofil sa tamnijim crvenim granulama (dulja strelica), heterofil sa svijetlijim granulama (vrh strelice) i nezreli toksični heterofil (kraća strelica). Izvor: Cornell University of Veterinary Medicine.

Slika 12. A: heterofil, B: eozinofil, C: mali reaktivni limfocit, D: srednji reaktivni limfocit, E: azurofil, F: azurofil, G: bazofil, H: trombocit, I: nezrela crvena krvna stanica. Izvor: Cornell University of Veterinary Medicine.

Sadržaj

| | |
|---|-----------|
| 1. UVOD | 1 |
| 2. PREGLED LITERATURE | 2 |
| 2.1. VAĐENJE I OBRADA KRVI | 2 |
| 2.2. KOMPLETNA KRVNA SLIKA | 3 |
| 2.2.1. HEMATOKRIT | 3 |
| 2.2.2. KONCENTRACIJA HEMOGLOBINA | 5 |
| 2.2.3. BROJ ERITROCITA | 5 |
| 2.2.4. ERITROCITNE KONSTANTE | 5 |
| 2.2.5. BROJ LEUKOCITA | 6 |
| 2.2.6. DIFERENCIJALNA KRVNA SLIKA | 6 |
| 2.3. ČIMBENICI KOJI UTJEČU NA HEMOGRAM | 6 |
| 2.4. MORFOLOGIJA I FUNKCIJA KRVNIH STANICA | 7 |
| 2.4.1. ERITROCITI | 7 |
| 2.4.2. TROMBOCITI | 8 |
| 2.4.3. LEUKOCITI | 9 |
| 2.5. POREMEĆAJI U KRVNOJ SLICI | 14 |
| 2.5.1. ANEMIJE | 14 |
| 2.5.2. UPALE I INKLUZIJE | 15 |
| 2.5.3. HEMOPARAZITI | 16 |
| 2.5.4. HEMATOPOETSKE NEOPLAZIJE | 17 |
| 3. RASPRAVA | 18 |
| 4. ZAKLJUČCI | 19 |
| 5. LITERATURA | 20 |
| 6. SAŽETAK | 23 |
| 7. SUMMARY | 24 |
| 8. ŽIVOTOPIS | 25 |

1. UVOD

Uz kornjače i guštere, zmije su sve češći pacijenti koje susrećemo u veterinarskoj praksi. Osim toga, znatno smanjenje populacije gmazova u prirodi uzrokovalo je porast broja ugroženih vrsta među njima. Kako bi se osigurala dobrobit ovih životinja nužan je nadzor i kontrola njihovog zdravstvenog stanja. Jedna od osnovnih dijagnostičkih metoda koja se koristi kod sisavaca u veterinarskoj kliničkoj praksi je hematološka pretraga. Određivanje krvnih parametara bitan je dio dijagnostike bolesti te je hematološka pretraga u osnovi slična kod svih vrsta životinja (CANFIELD, 1998.). Kod sisavaca obrada hematoloških parametara je jednostavnija zbog toga što se mogu koristiti hematološki analizatori te je tako obrada podataka vrlo brza (JAKŠIĆ, 2009.). U gmazova se ona u većini slučajeva obavlja ručno zbog razlike u morfologiji krvnih stanica sisavaca i gmazova te činjenice da sve krvne stanice gmazova sadrže jezgru (STACY i sur., 2011.). Zbog toga je pri određivanju parametara krvne slike potrebna određena razina stručnosti osobe koja ju provodi, pravilno uzorkovanje i rukovanje uzorcima kao i odgovarajuća oprema i reagensi (BELIĆ i sur., 2017.).

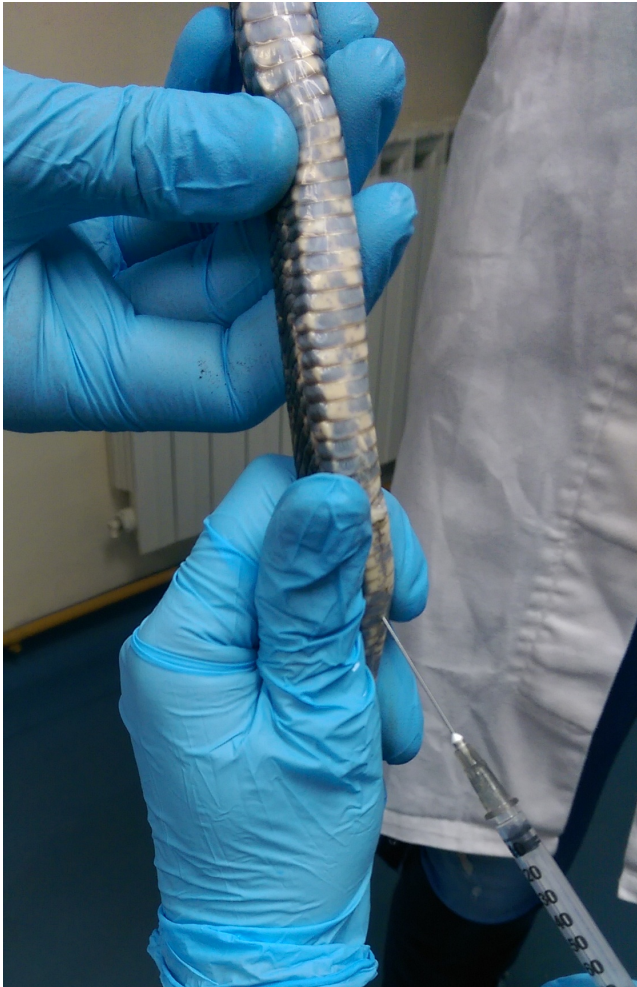S obzirom na oskudne literaturne podatke o hematologiji zmija, cilj ovog rada je prikazati specifičnosti krvne slike zmija sa posebnim osvrtom na krvnu sliku zmija vrste crna štakorašica (*Pantherophis obsoletus*) iz roda *Pantherophis*.

2. PREGLED LITERATURE

Gmazovi ili reptili (razred *Reptilia*) su kralježnjaci koji ni u jednom razvojnem stadiju nisu vezani za vodu. Dobili su ime prema nogama koje su postavljene sa strane pa gmižu, osim zmija kod kojih su se noge tijekom evolucije povukle. Prema biološkoj sistematizaciji zmije ubrajamo u koljeno *Chordata*, razred gmazova (*Reptilia*), red ljuškaša (*Squamata*), podred *Ophidia* (*Serpentes*) koji se dalje dijeli na više porodica. Kod nas živi 16 vrsta zmija iz triju porodica. Sljeparice (*Typhloidae*), Guževi (*Colubridae*) te ljutice (*Viperidae*) od kojih se u Hrvatskoj mogu pronaći poskok (*Vipera ammodytes ammodytes*), riđovka (*V. berus berus*) i planinski žutokrug (*V. ursinii macrops*). U ovom radu osvrnut ću se na krvnu sliku zmije Crna štakorašica (*Pantherophis obsoletus*) iz roda *Pantherophis*. Sve zmije iz ovog roda su neotrovne i zmije udavke. Njeno prirodno stanište je Sjeverna Amerika te južna Kanada, a obitava na šumskim područjima i u močvarama (HAMMERSON, 2007.). Često se drži u zatočeništvu kao kućni ljubimac pa je i čest pacijent u veterinarskim ambulancama.

2.1. VAĐENJE I OBRADA KRVI

Metoda vađenja krvi i odabir pravilne tehnike uzorkovanja temelj su pravilne interpretacije hemograma gmazova. Periferne krvne žile najbolja su opcija za vađenje krvi gmazova zbog relativne bolje dostupnosti te rijetkih sekundarnih komplikacija. Najdostupnije krvne žile kod gmazova su brahijalne i jugularne vene (gušteri i kornjače), ventralna repna vena (gušteri, zmije, kornjače, krokodili) te ventralna abdominalna vena (gušteri). Kornjačama se preporuča vaditi krv iz jugularne vene zbog manjeg rizika od limfodilucije u usporedbi sa ostalim perifernim krvnim žilama. Osim toga, krv im se može prikupiti i iz postokcipitalnog venoznog plexusa, femoralne i kockicealne vene te subkarpacijalnog sinusa. Zmijama se krv može vaditi iz ventralne repne vene ili iz srca. Kardiocenteza je relativno jednostavan i siguran postupak koji omogućava prikupljanje većih količina krvi (SAGGESE, 2009.). Ovisno o veličini životinje i njenom fizičkom stanju dozvoljeno je vađenje maksimalno 1% tjelesne mase u gramima (obično oko 0,5-0,8%). Primjerice, kod zmije koja teži 100 grama smije se izvaditi 0,5-0,8 ml krvi (JENKINS-PEREZ, 2012.). Prilikom venepunkcije iz ventralne repne vene treba se paziti na blizinu mirisnih žlijezdi te na penis mužjaka (JENKINS-PEREZ, 2012.). Krv se prikuplja u epruvete koje ovisno o potrebnoj pretrazi mogu sadržavati antikoagulans heparin ili EDTA. Iznimka su kornjače kod kojih heparin može uzrokovati hemolizu. Krvni razmazi pripremaju se od nezgrušane krvi odmah nakon vađenja kako bi se izbjegle promjene morfologije i broja krvnih stanica uzrokovane djelovanjem antikoagulansa, a ostatak krvi premješta se u epruvete sa antikoagulansom (SYKES i KLAPHAKE, 2008.). Krvni razmaz daje nam uvid u morfološki izgled stanica te pomoću njega određujemo diferencijalnu krvnu sliku.



Slika 1. Vađenje krvi iz ventralne repne vene zmiје. Izvor: arhiva Zavoda za patofiziologiju Veterinarskog fakulteta.


2.2. *KOMPLETNA KRVNA SLIKA*

Kompletna krvna slika sastoji se od crvene i bijele krvne slike. Crvenu krvnu sliku čine: hematokrit, ukupan broj eritrocita, koncentracija hemoglobina te eritrocitne konstante (MCV, MCH, MCHC). Bijelu krvnu sliku čine: ukupan broj leukocita, diferencijalna krvna slika i morfološka procjena leukocita (STACY i sur., 2011.).


2.2.1. HEMATOKRIT

Hematokrit je udio stanica u ukupnom volumenu krvi. Povišeni hematokrit prati dehidraciju i hipoksiju, a sniženi anemije. Određuje se mikrohematokritskom metodom centrifugiranjem krvi u kapilarnim cjevčicama te se očitava na čitaču za hematokrit i izražava u postocima (LEE i sur., 2015.). Hematokrit ovisi o broju i volumenu eritrocita i o volumenu plazme. Gmazovi imaju manji broj eritrocita po volumenu krvi u odnosu na sisavce i ptice. Postoji inverzna veza između broja eritrocita i njihove veličine tako da gmazovi u odnosu na sisavce i ptice imaju

manji broj većih cirkulirajućih eritrocita (SAGGESE, 2009.). Hematokrit klinički zdravih gmazova se kreće između 20% i 40% (SYPEK i BORYSENKO, 1988.) te je niži nego kod sisavaca i ptica. Referentna vrijednost hematokrita Crne štakorašice kreće se oko 18%.



Slika 2. Kapilarna cjevčica za mikrohematokritsku metodu. Izvor: arhiva Zavoda za patofiziologiju Veterinarskog fakulteta.



Slika 3. Čitač za hematokrit. Izvor: arhiva Zavoda za patofiziologiju Veterinarskog fakulteta.

2.2.2. KONCENTRACIJA HEMOGLOBINA

Hemoglobin je krvni pigment koji sadrži željezo i čija je glavna zadaća prijenos kisika u organizmu. Nalazi se u eritrocitima svih kralježnjaka te prenosi kisik iz pluća ili škraga do ostalih tkiva. Snižena koncentracija hemoglobina prati anemije. Koncentracija hemoglobina određuje se cijanomethemoglobinskom metodom na UV-VIS spektrofotometru iz prethodno centrifugirane krvi (CAMPBELL i ELLIS, 2007.). Koncentracija hemoglobina kod gmazova se kreće od 5.5 g/dL do 12 g/dL (CAMPBELL i ELLIS, 2007.), a vrijednosti kod Crne i Žute štakorašice kreću se od 2.8- 15.2 g/dL.

2.2.3. BROJ ERITROCITA

Eritrociti sisavaca su stanice bez jezgre. Eritrociti gmazova sadrže jezgru, veći su te ih je manji broj po volumenu krvi nego kod sisavaca (SAGGESE, 2009.). To je objašnjeno evolucijskom prilagodbom zbog koje manji i brojniji eritrociti sisavaca imaju veći kapacitet prijenosa kisika nego kod životinja niže na evolucijskoj ljestvici (ARIKAN i CICEK, 2013.). Za određivanje broja eritrocita koristi se melanžer za eritrocite, Natt-Herickova otopina i Neubauerova komorica te se u gmazova određuje manualnom metodom pod povećanjem mikroskopa 40x. Stanice se broje u 5 srednjih kvadrata te se dobiveni broj eritrocita se pomnoži sa 10 000 i izražava kao broj eritrocita $\times 10^6/\mu\text{L}$ (MILINKOVIĆ-TUR i ALADROVIĆ, 2012.). Referentni interval kod gmazova je $1.0\text{-}2.5 \times 10^6/\mu\text{L}$ (JENKINS-PEREZ, 2012.). Referentne vrijednosti broja eritrocita Žute štakorašice iznose $0.21\text{-}1.34 \times 10^6/\mu\text{L}$, a vrijednosti Crne štakorašice su oko $0.35 \times 10^6/\mu\text{L}$.

2.2.4. ERITROCITNE KONSTANTE

Eritrocitne konstante ukazuju na veličinu eritrocita, na njihovu zasićenost hemoglobinom te na količinu hemoglobina po eritrocitu. To su MCV, MCH i MCHC i one se računaju matematičkim formulama.

MCV (mean corpuscular volume, prosječan volumen eritrocita) izražava se u fL, a kod gmazova se kreće između 200 fL i 1200 fL (CAMPBELL i ELLIS, 2007.). Ako je MCV smanjen prisutni su mikrociti, a ako je povećan u uzorku krvi nalaze se makrociti.

MCH (mean corpuscular hemoglobin, prosječna količina hemoglobina u eritrocitima) izražava se u pg, a vrijednosti za gmazove se kreću od 6 do 10 pg (CAMPBELL i ELLIS, 2007.). Sniženi MCH je u slučaju hipokromnih anemija.

MCHC (mean corpuscular hemoglobin concentration, prosječna koncentracija hemoglobina u eritrocitima) se izražava u mg/dL ili u postocima te su prosječne vrijednosti kod gmazova između 22 i 41 % (CAMPBELL i ELLIS, 2007.). Vrijednosti klinički zdrave Crne štakorašice su: 480 fL za MCV, 73 pg za MCH te 16 mg/dL za MCHC. Ako je MCHC snižen upućuje na manjak željeza, a ako je povišen upućuje na tehničku pogrešku u procesu mjerenja.

2.2.5. BROJ LEUKOCITA

Poremećaj u ukupnom broju leukocita, s obzirom na omjer pojedinih subpopulacija stanica i njihove morfologije izvor je informacija za otkrivanje uzroka bolesti, oblika poremećaja te trajanje i prognozu bolesti. Leukocitoza je porast, a leukopenija smanjenje ukupnog broja leukocita. Varijacije ukupnog broja leukocita rezultat su nekoliko procesa- intenziteta proizvodnje u koštanoj srži, oslobađanja leukocita u cirkulaciju, distribucije između cirkulirajućeg i marginalnog odjeljka krvnih žila te distribucije između cirkulirajućeg i tkivnog odjeljka (BARIĆ RAFAJ, 2012.). Broj leukocita može se odrediti metodom brojanja leukocita iz komorice ili brojenjem iz krvnog razmaza (JENKINS-PEREZ, 2012.; ROVIRA, 2010.). Natt-Herrick-ova metoda je direktna metoda pomoću koje se mogu odrediti ukupan broj leukocita ili eritrocita. Potrebno je samo 5 μL krvi sa antikoagulansom koja se navuče u pipetu i razrijedi sa Natt-Herrick-ovom otopinom na razrjeđenje 1:200. Nakon minute krv se kapne u Neubauerovu komoricu te se pričekava još 3 minute. Leukociti se broje pod povećanjem 40x u 9 velikih kvadrata te leukociti koji se nalaze na gornjem i lijevom rubu kvadrata. Formula za izračunavanje je: ukupni leukociti/ μL . = (ukupni leukociti u 9 kvadrata + 10% od ukupnih leukocita) x 200. Problem može predstavljati sličnost trombocita i leukocita no leukociti se boje tamnije i okrugliji su od trombocita. Broj leukocita može se izbrojati i iz krvnog razmaza no rezultat se koristi samo kao procjena. Koristi se krv bez antikoagulansa te se krvni razmaz gleda pod povećanjem od 40x. Broje se svi leukociti u 10 vidnih polja uključujući rubne stanice sa samo jedne strane. Oštećene stanice se ne broje. Broj leukocita/ μL = broj leukocita u 10 vidnih polja x 200. Referentni interval za ukupan broj leukocita kod zmija je 4.0-10.0 x10³/ μL (JENKINS-PEREZ, 2012.), a u Crne štakorašice oko 8.3 x10³/ μL .

2.2.6. DIFERENCIJALNA KRVNA SLIKA

Za diferencijalnu krvnu sliku potrebno je krvne razmaze obojiti Wright-Giemsa metodom i prebrojiti različite vrste leukocita pod svjetlosnim mikroskopom (BELL i GREGORY, 2014.). Pod imerzijskim povećanjem od 100x broji se 100 leukocita. Dobiveni broj leukocita izražava se u postotku (%) kao relativni broj pojedine vrste leukocita (MILINKOVIĆ-TUR i ALADROVIĆ, 2012.).

2.3. ČIMBENICI KOJI UTJEČU NA HEMOGRAM

Brojni čimbenici znatno utječu na promjene krvne slike kod zmija. Postoje egzogeni (vanjski) i endogeni (unutarnji) čimbenici. U egzogene čimbenike ubrajamo: godišnje doba, temperaturu zraka, dostupnost i vrstu hrane, mjesto vađenja krvi, zatočeništvo i stres te na njih možemo utjecati (BELIĆ i sur.,2011.). Utjecaj stresa kod gmazova vidljiv je u povišenju parametara hematokrita i koncentracije hemoglobina (FRANKLIN i sur., 2003.). U endogene čimbenike ubrajamo: vrstu, spol, dob, hibernaciju, reproduktivni status i sl. (BELIĆ i sur., 2017.) Jedna od najčešćih pogrešaka pri vađenju krvi je i limfodilucija, pogotovo kod kornjača. Kod

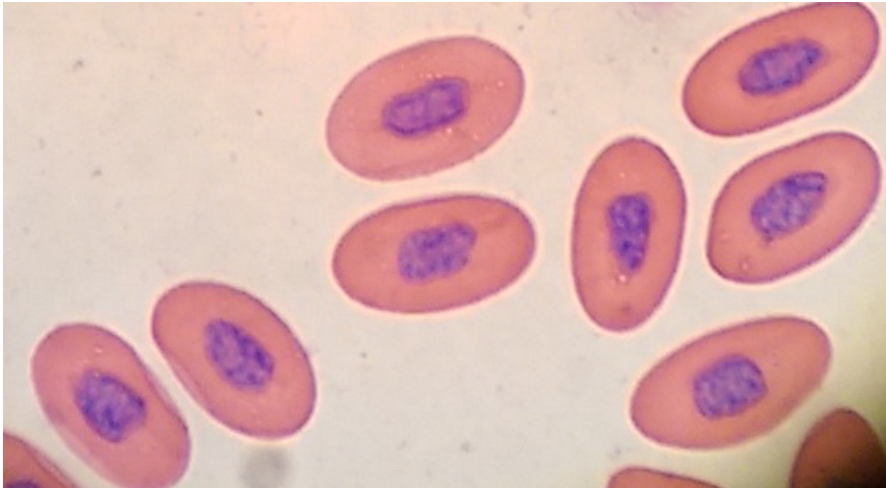
gmazova limfne žile prate krvne žile pa se tako prilikom vađenja one mogu slučajno probiti. Zbog prisutnosti limfe u uzorku javljaju se greške kao smanjenje hematokrita, broja eritrocita, leukocita te hemoglobina. Limfodilucija se može uočiti kod vađenja krvi kada se na vrhu brizgalice pojavi bezbojna tekućina prije krvi ili promjena boje prethodno prikupljenog uzorka. Drugi način provjere je mjerenje hematokrita uzorka odmah nakon vađenja krvi. Ako je manji od 10% i nije prisutna značajna anemija, uzorkovanje se mora ponoviti ako je to moguće (SYKES i KLAPHAKE, 2008.). Zbog brojnih utjecaja koji mijenjaju krvnu sliku gmazova uvijek je bitno utvrditi uvjete u kojima se pretraga izvodila. Idealno bi se u procjeni pacijenta analizirale njegove vrijednosti dobivene dva puta godišnje te bi se tako lakše uočile razlike između zdrave i bolesne jedinke (SAGGESE, 2009.).

2.4. MORFOLOGIJA I FUNKCIJA KRVNIH STANICA

2.4.1. ERITROCITI

Funkcija eritrocita gmazova slična je onoj kod sisavaca (JACOBSON, 2007.). Bojenjem po Wrightu eritrociti su ovalne velike stanice s obilnom narančasto-ružičastom citoplazmom. Sadrže jezgru koja je ovalna do okrugla i nepravilnih rubova. Jezgra je smještena u središtu stanice i sastavljena od gustog ljubičastog kromatina. Životni vijek eritrocita gmazova iznosi 600 do 800 dana što je dulje nego kod sisavaca kod kojih se izmjena događa u 120 dana. Spora izmjena eritrocita povezana je sa sporim metabolizmom gmazova (FRYE, 1991.). U krvi zdravih gmazova često se može naći i niži postotak polikromatofila (nezrelih eritrocita) i to <3%, pogotovo u mladim životinja te kod zmija u fazi presvlačenja. Za razliku od polikromatofila u sisavaca, u gmazova su ove stanice manje od zrelih eritrocita te su okruglije, boje se više bazofilno i imaju veću jezgru od zrelog eritrocta. Kod gmazova se također mogu pronaći i eritroplastidi (eritrociti bez jezgre) u manjem broju (<0,5%) te nemaju klinički značaj. U zdravih gmazova mogu se u manjem broju vidjeti i stariji eritrociti sa malom piknotičnom jezgrom (STACY i sur, 2011.).

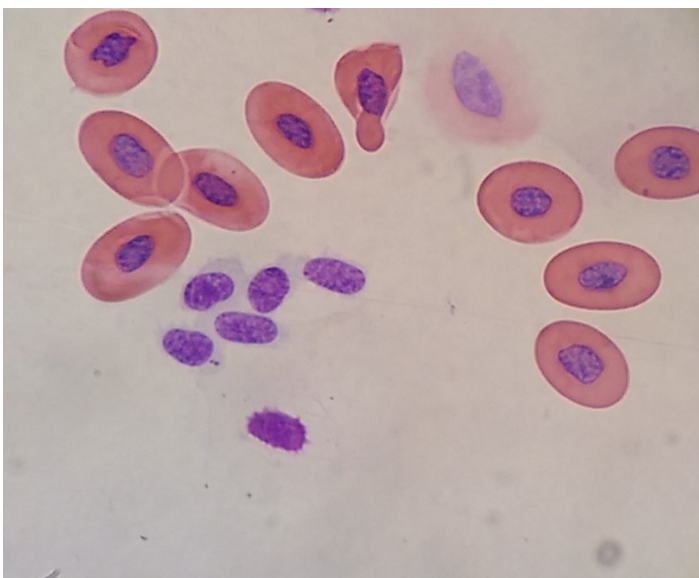
Eritrociti Indijske kobre *Naja naja* karakteristično su eliptični no ponekad mogu biti i sferičnog oblika sa sferičnom jezgrom (DUMINDA i sur., 2017.). SALAKIJ i sur. (2002.) otkrili su da postoji razlika u masi eritrocita kod Kraljevske kobre (*Ophiophagus hannah*) u zatočeništvu i onih u divljini. Kobre u zatočeništvu imale su veći broj eritrocita, viši hemaglobin i hematokrit, a pretpostavlja se da je razlog tome redovno hranjenje, držanje u rashlađenom prostoru te manji doticaj sa krpeljima i drugim insektima.



Slika 4. Eritrociti zmije. Izvor: arhiva Zavoda za patofiziologiju Veterinarskog fakulteta .

2.4.2. TROMBOCITI

Trombociti gmazova ovalne su stanice sa centralno postavljenom tamnoplavom jezgrom i blijedoplavom citoplazmom u kojoj se mogu vidjeti i sitne ružičaste granule. Funkcija im je slična onoj kod sisavaca. Sudjeluju u hemostazi i cijeljenju rana, a mogu i fagocitirati bakterije, hemosiderin i eritrocite (STACY i sur., 2011.). U tom aktiviranom stanju citoplazma može postati vakuolizirana (SALAKIJ i sur., 2002.). Za razliku od sisavaca čiji trombociti nemaju jezgru i nastaju kao fragmenti megakariocita, trombociti gmazova sadrže jezgru i nastaju iz tromboblasta u hematopoetskom tkivu. Lako ih je zamijeniti sa limfocitima, a od njih se mogu razaznati po tome što se na krvnom razmazu nalaze u skupinama nalik na grozdove. Oni su i manji i ovalniji od limfocita te imaju svjetliju citoplazmu i manje zgusnut kromatin u jezgri (STRIK i sur., 2007.).



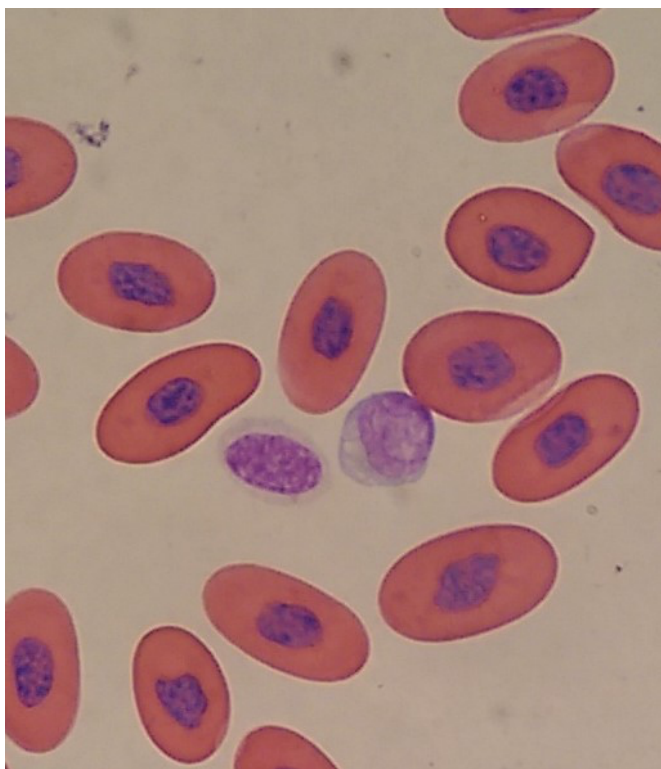
Slika 5. Trombociti zmije. Izvor: arhiva Zavoda za patofiziologiju Veterinarskog fakulteta.

2.4.3. LEUKOCITI

Kao i kod sisavaca, leukociti gmazova dijele se na granulocite (heterofili, eozinofili i bazofili) i agranulocite ili mononuklearne stanice (limfociti, monociti i azurofili). Monociti i limfociti gmazova imaju sličnu morfologiju i funkciju kao kod sisavaca, heterofili su ekvivalent neutrofilima sisavaca. Azurofili su jedinstveni za zmije dok se kod drugih gmazova smatraju oblikom monocita (STACY i sur, 2011.).

LIMFOCITI

Limfociti gmazova su vrlo slični onima u sisavaca. To su okrugle stanice koje variraju u veličini tako da nalazimo male, srednje i velike limfocite. Jezgra je okrugla i nalazi se centralno ili blago ekscentrično, a citoplazma je svijetlo bazofilna i oskudna. Potreban je oprez pri diferencijaciji limfocita od trombocita koji imaju još svjetlije bazofilnu citoplazmu i više citoplazme u odnosu na jezgru (JENKINS-PEREZ, 2012.). Poput limfocita sisavaca, limfocite gmazova dijelimo na B i T limfocite s njihovim odgovarajućim funkcijama - produkciju imunoglobulina i stanica koje posreduju u imunološkom odgovoru (SYPEK i BORYSENKO, 1988.). U većine gmazova limfociti su najbrojniji leukociti čiji udio može biti čak i do 80% te se limfocitoza se javlja kod upala, infekcija, cijeljenja rana, parazitemija i virusnih bolesti. Limfopenija može biti povezana sa malnutricijom i većom količinom endogenih ili egzogenih kortikosteroida (STACY i sur., 2011.).



Slika 6. Trombocit (lijevo) i limfocit zmije (desno). Izvor: arhiva Zavoda za patofiziologiju Veterinarskog fakulteta .

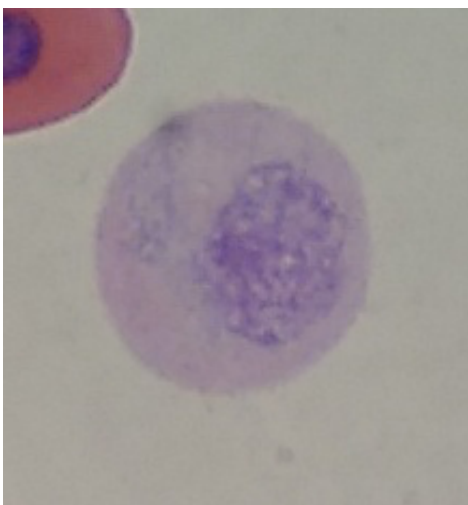
MONOCITI

Monociti su najveći leukociti u perifernoj krvi gmazova te čine 0% do 10% ukupnih leukocita. Okruglog su ili ovalnog oblika sa nepravilnom jezgrom. Citoplazma je blijedoplava, a reaktivni monociti mogu sadržavati vakuole te fagocitirani materijal u citoplazmi. Kao i kod sisavaca, nakon što izađu iz periferne cirkulacije u tkiva nazivaju se makrofagi. Monociti sudjeluju u stvaranju granuloma i divovskih stanica kao odgovor na infekciju izazvanu mikroorganizmima. Povišen postotak monocita u perifernoj krvi javlja se tijekom kronične stimulacije antigenom, kronične upale, te bakterijskih i parazitarne bolesti. Specifičan za gmazove je povremen nalaz makrofaga u perifernoj krvi klinički zdravih životinja (STACY i sur., 2011.).

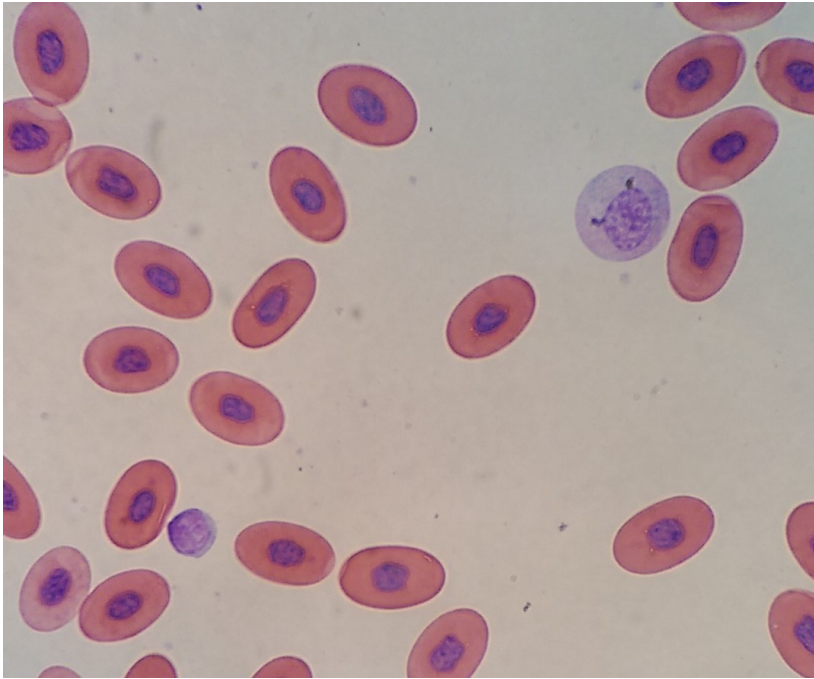
AZUROFILI

Azurofili su krvne stanice specifične samo za gmazove. Azurofili zmija su druge po redu najčešći leukociti u krvi zmija te mogu činiti i do 35% ukupnih cirkulirajućih leukocita u krvi. To su okrugle stanice sa svijetlo plavo-sivom citoplazmom i ovalnom jezgrom. U citoplazmi se nalaze karakteristične sitne azurofilne do ljubičaste granule, a ponekad mogu biti prisutne i vakuole. Povišen postotak azurofila zmija prisutan je kod upalnih i infektivnih bolesti u akutnim fazama za razliku od ostalih gmazova kojima su azurofili povišeni kod kroničnih stanja (STACY i sur., 2011.). Salakij i sur. (2002.) primjetili su povišen broj azurofila u Kraljevske kobre (*Ophiophagus hannah*) invadirane parazitom hepatozoon te smatraju da imaju važnu ulogu u obrani organizma protiv tog hemoparazita. Tu činjenicu potkrijepljuje nalaz fagocitiranih gamonata hepatozoona u azurofilima dobiven elektronskom mikroskopijom.

U krvi gmazova povremen je nalaz plazma stanica koje imaju okruglu ekscentričnu jezgru i zgusnut kromatin. Plazma stanice slične su azurofilima no za razliku od njih ne sadrže citoplazmatske granule. Isto tako sadrže i aureolu oko jezgre koja se naziva Golgijev aparat (JENKINS- PEREZ, 2012.).



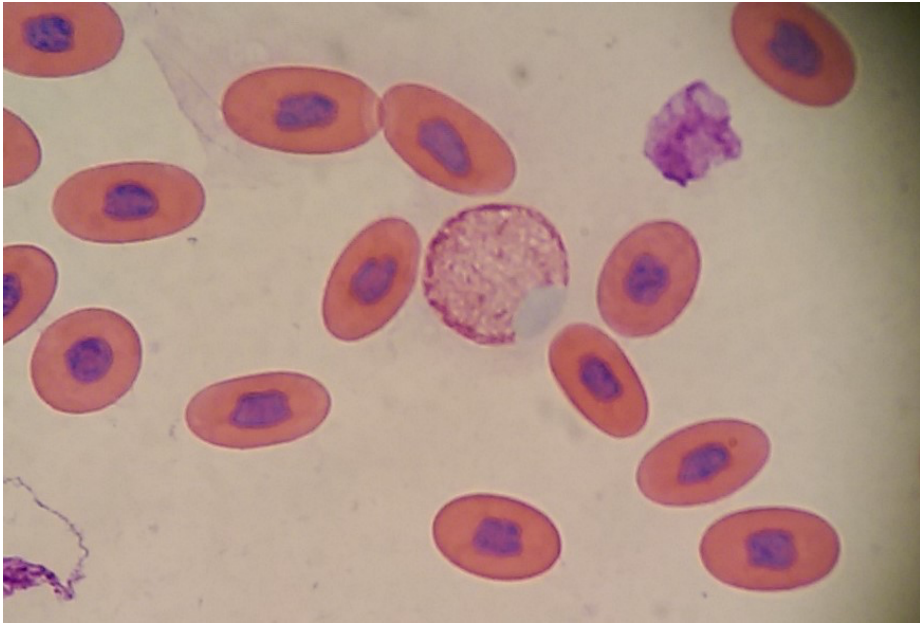
Slika 7. Azurofil zmije. Izvor: arhiva Zavoda za patofiziologiju Veterinarskog fakulteta.



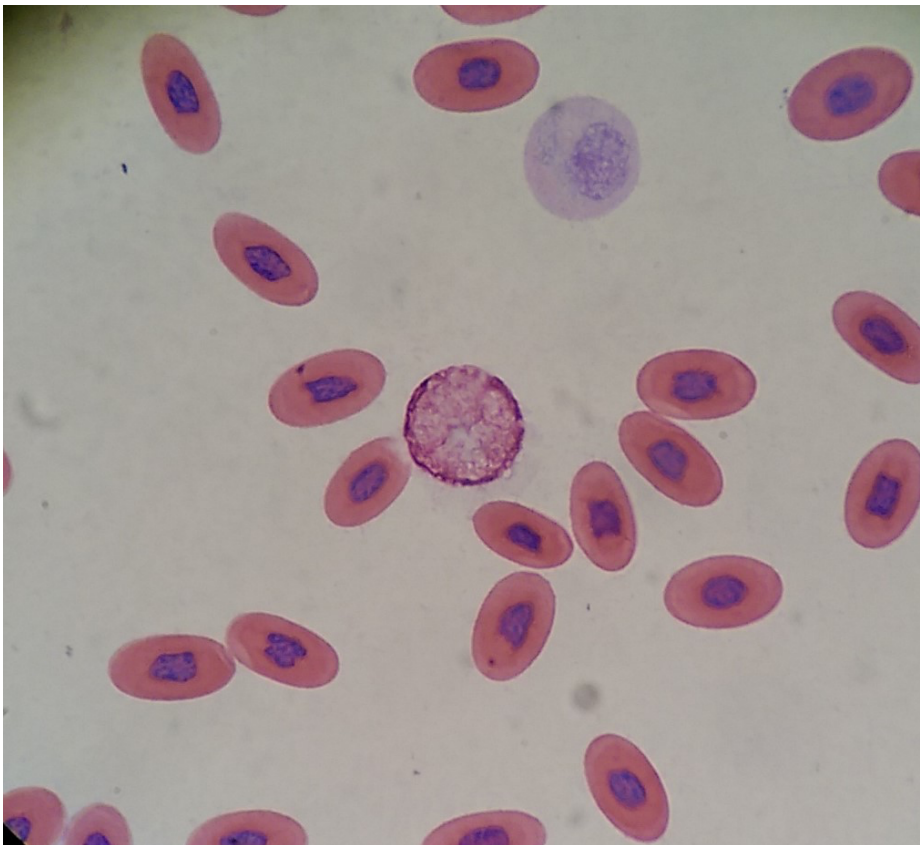
Slika 8. Limfocit (dolje lijevo) i azurofil zmije (gore desno). Izvor: arhiva Zavoda za patofiziologiju Veterinarskog fakulteta .

HETEROFILI

Heterofili su najčešći granulociti gmazova, a funkcijom su izjednačeni neutrofilima sisavaca. Čine oko 30-45% leukocita u perifernoj krvi gmazova te su okrugli sa okruglom do ovalnom jezgrom i bezbojnom citoplazmom. Imaju karakteristične ružičasto-narančaste granule štapićastog oblika. Kao i neutrofili sisavaca, zajedno sa monocitima fagocitiraju bakterije i strane tvari. Toksični heterofili javljaju se kod jakih upala, nekroza i bakterijskih infekcija te je stupanj toksičnosti u korelaciji sa težinom bolesti. Kod blažih slučajeva uočava se bazofilija citoplazme i degranulacija, a kod težih stanja vakuolizacija citoplazme, režjevitost jezgre te pojava pleomorfnih granula. Kao i kod sisavaca prisutnost nezrelih heterofila (skretanje u lijevo) povezana je sa upalom (STACY i sur., 2011.).



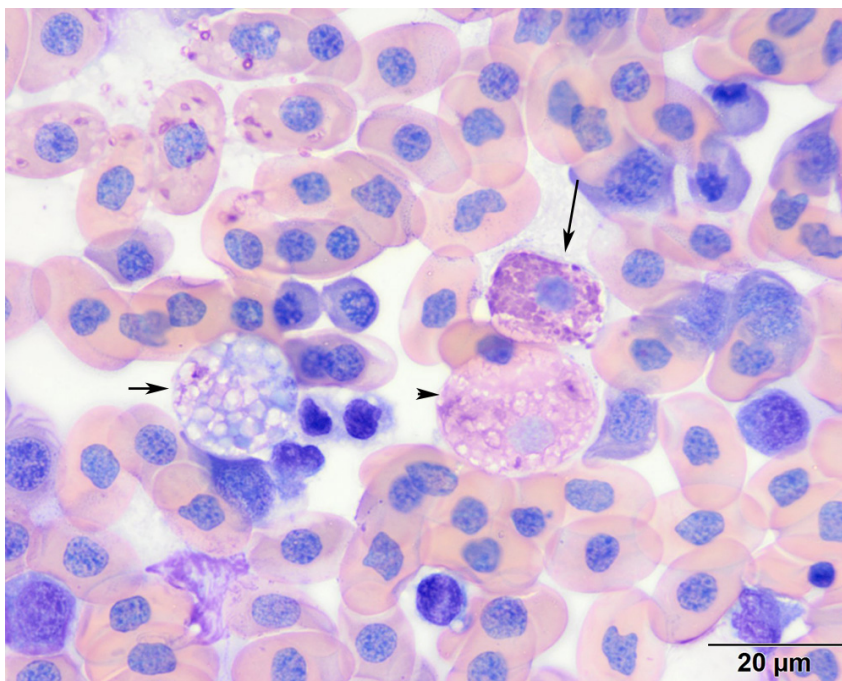
Slika 9. Heterofil zmije. Izvor: arhiva Zavoda za patofiziologiju Veterinarskog fakulteta.



Slika 10. Heterofil (sredina) i azurofil zmije (gore). Izvor: arhiva Zavoda za patofiziologiju Veterinarskog fakulteta.

EOZINOFILI

Eozinofili su granulociti sa okruglom do ovalnom jezgrom koja je centralno ili blago ekscentrično smještena. To su stanice slične heterofilima, a za razliku od njih imaju svijetlo plavu citoplazmu sa okruglim granulama čija boja varira ovisno o vrsti reptila. Smatraju se rijetkima kod većine zmija, a utvrđeni su kod Kraljevske kobre (*Ophiophagus hannah*) (STACY i sur., 2011.). Salakij i sur. (2002.) opisali su eozinofile Kraljevske kobre kao stanice veće od bazofila koje nakon bojenja po Wrightu imaju brojne okrugle svijetlo plave granule koje otežavaju vizualizaciju jezgre. Duminda i sur. (2017.) opisali su eozinofile Indijske kobre (*Naja naja*) kao stanice koje su se rijetko pojavljivale u perifernoj krvi te čije se granule boje tamno, a citoplazma svijetlo. U perifernoj krvi eozinofili čine 7-20% ukupnih leukocita. Njihova funkcija nije u potpunosti istražena no visoki udio eozinofila mogao bi ukazivati na parazitarne invazije ili druge antigenske stimulacije (CAMPBELL i ELLIS, 2007.).

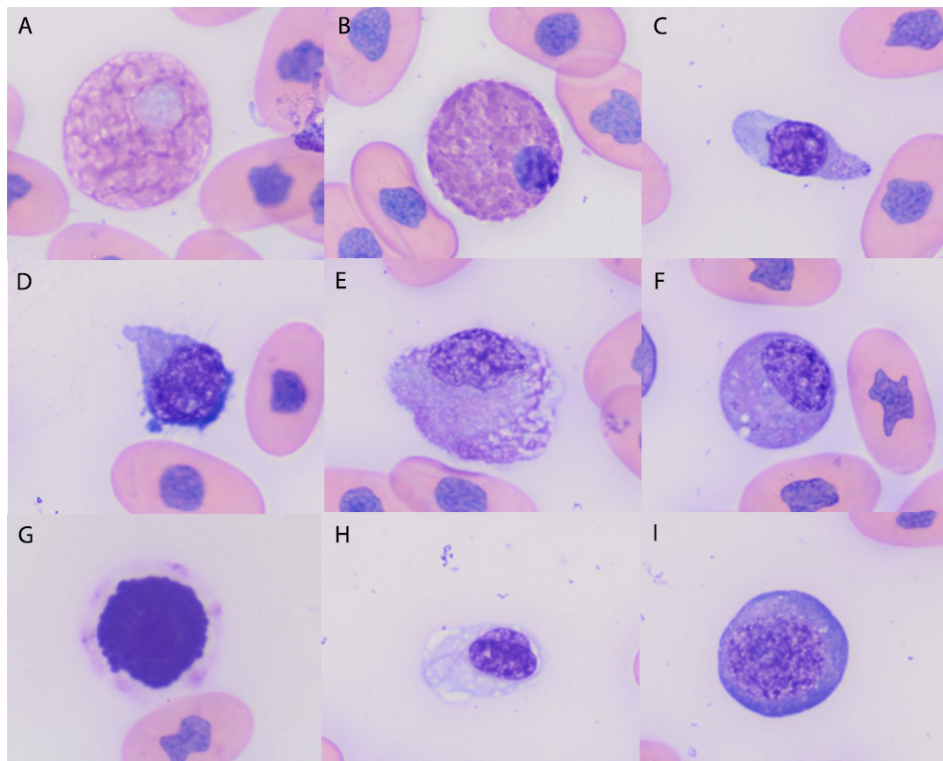


Slika 11. Eozinofil sa tamnijim crvenim granulama (dulja strelica), heterofil sa svijetlijim granulama (vrh strelice) i nezreli toksični heterofil (kraća strelica). Izvor: Cornell University of Veterinary Medicine.

BAZOFILI

Bazofili su najmanji granulociti sa ekscentričnom jezgrom i karakterističnim tamnoljubičastim granulama koje ju često prekrivaju. Tijekom vađenja krvi, stajanja ili pogrešne pripreme uzorka oni mogu degranulirati te se tada javljaju prozirne vakuole umjesto granula. Wright-Giemsa bojenje jasno ocrta granule, a kod bojenja uzoraka sa Dip-Quick bojama preporuča se fiksirati uzrak metilnim alkoholom 1 minutu te ga pustiti da se osuši prije bojenja (JENKINS-PEREZ, 2012.). Ovisno o vrsti gmaza, bazofila u perifernoj krvi zdravih životinja može biti i do 40% od ukupnih leukocita. Uočeno je povećanje broja bazofila kod hemoparazitskih

infekcija (hemogregarini, tripanosoma) te kod virusnih infekcija (iridovirus) (STACY i sur., 2011.). Prilikom diferencijacije stanica potrebno je paziti da se bazofili ne zamijene sa toksičnim heterofilima koji imaju bazofilne i okrugle granule (SYKES i KLAPHAKE, 2008.).



Slika 12. A: heterofil, B: eozinofil, C: mali reaktivni limfocit, D: srednji reaktivni limfocit, E: azurofil, F: azurofil, G: bazofil, H: trombocit, I: nezrela crvena krvna stanica. Izvor: Cornell University of Veterinary Medicine.

2.5. POREMEĆAJI U KRVNOJ SLICI

Istraživanja poremećaja krvne slike sisavaca poslužila su kao osnova za istraživanje istih u gmazova. Specifična literatura o gmazovima još uvijek je oskudna.

2.5.1. ANEMIJE

U usporedbi sa sisavcima, principi dijagnostike gmazova su jednaki. Prema dosadašnjim saznanjima one se rijetko javljaju kao primarni problem, a češće kao simptom drugih medicinskih stanja ili bolesti. U većini slučajeva primarni problem je traumatske, degenerativne, upalne, neoplastične, toksične, nutritivne, metaboličke ili infektivne etiologije (SAGGESE, 2009.). Anemije gmazova teško je uočiti zbog fiziološki niskog hematokrita (16-21%) kao na primjer kod Kraljevskog pitona (*Python regius*) (JOHNSON i BENSON, 1996.). Klinički znakovi anemije gmazova ne mogu se usporediti sa onima kod sisavaca zato što i klinički zdravi gmazovi fiziološki mogu imati pigmentirane, blijede ili zamućene vidljive sluznice, a letargija je kod gmazova čest simptom kod većine bolesti (SYKES i KLAPHAKE,

2008.).

Regenerativna anemija najčešće nastaje zbog krvarenja ili hemolize. Gubitak krvi može nastati zbog ektoparazita (krpelji, pijavice, grinje) ili traumatskih ozljeda, a hemoliza najčešće nastaje zbog hemoparazita, bakterijskih infekcija (*Plasmodium sp.*) ili hemolitičkih toksina (olovo, cink). Kao i kod sisavaca i ptica, povećanje broja retikulocita znak je regenerativnog odgovora i daje nam uvid u stanje koštane srži (STACY i sur., 2011.). Zbog duljeg životnog vijeka eritrocita regenerativni odgovor gmazova slabiji je nego kod sisavaca i ptica. Zbog toga je nekada potrebno i do 2 mjeseca za detekciju novoformiranih eritrocita i isključivanje neregenerativne anemije kao uzroka. Regenerativni odgovor očituje se bazofilnom punktacijom, dvostrukom jezgrom, povećanom anizocitozom i anizokariozom, te povećanim brojem mitotičkih oblika. Međutim, promjene na jezgri mogu se javiti i poslije hibernacije, kod malnutricije, gladovanja, trovanja, septikemije i teških upalnih bolesti, a posljedica je neregenerativna anemija (STACY i sur., 2011.). Anemični gmazovi sa regenerativnim odgovorom imaju bolju prognozu nego oni sa slabijim ili bez odgovora.

Neregenerativna anemija zbog smanjene produkcije eritrocita uzrokovana kroničnim bolestima najčešći je oblik anemije gmazova. Uzroci mogu biti infekcija, kronična malnutricija ili držanje u neadekvatnim uvjetima, kronično zatajenje organa, gastrointestinalne bolesti ili neoplazija (SYKES i KLAPHAKE, 2008.).

Najčešći oblik anemije gmazova je normocitni normokromni. Hipokromne anemije rijede su i uzrokovane nedostatkom željeza, trovanjem teškim metalima, gladovanjem i malnutricijom. Mikrocitne i makrocitne anemije rijetko su prijavljivane kod gmazova (SAGGESE, 2009.).

2.5.2. UPALE I INKLUZIJE

Postavljanje dijagnoze infekcije na temelju leukograma gmazova može biti zahtjevno zbog toga što se za vrijeme infekcije mogu se javiti leukocitoza, leukopenija pa čak i fiziološke vrijednosti leukocita.

Glavni uzrok leukocitoze u gmazova su upalna stanja koja se javljaju tijekom infekcijskih bolesti (bakterijskih i parazitaranih), oštećenja tkiva i nekroze (STRIK i sur., 2007.; SYKES i KLAPHAKE, 2008.). U pravilu se uvijek javlja heterofilija koja je kod bakterijske infekcije uvijek praćena skretanjem u lijevo i toksičnim promjenama heterofila. Jaka akutna infekcija može uzrokovati i heteropeniju sa skretanjem ulijevo i toksičnim promjenama. Karakteristika zmija je povećani broj azurofila sa ili bez skretanja ulijevo kod akutnih upalnih ili infekcijskih stanja za razliku od ostalih gmazova kojima se oni povećavaju većinom kod kroničnih upala. Upala u gmazova često rezultira stvaranjem granuloma koji sastoji od gusto posloženih nekrotičnih heterofila u centru te monocita, makrofaga i multinuklearnih divovskih stanica na periferiji (TUCUNDUVA i sur., 2001.). Limfociti i plazma stanice ukazuju na kronicitet lezije. Brojni unutrašnji i vanjski čimbenici mogu utjecati na upalni odgovor gmazova. Tako na primjer više temperature okoliša stimuliraju imunološki odgovor životinje te rezultiraju ranijom

rezolucijom upale (STRIK i sur., 2007.). Leukocitoza gmazova, pogotovo kod zmija, ponekad se može pripisati i neoplastičnim leukemijama (SYKES i KLAPHAKE, 2008.). Kod nalaza inkluzija unutar eritrocita zmija bitno je odrediti radi li se o artefaktu, virusu ili hemoparazitu (SYKES i KLAPHAKE, 2008.).

INKLUZIJSKA BOLEST

Inkluzijska bolest zmija vrlo je kontagiozna, progresivna i smrtonosna bolest koja zahvaća pretežito zmije porodice *Boidae* i *Pythonidae*. Zabilježena je u zmija u zatočeništvu diljem svijeta, a jedna je od najznačajnijih bolesti udava. Smatralo se da je uzročnik bolesti retrovirus no nedavno je češće iz oboljelih zmija izdvojen arenavirus (STENGLEIN i sur., 2012.; HETZEL i sur., 2013.). Karakterizira ju limfocitoza sa karakterističnim inkluzijama unutar citoplazme. Inkluzije su glatke, homogene i blijedoplavičaste, a osim citoplazme limfocita mogu se pronaći i u citoplazmi eritrocita i heterofila te u neuronima, glija stanicama središnjeg živčanog sustava, limfocitima limfoidnih organa i epitelnim stanicama unutarnjih organa. Kaikhushuroo i sur. (2012.) opisali su slučaj odrasle boe constrictor (*Boa constrictor imperator*) nepoznate dobi, težine 5.5 kg koja je pokazivala znakove anoreksije i gubitka težine. Dvije boe koje su živjele u bliskom kontaktu sa njom nedavno su uginule od anoreksije nepoznatog uzroka. Autori su prilikom fizičkog pregleda uočili lošu tjelesnu kondiciju te palpacijom prisutnost zraka u abdomenu. U krvnoj slici bila je prisutna limfocitoza i blaga azurofilija, a u krvnom razmazu pronađene su karakteristične citoplazmatske blijedoplave uklopine unutar limfocita i eritrocita. Unatoč terapiji zmija je za tjedan dana uginula, a nekropsijom je pronađen samo prazan lumen crijeva. Histološkom pretragom potvrđena je inkluzijska bolest nakon nalaza brojnih citoplazmatskih uklopina u limfocitima slezene, hepatocitima te epitelnim stanicama pankreasa.

ZMIJSKI ERITROCITNI VIRUS

Infekcija Iridovirusom javlja se u krvnim stanicama zmija, guštera i kornjača (ALLENDER i sur., 2006.). U zmija je ovaj virus uvijek povezan s pojavom jake anemije i javlja se dva tipa inkluzija. Jedan tip inkluzija je virusnog podrijetla i javlja se u obliku granularnih ružičastih do tamno ljubičastih agregata. Drugi tip inkluzija sastoji se od svijetlo narančast do ružičast te okruglog do heksagonalnog oblika te se smatra da se sastoji od staničnih i virusnih nusproizvoda- proteina i lipida (STACY i sur., 2011.).

2.5.3. HEMOPARAZITI

Prisutnost hemoparazita u gmazova najčešće predstavlja slučajan nalaz. Većina hemoparazita nije patogena te ne uzrokuje vidljive simptome divljim životinjama. Patogeni hemoparaziti izazivaju hemolitičnu anemiju, pogotovo kada je okidač bolesti stres. Većina hemoparazita zahtjeva prisutnost beskralješnjaka za razvojni ciklus tako da gmazovi u zatočeništvu imaju

vrlo nizak rizik infekcije (SYKES i KLAPHAKE, 2008.).

Hemogregarini (*Hepatozoon spp.*) su krvni paraziti iz četiri roda. Gametocite hemogregarina mogu se prepoznati u citoplazmi eritrocita kao duguljasti organizmi sa blijedo plavom citoplazmom i okruglom do ovalnom jezgrom koja je centralno smještena. Oni se najčešće nalaze oko jezgre eritrocita te ju okružuju ili pomiču u stranu. Većinom su apatogeni no u neprirodnom domaćinu mogu izazvati imunološki odgovor (STACY i sur., 2011.).

2.5.4. HEMATOPOETSKE NEOPLAZIJE

Kao i kod ostalih kroničnih oboljenja gmazova, hematopoetske neoplazije najčešće se dijagnosticiraju tek u uznapređovalom stadiju. Dijagnostika se temelji na diferencijaciji i morfologiji leukocita, evaluaciji koštane srži te citokemijskim, imunocitokemijskim i imunohistokemijskim bojenjima. Najčešće su opisane u gmazova i to kod guštera i zmija, a pojavljuju se kao multiple mase (limfosarkom), cirkulirajuće neoplazije (leukemija) ili kao kombinacija to dvoje. Češće se javljaju sporadično iako su opisani i masovna izbijanja limfoidnih neoplazija (SYKES i KLAPHAKE, 2008.). Limfoidne leukemije kod gmazova su češće nego mijeloidne leukemije.

3. RASPRAVA

Jedna od osnovnih dijagnostičkih metoda koja se koristi u veterinarskoj praksi kod sisavaca pa tako i kod gmazova je hematološka pretraga. Za razliku od sisavaca sve krvne stanice gmazova sadrže jezgru tako da se obrada hematoloških parametara većinom obavlja ručno, a ne uz pomoć hematoloških analizatora. Isto tako, krvna slika zmija držanih u zatočeništvu može se značajno razlikovati od krvne slike zmija koje obitavaju u divljini. Unutarnji čimbenici koji mijenjaju krvnu sliku su: dob, spol, vrsta životinje, a vanjski čimbenici: mjesto vađenja krvi, prehrana, temperatura i stres. Morfologija i funkcija krvnih stanica gmazova slična je onoj kod sisavaca uz nekoliko razlika. Eritrociti zmija za razliku od sisavaca sadrže jezgru te imaju značajno dulji životni vijek zbog usporenog metabolizma. Trombociti zmija isto tako sadrže jezgru za razliku od onih u sisavaca. Monociti i limfociti zmija imaju sličnu ulogu kao kod sisavaca. Heterofili su ekvivalent neutrofilima sisavaca, a azurofili su jedinstveni samo za zmije. Većina bolesti krvnog sustava zmija nedovoljno je istražena, a dijagnostika je otežana zbog činjenice da su simptomi često neprimjetni te se pojavljuju tek u kasnijim stadijima bolesti. Anemije zmija teško je uočiti zbog fiziološki niskog hematokrita i nespecifičnih simptoma. Postavljanje dijagnoze infekcije zahtjevno je zbog toga što se može različito očitovati, kao na primjer leukocitozom, leukopenijom pa čak i fiziološkim vrijednostima leukocita. Karakteristika isključivo zmija je povećani broj azurofila sa ili bez skretanja ulijevo kod akutnih upalnih ili infekcijskih stanja za razliku od ostalih gmazova kojima se oni povećavaju većinom kod kroničnih upala. Od inkluzijskih bolesti zmija najčešći su Zmijski eritrocitni virus i Inkluzijska bolest zmija te su ove bolesti često smrtonosne. Hemoparaziti su čest nalaz kod zmija i najčešće su apatogeni, ali u neprirodnim domaćinima mogu izazvati imunološki odgovor. Kao i kod ostalih kroničnih oboljenja gmazova, hematopoetske neoplazije najčešće se dijagnosticiraju tek u uznapredovalom stadiju.

4. ZAKLJUČCI

1. Hematološka pretraga jedna je od najznačajnijih metoda za procjenu zdravstvenog stanja jedinke, praćenje progresije bolesnih stanja, određivanje terapije te praćenje učinkovitosti terapije.
2. Sve krvne stanice zmija sadrže jezgru tako da se analiza hematoloških parametara obavlja ručno,
3. Brojni unutarnji i vanjski čimbenici utječu na krvnu sliku zmija što treba uzeti u obzir prilikom interpretacije rezultata. To su: dob, spol, vrsta životinje, godišnje doba, mjesto vađenja krvi, prehrana, temperatura i stres.
4. Dijagnostika bolesti krvnog sustava zmija otežana je zbog nespecifičnih simptoma i činjenice da su simptomi vidljivi tek u odmaklim stadijima bolesti.
5. Najčešće bolesti zmija koje se mogu dijagnosticirati hematološkom analizom su inkluzijske bolesti i leukoze. Inkluzijska bolest izrazito je kontagiozna i smrtonosna bolest zmija porodice *Boidae* i *Pythonidae*. Zmijski eritrocitni virus uvijek je povezan s jakim oblikom anemije. Hematopoetske neoplazije najčešće se dijagnosticiraju tek u uznapredovalom stadiju te se javljaju u obliku limfosarkoma, leukemija ili kombinacije to dvoje.
6. Zbog nedostatka specifične literature o hematologiji zmija ovo područje trebalo bi se detaljnije istražiti.

5. LITERATURA

1. ALLENDER, M. C., M. M. FRY, A. R. IRIZARRY, et al. (2006): Intracytoplasmic inclusions in circulating leukocytes from an eastern box turtle (*Terrapene carolina carolina*) with iridoviral infection. *J. Wildl. Dis* 42(3), 677-684.
2. ARIKAN, H., K. CICEK (2013.): Haematology of amphibians and reptiles: a review. *North-Western Journal of Zoology* 10(1), 190-209.
3. BARIĆ RAFAJ, R. (2012): Klinička patologija i dijagnostički postupci: Hematologija, Laboratorijska pretraga mokraće. In: Veterinarski priručnik (Herak-Perković, V., Ž. Grabarević, K. Josip, eds.). Medicinska naklada, Zagreb. 1325- 1326.
4. BELIĆ, M., TURK, R., LUKAČ, M., VERŠEC, I., ROBIĆ, M. (2017): Hematologija gmazova. *Veterinarska stanica*, Vol. 48 No. 5. pp. 379-390.
5. BELL, K.A.H., P.T. GREGORY (2014): White blood cells in Northwestern gartersnakes. *Herpetology notes*. 7, 535-541.
6. CAMPBELL, T., C. ELLIS (2007): Avian and exotic animal hematology and cytology. 3rd ed., Ames, Iowa: Blackwell. 51-81.
7. CANFIELD, P.J. (1998): Comparative cell morphology in the peripheral blood film from exotic and native animals. *Aust. Vet. J.* 12, 793-800.
8. DUMINDA, S.B. DISSANAYAKE, D. LASANTHIKA THEWARAGE, M.P. RATHNAYAKE, A.M. SENANAYAKE KULARATNE, G. SHIRANI RANASINGHE, P.V. RAJAPAKSE (2017): Hematological and plasma biochemical parameters in a wild population of *Naja naja* (Linnaeus, 1758) in Sri Lanka. *Journal of Venomous Animals and Toxins including Tropical Diseases*. 23:8. DOI 10.1186/s40409-017-0098-7.
9. FRANKLIN, C. E., B. M. DAVIS, S. K. J. PEUCKER, H. STEPHENSON, R. MAYER, J. WHITTIER, J. LEVER, G. C. GRIGG (2003.): Comparisson of stress induced by manual restraint and immobilisation in the estuarine crocodile, *Crocodylus porosus*. *J. Exp. Zoolog. A. Comp. Exp. Biol.* 298, 86-92.
10. FRYE, F. L. (1991): Biomedical and surgical aspects of captive reptile husbandry, vol. 1. 2nd edition. Krieger Publishing Co. Malabar.
11. HAMMERSON, G. A. (2007.): *Pantherophis obsoletus*, web stranica; <https://www.iucnredlist.org/species/90069553/90069569>

12. HETZEL, U., T. SIRONEN, P. LAURINMÄKI, L. LILJEROOS, A. PATJAS, H. HENTTONEN, A. VAHERI, A. ARTELT, A. KIPAR, S.J. BUTCHER, O. VAPALAHTI, J. HEPOJKI (2013): Isolation, Identification, and Characterization of Novel Arenaviruses, the Etiological Agents of Boid Inclusion Body Disease. *J. Virol.* 87, 10918–10935.
13. JACOBSON, E. R. (2007): *Infectious Diseases and Pathology of Reptiles: Color Atlas and Text*. Cabo Raton, Florida.
14. JAKŠIĆ, B. (2009): Klinička važnost novih parametara krvnih stanica. *Biochem Med.* 19, 38-39.
15. JENKINS-PEREZ, J. (2012): Hematologic evaluation of reptiles: A diagnostic mainstay. *Veterinary technician*.
16. JOHNSON, J. H., P. A. BENSON (1996): Laboratory reference values for a group of captive Ball Pythons (*Python regius*). *Am. J. Vet. Res.* 57(9), 1304–1307.
17. KAIKHUSHROO H. B., L. W. CHANG, E. R. JACOBSON, G. A. RICH, A. B. ROYAL (2012): What is your diagnosis? Blood film from a boa constrictor. *Vet. Clin. Pathol.* 0/0. DOI:10.1111/j.1939-165X.2011.00393.x. pp. 1-2.
18. LEE, H.Y., C. BARBER, J.A. ROGERS, A.R. MINE RICK (2015): Electrochemical hematocrits determination in a direct current microfluidic device. *Electrophoresis.* 36. doi: 10. 1002/elps.201400466.
19. MILINKOVIĆ-TUR, S., J. ALADROVIĆ (2012): Vježbe iz hematologije domaćih životinja 1, Naklada Slap, Zagreb. 52-54.
20. ROVIRA, A. R. I. (2010): Hematology of reptiles. In: Schalm's veterinary hematology (Weiss, D. J., K. J., Wardrop, eds.). Wiley-Blackwell, Iowa. 1004-1011.
21. SAGGESE M. D. (2009.): Clinical Approach to the Anemic Reptile. *Journal of Exot. Pet. Med.*, 18, 98-111.
22. SALAKIJ, C., J SALAKIJ, S. APIBAL, N.A. NARKKONG, L. CHANHOME, N. ROCHANAPAT (2002): Hematology, morphology, cytochemical staining and ultrastructural characteristics of blood cells in King cobras (*Ophiophagus hannah*). *Vet. Clin. Pathol.* 31, 118-125.
23. STACY, N., A. R, ALLEMAN, K. SAYLER (2011): Diagnostic hematology of reptiles. *Clin. Lab. Med.* 31, 87-108.20.

24. STENGLEIN, M. D., C. SANDERS, A. L. KISTLER, J. G. RUBY, J. Y. FRANCO, D. R. REAVILL, F. DUNKER, J. L. DeRISI (2012): Identification, Characterization, and In Vitro Culture of Highly Divergent Arenaviruses from Boa Constrictors and Annulated Tree Boas: Candidate Etiological Agents for Snake Inclusion Body Disease, *mBio*, 3, e00180-12.
25. STRIK, N. I., A. R. ALLEMAN, K. E. HARR (2007): Circulating inflammatory cells. In: *Infectious Diseases and Pathology of Reptiles: Color Atlas and Text* (Jacobson, E. R., eds.). Cabo Raton, Florida. 167-218.
26. SYKES, J. M, E. KLAPHAKE (2008): Reptile hematology. *Vet. Clin. Exot. Anim.* 11, 481-500.
27. SYPEK, J., M. BORYSENKO (1988): Reptiles. In: *Vertebrate blood cells* (Rowley, A. F., Ratcliffe, N. A., eds.). Cambridge University Press, Cambridge. 211–5.
28. TUCUNDUVA, M., P. BORELLI, J. R. SILVA (2001.): Experimental study of induced inflammation in the Brazilian Boa (*Boa constrictor constrictor*). *J. Comp. Pathol.* 125, 174-181.

6. SAŽETAK

Krvna slika zmija koristi se kao metoda procjene zdravstvenog stanja jedinke, praćenja progresije bolesnih stanja, određivanja terapije te praćenja učinkovitosti terapije. S obzirom na oskudne podatke o hematologiji zmija, u ovom radu prikazane su specifičnosti krvne slike zmija s posebnim osvrtom na zmiju vrste Crna štakorašica (*Pantherophis obsoletus*). Eritrociti zmija za razliku od sisavaca sadrže jezgru te imaju značajno dulji životni vijek. Trombociti zmija isto tako sadrže jezgru za razliku od onih u sisavaca. Monociti i limfociti zmija imaju sličnu ulogu kao kod sisavaca, heterofili su ekvivalent neutrofilima sisavaca, a azurofili su jedinstveni samo za zmije.

Ključne riječi: hematologija, zmije, Crna štakorašica, *Pantherophis obsoletus*

7. SUMMARY

SPECIFICITIES OF THE SNAKE HEMOGRAM

Blood count in snakes is used as a method of assessing their health status, monitoring progression of diseases, determining therapy and monitoring therapy success. Because of scarcity of literature, the aim of this paper was to show specificities of hemogram in snakes with an emphasis on species Black rat snake (*Pantherophis obsoletus*). Snake erythrocytes, unlike those from mammals, have a nucleus and their life span is much longer. Snake thrombocytes also have a nucleus unlike thrombocytes from mammals. Monocytes and lymphocytes of snakes have similar roles as those in mammals, heterophils are the equivalent to mammal neutrophils and azurophils are unique only for snakes.

Key words: hematology, snakes, Black rat snake, *Pantherophis obsoletus*

8. ŽIVOTOPIS

Rođena sam 7.9.1993. godine u Zagrebu. Osnovnu školu Ksavera Šandora Gjalskoga završila sam 2008. godine u Zagrebu te sam upisala XVIII Jezičnu Gimnaziju. Nakon završetka srednje škole 2012. godine upisujem Veterinarski fakultet Sveučilišta u Zagrebu. Tijekom studiranja sudjelovala sam na 7. Internacionalnom kongresu “Veterinarska znanost i struka” te bila koautor objavljenog rada “Preliminary evaluation of complete blood count and diurnal variation of hematological parameters in Black rat snake (*Pantherophis obsoletus*)”.