

# Cushingova bolest kod pasa

---

**Krizman, Anđela**

**Master's thesis / Diplomski rad**

**2021**

*Degree Grantor / Ustanova koja je dodijelila akademski / stručni stupanj:* **University of Zagreb, Faculty of Veterinary Medicine / Sveučilište u Zagrebu, Veterinarski fakultet**

*Permanent link / Trajna poveznica:* <https://um.nsk.hr/um:nbn:hr:178:181093>

*Rights / Prava:* [In copyright](#)/[Zaštićeno autorskim pravom.](#)

*Download date / Datum preuzimanja:* **2024-11-28**



*Repository / Repozitorij:*

[Repository of Faculty of Veterinary Medicine -  
Repository of PHD, master's thesis](#)



**SVEUČILIŠTE U ZAGREBU**  
**VETERINARSKI FAKULTET**

Andela Krizman

**CUSHINGOVA BOLEST KOD PASA**

Diplomski rad

Zagreb, 2021.

## **KLINIKA ZA UNUTARNJE BOLESTI**

**Obnašateljica dužnosti predstojnika:** doc. dr. sc. Iva Šmit

**Mentorice:** Izv. prof. dr. sc. Ivana Kiš

Izv. prof. dr. sc. Mirna Brkljačić

Članovi Povjerenstva za obranu diplomskog rada:

1. Prof. dr. sc. Vesna Matijatko
2. Izv. prof. dr. sc. Mirna Brkljačić
3. Izv. prof. dr. sc. Ivana Kiš
4. Prof. dr. sc. Damjan Gračner

## **POPIS KRATICA**

UZV- ultrazvučna pretraga

ACTH- adrenokortikotropni hormon

ER- endoplazmatski retikulum

Na<sup>+</sup> - ion natrija

K<sup>+</sup> - ion kalija

CBG – *engl.cortisol-binding globulin*- kortizol-vežući globulin

RAAS- renin-angiotenzin-aldosteron sustav

Ca<sup>2+</sup> - ion kalcija

CRH - *engl. corticotropin releasing hormon*-kortikotropin-oslobađajući hormon

ACTHRH- *engl. ACTH releasing hormon*- adrenokortikotropin oslobađajući hormon

SHBG – *engl.sex hormone-binding globulin*- globulin koji veže spolni hormon

MSH- melanocitni stimulirajući hormon

ADH- antidiuretski hormon

RTG- radiografija

CT- kompjutorizirana tomografija

MR- magnetska rezonanca

## **ZAHVALA**

*Na kraju svog studentskog puta želim se od srca zahvaliti svojim roditeljima koji su mi sve ove godine pružali neizmjernu podršku i ljubav, te koji su uvijek vjerovali u mene i davali mi pravi vjetar u leđa u trenucima kad mi je bilo najteže i najpotrebnije. Želim se od srca zahvaliti svojim dragim kolegicama Ivi i Antoneli bez kojih mi ovaj studentski život ne bi imao posebnu draž, uz njih je sve bilo lakše. Od srca zahvaljujem svojim mentoricama izv. prof. dr. sc. Ivani Kiš te izv. prof. dr. sc. Mirni Brkljačić koje su bile strpljive te izdvojile svoje vrijeme te koje su svojim znanstvenim i stručnim savjetima oblikovale ideju i pomogle mi u izradi ovog diplomskog rada.*

*Ovaj diplomski rad posvećujem svojim roditeljima bez kojih danas ne bih bila tu gdje jesam.*

*Iskreno hvala svima.*

## POPIS PRILOGA

Slika 1: Regionalna i vaskularna anatomija parnih nadbubrežnih žlijezdi u pasa (preuzeto i prilagođeno prema ADIN i NELSON, 2016.).

Slika 2: Tumor hipofize kod psa, profilni prikaz. Dijagnostička metoda: magnetska rezonanca(kontrastna) (preuzeto i prilagođeno prema ISHINO i sur., 2019.).

Slika 3: Tumor nadbubrežne žlijezde kod psa. Prikaz abdomena devetogodišnjeg mušjaka njemačkog ovčara gdje se vidi tumorska masa između aorte (1), vene cave caudalis (2) i desnog bubrega (3). Dijagnostička metoda: kompjutorizirana tomografija (kontrastna) (preuzeto i prilagođeno prema GALAC i sur., 2010.)

Slika 4: Tumor nadbubrežne žlijezde kod psa. Ultrazvučni prikaz s desne strane međurebrenog prostora osmogodišnjeg minijaturnog pudla. Tumorska masa se nalazi lateralno od aorte (1) i dorzalno od vene cave caudalis (2) (preuzeto i prilagođeno prema GALAC i sur., 2010.)

Slika 5: Bilateralni gubitak dlake kod psa sa ijatrogenim hiperadrenokorticismom (preuzeto i prilagođeno prema MOONEY i PETERSON, 2015.)

Slika 6: 6 godina stara kuja minijaturnog pudla koja ima hiperadrenokorticismom ovisan o hipofizi. Na slici se vidi povećanje obujma abdomena, gubitak mišićja, alopecija i tanka koža (preuzeto i prilagođeno prema MOONEY i PETERSON, 2015)

Slika 7: Koža kod hiperadrenokorticizma koja je tanka i bez elastičnosti,abdominalne vene su vidljive kroz kožu (preuzeto i prilagođeno prema MOONEY i PETERSON, 2015)

Slika 8: Kalcinoza kože ingvinalnog područja minijaturnog pudla, prisutni i komedoni (preuzeto i prilagođeno prema MOONEY i PETERSON, 2015)

Slika 9: Rendgenogram abdomena škotskog terijera sa hiperadrenokorticismom ovisnim o

hipofizi. Na slici se vidi hepatomegalija, proširenje abdomena, distrofična kalcifikacija mekih tkiva, proširen mokraćni mjehur te osteopenija (preuzeto i prilagođeno prema MOONEY i PETERSON, 2015)

Slika 10: Rendgenogram abdomena jorkširskog terijera sa hiperadrenokorticizmom ovisnim o nadbubrežnoj žlijezdi. Na slici se vidi kalcificirana masa u dorzokranijalnom području abdomena (bijela strelica), također je prisutan kamenac mokraćnog mjehura (plava strelica) te uretre (žute strelice) (preuzeto i prilagođeno prema MOONEY i PETERSON, 2015)

Slika 11: Ultrazvuk desne adrenalne žlijezde osmogodišnjeg psa sa hiperadrenokorticizmom ovisnim o hipofizi. Na slici se vidi zadebljala hipoehoična kora adrenalne žlijezde koja okružuje normalno ehogenu srž (preuzeto i prilagođeno prema MOONEY i PETERSON, 2015)

Slika 12: Ultrazvuk desne adrenalne žlijezde osmogodišnjeg njemačkog ovčara sa hiperadrenokorticizmom ovisnim o nadbubrežnoj žlijezdi. Na slici se vidi adrenalni tumor kao ehogena masa koja je potpuno zamijenila normalnu strukturu adrenalne žlijezde (preuzeto i prilagođeno prema MOONEY i PETERSON, 2015)

Slika 13: Interpretacija mjerenja koncentracije kortizola u plazmi prije i nakon stimulacije sa sintetskim ACTH (preuzeto i prilagođeno prema MOONEY i PETERSON, 2015)

Slika 14: Interpretacija mjerenja koncentracije kortizola u plazmi prije i nakon aplikacije niske doze deksametazona (preuzeto i prilagođeno prema MOONEY i PETERSON, 2015)

# SADRŽAJ

<b>1. UVOD</b> .....	1
<b>2. ANATOMIJA NADBUBREŽNE ŽLIJEZDE</b> .....	3
<b>3. EMBRIONALNI RAZVOJ I HISTOLOŠKA GRAĐA KORE NADBUBREŽNE ŽLIJEZDE</b> .....	4
<b>4. FIZIOLOGIJA KORE NADBUBREŽNE ŽLIJEZDE</b> .....	6
4.1. Sinteza, sekrecija te učinci mineralokortikoida .....	6
4.2. Sinteza, sekrecija te učinci glukokortikoida .....	7
4.3. Sinteza, sekrecija i učinci adrenalnih hormona .....	8
<b>5. ETIOLOGIJA</b> .....	9
5.1. Hiperadrenokorticismus ovisan o hipofizi .....	9
5.2. Hiperadrenokorticismus ovisan o nadbubrežnoj žlijezdi .....	11
5.3. Ijatrogeni hiperadrenokorticismus .....	13
5.4. Pojavnost .....	14
<b>6. PATOFIZIOLOGIJA</b> .....	15
<b>7. KLINIČKA SLIKA</b> .....	17
<b>8. DIJAGNOSTIKA</b> .....	21
8.1. Hematologija, biokemijski profil i analiza urina .....	21
8.2. Slikovna dijagnostika (radiografija, ultrazvuk, kompjutorizirana tomografija, magnetska rezonanca) .....	22
8.3. Dijagnostički endokrinološki testovi .....	27
<b>9. LIJEČENJE</b> .....	30
9.1. Liječenje hiperadrenokorticismusa ovisnog o hipofizi .....	30
9.2. Liječenje hiperadrenokorticismusa ovisnog o nadbubrežnoj žlijezdi .....	32
<b>10. PROGNOZA I PRAĆENJE BOLESTI</b> .....	34
<b>11. ZAKLJUČAK</b> .....	35
<b>12. POPIS LITERATURE</b> .....	36

<b>13. SAŽETAK</b> .....	42
<b>14. SUMMARY</b> .....	44
<b>15. ŽIVOTOPIS</b> .....	46



## 1. UVOD

Hiperadrenokorticism je vrlo česta endokrinološka bolest kod pasa. To je višesustavni organski poremećaj koji nastaje zbog kronično povišene koncentracije glukokortikoida, hormona koje u krv izlučuje kora nadbubrežne žlijezde. Naziva se još i Cushingov sindrom, prema dr. Harveyu Cushingu koji je 1932. godine prvi put opisao taj poremećaj koji se pojavio kod dvanaestero ljudi (HERAK-PERKOVIĆ i sur., 2012).

Nadbubrežne žlijezde se sastoje od dva embriološki i funkcionalno odvojena dijela, kore i srži. Kora nadbubrežnih žlijezdi proizvodi tri grupe hormona; mineralokortikoide, glukokortikoide te malu količinu spolnih hormona, posebice muških, koji nemaju bitnu funkciju u organizmu. Mineralokortikoidi reguliraju koncentraciju elektrolita i vode u organizmu, glukokortikoidi potiču glukoneogenezu te sudjeluju u metabolizmu bjelancevina i masti, a imaju i protuupalno djelovanje (MOONEY i PETERSON, 2015).

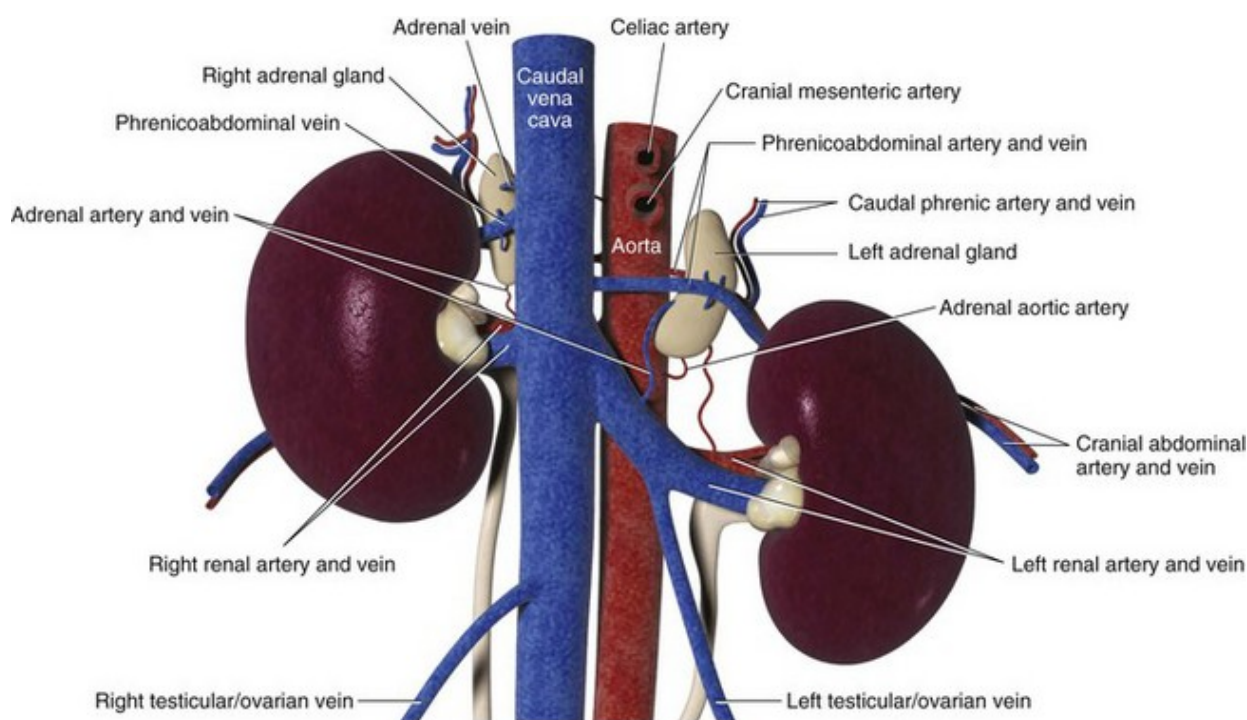
Hiperadrenokorticism može nastati spontano ili iatrogeno. Kad govorimo o spontanom hiperadrenokorticismu tu ubrajamo hiperadrenokorticism ovisan o hipofizi i hiperadrenokorticism ovisan o nadbubrežnoj žlijezdi. Hiperadrenokorticism ovisan o hipofizi najčešći je uzrok spontanog hiperadrenokorticismu u pasa, a pojavljuje se u 80-85% slučajeva. Hiperadrenokorticism ovisan o nadbubrežnoj žlijezdi zahvaća preostalih 15-20% pasa. Iatrogeni se hiperadrenokorticism pojavljuje zbog prekomjerne uporabe glukokortikoida u kontroli alergijskih ili imunološki posredovanih poremećaja (HERAK-PERKOVIĆ i sur., 2012).

Hiperadrenokorticism se javlja najčešće kod starijih pasa, posebice kod manjih pasmina. Dijagnostika ove bolesti predstavlja svojevrsan klinički izazov jer se kod pojedinih pasa javljaju nespecifični simptomi, a klinička slika može biti vrlo raznolika. Laboratorijski nalazi su često varijabilni, a u dijagnostici postoje različiti endokrinološki testovi kojima se može potvrditi dijagnoza. Od dijagnostičkih postupaka u slikovnoj dijagnostici ultrazvučna pretraga abdomena te kompjuterizirana tomografija (CT) i/ili magnetska rezonanca (MR) glave su također od velike važnosti.

Cilj ovog diplomskog rada je detaljno prikazati uzroke nastanka bolesti, simptomatologiju, raspoložive dijagnostičke metode i moguće oblike terapije.

## 2. ANATOMIJA NADBUBREŽNE ŽLIJEZDE

Naziv organa nadbubrežne žlijezde nema nikakav funkcionalni odnos s bubrezima, već njihov naziv potječe iz njihovog položaja. Nadbubrežne žlijezde su parne žlijezde lokalizirane kranio-medijalno u blizini prednjeg pola odgovarajućeg bubrega u retroperitonealnom prostoru nad dorzalnim dijelom trbušne stijenke. Tijekom embrionalnog razvoja nadbubrežne žlijezde bivaju izgrađene od dva strukturno i funkcionalno različita embrionalna tkiva. Vanjski dio se naziva –kora (*lat. „cortex“*) i ima specifičan radijalno-prugast izgled, a unutarnji dio je srž (*lat. „medulla“*) i tamnije je boje (KOENIG i LIEBICH, 2009). S obzirom da su ova dva dijela usko povezana, uobičajeno se razmatraju kao jedan organ. Kora nadbubrega u zdravih pasa je tvrda, žuta i gotovo jednolike debljine. Mekana smeđa srž okružena je korom. U zdravih pasa odnos kore i srži je otprilike 2:1. Nadbubrežna žlijezda je bogato vaskularizirana te se sinusoidalna mreža, koja ograničava stanične tračke u kori, nastavlja u venozno stablo na periferiji srži (MCGAVIN i ZACHARY, 2008).



Slika 1. Regionalna i vaskularna anatomija parnih nadbubrežnih žlijezdi u pasa (preuzeto i prilagođeno prema ADIN i NELSON, 2016).

### 3. EMBRIONALNI RAZVOJ I HISTOLOŠKA GRAĐA KORE NADBUBREŽNE ŽLIJEZDE

Dva osnovna anatomska dijela nadbubrežne žlijezde imaju različitu histološku građu i različitu funkciju, te su izgrađena iz dvije različite embrionalne osnove. Kod sisavaca unutrašnji dio nadbubrežne žlijezde(srž) potječe od neuralnog grebena, dok vanjski dio nadbubrežne žlijezde(kora) potječe od intermedijarnog mezoderma. Uzduž ventromedijalne granice mezonefrosa nalaze se nakupine mezenhima mezodermalnog podrijetla koji nastaju regresijom kanalića mezonefrosa, te se te nakupine organiziraju u tvorbe koje nalikuju traci. Tkivo kore nadbubrežne žlijezde nastaje krajem embrionalnog razvoja. Proliferacijom mezodermalnih stanica u vanjskom sloju nastaje nadbubrežna kora koja se u ovom stadiju razvoja naziva fetalna kora. Nakon ove faze, u sljedećoj fazi proliferacije mezodermalne stanice okruže fetalnu koru i poslije rođenja nastaje definitivna kora, dok fetalna kora propada. Nakon rođenja definitivna kora se organizira u tri zone: *zona glomerulosa*, *zona fasciculata* i *zona reticularis*. Funkcija fetalne nadbubrežne kore ovisi o izlučivanju fetalnog ACTH hormona iz hipofize. Kada se definitivna kora razvije u navedene zone, svaka zona izlučuje vlastite steroidne hormone. Mineralokortikoide koji reguliraju ravnotežu vode i elektrolita, izlučuje *zona glomerulosa*. Glukokortikoide koji imaju ulogu u regulaciji metabolizma ugljikohidrata, proteina i masti, izlučuje *zona fasciculata*. Stanice smještene u *zona reticularis* izlučuju nisku razinu spolnih hormona, uglavnom androgena (ZOBUNDŽIJA i sur., 2014).

Histološki kora nadbubrežne žlijezde je podijeljena u tri zone. *Zona multiformis* (*glomerulosa*, *arcuata*), *zona fasciculata* te *zona reticularis*. Iznad ove tri zone nalazi se vezivnotkivna ovojnica iz koje u parenhim ulaze vezivnotkivne trabekule.

*Zona glomerulosa* nalazi se neposredno ispod ovojnice te zauzima najmanji dio od sva tri dijela kore, samo 1/10. Stanice su prizmatičnog oblika i razmještene su u obliku lukova, te se, upravo zbog takvog oblika, ta zona kod mesoždera naziva još i *zona arcuata*. Karakteristike stanica u *zoni multiformis* su da sve stanice imaju acidofilnu citoplazmu i tamnu jezgru, a u citoplazmi se kod pojačane aktivnosti vide kapljice masti. Mitohondriji su rijetki, tubulusnog tipa s gustim matriksom. Glatki i hrapavi endoplazmatski retikulum (ER) slabo su razvijeni, Golgijev kompleks je mali, a količina slobodnih ribosoma je velika.

*Zona fasciculata* zauzima najveći dio kore, čak 6/10. Nalazi se između *zone multiformis* i *zone reticularis*. Građena je od kubičnih ili poligonalnih stanica poredanih u nizove između kojih se nalaze brojne međusobno povezane kapilare, zbog tog karakterističnog izgleda „fascikli“ (*lat. fasciculus*: mapa) je i dobila ime. Kod stresnih stanja se povećava količina kapljica masti koje se obično uvijek nalaze u citoplazmi tih stanica. U citoplazmi se također nalazi veliki broj ribosoma i zrnaca glikogena. Mitohondriji su brojni, kuglastog oblika, relativno veliki i sakulusnog tipa. Glatki je ER uglavnom vezikularnog tipa, iako se može vidjeti i razgranati tubularni tip koji je razmješten u slojevima oko lipidnih kapljica. Hrapavi ER se ne opaža.

*Zona reticularis* zauzima 3/10 debljine kore i nalazi se na prijelazu kore u srž. Ime je dobila jer se bogata kapilarna mreža nalazi oko niza međusobno povezanih stanica. Oblik žlijezdanih stanica je poligonalan ili kubičan. Te stanice su relativno male s malom količinom masnih kapljica, te su im jezgra i citoplazma tamnije obojene, a mitohondriji su veliki, nepravilni, tubulusnog i sakulusnog tipa. Jako važno obilježje tih stanica su dobro razvijen glatki ER vezikularnog tipa i brojni lizosomi (KOZARIĆ, 1997).

## 4. FIZIOLOGIJA KORE NADBUBREŽNE ŽLIJEZDE

Kora nadbubrežnih žlijezda proizvodi steroidne hormone koji se nazivaju hormoni kore nadbubrežnih žlijezda (adrenokortikalni hormoni ili kortikosteroidi). Bez kore nadbubrežne žlijezde životinja ne može preživjeti, ako se sa hormonalnom terapijom ne počne odmah. Steroidni ugljikov kostur je u osnovnoj strukturi svih hormona kore nadbubrežne žlijezde, hormoni kore nadbubrežnih žlijezda nastaju iz kolesterola tako da se forma kolesterola mijenja kroz nekoliko stupnjeva. U prvom stupnju se uklanja postrani lanac kolesterola, pri čemu nastaje pregnenolon. Ovu reakciju regulira ACTH i to je ograničavajući stupanj sinteze svih adrenokortikalnih hormona. Brojnim sljedećim kemijskim reakcijama se pregnenolon prevodi u različite adrenokortikalne hormone (MILINKOVIĆ-TUR i ŠIMPRAGA, 2017).

### 4.1. Sinteza, sekrecija te učinci mineralokortikoida

Mineralokortikoidi su dobili ime po tome što osobito djeluju na elektrolite („minerale“) u izvanstaničnoj tekućini, posebice na natrij( $\text{Na}^+$ ) i kalij( $\text{K}^+$ ) (GUYTON i HALL, 2012).

Aldosteron je najvažniji mineralokortikoid te on nastaje isključivo u *zona arcuata*, u krvi cirkulira vezan s globulinom nazvanim CBG (*engl. cortisol binding globulin: globulin kojiveže kortizol*) i albuminom. Poluživot aldosterona u plazmi iznosi oko 20 minuta. Aldosteron se inaktivira u jetri te se zajedno sa svojim metabolitima veže za glukuronsku kiselinu i izlučuju se u sastavu žuči i urina.

Na sekreciju aldosterona najznačajniji utjecaj imaju angiotenzin II i koncentracija  $\text{K}^+$  u izvanstaničnoj tekućini.

Kada se arterijski krvni tlak smanji ili se pojača aktivnost simpatičkih vlakana koja inerviraju bubreg, dolazi do povećanja sekrecije enzima renina iz bubrega (MILINKOVIĆ-TUR i ŠIMPRAGA, 2017). Veliki značaj u cijelom ovom procesu ima sustav renin-angiotenzin-aldosteron (RAAS). Renin (prema *lat. ren: bubreg*), bubrežni hormon, je proteolitički enzim koji stvaraju bubrezi i izlučuju u krv. Sudjeluje u regulaciji krvnog tlaka. Glavni su poticaji za njegovo izlučivanje smanjenje volumena krvi, sniženje krvnog tlaka i smanjenje koncentracije natrijevih iona u krvi. Renin bjelančevinu plazme, angiotenzinogen, pretvara u angiotenzin I, koji djelovanjem angiotenzin-konvertirajućeg enzima (uglavnom se nalazi u plućnim kapilarama) postaje angiotenzin II. Nakon ovog procesa slijedi poticanje sekrecije aldosterona

iz kore nadbubrežnih žlijezda (SPARKS i sur. 2014).

Za razliku od sustava RAAS, izvanstanični  $K^+$  djeluje neposredno na stanice koje proizvode aldosteron. Ovaj mehanizam je izrazito osjetljiv, pa već 10%-tno povećanje koncentracije izvanstaničnog  $K^+$  trostruko uvećava proizvodnju aldosterona. Povećanje koncentracije izvanstaničnog  $K^+$  je „okidač“ za depolarizaciju stanica koje proizvode aldosteron, što rezultira otvaranjem  $Ca^{2+}$  kanala reguliranih naponom. Krajnji rezultat ove reakcije je povećanje unutarstanične koncentracije  $Ca^{2+}$  što je ujedno „okidač“ za sintezu aldosterona (MILINKOVIĆ-TUR i ŠIMPRAGA, 2017).

Što se tiče učinka aldosterona i svih drugih mineralokortikoida, on se očituje povećanjem reapsorpcije  $Na^+$  iz distalnih tubula i sabirnih kanalića u bubrežima, izvodnih kanala žlijezda slinovnica i znojnice te iz sadržaja debelih crijeva. Tri glavna učinka mineralokortikoida su povećanje količine  $Na^+$  u organizmu, povećanje volumena izvanstanične tekućine te povećanje arterijskog krvnog tlaka. Dakle, aldosteron stimulira  $Na^+-K^+$  crpku te povećava broj  $K^+$  kanala. Na taj način  $Na^+-K^+$  crpke prenose  $K^+$  iz međustanične tekućine u epitelne stanice.  $K^+$  potom difundira u lumen preko ionskih kanala na apikalnoj membrani i mokraćom se izlučuje iz organizma (FUNDER, 2017).

## 4.2. Sinteza, sekrecija te učinci glukokortikoida

Glukokortikoidi su dobili naziv zbog svoje uloge u regulaciji metabolizma glukoze. Najvažniji glukokortikoid kod pasa, ali i kod većine sisavaca je kortizol. Hiperglikemija predstavlja jednu od najbitnijih nuzpojava povećane koncentracije glukokortikoida i posljedično tome pojavljuje se smanjen utrošak glukoze u stanicama (CLORE i THURBY-HAY, 2009). Osim kortizola, kora nadbubrežne žlijezde proizvodi još hormona, poput kortikosterona i drugih hormona koji imaju znatno slabiji glukokortikoidni učinak. Kortizol se u krvi prenosi vezan za kortizol-vezujući globulin (CBG) (MILINKOVIĆ-TUR i ŠIMPRAGA, 2017). Sekrecija kortizola regulirana je sustavom negativne povratne sprege u koji su uključeni hipotalamus, prednji režanj hipofize i nadbubrežne žlijezde. U hipotalamusu se proizvodi hormon koji se naziva kortikotropin-oslobađajući hormon (*CRH-engl. corticotropin releasing hormon*), također se još naziva i adrenokortikotropni oslobađajući hormon (*ACTHRH-engl. ACTH releasing hormon*). Njegova je uloga da potakne oslobađanje ACTH iz prednjeg režnja hipofize. Nakon toga, ACTH potakne lučenje kortizola iz nadbubrežne žlijezde tako što aktivira enzim adenilil-ciklazu. Nakon što se završi ta kemijska reakcija, kortizol funkcionira kao signal hipotalamusu da prestane sa izlučivanjem ACTHRH, te

hipofizi da prestane sa izlučivanjem ACTH. Taj proces od početka izlučivanja ACTHRH do prestanka njegovog izlučivanja se naziva negativna povratna sprega (GUYTON i HALL, 2012).

Učinci glukokortikoida na organizam su od izrazite važnosti jer osim što sudjeluju u metabolizmu ugljikohidrata, bjelančevina i masti, također imaju protuupalni i imunosupresivni učinak. Hormon kortizol ima nekoliko značajnih uloga u organizmu. Jedna od njegovih uloga je da posredno sprječava pad krvnog tlaka i također sprječava hipoglikemiju na način da prvo mora „dopustiti“ određenim hormonima koji imaju tu funkciju da ju obave. Koncentracija kortizola u plazmi se povećava u stresnim stanjima. U stresnim stanjima kortizol povećava koncentraciju glukoze u plazmi stimulacijom glukoneogeneze i inhibicijom unosa i iskorištavanja glukoze u mnogim tkivima, ali ne i u mozgu. Visoka koncentracija kortizola također potiče razgradnju masti i bjelančevina, produkti te razgradnje su masne kiseline i aminokiseline u plazmi. Upravo na taj način kortizol „hrani“ periferna tkiva jer im je na raspolaganju veća količina masnih kiselina kao izvor energije, dok se glicerol i aminokiseline koriste kao supstrati u procesu glukoneogeneze. Kortizol također ima inhibitorno djelovanje na rast jer inhibira sintezu DNK u mnogim tkivima, ali to samo kada je koncentracija kortizola duže vrijeme povećana. Na taj način se životinjama olakšava preživljavanje u situacijama kad su im toliko ograničeni izvori da su dovoljni za podmirenje samo osnovnih potreba. Kortizol se u velikim količinama izlučuje kod domaćih životinja u peripartalnom razdoblju u vrijeme porođaja i to je razlog imunosupresije u tom razdoblju. Također, kod oštećenja tkiva traumom, infekcijom, ili na neki drugi način, obično se pojavljuje upala. Visoka koncentracija kortizola smanjuje ili neutralizira upalni i alergijski odgovor tj. ima imunosupresivno djelovanje (MILINKOVIĆ-TUR i ŠIMPRAGA, 2017).

### **4.3. Sinteza, sekrecija i učinci adrenalnih spolnih hormona**

Kora nadbubrežne žlijezde proizvodi malu količinu muških (hidroepiandrosteron i androstenedion) i ženskih spolnih hormona (estrogen i progesteron). Oni nemaju veliki biološki značaj iz razloga što kod mužjaka testisi proizvode ionako veliku količinu testosterona. Spolni hormoni izlučeni iz kore nadbubrežne žlijezde cirkuliraju u krvi vezani za globulin koji veže spolni hormon (SHBG *engl. sex hormone-binding globulin*) (MILINKOVIĆ-TUR i ŠIMPRAGA, 2017).



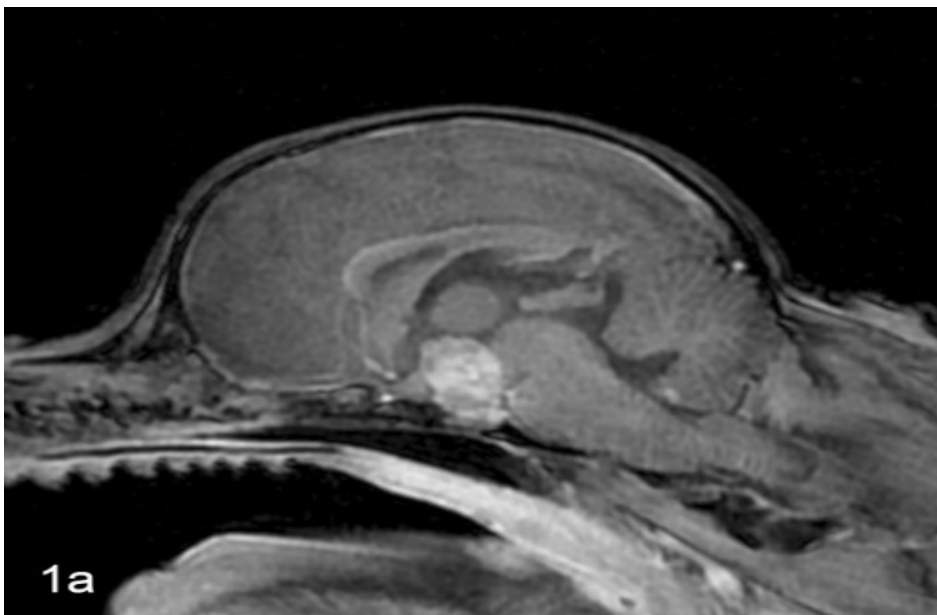
## 5. ETIOLOGIJA

Hiperadrenokorticismam može nastati spontano i ijatrogeno. Spontani hiperadrenokorticismam nastaje zbog nekoliko razloga, naime zbog: a) tumora hipofize koji prekomjerno sintetizira i izlučuje ACTH te zato uzrokuje hiperplaziju kora obje nadbubrežne žlijezde, naziva se još hiperadrenokorticismam ovisan o hipofizi, b) tumora (karcinoma ili adenoma) nadbubrežne žlijezde koji autonomno izlučuje prekomjernu količinu kortizola, naziva se još hiperadrenokorticismam ovisan o nadbubrežnoj žlijezdi. Ijatrogeni hiperadrenokorticismam nastaje zbog dugotrajne, učestale ili prekomjerne uporabe glukokortikoida u liječenju (HERAK-PERKOVIĆ i sur., 2012).

### 5.1. Hiperadrenokorticismam ovisan o hipofizi

Hiperadrenokorticismam ovisan o hipofizi najčešći je uzrok spontanog hiperadrenokorticismama u pasa, a pojavljuje se u 80-85% slučajeva. Općenito se smatra da 90% pasa s hiperadrenokorticismom ovisnim o hipofizi ima tumor hipofize. Najčešća vrsta tumora hipofize u pasa su adenomi kortikotropnih stanica. Hipofiza kronično i preobilno izlučuje ACTH, što rezultira bilateralnom hiperplazijom nadbubrežnih žlijezda i prekomjernim izlučivanjem kortizola. Izostaje negativna povratna sprega kortizola na izlučivanje ACTH, zato prekomjerno izlučivanje ACTH perzistira bez obzira na povećanu koncentraciju kortizola u krvi. Koncentracija kortizola u krvi se može s vremena na vrijeme vratiti unutar fizioloških granica, iako periodično izlučivanje ACTH rezultira njenim kolebanjem. Ipak, takve su životinje izložene u prosjeku višoj koncentraciji kortizola nego što je to normalno na ukupnoj dnevnoj razini. Osim toga, prevelika koncentracija glukokortikoida djeluje i na druge funkcije hipofize i hipotalamusa. S obzirom da velika koncentracija glukokortikoida inhibira izlučivanje tireotropnog hormona (TSH), hormona rasta (STH) i gonadotropnih hormona (luteinizirajućeg hormona (LH) i folikulostimulirajućeg hormona (FSH)), kao posljedica nastaju određene popratne bolesti kao što su sekundarni hipotireoidizam, izostanak spolnog ciklusa u kuja ili atrofija testisa u pasate smanjen rast mladunčadi (HERAK-PERKOVIĆ i sur., 2012). Funkcionalni (endokrinološki aktivni) tumori koji potječu iz hipofiznih stanica najvjerojatnije nastaju iz kortikotropnih (ACTH-lučućih) stanica iz *pars distalis*, ali mogu nastati i u *pars intermedia* u pasa. Ovi tumori uzrokuju klinički sindrom povećane koncentracije kortizola, što dovodi do pojačane glukoneogenetske i lipolitičke aktivnosti, pojačanog katabolizma bjelančevina i protuupalne aktivnosti. Najčešće se pojavljuju kod

pasa, posebice odraslih i starih boksera, bostonskih terijera i jazavčara. Premda je hipofiza povećana, niti učestalost niti jačina funkcionalnih poremećaja nisu izravno povezani s veličinom tumora. Zbog toga što *diaphragma sellae* nije potpuna kod pasa, crta najmanje otpornosti je dorzalno, pa se povećanje hipofize odvija u tom smjeru. To dovodi do invaginacije u infundibularnu šupljinu, dilatacije infundibularnog udubljenja i treće moždane komore s eventualnom kompresijom hipotalamusa i mogućim širenjem tumora na talamus. Bilateralno povećanje nadbubrežnih žlijezda pojavljuje se kod pasa s funkcionalnim kortikotropnim adenomima. To je povećanje posljedica kortikalne hiperplazije prvenstveno *zone fasciculatai reticularis*. Čvorići žutonarančastog kortikalnog tkiva često se nađu izvan kapsule i šire se dolje u komprimiranu srž nadbubrežne žlijezde. Hipofizni kortikotropni adenomi građeni su od dobro diferenciranih, velikih ili malih, kromofobnih stanica, između kojih se nalaze fine vezivnotkivne septe. Citoplazma tumorskih stanica obično ne sadrži sekretorne granule, ali se imunohistokemijski boji na ACTH i melanocitni stimulirajući hormon (MSH). U funkcionalnih kortikotropnih adenoma kod pasa pod elektronskim mikroskopom mogu se vidjeti sekretorne granule ispunjene hormonima (MCGAVIN i ZACHARY, 2008). Istraživanja su pokazala da je moguće da se kod pasa pojavi tumor ganglijskih i glija stanica hipofize koji izlučuje ACTH, naziva se još i gangliogliom. Prvi takav slučaj opisan je kod mužjaka pasmine Chihuahua starosti 11 godina (ISHINO i sur., 2019).



Slika 2. Tumor hipofize kod psa, profilni prikaz. Dijagnostička metoda: magnetska rezonanca(kontrastna) (preuzeto i prilagođeno prema ISHINO i sur., 2019).

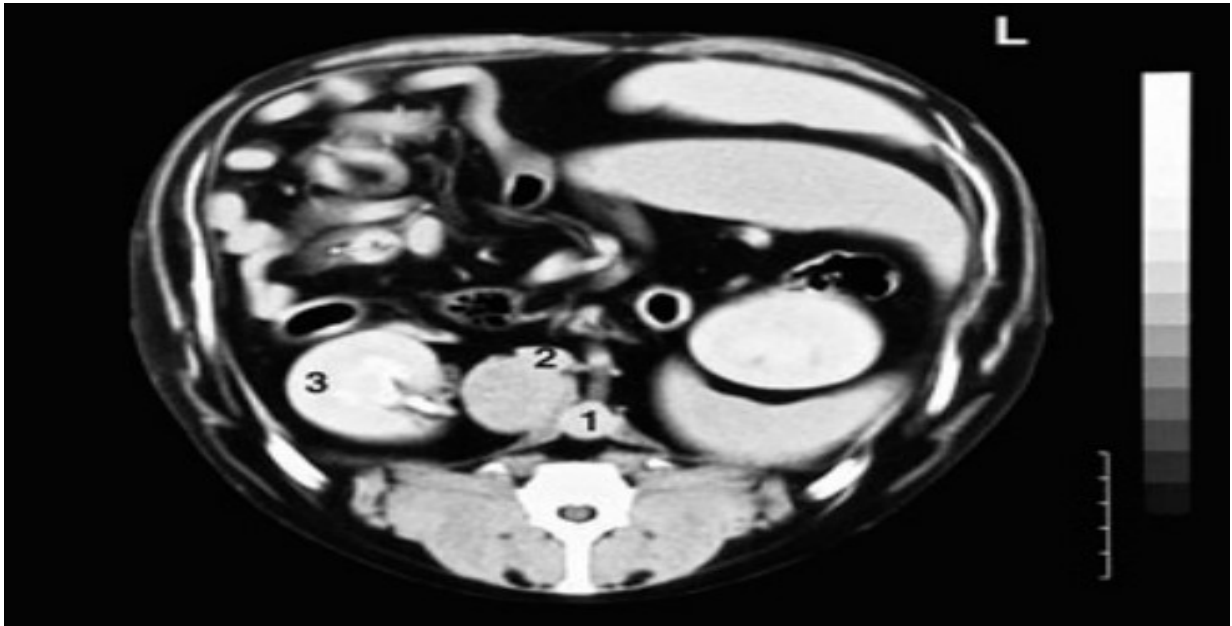
## 5.2. Hiperadrenokorticism ovisan o nadbubrežnoj žlijezdi

Hiperadrenokorticism ovisan o nadbubrežnoj žlijezdi je pojava tumora nadbubrežne žlijezde (karcinoma ili adenoma) koji autonomno izlučuje prekomjernu količinu kortizola. Adrenokortikalni tumor izlučuje prekomjerne količine kortizola neovisno o kontroli hipofize. Na taj način kortizol, koji izlučuje taj tumor, inhibira izlučivanje CRH i ACTH u krv i time uzrokuje atrofiju kore zdrave nadbubrežne žlijezde. Rezultat je asimetrija u veličini nadbubrežnih žlijezda koja može biti identificirana ultrazvučnom pretragom abdomena (HERAK-PERKOVIĆ i sur., 2012).

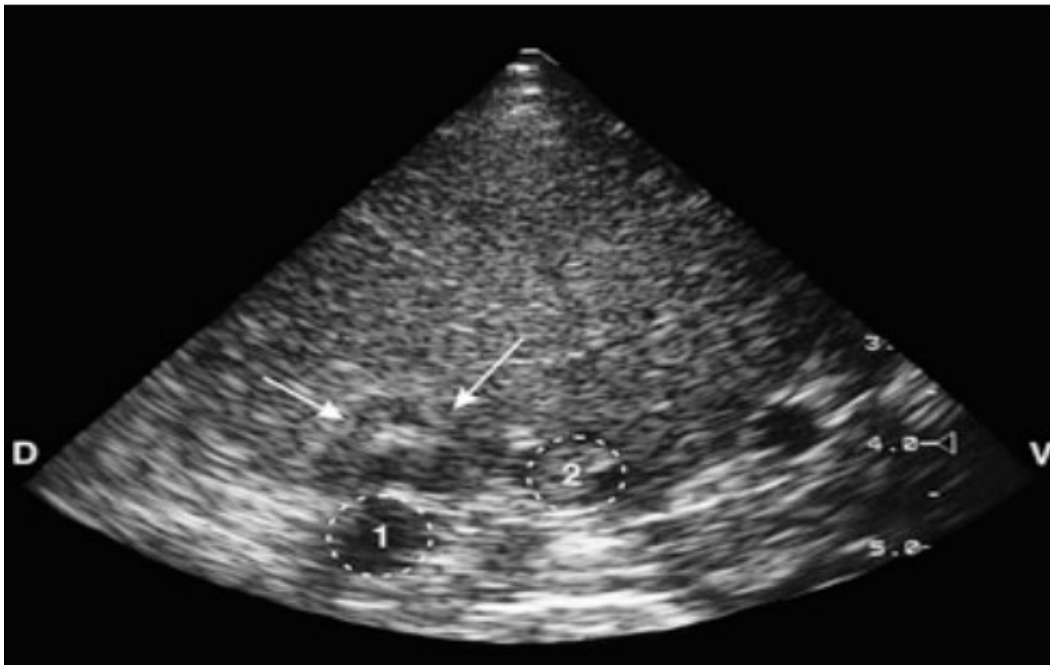
Adenomi kore nadbubrežne žlijezde pojavljuju se najčešće kod starijih pasa. Kortikalni adenomi su oštro ograničeni, obično jednostruki i unilateralni čvorovi. Veliki kortikalni adenomi su žute do crvene boje i narušavaju strukturu žlijezde, pritišću okolni parenhim kore te su djelomično ili potpuno inkapsulirani. Kortikalni adenomi sastavljeni su od dobro diferenciranih stanica koje nalikuju na sekretorne stanice normalne *zone fasciculata* ili *zone reticularis*. Citoplazma neoplastičnih stanica je obilna i svijetlo eozinofilna te ispunjena lipidnim kapljicama. Adenomi su djelomično ili kompletno okruženi fibroznom, vezivnotkivnom kapsulom različite debljine i komprimiranim parenhimom kore adrena (MCGAVIN i ZACHARY, 2008).

Adrenalni kortikalni karcinomi pojavljuju se rijetko od adenoma i najčešći su kod odraslih i starijih pasa. Ne postoji pasminska ili spolna predispozicija. Adrenalni karcinomi su veći od adenoma i obično su bilateralni. Kod pasa su građeni od raznolikog žuto-crvenog prhkog tkiva, koje se može ekspanzivno širiti u okolno tkivo, kao što je stijenka kaudalne vene kave, što može dovesti do stvaranja tromba. Karcinomi su sastavljeni od izraženije pleomorfne stanice u odnosu na adenome, a stanice su im međusobno odijeljene finom fibrovaskularnom stromom. Zahvaćena nadbubrežna žlijezda je obično potpuno proraštena karcinomom. Vrsta rasta neoplastičnih stanica varira među tumorima, a i u samom karcinomu, te može biti trabekularna, lobularna ili fokalna. Neoplastične stanice su obično velike, poliedrične, imaju izražen nukleolus i gustu eozinofilnu ili vakuoliziranu citoplazmu (MCGAVIN i ZACHARY, 2008).

Hormonalno aktivni kortikalni adenomi i karcinomi odgovorni su za jaku atrofiju kore druge nadbubrežne žlijezde zbog inhibicije hipofiznog ACTH-a negativnom povratnom spregom zbog povećane koncentracije kortizola u krvi (STRATAKIS, 2008).



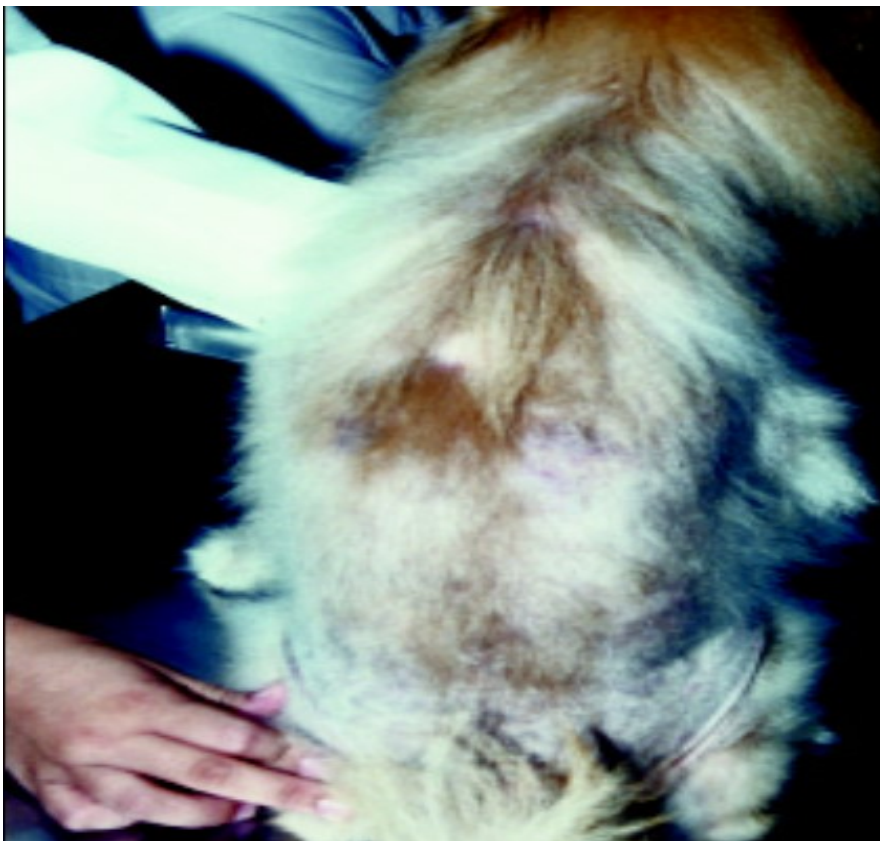
Slika 3. Tumor nadbubrežne žlijezde kod psa. Prikaz abdomena devetogodišnjeg mušjaka njemačkog ovčara gdje se vidi tumorska masa između aorte (1), vene cave caudalis (2) i desnog bubrega (3). Dijagnostička metoda: kompjutorizirana tomografija (kontrastna) (preuzeto i prilagođeno prema GALAC i sur., 2010).



Slika 4. Tumor nadbubrežne žlijezde kod psa. Ultrazvučni prikaz s desne strane međurebrenog prostora osmogodišnjeg minijaturnog pudla. Tumorska masa se nalazi lateralno od aorte (1) i dorzalno od *v. cava caudalis* (2) (preuzeto i prilagođeno prema GALAC i sur., 2010).

### 5.3. Ijatrogeni hiperadrenokorticismam

Ijatrogeni hiperadrenokorticismam se pojavljuje zbog prekomjerne uporabe glukokortikoida u kontroli alergijskih ili imunološki posredovanih poremećaja. Budući da je regulacija osi hipotalamus-hipofiza-nadbubrežna žlijezda očuvana, dugotrajno apliciranje glukokortikoida potiskuje izlučivanje CRH iz hipotalamusa i koncentraciju ACTH u krvi, uzrokujući bilateralnu atrofiju nadbubrežne žlijezde. Kod tih životinja rezultati ACTH-stimulirajućeg testa odgovaraju spontanom hipoadrenokorticismu, unatoč kliničkim znakovima hiperadrenokorticismama (HERAK-PERKOVIĆ i sur., 2012). Kod ijatrogenog hiperadrenokorticismama se u pasa može pojaviti distrofična kalcifikacija dermisa leđa, ingvinalnog i aksilarnog područja, koja se zove *calcinosis cutis*. Makroskopski, lezije kod *calcinosis cutis* su tvrde, zadebljale, ponekad zrnate, često ulcerirane i bez dlake, s krustoznim plakovima ili nodulima.



Slika 5. Bilateralni gubitak dlake kod psa sa ijatrogenim hiperadrenokorticismom (preuzeto i prilagođeno prema MOONEY i PETERSON, 2015).

## 5.4. Pojavnost

Postoje različiti čimbenici koji utječu na pojavnost spontanog hiperadrenokorticisma kod pasa, neki od njih su pasmina, dob i spol. Epidemiološke karakteristike spontanog hiperadrenokorticisma izvedene su iz 21 281 psa u vlasništvu klijenata koji su bili odabrani iz četiri privatne veterinarske klinike i jednog sveučilišnog referentnog centra za endokrinologiju. Za ispitivanje rizika od razvoja spontanog hiperadrenokorticisma povezanog sa pasminom, spolom i dobi, koristila se metoda omjera vjerojatnosti. Zabilježeno je da od spontanog hiperadrenokorticisma najviše oboljevaju psi starosti 9-12 godina. Ženke su podložnije ovoj bolesti nego mužjaci. Svi kastrirani psi (i mužjaci i ženke) imaju veći rizik od oboljenja nego nekastrirani. Koristeći pse mješance kao kontrolnu skupinu, u usporedbi sa čistim pasminama, dokazalo se da je puno veći rizik od oboljenja kod čistih pasmina, a ponajviše kod pasmine fox terijer i standardni gubičar. Ipak, gledajući na sve epidemiološke karakteristike te sve rizične čimbenike, pojava spontanog hiperadrenokorticisma je najviše povezana sa kastriranim ženkama (CAROTENUTO i sur., 2019).

## 6. PATOFIZIOLOGIJA

Hiperadrenokorticism nastaje kao posljedica funkcionalnih tumora hipofize ili nadbubrežne žlijezde, a može nastati i kao posljedica dugotrajne primjene glukokortikoida u liječenju. Primarni fiziološki zaštitni mehanizam od pretjeranog lučenja bilo kojeg hormona koji djeluje u endokrinom sustavu je hijerarhijska hormonska regulacija poznata kao osovina hipotalamus-hipofiza-ciljna žlijezda (u ovom slučaju kora nadbubrežne žlijezde). U normalnim uvjetima aktivnost hormona kore nadbubrežne žlijezde je samolimitirajuća zbog postojanja negativne povratne sprege za te hormone, pa tako lučenje pojedinog hormona u konačnici dovodi do inhibicije njegove sekrecije. Negativna povratna sprega nadbubrežne žlijezde može djelovati izravno na hipotalamus, hipofizu ili na oboje. Hiperadrenokorticism karakteriziraju dramatični funkcionalni poremećaji i tipične kliničko-patološke promjene koje zahvaćaju više organskih sustava (MCGAVIN i ZACHARY, 2008). U patofiziologiji ove bolesti postoji primarna i sekundarna hiperfunkcija endokrinih žlijezda. Kod primarne hiperfunkcije se radi o jednom od najvažnijih patoloških mehanizama endokrinih bolesti kod životinja. Stanice u leziji, često neoplastične stanice koje potječu iz nadbubrežne žlijezde, autonomno sintetiziraju i luče hormone u količini koja premašuje sposobnost razgradnje organizma i zbog toga dolazi do sindroma izazvanog nakupljanjem hormona. Neoplastične stanice se najčešće nalaze na samo jednoj nadbubrežnoj žlijezdi (unilateralno), a zabilježen je samo mali broj slučajeva sa bilateralnim oboljenjem. Adenom/karcinom kore nadbubrežne žlijezde izlučuje toliku količinu hormona kortizola da negativnom povratnom spregom „javlja“ hipofizi i hipotalamusu da potpuno zaustave lučenje ACTH i CRH. Posljedica toga je atrofija kore zdrave nadbubrežne žlijezde i zbog toga se tijekom UZV pretrage abdomena vide nadbubrežne žlijezde nejednakih veličina. Kod sekundarne hiperfunkcije se radi o oštećenju jednog organa (adenohipofize) koji luči prevelike količine ACTH. Najčešće dolazi do pojave ACTH sekretorne neoplazije nastale od hipofiznih kortikotropnih stanica u pasa. Funkcionalni poremećaji i oštećenja rezultat su primarno povećane koncentracije kortizola u krvi, što dovodi do ACTH stimulirane hipertrofije i hiperplazije stanica zone fascikulate i zone retikularis kore nadbubrežne žlijezde. U nekih starijih pasa s vidljivim zadebljanjem kore nadbubrega i funkcionalnim poremećajima lučenja kortizola ne postoje ni makroskopski ni histološki dokazi o postojanju neoplazije hipofize. Te životinje mogu imati promjene u negativnoj povratnoj spregi zbog sa starošću povezanog povećanja monoaminooksidaze-beta u hipotalamusu i povećanog metabolizma dopamina. To povećanje rezultira smanjenjem

inhibicije stvaranja ACTH-a u *pars intermedia* hipofize, što dovodi do znatne kortikotropne hiperplazije i povećanja koncentracije ACTH-a u krvi te dugotrajne stimulacije kore nadbubrežne žlijezde i sindroma kojeg karakterizira povećanje koncentracije kortizola (BENNAIM i sur., 2019). Administracija egzogenih hormona može izravno ili neizravno utjecati na ciljne stanice i na taj način uzrokovati ozbiljne funkcionalne promjene. Dobro je poznato da kronična primjena jakih preparata steroida kore nadbubrežne žlijezde u neadekvatno velikim dnevnim dozama (u svrhu simptomatske terapije različitih bolesti) može uzrokovati mnoge funkcionalne poremećaje koji su sekundarni endogenoj hiposekreciji kortizola. Povećanje koncentracije egzogenog kortizola rezultira zamjetnom atrofijom kore nadbubrežne žlijezde, a posebice su o ACTH-u ovisne *zonafasciculata* i *zona reticularis*.



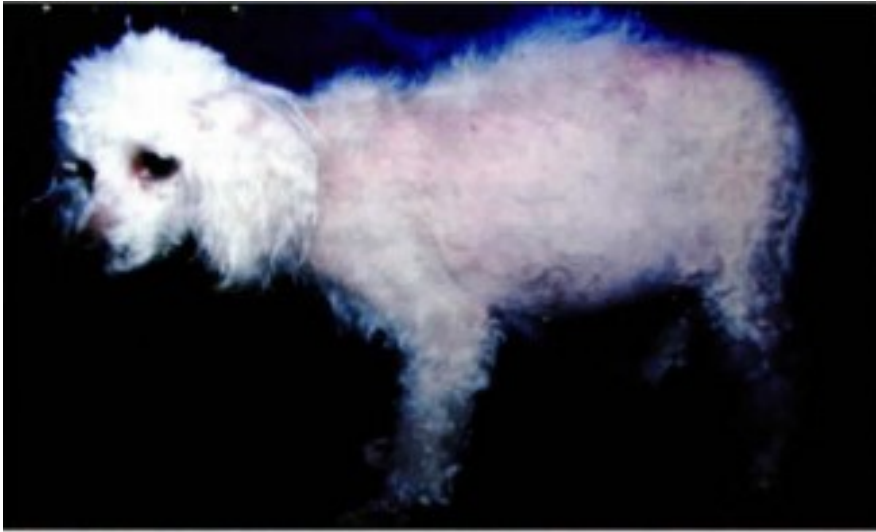## 7. KLINIČKA SLIKA

Klinička slika kod hiperadrenokorticisma može biti vrlo raznolika. Psi koji obolijevaju od hiperadrenokorticisma najčešće razvijaju kliničku sliku koja je kombinacija nekoliko najčešćih kliničkih znakova. Od svih kliničkih znakova koji se pojavljuju kod pasa, niz posložen od najučestalijih do najmanje učestalih bi izgledao ovako: polidipsija i poliurija, polifagija, povećanje obujma abdomena, povećanje jetre, slabost i atrofija mišića, letargija i slabo podnošenje tjelesne aktivnosti, patološke promjene na koži, alopecija, izostanak spolnog ciklusa u kuja ili atrofija testisa u pasa, kalcinoza kože, miotonija, neurološki znakovi te na kraju hipertenzivna retinopatija. Klinički se znakovi pojavljuju i napreduju neprimjetno, a posljedica su kombiniranog glukoneogeničkog, protuupalnog, imunosupresivnog, lipolitičkog djelovanja i učinaka razgradnje proteina koji nastaju zbog utjecaja glukokortikoida na razne organske sustave (HERAK-PERKOVIĆ i sur., 2012).

Kod gotovo svih slučajeva hiperadrenokorticisma su uočene **poliurija i polidipsija** kao najučestaliji klinički znak. Polidipsija je definirana kao unošenje tekućine u organizam u volumenu većem od 100 mL/kg tm/24 sata, a poliurija je proizvodnja urina u volumenu većem od 50mL/kg tm/24 sata. Polidipsija nastaje sekundarno zbog poliurije. Razlog pojave poliurije još uvijek ostaje nejasan, međutim pretpostavlja se da nastaje uslijed povećane glomerulane filtracije, inhibicije otpuštanja antidiuretskog hormona (ADH), inhibicije djelovanja ADH na bubrežne tubule ili pak zbog ubrzane inaktivacije ADH. Krajnji rezultat bilo kojeg od prethodno navedenih razloga poliurije je, osim pojave polidipsije, također i pojava dijabetesa insipidusa. Psi sa tumorom hipofize kao glavnim uzrokom hiperadrenokorticisma mogu razviti sekundarni *diabetes insipidus* jer tumor stvara pritisak na posteriorni režanj hipofize i na hipotalamus, a ti dijelovi su zaslužni za proizvodnju, pohranu i otpuštanje ADH-a.

**Polifagija** odnosno povećani apetit je čest znak hiperadrenokorticisma, ali ga mnogi vlasnici ne zamjećuju jer ga smatraju znakom dobrog zdravlja životinje. Povećanje tjelesne mase se također često pojavljuje kod hiperadrenokorticisma posljedično polifagiji, ali povećanje tjelesne mase se može pojaviti kod ove bolesti čak i kad kod životinje nije prisutna polifagija. To se dešava najvjerojatnije zbog toga što kortizol smanjuje metabolizam ili zbog njegovog djelovanja na nepodnošenje tjelesne aktivnosti. Kortizol također ima učinak na redistribuciju masti u abdomen, na **povećavanje jetre** i na gubitak mišićja abdomena. Zbog svega toga psi poprimaju karakterističan izgled „**bačvastog**“ **abdomena**. Posljedično gubitku mišićja

abdomena može se vrlo lako palpirati pendulirajući/viseći abdomen (MOONEY i PETERSON, 2015).

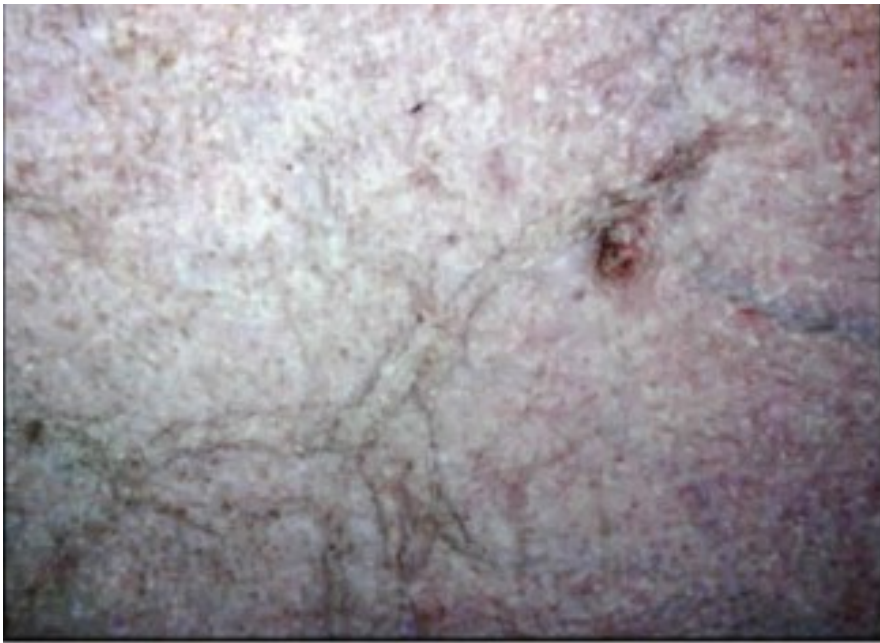

Slika 6: 6-godina stara kuja minijaturnog pudla koja ima hiperadrenokorticism ovisan o hipofizi. Na slici se vidi povećanje obujma abdomena, gubitak mišićja, alopecija i tanka koža (preuzeto i prilagođeno prema MOONEY i PETERSON, 2015).

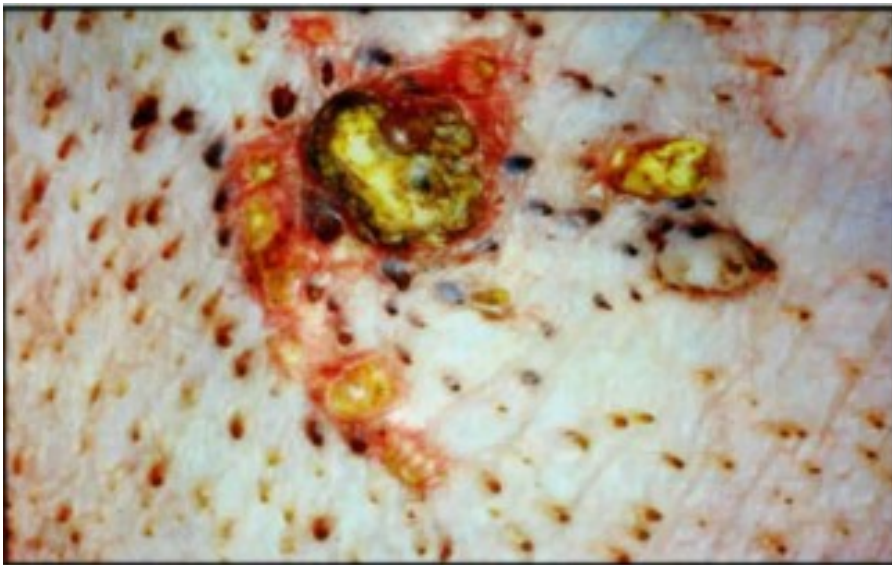
**Gubitak mišićja/mišićna slabost** je također čest klinički znak kojeg vlasnici nerijetko pripisuju starosti svojih ljubimaca. Mnogi vlasnici postanu zabrinuti tek kad uoče da njihovi ljubimci imaju poteškoće sa penjanjem uz stepenice. Gubitak mišićja posljedica je pojačane razgradnje proteina, te je on vidljiv oko udova, kralježnice i temporalne regije. **Letargija, ubrzano i plitko disanje te slaba podnošljivost tjelesne aktivnosti** vjerojatno su odraz gubitka mišićne mase i slabosti. **Miotonija** je klinički znak kod hiperadrenokortizma koji se pojavljuje relativno rijetko, a kod kojeg prevladava produžena napetost i stezanje mišića s nemogućnošću opuštanja nakon spontanih ili refleksnih, naglih i snažnih kretanja. Pasmina kod koje je miotonija bila često uočena je minijaturni pudl, iako je utvrđena i kod drugih pasmina (SILLIART i sur., 2002). Svi ekstremiteti su zahvaćeni, ali miotonija se najviše očituje na stražnjim ekstremitetima, pa se posljedično tome uočava tzv. „zečji skok“ pri hodu i ukočen hod.

**Koža**, posebice ventralnog abdomena, postaje tanka i neelastična, pa se zbog smanjene elastičnosti kožni nabor usporeno ispravlja. Abdominalne vene su istaknute i lako vidljive kroz kožu. Često se uočava ljuštenje kože, posebice oko bradavica. Razgradnja bjelančevina uzrokuje atrofiju kolagenih vlakana i također dovodi do prekomjernog nastajanja podljeva nakon venepunkcije ili manjih trauma. Zarastanje rana je jako sporo. Alopecije su česte pri

hiperadrenokorticismu, a pojavljuju se zbog inhibitornog efekta kortizola na fazu rasta dlačnih folikula. Preostala dlaka je suha i bez sjaja. Alopeciju rijetko prati pruritus i pretežno zahvaća ventralni abdomen, prsa, područje perineuma i vrata. Na ošišanim ili obrijanim mjestima dlaka često više ne raste ili je njezin ponovni rast spor i oskudan. Ponekad su promjene na dlaci psa jedini razlog dolaska vlasnika kod veterinara (ZUR i WHITE, 2011).



Slika 7: Koža kod hiperadrenokorticizma koja je tanka i bez elastičnosti, abdominalne vene su vidljive kroz kožu (preuzeto i prilagođeno prema MOONEY i PETERSON, 2015).



Slika 8: Kalcinoza kože ingvinalnog područja minijaturnog pudla, prisutni i komedoni (preuzeto i prilagođeno prema MOONEY i PETERSON, 2015).

Kuje koje obolijevaju od hiperadrenokorticisma obično **nemaju normalan spolni ciklus**, a kod mužjaka dolazi do **atrofije testisa**. Sve to se pojavljuje zbog preobilnog izlučivanja glukokortikoida koji djeluju na funkciju hipotalamusa i hipofize na način da inhibiraju izlučivanje gonadotropnih hormona (LH i FSH) (MOONEY i PETERSON, 2015).

Od **neuroloških znakova** koji se općenito pojavljuju rijetko u kliničkoj slici hiperadrenokorticisma, tu su: depresija, dezorijentiranost, tupost, gubitak naučenog ponašanja, anoreksija, besciljno lutanje i koračanje, kruženje, ataksija, sljepoća, anizokorija i napadaji. Ovi klinički znakovi, ako se pojave, najčešće se javljaju kod pasa sa hiperadrenokorticismom ovisnim o hipofizi. Budući da se tu radi o tumoru hipofize koji zbog svoje veličine radi veliki pritisak na okolno tkivo (hipotalamus i posteriorni režanj hipofize), dolazi do intrakranijalnog krvarenja koje dovodi do apopleksije hipofize. Apopleksija hipofize dovodi do akutne teške depresije i dijabetesa insipidusa koji često, iako ne uvijek, završe fatalno (LONG i sur., 2003., BERTOLINI i sur., 2007).

**Sistemska hipertenzija** se pojavljuje kod više od 50% pasa sa neliječenim hiperadrenokorticismom. Mehanizam nastajanja sistemske hipertenzije je u pretjeranom lučenju renina, aktivaciji sustava renin-angiotenzin, povećanoj osjetljivosti krvnih žila na katekolamine i smanjenju koncentracije vazodilatacijskih prostaglandina (GOY-THOLLOT i sur., 2002). Sistemska hipertenzija može uzrokovati hipertrofiju lijevog ventrikula srca, kongestivno zatajenje srca, glomerularno oštećenje i proteinuriju.

Od **respiratornih smetnji** najčešće se pojavljuju pretjerano dahtanje odnosno plitko disanje. Plućna tromboembolija je moguća ali rijetka komplikacija hiperadrenokorticisma. Plućna tromboembolija se vjerovatno događa zbog povećanog gubitka bjelančevina putem glomerula, odnosno povećanog gubitka antitrombina III.

## 8. DIJAGNOSTIKA

Na hiperadrenokorticismam možemo posumnjati na osnovi kliničke slike, nekih rutinskih laboratorijskih testova (hematoloških i biokemijskih pretraga krvi i analize urina), temeljem rendgenskog nalaza, ultrazvučnog nalaza, nalaza kompjutorizirane tomografije te nalaza magnetske rezonance. Objektivna dijagnostika hiperadrenokorticismama zahtjeva provedbu specifičnih endokrinoloških testova koji uključuju ACTH- stimulacijski test, test supresije niskom dozom deksametazona i omjer kortizola i kreatinina u urinu (HERAK-PERKOVIĆ i sur., 2012).

### 8.1. Hematologija, biokemijski profil i analiza urina

Najučestaliji hematološki nalaz kod hiperadrenokorticismama je stresni leukogram. Kod stresnog leukograma se pojavljuju limfopenija i eozinopenija u kombinaciji sa neutrofilijom, monocitozom, eritrocitozom te trombocitozom. Limfopenija se pojavljuje vjerojatno zbog limfocitolitičkog djelovanja kortikosteroida, a eozinopenija se vjerojatno pojavljuje zbog sekvestracije eozinofila iz koštane srži zbog povećane koncentracije kortikosteroida. Blaga do umjerena neutrofilija i monocitoza se pojavljuju zbog smanjene učestalosti marginacije i dijapedeze posljedično povećanju koncentracije kortikosteroida. Blago povećanje koncentracije eritrocita te trombocita može također biti prisutno, a nastaje posljedično stimulativnom učinku glukokortikoida na koštanu srž (MOONEY i PETERSON, 2015).

Biokemijski profil je također izrazito važna dijagnostička karika. Kod hiperadrenokorticismama se u biokemijskom profilu pojavljuju sljedeći važni parametri. Aktivnost alkalne fosfataze je povećana kod više od 90% pasa sa hiperadrenokorticismom zato što kod pasa glukokortikoidi uzrokuju povećanu aktivnost specifičnih jetrenih izoenzima alkalne fosfataze. Ako je aktivnost alkalne fosfataze unutar referentnog intervala, to ne isključuje hiperadrenokorticismam. Isto tako, ako je aktivnost alkalne fosfataze povećana, to također ne mora nužno značiti da je pas obolio od hiperadrenokorticismama. Aktivnost izoenzima alkalne fosfataze koji su inducirani glukokortikoidima se mjeri pri dijagnostici i vrlo je osjetljiv test, kao i aktivnost ukupnih enzima alkalne fosfataze, međutim ni jedan ni drugi nisu specifični iz razloga što se povećana aktivnost izoenzima izazvana glukokortikoidima može pojaviti i kod mnogih drugih bolesti kao što su hepatopatije, dijabetes melitus, te kod pasa koji su liječeni sa

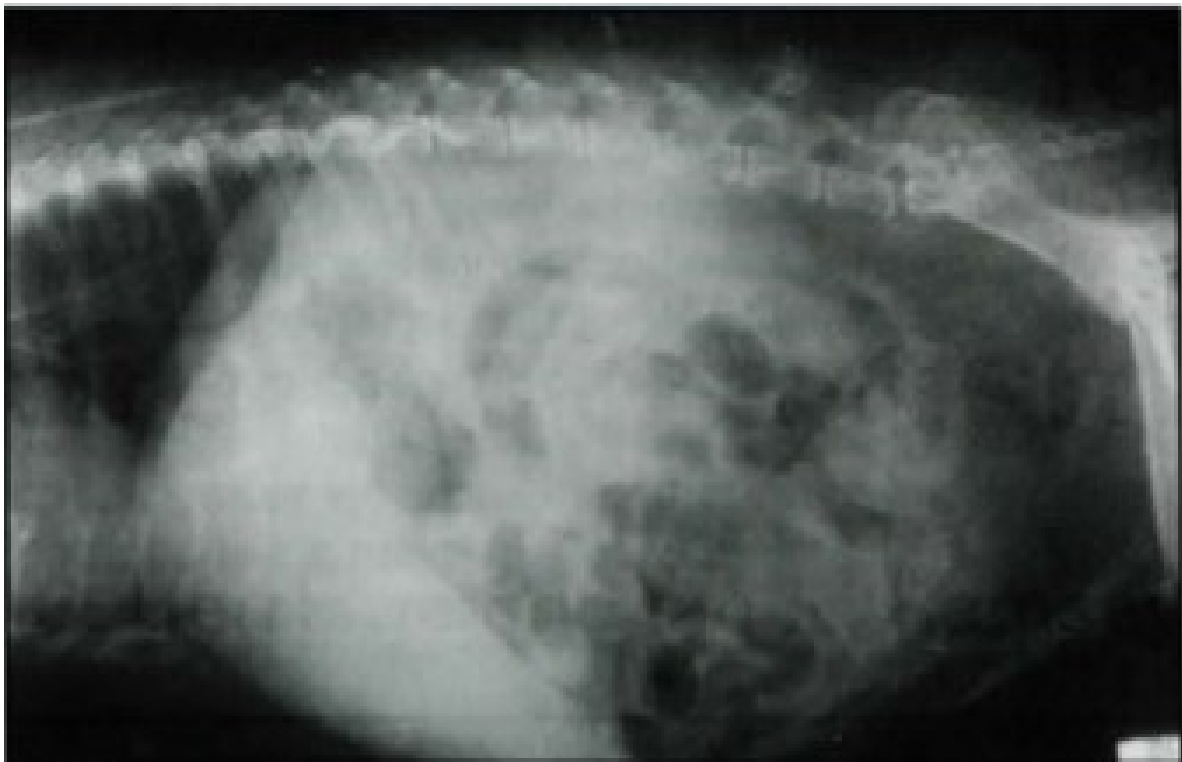antikonvulzivima (TESKE i sur., 1989). Aktivnost alanin-aminotransferaze je blago povećana zbog oštećenja jetre uslijed akumulacije glikogena u hepatocitima. Koncentracija glukoze u krvi je obično blizu gornje granice referentnog intervala posljedično glukoneogenetskom djelovanju povećane koncentracije glukokortikoida. Koncentracija ureje u krvi je obično normalna do smanjena zbog kontinuiranog gubljenja putem mokraće koje je povezano sa diurezom induciranom glukokortikoidima. Koncentracija kreatinina u serumu je najčešće blizu donje granice referentnog intervala ako su bubrezi zdravi. Koncentracije kolesterola i triglicerida su povećane zbog pojačanog djelovanja glukokortikoida na lipolizu. Ovo također nije specifičan nalaz jer je kolesterol povećan i kod drugih bolesti kao što su hipotireoidizam, dijabetes mellitus, bolesti jetre, nefropatije itd. Koncentracije natrija, kalija, kalcija i fosfata najčešće ostaju unutar referentnog intervala, iako kad bi se usporedila koncentracija fosfata oboljelog psa sa kontrolnom jedinkom iste dobi, zaključili bismo da je ipak malo povećana (RAMSEY i sur., 2005). U nekim slučajevima hiperadrenokorticismom koncentracija žučnih kiselina u serumu je blago do umjereno povećana zbog oštećenja jetre uslijed povećane aktivnosti glukokortikoida.

Pri analizi urina kod pasa oboljelih od hiperadrenokorticismom nalaze se brojni parametri koji su važni za dijagnostiku. Specifična težina urina je manja od 1.015 i često manja od 1.008 g/L. Infekcija urinarnog trakta se pojavljuje kod oko 50% pasa sa hiperadrenokorticismom zbog zadržavanja urina u mokraćnom mjehuru uslijed slabljenja njegove mišićne stijenke i istovremeno povećane koncentracije glukoze u urinu. Zbog zadržavanja bakterija u mokraćnom mjehuru, one se mogu lako ascendentno popeti u bubreg zbog čega dolazi do pijelonefritisa. Do 45% pasa sa neliječenim hiperadrenokorticismom pokazuju pojavu proteinurije koja je definirana kao omjer bjelančevina i kreatinina veći od 1 u odsutnosti infekcije urinarnog trakta (HURLEY i VADEN, 1998). Glukozurija je prisutna u 10% slučajeva kod kojih je ujedno prisutan i *diabetes mellitus*.

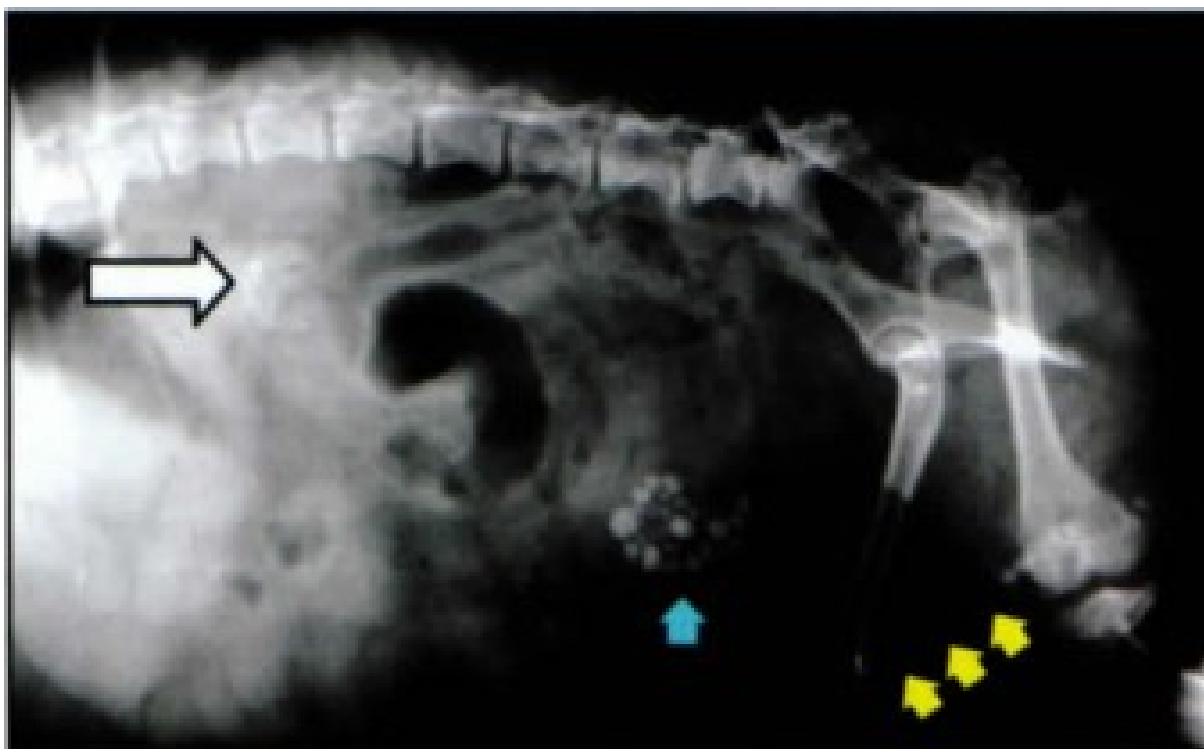
## **8.2. Slikovna dijagnostika (radiografija, ultrazvuk, kompjutorizirana tomografija, magnetska rezonanca)**

Radiografija (RTG) je vrlo česta dijagnostička metoda kod hiperadrenokorticismom. Najučestaliji RTG nalaz kod ove bolesti je hepatomegalija. U ovom slučaju se kod RTG pretrage najčešće koristi kontrastno sredstvo da bi se lakše identificirale strukture u abdomenu. U abdomenu je prisutna velika količina masti, abdomen je izrazito proširen,

vidljiva je distrofična kalcifikacija mekih tkiva, rastegnuta stijenka mokraćnog mjehura te osteopenija. Na RTG prikazu zdravih pasa, nadbubrežne žlijezde se ne vide, međutim kod pasa koji boluju od hiperadrenokorticisma najčešće se vidi unilateralno povećanje nadbubrežne žlijezde te mineralizacija što upućuje na tumor nadbubrežne žlijezde iako je ovo vrlo rijedak nalaz. Na RTG prikazu se često vidi mineralizacija mekih tkiva i to najčešće u plućima, u bubrežnoj zdjelici, na sluznici želuca, u jetri i na abdominalnoj aorti. Također, mineralizacija se često vidi na dušniku i bronhijima. Kod zdravih starih životinja se zna pojaviti mineralizacija mekih tkiva tako da se to treba uzeti u obzir pri dijagnostici hiperadrenokorticisma. U mokraćnom mjehuru često znaju biti prisutni kamenci koji su povezani sa infekcijom urinarnog trakta. Stijenka mokraćnog mjehura je uvijek izrazito proširena. Osteopenija je također nalaz kod hiperadrenokorticisma. Pojavljuje se zbog utjecaja glukokortikoida na gustoću kostiju, najveće promjene se vide u tijelima kralježaka lumbalnog dijela kralježnice.



Slika 9: Radiografija abdomena škotskog terijera sa hiperadrenokorticismom ovisnim o hipofizi. Na slici se vidi hepatomegalija, proširenje abdomena, distrofična kalcifikacija mekih tkiva, proširen mokaćni mjehur te osteopenija (preuzeto i prilagođeno prema MOONEY i PETERSON, 2015).



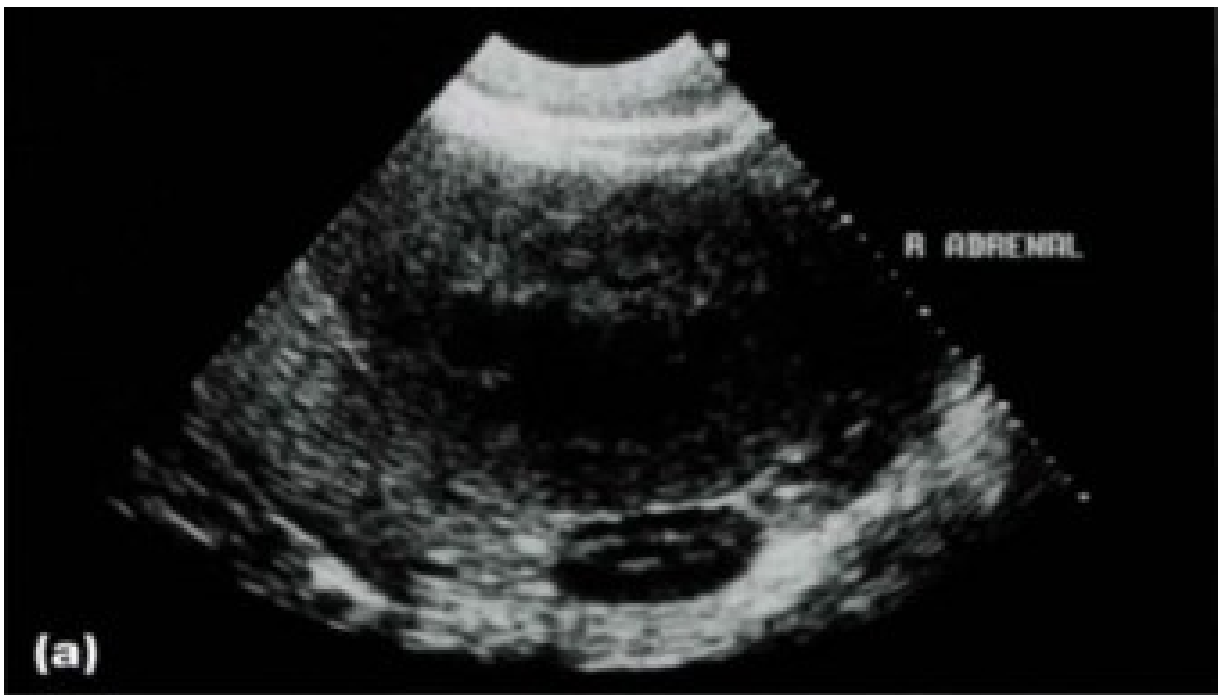Slika 10: Radiografija abdomena jorkširskog terijera sa hiperadrenokorticismom ovisnim o nadbubrežnoj žlijezdi. Na slici se vidi kalcificirana masa u dorzokranijalnom području abdomena (bijela strelica), također je prisutan kamenac mokraćnog mjehura (plava strelica) te uretre (žute strelice) (preuzeto i prilagođeno prema MOONEY i PETERSON, 2015).

Ultrazvuk (UZV) je dijagnostička metoda koja je od iznimne važnosti u dijagnostici hiperadrenokorticisma. Desnu nadbubrežnu žlijezdu je puno teže ultrazvučno snimiti nego lijevu iz razloga što se nalazi dublje ispod rebra i više kranijalno. Pri dijagnostici hiperadrenokorticisma ovisnog o hipofizi, na ultrazvučnom prikazu će se vidjeti hiperplastične nadbubrežne žlijezde međusobno podjednake veličine. Neka istraživanja su pokazala da su nadbubrežne žlijezde kod hiperadrenokorticisma ovisnog o hipofizi izrazito povećane debljine i širine kad bi se usporedile sa kontrolnom skupinom zdravih pasa jednake dobi i tjelesne težine (BARTHEZ i sur., 1995; GROOTERS i sur., 1996). Ipak, povećanje debljine nadbubrežnih žlijezda nije dovoljno specifična pojava da bi se jedino UZV koristio u dijagnostici hiperadrenokorticisma zbog toga što su neka istraživanja pokazala da ipak postoje poklapanja u mjerenjima normalnih i hiperplastičnih nadbubrežnih žlijezdi (GOULD i sur., 2001). Zaključak je da ultrazvučna detekcija obje nadbubrežne žlijezde koje su slične veličine i normalne građe, klinička slika hiperadrenokorticisma i pozitivan endokrini test potvrđuju pojavu hiperadrenokorticisma ovisnog o hipofizi.

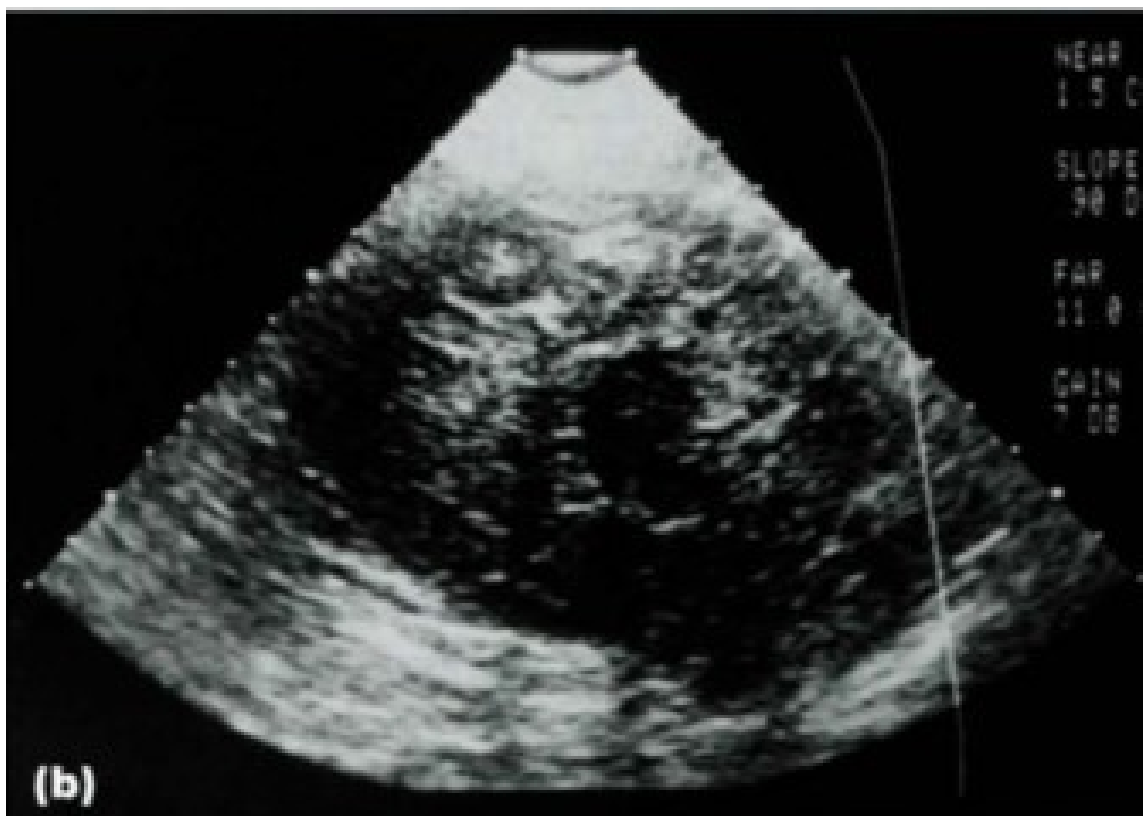Abdominalnim ultrazvukom također se mogu detektirati adrenokortikalni tumori



(KANTROWITZ i sur., 1986). Često se kod prisustva malignih tumora pojavljuju i znakovi zahvaćenosti obližnjih krvnih žila i tkiva stoga se oni uvijek također moraju temeljito pregledati pri ultrazvučnom pregledu. Mineralizacija se pojavljuje kod obje vrste tumora. Također, ultrazvučnim pregledom ne mogu se razlikovati hormonalno funkcionalni i nefunkcionalni tumori. Ako se detektira masa adrenalne žlijezde, onda se ultrazvučno moraju pregledati obavezno jetra, slezena i bubrezi jer postoji mogućnost pojave metastaza na tim organima.



Slika 11: Ultrazvuk desne adrenalne žlijezde osmogodišnjeg psa sa hiperadrenokorticismom ovisnim o hipofizi. Na slici se vidi zadebljala hipoehogena kora adrenalne žlijezde koja okružuje normalno ehogenu srž (preuzeto i prilagođeno prema MOONEY i PETERSON, 2015).




Slika 12: Ultrazvuk desne adrenalne žlijezde osmogodišnjeg njemačkog ovčara sa hiperadrenokorticismom ovisnim o nadbubrežnoj žlijezdi. Na slici se vidi adrenalni tumor kaomasa mješovite ehogenosti koja je potpuno zamijenila normalnu ehoarhitekturu nadbubrežne žlijezde (preuzeto i prilagođeno prema MOONEY i PETERSON,2015).

Kompjutorizirana tomografija (CT) i magnetska rezonanca (MR) su se pokazale kao vrlo korisne dijagnostičke metode za adrenalne tumore, adrenalnu hiperplaziju i tumore hipofize, međutim vrlo su skupe, zahtjevaju anesteziju i nisu svugdje dostupne (VOORHOUT i sur., 1988; BERTOY i sur., 1995; DUESBERG i sur., 1995).U jednom istraživanju se uspoređivala uspješnost prikaza adrenokortikalnih tumora RTG-om sa prikazom adrenokortikalnih tumora CT-om. Zaključak je da su se CT-om detektirali tumori kod svih slučajeva, dok RTG-om samo 55% slučajeva (VOORHOUT i sur., 1990).Ovo se događa zbog činjenice da se tumori koji su u promjeru manji od 20 mm, ne mogu se detektirati rendgenskom pretragom abdomena. CT pretragom može se detektirati čak i tumorska zahvaćenost *v. cava caudalis*.Dokazano je da je MR superiornija dijagnostička metoda nego CT kad se radi o detekciji tumora hipofize (AURIEMMA i sur., 2009).

### 8.3. Dijagnostički endokrinološki testovi

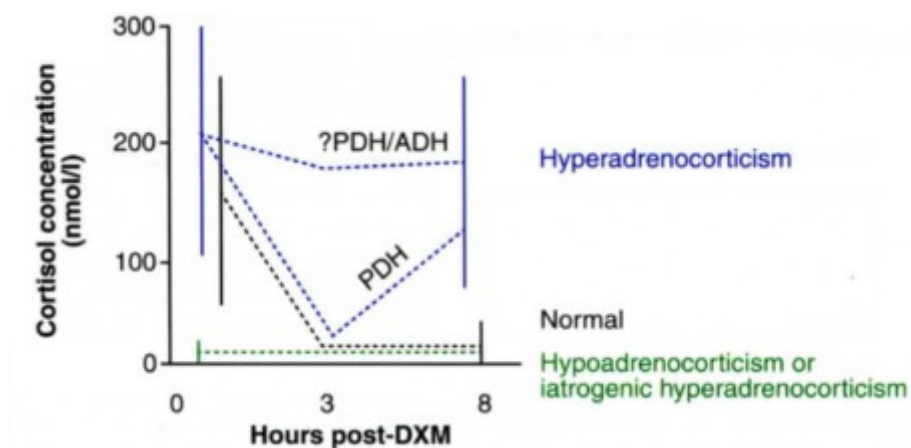
Najčešće korišteni endokrinološki testovi za dijagnostiku hiperadrenokorticisma su ACTH stimulirajući test, supresija niskom dozom deksametazona i određivanje omjera kortizola i kreatinina u mokraći.

ACTH stimulirajući test je najbolji test za razlikovanje spontanog i ijtrogenog hiperadrenokorticisma. Test se može započeti u bilo koje doba dana, a obavlja se tako da se uzme uzorak krvi u kojemu se određuje razina kortizola (bazalni kortizol) nakon čega se odmah intravenski aplicira sintetski ACTH. Nakon jednog sata uzima se uzorak krvi u kojemu se ponovo određuje razina kortizola (stimulirani kortizol). Pomoću ACTH stimulirajućeg testa se detektirao hiperadrenokorticismam ovisan o nadbubrežnoj žlijezdi kod više od 50% pasa, te hiperadrenokorticismam ovisan o hipofizi kod oko 85% pasa. Moguća je pojava lažno pozitivnih i, puno češće, lažno negativnih rezultata. Informacije koje se dobiju nakon ovog testa mogu biti korisne za praćenje terapije trilostanom ili mitotanom. ACTH stimulirajući test je u mnogim zemljama vrlo skup te se zbog toga koristi ograničeno (MARTIN i sur., 2007). Pomoću ACTH stimulirajućeg testa se, pak, ne može razlikovati je li životinja oboljela od hiperadrenokorticisma ovisnog o hipofizi ili o nadbubrežnoj žlijezdi. Ako test rezultira negativno, a životinja pokazuje kliničke znakove hiperadrenokorticisma, nipošto se bolest ne smije isključiti. Kod zdravih pasa koncentracija kortizola u plazmi prije stimulacije sa ACTH je obično između 20 i 250 nmol/l, dok je koncentracija kortizola u plazmi nakon stimulacije između 200 i 450 nmol/l. Kod bolesnih pasa se dijagnosticira hiperadrenokorticismam ako je koncentracija kortizola u plazmi nakon stimulacije viša od 600 nmol/l, ako pokazuje kliničke znakove i ako se istovremeno isključi druga bolest koja po kliničkim znakovima slična hiperadrenokorticismam. Neki psi pokazuju kliničke znakove hiperadrenokorticisma, također imaju i tipični biokemijski i hematološki profil te bolesti, međutim pri ACTH stimulaciji imaju normalan odgovor kortizola. Postavlja se pitanje zašto je to tako. Istraživanja su pokazala da takvi psi boluju od „atipičnog“ hiperadrenokorticismam tj. hiperadrenokorticismam kod kojeg u plazmi cirkulira velika koncentracija prekursora kortizola tj. 17 alfa-hidroksiprogesterona (RISTIC i sur., 2002). Dokazano je da atipični hiperadrenokorticismam postoji i kao ovisan o hipofizi, ali i kao ovisan o nadbubrežnoj žlijezdi ( NORMAN i sur., 1999 ; SYME i sur., 2001; RISTIC i sur., 2002).



Slika 13: Interpretacija mjerenja koncentracije kortizola u plazmi prije i nakon stimulacije sa sintetskim ACTH (preuzeto i prilagođeno prema MOONEY i PETERSON, 2015).

Test supresije niskom dozom deksametazona smatra se pouzdanijim od ACTH stimulirajućeg testa u potvrđivanju dijagnoze hiperadrenokortizma, a može se koristiti i za razlikovanje hiperadrenokortizma ovisnog o hipofizi od hiperadrenokortizma ovisnog o nadbubrežnoj žlijezdi. Za utvrđivanje ijatrogenog Cushingovog sindroma nije pouzdan kao što je to ACTH stimulirajući test. Test se obavlja tako da se ujutro uzme uzorak krvi u kojemu se određuje koncentracija kortizola, nakon čega se intravenski aplicira 0,01-0,015 mg/kg deksametazona. Uzorci za mjerenje kortizola ponovno se uzimaju četiri i osam sati nakon aplikacije deksametazona. Test se temelji na sposobnosti deksametazona da potiskuje izlučivanje ACTH iz hipofize i na taj način smanjuje poticanje rada nadbubrežne žlijezde. Ako Cushingov sindrom uzrokuje poticanje iz hipofiznog izvora, razina kortizola u krvi će padati u prva 4 sata a nakon toga će se ponovo dizati, a ako je Cushingov sindrom uzrokovalo poticanje iz nekog nehipofiznog izvora npr. tumora nadbubrežne žlijezde, razina kortizola će ostati visoko. Jedno istraživanje je pokazalo da su neki psi sa hiperadrenokorticismom ovisnim o hipofizi imali obrnuti tijek promjene razine kortizola u krvi, pa je tako u prva 4 sata razina kortizola ostala visoko, a zatim se spuštala u periodu od četvrtog do osmog sata (MUELLER i sur., 2006).



Slika 14: Interpretacija mjerenja koncentracije kortizola u plazmi prije i nakon aplikacije niske doze deksametazona (preuzeto i prilagođeno prema MOONEY i PETERSON, 2015).

Određivanje omjera kortizola i kreatinina u urinu pokazalo se jednostavnim i vrijednim testom u dijagnosticiranju hiperadrenokortizma. Uzorak za mjerenje omjera kortizola i kreatinina treba skupiti tijekom prve jutarnje šetnje. Omjer kortizola i kreatinina utvrđuje se dijeleći koncentraciju kortizola s koncentracijom kreatinina u urinu. Referentna vrijednost omjera kortizola i kreatinina u zdravih pasa je manja od  $10 \times 10^{-6}$ , dok je omjer veći od  $10 \times 10^{-6}$  potvrda hiperadrenokortizma. Međutim, jedno istraživanje je pokazalo da ovaj test koliko god da ima visoku osjetljivost, toliko je i nisko specifičan iz razloga jer je i kod nekih drugih bolesti povećan omjer kortizola i kreatinina (SMILEY i PETERSON, 1993). Pomoću ovog testa se ne može razlikovati hiperadrenokorticism ovisan o hipofizi od hiperadrenokortizma ovisnog o nadbubrežnoj žlijezdi osim ako omjer kortizola i kreatinina premašuje  $100 \times 10^{-6}$ , tada se vrlo vjerovatno radi o hiperadrenokorticismu koji je ovisan o hipofizi (GALAC i sur., 1997). Ovaj test je od malog značaja kod praćenja odgovora na terapiju sa trilostanom ili mitotanom (GUPTILL i sur., 1997; GALAC i sur., 2009).

## 9. LIJEČENJE

Hiperadrenokorticism se liječi medikamentozno, zračenjem ili kirurški. Ako se radi o hiperadrenokorticismu ovisnom o hipofizi, liječi se medikamentozno, a samo izrazito rijetko hipofizektomijom, a ako se radi o hiperadrenokorticismu ovisnom o nadbubrežnoj žlijezdi, može se liječiti ili kirurški ili medikamentozno. Medikamentozno liječenje uključuje najčešće lijekove trilostan i mitotan.

### 9.1. Liječenje hiperadrenokorticisma ovisnog o hipofizi

Medikamentozno liječenje hiperadrenokorticisma ovisnog o hipofizi se danas najčešće provodi trilostanom. To je sintetski steroid koji djeluje kao kompeticijski inhibitor enzimnog sustava 3- $\beta$ -hidroksisteroidne dehidrogenaze i tako blokira nadbubrežnu žlijezdu u sintezi glukokortikoida, mineralokortikoida i spolnih hormona. Trilostan se ne bi smio rabiti ako psi imaju jetrene ili srčane bolesti, zatajenje bubrega, u slučaju skotnih kuja i kuja u laktaciji te ako su životinje namijenjene za rasplod jer ima antiprogesteronski učinak (HERAK-PERKOVIĆ i sur., 2012). Preporučena početna doza trilostana je 3-6 mg/kg tjelesne mase peroralno 1x/dan. Lijek se na tržištu nalazi u kapsulama od 10, 30, 60 ili 120 mg. U jednom istraživanju je dokazano da je učinak na organizam bolji ako se preporučena dnevna doza podijeli na 2 aplikacije u danu jer je dokazano da supresivno djelovanje trilostana na kortizol traje znatno manje od 24 sata (BELL i sur., 2006). Tijek liječenja trilostanom treba pomno nadzirati. Životinju treba klinički pregledati i provesti laboratorijsko testiranje 10. dana, pa 4. tjedna i 12. tjedna od uvođenja terapije, a zatim svaka tri mjeseca od posljednjeg testiranja. Treba uzeti uzorke za hematološku i biokemijsku pretragu i učiniti ACTH stimulirajući test tijekom svakog posjeta. ACTH stimulirajući test trebalo bi napraviti 4-6 sati nakon aplikacije trilostana jer su učinci lijeka kratkotrajni. U pacijenata koji su klinički dobro i stabilno, a koncentracija stimuliranog kortizola 20-150 nmol/L, 4-6 sati nakon aplikacije trilostana, smatra se da je terapija adekvatna. Klinički znakovi poliurije, polidipsije i polifagije nestaju u oko 70% slučajeva, a promjene na koži u otprilike 60% slučajeva kod pasa liječenih trilostanom. Neki slučajevi mogu zahtijevati povišene doze lijeka radi kontrole kliničkih znakova bolesti, dok drugi slučajevi pokazuju spontanu remisiju zahtijevajući niže doze ili čak prestanak liječenja (HERAK-PERKOVIĆ i sur., 2012). Učestalost nuspojava prilikom korištenja trilostana je puno manja nego prilikom korištenja mitotana. Najčešća „nuspojava“

prilikom korištenja trilostana je da njegov učinak potpuno izostane. U ovakvim slučajevima je indicirano povećanje doze ili frekvencije doziranja trilostana ili potpuno prijeći na liječenje drugim lijekom izbora: mitotanom. Zabilježene su i neke druge nuspojave prilikom korištenja trilostana, a to su: povećanje veličine nadbubrežne žlijezde (MANTIS i sur., 2003), akutna nekroza nadbubrežne žlijezde (CHAPMAN i sur., 2004; RAMSEY i sur., 2008), pojava hipoadrenokorticisma, hiperkalijemija, povraćanje i dijareja.

Mitotan je adrenokortikolitični lijek. On selektivno uništava stanice zone retikularis i zone fascikulate, dok stanice zone glomerulose obično nisu zahvaćene destrukcijom. U Ujedinjenom Kraljevstvu je potrebno imati posebnu dozvolu za korištenje mitotana, stoga se tamo on koristi u liječenju hiperadrenokorticisma ovisnog o hipofizi jedino ako se pojave nuzučinci trilostana ili ako izostane učinak trilostana. Mitotan se daje oralno u dozi 50 mg/kg/dan. Uvijek je preporučljivo davati mitotan sa hranom jer se otapa u mastima, pa ako se daje gladnim psima, apsorpcija može biti slabija. Mitotan se u inicijalnoj fazi liječenja daje sve dok se ne zabilježi bilo koja od sljedećih pojava: unos vode se smanjio na manje od 60 ml/kg/dan, pas više ne jede kao prije odnosno treba mu duže vremena da pojede ili ne pojede sve, pas počinje povraćati i pojavljuje se dijareja, postaje depresivan. Kad se zabilježi bilo koja od ovih pojava, prekida se inicijalna faza i prelazi se u fazu održavanja liječenja mitotanom. Kod većine pasa se rezultati liječenja uočavaju već od 7. do 14. dana od početka terapije. Najčešće je prvi znak uspješnog liječenja pad unosa vode ispod 60 ml/kg/dan. Nekad se može dogoditi da mitotan prouzroči veliku štetu nadbubrežne žlijezde u vidu uništenja velikog broja stanica zone retikularis i zone fascikulate, međutim tada treba nastaviti sa liječenjem, ali s manjom dozom mitotana, jer ako se ne nastavi liječenje, kora nadbubrežne žlijezde će reagirati hiperplazijom tih dviju zona i klinički znakovi hiperadrenokorticisma će se vratiti. S obzirom da mitotan uzrokuje pospanost, uvijek se preporuča dati ga psu navečer pred spavanje. Liječeni psi moraju doći na kontrolu 4-8 tjedana nakon inicijalne terapije. Najočigledniji znak odgovora na lijek je smanjeno uzimanje vode, izostanak pojave poliurije, te smanjen apetit. Povećana podnošljivost fizičke aktivnosti je vidljiva u prva 3-4 tjedna. Za vidljivo poboljšanje rasta dlake i za poboljšanje kvalitete kože je potrebno više vremena, otprilike oko 3-6 mjeseci da se koža i dlaka vrate u potpuno normalno stanje. Doziranje mitotana se s vremenom prilagođava rezultatima ACTH stimulirajućeg testa. Cilj terapije mitotanom je da se uspije normalizirati koncentracija kortizola u serumu u rasponu od 20-120 nmol/L. Jedno istraživanje je pokazalo da su se u više od 55% slučajeva pojavili recidivi (koncentracija kortizola u serumu se opet vratila na više od 200 nmol/l) (KINTZER i PETERSON, 1991). Ovakvi slučajevi trebaju biti liječeni sa povećanom dozom mitotana u

fazi održavanja. Slučajevi predoziranja mitotanom (serumski kortizol manje od 20 nmol/l) su zabilježeni u samo 5-10% slučajeva te oni zahtjevaju smanjenu dozu ili frekvenciju liječenja mitotanom u fazi održavanja (KINTZER i PETERSON, 1991; DUNN i sur., 1995). Neke od nuspojava koje se mogu pojaviti kod terapije mitotanom su: povraćanje i anoreksija unutar 3 dana od početka liječenja, izrazita depresija i slabost oko 4. ili 5. dana liječenja, akutna pojava neuroloških znakova, neuspješan ponovni rast dlake, neuspješno normaliziranje uzimanja vode te hipoadrenokorticism.

Od drugih lijekova mogu se još koristiti i selegilin i ketokonazol, međutim pokazalo se da mnogi psi nisu imali nikakav odgovor na te lijekove, a i primjena je vrlo skupa.

Hipofizektomija je najprije jednom uspješno učinjena na jednom psu, međutim to je izrazito zahtjevna operacija sa velikim postoperativnim komplikacijama te se provodi samo u nekoliko centara u Europi koji imaju izvrsne jedinice za intenzivnu skrb i vrhunski opremljene kirurške odjele (MEIJ i sur., 1998).

Postoji još jedna opcija liječenja hiperadrenokorticisma ovisnog o hipofizi, a to je radioterapija (zračenje) hipofize. To se dosta uspješno provodi u okolnim državama. Radioterapija hipofize može biti korisna jer smanjuje veličinu tumora i uklanja neurološke znakove kod velikih tumora hipofize. Najčešće se koristi ukupna doza od 36 do 48 Gy raspodijeljena u frakcije od 3-4 Gy prilikom čega pas bude u anesteziji. U većini slučajeva se veličina tumora smanji, međutim potpuno nestajanje kliničkih znakova varira od pacijenta do pacijenta. Budući da radijacijska terapija ne mora utjecati na lučenje ACTH treba očekivati da će psi trebati i medikamentozno liječenje. Nuspojave koje se mogu pojaviti nakon radioterapije hipofize su hemoragija hipofize te upala srednjeg uha. Prosječno vrijeme preživljavanja je između 539 i 702 dana (SANDERS i sur., 2018).

## **9.2. Liječenje hiperadrenokorticisma ovisnog o nadbubrežnoj žlijezdi**

Hiperadrenokorticism ovisan o nadbubrežnoj žlijezdi se može liječiti kirurškom adrenalektomijom, mitotanom i trilostanom.

Psi koji boluju od hiperadrenokorticisma ovisnog o nadbubrežnoj žlijezdi, mogu se najuspješnije izliječiti ako se tumor nadbubrežne žlijezde može kirurški potpuno ukloniti. Međutim, kao pripremu za operaciju treba provesti medikamentozno liječenje jer psi koji nisu liječeni od ove bolesti nisu dobri kandidati za operaciju zbog povećanog rizika anestezije posljedično smanjenoj funkciji jetre i respiratornog sustava. Gotovo sve životinje koje



podlegnu adrenalektomiji pate od barem jedne vrste komplikacija. U slučaju da pas nakon osnovne dijagnostike ispunjava uvjete za dobrog kandidata za operaciju, prije operacije treba napraviti rendgenografsko snimanje grudnog koša te ultrazvučnu pretragu abdomena da bi se utvrdila prisutnost eventualnih metastaza. Prije operacije se preporučuje koristiti trilostan. Korištenje trilostana je u ovom slučaju poželjnije iz razloga što mitotan nadbubrežnu žlijezdu čini još „trošnijom“ i veća je opasnost da dođe do krvarenja. Adrenalektomija se najbolje izvodi laparatomijom u ventralnoj medijanoj liniji (SCAVELLI i sur., 1986; ANDERSON i sur., 2001). Tijekom, ali i nakon ove operacije je potrebna aplikacija glukokortikoida, a i ponekad mineralokortikoida.

Mitotan je djelotvoran i relativno sigurniji kod liječenja ovog oblika bolesti, no i dalje vrijede sva ograničenja u korištenju ovog lijeka kao i kod hiperadrenokorticisma ovisnog o hipofizi. Ipak, treba napomenuti da su psi koji boluju od hiperadrenokorticisma ovisnog o nadbubrežnoj žlijezdi rezistentniji na mitotan nego psi koji boluju od hiperadrenokorticisma ovisnog o hipofizi. Kod ove bolesti je potrebno psima davati veće doze mitotana (oralno 50-75mg/kg/dan) da bi se pojavio odgovor na terapiju (FELDMAN i sur., 1992).

Trilostan se koristi u liječenju ove bolesti da bi se ublažili klinički znakovi, međutim nije sposoban djelovati na stanice tumora.

## 10. PROGNOZA I PRAĆENJE BOLESTI

Hiperadrenokorticismam ovisan o hipofizi kod pasa se može uspješno kontrolirati koristeći metode adrenokortikolize (mitotan) ili inhibicije steroidogeneze (trilostan). Mnogi psi mogu živjeti godinama kvalitetnim životom pod uvjetom da se lezija na hipofizi ne poveća toliko da počne uzrokovati neurološke znakove. Upravo zbog ovoga se radi hipofizektomija samo u situacijama gdje je to moguće. U jednom istraživanju je pokazano da je prosječno vrijeme preživljavanja kod ove bolesti 662-900 dana ako se liječi trilostanom, te u istom ovom istraživanju je pokazano da je prosječno vrijeme preživljavanja 708-720 dana ako se liječi mitotanom (BARKER i sur., 2005; CLEMENTE i sur., 2007).

Hiperadrenokorticismam ovisan o nadbubrežnoj žlijezdi ima odličnu prognozu ako se tumor nadbubrežne žlijezde uspije kirurški ukloniti i ako nije metastazirao. Prognoza je povoljna kod unilateralne resekcije kao i kod bilateralne, samo što je nakon bilateralne resekcije potrebna doživotna terapija za inducirani hipoadrenokorticismam. Psi koji imaju neoperabilni tumor nadbubrežne žlijezde ili recidivirajući tumor nakon operacije, mogu biti liječeni mitotanom. Ova terapija najčešće vodi ka potpunoj i trajnoj remisiji, a može se pratiti ultrazvučnim pregledima, pri kojima se u tijeku pregleda moževidjeti znatno smanjenje tumora, a na rendgenogramima grudnog koša čak i nestajanje metastaza iz pluća. U jednom istraživanju kod liječenja hiperadrenokorticismama ovisnog o nadbubrežnoj žlijezdi mitotanom, prosječno vrijeme preživljavanja je bilo od 11 mjeseci do više od 5 godina (KINTZER i PETERSON, 1994). Novije, je istraživanje pokazalo da nema značajnih razlika u prosječnom vremenu preživljavanja kod liječenja ove bolesti trilostanom u usporedbi sa liječenjem mitotanom (HELM i sur., 2011).

## 11. ZAKLJUČAK

Homeostaza organizma se održava pomoću proizvoda endokrinih žlijezda- hormona. Kako bi organizam bio u homeostazi, nadbubrežne žlijezde luče esencijalne hormone (glukokortikoide i mineralokortikoide). Glukokortikoidi sudjeluju u metabolizmu ugljikohidrata, bjelančevina i masti, dok su mineralokortikoidi nužni za održavanje normovolemije i krvnog tlaka kao i fizioloških koncentracija elektrolita u plazmi. Najznačajniji glukokortikoid kod pasa je kortizol, a najznačajniji mineralokortikoid je aldosteron.

Hiperadrenokorticism ili Cushingova bolest je česta endokrina bolest kod pasa čiji su simptomi posljedica pretjeranog lučenja glukokortikoida. Uzrok bolesti je najčešće tumor hipofize, ili nešto rjeđe tumor nadbubrežne žlijezde, no bolest može biti uzrokovana također i ijetrogeno. Pri dijagnosticiranju ove bolesti kliničarima je od velike pomoći dobna i pasminska predispozicija. Naime, od ove bolesti najčešće obolijevaju manje pasmine starije dobi (pr.- fox terijer, minijaturni pudl, standardni gubičar).

Dijagnostika ove bolesti predstavlja svojevrsan klinički izazov jer se kod pojedinih pasa javljaju nespecifični simptomi, a klinička slika može biti vrlo raznolika. Laboratorijski nalazi su često varijabilni, a u dijagnostici postoje različiti endokrinološki testovi kojima se može potvrditi dijagnoza. Od dijagnostičkih postupaka u slikovnoj dijagnostici ultrazvučna pretraga abdomena te CT i/ili MR glave su od velike važnosti.

Psi sa hiperadrenokorticismom nisu sposobni normalno funkcionirati bez terapije. U veterinarskoj medicini se bolest može liječiti medikamentozno, kirurški i zračenjem. Terapija se provodi najčešće medikamentozno jer ova opcija pokazuje jako dobre rezultate, sigurnija je, a prosječno vrijeme preživljavanja je zadovoljavajuće.

## 12. POPIS LITERATURE

1. ANDERSON, C.A., S.J. BIRCHARD, B.E. POWERS (2001): Surgical treatment of adrenocortical tumors: 21 cases (1990-1996) . J. Am. Anim. Hosp. Assoc. 37, 93- 97.
2. AURIEMMA, E., P.Y. BARTHEZ, R.H. VAN DER VLUGT-MEIJER, G. VOORHOUT, B.P. MELJ (2009): Computed tomography and low-field magnetic Imaging of the pituitary gland of dogs with pituitary-dependent hyperadrenocorticism:11 cases (2001-2003) . J. Am. Vet. Med. Assoc. 235, 409-414.
3. BARKER, E., S. CAMPBELL, A. TEBB (2005): A comparison of the survival times of dogs treated for hyperadrenocorticism with trilostane or mitotane. J. Vet. Int. Med. 19, 810-815.
4. BARTHEZ, P.Y., T.G. NYLAND, E.C. FELDMAN (1995): Ultrasonographic evaluation of the adrenal glands in dogs. J. Am. Vet. Med. Assoc. 207, 1180-1183.
5. BELL, A., A. NEIGER, Y. MCGROTTY, I.K. RAMSEY (2006): Effects of once daily trilostane administration on cortisol concentrations and ACTH responsiveness in hyperadrenocorticoid dogs. Vet. Rec. 159,277-281.
6. BENNAIM, M., R. E. SHIEL, C. T. MOONEY (2019):Diagnosis of Spontaneous Hyperadrenocorticism in Dogs. Part 1: Pathophysiology, Aetiology, Clinical and Clinicopathological Features. Vet. J. 252: 105342.
7. BERTOLINI, G., E. ROSSETTI, M. CALDIN (2007): Pituitary apoplexy-like disease in 4 dogs. J. Vet. Int. Med. 21 , 1251-1257.
8. BERTOY, E.H., E.C. FELDMAN, R.W. NELSON (1995): Magnetic resonance imaging of the brain In dogs with recently diagnosed but untreated pituitary-dependent hyperadrenocorticism. J. Am. Vet. Med.Assoc. 206, 651–656.
9. CAROTENUTO, G., E. MALERBA, C. DOLFINI (2019): Cushing ' s Syndrome —

- an Epidemiological Study Based on a Canine Population of 21 , 281 Dogs. *Open Vet. J* 9, 27–32.
10. CHAPMAN, P.S., O.F. KELLY, J. ARCHER, D.J. BROCKMAN, A. NEIGER (2004): Adrenal necrosis in two dogs receiving trilostane for the treatment of hyperadrenocorticism. *J. Small Anim. Pract.* 45, 307-310.
  11. CLEMENTE, M., P.J. DE ANDRES, C. ARENAS (2007): Comparison of non-selective adrenocorticolysis with mitotane or trilostane for the treatment of dogs with pituitary-dependent hyperadrenocorticism. *Vet. Rec.* 161, 805-809.
  12. CLORE, J. N., L. THURBY-HAY (2009): “Glucocorticoid-Induced Hyperglycemia.” *Endocrine Pract.* 15 (5), 469–74.
  13. DUESBERG, C.A., E.C. FELDMAN, R.W. NELSON (1995): Magnetic resonance imaging for the diagnosis of pituitary macrotumors In dogs. *J. Am. Vet. Med. Assoc.* 206, 657-662.
  14. DUNN, K.J., M.E. HERRTAGE, J.K. DUNN (1995): Use of ACTH stimulation tests to monitor the treatment of canine hyperadrenocorticism. *Vet. Rec.* 137, 161-165.
  15. FELDMAN, E.C., R.W. NELSON, M.S. FELDMAN, T.B. FARVER (1992): Comparison of mitotane treatment for adrenal tumor versus pituitary-dependent hyperadrenocorticism in dogs. *J. Am. Vet. Med. Assoc.* 200, 1642- 1647.
  16. FUNDER, J.W. (2017): “Aldosterone and Mineralocorticoid Receptors—Physiology and Pathophysiology.” *International Journal of Molecular Sciences* 18(5): 1–9.
  17. GALAC, S., J.J BUIJTELS, H.S. KOOISTRA (2009): Urinary corticoid : creatinine ratios in dogs with pituitary-dependent hypercortisolism during trilostane treatment. *J. Vet. Int. Med.* 23, 1214- 1219.
  18. GALAC, S., H.S. KOOISTRA, E. TESKE, A. RIJNBEEK (1997): Urinary corticoid/creatinine ratios in the differentiation between pituitary- dependent hyperadrenocorticism and hyperadrenocorticism due to adrenocortical tumour in the

- dog. Vet. Q. 19, 17-20.
19. GOULD, S.M., E.A. BAINES, P.A. MANNION, H. EVANS, M.E. HERRTAGE (2001): Use of endogenous ACTH concentration and adrenal ultrasonography to distinguish the cause of canine hyperadrenocorticism. *J. Small Anim. Pract.* 42, 113-121.
  20. GOY-THOLLOT, I., O. PECHEREAU, S. KEROACK, J.C. DEZEMPTE, J.M. BONNET (2002): Investigation of the role of aldosterone in hypertension associated with spontaneous pituitary-dependent hyperadrenocorticism in dogs. *J. Small Anim. Pract.* 43, 489-492.
  21. GROOTERS, A.M., O.S. BILLER, S.K. THEISEN, T. MIYABAYASHI (1996): Ultrasonographic characteristics of adrenal glands in dogs with pituitary-dependent hyperadrenocorticism: comparison with normal dogs. *J. Vet. Int. Med.* 10, 110-115.
  22. GUPTILL, L., J.C. SCOTT-MONCRIEFF, G. BOTTOMS (1997): Use of urine cortisol : creatinine ratio to monitor treatment response in dogs with pituitary-dependent hyperadrenocorticism. *J. Am. Vet. Med. Assoc.* 210, 1158-1161.
  23. GUYTON, A. C., J. E. HALL (2006): *Medicinska fiziologija – udžbenik*, 11. Izdanje. Medicinska naklada, Zagreb, pp. 944-951.
  24. HELM, J.R., G. MCLAUCHLAN, P. FROWDE (2011): A comparison of factors that influence survival in dogs treated with mitotane or trilostane with adrenal-dependent hyperadrenocorticism. *J. Vet. Int. Med.* 25, 251-260.
  25. HERAK-PERKOVIĆ, V., Ž. GRABAREVIĆ, J. KOS (2012): Hiperadrenokortizizam u pasa. U: *Veterinarski priručnik*, 6. Izdanje. Medicinska naklada, Zagreb, pp: 2060-2064.
  26. HURLEY, K.J., S.I. VADEN (1998): Evaluation of urine protein content In dogs with pituitary-dependent hyperadrenocorticism. *J. Am. Vet. Med. Assoc.* 212, 369-373.
  27. ISHINO, H., S. TAKEKOSHI (2019): "Hyperadrenocorticism Caused by a Pituitary Ganglioglioma in a Dog." *Vet. Pathol.* 56(4), 609–13.

28. KANTROWITZ, C.M., T.G. NYLAND, E.C. FELDMAN (1986): Adrenal ultrasonography in the dog: detection of tumours and hyperplasia in hyperadrenocorticism. *Vet. Radiol.* 27, 91-96.
29. KINTZER, P.P., M.E. PETERSON (1991): Mitotane (o,p'-000) treatment of 200 dogs with pituitary-dependent hyperadrenocorticism. *J. Vet. Intern. Med.* 5, 182-190.
30. KINTZER, P.P., M.E. PETERSON (1994): Mitotane treatment of 32 dogs with cortisol-secreting adrenocortical neoplasms. *J. Am. Vet. Med. Assoc.* 205, 54-60.
31. KOEING, H. E., H. LIEBICH (2009): Anatomija domaćih sisavaca: Endokrine žlijezde (glandulae endocrinae). Naklada Slap, Zagreb, pp. 587-588.
32. KOZARIĆ, Z. (1997): Veterinarska histologija: Endokrini sustav. Naklada Karolina, Zagreb, pp: 145-149.
33. LONG, S., A. MICHIELETTO, T.J. ANDERSON, A. WILLIAMS, C.M. KNOTTENBELT (2003): Suspected pituitary apoplexy in a German short-haired pointer. *J. Small Anim. Pract.* 44, 497-502.
34. MANTIS, P., C.A. LAMB, A.L. WILT, A. NEIGER (2003): Changes in ultrasonographic appearance of adrenal glands in dogs with pituitary-dependent hyperadrenocorticism treated with trilostane. *Vet. Radiol. Ultrasound*, 44, 682- 685.
35. MARTIN, L.G., E.N. BEHREND, K.I. MEALEY, O.M. CARPENTER, K.C. HICKEY (2007): Effect of low doses of cosyntropin on serum cortisol concentrations in clinically normal dogs. *Am. J. Vet. Res.* 68, 555-560.
36. McGAVIN, M. D., J. F. ZACHARY (2008): Specijalna veterinarska patologija, prema četvrtom američkom izdanju. Stanek, Varaždin, pp: 395-397.
37. MEIJ, B.P., G. VOORHOUT, T.S.G.A.M. VAN DEN LINGH (1998): Results of transsphenoidal hypophysectomy in 52 dogs with pituitary-dependent hyperadrenocorticism. *Vet. Surg.* 27, 246-261.

38. MILINKOVIĆ-TUR, S., M. ŠIMPRAGA (2017): Fiziologija domaćih životinja, prema 2. Izdanju. Naklada Slap, Zagreb, pp: 243-249.
39. MOONEY, C. T., M. E. PETERSON (2015): BSAVA Manual of canine and feline endocrinology, ponovljeno četvrto izdanje. BSAVA. Quedgeley. pp. 167-189.
40. MUELLER, C., N. SIEBER-RUCKSTUHL, M. WENGER, B. KASER-HOTZ, C.E. REUSCH (2006): Low-dose dexamethasone test with 'inverse' results a possible new pattern of cortisol response. *Vet. Rec.* 159, 489-491.
41. NORMAN, E.J., H. THOMPSON, C.T. MOONEY (1999): Dynamic adrenal function testing in eight dogs with hyperadrenocorticism associated with adrenocortical neoplasia. *Vet. Rec.* 144, 551-554.
42. RAMSEY, I.K., J. RICHARDSON, Z. LENARD, A.J. TEBB, P.J. IRWIN (2008): Persistent isolated hypocortisolism following brief treatment with trilostane. *Aus. Vet. J.* 86, 491-495.
43. RAMSEY, I.K., A. TEBB, E. HARRIS, H. EVANS, M.E. HERRTAGE (2005): Hyperparathyroidism in dogs with hyperadrenocorticism. *J. Small Anim. Pract.* 46, 531-536.
44. RISTIC, J.M.E., I.K. RAMSEY, F.M. HEATH, H.J. EVANS, M.E. HERRTAGE (2002): The use of 17-hydroxyprogesterone in the diagnosis of canine hyperadrenocorticism. *J. Vet. Int. Med.* 16, 433-439.
45. SANDERS, K., H. S. KOOISTRA, S. GALAC. (2018): Treating Canine Cushing's Syndrome: Current Options and Future Prospects. *Vet. J.* 241: 42–51.
46. SCAVELLI, T.D., M.E. PETERSON, D.T. MATTHIESEN (1986): Results of surgical treatment for hyperadrenocorticism caused by adrenocortical neoplasia in the dog: 25 cases (1980-1984). *J. Am. Vet. Med. Assoc.* 189, 1360-1364.
47. SILLIART, B., C. MAROUZE, L. MARTIN, C. GAYET (2002): Pseudomyotonia associated with hyperadrenocorticism in the French Poodle: 151 clinical cases (1993-



- 2000). Proceedings of 12th ECVIM-CAI ESVIM Congress.
48. SMILEY, L.E., M.E. PETERSON (1993): Evaluation of a urine cortisol:creatinine ratio as a screening test for hyperadrenocorticism in dogs. *J. Vet. Int. Med.* 7, 163-168.
49. SPARKS, M.A., S.D. CROWLEY, S.B. GURLEY, M. MIROTSOU, T.M. COFFMAN (2014): Classical Renin-Angiotensin System in Kidney Physiology. *Comprehensive Physiol.* 4(3), 1201–28.
50. STRATAKIS, C. (2008): “Cushing Syndrome Caused by Adrenocortical Tumors and Hyperplasias (Corticotropin-Independent Cushing Syndrome).” *Endocrine Develop.* 13, 117–32.
51. SYME, H.M., J. SCOTT-MONCRIEFF, N.G. TREADWELL (2001): Hyperadrenocorticism associated with excessive sex hormone production by an adrenocortical tumor in two dogs. *J. Am. Vet. Med. Assoc.* 219, 1725- 1728.
52. TESKE, E., J. ROTHUIZEN, JJ. DE BRUIJNE, A. RIJNBEEK (1989): Corticosteroid-induced alkaline phosphatase isoenzyme in the diagnosis of canine hypercorticism. *Vet. Rec.* 125, 12-14.
53. VOORHOUT, G., R. STOLP, A.A.M.E. LUBBERINK, P.F.G.M. VAN WAES (1988): Computed tomography in the diagnosis of canine hyperadrenocorticism not suppressible by dexamethasone. *J. Am. Vet. Med. Assoc.* 192, 641-646.
54. VOORHOUT, G., R. STOLP, A. RIJNBEEK, P.F.G.M. VAN WAES (1990): Assessment of survey radiography and comparison with X-ray computed tomography for detection of hyperfunctioning adrenocortical tumors in dogs. *J. Am. Vet. Med. Assoc.* 196, 1799-1803.
55. ZOBUNDŽIJA, M., K. BABIĆ, V. GJURČEVIĆ-KANTURA, Z. KOZARIĆ (2014): Veterinarska embriologija: Endokrine žlijezde. Naklada Slap, Zagreb, pp. 289-291.
56. ZUR, G., S.O. WHITE (2011): Hyperadrenocorticism in 10 dogs with skin lesions as the only presenting clinical sign. *J. Am. Anim. Hosp. Assoc.* 47, 419- 427.

## 13. SAŽETAK

Hiperadrenokorticism je vrlo česta endokrinološka bolest pasa. To je višesustavni organski poremećaj koji nastaje zbog kronično povišene koncentracije glukokortikoida, hormona koje u krv izlučuje kora nadbubrežne žlijezde. Naziva se još i Cushingov sindrom i hiperkortizolizam.

Nadbubrežne žlijezde se sastoje od dva embriološki i funkcionalno odvojena dijela, kore i srži. Kora nadbubrežne žlijezde je funkcionalno i strukturalno odvojena od srži, a dijeli se na tri različite zone od kojih svaka izlučuje različitu skupinu hormona; *zona arcuata* sintetizira mineralokortikoide, *zona fasciculata* glukokortikoide, dok *zona reticularis* izlučuje androgene hormone. Mineralokortikoidi reguliraju koncentraciju elektrolita i vode u organizmu, glukokortikoidi potiču glukoneogenezu te sudjeluju u metabolizmu bjelančevina i masti, a imaju i protuupalno djelovanje. Funkciju kore nadbubrežne žlijezde reguliraju CRH i ACTH podrijetlom iz hipotalamusa i adenohipofize.

Hiperadrenokorticism može nastati spontano ili ijtrogeno. Kad govorimo o spontanom hiperadrenokorticismu tu ubrajamo hiperadrenokorticism ovisan o hipofizi i hiperadrenokorticism ovisan o nadbubrežnoj žlijezdi. Hiperadrenokorticism ovisan o hipofizi najčešći je uzrok spontanog hiperadrenokorticizma u pasa, a pojavljuje se u 80-85% slučajeva. Hiperadrenokorticism ovisan o nadbubrežnoj žlijezdi zahvaća preostalih 15-20% pasa. Ijtrogeni se hiperadrenokorticism pojavljuje zbog prekomjerne uporabe glukokortikoida u kontroli alergijskih ili imunološki posredovanih poremećaja. Određene pasmine pasa su predisponirane za razvoj Cushingovog sindroma, te je pojavnost veća u kastriranih ženki. Hiperadrenokorticism se javlja najčešće kod starijih pasa, posebice kod manjih pasmina.

Klinička slika ove bolesti je vrlo raznolika. Psi najčešće pokazuju kombinaciju nekoliko najčešćih kliničkih znakova: polidipsija i poliurija, polifagija, povećanje obujma abdomena, povećanje jetre, slabost i atrofija mišića, letargija i slabo podnošenje tjelesne aktivnosti, patološke promjene na koži, alopecija, izostanak spolnog ciklusa u kuja ili atrofija testisa u pasa, kalcinoza kože, miotonija, neurološki znakovi te na kraju hipertenzivna retinopatija.

Postoje razni načini za dijagnostiku ove bolesti, a to su: pomoću hematologije, biokemijskog profila i analize urina, pomoću slikovne dijagnostike (RTG, UZV, CT, MR) te pomoću dijagnostičkih endokrinoloških testova. Najveću ulogu u dijagnostici imaju UZV abdomena te CT/MR glave, no definitivna se dijagnoza postiže kombinacijom hormonskog testa i slikovne dijagnostike.

Hiperadrenokorticismus ovisan o hipofizi se liječi najčešće medikamentno (pomoću trilostana ili mitotana) te se može liječiti i zračenjem ili kirurški ali to su rijetki slučajevi. Hiperadrenokorticismus ovisan o nadbubrežnoj žlijezdi liječi se medikamentno (pomoću trilostana ili mitotana) ili kirurški.

Prognoza bolesti je dobra kod hiperadrenokorticismusa ovisnog o hipofizi, ako se liječi pravilno medikamentno i ako se lezija ne proširi toliko da stvara druge komplikacije, psi tad mogu preživjeti godinama. Kod hiperadrenokorticismusa ovisnog o nadbubrežnoj žlijezdi je prognoza odlična ako se tumor uspije u potpunosti ukloniti i ako nije metastazirao. Kod neoperabilnih tumora je prognoza također dobra ako se liječi mitotanom ili nešto lošija ukoliko se liječi trilostanom. Prognoza Cushingove bolesti u pasa je povoljna i uz odgovarajuću terapiju psi mogu živjeti godinama s dobrom kvalitetom života.

**Ključne riječi:** Hiperadrenokorticismus, pas, Cushingova bolest, glukokortikoidi, mineralokortikoidi, kora nadbubrežne žlijezde

## 14. SUMMARY

### Canine Cushing's disease

Cushing's disease is a very common endocrine disease in dogs. It is a multiple organ dysfunction caused by chronically elevated concentration of glucocorticoids, hormones that are secreted into the bloodstream by the adrenal cortex. The disease is also known as Cushing's syndrome or hypercortisolism.

The adrenal gland functionally and embryologically comprises two distinct parts, *a cortex and a medulla*. The cortex itself, which is functionally and structurally divided from the medulla, is subdivided into three zones, all of which produce different types of hormones: the *zona arcuata* is responsible for the synthesis of mineralocorticoids, the *zona fasciculata* synthesizes and secretes glucocorticoids, while *the zona reticularis* produces hormones called androgens. Mineralocorticoids help regulate electrolytes and water balance in the body; glucocorticoids, which stimulate gluconeogenesis, are involved in the metabolism of proteins and fats, while at the same time having anti-inflammatory effects. The function of the adrenal cortex is regulated by CRH and ACTH, the former originating from hypothalamus and the latter from adenohypophysis.

Hyperadrenocorticism in dogs may occur spontaneously or may be iatrogenic. Spontaneously occurring hyperadrenocorticism is classified as: pituitary-dependent hyperadrenocorticism and adrenal-dependent hyperadrenocorticism. Pituitary-dependent hyperadrenocorticism is the most common form of spontaneous hyperadrenocorticism in dogs and accounts for 80 – 85 % of cases in dogs. Adrenal-dependent hyperadrenocorticism affects the remaining 15 – 20 % of dogs. Iatrogenic hyperadrenocorticism is caused by excessive administration of glucocorticoids used in regulation of allergies and autoimmune diseases. Certain breeds of dogs are more prone to develop Cushing's syndrome and a slightly greater incidence has been found in spayed female dogs.

Hyperadrenocorticism is most commonly diagnosed in older dogs, especially in small breed dogs.

Clinical manifestations of this disease are numerous and variable. The most common

symptoms include the combination of the following clinical signs: polydipsia and polyuria, polyphagia, abdominal distention, liver enlargement, weakness and muscle atrophy, lethargy and reduced physical activity, pathological skin changes, alopecia, failure to cycle in female dogs or testicular atrophy in male dogs, calcinosis cutis, myotonia, neurological signs and finally hypertensive retinopathy.

There are different ways used to diagnose this disease, such as hematology tests, biochemical profile tests and urinalysis, diagnostic imaging (X – rays, USG, CT, MRI), and endocrinology tests. Abdominal US and cranial CT/MRI scans have the most important role in its diagnosis, but the final diagnosis is made by the combination of screening endocrinological blood tests and diagnostic imaging.

Pituitary-dependent hyperadrenocorticism is mostly treated medically with either trilostane or mitotane, but it can also be treated with radiation therapy or surgically. However, the latter two treatments are very rare. Adrenal-dependent hyperadrenocorticism is usually treated medically (by trilostane or mitotane), or surgically.

The prognosis of patients with pituitary-dependent hyperadrenocorticism is very good if treated with correctly determined medication, and if a lesion does not expand to such an extent that it creates other complications. In that case, dogs can live for many years. The prognosis of patients with adrenal-dependent hyperadrenocorticism is excellent if tumor has been completely removed and has not metastasized. In case of inoperable tumors, if the disease is treated with mitotane, the prognosis is also good, and the prognosis is somewhat poorer if the disease is treated with trilostane. The prognosis of patients with Cushing's disease is favourable, and with an appropriate treatment dogs may live long and have a good-quality life.

**Keywords:** Hyperadrenocorticism, dog, Cushing's disease, glucocorticoids, mineralocorticoids, adrenal cortex

## 15. ŽIVOTOPIS

Zovem se Anđela Krizman, rođena sam 06.10.1993. u Zadru. Završila sam osnovnoškolsko obrazovanje u „Osnovnoj školi Šime Budinića“ u Zadru od 2000. do 2008. godine. Srednju školu pohađala sam u Zadru u „Gimnaziji Vladimira Nazora“ u razdoblju od 2008. do 2012. godine. Iste godine postala sam studentica integriranog preddiplomskog i diplomskog studija veterinarske medicine na Veterinarskom fakultetu Sveučilišta u Zagrebu. Stručnu praksu odradila sam u Veterinarskoj stanici „Zadar“. Tijekom studija povremeno sam radila za vrijeme ljetnih praznika u firmi „Master Yachting d.o.o. Sukošan“. Posljednjih godinu dana studija radim u Lovačkom Društvu „Diana“ Zadar kao provoditeljica lovno-gospodarske osnove te kao administratorica.

Služim se engleskim i njemačkim jezikom u govoru i pismu. U slobodno vrijeme bavim se pjevanjem i fitnessom.