

# Određivanje dobi pasa na temelju računalne analize makrofotografija čeljusti pasa

---

**Makšan, Mateo**

**Master's thesis / Diplomski rad**

**2021**

*Degree Grantor / Ustanova koja je dodijelila akademski / stručni stupanj:* **University of Zagreb, Faculty of Veterinary Medicine / Sveučilište u Zagrebu, Veterinarski fakultet**

*Permanent link / Trajna poveznica:* <https://um.nsk.hr/um:nbn:hr:178:299979>

*Rights / Prava:* [In copyright / Zaštićeno autorskim pravom.](#)

*Download date / Datum preuzimanja:* **2024-07-24**



*Repository / Repozitorij:*

[Repository of Faculty of Veterinary Medicine -  
Repository of PHD, master's thesis](#)



SVEUČILIŠTE U ZAGREBU  
VETERINARSKI FAKULTET

Mateo Makšan

Određivanje dobi pasa na temelju računalne analize  
makrofotografija čeljusti pasa

Diplomski rad

Zagreb, 2021.

Ovaj rad izrađen je u Zavodu za veterinarsku patologiju.

Predstojnik: izv. prof. dr. sc Marko Hohšteter

Mentori: izv. prof. dr. sc Marko Hohšteter, dr. sc. Lidija Medven Zagradišnik

Članovi Povjerenstva za obranu diplomskog rada:

1. izv. prof. dr. sc. Ivan Conrado Šoštarić – Zuckermann, DECVP
2. dr. sc. Lidija Medven Zagradišnik
3. izv. prof. dr. sc Marko Hohšteter
4. prof. dr. sc. Branka Artuković

## ZAHVALE

Ponajprije se zahvaljujem mentorima dr. sc. Lidija Medven Zagradišnik i izv. prof. dr. sc. Marku Hohšteteru na uloženom vremenu i trudu, korisnim savjetima te maksimalnoj susretljivosti prilikom pisanja ovog diplomskog rada.

Zahvaljujem kolegi Krunoslavu Vinickom na suradnji, sugestijama i komentarima koji su pridonijeli u izradi ovog rada.

Zahvaljujem mami i tati, ostatku obitelji, kolegama i prijateljima na pruženoj podršci, strpljenju i motivaciji koji su mi ovih šest godina olakšali i učinili ga posebnim razdobljem u životu.

Posebno hvala Valeriji, na pruženoj ljubavi, strpljenju i razumijevanju tijekom studiranja.

## POPIS PRILOGA

Slika 1. Shematski prikaz arhitekture CNN-a s označenim slojevima (Esteva i sur., 2019) .....	9
Slika 2. Primjer fotografije gornje čeljusti.....	12
Slika 3. Primjer fotografije donje čeljusti .....	12
Slika 4. Primjer slike korištene u istraživanju koja predstavlja pojedinog psa.....	12
Slika 5. Primjer čeljusti s pripadajućom maskom.....	13
Slika 6. Primjer “mozaika” .....	13
Slika 7. Primjeri rezultata .....	19
Slika 8. Pogrešno klasificirane fotografije i njihovi parametri .....	20
Slika 9. Čeljust sa slomljenim zubom.....	22
Tablica 1. Popis pasa čije su čeljusti obrađivane u istraživanju .....	15
Graf 1. Udio pojedinih dobnih skupina u ukupnom broju uzoraka .....	19

## Sadržaj

UVOD.....	6
PREGLED DOSADAŠNJIH ISTRAŽIVANJA.....	7
MATERIJALI I METODE.....	11
REZULTATI.....	15
RASPRAVA.....	21
ZAKLJUČCI.....	23
LITERATURA.....	24
SAŽETAK.....	26
SUMMARY.....	27
ŽIVOTOPIS.....	28

## UVOD

Određivanje dobi pasa važno je za utvrđivanje identiteta prilikom obavljanja razudbe. Osim kod razudbe procjena dobi pasa je od velikog značaja u prodaji i kupovini životinja kao metoda provjere istinitosti podataka o životinji te u veterinarskoj forenzici. Osim toga, starost životinje može biti predmet različitih pravnih sporova pa metoda koja se koristi za procjenu dobi mora biti objektivna, što znači pouzdana, precizna i točna.

Cilj ovog istraživanja je bilo potvrđivanje mogućnosti da se dob pasa procjenjuje pomoću računalnog programa, na temelju fotografija čeljusti pasa. S obzirom na to da su psi najčešće životinje koje su predmet obdukcija na Zavodu za veterinarsku patologiju Veterinarskog fakulteta u Zagrebu upravo je to dovelo do toga da oni budu predmet ovog istraživanja. Implementacijom takve metode očekujemo da će biti olakšano i ubrzano rješavanje različitih svakodnevnih zadataka na području veterinarske medicine.

## PREGLED DOSADAŠNJIH ISTRAŽIVANJA

Za prosuđivanje dobi koriste se brojne metode. Najčešće korištena metoda je pregled zubala inspekcijom što predstavlja brzu i neinvazivnu metodu za čije izvođenje nije potrebna posebna oprema, a može se izvršiti i na lešinama. Uključuje prebrojavanje zuba, pregled cjelovitosti pojedinog zuba, oblika i boje te prisutnost zubnog kamenca, halitoze i krvarenja. Psi imaju mliječno zubalo koje tijekom odrastanja zamjenjuje trajno zubalo što nam omogućuje diferencijaciju između mlađih dobnih skupina u odnosu na starije. Nadalje, na temelju promjena na zubima te zubnom mesu, analizi rasta i trošenja zubala mogu se dobiti dodatne informacije o dobi (Zachary i McGavin, 2008.). Sljedeća mogućnost je radiografsko određivanje osifikacijskih centara na kostima i određivanje odnosa šupljine zuba i njegove širine. Očni pregled leće, potrošenost zuba i zubni kamenac mogu se koristiti kao parametri koji daju informacije o dobi odraslih pasa, međutim, ovise o genetici i vanjskim čimbenicima kojima je izložena životinja (Roccaro i Peli, 2020.).

Psi imaju difiodontno zubalo koje čine 2 slijeda zuba: mliječni i trajni zubi. Nicanje i razvoj zuba uvelike ovise o spolu, prehrani, veličini životinje, zdravstvenom statusu životinje, pasminskim razlikama (velika je razlika između brahicefaličnih i dolichocefaličnih pasmina). Zbog brojnih čimbenika koji mogu utjecati na zube, teško je definirati jedinstveni kronološki sustav po kojem bi se prosuđivala dob u svim fazama života pasa. Nicanje mliječnih zuba najčešće završava do šestog tjedna starosti, ali prema nekim autorima može trajati i do 10 ili čak 12 tjedana (Gioso i Carvalho, 2005.; Roccaro i Peli, 2020.). Postoji više različitih sustava obilježavanja zuba u kojima se pojedinom zubu pridružuje odgovarajuća brojka i simbol. Broj i raspored različitih vrsta zuba u usnoj šupljini definira dentalnu formulu. Ako čeljust podijelimo na četiri zamišljena kvadranta, možemo na jednostavan i pregledan način opisivati zubala različitih životinja. Dentalnu formulu mliječnih zuba pasa čine tri sjekutića (*dentes incisivi*), jedan očnjak (*dentes canini*) i tri pretkutnjaka (*dentes praemolares*), ukupno 28 mliječnih zuba. Dentalnu formulu odraslih pasa čine tri sjekutića, jedan očnjak i tri pretkutnjaka na obje čeljusti. Na gornjoj čeljusti nalaze se dva kutnjaka (*dentes molares*), a tri kutnjaka na donjoj čeljusti. Ukupan broj stalnih zuba u pasa je 42 (Gioso i Carvalho, 2005.).

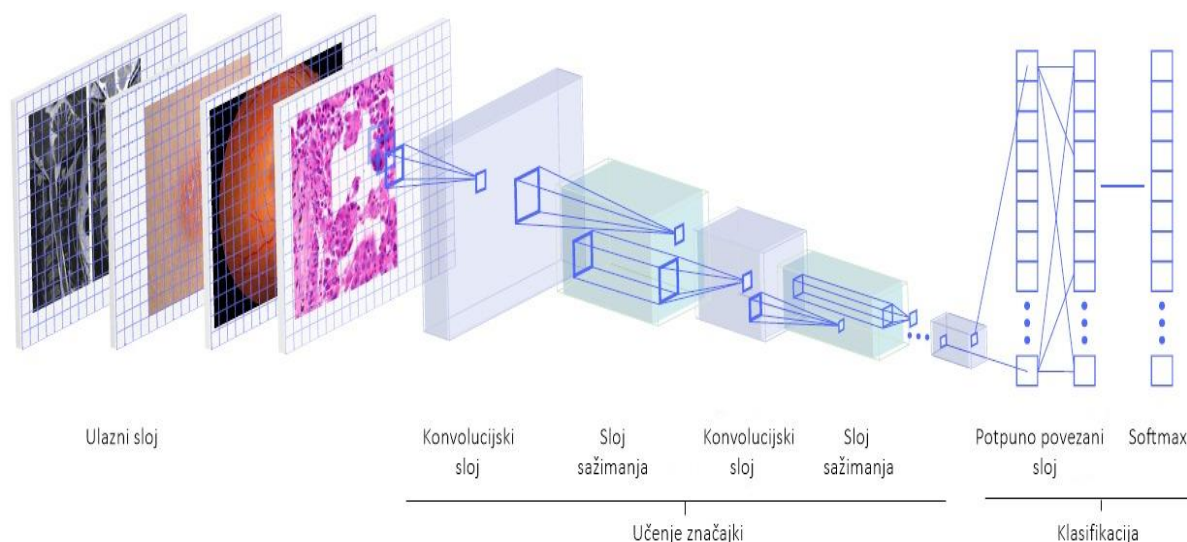
Mliječni zubi  $2x (I\ 3/3, C\ 1/1, P\ 3/3) = 28$

Stalni zubi  $2x (I\ 3/3, C\ 1/1, P\ 4/4, M\ 2/3) = 42$



Posljednjih 10 godina ostvaren je izrazit napredak u područjima umjetne inteligencije, strojnog i dubokog učenja kao rezultat brzog razvoja računala te veće dostupnosti podataka u digitalnom obliku (Cabitza i Banfi, 2018.; Esteva i sur., 2019.; Yasaka i sur., 2018.). Duboko učenje grana je strojnog učenja, oblik umjetne inteligencije koja svakim danom pronalazi sve više potencijalnih primjena. Duboko učenje je proces čiji je cilj da korištenjem umjetnih neuronskih mreža rješava realne probleme. Duboko učenje omogućava rješavanje raznih problema klasifikacije pomoću umjetnih neuronskih mreža. Ključni uvjet za postizanje dovoljne razine uspješnosti u rješavanju problema je provođenje postupka “učenja” neuronske mreže, tj. prilagođavanje odnosa pojedinih neurona koji čine mrežu pomoću skupa podataka namijenjenog za proces učenja. Na temelju prikupljenih podataka, umjetna neuronska mreža stiče iskustvo i formira znanje koje koristi pri klasifikaciji podataka koji nisu bili korišteni tijekom faze učenja. Umjetne neuronske mreže nastaju kao skup informacija i određenih odnosa među tim informacijama, takozvanim iskustvom koje dovodi do formiranja znanja. Ovim se pristupom smanjuje potreba da operater odredi cjelokupno znanje kojim će računalo raspolagati te omogućuje računalu da nauči složenije koncepte postupno, počevši od jednostavnijih (Vieira Batista, 2020.).

Duboko učenje s konvolucijskim neuronskim mrežama (engl. convolutional neural network, CNN) predstavlja inovativni model, dizajniran za procesiranje podataka i učenje na temelju podataka koji se automatski izvode iz velikog broja primjera bez izdvajanja značajki prije samog procesa učenja (Esteva i sur., 2019.; Yasaka i sur., 2018.). Računalni algoritmi mogu ekstrapolirati obrasce i otkriti korelacije koje sugeriraju uzročnost, međutim, oni moraju biti uvježbani i ne mogu samostalno prepoznati uzročne veze. Vrijednost i kvaliteta prediktivnih podataka dobivenih kroz duboke neuronske mreže ponajviše ovisi o kvaliteti ulaznih podataka koje primaju (La Perle, 2019.). Arhitektura CNN-a (Slika 1.) je pokazala izrazito dobre rezultate pri obradi slikovnih podataka i njihovih značajki, samim time i visoku primjenjivost na području biomedicine i zdravstva (Esteva i sur., 2019.; Giger, 2018.).



Slika 1. Shematski prikaz arhitekture CNN-a s označenim slojevima (Esteva i sur., 2019.)

Računalni program mora uključivati uspostavljeni protokol koji uključuje već postojeću bazu digitalnih fotografija čeljusti lešina pasa i složenu analizu tih informacija da bi se za bilo koju postojeću ili novu fotografiju čeljusti mogla odrediti dob.

Neki od najvećih uspjeha dubokog učenja postignuti su na polju računalnog vida, klasifikaciji, detekciji i segmentaciji objekata sa slika. Tome doprinosi činjenica da algoritmi koji koriste duboko učenje s CNN-om postižu izvedbu na ljudskoj razini u zadacima klasifikacije objekata u kojem CNN uči klasificirati sadržani objekt sa slike. Modeli dubokog učenja u nekim su slučajevima nadmašili točnost liječnika u širokom spektru dijagnostičkih zadataka. Neuronske mreže uspješno rješavaju probleme ako postoji odnos između ulaznih i izlaznih varijabli neovisno o jačini složenosti njihovog odnosa. Mnogobrojne studije pokazale su obećavajuće rezultate u složenoj dijagnostici na područjima dermatologije, kardiologije, radiologije, oftalmologije i patologije (Esteva i sur., 2019.).

Na području humane medicine, u istraživanju Acharya i sur. korišteno je duboko učenje za otkrivanje aritmija iz elektrokardiograma. U modelu koji su izabrali CNN koristi otvorenu bazu podataka PhysioBank MIT-BIH Arrhythmia database te je postigla točnost između 93.47% i 94.03% u dijagnostičkoj klasifikaciji otkucaja srca iz elektrokardiograma. Takav model mogao bi se koristiti za brzu dijagnostiku različitih tipova aritmija (Acharya i sur., 2017.). Duboko učenje s CNN-om pokazuje izuzetne rezultate na području histologije i patohistologije. Model za dijagnostiku osteosarkoma postigao je 92% točnosti u klasifikaciji osteosarkoma (Mishra i sur., 2018.). Prema (Sharma i sur., 2017.) utvrđeno je 69,9% točnosti

klasifikacije karcinoma želuca i 81,4% za detekciju nekroze na temelju patohistoloških preparata obojenih hematoksilin-eozin bojenjem. Na području veterinarske medicine upotreba računalno asistirane dijagnostike istraživana je na području ultrazvučne dijagnostike, radiologije, magnetske rezonancije i kompjuterizirane tomografije (Burti i sur., 2020.).

Na Veterinarskom fakultetu u Zagrebu uspostavljen je model koji otkriva postotak retikulocita u krvnom razmazu mačaka s preciznošću od 98.7% na testiranim stanicama (Vinicki i sur., 2018).

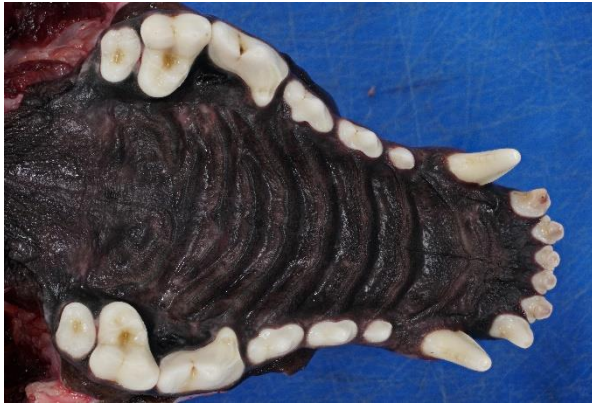Opisani rezultati primjeri su uspješne implementacije dubokog učenja na području biomedicine. Naše istraživanje poslužilo bi kao idejni primjer modela korištenja CNN-a s ciljem da se potakne njihov razvoj i korištenje u veterinarskoj medicini. Problematika određivanja dobi lešina pasa leži u uvjetima u kojima su se životinje našle tijekom života i o kojima ovisi izgled i stanje zubala što uvjetuje procjenu dobi životinje.

## MATERIJALI I METODE

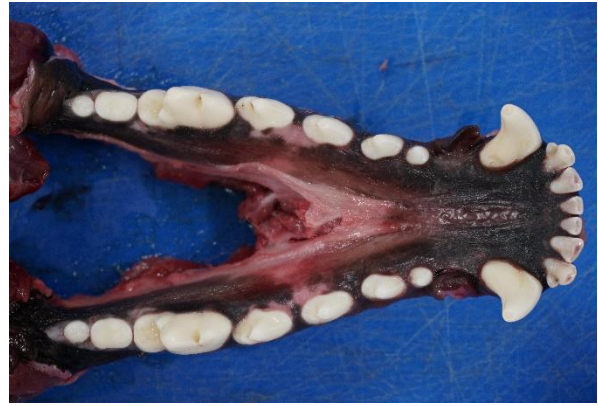U ovom istraživanju pregledano je i fotografirano 123 čeljusti pasa koji su bili predmet obdukcije u razdoblju od 2019. godine do 2020. godine, koja se rutinski obavlja na Zavodu za veterinarsku patologiju Veterinarskog fakulteta Sveučilišta u Zagrebu. Ukupno je pregledano i fotografirano 65 čeljusti mužjaka i 58 čeljusti ženki različite starosti i pasmina.

U istraživanju smo podijelili pse u 3 skupine na temelju njihove dobi koje su prikazane prema udjelu u ukupnom broju pasa na Grafu 1. U Skupinu 1 uvršteni su svi psi starosti 1-5 godina i oni čine 31.06 % uzorka, u Skupinu 2 uvršteni su svi psi 6-10 godine te čine 29.55% uzorka, a ostatak od 39.39 % čine psi iz Skupine 3 koji su stariji od 11 godina.

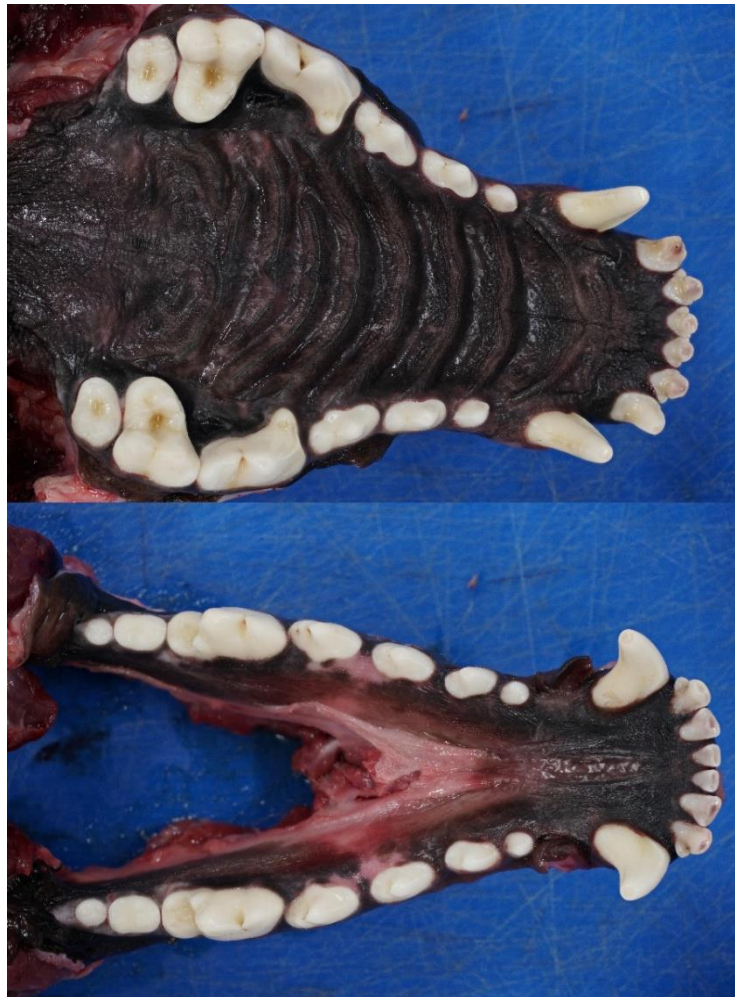Nakon rutinske obdukcije, prerezali bismo žvačni mišić i stalne veze temporomandibularnog zgloba. Tako razdvojene čeljusti bilo je potrebno oprati i osušiti kako bi se umanjio odsjaj kapljica vode na fotografijama. Gornja i donja čeljust svakog psa fotografirane su zasebno, na način da se fotoaparat (Sony Alpha a6300) stativom fiksira iznad pojedine čeljusti. U istraživanju je veličina svih fotografija podešena na 1024\*1024 piksela te je nakon toga otklonjen crni rub (padding) kako bi sve fotografije bile istih dimenzija (Slika 2. i 3.). Fotografije gornje i donje čeljusti spojene su u jednu .JPEG datoteku kao što je prikazano na Slici 4. Fotografije su transformirane na način da su zrcalno zaokrenute. Osim toga, na nekim fotografijama prilagođena je svjetlina zbog ujednačavanja karakteristika prema ostalim fotografijama. Tako obrađene fotografije poslužile su za treniranje neuronske mreže.



Slika 2. Primjer fotografije gornje čeljusti

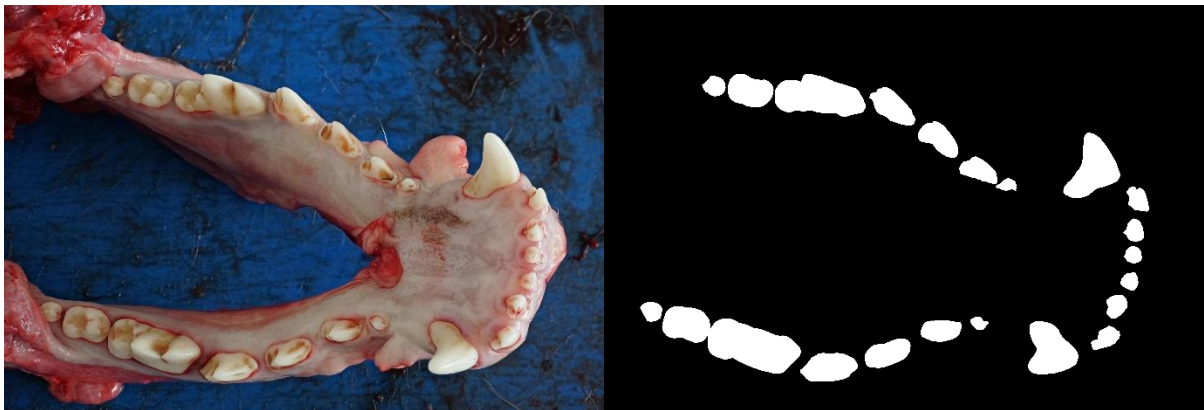


Slika 3. Primjer fotografije donje čeljusti

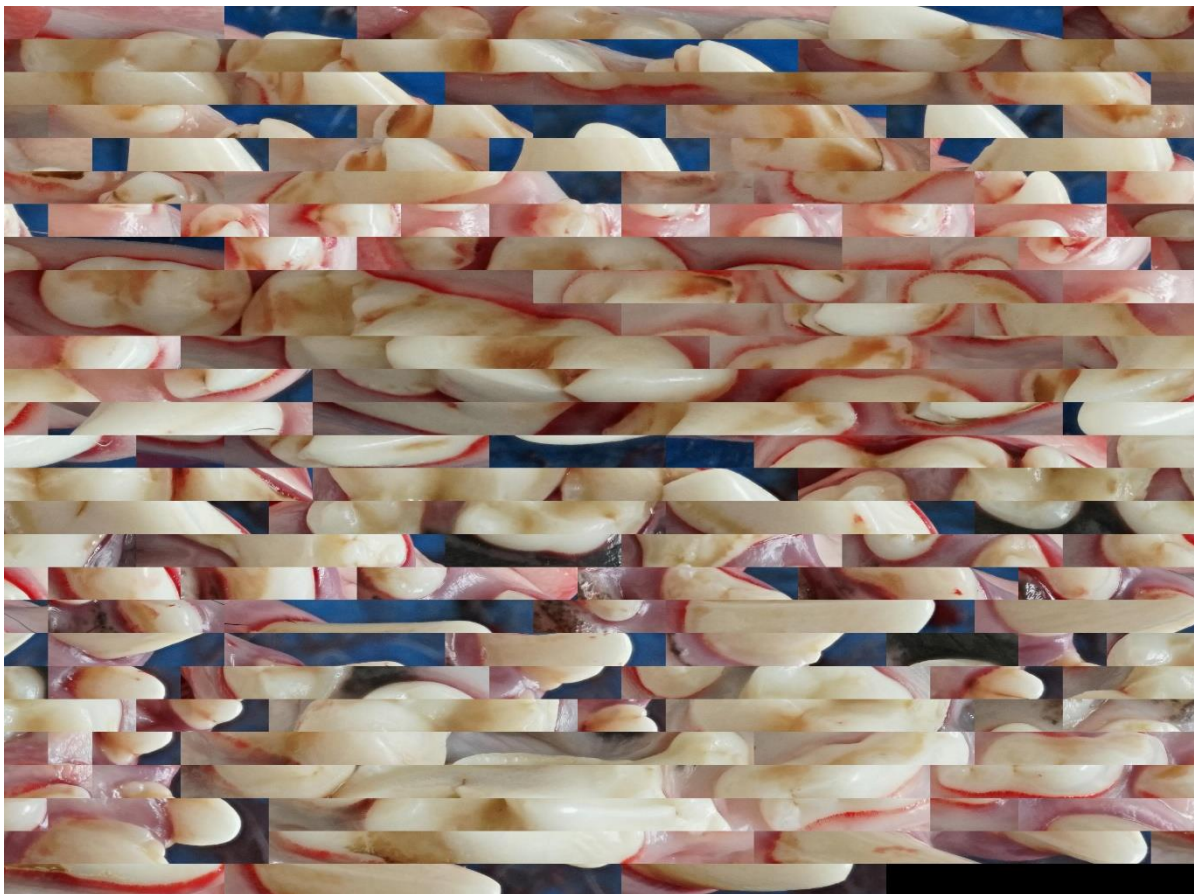


Slika 4. Primjer slike korištene u istraživanju koja predstavlja pojedinog psa

Tijekom pripreme fotografija za treniranje neuronske mreže uz gore navedenu metodu, pokušali smo trenirati neuronsku mrežu koristeći samo segmentirana područja zubi. Nakon stvaranja segmentirane maske zubala (Slika 5.) iz svake fotografije izdvojili smo (crop) područja na kojima se nalaze zubi psa te smo na taj način stvorili kompaktne "mozaike" svake fotografije (Slika 6.).



Slika 5. Primjer čeljusti s pripadajućom maskom



Slika 6. Primjer "mozaika"

Fotografije smo podijelili na podatkovni skup za učenje za svaku pojedinu istraživanu skupinu (training set) kojeg čini 93 odabranih fotografija. Podatkovni skup za testiranje (validation set) čini 10 nasumično odabranih fotografija iz svake istraživane skupine, ukupno 30.

U istraživanju korišten je Fastai, biblioteka dubokog učenja slojevite arhitekture koja omogućuje korisniku da mijenja i prilagođava pojedini sloj svojim potrebama (Howard i Guggen, 2020.).

Korištena CNN je ResNet-101 koju čini 101 slojeva. CNN se obično sastoji od ulaznog, izlaznog i jednog ili više skrivenih slojeva. Glavna značajka arhitekture CNN-a su konvolucijski slojevi i slojevi sažimanja te se često koriste i potpuno povezani slojevi. CNN najčešće započinje konvolucijskim slojem iza kojeg slijedi sloj sažimanja i tako naizmjenično.

Uloga konvolucijskog sloja je otkrivanje značajki na malom uzorku (filtar) preuzetom iz prethodnog sloja. Svaki filtar konvolucijske mreže sadrži težine koje se postepeno prilagođavaju pomoću skupa za učenje te omogućavaju aktivaciju filtra kada je prepoznata određena značajka na slici, kako bi se filtar aktivirao svaki idući put kada prepozna određenu značajku na slici. Ako filtri na različitim mjestima dijele iste težine, CNN otkriva uzorak u različitim dijelovima slike.

Nakon konvolucijskog sloja slijedi sloj sažimanja koji ima ulogu smanjivanja rezolucije uzorka nakon konvolucijskih slojeva, spajanje semantički sličnih značajki u jednu te smanjenje osjetljivosti na manje pomake u položaju i izgledu značajki u prethodnom sloju.

CNN završava jednim ili više potpuno povezanih slojeva koji služe za klasifikaciju (Lecun i sur., 2015.).

## REZULTATI

Podaci o spolu, dobi i pasmini preuzeti su iz baze podataka Klinika Veterinarskog fakulteta Sveučilišta u Zagrebu te su prikazani u Tablici 1 i Grafu 1.

Tablica 1. Popis pasa čije su čeljusti obrađivane u istraživanju

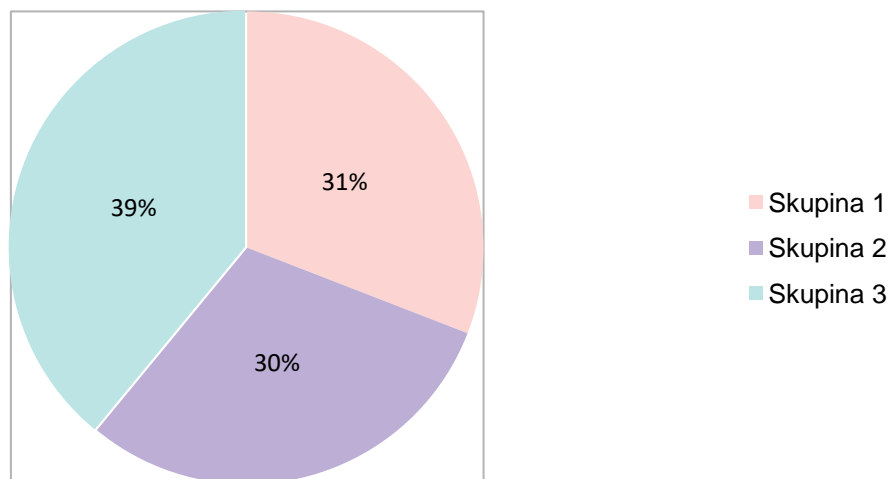
REDNI BROJ	PASMINA	SPOL	DOB
1	Bernski planinski pas	M	9
2	Križanac	M	8
3	Njemački ovčar	Ž	9
4	Francuski buldog	M	6
5	Aljaški malamut	Ž	10
6	Križanac	Ž	8
7	Križanac	Ž	16
8	Križanac	M	5
9	Križanac	Ž	1
10	Njemački ovčar	M	14
11	Newfoundland pas	Ž	11
12	Križanac	M	12
13	Engleski buldog	Ž	4
14	Križanac	M	14
15	Američki stafordski terijer	M	10
16	Sibirski haski	Ž	10
17	Križanac	M	18
18	Zlatni retriver	Ž	13
19	Havanezer	Ž	11
20	Križanac	M	8
21	Australski ovčar	M	3
22	Doberman	M	4
23	Njemački ovčar	M	1
24	Labrador retriver	M	10
25	Labrador retriver	Ž	13
26	Bernski planinski pas	M	1



27	Bernski planinski pas	M	3
28	Patuljasti pinč	M	4
29	Mops	M	11
30	Samojed	Ž	7
31	Križanac	Ž	12
32	Američki stafordski terijer	M	8
33	Zapadnoškotski bijeli terijer	Ž	14
34	Križanac	M	4
35	Križanac	Ž	15
36	Hrvatski ovčar	M	10
37	Križanac	M	8
38	Križanac	M	1
39	Njemački ovčar	M	10
40	Mops	Ž	11
41	Labrador retriver	M	1
42	Nizozemski ovčar	Ž	5
43	Francuski buldog	M	9
44	Pekinezer	Ž	11
45	Maltezer	M	5
46	Tornjak	M	1
47	Labrador retriver	M	7
48	Križanac	M	12
49	Njemački bokser	Ž	9
50	Križanac	M	17
51	Toy pudl	Ž	14
52	Maltezer	Ž	9
53	Križanac	M	4
54	Križanac	M	10
55	Njemački ovčar	Ž	7
56	Argentinska doga	M	10
57	Toy pudl	Ž	14
58	Njemački ovčar	M	9
59	Rotvajler	M	7
60	Srednjoazijski ovčar	Ž	4

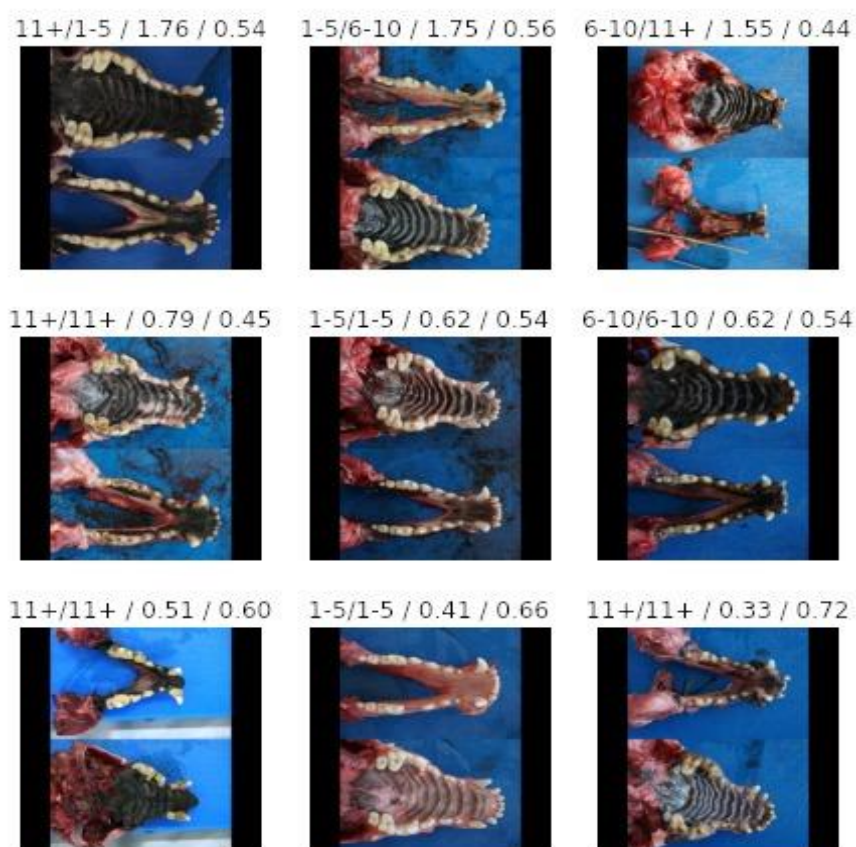
61	Križanac	Ž	12
62	Shih Tzu	M	13
63	Križanac	Ž	9
64	Križanac	Ž	17
65	Pekinezer	Ž	14
66	Maltezer	Ž	8
67	Pekinezer	Ž	11
68	Shih Tzu	Ž	13
69	Labrador retriver	M	13
70	Labrador retriver	M	7
71	Maltezer	M	10
72	Križanac	Ž	14
73	Križanac	Ž	16
74	Pas Svetog Huberta	M	7
75	Bernski planinski pas	M	10
76	Križanac	Ž	2
77	Maltezer	Ž	13
78	Kovrčavi bišon	M	5
79	Tibetanski španijel	Ž	12
80	Stafordski bul terijer	M	5
81	Doberman	Ž	1
82	Križanac	M	8
83	Pudl	M	1
84	Patuljasti šnaucer	Ž	14
85	Pekinezer	Ž	5
86	Križanac	Ž	12
87	Jorkširski terijer	Ž	4
88	Parson Russell terijer	Ž	7
89	Belgijski ovčar	Ž	1
90	Bigl	M	7
91	Njemački ovčar	M	5
92	Zlatni retriver	Ž	5
93	Maltezer	M	11
94	Njemačka doga	M	1

95	Križanac	M	14
96	Labrador retriever	M	14
97	Njemačka doga	Ž	6
98	Aljaški malamut	Ž	6
99	Njemački ovčar	Ž	5
100	Križanac	Ž	10
101	Križanac	M	14
102	Labrador retriever	Ž	2
103	Križanac	Ž	10
104	Križanac	Ž	14
105	Križanac	Ž	12
106	Irski vučji hrt	Ž	5
107	Rodezijski gonič lavova	M	7
108	Križanac	M	13
109	Križanac	M	16
110	Križanac	M	11
111	Njemački ovčar	M	4
112	Bernski planinski pas	M	9
113	Njemački ptičar	M	14
114	Labrador retriever	M	11
115	Belgijski ovčar	Ž	2
116	Belgijski ovčar	M	1
117	Engleski koker španijel	M	12
118	Pinč	Ž	15
119	Njemački špic	Ž	8
120	Stafordski terijer	M	2
121	Njemačka doga	Ž	2
122	Križanac	Ž	7
123	Kovrčavi bišon	M	4



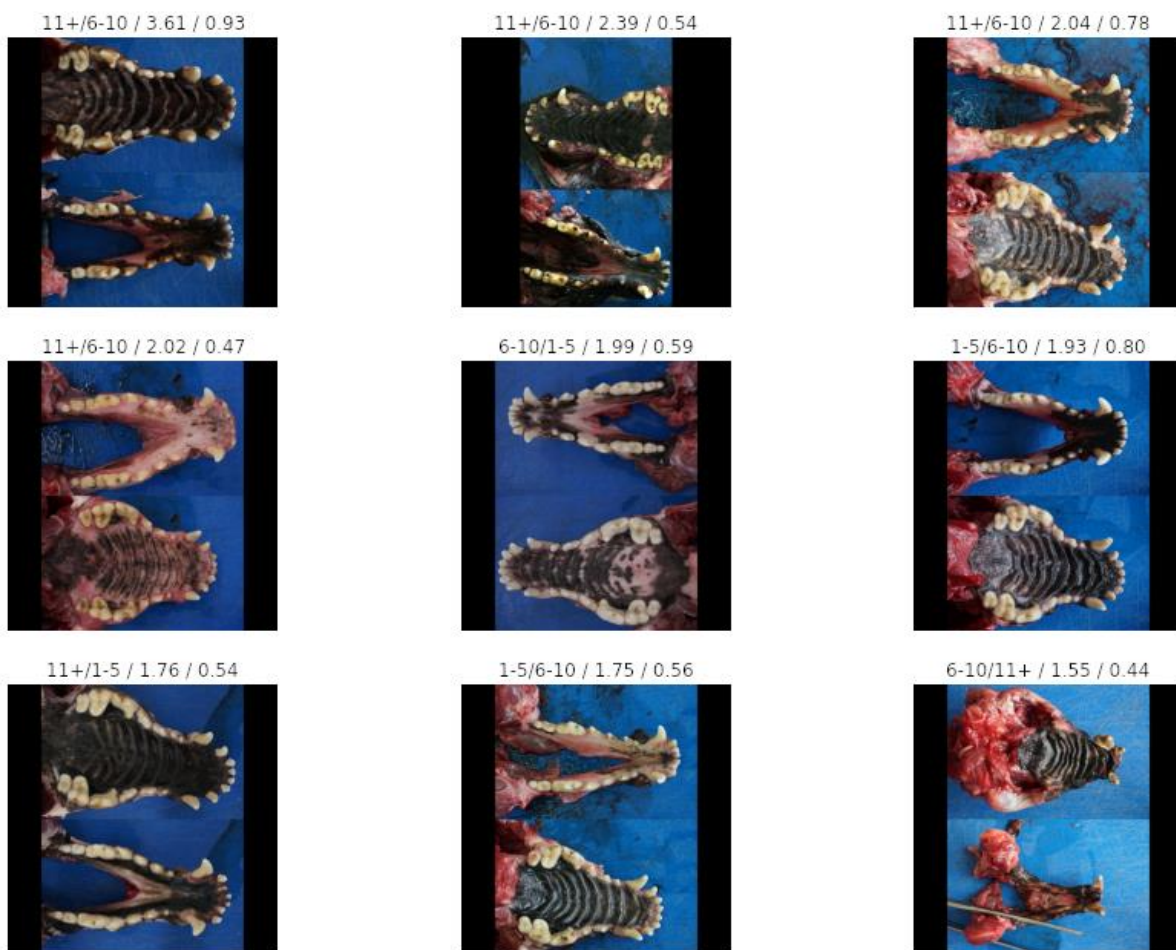
Graf 1. Udio pojedinih dobnih skupina u ukupnom broju uzoraka

Računalo je na cjelovitim fotografijama uspješno smjestilo 21 od 30 testiranih fotografija u odgovarajuću dobnu kategoriju što predstavlja točnost od 70%. Neke od točno klasificiranih fotografija prikazane su na Slici 7.



Slika 7. Primjeri rezultata

Brojke iznad svake fotografije redom predstavljaju: dobnu kategoriju u koju je računalo smjestilo ispitivanu fotografiju, dobnu kategoriju kojoj životinja pripada, funkciju gubitka i vjerojatnost. Funkcija gubitka je brojčani podatak koji dobivamo iz odnosa odstupanja predviđene vrijednosti od očekivane vrijednosti po našem modelu. Ovisno o tome koliko je broj manji, odstupanje od predviđene vrijednosti je manje. Mjerni pokazatelj vjerojatnosti je vrijednost kojom se kvantificira vještina modela te se može koristiti za usporedbu s drugim modelima (Vieira Batista, 2020.). Ako je taj broj veći, bolja je vještina modela klasifikacije. Pogrešno klasificirane fotografije i njihovi parametri prikazani su na Slici 8.



Slika 8. Pogrešno klasificirane fotografije i njihovi parametri

U nastojanju da se dobe najbolji mogući rezultati, primijenjena je još jedna metoda koje je uključivala fotografije obrađene tako da tvore mozaike. Računalo je na mozaicima ostvarilo točnost klasifikacije od 56% što predstavlja lošiji rezultat klasifikacije u usporedbi s cjelovitim fotografijama.

## RASPRAVA

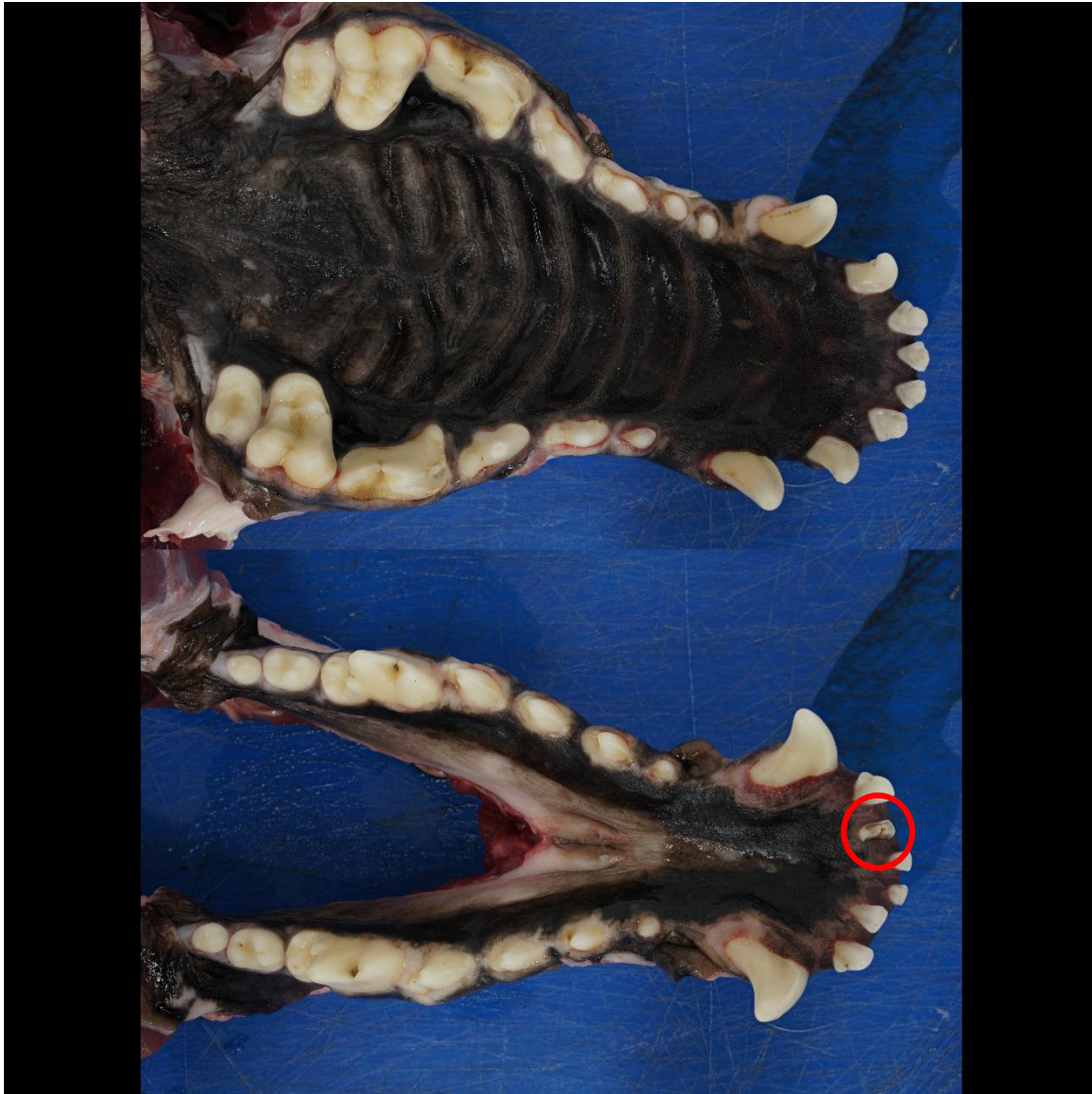Koristeći predstavljeni model u ovom istraživanju postignut je rezultat točnosti od 70%, što smatramo, za naše potrebe i okolnosti, uspješnim rješenjem zadanog problema određivanja dobi pasa. Različite optimizacije samih ulaznih podataka (fotografija) dat će različite rezultate, kao što je verzija s mozaicima u ovom istraživanju dala lošije rezultate. No, za očekivati je da bi se moglo istestirati optimizacije koje bi mogle povisiti točnost do određene mjere. Potrebno je prilikom razvijanja ovakvih metoda imati na umu parametre koji mogu značajno utjecati na rezultate te ih pokušati prilagoditi (npr. veličina, svjetlina, kontrast fotografije itd.). Prema Rocco i Peli (2020.), uzevši u obzir biološku varijabilnost uslijed razlika u prehrani, držanju životinja, pasminskim svojstvima, spolu i veličini životinje vrlo je teško pronaći metodu koja bi bila brza, jednostavna, neinvazivna, ponovljiva i povrh svega točna. Dakle, metoda određivanja dobi koja bi se sustavno mogla koristiti u forenzičke i akademske svrhe nedostaje.

Od svih životinjskih vrsta, u pasa nalazimo najširi raspon fenotipske raznolikosti zuba. Kao posljedica toga, pojedini psi iste kronološke dobi mogu pokazivati niz različitih bioloških dobi. Unatoč tome, određivanje dobi pasa na temelju njihovog zubala i dalje ima prednosti u odnosu na neke druge opcije, npr. radiografsko određivanje (invazivno) ili očni pregled leće (samo na živim životinjama).

CNN korištena u istraživanju trenirana je na relativno malom broju fotografija. Unatoč tome pokazala je zadovoljavajuće rezultate. Slična istraživanja koja obuhvaćaju zadatke klasifikacije slika na području veterinarske medicine (Banzato i sur., 2021.; Burti i sur., 2020.) i humane medicine (Acharya i sur., 2017.; Mishra i sur., 2018.) opisuju rezultate s točnošću višom od 90%. Svima im je zajedničko što koriste baze podataka s tisućama i desecima tisuća uzoraka. Za pretpostaviti je da bi se točnost našeg istraživanja povećala s daljim povećanjem baze podataka, ali stvaranje takve baze podataka oduzelo bi izuzetno puno vremena s obzirom na razudbu i pripreme koje je potrebno obaviti prije samog fotografiranja čeljusti. Ako pretpostavimo da bi se u budućnosti mogao provesti program koji bi poticao doktore veterinarske medicine da sustavno prikupljaju fotografije čeljusti pasa prilikom redovnih aktivnosti razudbe, zadatak prikupljanja tako velikog broja unosa postao bi izvediv.

Gotovo svaka CNN može biti uspješno istrenirana, čak i u slučaju manjih i neuravnoteženih uzoraka unutar baze podataka (Banzato i sur., 2021.). Jedan uzorak vidljiv na Slici 9. posebno se ističe. Računalo ga je pogrešno klasificiralo smještajući ga u kategoriju starosti 11+ godina dok je stvarne starosti 1-5. Kao što je vidljivo na Slici 9. uzorka 2 prisutan je samo mali dio drugog sjekutića donje čeljusti dok ostali zubi ne izgledaju karakterističnu za

11+ dobnu kategoriju, već su zdravi i čisti. Za pretpostaviti je da je računalo krivo klasificiralo tog psa upravo zbog slomljenog zuba, podatka kojeg nalazimo isključivo u 11+ kategoriji. Za pretpostaviti je da bi povećanjem baze podataka računalo moglo razaznati promjenu uzrokovanu traumom zuba kod mlađeg psa od istrošenosti koja se javlja u starijoj dobi.



Slika 9. Čeljust sa slomljenim zubom

Važno je spomenuti da je računalo na mozaicima sastavljenim od područja fotografija na kojem se nalaze zubi ostvarilo točnost klasifikacije od 56% što predstavlja lošiji rezultat klasifikacije u usporedbi s cjelovitim fotografijama. To ukazuje da su i ostale informacije osim samih zubi, računalo važne u određivanju starosti životinje.

Osim povećanja točnosti, u budućim istraživanjima proširenjem baze podataka mogla bi se povećati točnost uz povećanje broja dobnih kategorija za predviđanje.

## ZAKLJUČCI

Ovim istraživanjem dokazali smo da je moguće određivati dob pasa uz pomoć CNN-a i dubokog učenja. Temeljem spomenutih rezultata i rasprave možemo zaključiti sljedeće:

1. Moguće je određivati dob pasa na temelju fotografija čeljusti pasa.
2. Duboko učenje može se koristiti u operacijama klasifikacije objekata sa slike, samim time ima veliki potencijal u svim područjima veterinarske medicine u kojima nalazimo medicinsku dokumentaciju u obliku slika ili fotografija.
3. Metode korištene u ovom istraživanju moguće je implementirati bez prethodnog iskustva u programiranju.
4. Moguće je određivati dob pasa na temelju fotografija čeljusti pasa.
5. Kod određivanja dobi, računalo koristi i ostale podatke sa fotografije osim samih zubi.



## LITERATURA

- ACHARYA, U. R., S. L. OH, Y. HAGIWARA, J. H. TAN, M. ADAM, A. GERTYCH, R. S. TAN (2017): A deep convolutional neural network model to classify heartbeats. *Computers in Biology and Medicine*, 89, 389–396.
- BANZATO, T., M. WODZINSKI, S. BURTI, V. L. OSTI, V. ROSSONI, M. ATZORI, A. ZOTTI (2021): Automatic classification of canine thoracic radiographs using deep learning. *Scientific Reports*, 11(1), 1–8.
- BURTI, S., V. LONGHIN OSTI, A. ZOTTI, T. BANZATO (2020): Use of deep learning to detect cardiomegaly on thoracic radiographs in dogs. *Veterinary Journal*, 262, 105505.
- CABITZA, F., G. BANFI (2018): Machine learning in laboratory medicine: Waiting for the flood? *Clinical Chemistry and Laboratory Medicine*, 56(4), 516–524.
- ESTEVA, A., A. ROBICQUET, B. RAMSUNDAR, V. KULESHOV, M. DEPRISTO, K. CHOU, C. CUI, G. CORRADO, S. THRUN, J. DEAN (2019): A guide to deep learning in healthcare. *Nature Medicine*, 25(1), 24–29.
- GIGER, M. L. (2018): Machine Learning in Medical Imaging. *Journal of the American College of Radiology*, 15(3), 512–520.
- GIOSO, M. A., V. G. G. CARVALHO (2005): Oral anatomy of the dog and cat in veterinary dentistry practice. *Veterinary Clinics of North America - Small Animal Practice*, 35(4 SPEC. ISS.), 763–780.
- HOWARD, J., S. GUGGER (2020): Fastai: A layered api for deep learning. *Information (Switzerland)*, 11(2), 1–27.
- LA PERLE, K. M. D. (2019): Machine Learning and Veterinary Pathology: Be Not Afraid! *Veterinary Pathology*, 56(4), 506–507.
- LECUN, Y., Y. BENGIO, G. HINTON (2015): Deep learning. *Nature*, 521(7553), 436–444.
- MISHRA, R., O. DAESCU, P. LEAVEY, D. RAKHEJA, A. SENGUPTA (2018): Convolutional neural network for histopathological analysis of osteosarcoma. *Journal of Computational Biology*, 25(3), 313–325.
- ROCCARO, M., A. PELI (2020): Age determination in dog puppies by teeth examination: Legal, health and welfare implications, review of the literature and practical considerations. *Veterinaria Italiana*, 56(3), 149–162.
- SHARMA, H., N. ZERBE, I. KLEMPERT, O. HELLWICH, P. HUFNAGL (2017): Deep convolutional neural networks for automatic classification of gastric carcinoma using whole slide images in digital histopathology. *Computerized Medical Imaging and Graphics*, 61, 2–13.
- VIEIRA BATISTA, K. (2020): Neural networks and deep learning, *Academia*, 167-211

- VINICKI, K., P. FERRARI, M. BELIĆ, R. TURK (2018): Using convolutional neural networks for determining reticulocyte percentage in cats. *ArXiv*.
- YASAKA, K., H. AKAI, A. KUNIMATSU, S. KIRYU, O. ABE (2018): Deep learning with convolutional neural network in radiology. *Japanese Journal of Radiology*, 36(4), 257–272.
- ZACHARY, J. F, M. D. MCGAVIN (2008): Specijalna veterinarska patologija, Prijevod 4. izdanja, Stanek d.o.o., Varaždin, str. 11-15

# SAŽETAK

## Određivanje dobi pasa na temelju računalne analize makrofotografija čeljusti pasa

Mateo Makšan

Određivanje dobi pasa važno je za utvrđivanje identiteta prilikom obavljanja razudbe. Od velikog je značaja u prodaji i kupovini životinja kao metoda provjere istinitosti podataka o životinji te u veterinarskoj forenzici. Starost životinje može biti predmet različitih pravnih sporova pa metoda koja se koristi za procjenu dobi mora biti objektivna, što znači pouzdana, precizna i točna.

Duboko učenje s konvolucijskim neuronskim mrežama (engl. convolutional neural network, CNN) je model, dizajniran za procesiranje podataka i učenje na temelju podataka koji se automatski izvode iz velikog broja primjera bez izdvajanja značajki prije samog procesa učenja. Cilj istraživanja je uspostavljanje inovativne metode određivanja dobi koja bi se sustavno mogla koristiti u forenzičke i akademske svrhe.

U ovom istraživanju pregledano je i fotografirano 123 čeljusti pasa koji su bili predmet obdukcije u razdoblju od 2019. godine do 2020. godine na Veterinarskom fakultetu Sveučilišta u Zagrebu. Obradene fotografije poslužile su za treniranje neuronske mreže. Računalo je na cjelovitim fotografijama uspješno smjestilo 21 od 30 testiranih fotografija u odgovarajuću dobnu kategoriju što predstavlja točnost od 70%. U nastojanju da se dobe najbolji mogući rezultati, primijenjena je još jedna metoda koje je uključivala fotografije obrađene tako da tvore mozaike na kojima je računalo ostvarilo točnost klasifikacije od 56% što predstavlja lošiji rezultat klasifikacije u usporedbi s cjelovitim fotografijama.

Od svih životinjskih vrsta, u pasa nalazimo najširi raspon fenotipske raznolikosti zuba. Kao posljedica toga, pojedini psi iste kronološke dobi mogu pokazivati niz različitih bioloških dobi. CNN korištena u istraživanju trenirana je na relativno malom broju fotografija. Unatoč tome pokazala je zadovoljavajuće rezultate čime je dokazano da je moguće određivati dob pasa uz pomoć CNN-a i dubokog učenja.

**Ključne riječi:** dob pasa, zubi, CNN, fotografije čeljusti, klasifikacija

## SUMMARY

### **Determining the age of dogs based on computer analysis of macrophotography of the dog's jaw**

Mateo Makšan

Determining the age of dogs is important in establishing identity when performing necropsy. It is of great importance in the sale and purchase of animals as a method of verifying the accuracy of animal records and in veterinary forensics. The age of an animal can be the subject of various legal disputes, so the age estimation method must be objective, meaning reliable and accurate.

The Convolutional Neural Network (CNN) is a model for data processing and data-based learning that is automatically derived from a large number of examples without extracting features before the actual learning process. The aim of this research is to develop an innovative method for determining the age of dogs that can be systematically used for forensic and academic purposes.

In this research, 123 jaws of dogs that were the subject of autopsies in the period from 2019 to 2020 at the Faculty of Veterinary Medicine, University of Zagreb were examined and photographed. The processed photos were used to train the neural network. The computer successfully placed 21 of the 30 tested photos in the appropriate age category using the full photos, which corresponds to 70% accuracy. To achieve the best possible results, a different method, which involved photographs processed to form mosaics, was applied and the computer achieved a classification accuracy of 56%, which is a poorer classification result compared to full photographs.

Of all animal species, dogs have the greatest range of phenotypic diversity of teeth. Consequently, individual dogs of the same chronological age may have a range of different biological ages. The CNN used in the study was trained on a relatively small number of photographs. Nevertheless, it has shown satisfactory results, proving that it is possible to determine the age of dogs using CNN and Deep Learning.

**Key words:** dog age, teeth, CNN, jaw photographs, classification

## ŽIVOTOPIS

Rođen sam 31.3.1995. godine u Varaždinu gdje sam završio prirodoslovno - matematički smjer u "Prvoj gimnaziji Varaždin". Godine 2014. Upisao sam Veterinarski fakultet Sveučilišta u Zagrebu. Tijekom studiranja bio sam član Udruge studenata veterinarske medicine. Sudjelovao sam na 6. i 8. međunarodnom kongresu "Veterinarska znanost i struka" 2015. i 2019. godine. Stručnu praksu odradio sam u veterinarskoj ambulanti „Kleintierzentrum Arndt“ u Njemačkoj. Stipendist sam grada Varaždina od 2015. Godine.