

# Citološka pretraga limfnih čvorova pasa: Pregled nalaza Zavoda za veterinarsku patologiju, Veterinarskog fakulteta u Zagrebu u desetogodišnjem razdoblju

---

**Belobrk, Kristina**

**Master's thesis / Diplomski rad**

**2021**

*Degree Grantor / Ustanova koja je dodijelila akademski / stručni stupanj:* **University of Zagreb, Faculty of Veterinary Medicine / Sveučilište u Zagrebu, Veterinarski fakultet**

*Permanent link / Trajna poveznica:* <https://urn.nsk.hr/urn:nbn:hr:178:672909>

*Rights / Prava:* [In copyright](#)/[Zaštićeno autorskim pravom.](#)

*Download date / Datum preuzimanja:* **2024-07-04**



*Repository / Repozitorij:*

[Repository of Faculty of Veterinary Medicine -  
Repository of PHD, master's thesis](#)



**SVEUČILIŠTE U ZAGREBU**  
**VETERINARSKI FAKULTET**

**Kristina Belobrk**

**Citološka pretraga limfnih čvorova pasa: Pregled nalaza  
Zavoda za veterinarsku patologiju, Veterinarskog fakulteta u  
Zagrebu u desetogodišnjem razdoblju**

**Diplomski rad**

**Zagreb, 2021.**

**Diplomski rad izrađen je na Zavodu za veterinarsku patologiju Veterinarskog fakulteta  
Sveučilišta u Zagrebu**

**Predstojnik zavod:**

Izv. prof. dr. sc. Marko Hohšteter

**Mentor:**

Izv. prof. dr. sc. Ivan-Conrado Šoštarić-Zuckermann, DECVP

**Članovi povjerenstva za obranu diplomskog rada:**

1. Izv. prof. dr. sc. Marko Hohšteter
2. Izv. prof. dr. sc. Ivan-Conrado Šoštarić-Zuckermann, DECVP
3. Prof. dr. sc. Branka Artuković

## **Zahvala**

*Zahvaljujem se svome mentoru, izv.prof. dr. sc. Ivan-Conradu Šoštariću-Zuckermannu, na pruženoj prilici za pisanje ovog diplomskog rada. Hvala Vam na uloženom vremenu i svakom savjetu kojim ste mi uvelike olakšali pisanje istog.*

*Hvala i mojoj obitelji, posebno mojim roditeljima Zrinki i Dariu, mojoj sestri Nini te mojim kućnim ljubimcima, mome Boniju i mojoj Nizi što su uvijek bili uz mene i pružali mi ogromnu podršku tijekom studiranja.*

*Hvala i mojim prijateljima što su u svakom trenutku bili uz mene i što su me uvijek bodrili tijekom studiranja.*

*Hvala i svim mojim kolegama koji su mi pomogli na bilo koji način, bilo to savjetom, zajedničkim učenjem ili riječima podrške.*

Popis kratica:

NHL - ne-Hodgkinov limfom

GST – glutation S-transferaza

GSTT1- glutation S-transferaza theta-1

mRNA - glasnička ribonukleinska kiselina

DNA- deoksiribonukleinska kiselina

HIV – virus stanične imunodeficijencije

PTHrP - peptid sličan paratireoidnom hormone (eng. parathyroidhormone–related peptide)

FNA – aspiracijska citologija (eng. fine needle aspiration)

PCR – lančana reakcija polimerazom

PARR - PCR za preuređivanje receptora antigena (PCR for Antigen Receptor Rearrangements)

WHO – Svjetska zdravstvena organizacija

PCNA - proliferirajući stanični jezgreni antigen (eng. proliferating cell nuclear antigen)

AgNOR - kvantifikacija argirofilnih jezgrenih organizacijskih područja

RNA – ribonukleinska kiselina

TCR – T-stanični receptor

TNF- $\alpha$  – faktor nekroze tumora alfa

ILSG - Međunarodna skupina za proučavanje limfoma

REAL - Revidirana europska-američka klasifikacija limfoidnih novotvorina

MMC - makronukleirana srednje velika stanica

TZL - limfom T zone

HGTCL - T-stanični limfom visokog stupnja

CHOP – skraćeno ime kombinacije lijekova koji se koriste kao kemoterapija kod limfoma (C – ciklofosamid, H - Doksorubicin hidroklorid ((Hydroxydaunomycin), O - Vinkristin Sulfat (Oncovin), P - Prednisone)

VMDB - Veterinarska medicinska baza podataka

Popis priloga:

Grafikoni:

Grafikon 1. Zastupljenost spolova

Grafikon 2. Zastupljenost pasmina pasa

Grafikon 3. Ustanovljene dijagnoze citološkom pretragom

Grafikon 4. Limfomi u pasa

Grafikon 5. Pojavnost limfoma u određenih pasmina pasa

Grafikon 6. Pojavnost limfoma prema dobi

Grafikon 7. Pojavnost limfoma prema spolu

Grafikon 8. Pojavnost B-staničnih limfoma u određenih pasmina

Grafikon 9. Pojavnost B-staničnih limfoma prema dobi pasa

Grafikon 10. Pojavnost B-staničnih limfoma prema spolu

Grafikon 11. Pojavnost T-staničnih limfoma u određenih pasmina pasa

Grafikon 12. Pojavnost T-staničnih limfoma prema dobi

Grafikon 13. Pojavnost T-staničnih limfoma prema spolu

Slike:

Slika 1. Tipičan citološki nalaz limfoma. Modificirano Wright-Giemsma bojenje, 40X.

Slika 2. Tipičan citološki nalaz limfoma. Modificirano Wright-Giemsma bojenje, 40X.

Slika 3. Tipičan citološki nalaz limfoma. Modificirano Wright-Giemsma bojenje, 40X.

Slika 4. Reaktivna hiperplazija limfnog čvora. Modificirano Wright-Giemsma bojenje, 10X.

Slika 5. Reaktivna hiperplazija limfnog čvora. Modificirano Wright-Giemsma bojenje, 20X.

Slika 6. Reaktivna hiperplazija limfnog čvora. Modificirano Wright-Giemsma bojenje, 40X.

Slika 7. Piogranulomatozni limfadenitis. Modificirano Wright-Giemsma bojenje, 40X.

Slika 8. Limfom. Modificirano Wright-Giemsa bojenje, 40X.

Slika 9. B-stanični limfom. Modificirano Wright-Giemsa bojenje, 20X.

Slika 10. B-stanični limfom. Modificirano Wright-Giemsa bojenje, 40X.

Slika 11. T-stanični limfom. Modificirano Wright-Giemsa bojenje, 20X.

Slika 12. T-stanični limfom. Modificirano Wright-Giemsa bojenje, 40X.

# SADRŽAJ

1. UVOD .....	1
2. PREGLED LITERATURE .....	2
2.1. LIMFATIČNI SUSTAV .....	2
2.1.1. LIMFNI ČVOROVI .....	4
2.2. LIMFADENOPATIJA .....	5
2.2.1. REAKTIVNA HIPERPLAZIJA .....	6
2.2.2. LIMFADENITIS .....	8
2.3. LIMFOM .....	9
2.4. OPĆENITO O KLASIFIKACIJI LIMFOMA .....	17
2.5. PODJELA LIMFOMA PREMA IMUNOFENOTIPU .....	19
2.5.1. B-STANIČNE NOVOTVORINE .....	19
2.5.2. T-STANIČNE/NK STANIČNE NOVOTVORINE .....	20
2.6. PODJELA LIMFOMA PREMA ANATOMSKOJ LOKACIJI .....	22
3. MATERIJALI I METODE .....	23
4. REZULTATI .....	24
4.1. ZASTUPLJENOST PO SPOLU, PASMINI I DOBI .....	24
4.2. CITOLOŠKA PRETRAGA .....	25
5. RASPRAVA .....	38
6. ZAKLJUČCI .....	42
7. POPIS LITERATURE .....	43
8. SAŽETAK .....	46
9. SUMMARY .....	47
10. ŽIVOTOPIS .....	48



## 1. UVOD

Citologija je dijagnostička metoda koja se vrlo često primjenjuje u maloj praksi. Smatra se orijentacijskom metodom kojom procesi mogu biti klasificirani kao upalni, hiperplastični i neoplastični. Pomoću ove metode može se odrediti tip upale, a ponekad i sam agens koji je doveo do nekog procesa. Također mogu se utvrditi brojne neoplazme kao i metastaze te pratiti razvoj tumora za vrijeme i nakon liječenja. Kao prednosti ove metode navodi se to što se njome mogu uzorkovati tkiva, organi pa i tekućine. Također ova metoda je relativno neinvazivna i može se primjenjivati u svakodnevnom kliničkom radu (Radin i sur., 2001.).

Jedna od najčešćih indikacija za citološku pretragu je limfadenopatija koja može biti lokalne ili generalizirane prirode. Najvažnije je utvrditi radi li se o neoplastičnom procesu najčešće limfomu ili o upalnom procesu (reaktivna hiperplazija ili limfadentitis) kako bi se mogla postaviti što točnija prognoza.

Limfom je jedan od najčešće dijagnosticiranih zloćudnih bolesti u pasa i predstavlja jednu od najčešćih neoplazija s kojom se susreću stručnjaci u veterinarskoj i medicinskoj onkologiji. Iako se u konačnici vrlo mali postotak pasa s limfomom uistinu izliječi, velika većina slučajeva može se dulje vrijeme uspješno kontrolirati kemoterapijom. Iako se limfom u pasa često promatra kao pojedinačna bolest, limfom zapravo obuhvaća čitav niz klinički i morfološki različitih oblika neoplazija limfoidnih stanica. Limfom je najčešća hematopoetska neoplazija kod pasa s procijenjenom minimalnom godišnjom stopom incidencije od 13 do 114 slučajeva na 100 000 pasa. Tijekom posljednjih desetljeća učestalost limfoma kod pasa se povećala, a sličan trend se primijetio i kod ljudi. Osim zabilježenog povećanja incidencije kod obje vrste, postoje i mnoge druge sličnosti između limfoma kod pasa i ne-Hodgkinova limfoma (NHL) kod ljudi, a to su klinička manifestacija, molekularna biologija, liječenje i sam odgovor na liječenje (Zandvliet, 2016.).

Cilj ovog diplomskog rada bio je napraviti pregled svih citoloških nalaza odnosno dijagnoza punktata limfnih čvorova pasa obrađenih na Zavodu za veterinarsku patologiju u razdoblju od 2009. do 2019. godine kako bi se utvrdilo koje su to najčešće dijagnoze prilikom izvođenja citološke pretrage odnosno punkcije limfnih čvorova u pasa. Također, željela sam utvrditi pojavnost određenih dijagnoza u pasmina pasa i pojavnost s obzirom na spol i dob pasa.

## 2. PREGLED LITERATURE

### 2.1. LIMFATIČNI SUSTAV

Limfatični sustav sastoji se od nekoliko komponenata, a to su limfne žile koje prenose limfu, limfociti, limfni čvorovi i limfni organi. Glavne funkcije limfatičnog sustava uključuju filtriranje i uništavanje mikroorganizama i drugih stranih tvari, apsorpciju masti iz tankog crijeva i održavanje ravnoteže tjelesnih tekućina (McLafferty i sur., 2012.).

Limfne kapilare su slične krvnim kapilarama po tome što su male veličine i sastavljene su od sloja jednostavnog skvamoznog epitela. Endotelne stanice u limfnim kapilarama nisu tako čvrsto zbijene kao u krvnim kapilarama pa upravo zbog toga molekule proteina i tkivna tekućina mogu lako ući u limfni sustav. Krajevi endotelnih stanica u limfnim kapilarama raspoređeni su na takav način da se preklapaju i djeluju poput jednosmjernog ventila koji omogućuje intersticijskoj tekućini da teče u limfne kapilare, ali se ne može ponovno vratiti. Limfne kapilare su zatvorene cijevi koje se nalaze u svim tjelesnim tkivima osim u slezeni, središnjem živčanom sustavu, koštanoj srži i područjima gdje nema cirkulacije krvi poput rožnice oka. Limfa prelazi iz limfnih kapilara u limfne žile, a zatim kroz limfne čvorove. Limfne žile tada napuštaju limfne čvorove i spajaju se oblikujući limfna debla. Limfa prolazi iz limfnih debla u dva glavna kanala – torakalni kanal i desni limfni kanal – iz kojih se limfa odvodi u vensku cirkulaciju. Protjecanje limfe kroz limfni sustav pomaže nekoliko mehanizama koji uključuju peristaltiku, poprečnoprugasti (skeletalni) mišići i respiratorna pumpa (McLafferty i sur., 2012.).

Limfni čvorići razlikuju se od limfnih čvorova po tome što nisu inkapsulirani. Nalaze se u vezivnom tkivu sluznice gastrointestinalnog, mokraćnog i reproduktivnog sustava kao i dišnih putova. Nalaze se i u sluznicama koje se nazivaju limfno tkivo povezano sa sluznicom. Mnogi čvorići su mali i pojedinačni, ali postoje i njihove nakupine u tonzilama i Peyerovim pločama u ileumu. Njihove nakupine nalazimo i u slijepom crijevu (McLafferty i sur., 2012.).

Organe limfatičnog sustava podijelili smo na primarne i sekundarne. Primarni limfni organi su timus i Fabricijeva burza. Timus imaju samo sisavci dok u ptica nalazimo oba organa. Danas se smatra da koštana srž u sisavaca obavlja ulogu Fabricijeve burze. Ovi organi nakon što uspostave imunosnu zrelost organizma zakržljaju. Sekundarni limfni organi i tkiva su slezena, limfni čvorovi, tonzile i limfna tkiva probavnog, dišnog i mokraćno-spolnog sustava. Ovi organi su u funkciji do kraja života, ali njihova imunosna uloga opada

sa starošću. Njihova uloga je osigurati doticaj antigena i imunskih stanica te omogućiti pokretanje imunosti reakcije (Hajsig i sur., 2013.).

U usporedbi s ostalim limfnim organima, slezena je najveća tvorba limforetikularne građe (Hajsig i sur., 2013.). Slezena je u psa srednje veličine, duga otprilike 12 cm i okružena je kapsulom građeno od gustog vlaknastog tkiva. Vlaknaste niti čine potpurnu mrežu duž cijele slezene koja je ispunjena tvari koja se naziva pulpa. Razlikujemo bijelu i crvenu pulpu. Bijela pulpa je limfno tkivo koje se uglavnom sastoji od limfocita i makrofaga raspoređenih oko grana arterija unutar slezene. Crvena pulpa se sastoji od venskih sinusa ispunjenih krvlju i niti slezenskog tkiva. Niti slezene sastoje se od krvnih stanica, makrofaga, limfocita, plazma stanica i granulocita. U bijeloj pulpi, B- i T-stanice vrše imunološke funkcije slične limfnim čvorovima, dok makrofagi slezene fagocitozom uništavaju patogene u krvi. U crvenoj pulpi izvode se tri funkcije povezane sa krvnim stanicama, a to su uklanjanje oštećenih i uništenih crvenih krvnih stanica i trombocita od strane makrofaga, skladištenje trombocita i proizvodnja krvnih stanica (hematopoeza) tijekom fetalnog života. Slezena također pruža izvor limfocita za krvotok i smatra se da pomaže u borbi protiv infekcije jer se povećava kod određenih bolesti kod kojih je krv zaražena (McLafferty i sur., 2012.).

Timus ili prsna žlijezda je limfoepitelni organ koji se sastoji od kore s mnogo timocita i srži s malo timocita, ali s mnogo retikularnih stanica (Hajsig i sur., 2013.). Timus je izvor limfocita prije rođenja i od vitalne je važnosti za sazrijevanje i razvoj specijaliziranih limfocita koji potom napuštaju timus i cirkuliraju u slezenu, tonzile, limfne čvorove i ostalo limfno tkivo. U timusu se stvara i sazrijeva veliki broj limfocita. Kada dosegnu zrelost, ulaze u krv i putuju u drugo limfno tkivo gdje pomažu u zaštiti od mikroorganizama i drugih stranih tvari (McLafferty i sur., 2012.). U timus dospijevaju matične stanice iz koštane srži odnosno nezreli T- limfociti i u njemu sazrijevaju što ga čini glavnim organom imunosti sustava (Hajsig i sur., 2013.).

### 2.1.1. LIMFNI ČVOROVİ

Limfni čvorovi (lat. *noduli lymphatici*) smješteni su u određenim područjima životinjskog organizma. Mogu biti različitih oblika, najčešće su ovalni ili okrugli, veličine od jednog milimetra pa sve do nekoliko centimetra. Građeni su od gustog inkapsuliranog limfatičnog tkiva, a sastoje se od ovojnice, kore s limfnim čvorićima, srži i hilusa. Sama ovojnica je građena od gustoga vezivnog tkiva koje kao trabekule ulazi u unutrašnjost limfnog čvora i dijele ga na manje odjeljke. Ispod ovojnice i oko trabekula nalaze se tzv. marginalni i trabekularni sinusi u kojima se nalazi razapeto retikularno tkivo. Na limfnom čvoru možemo razlikovati koru (*cortex*) i srž (*medulla*). Kora se sastoji od limfnih čvorića i trabekula i limfnih sinusa dok u srži nalazimo nakupine stanica, završne sinuse i elemente strome od kojih su najzastupljenije retikularne stanice. Hilus definiramo kao vezivnotkivni prostor koji sadrži eferentne limfne žile i elemente krvožilnog sustava (Kozarić, 1997.).

U kori limfnog čvora nalaze se limfni čvorići koji se sastoje od germinativnog centra i vanjskog područja zrelih limfocita. U germinativnom centru pronaći ćemo različite razvojne oblike limfocita koji su uklopljeni u mrežu retikularnih stanica. U germinativnom centru prevladavaju limfociti i limfoblasti, a mogu se pronaći plazma stanice i makrofagi. Kao što već znamo limfoblasti su matične stanice B-limfocita. Iz germinativnog centra zreli limfociti putuju na periferiju limfnoga čvorića i smještaju se oko germinativnog centra u obliku prstena. Parakortikalna ili supkortikalna zona je područje limfnog čvora ispod kore i u njoj se uglavnom nalaze T-limfociti. Sama srž limfnog čvora je siromašna stanicama i u njoj se nalaze medularni tračci koji sadrže nakupine plazma stanica i njihove prethodnike, B-limfocite te makrofage. Prostrani medularni sinusi nalaze se između stanica (Kozarić, 1997.).

Većina limfe koju nose limfne žile prolazi kroz barem jedan limfni čvor prije nego što uđe u cirkulaciju. Limfni čvorovi podijeljeni su u odjeljke koji sadrže limfno tkivo i limfne sinuse. Limfno tkivo se sastoji od nabijenih limfocita i drugih stanica koje čine limfne čvoriće. Limfni sinusi su prostori između limfnih tkiva, a sadrže makrofage. Limfa ulazi u limfni čvor pomoću četiri aferentne žile, prolazi kroz limfno tkivo i sinuse, a zatim izlazi iz limfnog čvora kroz jednu eferentnu posudu u jednosmjernom ventilskom sustavu koji doprinosi daljnjem protoku limfe. Kako limfa prolazi kroz limfne čvorove, filtriraju je makrofagi koji fagocitozom uklanjaju bakterije, strani materijal i stanični debris iz limfe. Limfociti uništavaju strane tvari putem imunskog odgovora (McLafferty i sur., 2012.).

Vanjski dio korteksa sadrži limfne čvoriće promjenjive veličine koji se prvenstveno sastoje od B-limfocita okruženih tankim rubom T-limfocita. Difuzno limfoidno tkivo između limfnih čvorića sastoji se prvenstveno od T-limfocita i proteže se duboko u parakorteks, gdje makrofagi i dendritične retikularne stanice djeluju kao stanice koje predstavljaju antigen. Difuzno limfoidno tkivo proteže se prema unutra kako bi se oblikovali medularni tračci, koji sadrže B-limfocite, plazma stanice, makrofage i druge leukocite. Između tih tračaka su endotelom-obloženi sinusi u dodiru s dendritičnim retikularnim stanicama i retikularnim vlaknima (Raskin, 2016.).

Citološki gledano, mali, dobro diferencirani limfociti koji su 1 do 1.5 puta veći od promjera eritrocita u pasa čine približno 90% populacije. Kromatin ovih stanica je gusto nakupljen, bez vidljivih jezgri. Citoplazma je oskudna. Ove stanice se najtamnije boja u svih limfocita (Raskin, 2016.).

Srednji (2 do 2.5 puta veći) i veliki (veći više od 3 puta) limfociti tj. limfoblasti čije se jezgre mjere u odnosu na promjer eritrocita, mogu biti prisutni u malom broju (<5% do 10%). Jezgre ovih stanica imaju fini, difuzni i svijetli uzorak kromatina. Jezgre mogu biti istaknute. Citoplazma je obilna i često bazofilna. Zrele plazma stanice predstavljaju mali dio pronađenih stanica. Kod ovih stanica kromatin je gusto nakupljen i često je jezgra ekscentrično smještena unutar obilne, bazofilne citoplazme. Blijedo područje ili halo uočava se u blizini jezgre što ukazuje na Golgijevu zonu. Povremeni makrofagi (histiociti) pojavljuju se kao velike mononuklearne stanice sa obilnom svijetlom citoplazmom te često sadrže stanični debris. Jezgri kromatin je fino stisnut i jezgre se mogu naći u aktiviranim makrofagima. Mastociti i neutrofili također mogu biti prisutni u manjem broju (Raskin, 2016.).

## 2.2. LIMFADENOPATIJA

Povećanje limfnih čvorova je čest klinički znak u pasa koji može ukazivati na određene poremećaje u organizmu. U takvim slučajevima potrebno je razlikovati radi li se o nekom malignitetu, primjerice limfomu ili metastatskoj neoplaziji ili su neki drugi uzroci doveli do limfadenopatije kao što su reaktivna hiperplazija ili limfadenitis i sve to u svrhu kako bi se uvela odgovarajuća terapija i uspostavila prognoza. Pored toga, potrebno je procijeniti opseg limfadenopatije, u smislu je li lokalna ili generalizirana i utvrditi prisutnost dodatnih lezija ili abnormalnosti (De Gopegui i sur., 2004.).

Jedna od učestalih indikacija prilikom izvođenja citološke pretrage je povećanje jednog ili više limfnih čvorova. Tri procesa koji dovode do povećanja limfnih čvorova jesu upala tj. limfadenitis koji može biti gnojni, piogranulomatozni, granulomatozni i eozinofilni zatim imunološka stimulacija gdje se navodi hiperplazija i reaktivna limfadenopatija te neoplazija što se odnosi na limfome i metastaze. Svi ovi procesi međusobno se ne isključuju i mogu se istodobno pojaviti (Messick, 2008.).

### 2.2.1. REAKTIVNA HIPERPLAZIJA

Povećanje limfnog čvora kod ovog stanja posljedica je bilo kojeg lokalnog ili generaliziranog antigenog odgovora koji može uključivati infekciju, upalu, imunološki posredovanu bolest ili neoplaziju s područja koje drenira limfni čvor. Histološki, limfni čvorići unutar korteksa oblikuju istaknute zametne (germinalne) centre koji se razvijaju nakon stimulacije antigenom. Svijetla i tamna područja sačinjavaju zametni (germinalni) centar. Nadalje, kod malih limfocita središnje svijetlo područje čine dendritične retikularne folikularne stanice, makrofage i veće limfoidne stanice. Kod benigne hiperplazije, tamna područja ili tzv. „mantle cell“ zone se proširuje iz proliferacija malih B-limfocita koji okružuju blijedo područje zametnog (germinalnog) centra (Raskin, 2016.).

Hiperplastični zametni (germinalni) centri često pokazuju polaritet usmjeren prema izvoru antigena, tako da je tamna „mantle cell“ zona na jednom kraju (kortikalni), dok se na drugom kraju pojavljuje skupina blijedih velikih limfocita (medularni). Prisutnost folikularnog polariteta od velike je pomoći u razlikovanju folikularne hiperplazije od folikularnog limfoma. Za razliku od heterogenosti zametnih (germinalnih) centara, čvorići u folikularnom limfomu čine monomorfnu populaciju neoplastičnih limfocita. Prošireni folikuli mogu pritiskati kapsulu, stvarajući tanku zonu plašta, ali ne dolazi do uništavanja subkapsularnog sinusa kao što se to događa kod limfoma. Kod već proširene hiperplazije, broj stanica marginalne zone koje okružuju „mantle cell“ zonu može se povećati, i tako stvoriti heterogenu populaciju koja se širi u parakortikalno područje i miješa se s stalno prisutnim T-limfocitima. Prilikom uzimanja uzoraka iz ovih područja i samim citološkim pregledom uočava se varijabilnost veličine stanica bez značajnog povećanja plazma stanica. Stanice marginalne zone su jedinstvene u svom izgledu, ističu se srednjom veličinom stanica (jezgrom oko 1.5 puta većom od promjera eritrocita) i obilnom citoplazmom koja pridonosi svjetlijoj boji pri histopatološkoj pretrazi. Stanice marginalne zone mogu se transformirati tako da imaju marginirani kromatin i pojedinačnu, veliku, centralno smještenu jezgru, ali

mitotska aktivnost je niska unatoč nezrelosti tih stanica. Kao odgovor na antigenu stimulaciju, plazma stanice se premještaju iz parakorteksa i skupljaju unutar medularnih tračaka, gdje proizvode protutijela (Raskin, 2016.).

Citološki, mali limfociti prevladavaju u reaktivnim ili hiperplastičnim limfnim čvorovima, ali dolazi i do porasta (više od 15%) srednje velikih i/ili velikih tipova stanica od ukupne stanične populacije. Broj plazma stanica je blago do znatno povišen, a možemo pronaći i njihove nezrele oblike. Neke visoko aktivirane plazma stanice koje nazivamo Mottove stanice, ističu se obilnom citoplazmom ispunjenom višestrukim, velikim, kuglastim, blijedim vakuolama. Te vakuole, poznate kao Russellova tjelešca predstavljaju nakupine sekreta imunoglobulina. Makrofagi, neutrofil, eozinofili i mastociti mogu također biti blago povišeni kao odgovor na stimulaciju antigenom. Međutim ove stanice javljaju se u manjem broju nego što se javljaju kod limfadenitisa (Raskin, 2016.).

Tijekom rane antigene stimulacije, prije nego što se razviju zametni (germinalni) centri, parakorteks reagira širenjem i istiskivanjem korteksa. Parakortikalna hiperplazija može prethoditi proliferaciji plazma stanica, a mogu proći i 2 tjedna prije pojave istaknutih zametnih (germinalnih) centara. Za to vrijeme razmazi aspirata mogu sadržavati limfoidnu populaciju promjenjive veličine bez značajnog broja plazma stanica (Raskin, 2016.).

Razliku između normalnog i hiperplastičnog limfnog čvora teško je temeljiti samo na osnovi citološke pretrage. Zato je ovdje sporna diferencijacija jer su povećani limfni čvorovi u određenom stupnju reaktivni. Ako se radi o folikularnoj hiperplaziji, srednje velike i velike limfocite iz proširenih zametnih (germinalnih) centara nalazimo u povećanom broju. Ove stanice predstavljaju od 15% do 25% pa i više ukupne stanične populacije. Međutim mali limfociti su i dalje prevladavajući tip stanica u hiperplastičnom kao i u normalnom limfnom čvoru. Broj plazma stanica može varirati od 0 do više od 5% do 10% ukupne stanične populacije u nekim dijelovima razmaza. Ove stanice mogu ponekad biti ispunjene vakuolama (Russellova tjelešca). Zrele plazma stanice i transformirani limfociti koji mogu biti srednji do veliki također se mogu zapaziti. Makrofagi se mogu pojaviti u više od 2% ukupne populacije stanica posebno oni s hiperplazijom sinusnih makrofaga (Messick, 2008.).

Aspirat uzet iz limfnog čvora sa parafolikularnom hiperplazijom je također heterogen. Ističu se imunoblasti zajedno s hiperplazijom plazma stanica, a „tingible body“ makrofage nalazimo u manjem postotku. Glavne citološke karakteristike imunoblasta (stanice parafolikularne zone) su njihova srednja veličina, fini kromatin i velika centralno smještena

jezgra. Bilo koji povećani limfni čvor sa gore spomenutim citološkim nalazom treba se razmatrati kao hiperplastičan. Treba imati na umu da normalni limfni čvor neće biti povećan (Messick, 2008.).

Hiperplazija se pojavljuje kada visoke koncentracije antigena dospiju do drenažnog limfnog čvora i stimuliraju imunološki sustav. U nekim slučajevima, ovi antigeni mogu prouzrokovati upalu i privući upalne stanice u limfni čvor pri čemu nastaje limfadenitis. U većini slučajeva reakcije koje dovode do hiperplazije su lokalnog karaktera, ali naravno mogu biti i sistemske i utjecati na sve limfne čvorove (Messick, 2008.).

### 2.2.2. LIMFADENITIS

Limfadenitis ili upala limfnog čvora može biti primarni ili sekundarni nalaz. Kod primarnog nalaza sam limfni čvor je upaljen ili nekrotičan, a kod sekundarnog nalaza je područje koje limfni čvor drenira upaljeno ili nekrotično. Ovaj proces je citološki karakteriziran nakupljanjem upalnih stanica. Neutrofili, eozinofili i makrofagi mogu se naći pojedinačno ili u kombinaciji. Da se radi o upali možemo govoriti kada je populacija neutrofila veća od 5% ili kada je populacija eozinofila veća od 3%, ali moramo biti sigurni da nije došlo do značajne krvne kontaminacije. Broj makrofaga može porasti prilikom upale, ali može porasti i kod hiperplazije te ponekad i kod neoplazije. Makrofagi se mogu pojaviti kao epiteloidne stanice i multinuklearne divovske stanice kod granulomatozne upale. Epiteloidni makrofagi karakterizirani su plavom citoplazmom sa minimalnom vakuolizacijom i sadrže vrlo malo fagocitnog debris. Upalne stanice mogu predstavljati samo mali dio ukupne stanične populacije što inače može upućivati na limfoidnu hiperplaziju ili mogu u potpunosti zamijeniti normalnu staničnu populaciju (Messick, 2008.).

Prevladavajuća populacija upalnih stanica kategorizira vrstu upale u limfnom čvoru. Tako razlikujemo:

- Neutrofilni limfadenitis
- Eozinofilni limfadenitis
- Histiocitni ili piogranulomatozni limfadenitis

Kada govorimo o neutrofilnom limfadenitisu, mislimo na gnojni limfadenitis koji uključuje više od 5% neutrofila i može biti povezan s bakterijskim, neoplastičnim ili imunosno posredovanim stanjima. Kada govorimo o eozinofilnom limfadenitisu, više od 3% eozinofila od ukupne stanične populacije su često povezani sa preosjetljivošću na ugriz buhe,



eozinofilnim dermatitisom u mačaka, hipereozinofilnim sindromom, gastrointestinalnom eozinofilnom skleroznom fibroplazijom i paraneoplastičnim sindromom tumora mastocita kao i sa određenim limfomima i karcinomima. Upala limfnih čvorova može uključivati povišeni broj makrofaga što se naziva histiocitni limfadenitis. Upala može uključivati mješavinu neutrofila i epiteloidnih makrofaga što se onda naziva piogranulomatozni limfadenitis. Stanja povezana s ovim upalnim odgovorom uključuju sistemske gljivične infekcije i druge gljivične infekcije, infekcije s *Mycobacterium spp.*, lišmanozu, prototekožu, pitiozu, vaskulitis i hemosiderozu. Sistemske gljivične infekcije uključuju blastomikožu, kriptokokožu, histoplazmozu i kokcidiomikožu (Raskin, 2016.).

### 2.3. LIMFOM

Limfomi su jedni od najznačajnijih predstavnika novotvorina koje su građene od pojedinačnih stanica. Limfomi se često pojavljuju u potkožnim limfnim čvorovima i to ih čini najčešćim dijagnozama pri izvođenju citološke pretrage. Tipičan citološki nalaz koji će nam ukazivati da se radi o limfomu je monotona populacija velikog broja stanica s velikim jezgrama u kojima je najčešće istaknuto nekoliko jezgrića bizarnog oblika te oskudan prsten tamnoplave boje, katkada sitnozrnaste citoplazme (Herak-Perković i sur., 2012.).

Limfomi u pasa predstavljaju približno od 7 do 9 posto ukupnih malignih bolesti i imaju najveći udio unutar malignih bolesti hematopoetskog sustava te su učestali oblik neoplazije. Multicentrični limfom je najčešći oblik limfoma za kojeg je karakteristično da dolazi do generaliziranog povećanja limfnih čvorova (80 do 85% od ukupnog broja slučajeva), a većina od njih (oko 80%) su tumori srednjeg do visokog stupnja malignosti. Alimentarni, timički, kutani i sporadični slučajevi koji se mogu pojaviti na bilo kojoj lokaciji jesu rjeđe učestali oblici limfoma u pasa (McGavin i Zachary, 2008.).

Iako se limfom može pojaviti kod bilo koje pasmine pasa, nešto više je zastupljen u srednje velikih i velikih pasmina pasa. Ovo otkriće ne može se povezati s razinom hormona rasta i vjerojatnije da se odražava na genetsku osjetljivost kod nekih velikih pasmina pasa. Pojava unutar obitelji ili grupiranje zabilježena je kod nekoliko pasmina uključujući bulmastife, rotvajlere i škotskog terijera. Također je pokazano da su neke pasmine sklonije razvijanju specifičnog imunofenotipa limfoma gdje i uostalom genetska pozadina igra važnu ulogu (Zandvliet, 2016.).

Limfom se može dijagnosticirati u bilo kojoj dobi, ali uglavnom se javlja u pasa srednje i starije dobi. Stopa incidencije raste s dobi psa i tako kod pasa mlađih od godinu dana iznosi odnosno javlja se u 1,5 slučajeva na 100 000 pasa te kod pasa starijih od 10 godina iznosi odnosno javlja se u 84 slučajeva na 100 000 pasa. Ne postoji spolna predispozicija, ali smatra se da intaktni psi ženskog spola imaju smanjeni rizik od pojave limfoma. Ovo opažanje moglo bi biti slično onome kod ljudi gdje žene u fazi predmenopauze imaju najmanji rizik za razvijanje ne-Hodgkinova limfoma. Unatoč ovome potencijalnom učinku spola i vjerojatnoj ulozi spolnih steroida bitno je reći da se i progesteronski i estrogenski receptori rijetko izražavaju na neoplastičnim limfocitima (Zandvliet, 2016.).

Prema Raskinu (2016.) jedno je istraživanje utvrdilo učestalost od 103 slučaja unutar populacije kućnih ljubimaca od 130,684 pasa koji su osigurani u Ujedinjenom kraljevstvu. Unutar ove populacije, bokseri su imali znatno veći relativni rizik da obole od limfoma, za razliku od ostalih pasmina. Ostale pasmine s povećanim relativnim rizikom bile su bassetki gonič, bernardinac, škotski terijer, erdel terijer, buldog, labrador retriever, flandrijski stočarski pas i rotvajler. Ostale pasmine u koji je uočen povećani rizik bile su zlatni retriever i bulmastif.

Još uvijek nije utvrđen uzrok koji dovodi do nastanka limfoma u pasa, ali pokazalo se da život u industrijskim područjima, izloženost kemikalijama u kućanstvu, život u blizini spalionica otpada, radioaktivna ili zagađena područja i izlaganje magnetskim poljima povećavaju rizik od nastanka limfoma. Drugi dokazi koji upućuju na to da bi toksini iz okoliša mogli igrati ulogu u karcinogenezi, potječu od zapažanja da su neispravni genotipovi detoksicirajućeg enzima glutation-S-transferaze (GST), a posebno GST theta 1 (GSTT1) prekomjerno zastupljeni u tumorima u čovjeka. Od 27 varijanti GSTT1 identificiranih u psa, utvrđeno je da je jedan genotip prisutan u 18% svih slučajeva limfoma u pasa, a predviđena promatrana mutacija utjecala je na spajanje mRNA i kao rezultat na ekspresiju i aktivnost enzima (Zandvliet, 2016.).

Ukoliko dođe do neuspjeha u popravljaju oštećenja na DNA koje je posljedica oksidacijskog stresa ili zračenja, povećava se rizik za razvoj neoplastičnih bolesti. Povećani rizik od nastanka limfoma javlja se kod nefunkcionalnog imunskog sustava (ima ulogu u nastanku limfomogeneze), kod ljudi kod imunosupresije (primjerice kod HIV infekcije ili imunosupresivne terapije kod transplantacije organa ili matičnih stanica), autoimunih bolesti ili imunodeficijencije. Postoji vrlo malo podataka koji podupiru ovu teoriju u pasa iako su

autoimune bolesti često zabilježene kod pasa s limfomom te postoji jedan slučaj gdje se kod psa razvio limfom nakon liječenja ciklosporinom. Jedno istraživanje koje je uključivalo pse s kožnim limfom (Mycosis fungoides) zabilježila je povećani rizik kod pasa kojima je dijagnosticiran atopijski dermatitis. Slično je zapažanje zabilježeno kod ljudi i smatra se da je rezultat imunodisregulacije bilo zbog samog atopijskog dermatitisa bilo zbog imunosupresivne terapije koja se provodi kod te dijagnoze (Zandvliet, 2016.).

Limfom (limfosarkom ili maligni limfom) objedinjuje raznoliku skupinu maligniteta koja se razvija iz limfoidnog tkiva izvan koštane srži. Do danas je poznat velik broj različitih oblika limfoma s izrazitom varijabilnošću koja se očituje u sljedećim parametrima:

- Anatomska lokacija
- Imunofenotipska
- Stanična morfologija
- Histološki uzorak
- Biološko ponašanje

Prema anatomskej lokaciji limfomi mogu biti multicentrični, alimentarni, medijastinalni/timički i drugi. Prema imunofenotipu limfomi mogu biti porijeklom od B limfocita vs. T limfocita vs. non-B/non-T. Kod podjele limfoma prema staničnoj morfologiji u obzir se uzima veličina, nuklearna obilježja i udio mitoza. Prema histološkim karakteristikama limfomi se dijele na difuzni vs. folikularni. Biološko ponašanje se ocjenjuje od niskog stupnja (indolentni tumori) do visokog stupnja (agresivni tumori) (McGavin i Zachary, 2008.).

Približno 70 do 80% limfoma su B-limfocitnog podrijetla. Preostali slučajevi su uglavnom limfomi T-limfocitnog podrijetla. Međutim mogu se pojaviti i „nulti“ (ne-B, ne-T, najvjerojatnije podrijetlom od urođenih stanica ubojica ili NK stanica) limfomi. Klinički znakovi su obično odsutni ili nespecifični kada se limfom rano dijagnosticira, ali kasnije mogu odgovarati poremećajima vezanim uz zahvaćeni organski sustav. U približno 15% pasa s limfomom te približno 40% onih s medijastinalnim limfomom javlja se hiperkalcemija. U većem broju slučajeva limfoma u pasa, jača zahvaćenost krvi i koštane srži ne može se ustanoviti rutinskim metodama kod postavljanja početne dijagnoze, ali se može vidjeti u uznapredovalim slučajevima bolesti. Slezena i jetra su često zahvaćene kod multicentričnog limfoma (McGavin i Zachary, 2008.).

Prilikom nenormalnog nalaza ultrazvučnog pregleda (npr. zadebljanje crijeva nenormalne ehogenosti) i kod svake organomegalije (npr. generalizirano povećanje limfnih čvorova) često se posumnja na limfom. Početna dijagnoza se obično temelji na biopsiji i/ili histopatologiji, aspiracijskoj citološkoj pretrazi ili oboje zahvaćenih organa. Kao što smo već spomenuli limfom obilježava uniformna populacija morfološki atipičnih limfocita. To ćemo pronaći i u citološkim i u histološkim preparatima (McGavin i Zachary, 2008.).

Gledano histološki, jedna od glavnih značajki limfoma jest također narušavanje normalne građe tkiva. Limfomi niskog stupnja (indolentni, sporo progresivni) su u pravilu limfomi malih, dobro diferenciranih stanica s niskim mitotskim udjelom, a limfomi visokog stupnja (agresivni, brzo progresivni) su limfomi velikih, slabo diferenciranih stanica s visokim mitotskim udjelom (McGavin i Zachary, 2008.).

Imunofenotipiziranjem i kliničkim stupnjevanjem mogu se odrediti tip tumora i opseg bolesti. Imunofenotipiziranje se provodi u svrhu određivanja tumora B-limfocitnog ili T-limfocitnog podrijetla jer se ova razlika ne može objektivno utvrditi rutinskim bojanjima. B-limfocitni limfom i T-limfocitni limfomi mogu pojaviti u oblicima niskog i visokog stupnja, ali nije uvijek slučaj da B-limfocitni limfomi imaju povoljniju prognozu od T-limfocitnih limfoma. Pregled aspirata koštane srži i drugih povećanih organa (npr. slezene, jetre i drugih limfnih čvorova) su neizostavni koraci za kliničko stupnjevanje (McGavin i Zachary, 2008.).

Ponekad je izrazito teško razlikovati limfom od limfoidne leukemije i to u slučajevima uznapredovalih bolesti kada koštana srž i krv mogu biti opsežno zahvaćene. Stoga će se razlikovanje temeljiti na imunofenotipiziranju, osobito za CD34, kojeg neoplastične stanice obično ekspimiraju u akutnim leukemijama, a u limfomima ne. Drugi laboratorijski nalazi kod limfoma mogu varirati. Vjerojatno najčešća hematološka nenormalnost je blaga do osrednja neregenerativna anemija. Češće će se ustanoviti limfopenija negoli limfocitoza, a razlog tome je nenormalni promet normalnih, neneoplastičnih limfocita. Hiperkalcemija je često povezana s produkcijom paratiroidnom hormonu srodnog peptida (PTHrP – parathroid hormone-related peptide) od strane neoplastičnih stanica. Stoga takva paraneoplastična hiperkalcemija (humoralna maligna hiperkalcemija) može dovesti do patoloških kalcifikacija i s njom povezanih komplikacija (npr. zatajivanje rada bubrega) (McGavin i Zachary, 2008.).

FNA je često dovoljna za postavljanje dijagnoze limfoma u pasa. I to zahvaljujući tome što prevladavaju monomorfne limfoidne stanice. Na samom početku bolesti potrebno je

uzeti uzorak limfnog čvora za histološke, imunocitokemijske i molekularne pretrage. Ovo će pomoći kako bi se dijagnoza mogla potvrditi i izvesti točna podtipizacija kao što će i omogućiti očuvanje materijala za arhivu što će možda biti od koristi u daljnjem postavljanju dijagnoze ili liječenju (Messick, 2008.).

Maligni limfom je karakteriziran limfocitima koji u konačnici zamjenjuju cijelu normalnu staničnu populaciju. Međutim vrlo važno je imati na umu da nisu svi limfomi isti te da limfomi predstavljaju raznoliku grupu limfoidnih novotvorina. Svaka od tih novotvorina predstavlja klonalno širenje anatomskeg ili razvojnog odjeljka limfoidnih stanica u limfnom čvoru što ima posebnu morfološku i imunofenotipsku karakteristiku. Kada nezrele stanice čine više od 50% stanične populacije, može se pouzdano postaviti dijagnoza malignog limfoma. Međutim manji broj odnosno postotak tih stanica može biti prisutan u ranim fazama što otežava postavljanje dijagnoze samo temeljem citološke pretrage (Messick, 2008.).

Obično su neoplastični limfociti veći od neutrofila i imaju fino zrnati raspršeni kromatin, jezgru, niži nuklearni - citoplazmatski omjer i bazofilnu citoplazmu. Limfociti se smatraju kao srednje veliki i veliki ako je njihova jezgra 1.5 do 2 puta ili više od 2 do 3 puta veća od veličine eritrocita. Često postotak srednje velikih do velikih limocita premašuje 80% što čini dijagnozu uvelike jasnijom. Mitoze mogu biti brojnije nego kod hiperplazije i „tingible body“ makrofagi mogu ukazivati na intenzivnu limfopoezu i promet stanica, ali niti jedan od navedenih nije pouzdan pokazatelj neoplazije. Limfoglandularna tjelešca su brojnija nego kod hiperplazije (Messick, 2008.).

Povremeno, limfom se može manifestirati kao limfom malih, dobro diferenciranih stanica. Tada će se dijagnoza temeljiti na prepoznavanju monotone ili ograničene populacije malih limfoidnih stanica u FNA uzorcima. Mitoze su ekstremno rijetke. Ovaj oblik limfoma je vrlo teško razlikovati od hiperplazije zato što mali limfociti prevladavaju i kod jednog i kod drugog stanja. U nekim slučajevima, limfom malih stanica ne može se dijagnosticirati sve dok ne dođe do značajnijih promjena u krvi (Messick, 2008.).

U ponekim slučajevima, alimentarni limfom se sastoji od neoplastičnih limfocita koji sadrže intracitoplazmatska zrnca boje magente te takav limfom smatramo velikim zrnastim limfomom. Važno je znati da niti zrnca niti limfociti nisu konstantno veliki (Messick, 2008.).

Imunohistokemijski i histološki preparati koriste se kako bi pomogli u klasifikaciji limfoma. Otprilike 70% do 80% limfoma u pasa jesu porijeklom iz B-stanica. T-stanični

limfomi u pasa koji su visokog stupnja imaju lošiju prognozu od B-staničnih limfoma istog stupnja. Cytospin je također jedna od tehnika kojom se pripremaju preparati kako bi se procijenile stanice te se koristi u imunofenotipskoj analizi malignih limfoma u pasa (Messick, 2008.).

Ako je dijagnoza nejasna, potrebno je odvojiti cijeli limfni čvor s netaknutom kapsulom i fiksirati u 10%-tni puferirani formalin. Potom se pregledava cijeli presjek kako bi se utvrdilo je li homogena populacija neoplastičnih stanica razorila normalnu strukturu limfnog čvora. Zbunjujuća mješavina malignih i reaktivnih elemenata može ograničiti točnost i histološke i citološke dijagnoze limfoma. To može biti zbog djelomičnog zahvaćanja limfnog čvora i svojstvena je limfomima poput Hodgkinova bolest i T-stanični limfom bogat B-stanicama. Neke od pomoćnih metoda koje se također koriste u postavljanju dijagnoze jesu imunofenotipska procjena razmaza i histološka pretraga, kvantitativno imunofenotipiziranje pomoću protočne citometrije i PCR za određivanje klonalnosti i linije stanica. Kako bi se isključila mogućnost primarne leukemije koja je infiltrirala limfni čvor, uvijek treba istodobno procjenjivati i kompletnu krvnu sliku u sklopu rutinskog pregleda (Messick, 2008.).

Populacija stanica je često homogena, ali u ranim fazama bolesti može doći do nepotpunog oticanja limfnog čvora. Kada se stanične populacije izmiješaju gdje pritom nalazimo stanice različitih veličina (od malih do velikih limfocita) za točno postavljanje dijagnoze limfoma potrebno je provesti neke dodatne pretrage kao što su histološka pretraga, imunofenotipizacija, PCR ili PARR (PCR za preuređivanje receptora antigena). Kirurško uklanjanje i histološki pregled limfnog čvora preporučuje se u svim nejasnim slučajevima kako bi se postavila konačna dijagnoza i klasificirao podtip limfoma za samo liječenje i prognostičke svrhe. Pokazalo se da imunofenotipizacija limfoma pasa u tipove B- i T-stanica pomaže u postavljanju prognoze. Protutijela protiv antigena primjerice CD20, CD21, CD79a, BLA.36 mogu se koristiti za određivanje podrijetla B-stanica dok se protutijela protiv primjerice CD3, CD4 i CD8 antigena korisni za određivanje T-staničnih novotvorina (Raskin, 2016.).

Prema Raskinu (2016.) u jednom istraživanju tipovi B-stanica uključivali su 76%, tipovi T-stanica uključivali su 22% i „nulti“ tip uključivali su 2% limfoma u pasa. U tom istom istraživanju psi s T-staničnim limfomom bili su u značajno većem riziku od pojave recidiva (52 vs. 160 dana) i rane smrti (153 vs. 330 dana) nego psi s B-staničnim limfomom

nakon terapije. Međutim druga istraživanja pokazala su da je T-stanični limfom uglavnom povezan s lošijom prognozom te da su vidljive značajne prognostičke razlike unutar B- i T-staničnih podtipova limfoma u pasa. Sva ova istraživanja podupiru upotrebu kliničko – morfološke karakterizacije bolesti kod pasa, slično trenutnoj klasifikaciji hematopoetskih neoplazmi u ljudi koja se temelji na kliničkom očitovanju, imunofenotipu, anatomskom području, morfologiji, citogenetici i kliničke agresivnosti novotvorina.

U samom početku potrebna je imunofenotipizacija kako bi se mogao opisati tip limfoma te se može provesti pomoću različitih tehnika. Neke od tih tehnika jesu protočna citometrija koja uključuje FNA ili imunobojenje presjeka tkiva ili imunobojanje citoloških preparata dobivenih pomoću FNA što pokazuje izvrsnu korelaciju imunofenotipa između imunoobojenih citoloških i histoloških uzoraka u pasa. S obzirom na rezultate nekoliko istraživanja, B-stanični limfomi činili su otprilike 60% slučajeva, a T-stanični limfom činili su 40%. U veterinarskoj medicini se povremeno susreću novotvorine podrijetla stanica ubojica, a često se smatraju izuzećem T- i B- biljega (Raskin, 2016.).

Prema Raskinu (2016.) morfološki izgled neoplastičnih stanica korišten je zajedno s imunofenotipom za daljnju klasifikaciju limfoma za prognostičku vrijednost. U prošlosti je ažurirana shema Kielove klasifikacije bila korisna za definiranje visoke i niske ocjene prema veličini i mitotskoj aktivnosti. Trenutno je to u velikoj mjeri zamijenjeno upotrebom WHO klasifikacije kojom se bolesti karakteriziraju u prognostičke svrhe. Veličine stanica poput mala, srednje velika i velika pomažu u karakteriziranju stanične populacije.

Drugi prognostički pokazatelj uključuje upotrebu biljega za proliferaciju stanica u histološkim i citološkim uzorcima za procjenu aktivnog prometa stanica. Najčešće korišteni biljezi proliferacije su mitotski indeks, postotak pozitivan na Ki-67 antigen, postotak pozitivan na proliferirajući stanični jezgreni antigen (PCNA) i kvantifikacija argirofilnih jezgrenih organizacijskih područja (AgNOR). Ki-67 prepoznaje antigen izražen u svim fazama staničnog ciklusa osim u fazi mirovanja (G0). PCNA se povećava tijekom G1 i postaje maksimalan pri sintezi DNA (S), a smanjuje se tijekom G2, mitoze (M) i G0. Mitotski indeks odražava se samo na M fazu. Čini se da je najopsežniji biljeg AgNOR koji ukazuje na proteine povezane s petljama DNA uključenim u transkripciju ribosomske RNA. Količina AgNOR-a ne odražava se samo na postotak stanica koje cikliraju već se također povećava kada je stanični ciklus brži. Brojevi AgNOR-a u dobroj su korelaciji sa stupnjem tumora (Raskin, 2016.).

Istraživanja o AgNOR-u u vezi učestalosti i parametara područja pokazala su značajni prediktivni potencijal za remisiju i vrijeme preživljavanja u liječenih i neliječenih slučajeva limfoma u pasa. Kasnije istraživanje utvrdilo je da upotreba nukleolarnog broja AgNOR-a može biti prognostički pouzdanije od prosječnog broja AgNOR-a ili postotka proliferativnog broja AgNOR-a za određene oblike limfoidne neoplazije u pasa (Raskin, 2016.).

Limfomi u pasa smatraju se jednim od tumora koji najviše reagiraju na terapiju. Iako su odgovarajući lijekovi za ovu bolest rijetki, kemoterapija obično pruža remisiju, poboljšanu kvalitetu života i minimalnu toksičnost. Limfom je jedan od najbolje opisanih tumora kod pasa s obzirom na prognostičke čimbenike remisije i preživljavanja pojedinih pacijenata liječenih različitim protokolima kemoterapije. Jasno je da kvalitetno kliničko stupnjevanje i pomoćna laboratorijska ispitivanja daju važne prognostičke informacije (Moore, 2016.).

Normalni T-receptor T-limfocita (TCR) je dimer sastavljen ili od alfa podjedinice i beta podjedinice ili od gama podjedinice i delta podjedinice, što odgovara njihovom anatomskom porijeklu. Skupina antigena diferencijacije 3 (CD3) usko je povezana s TCR-om i obično je sačuvana u limfomu koji proizlazi iz T-stanica. Linija T-stanica (imunofenotip) od limfoma najčešće je određena bojanjem imunoperoksidazom parafinski uložених uzoraka biopsije ili citoloških pripravaka za CD3 i pouzdaniji je od drugog T-staničnog biljega CD5 (Moore, 2016.).

Sam receptor za T-stanice također se može identificirati imunokemijom ili PCR-om (u kontekstu PCR za preuređivanje receptora antigena (PARR)). Neke neoplastične T-stanice gube CD3 antigen, ali zadržavaju T-receptor (TCR) stoga neki T-stanični limfomi mogu biti negativni za CD3, ali pozitivni na PAAR (Moore, 2016.).

Prednost histopatološke i imunohistokemijske pretrage je u tome što dopuštaju morfološku procjenu uzorka koja nije uvijek moguća citološkom ili nekim drugim pretragama i omogućuju patologu da stupnjuje limfom i izmjeri druge potencijalne prognostičke čimbenike poput stope mitoze. Protutijela na TCR- $\alpha\beta$  i TCR- $\gamma\delta$  također postoje za tkiva kod pasa. Protočna citometrija može kvantificirati broj stanica s različitim biljezima iz jednog uzorka i omogućiti identifikaciju podskupina T-staničnog limfoma koristeći protutijela za CD4, CD8 i CD45 te potencijalno mnogih drugih; CD21 (receptor komplementa) obično se nalazi na B-limfocitima, ali može biti reguliran u memorijskim T-limfocitima (Moore, 2016.).



Prema Moore (2016) većina zabilježenih limfoma kod pasa bili su oni tipa B-stanica. Postotak ekspresije T-stanica u kliničkim istraživanjima kreće se od 17% do 28%, s malim brojem istraživanja koja bilježe visoku učestalost T-staničnih limfoma; primjerice 38% u Nizozemskoj i 48% u Meksiku. Pasmine koje su imale veću prevalenciju T-staničnih limfoma od očekivane su haski (89%) i Shar Pei (67%) kao i erdel terijer (80%), jorkširski terijer (80%), australski ovčar (64%), bokser (55%), kavalirski španijel kralja Charlesa (80%); zanimljivo je da preko 90% kavalirskih španijela kralja Charlesa u Australiji boluje od B-staničnog limfoma, irski vučji hrt (100%), zlatni retriever (54%) i shih tzu (81%). U istom istraživanju također je utvrđena veća prevalencija T-staničnih limfoma kod pasa mlađih od 3 godine. Drugo istraživanje je pokazalo da su bordoška doga i bokser imali veću prevalenciju za T-stanični limfom.

Čini se da je izglednije da će se kod pasa s T-staničnim limfomom pojaviti hiperkalcemija koja je prije svega posredovana regulacijom proteina povezanog s paratiroidnim hormonima (PTHrP), ali i drugi citokini poput TNF- $\alpha$  u određenoj su mjeri uključeni u pojačanu aktivnost osteoklasta. Vjerojatno ne postoji neki zajednički mehanizam već se radi o kombinaciji različitih citokina koje se očituju na različite načine od pacijenta do pacijenta. U jednom istraživanju hiperkalcemiju su imali samo psi koji su ekspimirali CD4 na stanicama limfoma (Moore, 2016.).

Sljedeća korelacija napravljena je između nalaza medijastinalne mase/medijastinalne limfadenopatije i imnuofenotipa T-stanica koji često prati hiperkalcemiju. U jednom istraživanju, psi s T-staničnim limfom i bez medijastinalne limfadenopatije imali su medijan preživljavanja od 6,4 mjeseca uspoređujući s onima psima s T-staničnim limfomom i povećanim medijastinalnim čvorovima koji su imali medijan preživljavanja od 3,4 mjeseca (Moore, 2016.).

#### 2.4. OPĆENITO O KLASIFIKACIJI LIMFOMA

Svaka kategorija trebala bi se temeljiti na jasnim, prepoznatljivim obilježjima od kojih se u obzir uzimaju morfologija, građa tkiva, imunofenotip, anatomska distribucija, osnovne informacije o pacijentu (vrsta, pasmina, spol i dob) i kompletna klinička povijest. Međutim prilikom kategoriziranja veliki problem predstavljat će postizanje ujednačenosti i ponovljivosti odnosno pouzdanosti interpretacije (McGavin i Zachary, 2008.).

U prošlosti su veterinarski patolozi koristili klasifikacije koje su razvijene za ne-Hodgkinov limfom kod ljudi kako bi se klasificirali maligni limfomi kod pasa. Dok su se sustavi rane klasifikacije u potpunosti temeljili na morfološkim značajkama malignih limfocita, sposobnost daljnje imunofenotipske diferencijacije stanica dovela je do revizije povijesnih sustava klasifikacije. Rappaportova klasifikacija iz 1966. godine predstavlja jedan od najranijih sustava klasifikacije primijenjenih na maligne limfome kod pasa, a i prema toj klasifikaciji, limfomi velikih stanica nazvani su histiocitnim (Valli i sur., 2011.).

Kako je dolazilo do sve većih saznanja o imunološkim aspektima malignih limfoma, boljeg razumijevanja sazrijevanja i diferencijacije limfoidnih stanica te napretkom kemoterapije, razvijeni su novi klasifikacijski sustavi. Gotovo istovremeno, objavljene su Lukes-Collinosova klasifikacija u Sjevernoj Americi i Kielova klasifikacija u Europi. Oba su se sustava temeljila na imunološkim konceptima i razlikovala su se samo u položaju centrocita unutar linije sazrijevanja. Unatoč tim razlikama, translacija s jedne na drugu klasifikaciju, bila je moguća. Kielova klasifikacija je lakše prilagođena na klasifikaciju malignih limfoma kod pasa (Valli i sur., 2011.).

Kako bi se izbjegle daljnje zabune i u pokušaju da se ujedine europska i sjevernoamerička klasifikacija, Nacionalni institut za rak pokrenuo je multi-institucionalno istraživanje s 1400 slučajeva koje je objavljeno kao radna formulacija (Valli i sur., 2011.).

Radna formulacija predstavljala je translacijski sustav za postojeće klasifikacije ne-Hodgkinovih limfoma kod ljudi. Radna formulacija bila je prvenstveno orijentirana na klinički ishod, a manje na stanične kriterije. Različiti entiteti limfoma u ovoj klasifikaciji temeljili su se na skupinama pacijenata (ljudi) sa sličnim krivuljama preživljavanja. Brojna istraživanja bavila su se ograničenjima radne formulacije i tijekom sljedećih godina, ti su nedostaci postajali očigledniji kako su se opisivali novi entiteti. Radna formulacija postala je široko upotrebljavana u Sjevernoj Americi, u istraživanjima u koja su bile uključene životinje temeljenim na ovom sustavu dok je Kielov sustav postao široko upotrebljavan u Europi i za ljude i za životinje (Valli i sur., 2011.).

Izvorna klasifikacija po Kielu je ponovno pregledana i pokazalo se da je ažurirana verzija više primjenjiva na maligne limfome kod pasa, a višestruka istraživanja zabilježila su i njegovu prognostičku važnost. Klasifikacija po Kielu je ograničena na limfome unutar limfnih čvorova, a napredak u imunologiji i histokemiji ukazao je na potrebu za ažuriranjem svih prethodnih sustava. To je potaknulo osnivanje Međunarodne skupine za proučavanje

limfoma (ILSG) koja je predložila Revidiranu europsko-američku klasifikaciju limfoidnih novotvorina (REAL) (Valli i sur., 2011.).

Ciljevi Međunarodne skupine za proučavanje limfoma (ILSG-a) bili su osmisliti sustav koji nije imao očite veze s bilo kojom državom ili regijom i uvelike proširiti kriterije za prepoznavanje bolesti. Jedinstvene značajke prijedloga ILSG-a bile su da se novotvorine identificiraju kao bolesti, a ne kao tipovi stanica, s dijagnostičkim kriterijima koji uključuju sve relevantne informacije: staničnu morfologiju i staničnu liniju kao i topografiju i opću biologiju svake novotvorine koja ju je definirala kao specifični entitet bolesti. Revidirana europska-američka klasifikacija limfoidnih novotvorina (REAL) je uglavnom prihvaćen netaknut kao revidirani sustav klasifikacije Svjetske zdravstvene klasifikacije (WHO). Djelotvornost ove klasifikacije pokazala je skupina medicinskih patologa u Projektu klasifikacije ne-Hodgkinovih limfoma iz 1997. godine. Rezultati tog istraživanja koje je obuhvaćalo više od 1400 slučajeva leukemije i limfoma u ljudi pokazali su da je 5 stručnih hematopatologa postiglo 85% konsenzusa o glavnim vrstama limfoma koristeći kriterije sustava klasifikacije prema ILSG-u. Ovi rezultati su druge sustave klasifikacije odmah učinili zastarjelim i ukazali na potrebu provođenja sličnih istraživanja koja bi pokazala primjenjivost sustava WHO-a na životinjske novotvorine (Valli i sur., 2011.).

Postoji nekoliko klasifikacija koje su uvriježene i na temelju kojih se pokušavaju opisati limfomi u pasa. Konačni cilj klasifikacije je korelacija između različitih podtipova stanica i značajka građe limfoma pa do kliničke manifestacije u smislu odgovora na propisanu terapiju i u konačnici same prognoze. Dokazano je da citomorfološka klasifikacija u pasa ima prognostičku važnost. (Messick, 2008.).

## 2.5. PODJELA LIMFOMA PREMA IMUNOFENOTIPU

### 2.5.1. B-STANIČNE NOVOTVORINE

Neoplastične B-limfoidne stanice koje proizlaze iz stanica prekursora unutar koštane srži mogu se brzo proširiti na limfne čvorove i pojaviti se kao limfoblastični. Slučajevi B-limfoblastične leukemije/limfoma imali su vrlo agresivan tijek sa srednjom vrijednosti preživljavanja od 48 dana unatoč liječenju. Limfom podrijetla iz B-stanica često nastaje iz folikularnog područja korteksa. Folikularne stanice imaju okruglu jezgru, fini kromatin i istaknute jezgrice. Citoplazma je oskudna do umjerena i izrazito bazofilna sa često blijedim

paranuklearnim područjem (Golgijeva zona). Stanice mogu biti jednolične veličine ili mogu varirati u veličini (Raskin, 2016.).

Jedinstvena vrsta stanica koja se nalazi kod pasa sadrži samo jednu veliku jezgricu umjesto višestrukih jezgrica. Fournel-Fleury i suradnici (1997.a) ovu su stanicu označili kao makronukleiranu srednje veliku stanicu (MMC) koja upućuje da stanica potječe iz rubne perifolikularne zone. Na temelju niske mitotičke aktivnosti i slabe ekspresije Ki-67 smatralo se da MMC imaju nizak stupanj malignosti (Raskin, 2016.).

U B-stanične novotvorine ubrajamo:

- limfoblastična leukemija/limfom
- limfocitni limfom/CLL
- prolimfocitna leukemija
- limfom stanica plašta
- oblici limfoma rubne zone (nodalni, slezena, MALT)
- folikularni limfom
- limfoplazmocitni limfom koji se može pojaviti s Waldenstrom makroglobulinemijom
- neoplazme plazma stanica (mijelom, plazmocitom)
- difuzni veliki b-stanični limfom (s TCRBCL-om)
- medijastinalni (timusni) limfom
- primarni efuzijski limfom.

Ovdje su navedene prepoznate podvrste B-staničnih malignih limfoma kod pasa i mačaka koristeći trenutnu klasifikaciju WHO-a (Raskin, 2016.)

## 2.5.2. T-STANIČNE/NK STANIČNE NOVOTVORINE

Slično B-stanicama, neoplazija može uključivati prekursor T-stanica što može rezultirati akutnom limfoblastičnom leukemijom ili limfoblastičnim limfomom. Morfološke značajke limfoblasta uključuju srednje velike do velike stanice s jezgrama koje mjere 2 do 3 puta veći promjer od eritrocita. Jezgra može biti okrugla ili uvijena, a jezgrice su često male i nejasne. Citoplazma je često oskudna. Mitotska aktivnost je visoka. Prognoza za ovaj morfološki oblik je nepovoljna zbog toga što dolazi do zatajivanja bubrega što je posljedica hiperkalcemije te difuzne i ekspanzivne infiltracije koštane srži (Raskin, 2016.).

Statistički gledano, u pasmine bokser postoji veća učestalost pojave T-staničnih limfoma nego u rotvajlera i zlatnih retrievera (Raskin, 2016.).

Unutar kategorije perifernih limfoma T stanica, pleomorfna kategorija srednje velikih i velikih stanica uobičajena je morfologija i činila je gotovo 40% svih slučajeva limfoma procijenjenih u jednom istraživanju. 12 od 30 slučajeva s perifernim T-staničnim limfomom u gore navedenom istraživanju je karakterizirano hiperkalcemijom što je uobičajeno paraneoplastično stanje kod limfoma T-staničnog porijekla (Raskin, 2016.).

Ovaj tumor se sastoji od srednje velikih i velikih stanica ili mješavine srednje velikih i velikih stanica koje pokazuju značajan nuklearni pleomorfizam. Jezgra je često ispupčena i s jedne strane glatka dok je suprotna strana udubljena s mnogo nepravilnih udubljenja ili nazubljenja. Jezgrice su velike te promjenjivog oblika i broja. Citoplazma je umjereno obilna i umjereno bazofilna (Raskin, 2016.).

Postoje razlike u ponašanju T-staničnih limfoma kao i u odgovoru na terapiju kod zahvaćenih pasa i vjerojatno je da postoji nekoliko subpopulacija/podtipova čija identifikacija može dovesti do daljnje modifikacije pristupa liječenju. Dok ne budu provedena sva potrebna istraživanja, glavni klinički značajni opisani tipovi T-staničnih limfoma su limfom T zone (TZL) i T-stanični limfomi visokog stupnja (HGTCL) (Moore, 2016.).

Dodatni i novi kriteriji na području patologije mogu dalje definirati T-stanične limfome kod pasa u određene cjeline s različitim prognozama i osjetljivošću na različite pristupe liječenju, kao što je to bio slučaj kod perifernog T-staničnog limfoma kod ljudi. Prema dosadašnjim saznanjima postoje široke kategorije T-staničnih limfoma kod pasa. Kada se primjenjuje terapija, nema jasnog superiornog izbora između klorambucila i prednizona u odnosu na kombinirane protokole. T-stanični limfomi visokog stupnja ostaju bolest agresivnog karaktera sa stopom potpune remisije na kemoterapiju temeljenu na CHOP-u i do 40%. Čini se da dodatak L-asparaginaze poboljšava stopu odgovora, a čini se i da ugradnja alkilirajućih sredstava produljuje preživljavanje (Moore, 2016.).

U T-stanične/NK stanične novotvorine ubraja se:

- limfoblastična/i leukemija/limfom
- velika/i granulirana/i limfocitna/i leukemija/limfom
- prolimfocitna leukemija

- zreli T-stanični oblik leukemije/limfoma
- hepatosplenični limfom T stanica (klinički poznat kao "hepatosplenski  $\gamma$   $\delta$  T-stanični limfom")
- potkožni T-stanični limfom nalik na panikulitis
- Mycosis fungoides / Sezaryev sindrom
- periferni limfom T stanica
- T-stanični limfom povezan s enteropatijom
- angioimunoblastični limfomi T-stanica
- angiocentrični limfom T-stanica
- anaplastični limfom velikih stanica

Ovdje su navedene prepoznate podvrste T-staničnih malignih limfoma kod pasa i mačaka koristeći trenutnu klasifikaciju WHO-a (Raskin, 2016.).

## 2.6. PODJELA LIMFOMA PREMA ANATOMSKOJ LOKACIJI

Najčešći klinički oblik limfoma je multicentrični oblik koji utječe na periferne limfne čvorove, ali postoje i ekstranodalni oblici te u njih ubrajamo medijastinalni, abdominalni (gastrointestinalni (GI), limfomi jetre, slezene i bubrega), kutani, očni, limfomi središnjeg živčanog sustava i plućni limfom. Klinički oblici mogu se dodatno zakomplicirati prisutnošću paraneoplastičnog sindroma (Zandvliet, 2016.).

Multicentrični limfomi čine približno 75% svih slučajeva i WHO ih je podijelila u pet faza. Povremeno je limfom ograničen na jedan limfni čvor (stadij I) ili nekoliko limfnih čvorova u pojedinim područjima tijela (stadij II), ali češće se pojavljuje limfadenopatija koja se ne očituje bolnošću (stadij III) sa sekundarnim zahvaćanjem jetre i/ili slezene (stadij IV) ili krvi i/ili koštane srži (stadij V). Može se dodati podfaza koja će dodatno karakterizirati klinički oblik tako da koristimo sufiks a koji ukazuje na odsutnost sistemskih znakova i sufiks b koji ukazuje na prisutnost sistemskih znakova kao što su vrućica, gubitak težine i ili hiperkalcemija (Zandvliet, 2016.).

### 3. MATERIJALI I METODE

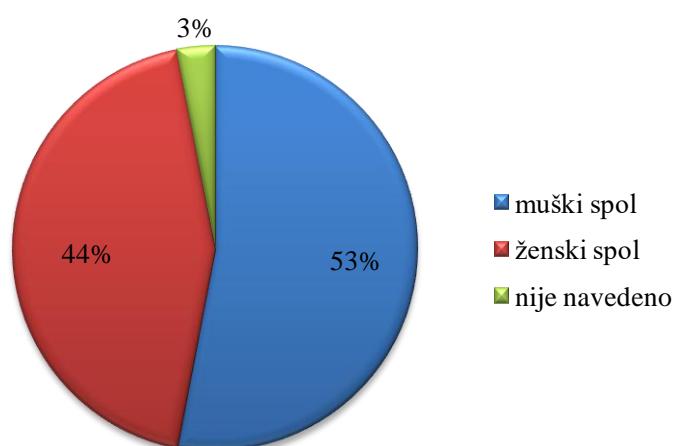
U ovom diplomskom radu pregledani su svi citološki nalazi obrađeni na Zavodu za veterinarsku patologiju u razdoblju od 01.01.2009. do 01.01.2019. godine gdje su detaljno proučene dijagnoze punktata limfnih čvorova u pasa. Podaci dobiveni iz nalaza su tablično obrađeni. Pri tom su se bilježili podaci o pasmini pasa, dobi, spolu, vrsti limfnih čvorova koji su punktirani te u konačnici sama dijagnoza. Ukupno je pregledano 330 nalaza.

## 4. REZULTATI

### 4.1. ZASTUPLJENOST PO SPOLU, PASMINI I DOBI

U ovome istraživanju bilo je uključeno 330 citoloških nalaza pasa. Od tih 330 pasa, njih 53% (175) su bili muškog spola, 44% (145) ženskog spola, a za njih 3% (10) spol nije bio naveden (Grafikon 1.). Prosječna dob pasa bila je 8 godina.

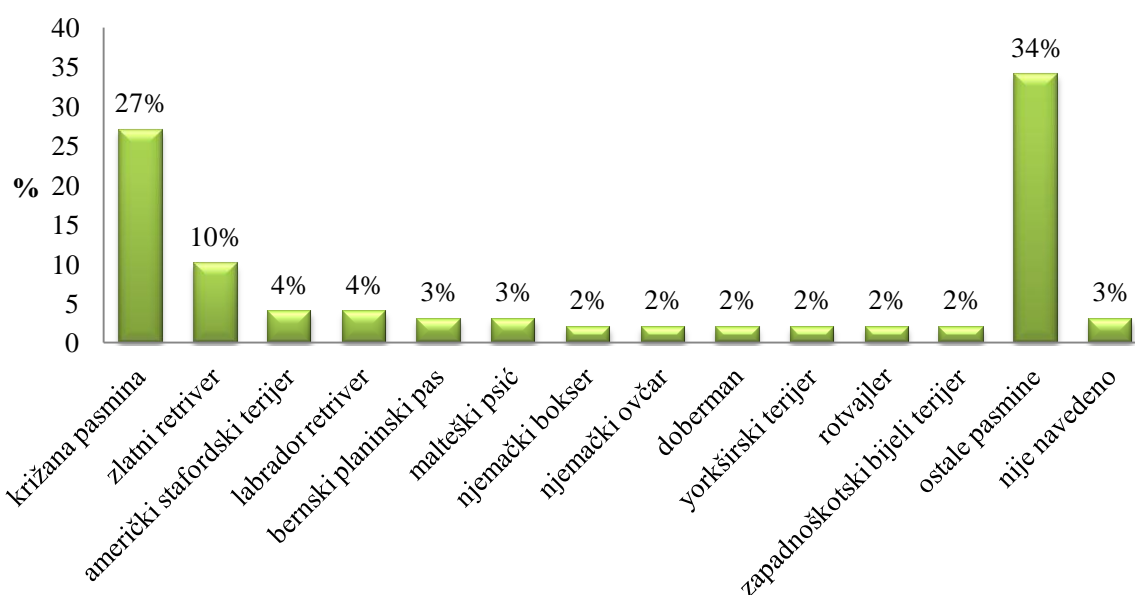
**Grafikon 1.** Zastupljenost spolova





Što se tiče pasmine pasa (Grafikon 2.), najviše ih je bilo križane pasmine čak 27% (89), pasmine zlatni retriver 10% (33), američki stafordski terijer 4% (14), labrador retriver 4% (13), bernski planinski pas 3% (9) i malteški psić 3% (9). U nešto manjem broju isticale su se sljedeće pasmine: njemački bokser 2% (8) i njemački ovčar 2% (8); doberman 2% (7); jorkširski terijer 2% (6); rotvajler 2% (5) i zapadnoškotski bijeli terijer 2% (5). Njih 34% (114) bili su pripadnici ostalih pasmina, a za njih 3% (10) nije bila navedena pasmina.

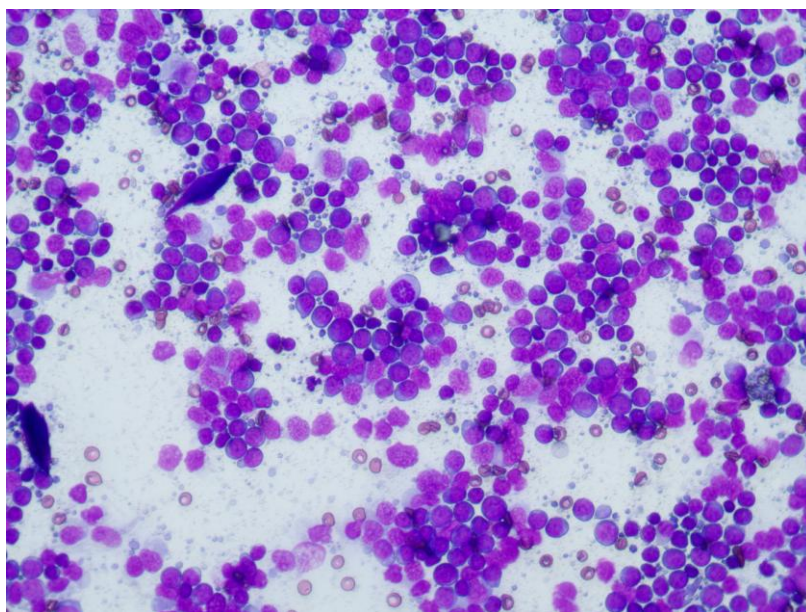
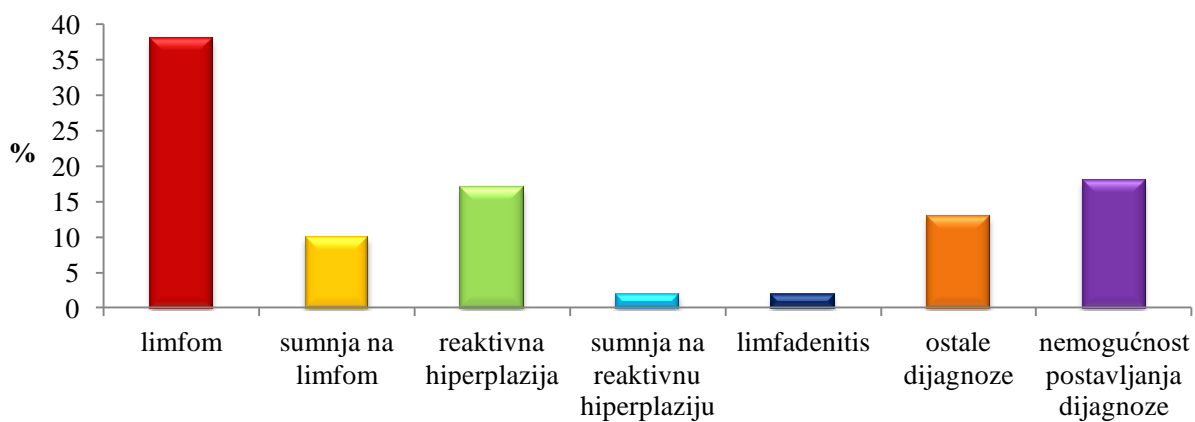
**Grafiko 2.** Zastupljenost pasmina pasa



#### 4.2. CITOLOŠKA PRETRAGA

Najčešća dijagnoza prilikom pregleda citoloških nalaza bila je limfom čak 38% (127) (Slika 1.-3.). U 18% (60) slučajeva nije bilo moguće postaviti dijagnozu. Dijagnozu nije bilo moguće postaviti zbog toga što su određeni preparati bili nedostatni za citološku pretragu, došlo je do krivog uzorkovanja, preparati su bili loše kvalitete ili kontaminirani. Reaktivna hiperplazija je ustanovljena u 17% (57) slučajeva (Slika 4.-6.). U ostale dijagnoze kojih je bilo 13% (43) našli su se lipomi, planoceularni karcinom, adenokarcinom s metastazama u limfne čvorove, mastocitomi, melanomi, metastaze anaplastičnog karcinoma, gnojnonekrotična upala, gnojna upala masnog tkiva i ostalo. Zatim, u 10% (32) nalaza bila je postavljena sumnja na limfom. Jedna od dijagnoza bila je i limfadenitis 2% (6) (Slika 7.). U najmanjem postotku bila je postavljena sumnja na reaktivnu hiperplaziju 2% (5) (Grafikon 3.).

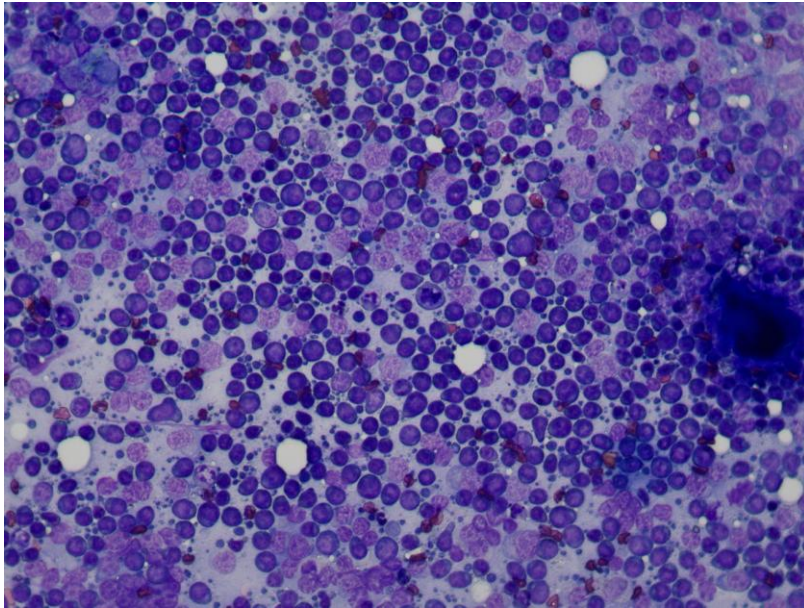
### Grafikon 3. Ustanovljene dijagnoze citološkom pretragom



**Slika 1.** Tipičan citološki nalaz limfoma. Dominantan nalaz limfoblasta oskudne plavičaste citoplazme i promjera oko 2 eritrocita. U podlozi uočavamo umjereno brojna limfoglandularna tjelešca. Primijetite mitotsku figuru u jednog limfoblasta (sredina slike).

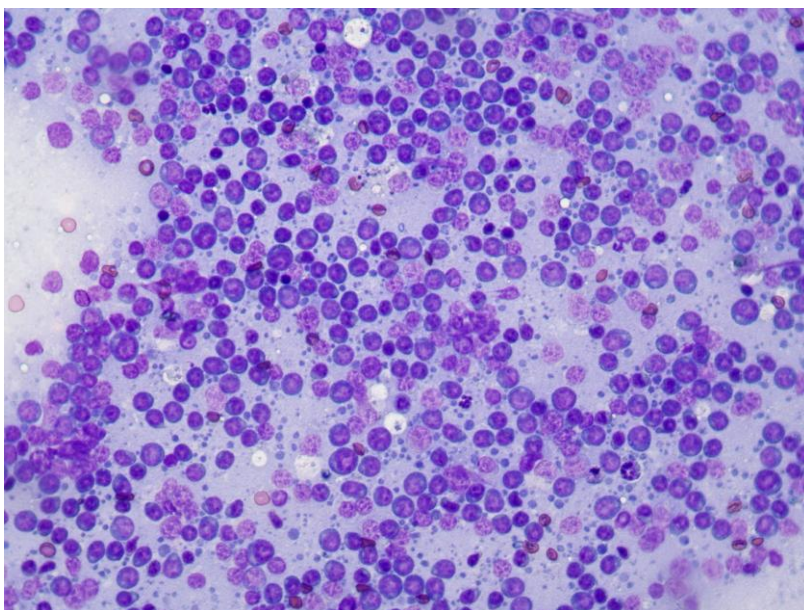
Modificirano Wright-Giemsa bojenje, 40X.

Izvor: Arhiva Zavoda za veterinarsku patologiju, Veterinarski fakultet Sveučilišta u Zagrebu



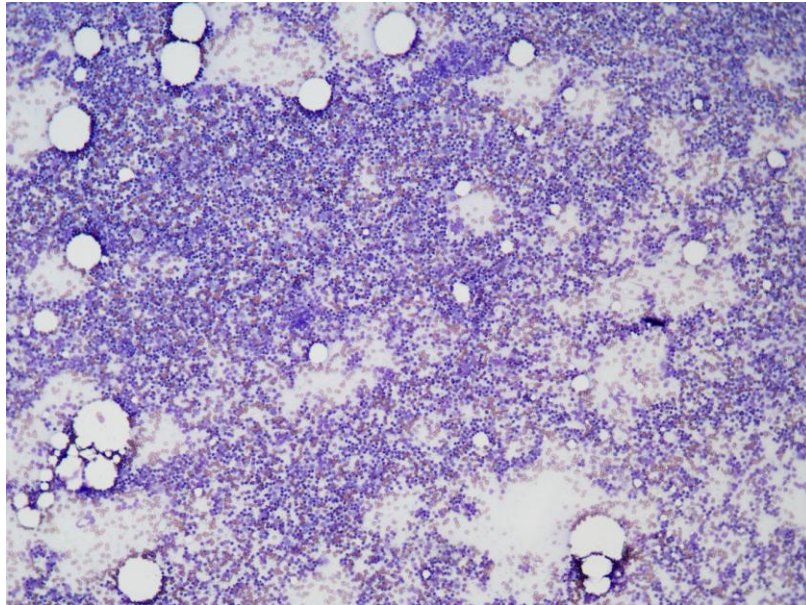
**Slika 2.** Tipičan citološki nalaz limfoma. Dominantan nalaz limfoblasta oskudne plavičaste citoplazme i promjera oko 2 eritrocita. Primijetite mitotsku figuru u jednog limfoblasta (sredina lijeve strane slike). Modificirano Wright-Giemsma bojenje, 40X.

Izvor: Arhiva Zavoda za veterinarsku patologiju, Veterinarski fakultet Sveučilišta u Zagrebu



**Slika 3.** Tipičan citološki nalaz limfoma. Dominantan nalaz limfoblasta oskudne plavičaste citoplazme i promjera oko 2 eritrocita. U podlozi uočavamo umjereno brojna limfoglandularna tjelešca. Modificirano Wright-Giemsma bojenje, 40X.

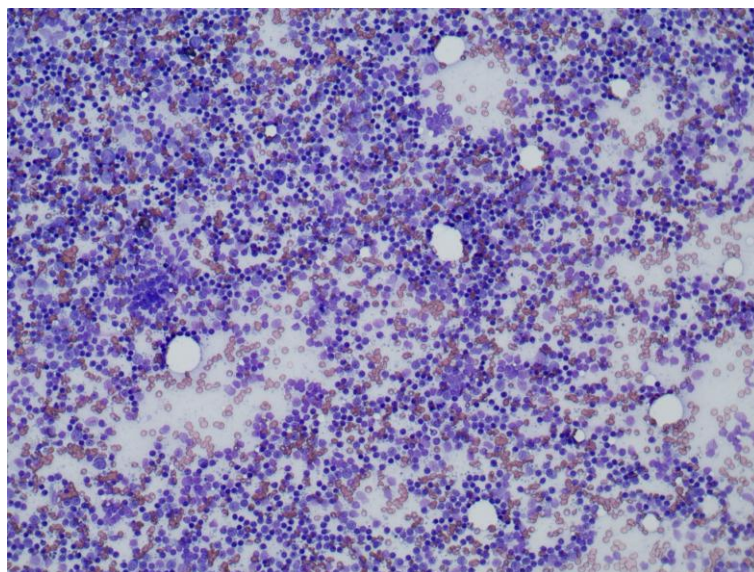
Izvor: Arhiva Zavoda za veterinarsku patologiju, Veterinarski fakultet Sveučilišta u Zagrebu



**Slika 4.** Reaktivna hiperplazija limfnog čvora; na ovom povećanju uočava se da je preparat visoko celularan i da se sastoji od više različitih stanica (heterogena populacija).

Modificirano Wright-Giemsa bojenje, 10X.

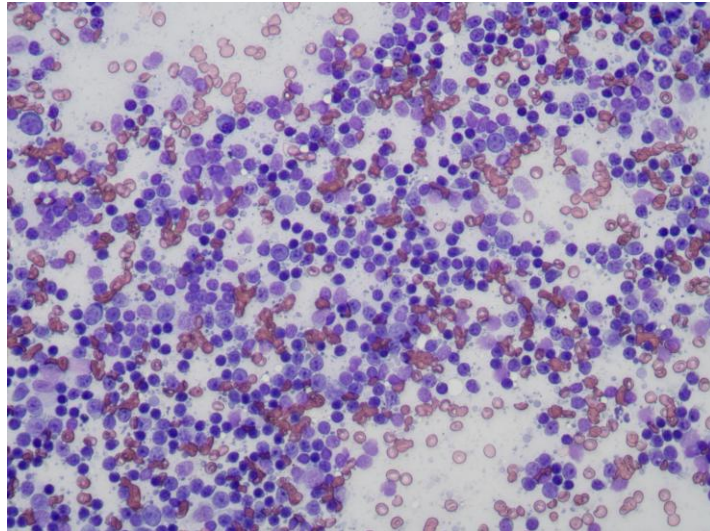
Izvor: Arhiva Zavoda za veterinarsku patologiju, Veterinarski fakultet Sveučilišta u Zagrebu



**Slika 5.** Reaktivna hiperplazija limfnog čvora; na ovom povećanju može se već razlučiti da se dominantno radi o populaciji malih zrelih limfocita, te manjim dijelom o limfoblastima.

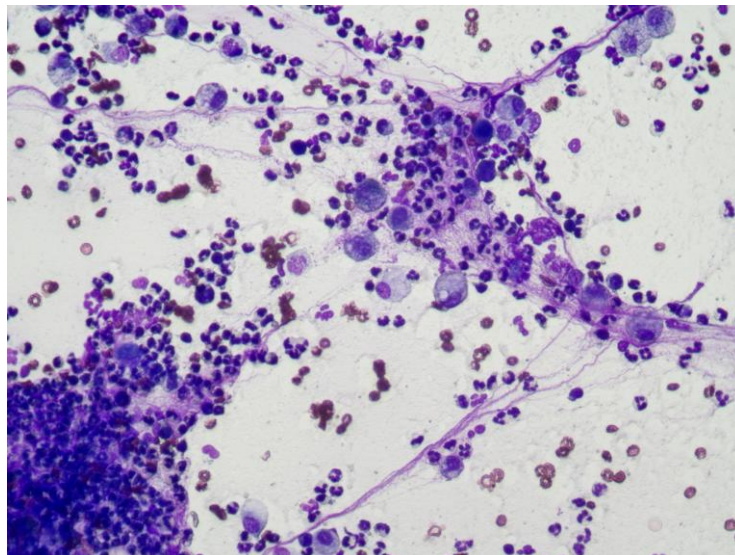
Modificirano Wright-Giemsa, 20X.

Izvor: Arhiva Zavoda za veterinarsku patologiju, Veterinarski fakultet Sveučilišta u Zagrebu



**Slika 6.** Reaktivna hiperplazija limfnog čvora; oko 70% očuvanih stanica na preparatu čine male okrugle stanice bez vidljive citoplazme i tamnoplave jezgre promjera jednog eritrocita (mali zreli limfociti). Manji dio stanica s jezgrom (najviše 30%) čine oko 2 eritrocita u promjeru okruglaste stanice sa uskim prstenom modre citoplazme i ljubičastom jezgrom sa 1-3 jezgrice (limfoblasi). U podlozi su uočljiva umjereno česta limfoglandularna tjelešca. Modificirano Wright-Giemsma bojenje, 40X.

Izvor: Arhiva Zavoda za veterinarsku patologiju, Veterinarski fakultet Sveučilišta u Zagrebu

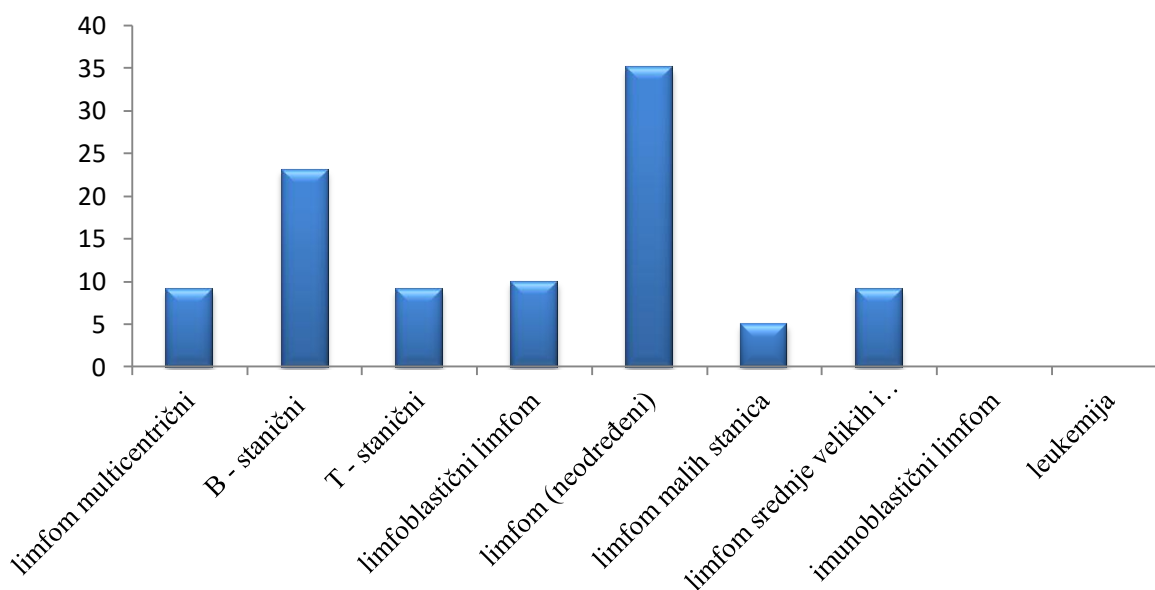


**Slika 7.** Piogranulomatozni limfadenitis. Na preparatu nema vidljivih limfoidnih stanica već oko 80% stanica s jezgrom čine neutrofili, a do 20% makrofagi koji imaju obilnu nerijetko granuliranu citoplazmu. Modificirano Wright-Giemsma bojenje, 40X.

Izvor: Arhiva Zavoda za veterinarsku patologiju, Veterinarski fakultet Sveučilišta u Zagrebu

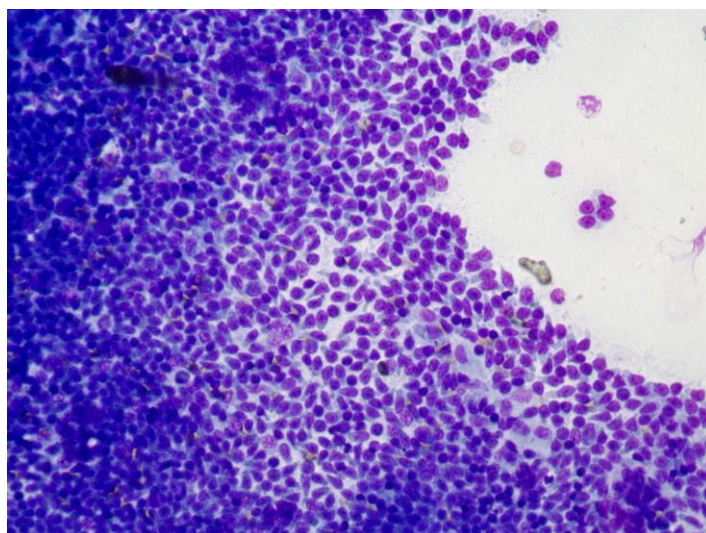
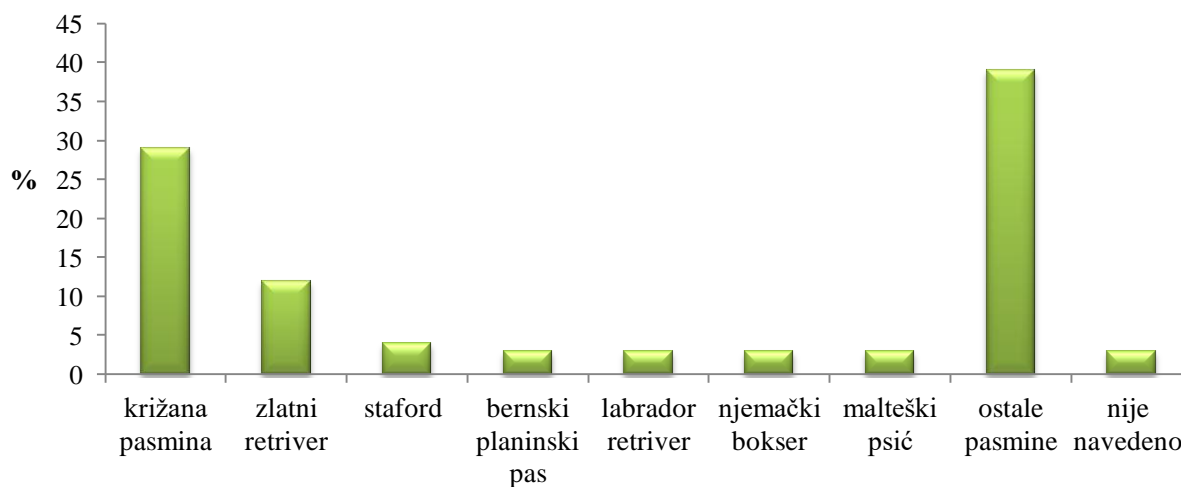
Kod citoloških nalaza gdje su dijagnosticirani limfomi ustanovili smo sljedeće: bilo je 35% (44) limfoma koji su bili neodređeni, 23% (29) B-staničnih limfoma, 10% (13) limfoblastičnih limfoma kojima nije bilo određeno jesu li porijekla B- ili T-stanica, 9% (11) T-staničnih limfoma, 9% (11) multicentričnih limfoma, 9% (11) limfoma srednje velikih stanica i limfoma i srednje velikih do velikih stanica, 0,7% (1) imunoblastičnih limfoma i 0,7% (1) leukemija koja nije bila određena (Grafikon 4.).

**Grafikon 4.** Limfomi u pasa



Prema napravljenom istraživanju od 127 slučajeva limfoma (slika 8.) i njihove pojavnosti u određenih pasmina pasa, utvrđeno je da su se limfomi najviše pojavljivali kod križanih pasmina 29% (37), zlatnih retrievera 12% (15), američkih stafordskih terijera 4% (5), bernskih planinskih pasa 3% (4), labrador retrievera 3% (4), njemačkih boksera 3% (4), malteških psića 3% (4). 39% (50) bili su pripadnici drugih pasmina. Za njih 3% (4) nije bila navedena pasmina (Grafikon 5.).

**Grafikon 5.** Pojavnost limfoma u određenih pasmina pasa



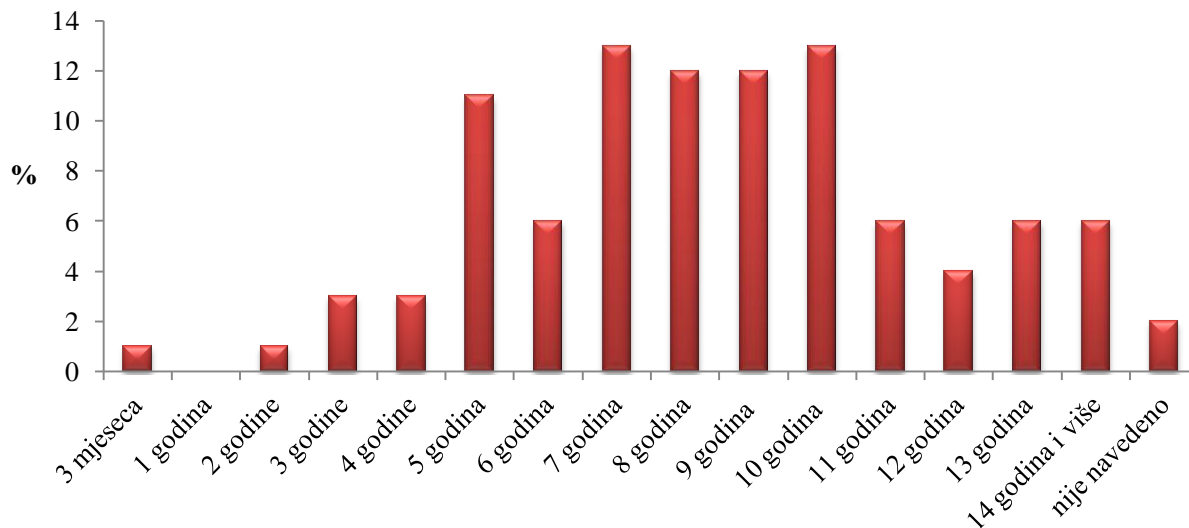
**Slika 8.** Limfom. Vidimo monomorfnu populaciju stanica koje oblikom podsjećaju na ručno ogledalo (eng. hand mirror shaped cells). Modificirano Wright-Giemsa bojenje, 40X.

Izvor: Arhiva Zavoda za veterinarsku patologiju, Veterinarski fakultet Sveučilišta u Zagrebu

U ovome istraživanju napravljena je i pojava limfoma prema dobi pasa (Grafikon 6.). Tako je također od 127 slučajeva, utvrđeno da su se limfomi najviše pojavljivali u pasa od 7 godina 13% (17), od 10 godina 13% (17), od 8 godina 12% (15), od 9 godina 12% (15), od 5 godina 11% (14), od 6 godina 6% (8), od 11 godina 6% (8) i od 13 godina 6% (8). U nešto manjem postotku utvrđeno je da su se limfomi javljali u pasa od 12 godina 4% (5), od 3 godine 3% (4), od 4 godine 3% (4), od 2 godine 1% (1) te je zabilježen jedan slučaj 1% kod

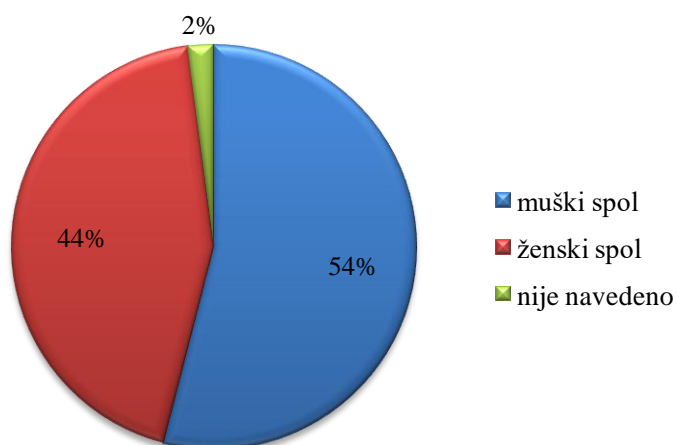
psa starosti od 3 mjeseca. Kod pasa koji su imali 14 godina i više, limfom je utvrđen u 6% (7) slučajeva. Za njih 2% (3) nije bila navedena dob.

**Grafikon 6.** Pojavnost limfoma prema dobi



Bila nam je važna i pojava limfoma prema spolu pasa (Grafikon 7.) pa je tako od 127 slučajeva utvrđeno da je od limfoma oboljelo 54% (68) pasa muškog spola, 44% (56) pasa ženskog spola, a za njih 2% (3) nije bio naveden spol.

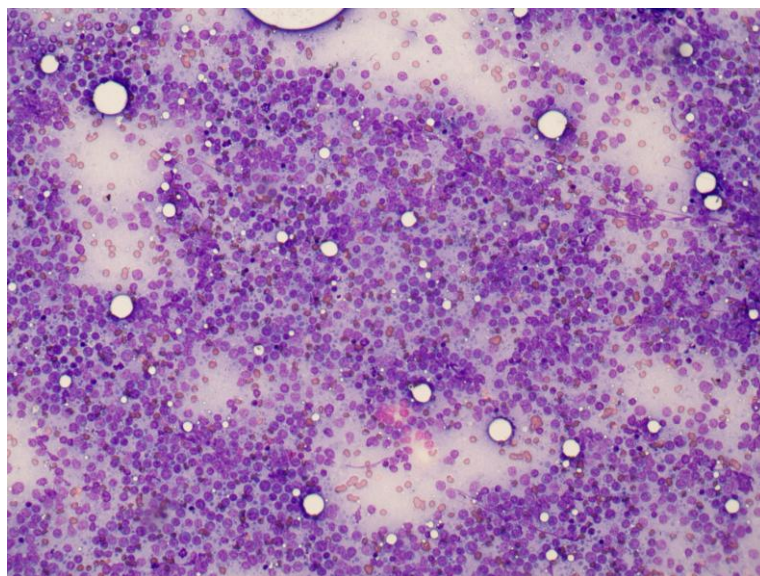
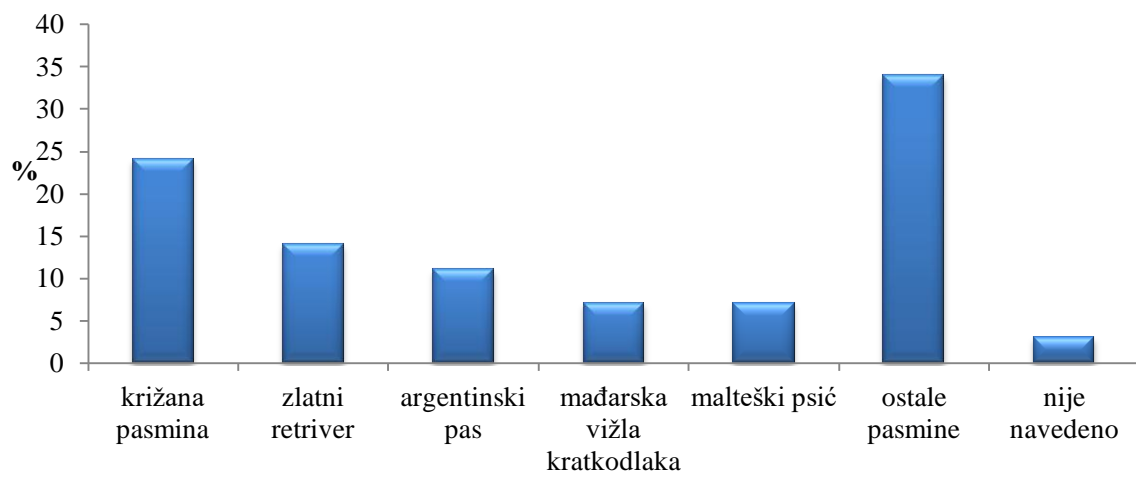
**Grafikon 7.** Pojavnost limfoma prema spolu





Što se tiče B-staničnih limfoma (Slika 9.-10.) i njegove pojavnosti u određenih pasmina utvrđeno je da je najveća pojavnost bila u križanim pasmina 24% (7), zlatnog retrievera 14% (4), argentinskog psa 11% (3), mađarske vižle kratkodlake 7% (2) i malteškog psića 7% (2). 34% (10) bili su pripadnici drugih pasmina, a za njih 3% (1) nije bila navedena pasmina (Grafikon 8.).

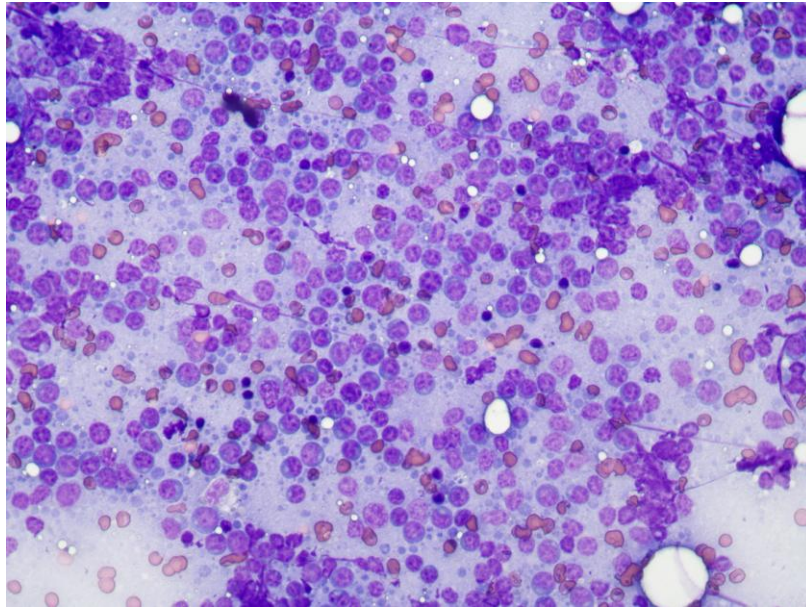
**Graf 8.** Pojavnost B-staničnih limfoma u određenih pasmina



**Slika 9.** B-stanični limfom. Prevladavaju limfoblasti 1,5-2 eritrocita u promjeru.

Imunofenotip je određen naknadnom imunocitokemijskom pretragom (limfoblasti su bili pozitivni na CD79 protutijelo). Modificirano Wright-Giemsa bojenje, 20X.

Izvor: Arhiva Zavoda za veterinarsku patologiju, Veterinarski fakultet Sveučilišta u Zagrebu



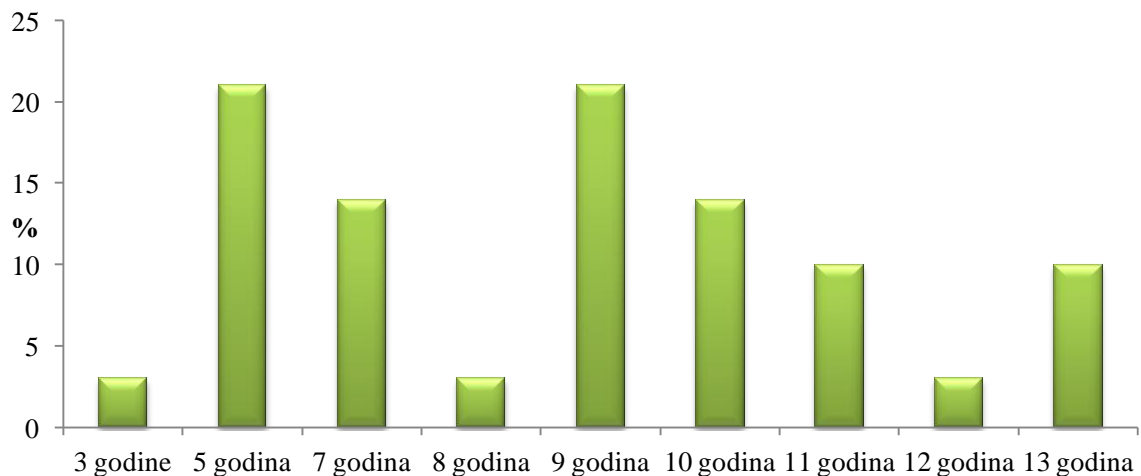
**Slika 10.** B-stanični limfom. Prevladavaju limfoblasti 1,5-2 eritrocita u promjeru.

Imunofenotip je određen naknadnom imunocitokemijskom pretragom (limfoblasti su bili pozitivni na CD79 protutijelo). Modificirano Wright-Giemsa bojenje, 40X.

Izvor: Arhiva Zavoda za veterinarsku patologiju, Veterinarski fakultet Sveučilišta u Zagrebu

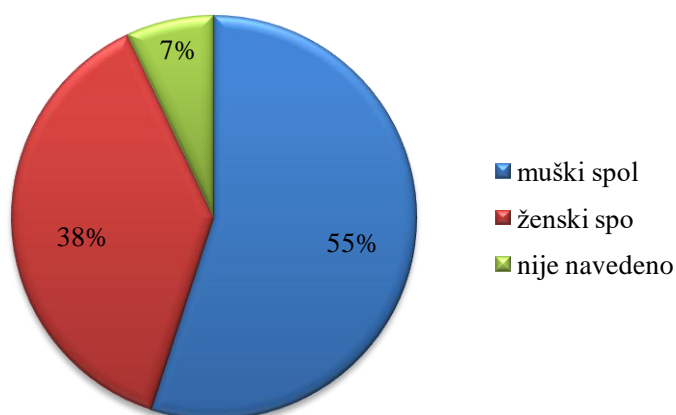
Od B-staničnog limfoma u najvećem postotku oboljevali su psi od 5 godina 21% (6) i od 9 godina 21% (6), a zatim su uslijedili psi od 7 godina 14% (4), od 10 godina 14% (4), od 11 godina 10% (3), od 13 godina 10% (3), od 3 godine 3% (1), od 8 godina 3% (1) i od 12 godina 3% (1) (Grafikon 9.).

**Grafikon 9.** Pojavnost B-staničnih limfoma prema dobi pasa



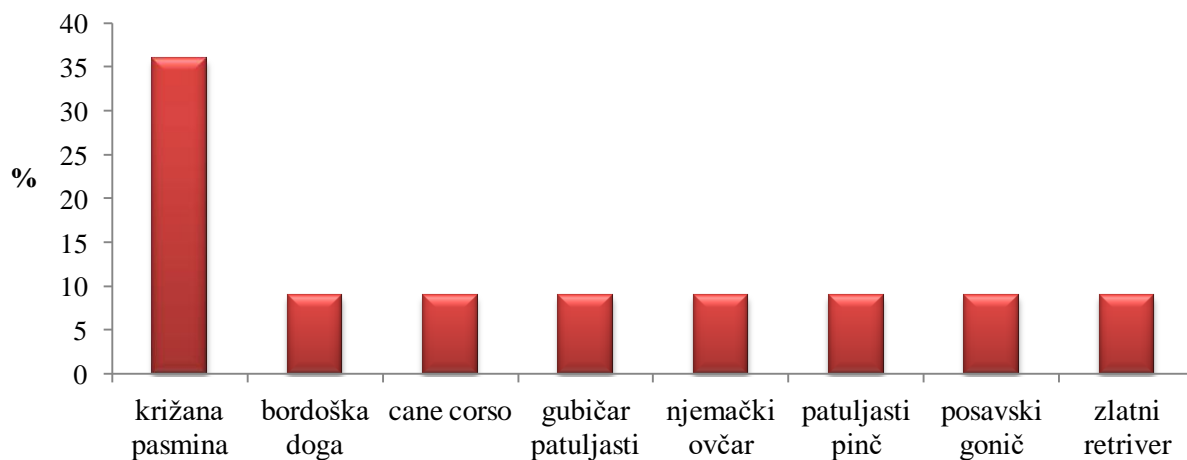
Utvrđeno je da je pojavnost B-staničnog limfoma prema spolu bila 55% (16) u pasa muškog spola, 38% (11) u pasa ženskog spola, a za njih 7% (2) nije bila navedena dob (Grafikon 10.).

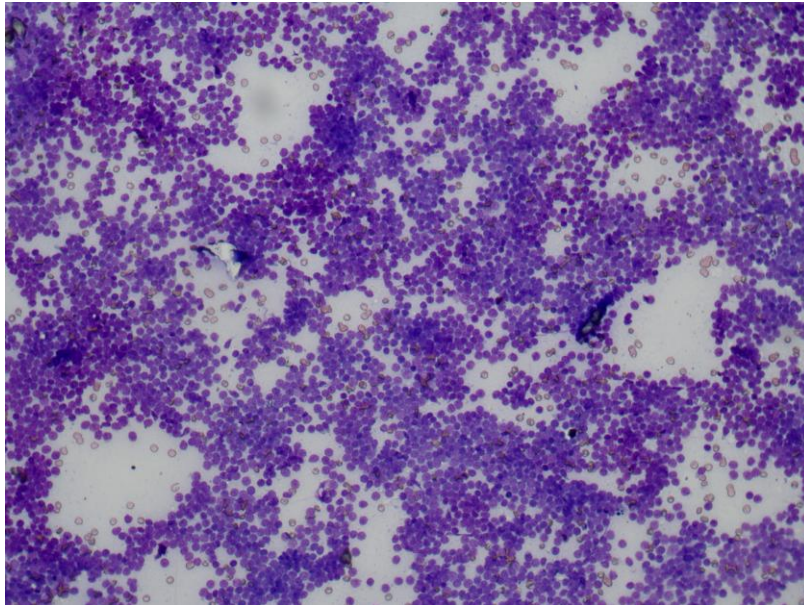
**Graf 10.** Pojavnost B-staničnih limfoma prema spolu



Što se tiče T-staničnih limfoma (Slika 11.-12.) i njegove pojavnosti u određenih pasmina utvrđeno je da je najveća pojavnost bila u križanih pasmina 36% (4), a zatim su uslijedile bordoška doga 9% (1), cane corso 9% (1), gubičar patuljasti 9% (1), njemački ovčar 9% (1), patuljasti pinč 9% (1), posavski gonič 9% (1) i zlatni retriever 9% (1) (Grafikon 11.).

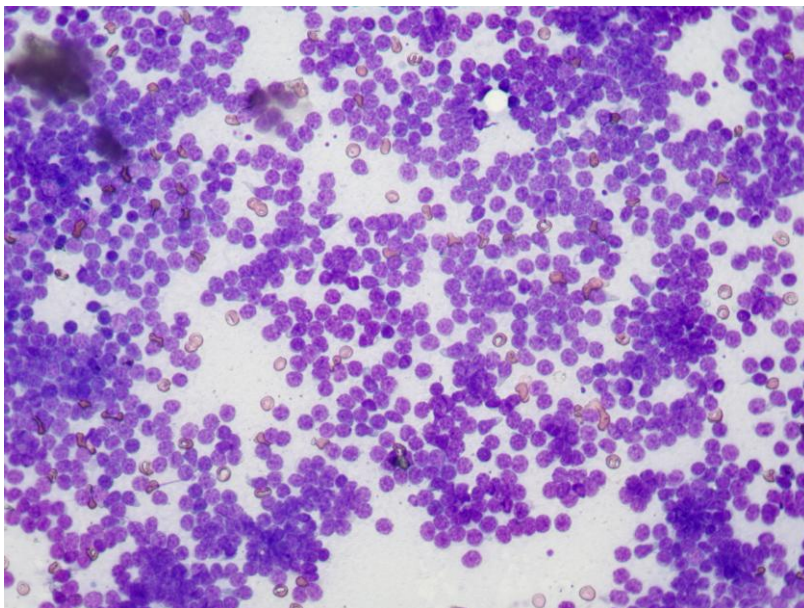
**Graf 11.** Pojavnost T-staničnih limfoma u određenih pasmina pasa





**Slika 11.** T-stanični limfom. Prevladavaju limfoblasti tek malo veći od jednog eritrocita u promjeru. Imunofenotip je određen naknadnom imunocitokemijskom pretragom (limfoblasti su bili pozitivni na CD79 protutijelo). Modificirano Wright-Giemsma bojenje, 20X.

Izvor: Arhiva Zavoda za veterinarsku patologiju, Veterinarski fakultet Sveučilišta u Zagrebu

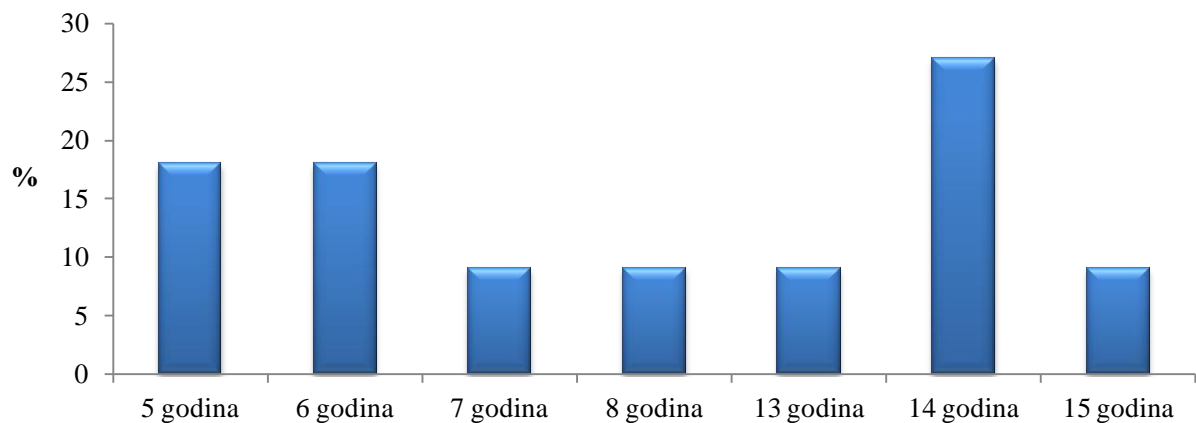


**Slika 12.** T-stanični limfom. Prevladavaju limfoblasti tek malo veći od jednog eritrocita u promjeru. Imunofenotip je određen naknadnom imunocitokemijskom pretragom (limfoblasti su bili pozitivni na CD79 protutijelo). Modificirano Wright-Giemsma bojenje, 40X.

Izvor: Arhiva Zavoda za veterinarsku patologiju, Veterinarski fakultet Sveučilišta u Zagrebu

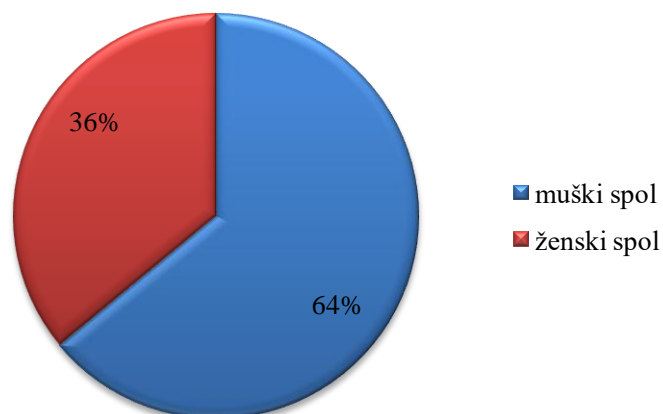
Od T-staničnog limfoma u najvećem postotku oboljevali su psi od 14 godina 27% (3), a zatim su uslijedili psi od 5 godina 18% (2), 6 godina 18% (2), 7 godina 9% (1), 8 godina 9% (1), 13 godina 9% (1) i od 15 godina 9% (1) (Grafikon 12.).

**Graf 12.** Pojavnost T-staničnih limfoma prema dobi



Utvrđeno je da je pojava T-staničnog limfoma bila 64% (7) u pasa muškog spola i 36% (4) u pasa ženskog spola (Grafikon 13.).

**Graf 13.** Pojavnost T-staničnih limfoma prema spolu



## 5. RASPRAVA

Citološka pretraga je pretraga koja se u veterinarskoj medicini posebice u maloj praksi vrlo često primjenjuje. To je pretraga gdje se uzimaju uzorci organa, tkiva pa i tekućine te se procjenjuje izgled stanica uključujući njihov broj, veličinu, oblik, boju i kako se uklapaju u odnosu na stanice u okolini te je na temelju toga često moguće postaviti dijagnozu određene bolesti.

Citologija služi kao vrlo koristan alat u dijagnostici dvaju čestih stanja kod pacijenata u veterinarskoj medicini, a to su kožne/potkožne mase i limfadenopatija. Štoviše, citološke tehnike su postale sastavni dio dijagnostike u kliničkim slučajevima malignih bolesti. (Thangapandiyar i sur., 2010.).

U ovome diplomskom radu usmjerili smo se izričito na punktate limfnih čvorova kod pasa. Cilj je bio utvrditi koje se dijagnoze najčešće pojavljuju prilikom izvođenja citološke pretrage. Kao što se i očekivalo, najčešća dijagnoza je bila limfom. Potom smo utvrđivali pojavnost limfoma s obzirom na pasminu, pasa, dob i spol, ali i s obzirom na neke njegove oblike. Pri tome mislimo na B- i T- stanične oblike limfoma koji su utvrđeni u najvećem broju.

U ovome istraživanju bilo je uključeno 330 pasa kod kojih su obavljene citološke pretrage te su pregledani dobiveni citološki nalazi. Od ukupno 330 pasa, najčešće pasmine pasa bile su križana pasmina, zlatni retriever, američki stafordski terijer, labrador retriever, bernski planinski pas i malteški psić. Od tog ukupnog broja, bilo je nešto više pasa muškog spola od pasa ženskog spola. Prosječna dob pasa je bila 8 godina.

Najčešća dijagnoza prilikom pregleda citoloških nalaza punktata limfnih čvorova kod pasa bila je limfom, a zatim su uslijedile reaktivna hiperplazija i limfadenitis. Ostale dijagnoze su bile sumnje na limfom i reaktivnu hiperplaziju. U vrlo malom broju utvrđene su dijagnoze upala, mastocitoma, melanoma i drugih. Dobiveni rezultati su očekivani s obzirom da se u gotovo svojoj literaturi limfomi navode kao najčešća maligna bolest hematopoetskog sustava u pasa. Limfomi su tumori s kojima se najviše susrećemo u veterinarskoj medicini sa zabilježenom prosječnom incidencijom od između 20 do 107 slučajeva na 100 000 pasa i predstavljaju između 12% do 18% svih tumora kod pasa (Sayag i sur., 2017.).

Limfom je najčešće dijagnosticiran u križanim pasmina, zlatnih retrievera, američkih

stafordski terijera, bernskog planinskog psa, labrador retrievera, njemačkog boksera i malteškoga psića. Prema Jacobsu i sur. (2008.) smatra se da je relativni rizik od pojave limfoma znatno veći kod njemačkih boksera. Ostale pasmine koje mogu imati predispoziciju su bassetski gonič, bernardinac, bulmastif, škotski terijer, erdel terijer, buldog i rotvajler. Prema Jankowska i sur. (2019.) nekoliko pasmina pasa ima veći rizik od nastanka limfoma od drugih, a to su bokser, zlatni retriever, buldog, bulmastif, bernski planinski pas, rotvajler, njemački ovčar, koker španijel, bordoška doga i šnauveri. Stoga možemo zaključiti da se rezultati ovog istraživanja u odnosu na druge što se tiče pasmine pasa poklapaju sa manjim razlikama. Pasmine koje se u ostalim istraživanjima ne spominju kao predisponirane za razvoj limfoma, a u ovome istraživanju su ustanovljene jesu američki stafordski terijer i malteški psić. Također, postoji i razlika u učestalosti razvoja limfoma kod čistokrvnih pasmina pasa i križanih pasmina pasa. U ovome našem istraživanju kod utvrđivanja pasmina kod bilo kojega oblika limfoma, u najvećem postotku našle su se križane pasmine što se baš i ne slaže s ostalim istraživanjima gdje je ustanovljeno da će se limfom prije razviti u čistokrvnih pasmina. Prema Rungsipipat i sur. (2012.) prevalencija razvoja limfoma kod čistokrvnih pasmina pasa iznosila je 67,5%, a kod križanih pasmina pasa 32,5%. Prema Suiero i sur. (2004.), utvrdili su učestalost od 60,3% kod čistokrvnih pasmina pasa i 39,7% kod križanih pasmina pasa.

Prema ovome istraživanju limfomi su najčešće dijagnosticirani u pasa srednje i starije dobi, i to u najvećem postotku psi od 5, 7, 8, 9 i 10 godina iako se našao jedan slučaj gdje je obolio pas od 3 mjeseca. Ovo saznanje potvrđuje navode iz literatura gdje je ustanovljeno da od limfoma mogu oboljeti sve dobne skupine, ali to su ipak najčešće psi srednje i starije dobi. Čini se da je kategorija pasa od 7 do 10 godina predisponirana za nastanak limfoma, dok je manje vjerojatno da će se limfom razviti kod pasa mlađih od 4 godine (Villamil i sur., 2010.). Prema Jacobsu i sur. (2008.) ustanovljeno je da je 80% slučajeva limfoma dijagnosticirano u pasa starosti od 5 do 11 godina.

Pojavnost limfoma je bila veća u pasa muškog spola od pasa ženskog spola. Dostupna literatura navodi različite tvrdnje. Prema Jagielski (2002.) smatra se da spolna predispozicija ne postoji, ali u nekim istraživanjima je bila češća u ženki. Villamil i sur. (2010.) zaključuju da epidemiološki podaci iz Veterinarske medicinske baze podataka (VMDB) podržavaju tvrdnje da postoji smanjen rizik od razvoja limfoma kod intaktnih pasa ženskog spola kao što i žene imaju smanjeni rizik od razvoja limfoma za razliku od muškaraca. Zabilježena je zanimljiva razlika kod populacija pasa koji su kastrirani i kod populacija ljudi treće životne

dobi, gdje kod muškog i ženskog spola učestalost od pojave limfoma postaje značajno manja. Raspravlja se o tome da se ta razlika može pripisati hormonalnim promjenama koje se događaju nakon što se kod pasa ženskog spola učini ovariohisterektomija, slično kao kad žene dosegnu menopauzu. Prema Zandvlietu (2016.) smatra se da intaktni psi ženskog spola imaju smanjeni rizik od pojave limfoma.

Spomenuli smo već kako postoje različiti oblici limfoma te da postoji nekoliko njihovih podjela. U ovome istraživanju utvrđeni su B- i T-stanični limfomi, ali utvrđen je veći broj B-staničnih limfoma što ide u prilog dosadašnjim istraživanjima. Prema Moore (2016) većina zabilježenih limfoma kod pasa bili su oni tipa B-stanica. Prema Dobsonu (2004.) 60% limfoma kod pasa je porijekla B stanica. U ovom istraživanju pojavnost T-staničnih limfoma je u najvećem postotku utvrđena u križanih pasmina. Prema Jankowska i sur. (2019.) bokseri su posebno predisponirani na T-stanični limfom sa medijanom dobi od 7 do 10 godina za tumore visokog i niskog stupnja. Vrste indolentnih limfoma zabilježene kod pasa uključuju limfom stanica plašta, limfom rubne zone, folikularni limfom i limfom T zone (Villamil i sur., 2010.).

U ovome istraživanju u nešto manjem broju utvrđeni su i multicentrični limfomi. Jedno od obilježja multicentričnog limfoma je prisutnost generalizirane limfadenopatije te je ovaj oblik najčešći anatomske oblik limfoma. Čini oko 80% slučajeva limfoma kod pasa (Kol i sur., 2013.). Prema Jark i sur. (2020.) multicentrični limfom se javlja kod pasa srednje i starije dobi, bez očite spolne predispozicije.

Provodeći ovo istraživanje odnosno proučavajući citološke nalaze utvrđen je velik broj nalaza na kojima uopće nije bilo moguće postaviti dijagnozu čak niti postaviti sumnju. Dijagnozu nije bilo moguće postaviti zbog brojnih razloga, ali najčešći uzrok su bila kriva uzorkovanja, preparati nedostatne kvalitete i preparati koji su bili kontaminirani. Pod krivim uzorkovanjima misli se na to da nisu bili punktirani limfni čvorovi već sasvim neke druge tvorbe poput žlijezda slinovnica, masnih naslaga i slično.

Iako je citološka pretraga vrlo jednostavna dijagnostička metoda smatram da bi se trebalo poraditi na što kvalitetnijem provođenju iste. Svi veterinari trebali bi se usavršavati u izvođenju ove pretrage kako bi se dobivali što kvalitetnije uzorci, a time i što preciznije i točnije dijagnoze. To nam je važno s obzirom da nam u ponekim slučajevima citološka pretraga može dati točnu dijagnozu, a u ponekim slučajevima može nas uputiti i pomoći nam pri odabiru sljedeće dijagnostičke metode. Što se tiče samih limfoma smatram da se i dalje



trebaju nastaviti istraživanja kako bismo što bolje shvatili ovaj tumor i kako bi sam ishod bio što povoljniji kod pasa, ali i ostalih kućnih ljubimaca. S obzirom da je limfom kod pasa sličan limfomu kod ljudi, tu također treba istaknuti važnost za nastavak istraživanja za obje vrste kako bi se došlo do još nekih neotkrivenih saznanja koje bi mogle pomoći u liječenju.

NHL kod ljudi i limfomi kod pasa slične su bolesti, što psa čini atraktivnim modelom za ovu usporednu procjenu. Podaci u ovom istraživanju ističu sličnu povezanost između pretpostavljenog hormonskog statusa i razvoja limfoma u obje vrste (Villamil i sur., 2010.).

## 6. ZAKLJUČCI

1. Citološka pretraga je dijagnostička metoda koja se često primjenjuje u maloj praksi. Najčešće se primjenjuje u vidu punkcije limfnih čvorova kod pasa i mačaka. Važna je s obzirom da pomoću nje možemo odrediti je li promjena upalnog karaktera ili se radi o nekom obliku neoplaziju.
2. Jedan od vrlo čestih indikacija za izvođenje citološke pretrage je povećanje jednog ili više limfnih čvorova odnosno limfadenopatija koja može biti lokalne ili generalizirane prirode..
3. Najčešća dijagnoza prilikom izvođenja citološke pretrage limfnih čvorova je limfom. Limfomi čine najveći udio unutar malignih bolesti hematopoetskog sustava.
4. Citološka pretraga nam služi isključivo kao orijentacijska metoda. Za potvrdu limfoma potrebno je provesti i niz drugih metoda kako bi se mogao točno odrediti njegov tip i podtip.
5. Pasmenska raspodjela limfoma kod pasa uvelike odgovara navodima iz dosadašnje literature sa manjim odstupanjima. Limfomi su najčešće utvrđeni kod pasa srednje i starije dobi što također odgovara navodima iz dosadašnje literature. U literaturi se spominju različite tvrdnje što se tiče pojavnosti limfoma prema spolu, a u ovom istraživanju pojavnost je bila veća u muškog spola.
6. Veterinari bi se trebali usavršavati u tehnici izvođenja citološke pretrage kako bi se dobivali što kvalitetniji uzorci, a time i točne dijagnoze.
7. S obzirom na sličnost ove bolesti između ljudi i pasa, neophodno je nastaviti istraživanja na ovu temu kako bi se došlo do novih spoznaja koje bi mogle olakšati dijagnostiku i liječenje.

## 7. POPIS LITERATURE

1. COWELL, R. L., R. D. TYLER, J. H. MEINKOTH, D. B. DENICOLA (2008): Diagnostic Citology and Hematology of the Dog and Cat. Third edition, Mosby Elsevier, St Louis, United States, pp. 179-188.
2. DOBSON, J. (2004): Classification of canine lymphoma: a step forward. *Vet. J.* 167, 125-126. doi: 10.1016/j.tvjl.2003.09.017.
3. FOURNEL-FLEURY, C., J. P. MAGNOL, P. BRICAIRE, T. MARCHAL, L. CHABANNE, A. DELVERDIER, P. A. BRYON, P. FELMAN (1997): Cytohistological and immunological classification of canine malignant lymphomas: comparison with human non-Hodgkin's lymphomas. *J. Comp. Pathol.* 117, 35-59. doi: 10.1016/s0021-9975(97)80065-5.
4. HAJSIG, D., PINTER, LJ., ANTOLOVIĆ, R., MADIĆ, J. (2013): Veterinarska imunologija. Hrvatsko mikrobiološko društvo. Veterinarski fakultet Sveučilišta u Zagrebu, str. 33-41.
5. JACOBS, R. M., J. B. MESSICK, V. E. VALLI (2002): Tumors of the Hemolymphatic System. In *Tumors in Domestic Animals*, D. J. Meuten (Ed.). doi.org/10.1002/9780470376928.ch3.
6. JAGIELSKI, D., R. LECHOWSKI, M. HOFFMAN-JAGIELSKA, S. WINIARCZYK (2002): A Retrospective Study of the Incidence and Prognostic Factors of Multicentric Lymphoma in Dogs (1998–2000). *J. Vet. Med. A Physiol. Pathol. Clin. Med.* 49, 419-424. doi: 10.1046/j.1439-0442.2002.00458.x.
7. JANKOWSKA, U., D. JAGIELSKI, M. CZOPOWICZ, R. SAPIERSZYNSKI (2019): Epidemiology, clinical and cytological features of lymphoma in Boxer dogs. *Acta. Vet. Hung.* 67, 224-240. doi: 10.1556/004.2019.024.
8. JARK, P. C., C. P. Fracacio, L. A. Anai, M. C. L. Silva, S. G. Calazans, I. L. S. Senhorello, M. T. Costa, J. L. Sequeira, F. A. R. Sueiro (2020): Histopathological and immunophenotypical characterization of canine multicentric lymphoma in Brazil: a study of 203 cases. *Arq. Bras. Med. Vet. Zootec.* 72, 787-793. doi: 10.1590/1678-4162-11484.
9. KOL, A., S. L. MARKS, K. A. SKORUPSKI, P. H. KASS, T. GUERRERO, R. C. GOSSELIN, D. L. BORJESSON (2013): Serial haemostatic monitoring of dogs with multicentric lymphoma. *Vet. Comp. Oncol.* 13, 255-266. doi: 10.1111/vco.12041.
10. KOZARIĆ, Z. (1997): Veterinarska histologija, Poglavlje 14: Limfatični sustav,

- Naknada Karolina, Zagreb, str. 131-133.
11. MCLAFFERTY, E., C. HENDRY, A. FARLEY (2012): The lymphatic system. *Nurs. Stand.* 27, 37-42. doi: 10.7748/ns2012.12.27.15.37.c9482.
  12. MOORE, A. S. (2016): Treatment of T cell lymphoma in dogs, *Vet. Rec.* 179, 277. doi: 10.1136/vr.103456.
  13. PERKOVIĆ, H. V., GRABAREVIĆ Ž., KOS, J. (2012): Veterinarski priručnik. Medicinska naklada. Šesto izdanje
  14. RADIN, J., M. L. WELLMAN (2001): Interpretation of Canine and Feline Cytology. Second edition, Gloyd Group Inc, Wilmington Del, pp. 1.
  15. RASKIN, R. E., D. J. MEYER (2015): Canine and Feline Cytology-E-Book: A Color Atlas and Interpretation Guide. Third edition, Elsevier Health Sciences, St. Louis, Missouri, pp. 91-137.
  16. RUIZ DE GOPEGUI, R., B. PENALBA, Y. ESPADA (2004): Causes of lymphadenopathy in the dog and cat. *Vet. Rec.* 155, 23-24. doi: 10.1136/vr.155.1.23.
  17. RUNGSIPIPAT, A., J. CHAYAPONG, J. JONGCHALERMCHAI, T. THONGRUK, N. MANACHAI, S. WANGNAITHAM, S. TECHANGAMSUWAN (2012): Histopathological classification and immunophenotyping of spontaneous canine lymphoma in Bangkok metropolitan. *Comp. Clin. Pathol.* 23, 213–222. doi.org/10.1007/s00580-012-1600-9.
  18. SAYAG, D., C. FOURNEL-FLEURY, F. PONCE (2018): Prognostic significance of morphotypes in canine lymphomas: A systematic review of literature. *Vet. Comp. Oncol.* 16, 12-19. doi: 10.1111/vco.12320.
  19. SUEIRO, F. A. R., A. C. ALESSI, J. VASSALLO (2004) Canine lymphomas: a morphological and immunohistochemical study of 55 cases, with observations on p53 immunoexpression. *J. Comp. Path.* 131, 207–213. doi: 10.1016/j.jcpa.2004.04.002.
  20. THANGAPANDIYAN, M., C. BALACHANDRAN (2010): Cytological evaluation of canine lymphadenopathies - a review of 109 cases. *Veterinarski arhiv.* 80, 499-508. Preuzeto s <https://hrcak.srce.hr/58464>.
  21. VALLI, V. E., M. SAN MYNT, A. BARTHEL, D. BIENZLE, J. CASWELL, F. COLBATZKY, A. DURHAM, E. J. EHRHART, Y. JOHNSON, C. JONES, M. KIUPEL, P. LABELLE, S. LESTER, M. MILLER, P. MOORE, S. MOROFF, P. ROCCABIANCA, J. RAMOS-VARA, A. ROSS, T. SCASE, H. TVEDTEN, W. VERNAU (2010): Classification of canine malignant lymphomas according to the World Health Organization criteria. *Vet. Pathol.* 48, 198-211. doi

10.1177/0300985810379428.

22. VILLAMIL, J. A., C. J. HENRY, A. W. HAHN, J. N. BRYAN, J. W. TYLER, C. W. CALDWELL (2010): Hormonal and Sex Impact on the Epidemiology of Canine Lymphoma. *J. Cancer. Epidemiol.* doi: 10.1155/2009/591753.
23. ZACHARY, J. F., MCGAVIN, M. D. (2008): Specijalna veterinarska patologija, Poglavlje 7: Koštana srž, krvne stanice i limfatički sustav, Stanek, Varaždin, str. 443-533.
24. ZANDVLIET, M. (2016): Canine lymphoma: a review. *Vet. Q.* 36, 76-104. doi: 10.1080/01652176.2016.1152633.

## 8. SAŽETAK

Cilj ovoga istraživanja bio je utvrditi najčešće dijagnoze prilikom izvođenja citološke pretrage odnosno punkcije limfnih čvorova u pasa. Osim toga željela sam utvrditi pojavnost određenih dijagnoza u pasmina pasa, ali i pojavnost s obzirom na spol i dob pasa.

U ovome istraživanju pregledano je 330 citoloških nalaza limfnih čvorova kod pasa iz arhive Zavoda za veterinarsku patologiju. Pregledani su citološki nalazi u razdoblju od 01.01.2009. do 01.01.2019. godine. Najčešće ustanovljene dijagnoze su bile limfom i reaktivna hiperplazija gdje je ustanovljeno 127 slučajeva limfoma i 57 slučajeva reaktivne hiperplazije. Osim toga u 60 slučajeva nije bilo moguće postaviti dijagnozu, u 43 slučajeva ustanovljene su dijagnoze poput lipoma, mastocitoma, melanoma itd., u 32 slučajeva postavljena je sumnja na limfom, u 6 slučajeva ustanovljen je limfadenitis, a u 5 slučajeva postavljena je sumnja na reaktivnu hiperplaziju.

Ustanovljeno je da su se limfomi u najvećem broju pojavljivali u križanih pasmina 29% (37), zlatnih retrievera 12% (15) i američkih stafordskih terijera 4% (5). Također, ustanovljeno je da su limfomi dijagnosticirani u pasa srednje i starije dobi, u rasponu od 5 do 13 godina. Što se tiče pojavnosti limfoma s obzirom na spol, ustanovljeno je da su limfomi u većem broju dijagnosticirani kod pasa muškog spola.

Citološka pretraga je vrlo korisna u postavljanju dijagnoze s obzirom da pomoću ove pretrage možemo utvrditi radi li se o neoplastičnom procesu najčešće limfomu ili o upalnom procesu kao što su reaktivna hiperplazija ili limfadenitis. Također, treba istaknuti važnost usavršavanja veterinaru u ovoj tehnici kako bi se dobivali što kvalitetniji uzorci i tako postavljale točne dijagnoze što je neophodno za daljnje liječenje i prognozu.

**Ključne riječi:** citološka pretraga, limfni čvor, pas, limfom, reaktivna hiperplazija

## 9. SUMMARY

Cytological examination of canine lymph node: Review of diagnostic reports of the Department of Veterinary Pathology, Faculty of Veterinary Medicine in Zagreb in a ten-year period

The aim of this study was to determine the most common diagnoses when performing cytological examination, i.e. fine needle aspiration of lymph nodes in dogs. In addition, the incidence of certain diagnoses in different dog breeds, sex and age of dogs was also determined.

In this study, 330 cytological findings of lymph nodes in dogs from the archives of the Department of Veterinary Pathology, Faculty of Veterinary Medicine in Zagreb were examined. Cytological findings in the period from January 1, 2009 to January 1, 2019 were examined. The most common diagnoses were lymphoma and reactive hyperplasia where 127 cases of lymphoma and 57 cases of reactive hyperplasia have been found. In addition, in 60 cases it was not possible to make a diagnosis, in 43 cases diagnoses such as lipoma, mastocytoma, melanoma, etc. were established, in 32 cases lymphoma was suspected, in six cases lymphadenitis was diagnosed and in five cases reactive hyperplasia was suspected. Lymphomas were found to occur most commonly in crossbreeds 29% (37), golden retrievers 12% (15) and American Staffordshire terriers 4% (5). Also, lymphomas were found to be diagnosed in middle-aged and elderly dogs, ranging in age from 5 to 13 years. Regarding the incidence of lymphomas with reference to sex, it was found that lymphomas were diagnosed in a larger number in male dogs.

Cytological examination is very useful in making a diagnosis, since with the help of this examination we can determine whether it is a neoplastic process, most often lymphoma, or an inflammatory process such as reactive hyperplasia or lymphadenitis. Also, the importance of training veterinarians in this technique should be emphasized in order to obtain the highest quality samples and thus make accurate diagnoses, which is necessary for further treatment and prognosis.

**Key words:** cytological examination, lymph node, dog, lymphoma, reactive hyperplasia

## 10. ŽIVOTOPIS

Rođena sam 09.04.1994. u Virovitici. Nakon završene osnovne škole, upisala sam 10. gimnaziju "Ivan Supek" u Zagrebu. Veterinarski fakultet u Zagrebu upisala sam 2013.godine. Tijekom studiranja u skladu sa slobodnim vremenom volontirala sam u Udruzi za dobrobit i zaštitu životinja Indigo. Stručnu praksu odradila sam u specijalističkoj veterinarskoj praksi „VETERINA BRANIMIR“ u Zagrebu pod vodstvom mentora Branimira Rebselja, univ.mag.med.vet.