

# Dijagnostika i liječenje tumora testisa pasa

---

**Vuljak, Paula**

**Master's thesis / Diplomski rad**

**2021**

*Degree Grantor / Ustanova koja je dodijelila akademski / stručni stupanj:* **University of Zagreb, Faculty of Veterinary Medicine / Sveučilište u Zagrebu, Veterinarski fakultet**

*Permanent link / Trajna poveznica:* <https://um.nsk.hr/um:nbn:hr:178:552069>

*Rights / Prava:* [In copyright](#)/[Zaštićeno autorskim pravom.](#)

*Download date / Datum preuzimanja:* **2025-01-12**



*Repository / Repozitorij:*

[Repository of Faculty of Veterinary Medicine -  
Repository of PHD, master's thesis](#)



Sveučilište u Zagrebu

Veterinarski fakultet

Paula Vuljak

**DIJAGNOSTIKA I LIJEČENJE TUMORA TESTISA PASA**

Diplomski rad

Zagreb, 2021.

Ovaj rad izrađen je u Klinici za porodništvo i reprodukciju Veterinarskog fakulteta Sveučilišta u Zagrebu

Predstojnik: Prof. dr. sc. Marko Samardžija

Mentori: Izv. prof. dr. sc. Nino Maćešić

Prof. dr. sc. Tugomir Karadjole

Članovi Povjerenstva za obranu diplomskog rada:

1. Prof. dr. sc. Goran Bačić
2. Izv. prof. dr. sc. Nino Maćešić
3. Prof. dr. sc. Tugomir Karadjole
4. Izv. prof. dr. sc. Ivan Folnožić (zamjena)

## **ZAHVALA**

*Zahvaljujem se mentorima izv. prof. dr. sc. Ninu Maćešiću i prof. dr. sc. Tugomiru Karadjoleu na prenesenom znanju i svoj pomoći tokom izrade diplomskog rada kao i tokom cijelog studiranja.*

*Zahvaljujem se prijateljima koji su mi uljepšali studentske dane i stvorili uspomene za cijeli život.*

*Veliko hvala mom Marku na podršci, strpljenju i najčvršćem osloncu tijekom cijelog studiranja.*

*Posebno zahvaljujem ocu Slavku i majci Lidiji te baki i djedu na bezuvjetnoj ljubavi, podršci i savjetovanju.*

## **POPIS SLIKA i TABLICA**

Slika 1. Proces spuštanja testisa u mošnjice

Slika 2. Prikaz izlučivanja testosterona posljedično lučenju LH

Slika 3. Prikaz umnažanja stanica tokom spermiogeneze

Slika 4. Tumor Sertolijevih stanica na kriptorhidnom testisu

Slika 5. Prikaz promjene u veličini testisa zahvaćenog seminomom (lijevo) u odnosu na zdravi testis (desno)

Slika 6. Prikaz uzimanja uzorka te izrade preparata za citološku pretragu

Slika 7. Prikaz citologije abdominalnog testisa zahvaćenog tumorom Sertolijevih stanica

Slika 8. Prikaz osnovnog principa imunohistokemijske reakcije

Slika 9. Prikaz povećanog kriptorhidnog testisa na lijevoj strani abdomena

Slika 10. Prikaz zatvorene tehnike kastracije psa

Slika 11. Prikaz otvorene tehnike kastracije psa

Tablica 1. Prikaz karakteristika tri najčešća tumora testisa

# Sadržaj

1. UVOD.....	1
2. ANATOMIJA I FIZIOLOGIJA MUŠKE SJEMENSKE ŽLIJEZDE .....	2
2.1. Anatomija muške sjemenske žlijezde .....	2
2.2. Fiziologija muške sjemenske žlijezde .....	3
3. BIOLOGIJA TUMORA .....	7
3.1. Općenito o tumorima.....	7
3.2. Proces razvoja tumora .....	7
4. KLASIFIKACIJA TUMORA TESTISA .....	9
4.1. Incidencija tumora testisa .....	9
4.2. Vrste tumora testisa.....	9
4.3. Klinička manifestacija tumora .....	12
5. DIJAGNOSTIKA TUMORA TESTISA.....	14
5.1. Uzimanje uzoraka i dijagnostičke metode.....	14
6. METODE LIJEČENJA .....	19
6.1. Kirurško liječenje.....	19
6.2. Ostale mogućnosti liječenja.....	22
7. PROGNOZA .....	24
8. RASPRAVA .....	25
9. ZAKLJUČCI.....	26
10. LITERATURA.....	27
11. SAŽETAK .....	32
12. SUMMARY .....	33
13. ŽIVOTOPIS.....	34

## 1. UVOD

Razumijevanje anatomije i fiziologije muškog spolnog sustava predstavlja osnovu u proučavanju uzroka, nastanka i razvoja tumora testisa. Hormonalni faktori, razvojni poremećaji kao i supresija određenih gena predstavljaju bitan okidač za razvoj ovih neoplazija. Kako su psi postali sastavni dio obitelji, provedena su istraživanja kako rano prepoznati, liječiti, a još bitnije, kao prevenirati tumore testisa.

Uvidjelo se kako je veći broj pasa razvio promjene na testisima u starijoj životnoj dobi. Također, kriptorhidi, jedinke kojima testisi nisu spušteni u mošnjice, predstavljaju predisponiranu skupinu za razvoj tumora.

Utvrđene su različite vrste tumora testisa, njihove osobine, metastatski potencijal i malignitet što je uvelike ubrzalo proces liječenja, ali i same prognoze bolesti.

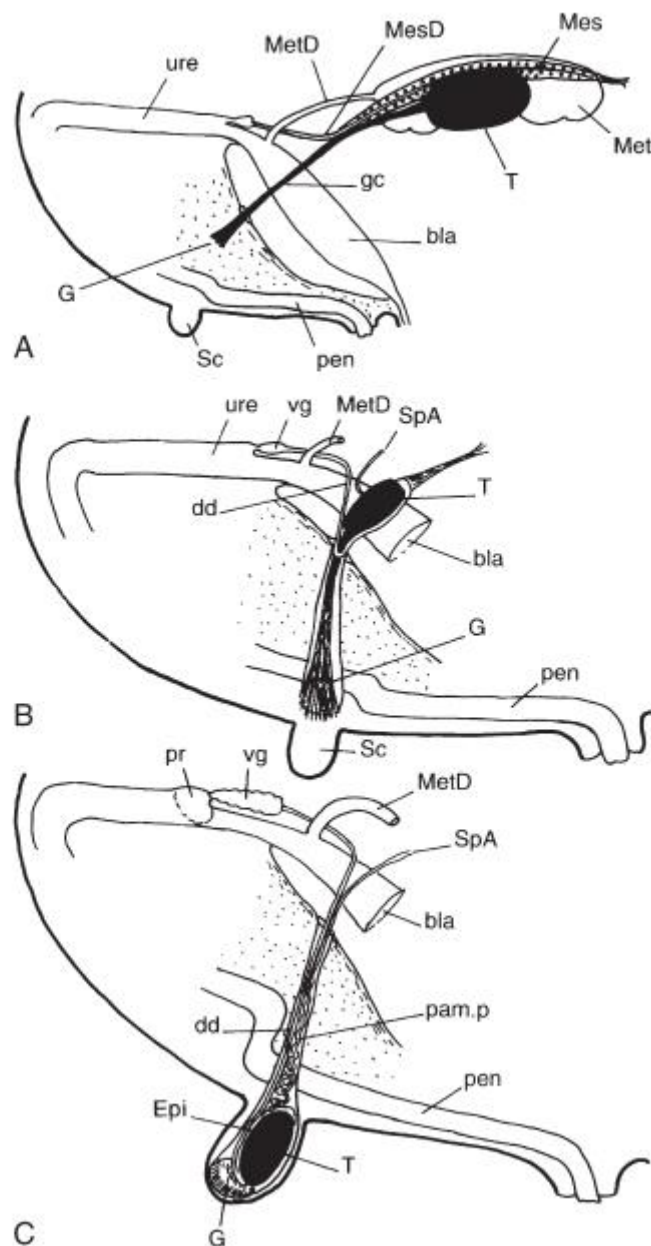
U brzom dijagnostici otkrila se važnost palpacije testisa prilikom općeg kliničkog pregleda i interpretacija određenih promjena u ponašanju mužjaka. S vremenom, kako je broj pasa ubrzano i nekontrolirano rastao, a skloništa za životinje su postala preopterećena, kastracija je postala rutinski zahvat. Počeli su se kastrirati i mužjaci i ženke, prvenstveno u svrhu sprječavanja razmnožavanja, ali su spoznate i brojne druge prednosti. Incidencija tumora testisa svedena je na minimum te je zato kastracija preporuka za pse koji se neće koristiti u rasplodu. Za uzgojne životinje, istražene su brojne metode liječenja neoplazije. Kastracija kod takvih jedinki nije prvi izbor te se u tom slučaju koriste ne kirurške metode ili se pak uklanja samo zahvaćeni testis. Konzervativne metode pokazale su se neophodne za slučaj kada su razvijene metastaze primarnog tumora. Dakle često dolazi do kombiniranja različitih metoda liječenja, što je dovelo do visoke stope preživljavanja pacijenata.

U novije vrijeme incidencija tumora testisa je uvelike smanjena, te je došlo do razvoja i napretka u dijagnostici i liječenju. Zbog toga tumori testisa ne predstavljaju bezizlaznu situaciju za vlasnike i doktore veterinarske medicine.

## 2. ANATOMIJA I FIZIOLOGIJA MUŠKE SJEMENSKE ŽLIJEZDE

### 2.1. Anatomija muške sjemenske žlijezde

Sjemenici (lat. *testes*) su muške spolne žlijezde koje se embionalno razvijaju u slabinskom području te se zatim spuštaju u mošnjicu (lat. *scrotum*). Spuštanje se naziva lat. *descensus testis*. Moguće je da se kod nekih pasa dogodi da se jedan ili oba testisa ne spuste u mošnjicu pa tada govorimo o kriptorhizmu (lat. *kryptorchismus*).



**Slika 1.** Proces spuštanja testisa u mošnjicu (PARKINSON, 2019.).



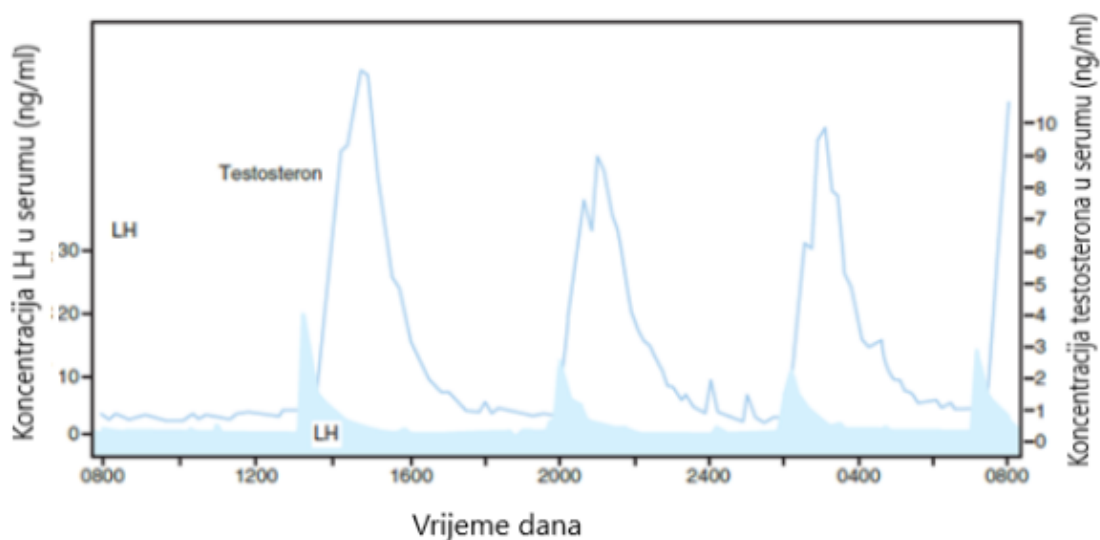
Sjemenik prekriva vezivnotkivna čahura (lat. *tunica albuginea*) koja je građena od kolagenih vlakana te njome prolaze krvne žile kao što su arterija i vena *testicularis* čiji je tok vidljiv na površini sjemenika. Idući sloj koji naliže na vezivnotkivnu čahuru je visceralni list peritoneuma (lat. *epiorchium*). Uz vezivnotkivnu čahuru, bitno je napomenuti da kod sjemenika razlikujemo još i vezivnotkivne pregrade (lat. *septula testis*) te vezivnotkivno tijelo (lat. *mediastinum testis*). Upravo te pregrade potječu od čahure te razdjeljuju sjemenik na režnjeve (lat. *lobuli testis*), a one dalje oblikuju i vezivnotkivno tijelo koje je blago pomaknuto prema nuzsjemeniku.

Parenhim testisa, čine savijene sjemene cjevčice (lat. *tubuli seminiferi contorti*) u kojima se odvija spermatogeneza pošto epitelnu stjenku izgrađuju Sertolijeve stanice koje će se upravo kroz spermatogenezu modificirati u spermije. Završni dijelovi savijenih sjemenskih cjevčica su ravni i predstavljaju lat. *tubuli seminiferi recti* koji će zatim prijeći u kanaliće koji čine mrežu u medijastinumu (lat. *rete testis*). Bitno je za napomenuti da u samom prostoru između cjevčica postoje Leydigove stanice koje su zadužene za sintezu muških spolnih hormona. Nastavno na *rete testis* prisutni su odvodni kanalići (lat. *ductuli efferentes testis*) koji prolaze kroz *tunicu albugineu* i ulaze u nuzsjemenik (lat. *epididymis*) (ČERVENY i sur., 2008.).

## 2.2. Fiziologija muške sjemenske žlijezde

Fiziologija muške sjemenske žlijezde u potpunosti je pod kontrolom hormona. Najvažniju ulogu u toj kontroli imaju lutenizacijski hormon (LH) te folikulostimulacijski hormon (FSH) koje izlučuje hipofiza. Međutim, ovi hormoni su pod kontrolom oslobađajućeg gonadotropina (GnRH) kojeg izlučuje hipotalamus. Na ovaj način formirana je osovina hipotalamus – hipofiza – sjemenik, koja funkcionira na principu negativne povratne sprege i tako se osigurava da su svi hormoni u izbalansiranim koncentracijama.

Posebnost LH je to što se on izlučuje pulzacijski, kao odgovor na izlučivanje oslobađajućeg gonadotropina, svakih 2 do 4 sata. Primarni zadatak LH je utjecaj na Leydigove stanice gdje će kontrolirati sekreciju testosterona. Istraživanja su pokazala da najveća koncentracija testosterona slijedi 40 minuta nakon najveće koncentracije LH, a pad koncentracije slijedi za 40 – 80 minuta.



**Slika 2.** – Prikaz izlučivanja testosterona nakon LH vala (PARKINSON i sur., 2019.).

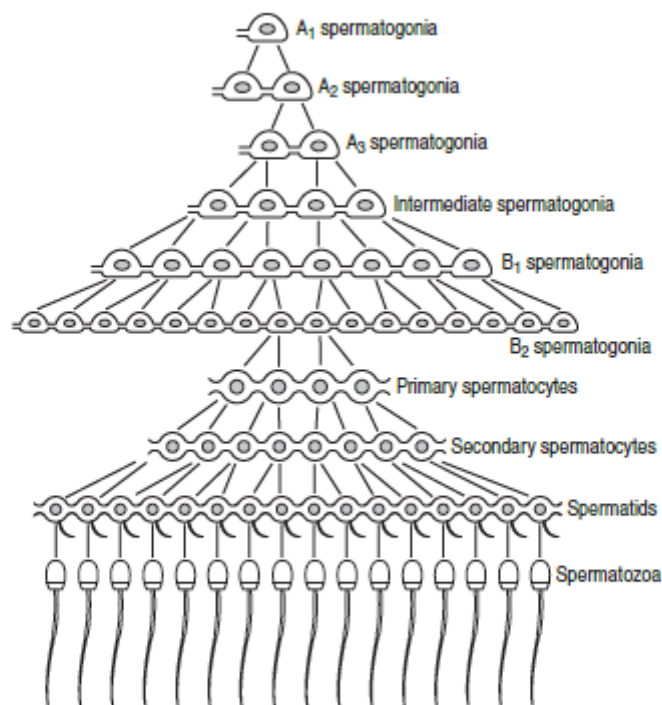
Folikulostimulacijski hormon (FSH) će pak djelovati na Sertolijeve stanice koje izgrađuju zametni epitel te na taj način pružaju potporu i zaštitu te omogućuju prehranu koja je vrlo bitna u procesu sazrijevanja spermija. Kako su pokazale dosadašnje studije, najbitnija uloga FSH bila bi upravo utjecaj na Sertolijeve stanice koji dovodi do njihove proliferacije tijekom spolnog sazrijevanja pasa. U procesu spermatogeneze, osim FSH važan je i testosteron. Kako ne bi došlo do pretjerane proliferacije i kako bi sami hormoni ostali u ravnoteži, Sertolijeve stanice izlučuju inhibin, hormon koji negativnom povratnom spregom djeluje na lučenje FSH iz hipofize. Sertolijve stanice pored inhibina izlučuju i aktivin. Aktivin ima suprotno djelovanje od inhibina, dakle on će stimulirati sekreciju FSH, opet djelujući direktno na samu hipofizu (PARKINSON i sur., 2019.).

Spermioogeneza je najbitniji proces koji se odvija u muškim sjemenskim žlijezdama kroz 3 stadija, mitotska dioba spermatogonija, mejoza i diferencijacija u spermatozoide. Proces je smješten u savijenim sjemenim cjevčicama, tako da se uviđaju karakteristične promjene u morfologiji cjevčica. Epitel bismo mogli opisati kao koncentričnu strukturu u kojoj se pojavljuju spermatogonije, spermatide i spermatociti koji se nalaze u točno određenom položaju između drugih stanica, a podijeljene su u nekoliko tipova. Pod tipom jedan podrazumijevaju se dvije generacije primarnih spermatocita i jedna generacija spermatida, a pod tipom dva dvije generacije spermatida i samo jedna primarnih spermatocita. Interakcija između ta dva tipa događa se upravo tijekom spolnog sazrijevanja, kada se stanice tipa 2 mijenjaju u tip 1 i pritom

se oslobađaju spermatozoe i dolazi nova generacija spermatocita. Svaka nova generacija povezana je s citoplazmatskim mostovima kako bi faze razvoja bile usklađene. Unutar samih tubula nalaze se već spomenute Sertolijeve stanice koje su neophodne za prehranjivanje i pružanje potpore tokom cijele spermiogeneze (PARKINSON i sur., 2019.).

Spermiogeneza se neće moći odvijati ako nema dovoljnih količina androgenih hormona. Istraživanja su pokazala da je testosteron najbitniji hormon za normalno odvijanje spermiogeneze nakon spolnog sazrijevanja (PARKINSON i sur., 2019.).

Osnovu procesa čine primordijalne stanice od kojih se formiraju spermatoginiji koje se dalje dijele na A i B razred. Razlike je u tome što su stanice A razreda najmanje diferencirane i predstavljaju rezervoar matičnih stanica unutar tubula. Zajednička karakteristika oba razreda je što sve stanice nalježu na membranu. Nakon prve mejotičke diobe nastat će spermatociti koji će se odvojiti od membrane i zauzet će lumen kanalića. Nakon druge mejotičke diobe sintetiziraju se spermatide, a to su okrugle stanice s okruglom jezgrom. Od ovog se trenutka dalje nastavlja spermatogeneza.



**Slika 3.** Prikaz umnažanja stanica tokom spermiogeneze (PARKINSON i sur., 2019.).

Spermatogeneza predstavlja završnu fazu spermiogeneze kroz koju će spermatide sazrijevati u spermatozoide. Nakon mejoze slijedi sinteza RNA molekula kao i zbijanje kromatina. Događa se migracija jezgre iz središta stanice prema margini, upravo kada se razvija i akrosom.

Također, bitan trenutak spermatogeneze je stvaranje repa spermija, koji će omogućavati pokretljivost bez čega ni oplodnja ne bi bila moguća. Rep nastaje iz centriola. Određene centriole formiraju dio vrata spermija, a druge aksijalne niti repa. U kasnijoj fazi spermatogeneze formiraju se središnji dio repa, kada dođe do kondenzacije mitohondrija.

Na kraju, bitno je za napomenuti da je spermatogeneza proces u kojem dolazi do redukcije same citoplazme, promjene oblika i veličine stanice kako bi ona postala pogodna za nadolazeću oplodnju. Kada gledamo vremensko trajanje procesa, pokazalo se da traje oko 60 dana kod većine životinja (PARKINSON i sur., 2019.).

### **3. BIOLOGIJA TUMORA**

#### **3.1. Općenito o tumorima**

Pod terminom tumor, podrazumijevamo svako bujanje tkiva, odnosno oteklinu. Popularan je i pojam neoplazija, što označava novu izraslinu te ga je ispravno koristiti kada govorimo o patološkom bujanju stanica. Pojam rak pak označava malignu neoplaziju.

Pacijenti koji boluju od tumora su kronični bolesnici, ali je bitno da ranom dijagnostikom možemo postići odlične rezultate i osigurati psu normalni životni vijek kao i kvalitetu života (DOBSON, 2016.).

#### **3.2. Proces razvoja tumora**

Nije u potpunosti razjašnjeno zašto dolazi do pojave tumora, ali se zna da je korijen samog procesa u poremećaju genetskog mehanizma, koji dovodi do nekontroliranog rasta, razmnožavanja te diferencijacije stanica. Te genetske pogreške mogu biti potpuno spontane, ali ih mogu uzrokovati određeni egzogeni faktori poput virusa (npr. retrovirusi), zračenja ultraljubičastih zraka, i nekih kemijskih supstanci. Isto tako je dokazano da za neke neoplazije postoje i genetske predispozicije (MODIANO, 2013.).

Poznate su dvije skupine gena koje kontroliraju rast i razmnožavanje stanica te ih smatramo pokretačem promjena koje uzrokuju neoplazije pomoću različitih mehanizama. Protoonkogeni pretjeranom aktivnošću uzrokovat će neoplastični rast pri čemu dolazi do povećane sinteze faktora rasta. Geni za supresiju tumora, koji fiziološki preveniraju pretjeranu proliferaciju stanica mogu se deaktivirati različitim mutacijama i tada nema prepreke za pretjerano umnažanje stanica i nastanak neoplazije. Razvoj neoplazije posljedica je više različitih mutacije, a ujedno i predispozicija za nastanak metastaza. Neka istraživanja su pokazala da je potrebno čak šest mutacija kako bi se razvila neoplazija (LEY, 2008.).

Istraživanja pokazuju da je najbitniji trenutak bujanja neoplastičnog tkiva transformacija stanica, odnosno sposobnost stanica da se odupru proliferaciji. U fiziološkim uvjetima stanice će komunicirati jedna s drugom te se prilagođavati uvjetima okoliša. To je moguće uz pomoć citokina, odnosno citokini će regulirati osnovne zadaće stanice kao što su rast, razmnožavanje i metabolizam. Citokini to postižu vežući se na receptore koji se nalaze na membranama stanica

i na taj način stanici šalju informacije kako bi se mogla prilagoditi novim uvjetima okoliša. Problem nastaje zbog mutacija koje se dogode u bilo kojem segmentu, dakle na samim citokinima, u smislu da im se smanji broj toliko da nisu u mogućnosti podražiti taj receptor, ili pak na tim receptorima kada oni neće prepoznati citokine. Tada se stanica ne može prilagođavati na nove uvjete okoliša i nastaju ireverzibilne promjene (RUCHATZ, 2003.).

Ako gledamo s druge strane, neoplastične stanice moraju imati mehanizam kako zaobići mehanizam zdravog tkiva da zaustavi pretjeranu proliferaciju. Ti mehanizmi se temelje na „stop“ signalima koje povezujemo uz tumorske supresorske gene te njihov naziv proizlazi upravo iz opažanja da njihova inaktivacija olakšava stvaranje tumora. Upravo će ti supresorski geni balansirati proto-onkogene i pokušati surađivati u što je više moguće biokemijskih komponenti, ali kada jedan ili više supresorskih gena izgubi svoju funkciju, ravnoteža se narušava te se na taj način započinje patogeneza tumora (LEVINE i FLEISCHLI, 2000.).

Proces širenja metastaza nije do kraja razjašnjen, ali se smatra da metastaze razvijaju tumori koji imaju sposobnost da istisnu stanice koje će se širiti na udaljena mjesta u organizmu te omogućće njihovo preživljavanje u krvotoku ili limfi. Metastaze su karakteristika malignih neoplazija. Osim u razvoju metastaza, maligni i benigni tumori razlikuju se po još nekoliko osobina. Maligni tumori će za razliku od benignih biti slabo diferencirani. Biti će izražena celularnost, oskudna stroma, pojavljuje se puno nekrotičnih područja te visoki mitotski indeks. To je u stvari jako bitna karakteristika malignih tumora jer pomoću velikog broja mitozama oni mogu izrazito brzo rasti i širiti se na okolna tkiva. Maligne neoplazije karakterizira i naglašena anizocitoza i anizokarioza, izraziti stanični pleomorfizam te velik broj jezgri (DOBSON, 2016.).

## 4. KLASIFIKACIJA TUMORA TESTISA

### 4.1. Incidencija tumora testisa

Tumori testisa kod pasa su izrazito česti, neka istraživanja pokazuju da oni čine 75% ukupnih tumora reproduktivnog sustava pasa. Kod većine tumora vidljiva je pasminska predispozicija, ali kod tumora testisa to nije slučaj. Uočeno je da je najčešća incidencija kod pasa starijih od 10 godina. Iznimka se odnosi na kriptorhide, kod kojih se tumori često javljaju i u ranijoj dobi (WHITE i BREARLEY, 2016.).

### 4.2. Vrste tumora testisa

Najčešće govorimo o tumoru intersticijskih, odnosno Leydigovih stanica, seminomu i tumoru Sertolijevih stanica. Po dosad provedenim istraživanjima vidljivo je da su tumor intersticijskih stanica i seminom nešto češći, dok je tumor Sertolijevih stanica rjeđe incidencije. Tumor intersticijskih stanica čini 33-50%, seminom 33-52%, tumor Sertolijevih stanica 8-33% od svih tumora testisa. Od ostalih vrsta tumora mogu se pojaviti mastocitom, limfom, leomiom, sarkom, embrionalni karcinom, gonadoblastom, ali njihova pojavnost je izrazito rijetka (SAPIERZYNSKI i sur., 2007.).

Kako Leydigove stanice sintetiziraju testosteron, prije se smatralo da tumorski procesi dovode do pretjeranog lučenja testosterona što pak uzrokuje hiperplaziju prostate, adenome analnih žlijezda kao i perianalne hernije. Međutim, pokazalo se da tumori koji zahvaćaju ove stanice ne izlučuju značajne koncentracije testosterona, te da se navedena stanja pojavljuju i kod zdravih pasa, jednako često. Tumor intersticijskih stanica spada u tumore spolnog tračka testisa, koji potječe od stanica koje se nalaze između seminifernih tubula. Oni su u pravilu mali, mekane konzistencije, karakterizira ih žućkasta boja na površini. Za razliku od njih, tumori Sertolijevih stanica, izlučivat će višak estrogena što se na psu vidi kao sindrom feminizacije, ali i kao skvamozna metaplazija prostate. Tumor Sertolijevih stanica je također tumor spolnog tračka testisa koji je u pravilu velik, čvrste konzistencije te ga karakterizira siva ili blijeda površina. Ponekad se i seminome može povezati sa razvojem sindroma feminizacije. Inače seminom je tumor zametnih stanica koji potječe iz *tubula seminifera*. To je polučvrst tumor, povremeno lobulirane mase (McENTEE, 2002.).

Većina tumora testisa je maligna, što znači da će razvijati metastaze prema drugim tkivima i organima. Tako tumor Leydigovih stanica izuzetno rijetko razvija metastaze, dok će

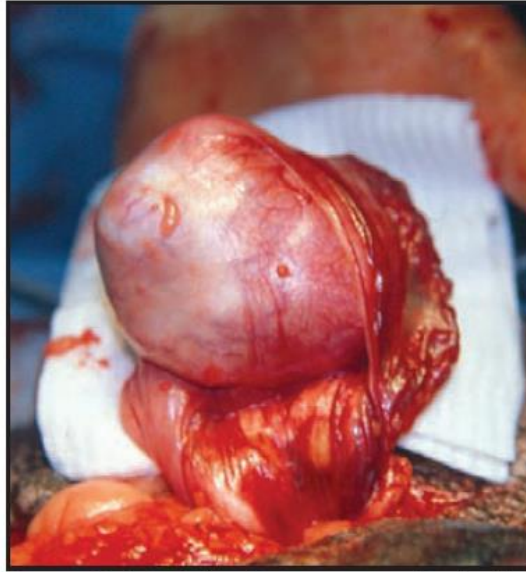seminom i tumor Sertolijevih stanica metastazirati u manje od 15% slučajeva (DOW, 1962., WITHROW i sur., 2013.).

**Tablica 1.** Prikaz karakteristika tri najčešća tumora testisa. Modificirano prema (LAWRENCE i SABA, 2013.).

Tip tumora	Incidencija (% od svih tipova tumora testisa)	Podrijetlo	Produkcija hormona	Klinički simptomi	Izgled	Karakteristike tumora i metastatski potencijal
Tumor Sertolijevih stanica	8-33	Održive stanice tubula seminiferi	≥50% Estrogen	Sindrom feminizacije, pancitopenija	Čvrsto, bijelo – sive boje	<15% regionalne ili udaljene metastaze
Tumor Leydigovih stanica	33-50	Leydigove stanice između tubula seminiferi	Rijetko estrogen, testosteron	Hiperplazija perianalne žlijezde	Meko, žuto – narančaste boje, često nalik cisti	Rijetko metastazira
Seminom	33-52	Germinativni epitel tubula seminiferi	Rijetko estrogen	Letargija uzrokovana metastazama	Meko, homogeno	<15% regionalne ili udaljene metastaze

Kriptorhidi su predisponirani za seminome i tumore Sertolijevih stanica. Problem je ako se testisi ne spuste u skrotum već zaostaju u abdomenu ili ingvinalnom kanalu, biti će izloženi višoj temperaturi te će doći do uništavanja spermatogenih stanica i češćih neoplastičnih transformacija. Istraživanja su pokazala da je tumorom zahvaćen češće desni testis, zbog toga što on i češće zaostaje u abdomenu/ingvinalnom kanalu (LIAO i sur., 2009.).



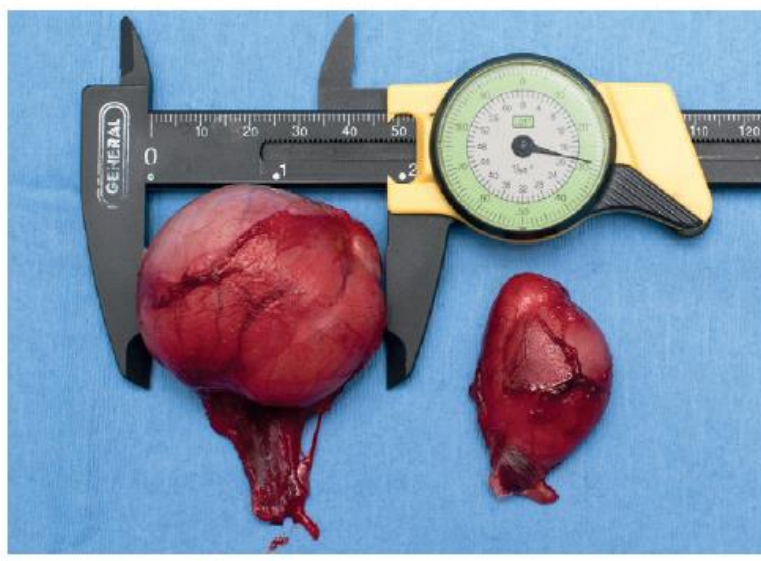


**Slika 4.** Tumor Sertolijevih stanica na kriptorhidnom testisu (WHITE i BREARLEY, 2016.).

Pri klasifikaciji tumora, bitna je TNM klasifikacija. Slovo T označava veličinu samog tumora, slovo N opisuje jesu li i u kojoj mjeri zahvaćeni limfni čvorovi, a slovo M je li došlo do razvoja metastaza. Na temelju te klasifikacije određuje se proširenost malignog procesa koja se označava stadijima od 1 do 4. Osim toga, kod tumora se određuju gradusi. Gradus 1 označava tumor kod kojeg ima izrazito mali broj mitozu, malo nekrotičnih područja te je dobro diferenciran. Gradus 2 je umjereno diferencirano tkivo te postoji veća vjerojatnost razvoja metastaza, dok gradus 3 opisuje tumore koji su slabo diferencirani, prisutne su brojne mitoze te imaju veliki metastatski potencijal (DOBSON, 2016.).

### 4.3. Klinička manifestacija tumora

Najčešće vlasnici uoče promjene na jednom testisu koji postane promjenjen. Promjena se odnosi na veličinu, gdje zahvaćeni testis postaje puno veći ili se stvara masa unutar testisa koja se može lako palpirati.



**Slika 5.** Prikaz promjene u veličini testisa zahvaćenog seminomom (lijevo) u odnosu na zdravi testis (desno) (LAWRENCE i SABA, 2013.).

Ako su zahvaćena oba testisa, vidljivo je da postaju znatno veći te pas pokazuje izrazitu bolnost tog područja. Tu se javlja problem kod kriptorhida jer kako su njima jedan ili oba testisa zaostala u abdomenu ili ingvinalnom kanalu nije moguće uočiti ove promjene (LAWRENCE i SABA, 2013.).

Kod tumorskih bolesti dolazi i do poremaćaja općeg stanja pa se zamjećuju gubitak težine, smanjen apetit ili potpuni nedostatak apetita, jaka abdominalna bol ili razvoj mase u trbušnoj šupljini. Kako je prije spomenuto, kod seminoma i tumora Sertolijevih stanica dolazi do feminizacije, to znači da dolazi do ginekomastije, gubitka libida, tamne diskoloracije kože, pas privlači pažnju drugih mužjaka, atrofije nezahvaćenog testisa ili bilateralnih simetričnih

alopecija. To je važno spomenuti jer mnogi psi ne pokazuju tipične kliničke znakove koji se mogu vezane za tumore testisa (MISCHKE i sur., 2002.).

Istraživanja koje nam govori o incidenciji tumora kod pasa, obavljeno je na 232 psa koja nisu pokazivala nikakve simptome tumora testisa. Istraživanje je obuhvatilo mužjake svih pasmina, kao i svih dobnih skupina, a uzeta su oba testisa za histopatološku pretragu. Utvrđeno je da je 27% mužjaka imalo tumor testisa, od kojih je 50% imalo tumor Leydigovih stanica, 42% seminom, a svega 8% tumor Sertolijevih stanica. Također, 31% od ukupnog broja oboljelih imao je kombinacije ovih tumora. Zajedno su se najčešće pojavljivali tumor Leydigovih stanica i seminom, potom tumor Leydigovih i tumor Sertolijevih stanica, dok je kombinacija seminoma i tumora Sertolijevih stanica zabilježena u malom broju uzoraka. Svega tri psa imala su sve tri vrste tumora. Kod 87% od ukupnog broja pasa oboljelih od tumora intersticijskih stanica, promjene su bile makroskopski vidljive, kao što je prije spomenuto. Kod preostalih uočene su mikroskopske promjene, nakupine okruglih stanica s eozinofilnom citoplazmom te malim, ekcentrično smještenim jezgrama. Psi oboljeli od seminoma, kod njih 35% uočene su makroskopske promjene, dok su kod ostalih mikroskopski uočena difuzni, difuzno-intratubularni te intratubularni rast. Karakterizirale su ga okrugle, velike stanice s amfofilnom citoplazmom te okrugla jezgra. Kod 78% pasa oboljelih od tumora Sertolijevih stanica bile su vidljive makroskopske promjene, dok su mikroskopski uočene izdužene stanice u formaciji palisada te slabo eozinofilna citoplazma (GRIECO i sur., 2008).

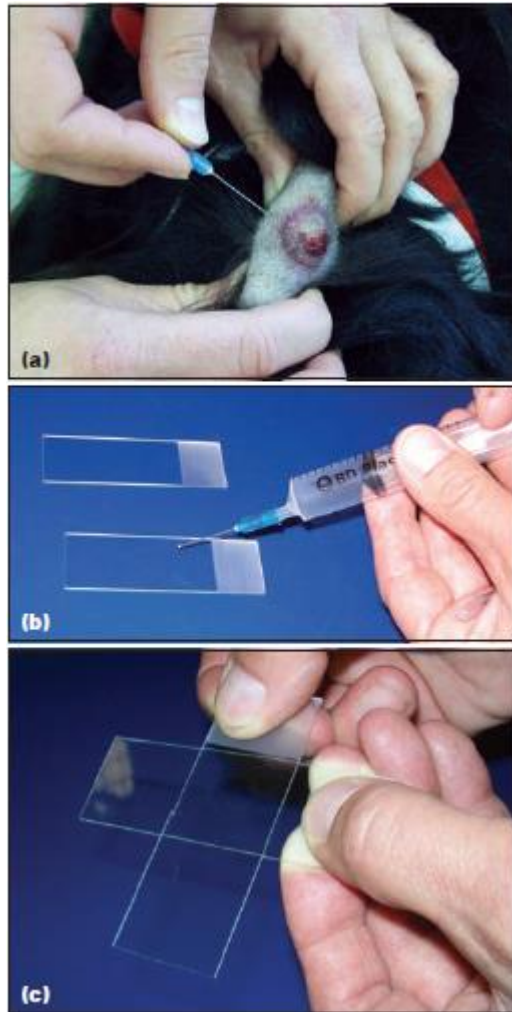
## 5. DIJAGNOSTIKA TUMORA TESTISA

Dijagnostika tumora je kompleksna i sastoji se od postavljanja sumnje na neoplaziju testisa te određivanja točne dijagnoze, odnosno vrste neoplazije. Postoje dvije mogućnosti, vlasnici dovedu psa sa sumnjom na neoplaziju testisa ili se posumnja na neoplaziju prilikom kliničkog pregleda. Vlasnici najčešće uočavaju simptome feminizacije koji su ranije spomenuti. Prvi korak je palpacija testisa prilikom koje se mogu utvrditi razlike u veličini testisa ili patološke strukture na testisu. Ne smijemo zaboraviti palpirati i abdomen pogotovo ako se radi o kriptorhidu. U velikom broju slučajeva može se palpirati masa, bilo da se radi o ingvinalnom ili abdominalnom kriptorhidu. Također, tijekom prvog pregleda trebali bi napraviti rektalnu pretragu prostate i odrediti veličinu i osjetljivost (WRIGHT, 2012.).

### 5.1. Uzimanje uzoraka i dijagnostičke metode

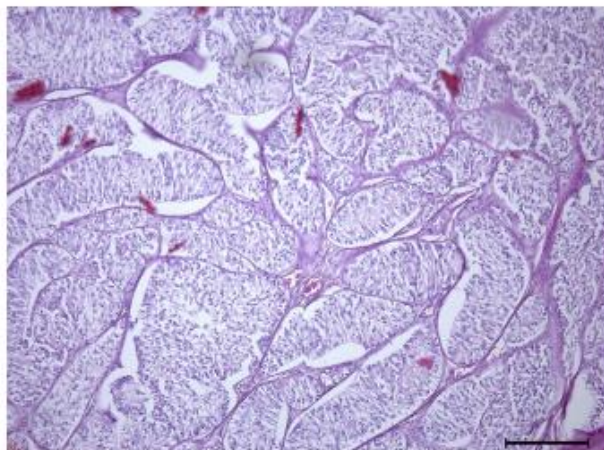
U općoj dijagnostici tumora može biti korisno uzimanje uzoraka tkiva, dijela tvorbe ili odstranjivanje cijele tvorbe. Uzorak za citološku pretragu možemo uzeti na nekoliko načina (ROSENTHAL, 2001.).

Aspiracija finom iglom (*eng. Fine Needle Aspiration*) jednostavna je metoda uzimanja uzoraka, za koju nam je potrebna igla i šprica. Moguće je metodu izvesti i bez šprice, odnosno bez aspiracije. Tvorbu je potrebno fiksirati jednom rukom, dok drugom uvodimo iglu u masu, a na igli se nalazi šprica. Moramo osigurati negativan tlak te pomicati iglu unutar mase kako bismo prikupili uzorak iz većeg djela tvorbe. Ako ne koristimo špricu, iglom ulazimo u tvorbu, pomičemo je u nekoliko smjerova te nakon prikupljanja uzorka, na iglu pričvršćujemo špricu ispunjenu zrakom te ispuštanjem zraka osiguravamo izlazak stanica iz konusa igle na predmetno stakalce. Uzorak je potrebno dobro osušiti, obojati te pogledati pod mikroskopom (MEINKOTH i sur., 2008.).



**Slika 6.** Prikaz uzimanja uzorka te izrade preparata za citološku pretragu (SCASE i DOBSON, 2016.)

Kod tumora testisa, citologija nije uvijek potrebna dijagnostička metoda. Najčešće se koristi prije samog operacijskog zahvata kao dokaz da se radi o neoplastičnoj promjeni. Ova dijagnostička metoda pokazala je osjetljivost od 95% za seminome, 88% za tumor Sertolijevih stanica i 96% za tumor Leydigovih stanica kod pasa, dok je specifičnost 100% za ova tri najčešća tumora. Citologija uzorka iz prepucija ima izrazito visoku osjetljivost i specifičnost za dijagnosticiranje produkcije estrogena kod pasa s tumorom testisa (MASSERDOTTI i sur., 2005.).



**Slika 7.** Prikaz citologije abdominalnog testisa zahvaćenog tumorom Sertolijevih stanica (DZIMIRA i sur., 2018).

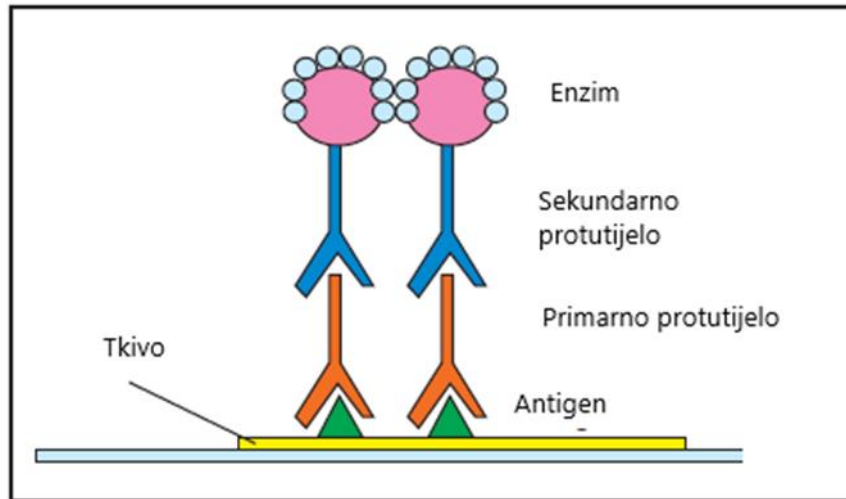
Drugi, nešto pouzdaniji način dijagnostike je biopsija i patohistološka pretraga. Biopsija podrazumijeva uzimanje dijela tvorbe ili cijele tvorbe kako bi odredili tip tumora. Kako u dijagnostici svakog tumorskog procesa, tako i kod tumora testisa, patohistološka analiza potrebna je za postavljanje konačne dijagnoze. Uzorci se najčešće dobivaju kastracijom, analizom cijelog testisa ili konkretne mase (DOBSON, 2016.). Rijetko, ovom pretragom može se detektirati agresivnost tumora, kao što je invazija krvnih žila ili lokalnog tkiva ili visok mitotski indeks. U rijetkim slučajevima potrebna je imunohistokemijska pretraga za diferencijaciju tumora testisa (LAWRENCE i SABA, 2013.).

Bitno je odrediti i opće stanje pacijenta, dakle provjeriti osnovne hematološke i biokemijske pokazatelje, snimiti rendgen i ultrazvuk. Postoje i druge metode koje pomažu u dijagnostici, a to su kompjuterizirana tomografija i magnetska rezonanca (DOBSON, 2016.).

U krvnoj slici mogu se pojaviti promjene u smislu pancitopenije, leukopenije, neutropenije, trombocitopenije i neregenerativne anemije koje se pojavljuju kod pasa s kroničnim povišenjem estrogena. Također, kod visoke koncentracije estrogena može doći i do atrofije štitne žlijezde. Iako ova povezanost nije klinički značajna, trebalo bi provjeriti hormone štitnjače i vidjeti je li prisutan hipotireoidizam kod pasa s tumorom testisa i kod određenih kliničkih simptoma kao što je letargija (WYPIJ, 2015.).

Imunohistokemijska pretraga je metoda dijagnostike koja je korisna kod slabo diferenciranih tumora te pomoću nje možemo lakše predvidjeti daljnji razvoj tog neoplastičnog

procesa. Zbog toga predstavlja pogodnu metodu za što bolje planiranje potrebne terapije i liječenja. Prilikom provođenja pretrage, detektiraju se specifična antitijela koju su vezana za antigene u tkivu. Kako bi nam kompleks antitijelo – antigen bio vidljiv, koristi se netopivi precipitat. Selektivna osobina antitijela korisna je za određivanje položaja antigena (SCASE i DOBSON, 2016.).



**Slika 8.** Prikaz osnovnog principa imunohistokemijske reakcije. Modificirano prema (SCASE i DOBSON, 2016.).

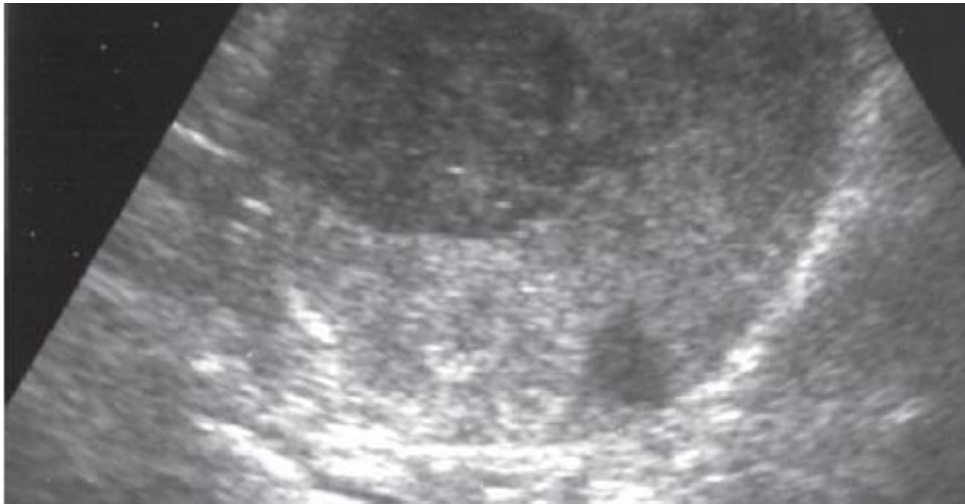
U istraživanju korištena je upravo imunohistokemijska metoda kako bi usporedila koncentracija kalretinina kod zdravih pasa u odnosu na pse s tumorom testisa. Kalretinin je protein, nositelj kalcija, čije se postojanje povezuje sa živčanim stanicama, ali je isto tako uočen i kod malignih procesa u organizmu (AUGUSTO i sur., 2002.). Provedeno istraživanje je pokazalo da se kalretinin kod zdravih testisa nalazi u Leydigovim te Sertolijevim stanicama. Pretraženi su testisi pasa koji su bolovali od tumora Sertolijevih stanica, tumora Leydigovih stanica i seminoma te je kalretinin dokazan u svima. Kod tumora Leydigovih stanica i seminoma bilo je vidljivo izrazito difuzno obojenje, dok je kod tumora Sertolijevih stanica u 77% pretraženih uzoraka pronađeno izrazito difuzno obojenje, a u 23% slučajeva umjereno obojenje. Rezultati istraživanja ukazuju na potencijalnu ulogu kalretinina u steroidogenezi (RADI i MILLER 2004.).

Imunohistokemijska metoda korištena je u istraživanju, u kojem su se utvrđivale dvije vrste seminoma kod pasa. Navedena metoda je korisna u razlikovanju tipova tumora kod



čovjeka. Korišten je c-KIT marker kako bi se razlikovao CSEM (pozitivni Sertolijev tumor) od negativnog SSEM. Također, kod pasa se dokazalo da postoje određene pozitivne reakcije na c-KIT, što se pokazalo klinički značajno (HOHŠTETER i sur., 2014.).

Prije početka liječenja pacijenta korisno je napraviti i ultrasonografsku pretragu testisa, kako bi isključili neke diferencijalne dijagnoze kao što je orhitis, torzija testisa i epididimitis. Međutim na temelju ultrasonografske pretrage ne možemo utvrditi o kojoj vrsti tumora se radi (LAWRENCE i SABA, 2013.).



**Slika 9.** Prikaz povećanog kriptorhidnog testisa na lijevoj strani abdomena (LAWRENCE i SABA, 2013.).



## 6. METODE LIJEČENJA

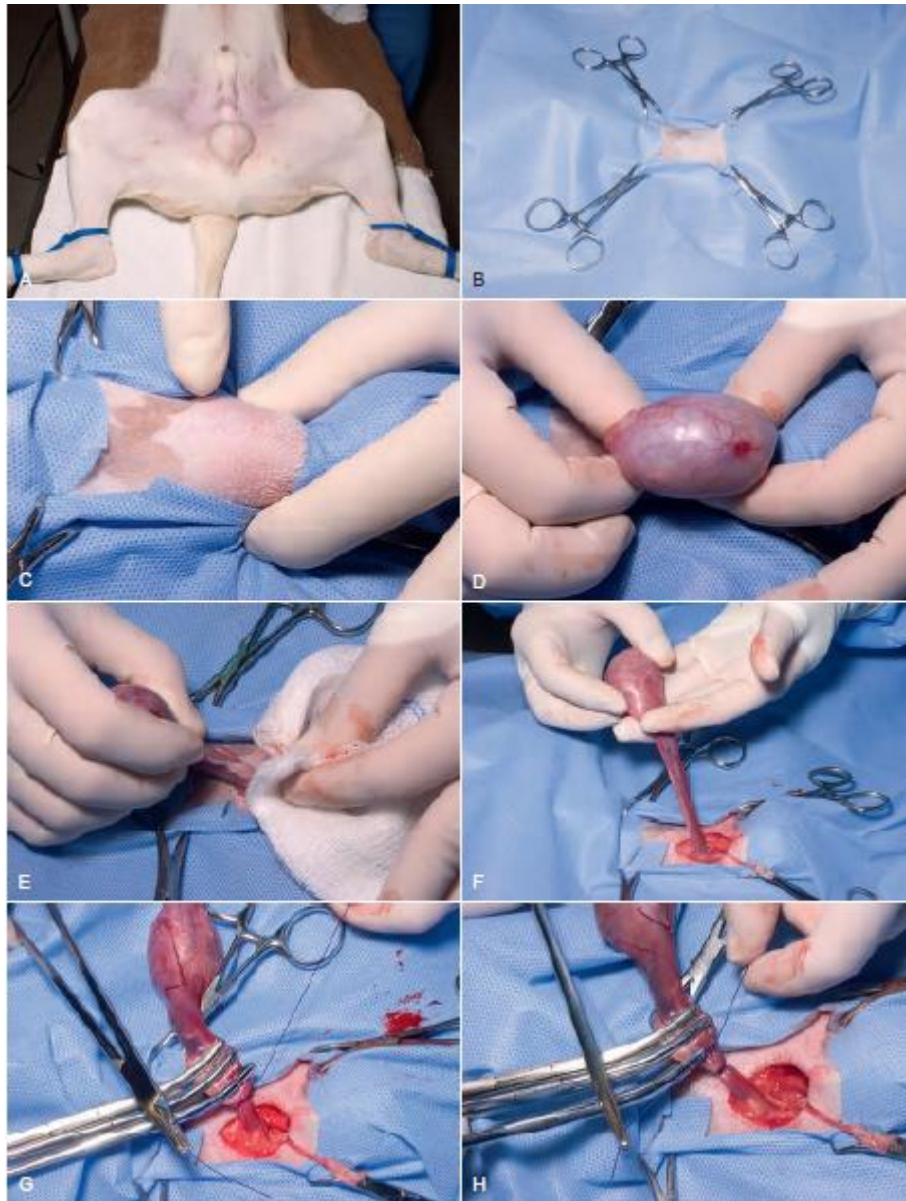
### 6.1. Kirurško liječenje

Kako su tumori testisa većinom neoplazije koje zahvaćaju sam testis te statistički često ne metastaziraju, kao najčešći način liječenja nameće se orhiektomija. Orhiektomija je kirurški zahvat prilikom kojeg se uklanjaju jedan ili oba testisa.

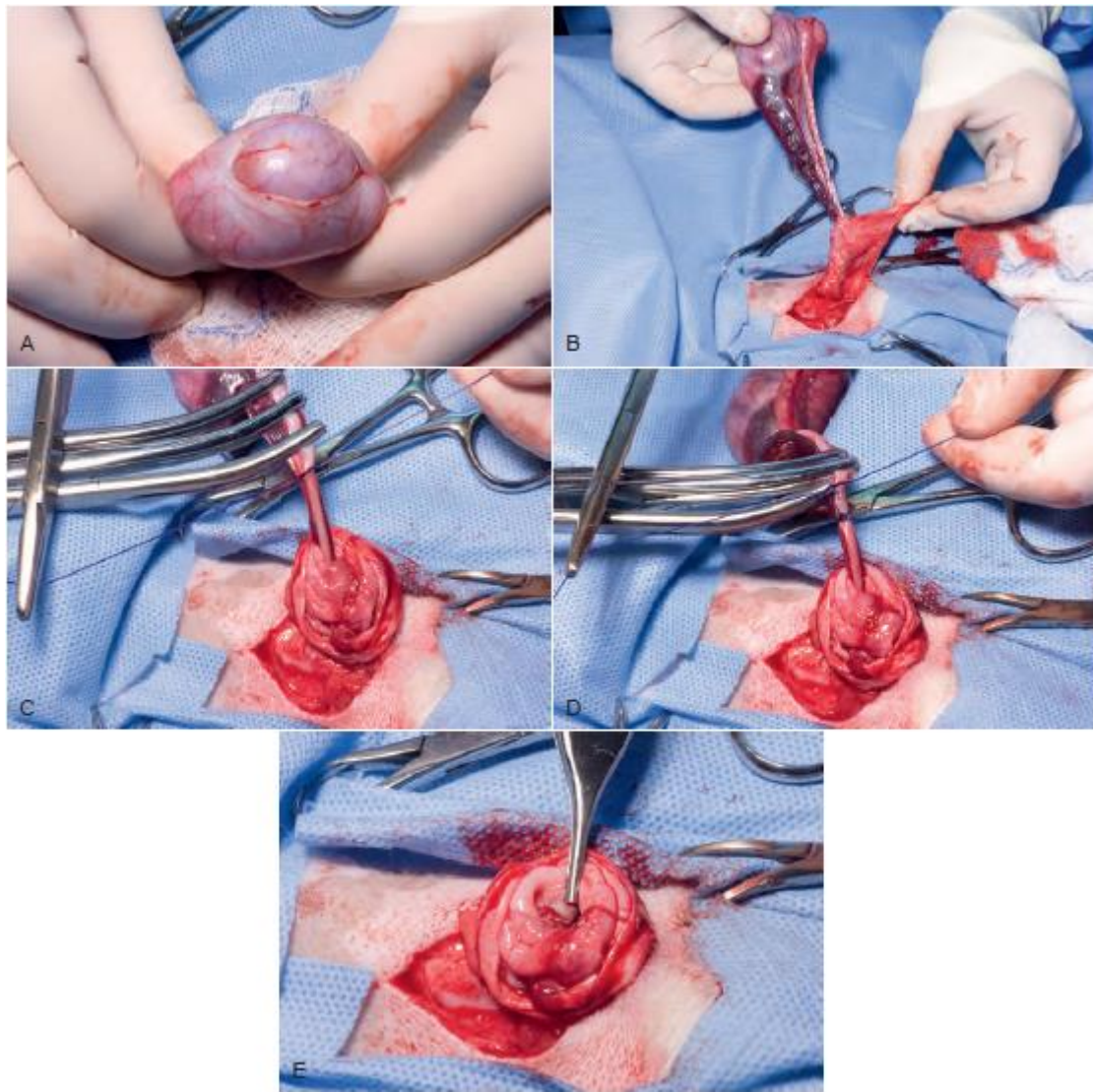
U najvećem broju slučajeva radi se bilateralna orhiektomija, ali kod reproduktivno vrijednih životinja može se napraviti unilateralna oriektomija, nakon koje je potrebno kontrolirati preostali testis (ARCHBALD i sur., 1997, WITHROW i sur., 2013).

U slučaju kriptorhida, potrebno je učiniti dijagnostičku laparotomiju kako bi se odstranili testisi te obavezno procijenili limfni čvorovi. Ako su limfni čvorovi makroskopski promjenjeni potrebno ih je ukloniti. Nakon učinjene kastracije potrebno je jedan do tri mjeseca da se povuku klinički simptomi (npr. feminizacija) koje je uzrokovao neoplastični proces. Ako ne dođe do povlačenja simptoma, ili se oni pojave ponovo nakon određenog vremena važno je klinički obraditi pacijenta i isključiti postojanje metastaza. Kako bismo bili sigurni da životinja nije pod utjecajem hormona nakon zahvata, preporučuje se praćenje koncentracije steroidnih spolnih hormona u krvi (LAWRENCE i SABA, 2013.).

Preporučena tehnika je orhidektomija sa zatvorenom *tunicom vaginalis* kako ne bi došlo do kontaminacije okolnog tkiva s neoplastičnim stanicama (WHITE i BREARLEY, 2016.). Razlika između zatvorene i otvorene orhidektomije je ta, što kod zatvorene tehnike parijetalni list *tunice vaginalis* ostaje intaktan (TOWLE MILLARD, 2018.).



**Slika 10.** Prikaz zatvorene tehnike kastracije psa (TOWLE MILLARD, 2018.).



**Slika 11.** Prikaz otvorene tehnike kastracije psa (TOWLE MILLARD, 2018.).

Potreban je oprez s pacijentima koji imaju visoku koncentraciju estrogena zbog razvoja teških oblika mijelosupresije koja rezultira smanjenom proizvodnjom krvnih stanica (TAYLOR, 2010.).

Postoperativne komplikacije kod kastracije su infekcija, hemoragične promjene po skrotumu, incizijsko krvarenje, hematoma skrotuma te edem skrotuma. Hematom skrotuma se najčešće rješava s hladnim pa zatim toplim oblozima i analgeticima (TOWLE MILLARD, 2018.).

Intraabdominalno krvarenje, koje se pojavilo 36 do 48 sati nakon zahvata, opisano je kod 26% hrtova koji su korištena za utrke. Krvarenje najčešće započinje potkožno, na

operacijskoj strani te može prijeći u difuzno krvarenje. Može se razviti trombocitopenija, hemoliza te povećati aktivnost mišićnih enzima (LARA-GARCIA i sur., 2008.).

## **6.2. Ostale mogućnosti liječenja**

Kod pacijenata kod kojih su se razvile metastaze potrebni su i drugi oblici liječenja. Prvenstveno će metastazama biti zahvaćeni regionalni limfni čvorovi, ali i udaljena mjesta. U takvim se slučajevima kombinirano koristi kemoterapija, terapija zračenjem te potporna terapija (LAWRENCE i SABA, 2013.).

Kemoterapeutici se dijele u šest skupina, u koje su svrstani prema mehanizmu djelovanja. Tako razlikujemo alkilirajuća sredstva, analoge platine, inhibitore topoizomerase, antimetabolite, inhibitore mikrotubula, razne vrste inhibitora (KITCHELL, 2005.).

Kao najveći problem javlja se to, da se kod pacijenta metastatske promjene mogu razviti čak i do 8 godina nakon kastracije. Kemoterapeutici na bazi platine, prvi su izbor kod tumora testisa kod čovjeka te su se i kod pasa pokazali izuzetno učinkoviti, produljivši životni vijek pacijenta s razvijenim metastazama za 6 do 31 mjesec (DHALIWAL i sur. 1999., BRISTER, 2017.).

Cisplatin i karboplatin dva su kemoterapeutika, najčunkovitija u liječenju tumora testisa kod ljudi. Kod pasa, cisplatin se često koristi kao popratni lijek uz kastraciju kada pacijent boluje od agresivnog tumora Sertolijevih stanica ili seminoma. Karboplatin je za razliku od cisplatina, manje toksičan lijek koji se također pokazao učinkovitim (BOTELHO SOARES DE BRITO i sur., 2014.).

Opisana je i metronomska kemoterapija, a to je oblik kemoterapije gdje pacijent prima niske doze kemoterapeutika u točno određenim vremenskim razmacima. U tu svrhu koristila se kombinacija ciklofosfamida i talidomida kod jednog psa koji je bolovao od tumora Leydigovih stanica s razvijenim metastazama. Međutim, talidomid pokazao je teratogena svojstva te je njegova upotreba uvelika smanjena (TOGNI i sur., 2015.).

Terapija zračenjem pokazala se kao djelotvorna metoda liječenja kod pacijenata koji su bolovali od tumora Sertolijevih stanica te imali razvijene metastatske promjene. Na to ukazuju brojna istraživanja u kojima je zračenje bilo primijenjeno na metastaze na zahvaćenim limfnim čvorovima. Smatra se da će takva terapija postati još učinkovitija kada će se moći preciznije aplicirati te svesti utjecaj zračenja na okolna tkiva na minimum (McENTEE, 2002.).

Što se tiče potporne terapije, ona je potrebna u određenim kliničkim slučajevima. Hiperestrogenizam može uzrokovati supresiju koštane srži koja rezultira smanjenom proizvodnjom krvnih stanica. Nadalje, pacijenti kod kojih se razvila neutropenija zahtijevaju terapiju profilaktičnim antibioticima, a u slučajevima razvoja jakih anemija, bit će potrebna i transfuzija krvi (LAWRENCE i SABA, 2013.).

## 7. PROGNOZA

Kod pacijenata kod kojih je učinjena kastracija, nije bilo supresije koštane srži te se nisu razvile metastaze, prognoza je izrazito povoljna (DHALIWAL i sur. 1999., BRISTER, 2017.). Iako su metastaze rijetka pojava, mogu se pojaviti, a prognoza će ovisiti o veličini te lokaciji metastaza. Kod seminoma metastaze najčešće zahvaćaju ilijačne, subaortalne i mezenterične limfne čvorove. Opisane su metastaze na plućima, slezeni, mozgu i očima (McENTEE, 2002.).

Tumor Leydigovih stanica metastazira izrazito rijetko. Najčešće su metastazama zahvaćeni regionalni limfni čvorovi, mišići, kosti, jetra i pluća (TOGNI i sur., 2015.).

Tumor Sertolijevih stanica metastazirat će većinom u regionalne limfne čvorove, pluća, jetru, bubrege i slezenu (McENTEE, 2002.).

Lošije su prognoze kod pacijenata kod kojih se razvije disbalans u krvnoj slici, najčešće zbog previsokih koncentracija estrogena. U jednom je istraživanju sudjelovalo 10 pasa, od kojih je dvoje eutanazirano prije početka liječenja. Ostalih osam, bilo je liječeno različitim potpornim terapijama, od kojih je šest uginulo ili bilo eutanazirano zbog komplicirane citopenije. Preživjela su samo preostala dva psa koji su klinički napredak pokazali za 6 do 14 dana, a za rješavanje citopenije bilo je potrebno 20 do 40 dana (MORGAN, 1982., BRISTER, 2017.).

Vrlo je malo dostupnih informacija o procesu oporavka pacijenata kod kojih je korištena kemoterapija uz operacijsko liječenje. U nekoliko slučajeva, kada je korišten cisplatin kod razvijenih metastaza seminoma i tumora Sertolijevih stanica produžen je životni vijek za 5, 7 i 32 mjeseca po jednom istraživanju (DHALIWAL i sur. 1999., BRISTER, 2017.).

Opisan je slučaj psa, koji je živio 30 mjeseci, nakon početka aplikacije metronomske kemoterapije (TOGNI i sur., 2015.).

Terapija zračenjem pokazala se korisna kod metastaza nastalih posljedično seminomu, a to dokazuje istraživanje provedeno na 4 psa koji su imali razvijene metastaze. Psima se životni vijek produžio za 6, 37, 43 i 57 mjeseci te je kod tri psa uzrok smrti bio u potpunosti ne povezan sa seminomom (McDONALD, 1988., BRISTER, 2017.).

## 8. RASPRAVA

Iako je neoplazija testisa patologija koja većinom pogađa starije pse, pogrešno je misliti kako se kod pasa mlađih od 10 godina ne može pojaviti. Najveći udio upravo te skupine čine kriptorhidi. Zbog toga je izrazito bitno pratiti spuštanje testisa kod štenadi i ako se utvrdi da se zaista radi o kriptorhidu, učiniti kastraciju (McENTEE, 2002.).

Kako se radi o spolnim žlijezdama psa, ako se razvije neoplazija može doći do hormonalnog disbalansa, koji će se klinički manifestirati na različite načine, kao što su feminizacija te je bitno da se ne zanemare. Iako će se u većem broju slučajeva primijetiti promjene na samom testisu, postoje slučajevi kada to izostaje pa ako se zanemare i ovi klinički simptomi doći će do odgađanja postavljanja dijagnoze (SAPIERZYNSKI i sur., 2007.). Upravo je rana dijagnostika prvi korak u izlječenju, a sigurno i najbitniji. Kako testisi nisu vitalni organi, pravovremenim odstranjivanjem zahvaćenog testisa može se dugoročno riješiti problem. Upravo zbog odgađanja posjete veterinaru može doći do napretka procesa, razvoja metastaza te su šanse za potpuno ozdravljenje podosta smanjene. To je samo jedan od razloga zašto bi se vlasnici mužjaka trebali odlučiti na kastraciju svoje životinje (McENTEE, 2002.).

U slučajevima uznapredovalog procesa, nameće se pitanja uspješnosti ostalih oblika liječenja. Naravno, što su metastaze razvijenije prognoze su lošije, ali uz razvoj kemoterapije i zračenja, psima je značajno produljen život. Ta saznanja su bitna zbog rasplodno vrijednih jedinki koje se žele nastaviti koristiti u rasplodu pa kastracija nije prvi izbor u liječenju (McDONALD, 1988., BRISTER, 2017.). Put i proces samog liječenja uvelike će nam odrediti i tip tumora pa je zbog toga potrebno napraviti detaljnu dijagnostiku kako bismo izbjegli komplikacije jednom kad se krene u proces liječenja. Najveći problem je razvoj metastaza i do par godina nakon kastracije pa je i zbog toga nužno provoditi kontrole i nakon zahvata te pažljivije promatrati eventualne promjene u ponašanju životinju (WRIGHT, 2012.).

Prognstički će biti najpovoljnija pravovremena kastracija, kada još nije došlo do razvoja metastaza. Što je više proces napredovao, to je veća vjerovatnost od komplikacija i naknadnog otkrivanja metastaza ili njihovog kasnijeg razvoja (DHALIWAL i sur. 1999., BRISTER, 2017.).

## 9. ZAKLJUČCI

Tumori testisa predstavljaju čestu dijagnozu, pogotovo kod starijih mužjaka kao i kod kriptorhida. Razvojem dijagnostičkih metoda omogućeno je rano prepoznavanje i dijagnostika neoplastičnih procesa što je uvelike pripomoglo izlječenju, ali i prevenciji tumora testisa. Još uvijek kastracija predstavlja najbolju preventivnu metodu kod pasa, ali ako se radi o rasplodnim životinjama potreban je stalan monitoring testisa. Kada se dijagnosticira neoplastični proces, prvi izbor svakako je kirurška metoda liječenja, dakle kastracija, ali razvijene su brojne nekirurške metode, kao što su kemoterapija i zračenje. Upravo su te metode omogućile izlječenje životinja kod koji je došlo do razvoja metastaza, kao i u slučajevima kada kirurška metoda nije prvi izbor u liječenju, najčešće kod rasplodnih jedinki.

Dakle, neoplazija testisa ne predstavlja dijagnozu opasnu po život kada se pravovremeno dijagnosticira pa je tako obaveza doktora veterinarske medicine da prilikom kliničkog pregleda životinje, obavezno pregleda i testise kako bi se otkrile abnormalnosti u veličine ili određene promjene na testisima koje su prvi najčešći simptom tumora.



## 10. LITERATURA

ARCHBALD, L. I., D. WALDOW, K. GELATT (1997): Interstitial cell tumor, J. Am. Vet. Med. Assoc. 210, 1423.

AUGUSTO, D., E. LETEURTRE, A. DE LA TAILLE, B. GOSSELIN, X. LEROY (2002): Calretinin: a valuable marker of normal and neoplastic Leydig cells of the testis. Appl. Immunohistochem. Mol. Morphol. 10, 159–162.

BOTELHO SOARES DE BRITO, M., L. N. COUTINHO, A. P. R. SIMOES, P.C. JARK, C.C.V. REIS, M.T. KIHARA, D.S. ROLEMBERG, W.R.R. VICENTE (2014): Metastatic Sertoli Cell Tumor on Cryptorchid Dog - Case Report. The 39 World Small Animal Veterinary Association World Congress Proceedings. 16-19 September 2014, Cape Town, South Africa.

BRISTER, J. (2017): Testicular neoplasia. U: Vincylopedia of diseases. <https://www.vin.com/Members/Associate/Associate.plx?from=GetDzInfo&DiseaseId=1251&pid=607> [online]. Pristup: 6. rujan 2021.

ČERVENY, C., H.E. KÖNIG, H.G. LIEBICH (2009): Muški spolni organi (organa genitalia masculina). U: Anatomija domaćih sisavaca (König, H. E., H. G. Liebich, ur.), Naklada Slap, Zagreb. str. 417 – 421.

DHALIWAL, R. S., B. E. KITCHELL, B. L. KNIGHT, B. R. SCHMIDT (1999): Treatment of aggressive testicular tumors in four dogs. J. Am. Anim. Hosp. Assoc. 35, 311.

DOBSON, J. M. (2016): Clinical staging and the TNM classification. U: Manual of Canine and feline oncology (Dobson, J. M., B. Duncan X. Lascelles, ur.), 3. izdanje. BSAVA British Small Animal Veterinary Association, Gloucester. str. 20 – 25.

DOW, C., (1962): Testicular tumours in the dog. *J. Comp. Pathol.* 72, 247.

DZIMIRA, S., E. WYDOOGHE, A. VAN SOOM, L. VAN BRANTEGEN, J. NOWACKA-WOSZUK, I. SZCZERBAL, M. SWITONSKI (2018): Sertoli Cell Tumour and Uterine Leiomyoma in Miniature Schnauzer Dogs with Persistent Müllerian Duct Syndrome Caused by Mutation in the AMHR2 Gene. *J. Comp. Path.* 161, 20 - 24.

GRIECO, V., E. RICCARDI, G. F. GREPPIY F. TERUZZI, V. IERMANO, M. FINAZZI (2008): Canine testicular tumours: a study on 232 dogs. *J. Comp. Pathol.* 132, 86-89.

HOHŠTETER, M., B. ARTUKOVIĆ, K. SEVERIN, A. GUDAN KURILJ, A. BECK, I.C. ŠOŠTARIĆ – ZUCKERMANN, Ž. GRABAREVIĆ (2014): Canine testicular tumors: two types of seminomas can be differentiated by immunohistochemistry, *BMC Vet. Res.* 10, 169.

KITCHELL, B.E. (2005): Practical Chemotherapy-an Overview. The 30th World Small Animal Veterinary Association World Congress Proceedings. 11-14 May 2005, Mexico City, Mexico.

LARA-GARCIA, A., C. G. COUTO, M. C. IAZBIK, M. B. BROOKS (2008): Postoperative bleeding in retired racing greyhounds. *J. Vet. Intern. Med.* 22, 525–533.

LAWRENCE, J. A., C. F. SABA (2013): Tumors of the Male Reproductive System. U: Small Animal Clinical Oncology (Withrow, S. J., D. M. Vail, R. L. Page, ur.). Elsevier, London. str. 557-559 .

LEVINE, R. A., M. A. FLEISCHLI (2000): Inactivation of p53 and retinoblastoma family pathways in canine osteosarcoma cell lines. *Vet. Pathol.* 37, 54–61.

LEY, T. J., E. R. MARDIS, R. K. WILSON (2008): DNA sequencing of a cytogenetically normal acute myeloid leukaemia genome. *Nature* 456, 66–72.

LIAO, A. T., P. Y. CHU, L. S. YEH, C. T. LIN, C. H. LIU (2009): A 12-year retrospective study of canine testicular tumors, *Theriogenology* 71, 919.

MASSERDOTTI, C., U. BONFANTI, D.D. LORENZI, M. TRANQUILLO, O. ZANETTI (2005): Cytologic features of testicular tumours in dog. *J. Vet. Med. A. Physiol. Pathol. Clin. Med.* 52, 339-46.

McDONALD, R. K., M. WALKER, A. M. LEGENDRE, R. T. VANEE, R. E. GOMPF (1988): Radiotherapy of metastatic seminoma in the dog. Case reports. *J. Vet. Intern. Med.* 2, 103-107.

McENTEE, M. C. (2002): Reproductive oncology. *Clin. Tech. Small Anim. Pract.* 17, 133-149.

MEINKOTH, J.H., R.L. COWELL, R.D. TYLER, R.J. MORTON (2008): Sample Collection and Preparation. U: Diagnostic cytology and hematology of the dog and cat (Cowell, R. L., T. D. Ronald, J. H. Meinkoth, D. B. Denicola, ur.), 3. izdanje, Mosby Elsevier. str. 1-3.

MISCHKE, R., D. MEURER, H. O. HOPPEN, S. UEBERRSCHAR, M. HEWICKER-TRAUTWEIN (2002): Blood plasma concentrations of oestradiol-17B, testosterone and testosterone/oestradiol ratio in dogs with neoplastic and degenerative testicular diseases. *Res. Vet. Sci.* 73, 267.

MODIANO, J. F. (2013): The Etiology of Cancer. U: Small Animal Clinical Oncology (Withrow, S. J., D. M. Vail, R. L. Page). Elsevier, London. str. 1

MORGAN, R.V. (1982): Blood dyscrasias associated with testicular tumors in the dog. J. Am. Anim. Hosp. Assoc. 18, 970-975.

PARKINSON, T. J. (2019): Reproductive Physiology of Male Animals. U: Veterinary Reproduction and Obstetrics (Noakes, D. E., T. J. Parkinson, G. C. W. England, ur.). Elsevier, London. str. 41-46.

RADI, Z. A., D. L. MILLER (2004): Immunohistochemical expression of calretinin in canine testicular tumours and normal canine testicular tissue. Res. Vet. Sci. 79, 125-129.

ROSENTHAL, R. C. (2001): Diagnosis. U: Veterinary oncology (Rosenthal, R. C., ur.), Hanley and Belfus Medical Publishers. Philadelphia. str. 19-51.

RUCHATZ, H., A. M. COLUCCIA, P. STANO, E. MARCHESI, C. GAMBACORTI-PASSERINI (2003): Constitutive activation of Jak2 contributes to proliferation and resistance to apoptosis in NPM/ALK-transformed cells. Exp. Hematol. 31, 309–315.

SCASE, T. J., J. M. DOBSON (2016): How to make a diagnosis. U: Manual of canine and feline oncology (Dobson, J.M., B. Duncan, X. Lascelles, ur.) 3. izdanje. BSAVA, British Small Animal Veterinary Association, Gloucester. str. 6 – 16.

SAPIERZYNSKI, R., E. MALICKA, W. BIELECKI, B. OZINSKA, M. SOBCZAK - FILIPIAK (2007): Tumors of the urogenital system in dogs and cats. Retrospective review of 138 cases. Pol. J. Vet. Sci. 10, 97 – 103.

TAYLOR, K. H. (2010): Male Reproductive Tumors. U: Cancer management in small animal practice. (Henry, C. J., M. L. Higginbotham, ur.), Saunders, an imprint of Elsevier, Inc., str. 283 - 284

TOGNI, A., M. RÜTTEN, C. ROHRER BLEY, K. HURTER (2015): Metastasized Leydig cell tumor in a dog. Schweiz Arch. Tierheilk. 152, 111-115.

TOWLE MILLARD, H. A. (2018): Testes, Epididymides, and Scrotum. U: Veterinary surgery small animal (Johnston, S.A., K.M. Tobias, ur.), Elsevier, Inc., str. 2142-2153.

WHITE, R. N., M. BREARLY (2016): Tumours of the urogenital system. U: Manual of canine and feline oncology (Dobson, J. M., B. Duncan X. Lascelles, ur.), 3. izdanje. BSAVA British Small Animal Veterinary Association, Gloucester. str. 259 – 260.

WRIGHT, Z. M. (2012): Canine and Feline Urogenital and Reproductive Cancer. 84th Annual Western Veterinary Conference Notes. 19.-23. veljače 2012, Las Vegas, Nevada. 86.

WYPIJ, J.M. (2015): Paraneoplastic Syndromes. ACVIM Forum Proceedings. 4.-6. lipanj 2015. Indianapolis, IN, 55.

## 11. SAŽETAK

### Vuljak, P.: Dijagnostika i liječenje tumora testisa pasa

Kod pasa starije životne dobi koji nisu kastrirani vrlo je česta dijagnoza tumor testisa. Također, kriptorhidi predstavljaju skupinu, koja je posebno predisponirana za razvoj tumora i to u mlađoj životnoj dobi. Naime, kako testisi prilikom spuštanja iz abdomena u mošnjice, zaostanu u abdomenu ili u ingvinalnom kanalu, takvi testisi su izloženi nefiziološkoj temperaturi. Dakle, previsoka temperatura onemogućava pravilnu spermiogenezu i spermatogenezu te su vrlo česte mutacije samih stanica i razvoj tumora. Patofiziologija tumora nije do kraja razjašnjena, ali znamo da je korijen problema poremećaj genetskog mehanizma koji dovodi do pretjeranog umnažanja stanica i bujanja tkiva koje karakterizira tumorsku tvorbu.

Najčešće vlasnici primijete abnormalnosti u veličini testisa ili čak promjene u ponašanju životinje. U drugim slučajevima, prilikom posjeta veterinaru, on napravi palpaciju testisa te utvrdi abnormalnosti. Kada je postavljena sumnja na neoplaziju, potrebno je istu i dokazati. Obavljamo opći klinički pregled, analizu krvi, rektalnu pretragu te je dobro učiniti i ultrazvuk testisa. Ako postoje indikacije treba obaviti rendgen, CT pretragu te magnetnu rezonancu. Nakon toga, ako se ne radi o rasplodnjaku, obavlja se kirurška metoda, odnosno kastracija psa. Uputno je nakon odstranjivanja testisa poslati ih na patohistološku pretragu kako bi se utvrdio tip tumora te stupanj njegova razvoja. Moguće je da je početni tumor razvio metastaze, koje su najčešće regionalne, ali obavezno treba utvrditi jesu li se metastaze razvile i na udaljenim organima kao što su pluća, jetra ili bubrezi. Postoje li metastaze, dalje se liječenje nastavlja konzervativnim metodama, kemoterapijom i zračenjem. Problem je što metastaze ne moraju nastati odmah te biti vidljive prilikom prvog pregleda ili nakon kastracije. U nekim slučajevima metastaze su se razvile i do 8 godina nakon zahvata. Zbog toga je bitno kontrolirati životinju i dalje. Također, u nekim slučajevima pacijent će trebati potpurnu terapiju kao što je transfuzija krvi ili antibiotska terapija. Ako je pacijent pas koji je vrijedan u rasplodu, prvi izbor u liječenju predstavljaju upravo nekirurške metode, dakle zračenje, kemoterapija i potporna terapija.

Ključne riječi: tumor testisa, pas, dijagnostika i liječenje tumora

## **12. SUMMARY**

### **Vuljak, P.: Diagnosis and treatment of canine testicular tumors**

In older dogs who are not castrated testicular tumor is frequent diagnosis. Also, cryptorchids represent a group which is especially predisposed to the development of tumors at a younger age. Namely, as the testicles, when descending from the abdomen into the scrotum, remain in the abdomen or in the inguinal canal, such testicles are exposed to non-physiological temperature. Thus, too high a temperature prevents proper spermiogenesis and spermatogenesis, and mutations of the cells themselves and tumor development are very common. The pathophysiology of the tumor has not been fully elucidated, but we know that the root of the problem is a disorder of the genetic mechanism that leads to excessive cell proliferation and tissue proliferation that characterizes tumor formation.

Most often, owners notice abnormalities in the size of the testicles or even changes in the behavior of the animal. In other cases, during a visit to the vet, he does a palpation of the testicles and finds abnormalities. When neoplasia is suspected, it is necessary to prove it. We perform a general clinical examination, blood test, rectal examination and it is good to do an ultrasound of the testicles. If there are indications, X-rays, CT scans and magnetic resonance imaging should be performed. After that, if it is not a kennel, a surgical method is performed, ie castration of the dog. It is advisable to send them for pathohistological examination after removal of the testicles to determine the type of tumor and the stage of its development. It is possible that the initial tumor developed metastases, which are usually regional, but it is necessary to determine whether metastases have also developed in distant organs such as the lungs, liver, or kidneys. If there are metastases, further treatment is continued with non-surgical methods, chemotherapy, and radiation. The problem is that metastases do not have to occur immediately and be visible during the first examination or after castration. Also, in some cases, the patient will need supportive therapy such as a blood transfusion or antibiotic therapy. If the patient is a dog that is valuable in breeding, the first choice in treatment is non-surgical methods, ie radiation, chemotherapy and supportive therapy.

Key words: testicular tumor, dog, diagnosis, and treatment of tumors

### **13. ŽIVOTOPIS**

Rođena sam 08.05.1996. godine u Koprivnici u Republici Hrvatskoj. Osnovnu i srednju školu završila sam u Koprivnici te sam nakon završetka Opće gimnazije i položene Državne mature upisala Veterinarski fakultet Sveučilišta u Zagrebu 2015./2016. godine. Kroz studij sam stekla dodatna znanja volontiranjem na Klinici za porodništvo i reprodukciju Veterinarskog fakulteta te u veterinarskoj ambulanti „BUBA“ u Zagrebu. Završila sam smjer Kućni ljubimci te sam stručnu praksu odradila u veterinarskoj ambulanti „BUBA“ u Zagrebu.