

MORFOMETRIJA PAPAKA I USPOREDBA RADIOLOŠKI DIJAGNOSTICIRANIH PATOLOŠKIH PROMJENA PAPAKA U RASPLODNIH BIKOVA SIMENTALSKE PASMINE

Capak, Hrvoje

Doctoral thesis / Disertacija

2021

Degree Grantor / Ustanova koja je dodijelila akademski / stručni stupanj: **University of Zagreb, Faculty of Veterinary Medicine / Sveučilište u Zagrebu, Veterinarski fakultet**

Permanent link / Trajna poveznica: <https://um.nsk.hr/um:nbn:hr:178:912173>

Rights / Prava: [In copyright](#)/[Zaštićeno autorskim pravom.](#)

Download date / Datum preuzimanja: **2024-07-05**



Repository / Repozitorij:

[Repository of Faculty of Veterinary Medicine -
Repository of PHD, master's thesis](#)





Sveučilište u Zagrebu

Veterinarski fakultet

Hrvoje Capak

**MORFOMETRIJA PAPAKA I USPOREDBA
RADIOLOŠKI DIJAGNOSTICIRANIH
PATOLOŠKIH PROMJENA PAPAKA U
RASPLODNIH BIKOVA SIMENTALSKE
PASMINE**

DOKTORSKI RAD

Zagreb, 2015.



University of Zagreb

Faculty of Veterinary Medicine

Hrvoje Capak

**HOOF MORPHOMETRICS AND A
COMPARISON OF RADIOGRAPHICALLY
DIAGNOSED PATHOLOGICAL HOOF
VARIATION IN SIMMENTAL STUD BULLS**

DOCTORAL THESIS

Zagreb, 2015



Sveučilište u Zagrebu

Veterinarski fakultet

Hrvoje Capak

**MORFOMETRIJA PAPAKA I USPOREDBA
RADIOLOŠKI DIJAGNOSTICIRANIH
PATOLOŠKIH PROMJENA PAPAKA U
RASPLODNIH BIKOVA SIMENTALSKE
PASMINE**

DOKTORSKI RAD

Mentori:

izv. prof. dr. sc. Berislav Radišić

prof. dr. sc. Damir Stanin

Zagreb, 2015.



University of Zagreb

Faculty of Veterinary Medicine

Hrvoje Capak

**HOOF MORPHOMETRICS AND A
COMPARISON OF RADIOGRAPHICALLY
DIAGNOSED PATHOLOGICAL HOOF
VARIATION IN SIMMENTAL STUD BULLS**

DOCTORAL THESIS

Supervisors:

Prof Berislav Radišić, PhD

Prof Damir Stanin, PhD

Zagreb, 2015

„... Za letjeti trebaju krila.

Tko će mi ih dati,

tko će mi sreću obećati?

U tom trenu dotaći ću nebo...“

Vi. Vi ste moja krila, hvala vam...

Veliko hvala mojoj obitelji i Ivani, kako na svemu dosad, tako i na ovom doktoratu.

Iskreno zahvaljujem mentorima prof. dr. sc. Berislavu Radišiću i prof. dr. sc. Damiru Staninu na idejama, savjetima, sugestijama i svakoj pomoći pri izradi disertacije.

Srdačno zahvaljujem prof. dr. sc. Velimiru Sušiću na razumijevanju, strpljivosti i velikoj pomoći u izradi doktorskog rada.

S punim poštovanjem zahvaljujem svim dragim prijateljima, učiteljima i kolegama sa Zavoda za rendgenologiju, ultrazvučnu dijagnostiku i fizikalnu terapiju. Posebno toplu zahvalu upućujem prof. dr. sc. Vladimiru Butkoviću na velikom strpljenju, bezbrojnim savjetima i ljudskoj podršci u svako doba.

Posebno radosno i ponosno zahvaljujem dragim prijateljima Katarini, Zoranu i Svenu za njihovu iznimnu ustrajnost, želju, motivaciju i vjeru u mene.

Zahvaljujem Branimiru, Ivani, Mateji, Nikoli i Mirti na njihovom vremenu i uskakanju u pomoć kada je bilo najpotrebnije.

Zahvaljujem se ravnateljima i svim djelatnicima Centra za reprodukciju u stočarstvu Hrvatske, Križevci, što su omogućili provođenje ovog istraživanja. Posebno hvala dr. sc. Ivanki Majić Balić i Silviji Husar, dr. med. vet. na svakom obliku stručne pomoći i susretljivosti. Bez njihove pomoći ovaj rad ne bi bio potpun.

Na ugodnoj suradnji i lektoriranju teksta zahvaljujem Željani Klječanin Franić, prof.

Konačno, još jednom zahvaljujem svim dragim prijateljima, kolegama i obitelji koji su u svako vrijeme imali strpljenja i razumijevanja pričekati i doprinostiti da postanem to što jesam.

Najdraža zahvala mojoj dragoj Ivani. Ona zna da je ovaj rad samo dio svega onog što joj posvećujem...

SAŽETAK

MORFOMETRIJA PAPAKA I USPOREDBA RADIOLOŠKI DIJAGNOSTICIRANIH PATOLOŠKIH PROMJENA PAPAKA U RASPLODNIH BIKOVA SIMENTALSKE PASMINE

Funkcionalna korekcija papaka rutinski je postupak nužan za očuvanje zdravlja papaka goveda. Dimenzije papaka rasplodnih bikova kao standardna mjera u funkcionalnoj korekciji papaka dosada nisu poznate.

Na uzorku od 30 rasplodnih bikova simentalske pasmine utvrđivane su standardne mjere papaka nakon funkcionalne korekcije. Osnovne mjere papaka uključuju dužinu papka, visinu papka, visinu pete, dijagonalu papka i širinu papka. Rendgenskim snimanjem regije prstiju rasplodnih bikova bez kliničkih znakova bolesti određena je pojavnost, učestalost i distribucija slučajnih nalaza rendgenoloških promjena na prstima.

Mjere papaka rasplodnih bikova značajno variraju od dosad poznatih mjera za papke krava te je nužno prilagoditi mjere korekcije tjelesnom okviru i masi životinja.

Utvrđivana je razlika u dimenzijama papaka s obzirom na skupine papaka, ovisno o rendgenološkom nalazu promjena na prstima. Ustanovljene su statistički značajne razlike u svim dimenzijama papaka, s izuzetkom visine pete. Najizraženije statistički značajne razlike među skupinama bez rendgenološki dijagnosticiranih promjena ili s njima nađene su u dijagonali papka.

Rezultati pokazuju kako je nužno prilagoditi mjere prilikom standardne korekcije papaka rasplodnih bikova. Kod rasplodnih bikova simentalske pasmine dužinu papka potrebno je korigirati na dužinu od 9 centimetara. Utvrđena je povezanost rendgenološki vidljivih promjena na prstima s dimenzijama papaka, ovisno o promatranoj mjeri papka.

Ključne riječi: papak, rasplodni bikovi, funkcionalna korekcija, mjere papka, rendgenološka dijagnostika

SUMMARY

Lameness of a different degree is one of the most important reason of production loss in cattle industry. In stud bulls lameness, pain and stress cause decreased fertility, sex drive loss and the decreased quantity and quality of semen. In 90 % of cases lameness is caused by claw diseases of different origin. One of vital procedure for bovine claw health is routine functional claw trimming. In dairy cows the measures for proper functional trimming is well known, but the standard measurements for functional trimming in stud bulls have not been set yet. Claw disorders of various etiology are indication for survey x - ray examination of digital region in two standard imaging positions minimum. Considering different data on claw dimensions in cows it is to be asumed that there are different measurements to be considered in functional claw trimming in stud bulls. Measuring claw dimensions after the functional correction and taking into account a certain control measure it is possible to get an insight into standard recommendation for functional trimming.

The aim of this study was to try to establish the standard claw measurements after functional correction by measuring claw length, claw height, heel height, claw diagonal and claw width. To describe radiographically visible changes on stud bulls digits, their origin, frequency and distribution. Then to establish connection between hoof measurements and radiographic findings in the digital region of stud bulls.

The study included 30 adult Simmental stud bulls of 5,73 average age that showed no clinical signs of lameness. After clinical examination of bulls in gait and walking a functional correction of claws on all extremities was made. Claw length, height, diagonal, wight and hell hight were measured on each hoof. Vernier caliper was used with 1 millimeter precision. Diagnostic imaging of digital region in no lame stud bulls was used to determine manifestation, frequency and distribution of accidental pathological alterations of digits. Differences in dimensions have been tested between several separate groups of claws. First group contained hooves without findings of radiographic changes in digital region. Other groups were formed on the basis of etiology of radiographic findings on digits, in which radiographic changes in bone formation, articulation and periost were described.

Testing separate groups showed significant statistical differences have been found in all claw dimensions with exception of heel height. The most significant statistical difference between the fore mentioned groups was measured and determined in claw diagonal. Visible radiographic changes were found in 83,33 % of stud bulls. Majority of radiographic findings in digital region represent chronic reactive proliferation on joints, bones and periost.

The results show that dimensions of healthy claws in stud bulls of Simmental breed differentiate from the dimensions described for dairy cows of different breeds. It is necessary to adjust recommendations for measurements in the claw trimming in stud bulls considering stud bulls to be a specific group in which special emphasis is put on their weight. Claw length should be set at 9 centimeter. Findings in the digital area in bulls showing no clinical symptoms of lameness correspond to chronic degenerative changes of bones and joints. Radiographic findings on digits of stud bulls with macroscopically healthy hooves and their distribution differentiate from the radiographic findings on digits with pathological alterations. There is the different degree of correlation between radiographic findings on the pathologically changed digits with the claw dimensions. Claw dimension that show the biggest correlation with the pathological changed digits is the claw diagonal. In researching claw dimensions and radiographical changes in stud bulls showing no clinical signs of lameness it is impossible to exclude the influence of age and body weight. Future research should be focused on claw diagonal and its influence on changes in digits and standardisation of claw measurements in different stud bull age groups.

Keywords: claws, stud bulls, functional trimming, hoof measurements, diagnostic imaging

SADRŽAJ

1. UVOD	1
2. PREGLED DOSADAŠNJIH SPOZNAJA	3
2.1. ULOGA RASPLODNIH BIKOVA	3
2.2. VAŽNOST ZDRAVLJA PAPAKA	5
2.3. FUNKCIONALNA ANATOMIJA I MORFOLOGIJA PAPAKA.....	8
2.4. RASPORED OPTEREĆENJA NA PAPCIMA	13
2.5. KOREKCIJA PAPAKA	15
2.6. UČESTALOST HROMOSTI I TERAPIJSKA KOREKCIJA PAPAKA.....	21
2.7. DIMENZIJE PAPAKA	25
2.8. RENDGENOGRAFSKA DIJAGNOSTIKA PROMJENA REGIJE PRSTA (PAPAKA)	31
3. OBRAZLOŽENJE TEME	37
4. MATERIJAL I METODE	39
4.1. POKUSNE ŽIVOTINJE.....	39
4.2. PRIKUPLJANJE PODATAKA	40
4.3. OBRADA PRIKUPLJENIH PODATAKA.....	46
4.4. STATISTIČKA OBRADA PODATAKA.....	49
5. REZULTATI	50
5.1. DESKRIPTIVNA STATISTIKA REZULTATA MJERENJA PAPAKA	50
5.2. RENDGENOLOŠKI NALAZI PATOLOŠKIH PROMJENA NA PRSTIMA BIKOVA	54
5.3. DOB I TJELESNA MASA BIKOVA S OBZIROM NA NALAZ RENDGENOLOŠKI VIDLJIVIH PROMJENA NA PRSTIMA	64
5.4. RAZLIKE ZA POJEDINE MJERE PAPAKA S OBZIROM NA NALAZ RENDGENOLOŠKIH PROMJENA	65
6. RASPRAVA	72

7. ZAKLJUČCI	78
8. POPIS LITERATURE.....	79
9. ŽIVOTOPIS.....	90

1. UVOD

Uspjeh govedarske proizvodnje u naprednom uzgoju blisko je povezan s genetskim i pasminskim svojstvima. Vrlo važnu ulogu u proizvodnim karakteristikama imaju genetska svojstva bikova očeva.

Rasplodni bikovi kao proizvodno i genetski visokovrijedne životinje drže se u specifičnim uvjetima. Kao i kod krava na mliječnim farmama vrlo važnu ulogu u očuvanju proizvodnje imaju način držanja, iskorištavanja, zdravstveno stanje i očuvanje dobrobiti.

Od redovitih profilaktičkih mjera koje se primjenjuju u očuvanju zdravlja važno mjesto pripada funkcionalnoj korekciji papaka, budući da su promjene na papcima najčešći uzrok hromosti i znatnih gubitaka u proizvodnji.

Preporuke za korekciju papaka minimalno dva puta tijekom godine dio su svakog ozbiljnog plana upravljanja govedarskom farmom. Smjernice za pravilnu funkcionalnu korekciju papaka u smislu opisanog redoslijeda postupaka i dimenzija koje je nužno zadovoljiti pri rutinskoj korekciji zdravog papka krava u literaturi široko su zastupljene i dobro poznate (TOUSSAINT RAVEN, 1985.; TOUSSAINT RAVEN, 1989.; GREENOUGH, 1997.; NUSS i PAULUS, 2006.; GREENOUGH, 2007.a).

Dimenzije papaka kod rasplodnih bikova kao specifične i specijalizirane kategorije goveda u smislu smjernica pri funkcionalnoj korekciji u literaturi nedefinirane su i nedovoljno istražene. Pretpostavlja se kako je dimenzije nužno prilagoditi veličini i tjelesnom obliku životinje, no bez poznatih mjera koje je poželjno postići.

Dimenzije papaka poznato su genetsko svojstvo (BAUMGARTNER i sur., 1990.; VAN DORP, 2004.) te je preporuka mnogih autora koji se bave genetikom da se prilikom selekcije više pažnje posveti zdravlju papaka. U ocjeni vanjštine selekcijski vrijednih krava (prvotelki) kao neki od parametara ocjenjuju se visina papaka i stav stražnjih ekstremiteta (HPA, 2013.).

Rendgenološka dijagnostika kod goveda, povezano s makroskopskim promjenama, najčešće je usmjerena na regiju prstiju svih ekstremiteta. Tehnike snimanja u opisanoj su

regiji lako primjenjive i raširene u veterinarskoj praksi (WEAVER, 1997.; DOHERTY, 2005.).

U mnogim istraživanjima uočena je povezanost patoloških promjena papaka s rendgenološkim nalazom promjena na prstima. Poznato je da se neke vrste rendgenoloških nalaza mogu slučajno pojaviti u životinja bez kliničkih znakova bolesti (PHARR i BARGAI, 1997.), no rendgenološka istraživanja primarno su usmjerena na patološki promijenjene papke goveda.

Rendgenološki nalazi regije prstiju specifično vezani uz populaciju rasplodnih bikova dosada nisu poznati kao u ostalih kategorija goveda, a mogu pomoći u razumijevanju etiologije promjena na papcima te pojasniti poremećaje biomehaničkog opterećenja koje se razlikuje s obzirom na značajno veću tjelesnu masu u odnosu na istraživane dobne i proizvodne kategorije goveda.

2. PREGLED DOSADAŠNJIH SPOZNAJA

2.1. ULOGA RASPLODNIH BIKOVA

Govedarstvo je u svijetu jedna od najvažnijih grana stočarstva, prije svega zbog proizvodnje mlijeka i mesa. U razvijenim zemljama uzgoj goveda čini 43 – 48 % ukupnog prihoda poljoprivrednih gospodarstava (CAPUT, 1996.a; UREMOVIĆ, 2004.). U nacionalnim okvirima razvijenost pojedine države često se prikazuje intenzitetom govedarske proizvodnje, što se dobiva izračunom količine proizvedenog mlijeka i mesa po prosječnoj kravi (CAPUT, 1996.a). Danas, u vrijeme intenzivnog napretka tehnologije govedarska proizvodnja zahtijeva široko interdisciplinarno znanje stočara i brze prilagodbe u primjeni novih tehnologija (BOERSEMA i sur., 2010.; ŠTOKOVIĆ, 2013.).

Osnovni preduvjeti za kvalitetnu proizvodnju jesu dobra genetska osnova, pravilan odabir matičnog stada – rasplodnih krava i bikova, pravilan način držanja, zoohigijenski uvjeti i hranidba (BICKERT i sur., 1997.; BOERSEMA i sur., 2010.) te održavanje zdravlja životinja (preventivna cijepljenja, redoviti sistematski pregledi, njega papaka) (TOUSSAINT RAVEN, 1985.; ZEMLJIČ, 1992.; BLOWEY, 1993.; GREENOUGH i sur., 1997.; STANEK, 1997.; DOHERTY, 2005.; RADOSTITS i sur., 2007.).

U područjima s napredno razvijenim govedarstvom umjetno osjemenjivanje (UO) pokriva preko 80 % plotkinja (krava i junica sposobnih za rasplodivanje), a preostale pokrivaju bikovi u prirodnom pripustu, s tendencijom porasta (CAPUT, 1996.b).

Za umjetno osjemenjivanje potreban je manji broj visokovrijednih bikova koji se dobivaju od kvalitetnih krava (majki) i bikova (očeva), a po svojim su uzgojnim vrijednostima izrazito natprosječni u odnosu na ostatak populacije (CAPUT, 1996.b; UREMOVIĆ, 2004.).

Simentalsko govedo dominantna je, vrlo raširena pasmina srednje Europe, korištena kao kombinirano mesno-mliječno i mesno govedo. U Hrvatskoj simentalac je govedo tradicionalno vezano uz najintenzivniju poljoprivrednu proizvodnju. I danas je najvažnije govedo u nacionalnom uzgoju, prikladno za svako daljnje proizvodno usmjerenje. U posljednje vrijeme najviše se koristi kao mliječno govedo i u uzgoju kvalitetnog pomlatka za tov (CAPUT, 1996.a; UREMOVIĆ, 2004.).

Prema godišnjem izvješću Hrvatske poljoprivredne agencije (HPA, 2013.) simentalac je najraširenija pasmina u Republici Hrvatskoj. Populacija simentalske pasmine iznosi 118 262 goveda, odnosno 65,4 % ukupnog broja goveda u RH u 2013. godini.

S obzirom na dominantan način rasplodivanja (umjetno osjemenjivanje), potreban je vrlo mali broj muških rasplodnjaka, ali se pritom inzistira na njihovim genetskim kvalitetama (DISTL, 2003.). Rasplodni bikovi uglavnom su držani u centrima za umjetno osjemenjivanje (UO), prilagođenim specifičnim uvjetima njihova držanja i iskorištavanja s obzirom na njihova iznadprosječna, visokovrijedna genetska i reproduktivna svojstva (COLLICK i sur., 1989.; PRVANOVIĆ BABIĆ i sur., 2014.).

Prema posljednjim objavljenim podacima Hrvatske poljoprivredne agencije 2013. godine u Hrvatskoj je evidentirano 72 rasplodna bika u centrima za umjetno osjemenjivanje. Od toga 58 (80,55 %) bikova je simentalske pasmine, 12 bikova (16,66 %) holštajn pasmine i 2 bika (2,77 %) smeđe pasmine, raspoređenih u četiri centra za umjetno osjemenjivanje (HPA, 2013.).

U ukupnoj populaciji goveda u Republici Hrvatskoj rasplodni bikovi predstavljaju 0,039 % ili 3,9 promila populacije, a unutar ukupne populacije simentalske pasmine goveda na rasplodne bikove otpada 0,049 % ili 4,9 promila populacije.

2.2. VAŽNOST ZDRAVLJA PAPAKA

Među najvažnijim uzrocima znatnih gubitaka u govedarskoj proizvodnji jesu različiti stupnjevi hromosti (SPRECHER i sur., 1997.; WARNICK i sur., 2001.; ANDERSON i DESROCHERS, 2004.; DOHERTY, 2005.; KOS i sur., 2006.; RADOSTITS i sur., 2007.; BICALHO, 2012.). Budući da hromost uzrokuje nelagodu i dugotrajan bol, višestruko negativno utječe na kvalitetu života i proizvodne sposobnosti goveda (GREEN i sur., 2002.). Tako je hromost danas jedan od najvažnijih kritičnih čimbenika u dobrobiti životinja na visokoproduktivnim farmama, dodatno potaknut javnim raspravama o izazovima održive proizvodnje u razvijenim zemljama (VERMUNT, 2007.; BICALHO, 2012.).

Istraživanjima provedenim u Engleskoj dokazano je da je hromost druga najskuplja bolest u mliječnoj proizvodnji, odmah nakon mastitisa (KOSSAIBATI i ESSLEMONT, 1997.). Velika retrospektivna studija na više od 900 farmi mliječnih goveda pokazala je da farme s većom pojavnošću šepavosti (16 % i više) imaju gotovo tri puta veći omjer smrtnosti u usporedbi s farmama s manjom pojavnošću hromosti (McCONNEL i sur., 2008.).

Kako je hromost danas osnovni izazov dobrobiti na modernim farmama goveda (ESPEJO i ENDRES, 2007.; BICALHO, 2012.), promatranje šepavosti svrstano je u najreprezentativnije pokazatelje dobrobiti vezane uz životinju na mliječnim farmama (WHAY i sur., 2003.). Jednako tako, prevencija pojave šepavosti postaje najvažniji korak za unapređenje dobrobiti krava i smanjivanje ekonomskih gubitaka na farmama goveda (MILL i WARD, 1994.).

Uz nepovoljan utjecaj na dobrobit i dugotrajno stresno stanje, brojna istraživanja dokazala su da šepavost ima negativan učinak na plodnost mliječnih krava (SPRECHER i sur., 1997.; HERNANDEZ i sur., 2001.; GARBARINO i sur., 2004.). Hromost za posljedicu ima ranije izlučivanje životinja kao i manju masu trupova pri klanju, kvalitetu mesa te ekonomsku vrijednost (BOOTH i sur., 2004.; FJELDAAS i sur., 2007.; BICALHO, 2012.).

Utjecaji i čimbenici rizika nastanka hromosti mliječnih krava na farmama u jednakoj se mjeri očituju i u mužjaka rasplodnjaka, bez obzira na prilagođeni način držanja, genetsku i ekonomsku vrijednost. Dobro je poznat utjecaj stresa uzrokovanog hromošću, boli i upalnih promjena na zdravlje i reproduktivne sposobnosti rasplodnjaka (COLLICK i sur., 1989.; KOOPS i sur., 1995.; DOBSON i SMITH, 2000.). Životinje prvotno očituju smanjen unos

hrane i gubitak tjelesne mase, koji za posljedicu mogu imati smanjenu plodnost, gubitak spolnog nagona, što utječe na smanjenu proizvodnost i kvalitetu sjemena (PRVANOVIĆ BABIĆ i sur., 2011.; RADIŠIĆ i sur., 2012.; PRVANOVIĆ BABIĆ i sur., 2014.), odnosno neplodnost (PERSSON i sur., 2007.).

Bolesti lokomotornog sustava znatno utječu na reproduktivne značajke bikova. U pravilu bolnost u stražnjim ekstremitetima (osobito skočnim zglobovima i prstima) te u slabinskom segmentu kralježnice stvarno onemogućuju ispoljavanje normalnog spolnog ponašanja. Nadalje, osim što bolnost mišićno-koštanog sustava direktno ograničava parenje, dugotrajan stres i neliječen bol uzrokuju kortikosteroidima posredovano oštećenje spermatogeneze s posljedicama za plodnost (FOOTE i sur., 1976.; WEISBRODE i sur., 1982.; KOOPS i sur., 1995.; PRVANOVIĆ BABIĆ i sur., 2014.).

Poznata je činjenica da u 90 % slučajeva različite stupnjeve hromosti uzrokuju bolesti papaka različite etiologije (DOHERTY, 2000.; KOFLER i MARTINEK, 2002.; KOS i sur., 2006.). Oboljeli papci često su izvori infekcija, a poremećajima u stavu i kretanju životinje uzrokuju promjene na zglobovima i tetivama (ANDERSON i DESROCHERS, 2004.; GREENOUGH, 2007.a).

Persson i suradnici su (2007.) istražujući smanjenu plodnost i neplodnost u rasplodnih bikova više pasmina zaključili da nalaz uznapredovalog i deformirajućeg osteoartritisa u većine neplodnih bikova govori o tome kako takvi bikovi otežano završavaju osjemenjivanje, što objašnjava pad broja gravidnosti u stadima iz kojih potječu. Bikovi iz kontrolne skupine, zadovoljavajuće plodnosti, imali su normalne zglobove ili blagi do srednji stupanj osteoartritisa na zglobovima stražnjih ekstremiteta, prema mišljenju autora vjerojatno bez kliničke važnosti.

Hromost je primarno problem držanja goveda, osobito kod zatvorenog sustava držanja, gdje je zbog nedostatka kretanja istaknuto nedovoljno trošenje rožine koje je vrlo važan čimbenik za pojavu bolesti papaka (ANDERSON i DESROCHERS, 2004.). Iz tog je razloga nužno obavljati redovite profilaktičke korekcije papaka više puta godišnje (GREENOUGH, 2007.a).

Uz jasno istaknute negativne ekonomske, zdravstvene i okolišne utjecaje hromost je vezana i uz tjelesne odlike, općenito konstituciju i proizvodnost, odnosno sveukupnu uzgojnu

i proizvodnu kvalitetu životinja, i mliječnih krava i rasplodnih bikova (GREENOUGH, 2007.b; PRVANOVIĆ BABIĆ i sur, 2014.).

2.3. FUNKCIONALNA ANATOMIJA I MORFOLOGIJA PAPAKA

Goveda na svakom ekstremitetu imaju četiri prsta, od kojih su treći i četvrti potpuno razvijeni, dok su drugi i peti prst rudimentirani i nalaze se posteriorno u visini putičnog zgloba te ne stvaraju zglobnu vezu s ostatkom kostura (DOHERTY, 2005.; FRANDSON i sur., 2009.).

Koštanu osnovu trećega i četvrtog prsta čine putična kost (proksimalna ili prva falanga), krunska kost (srednja ili druga falanga) i papčana kost (distalna ili treća falanga) te po dvije proksimalne i jedna distalna sezamoidna kost. Proksimalna i srednja falanga prsta u širini su jednake, ali je proksimalna falanga gotovo dvostruko duža od srednje falange (LEIBACH i sur., 2009.).

Proksimalni okrajak distalne falange gotovo čitavom površinom je zglobna površina koja priliježe u distalni zglobni prostor anatomske prilagođene srednje falange. Distalna sezamoidna kost (navikularna kost) proteže se uz zglobni prostor distalnog interfalangealnog zgloba. Navikularna kost i duboka fleksorna tetiva štite distalni interfalangealni zglob od prodora stranih tijela kroz taban (GREENOUGH, 1997.).

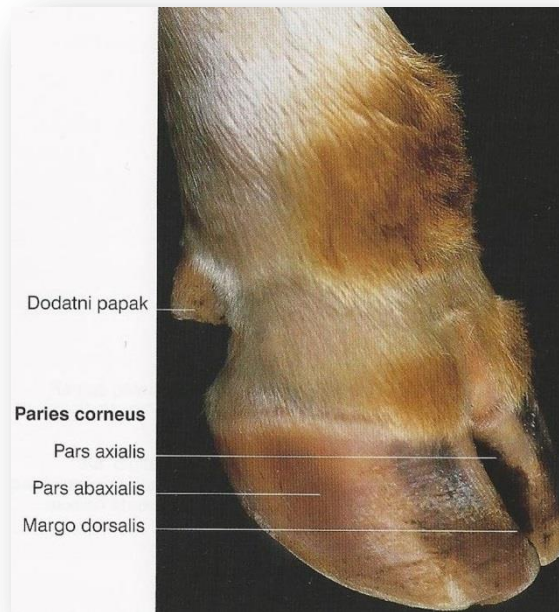Na svakom ekstremitetu okrajke prstiju prekrivaju papci. Papci trećega i četvrtog prsta prilagođeni su obliku papčane kosti. Uloga rožine papka je dvostruka, zaštititi meka tkiva ispod papčane čahure i nositi tjelesnu masu (ZEMLJIČ, 1992.; FRANDSON i sur., 2009.).

Makroskopski na vanjskim rubovima papka opisujemo tri plohe: abaksijalnu, interdigitalnu i bazalnu ili tabansku plohu.

Abaksijalna ploha je laterolateralno konveksna i sadržava prstenove koji su položeni paralelno s krunskim rubom papka. Dorzalni je dio konkavan i zatvara kut s tлом od 40 do 45° na prednjim, a 50° na stražnjim ekstremitetima. Interdigitalna ploha je konkavna i žljebasta te se s homolognom plohom susjednog papka dodiruje na proksimalnom i distalnom kraju.

Bazalna ili tabanska ploha sastoji se od slabo konkavnog potplata koji je sprijeda zašiljen, a straga proširen, te od kapice koja predstavlja meku tanku rožinu i proksimalno prelazi u kožu.

Distalna granica abaksijalnog zida papčane rožine zajedno sa širinom od 2 do 5 cm pripadajućeg tabana mjesto je opterećenja papka. Veza abaksijalnog zida i tabana papaka prednjih ekstremiteta kod svakog koraka prvi dotiču tlo (DOHERTY, 2005.).



Slika 1. Papci prsnog uda goveda. (Preuzeto iz: LEIBACH i sur. (2009.): Prsni ud (*membrum thoracicum*). U: Anatomija domaćih sisavaca. (Zobundžija, M., K. Babić, V. Gjurčević Kantura, Ur.))

Fiziološka debljina tabana u prosjeku je 7 mm, solea je deblja u petnom dijelu, a tanja apikalno (GREENOUGH, 2007.a).

U anatomskom smislu papak podrazumijeva rožnatu čahuru (epidermis), distalnu falangu, distalni dio srednje falange, distalne sezamoidne kosti, podtrohlearne burze, ligamente i tetive. Papčana čahura obuhvaća i vaskularizirani dermis i supkutis koji formiraju potporne jastučice.

Epidermis papčanog zida podijeljen je na vanjski (*stratum externum*), središnji (*stratum medium*) i unutrašnji (*stratum internum*) sloj koji se u literaturi često naziva lamelarnim epidermisom. *Stratum externum* predstavlja vanjski pokrivač papka i građen je od keratiniziranih stanica. Pretpostavlja se da je njegova funkcija održavanje konstantne količine

vode u središnjem sloju. *Stratum medium* je pretežno tubularne strukture. Tubuli se od dermisa proširuju i povećavaju u promjeru te su u uskoj vezi s tvrdoćom rožine. *Stratum internum* (lamelarni epidermis) predstavlja žljebastu podstavu papčanog zida. Žljebovi se povećavaju distalno i s rožinom na tabanu formiraju bijelu liniju (*zona alba*).

Dermis je također podijeljen u tri sloja koji su u skladu sa slojevima epidermisa. Krunski dermis zauzima usko uleknuće ispod samog ruba krune papka. Sastoji se od jako vaskulariziranih papila čije zametne stanice proizvode mekanu rožinu krunskog ruba. Tubularni (parijetalni) dermis nalazi se ispod krunskoga i njegovi tubuli prekrivaju papile. Lamelarni dermis sadržava brojna gusta retikularna vlakna koja učvršćuju papčanu kapsulu s distalnom falangom.

Supkutis nedostaje na mjestima gdje se korij spaja s kosti, a prisutan je u peti. Predstavlja gustu masu fibroelastičnog tkiva koja tvori potporne jastučice, krunski i petni jastučić. Njihova je uloga apsorpcija sile udarca pri kretanju te služe kao dio unutar papka koji dopušta određenu pokretljivost između papčane kosti i rožine papka u dijelu u kojemu se nalazi (GREENOUGH, 1997.).

Suspenzorni aparat papčane kosti pridržava treću falangu prsta u čahuri papka. Prvotno je detaljnije opisan za kopito konja, u novije vrijeme i za papke goveda. Svi elementi koji se nalaze između površine papčane kosti i rožine papka pridonose kvaliteti suspenzornog aparata koji se u tom dijelu sastoji od dermalne komponente u kojoj je važan dublji retikularni sloj te epidermalne komponente u kojoj je bitan živi epidermalni dio i unutarnji dio epidermalnog sloja (*stratum corneum*). Spoj između dermalnog i epidermalnog dijela papka međusobno su povezane lamele, tj. *corium coronarium* i *stratum corneum*. Lamele su listaste strukture, položene okomito na unutrašnju površinu papčanog zida koje povezuju čahuru papka sa papčanom kosti. Za mehaničku stabilnost papčane kosti unutar rožnate čahure iznimno su važni snopovi kolagenih vlakana koji se pružaju od površine treće falange prema bazalnoj membrani lističavog dijela korija u kojoj završavaju. Ako iz nekog razloga dođe do popuštanja tih kolagenih vlakana ili njihova produživanja, doći će do pomaka treće falange, odnosno spuštanja papčane kosti. U tom je slučaju papčana kost unutar čahure pojačano slodobna u odnosu na fiziološku poziciju, a sva masa koju nosi prenosi se pritiskom na rožinu papka.

Suspenzorni aparat u goveda, za razliku od konja, nije toliko velik i nije u mogućnosti podnijeti toliko opterećenja. Niža mehanička stabilnost posljedica je manjeg laminarnog područja i slabijeg kontaktnog područja dermalno-epidermalne veze.

Masa opterećenja kod goveda raspoređena je na taban i na petu. Tako su derma pete i tabana goveda, a osobito potporni jastučići smješteni u supkutisu, općenito važni za ublažavanje udarca prema papčanoj kosti, nose i dio mase životinje. Potporni jastučići ne samo da apsorbiraju silu udarca pri kretanju nego služe i kao dio unutar papka koji dopušta i znatnu pokretljivost između papčane kosti i rožine papka u tom dijelu papka. Potporni jastučići sastoje se od tri paralelna cilindrična dijela koja u osnovi čini masno tkivo (KOFLER i MARTINEK, 2002.; KOS i sur., 2006.; KOS, 2014.).

Stupanj kompresije tkiva u tabanu i peti ispod papčane kosti određuje suspenzorni aparat i funkcioniranje potpornih struktura jastučića. Ustanovljen je utjecaj dobi na strukturu jastučića. U mlađih kategorija goveda jastučići su uglavnom građeni od labavog vezivnog tkiva s velikom količinom amorfne temeljne tvari, dok se s godinama povećava količina masnog tkiva. Promjene u strukturi potpornih jastučića smanjuju i mogućnost amortizacije i potpore, odnosno otpornosti na pritisak mase od strane papčane kosti. Epidemiološke studije pokazuju povećanje patologije papaka u tabanskoj regiji upravo nakon prvog teljenja (osobito 100 dana nakon teljenja), kada jastučići sadržavaju bitno manje masnog tkiva koje zamjenjuje kolageno tkivo (TARLTON i WEBSTER, 2000.).

Spoj derme i epiderme unutar papka jest visokospecijalizirano područje koje povezuje „živi“ i „neživi“ dio papka. Žive epidermalne stanice koje se nalaze u tom spoju razmnožavaju se proliferacijom i pokazuju jaku metaboličku aktivnost. Sve hranjive tvari i čimbenici potrebni za epidermalnu aktivnost moraju proći iz derme u epidermu i obratno. Tijekom proliferacije one su opterećene velikim metaboličkim zahtjevima, a moraju pritom izdržati i sve mehaničke sile između papčane kosti, vanjske čahure papka i okoline. Zbog svojih kompleksnih funkcija dermalno-epidermalni spoj dio je nužan za integritet i normalnu funkciju papka (KOS i sur., 2006.; LEIBACH i sur., 2009.).

Dermalni krvožilni sustav papka jedinstven je po svojoj trodimenzionalnoj građi, složenosti i gustoći, što je i razlog njegovoj podložnosti strukturnim oštećenjima i smetnjama u mikrocirkulaciji. Dokazano je da u govedem sustavu cirkulacije papka arteriovenske skretnice uopće ne postoje, a nisu niti potrebne, što razlikuje papak od kopita (HIRSCHBERG

i sur., 2001.). U novijim je istraživanjima pažnja usmjerena na smetnje i promjene u cirkulaciji papka goveda vezane uz hranidbu.

Stvaranje rožine papka rezultat je proliferacije, stanične diferencijacije (keratinizacije) i programirane smrti stanica. Ovaj proces kontrolira mnoštvo bioaktivnih molekula kao što su faktor rasta i neuropeptidi koje stvaraju derma i/ili krvožilni sustav. Epidermalna diferencijacija u osnovi ovisi o opskrbi hranjivim tvarima i kisikom iz kapilara derme koja je duboko ispod rožine i vrlo je osjetljiva na bilo koji poremećaj u opskrbi. U skladu s time, sve promjene u propusnosti i protoku krvnih žila derme utječu na epidermalnu diferencijaciju i formiranje rožine (GREENOUGH, 1997.; FRANDSON i sur., 2009.).

2.3.1. Razlike u veličini koštanih elemenata regije prsta

Keller i suradnici (2008.) uspoređivali su razlike u dimenzijama koštane osnove prstiju kod različitih kategorija goveda. Općenito metatarzalni i metakarpalni kondil, distalna i srednja falanga duže su na lateralnom nego na medijalnom prstu. Kod većine goveda lateralni je prst duži od medijalnog. Razlika u dužini povećava se s dobi i više je istaknuta na prednjim ekstremitetima.

Nacambo i suradnici (2007.) opisali su razlike u veličini lateralnog i medijalnog kondila metakarpalnih i metatarzalnih kostiju u različitim dobnih kategorija goveda.

Post mortem istraživanjima papčanih kostiju uočena je značajna varijacija u dimenzijama papčane kosti, do 30 mm, odnosno 61 % dužine dorzalnog ruba. Iako postoji opravdana sumnja u povezanost veličine papčane kosti i rožine, njihov međudnos ostaje za istražiti (BLOWEY i INMAN, 2013.).

2.4. RASPORED OPTEREĆENJA NA PAPCIMA

Općenito je poznato da medijalni papak prednjih nogu nosi veće opterećenje od lateralnog, dok na stražnjim nogama lateralni papak nosi veće opterećenje od medijalnog (TOUSSAINT RAVEN, 1989.; VAN DER TOOL i sur., 2002.; NUSS i sur., 2011.).

Za vrijeme hoda lateralni papak prednje noge prvi dotiče tlo, jednako kao na stražnjim nogama (MEYER i sur., 2007.; SCHMID i sur., 2009.), ali u sljedećoj fazi ciklusa koračanja oba papka nose ravnomjerno opterećenje na prednjim ekstremitetima (VAN DER TOOL i sur., 2002.).

Kinetičkim istraživanjima na pokretnoj traci objašnjena je različita funkcija prednjih i stražnjih ekstremiteta prilikom kretanja. Sila vertikalnog opterećenja na prednjim ekstremitetima najjača je u trenutku spuštanja prema tlu, a na stražnjima u fazi odgurivanja. Takav raspored prebacuje silu opterećenja na lateralni papak stražnjega ekstremiteta kod prizemljenja (MEYER i sur., 2007.; SCHMID i sur., 2009.).

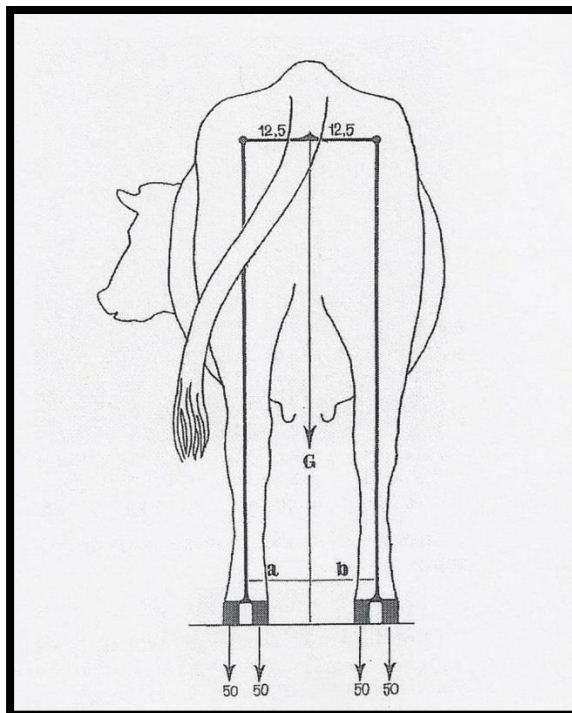
Najveće opterećenje podnosi tabanski dio papka, a mjesto najjačeg opterećenja ne razlikuje se značajno na lateralnom i medijalnom papku prednjih i stražnjih ekstremiteta, iako je nešto veća razika uočena u usporedbi lateralnih papaka prednjih i stražnjih ekstremiteta (VAN DER TOOL i sur., 2002.).

Ossent i suradnici (1987.), uspoređujući distribuciju opterećenja na papcima prednjih ekstremiteta prvotelki za vrijeme stajanja prije i nakon teljenja, uočili su veće opterećenje medijalnog papka prije teljenja, dok se nakon teljenja nešto opterećenja prebacuje na lateralni papak.

Van der Tool i suradnici (2004.) ispitivali su silu pritiska na mjestu kontakta papaka krava s tлом za vrijeme stajanja prije i nakon funkcionalne korekcije papaka te u kretanju nakon funkcionalne korekcije. Vertikalno opterećenje na stražnjim ekstremitetima u vrijeme stajanja prije korekcije podijeljeno je u odnosu 20 % na medijalni papak i 80 % na lateralni papak, dok se nakon funkcionalne korekcije taj odnos mijenja u omjeru 30 % na medijalnom papku i 70 % na lateralnom papku.

Stanek i Zeiner (2008.) koristili su distribuciju opterećenja na papcima kao kontrolu nakon više metoda korekcije preraslih papaka. Svim metodama korekcije dokazali su

značajno veću dodirnu površinu papaka s tlom i redistribuciju opterećenja nakon funkcionalne korekcije papaka.



Slika 2. Raspored opterećenja težine na papke goveda kod pravokutnog stava.
(Preuzeto iz: TOUSSAINT RAVEN (1989.): Cattle footcare and claw trimming.)

2.5. KOREKCIJA PAPAKA

Funkcionalna korekcija papaka podrazumijeva periodično uklanjanje rožine papaka, pogotovo u životinja kod kojih dolazi do neravnomjernog rasta i trošenja papčane rožine. Svrha funkcionalne korekcije jest obnavljanje normalnog oblika papka i stojnog kuta prema osi prsta, što posredno utječe i na prirodan stav prednjih i stražnjih ekstremiteta (NOORDSY, 1994.; KOFLER i MARTINEK, 2002.; BABIĆ, 2014.a).

Sustav funkcionalne korekcije papaka zasnovan je na znanstvenim načelima prvotno razvijenim u Nizozemskoj od profesora Egberta Toussaint-Ravena. Osnovne tehnike korekcije papaka predavane su na „School voor de Veehouderij en het Wiedebedrijf“ u Oenkerku, Nizozemska. Ova je institucija zaslužna za širenje i prihvaćanje tehnika funkcionalne korekcije papaka širom svijeta (GREENOUGH, 2007.a).

Neovisno o zastupljenosti problema sa šepanjem u uzgoju preporučuje se redovita profilaktička korekcija papaka dva puta godišnje. Najkorisnijim se pokazalo provoditi jednu profilatičku korekciju u kasno proljeće (TOUSSAINT RAVEN, 1989.; NUSS i PAULUS, 2006.; GREENOUGH, 2007.a). Na učestalost korekcije papaka u stadu utjecat će uvjeti držanja i produkcije te primarno pojavnost slučajeva hromosti tijekom godine. Poželjno je izbjegavati zahvat na bređim kravama ili pri vrhuncu laktacije, a preporučuje se češće kontrolirati papke stražnjih ekstremiteta, zbog znatno češće pojave promjena na stražnjim ekstremitetima. Papci problematičnih grla prema potrebi se mogu korigirati periodično 3–4 puta godišnje (ZEMPLJIČ, 1992.; BABIĆ, 2014.a).

Potreba za korekcijom papaka, bez vidljivih znakova bolesti, razlikuje se u pojedinim životinja s obzirom na brzinu rasta rožine; u prosjeku rožina raste 1 cm mjesečno (ANDERSON i DESROCHERS, 2004.). Tijekom rutinske korekcije papaka bolesti kao što su bolest bijele linije i čir tabana mogu se otkriti prije vidljivih znakova hromosti, a rano otkrivanje takvih stanja daje znatno bolje rezultate u liječenju (GREENOUGH i sur., 1997.).

Osnovni razlog važnosti rutinske korekcije papaka jest olakšavanje bola uzrokovanog pretjeranim rastom rožine. Jednako tako uklanjanje manjeg sloja rožine papka u tabanskom dijelu smanjenjem pritiska indirektno potiče rast nove, zdravije i otpornije rožine (HULEK, 2005.; GREENOUGH, 2007.a). Kod mliječnih krava unapređenje dobiti direktno utječe na mliječnost i reproduktivne sposobnosti, u vrlo kratkom vremenu nakon korekcije papaka

(BICALHO, 2012.). Kod rasplodnih bikova bolnosti papaka i posljedična šepavost znatno utječu na reproduktivne sposobnosti bikova. Stres i bolnost negativno djeluju na zauzimanje položaja za koitus, dolazi do pada spolnog nagona i smanjene plodnosti (DOBSON i SMITH, 2000.).

Autori mnogih radova ističu važnost načina smještaja goveda u odnosu na bolesti papaka (KOFLER i MARTINEK, 2002.; HULEK, 2005.; ESPEJO i ENDRES, 2007.; FJELDASS i sur., 2007.; McCONNEL, 2008.; TELEZHENKO i sur., 2009.). U raznim dijelovima svijeta i stadima mliječnih goveda uvelike se razlikuju uvjeti držanja (primarno kvaliteta poda) i okolišni čimbenici, pa tako i potrebe za korekcijom papaka. U današnjim uvjetima intenzivnog držanja ravnoteža između rasta i trošenja rožine svakako je narušena, a papci su prilagođeni uvjetima grubog okoliša (GREENOUGH, 2007.a).

Klinički su evidentirana zapažanja povezanosti bolesti papaka s vrstom poda, izgledom boksa za slobodno držanje kao i mjestom ležišta, ili izgledom stajanke i poda pri vezanom načinu držanja goveda. Kvaliteta poda bitno utječe na pojavnost hromosti i oblik papka. Činjenica je da se na mjestu jačeg opterećenja rožine ona više troši, a zbog pojačanog pritiska slabije raste, i obratno, na mjestu slabijeg opterećenja rožina papka slabije se troši, a zbog manjeg pritiska više raste. Ovakav odnos omogućuje nastanak svih oblika nepravilnih, tzv. štalskih papaka, i pretjerano trošenje te nastanak lezija na abrazivnim podovima. Bez obzira na način držanja ležajevi moraju biti dobro nasteljeni, a govedima treba osigurati mogućnost kretanja. Na pojavnost hromosti utječu i putevi kretanja goveda, odnosno njihova kvaliteta s obzirom na vrstu materijala od kojeg su građeni (MURRAY i sur., 1996.; TELEZHENKO i sur., 2009.; KOS, 2014.). U svakom slučaju rast papčane rožine varira s obzirom na intenzitet hranidbe, poticanje rasta odnosno opterećenje (GREENOUGH i sur., 1997.).

Budući da rožina papka neprekidno raste, prosječno oko 1 cm u mjesec dana, problem nedovoljnog trošenja papčane rožine osobito je istaknut kod zatvorenog sustava držanja, kao posljedica nedostatnog kretanja, te je vrlo je važan čimbenik za pojavu bolesti papaka (ANDERSON i DESROCHERS, 2004.). Poznato je da goveda koja pasu ili dnevno izlaze imaju manje problema s bolestima papaka (KOS, 2014.).

Opisana su tri osnovna tipa nepravilnih papaka (nepravilna rasta rožine): predugi papci, kratki papci i preopterećni lateralni papci. Predugi papci posljedica su nerazmjera u rastu i trošenju papčane rožine, u pravilu izravno povezani sa štalskim držanjem goveda,

osobito na vezu. Osobitost je u tome što je postrani nagibni kut manji od 45°. Određeni podtipovi predugih papaka zahvaćaju oko 3 % stražnjih lateralnih papaka u krava holštajnske pasmine te predstavljaju ireverzibilno stanje. Budući da je dokazana nasljednost, krave i bikove s ovim promjenama nužno je izlučiti iz rasploda (KOFLER i MARTINEK, 2002.; BABIĆ, 2014.b).

Kod kratkih papaka debljina rožine papka toliko je mala da se prilikom korekcije stražnjih ekstremiteta medijalni papak uopće ne skraćuje.

Preopterećeni lateralni papci pojavljuju se kao nepravilni papci s većom debljinom rožine petnog dijela od debljine rožine nokatnog dijela papka (obično na lateralnim papcima stražnjih ekstremiteta i medijalnim papcima prednjih ekstremiteta). Ova promjena često se javlja obostrano (HULEK, 2005.; BABIĆ, 2014.b).

2.5.1. Koncept funkcionalne korekcije papaka

Osnovno načelo korekcije papaka jest osigurati da oba papka jednoga ekstremiteta nose jednaku težinu (TOUSSAINT RAVEN, 1989.; NUSS i PAULUS, 2006.). Prvi prioritet mora biti skraćivanje lateralnog papka stražnjega ekstremiteta i prebacivanje opterećenja na medijalni papak (NOORDSY, 1994.; KOFLER i MARTINEK, 2002.).

Kod korekcije papaka rabi se standardizirana, adekvatna oprema, pri čemu se dodatan oprez pridaje prevenciji ozljeda kod manipulacije sa životinjama. Za sputavanje se rabe prilagođene stojnice, različitih vrsta. Osnovna je razlika u stacionarnim i mobilnih fiksacijskim stojnicama (HULEK, 2005.; GREENOUGH, 2007.a).

Instrumenti koji se rabe u korekciji papaka obvezno se moraju održavati čistima nakon korekcije te dezinficirati, osobito kod korekcije promijenjenih papaka (BLOWEY, 1993.). Rabe se kliješta i škare za skraćivanje nokatnog dijela papka, set specijaliziranih noževa i električne brusilice s različitim vrstama brusnih ploča. Kvaliteta i stupanj finoće brusnih ploča električne brusilice utječe na kvalitetu obrade i stupanj zagrijavanja rožine (NOORDSY, 1994.; HULEK, 2005.).

Korigirani papak mora omogućiti životinji osjećaj sigurnosti kada hoda po tvrdom hrapavom podu. To se pravilo odnosi se na mirovanje. Stoga je uloga funkcionalne korekcije papaka dvojaka, mora biti ponovno ustanovljena ravnoteža opterećenja između dvaju papaka istoga ekstremiteta, što osigurava postranu (lateralnu) stabilnost. Potom mora biti ustanovljena distribucija opterećenja dužinom papka, koja omogućuje podužnu (longitudinalnu) stabilnost. Podužna stabilnost odlika je svakoga pojedinog papka zasebno (TOUSSAINT RAVEN, 1989.; BLOWEY, 1993.).

Preopterećenje papka ne može se osloboditi ako papak koji treba preuzeti težinu nije stabilan pod opterećenjem, bilo podužno bilo postrano.

Treba imati u vidu da svaki put kada govedo učini korak na tvrdj podlozi stražnje noge kližu u stranu, mijenjajući raspored opterećenja između papaka. Lateralni papak stražnjega ekstremiteta, koji je i inače jače opterećen od istostranog prednjeg ekstremiteta, na tvrdj podlozi preuzima 50 – 70 % opterećenja stražnjeg ekstremiteta. Preuzimanje većeg opterećenja kod lateralnog papka uzrokuje proširenje tabana. Rezultat preopterećenja jest pritisak na dermis koji stimulira stvaranje rožine (GREENOUGH, 2007.b).

Kod korigiranih papaka ukoni se pretjerano opterećenje vanjskoga papka i omogućiti oporavak stimuliranog dermisa (TAUSSAINT RAVEN, 1989.). Nažalost, kod većine goveda uzrok problema najčešće se nastavlja (držanje na betonskom podu i slično) te je za očekivati ponovno preopterećenje papka i prerastanje rožine (KEHLER i GERWING, 2004.).

U trenutku korekcije svaki je papak kod pojedine životinje jedinstven s određenim odstupanjima od normalnog. Unatoč tome, osoba koja korigira papke stvara zamišljenu sliku optimalnog modela papka prije korekcije.

Zamišljeni model normalnog papka prilikom korekcije oslanja se na pravilan kut papka, odnosno prirodan stav ekstremiteta. Opisane precizne mjere koje podrazumijevaju sliku normalnog papka primarno su istraživane na holštajnsko-frizijskoj pasmini goveda.

Dužina dorzalnog zida papka mjeri se od nokatnog vrha nosilnog ruba do granice krune papka i krunskog dijela kože. Prosječno u holštajnsko-frizijskih krava iznosi 7,5 cm (odnosno 7,0 – 8,0 cm). U ostalih pasmina te prosječne vrijednosti variraju s obzirom na pasminski urođene dimenzije goveda, koje se reflektiraju i na papcima. Postrani nagibni kut dorzalnog zida prema podlozi trebao bi biti u svih pasmina goveda oko 45 stupnjeva. Dok je apikalni dio tabana na presjeku papka debeo oko 5 – 7 mm, petni je dio 50 – 100 % deblji, ali je konzistencija rožine mekša (TOUSSAINT RAVEN, 1989.; BLOWEY, 1993.; HULEK, 2005.).

Budući da bi težina trebala biti ravnomjerno raspoređena od nokatnog prema petnom dijelu, 2 – 3 cm od nosilnog ruba, u mliječnih se krava lezije češće uočavaju na lateralnim papcima stražnjih ekstremiteta, koji se kao i medijalni papci prednjih ekstremiteta nazivaju papcima opterećenja. Kako stražnji dio abaksijalne strane papka prvi dotiče tlo pri podupiranju, najizloženiji je trošenju i ozljedama. U normalno razvijenih i pravilno trošenih papaka stražnji medijalni papak bit će uvijek uži od lateralnog papka istog ekstremiteta (MURRAY i sur., 1996.; NUSS i PAULUS, 2006.).

Rutinska periodična korekcija papaka (*Dutch – standard*) prema Nizozemskoj školi predviđa tri glavna reza koja se obavljaju kao rutinski postupak točno ustanovljenim redosljedom. Prvo se obrađuje medijalni, zatim lateralni prst, a na kraju međupapčani prostor.

Prvi korak uključuje skraćivanje nokatnog dijela rožine duljeg od 7,5 cm na njegovu normalnu dužinu. U pravilu, ako je rez dobro izveden, pri vrhu je solea debljine 5 – 7 mm. Vrlo je česta pogreška uklanjanje prevelikog dijela nokta, osobito kod već kratkog papka.

Drugi je korak stanjivanje rožine tabana do osjeta elastičnosti petne trećine tabana. Zbog mogućih pogrešaka korekciju petnog dijela tabana i nokta dobro je ostaviti za kraj, nakon uspostavljanja postrane stabilnosti među papcima. Učestalo se mora provjeravati debljina solee tijekom korekcije. Ako je područje tabana tijekom korekcije osjetljivo, ne treba raditi dodatne rezove u tom području (HULEK, 2005.; GREENOUGH, 2007.a; BABIĆ, 2014.a).

Daljnjim rezovima uklanja se rožina tabana aksijalne strane papka na prijelazu srednje u petnu trećinu u sloju od 2 do 5 mm tako da se rastereti taban u odnosu na nosilni rub papka.

Zadatak sljedeće faze korekcije jest prebaciti dio opterećenja s preopterećenog lateralnog papka na medijalni papak. Tada medijalni papak osigurava pravilan raspored opterećenja (MEYER, 2007.). Iz tog se razloga medijalni papak ostavlja nešto duži, dovoljno stabilan za ulogu potporne strukture.

U smislu stabilizacije opterećenja i rasporedu mehaničkih sila unutar papka, nosilna površina obaju papaka mora biti u pravilnom kutu spram metatarzusa, odnosno metakarpusa. Posljednji rezovi služe dotjerivanju tabana. Neke se razlike u tehnici mogu primijeniti, ovisno o načinu držanja, na mekom ili tvrdom podu.

Na kraju obrade papaka jednog ekstremiteta treba provesti dezinfekciju papka s raspoloživim dezinfekcijskim sredstvom (NOORDY, 1994.; GREENOUGH, 2007.a).

2.6. UČESTALOST HROMOSTI I TERAPIJSKA KOREKCIJA PAPAKA

U slučaju pojave hromosti obvezno se provodi detaljan pregled životinje u stavu, u hodu te na kraju pregled papka. S obzirom na učestalost patologije papaka kao uzroka hromosti često je nakon utvrđivanja patologije nužno provesti terapijsku korekciju papaka.

Često se poistovjećuje problem hromosti u mliječnih krava s pojavom bolesti papaka. Razlog je u tome što su upravo bolesti papaka glavni i najvažniji problem u držanju goveda (osobito mliječnih krava).

Tako je poznato da se 95 % svih hromosti pojavljuje u mliječnih krava, 80 % hromosti nastaje zbog patologije prsta, a 80% hromosti nastalo je vezano uz bolesti prsta na stražnjim ekstremitetima (NOORDY, 1994.; MURRAY i sur., 1996.; KOFLER i MARTINEK, 2002.; KOS, 2014.).

U opsežnom istraživanju (ARKINS, 1981.) na nekoliko tisuća mliječnih krava ustanovljeno je da je 16 % krava u posljednjih devetnaest mjeseci liječeno zbog hromosti.

Od bolesti papaka lokaliziranih na stražnjim nogama 70 % se odnosi na bolesti rožine papka, a 30 % na kožni dio papka. Od navedenih promjena 70 % bolesti rožine pojavljuje se na vanjskom (lateralnom) papku stražnje noge (ARKINS, 1981.; MURRAY i sur., 1996.; KOFLER i MARTINEK, 2002.; KOS, 2014.).

Kod pojave bolesti papaka na prednjim ekstremitetima promjene se češće pojavljuju na medijalnim (unutarnjim) papcima (RUSSEL i sur., 1982.; MURRAY i sur., 1996.). Budući da kod prednjih medijalni papak nosi veće opterećenje od lateralnog, pojava promjena na papcima odgovara distribuciji opterećenja (TOUSSAINT RAVEN, 1989.; VAN DER TOL i sur., 2002.; RADIŠIĆ i sur., 2011.).

2.6.1. Pregled ekstremiteta goveda i utvrđivanje hromosti

Pregled goveda u mirovanju (tj. stojeće životinje) obuhvaća uočavanje bilo kojeg znaka bolesti. Pregledom se ustanovljuju promjene na krznu, ogrebotine i otekline od moguće traume, dekubitalne ozljede koje upućuju na teškoće prilikom lijeganja i ustajanja te se pažljivo uočavaju eventualni nedostaci u izvedbi nastambi koji bi mogli uzrokovati nastanak hromosti. Svaka životinja koja dulje razdoblje trpi bol pokazuje uočljive promjene kondicije. Budući da najviše hromosti započinje patološkim promjenama na stopalu (95 % svih hromosti stražnjih ekstremiteta i 99 % svih hromosti prednjih ekstremiteta), korisno je pregled usredotočiti na prst i njegovu okolinu. Otekline okoline papaka i područja prstiju siguran su znak patoloških promjena. Budući da pregled papaka podrazumijeva podizanje ekstremiteta, fiksaciju u stojnici ili hidrauličkom stolu i tjeranje životinje u neprirodan hod, prvotno treba isključiti moguće uzroke hromosti smještene u proksimalnim dijelovima ekstremiteta (STANEK, 1997.; DOHERTY, 2005.).

U odnosu na prednje ekstremitete, šepanje stražnjim ekstremitetima katkad je teže raščlaniti. Pokušaj da se životinja obrani prilikom pregleda udarcima ekstremiteta načelno upućuje na patologiju stopala i papka. Ozljede koljena na drugom su mjestu, nakon promjena na papcima, po učestalosti uzroka hromosti stražnjih ekstremiteta. Prvotno je važno razlučiti ozljede i ostale promjene na proksimalnom dijelu ekstremiteta.

Kod pretrage stopala i papka prvo procjenjujemo stav. U normalnim se okolnostima skočni zglob (gledano sa strane i životinji straga) nalazi ispod sjedne kvрге. U fiziološkim okolnostima otprilike 60 % tjelesne mase životinje raspoređeno je na prednje ekstremitete, dok su svi papci u stajanju opterećeni jednakomjerno. Kod bolnih procesa na lateralnom papku stražnjeg ekstremiteta on će biti odmaknut (abduciran) od tijela.

Ispružen stav prednjih ekstremiteta upućuje na bolnost u nokatnom dijelu papka, dok je stav pružen prema natrag (kut skočnog zgloba veći od 160 stupnjeva) znak bolnosti u petama stražnjih ekstremiteta. Ako su skočni zglobovi približeni (aducirani) i životinja „stoji usko“, takav stav upućuje na bolnost stražnjega medijalnog papka (HULEK, 2005.; BABIĆ, 2014.b).

Zbog važnosti i unapređenja otkrivanja hromosti na farmama diljem svijeta razvijeni su različiti sustavi ocjenjivanja stupnja hromosti goveda, često prilagođeni samim stočarima.

Primjeri takvih sustava su: *Manson and Leaver locomotion score*, *Sprecher scale*, *Winckler & Willen gait score*, *DairyCo Mobility Score*, razvijeni u Velikoj Britaniji, SAD-u i Njemačkoj.

Temelje se na ocjenjivanju goveda u stadu ocjenama od 1 (zdrava) do 5 (teško šepava). Jedinke označene brojkom 1 imaju potpuno ravnu liniju leđa u mirovanju i hodu te ne šepaju. Jedinke označene brojkom dva imaju ravnu liniju leđa u mirovanju, ali u hodu zauzimaju lagano pogrbljen stav (kifoza) i ne šepaju. Jedinke označene ocjenom 3 u mirovanju imaju ravnu liniju leđa, ali u hodu zauzimaju pogrbljen stav lagano šepajući jednim ekstremitetom ili njišući stražnjim ekstremitetima u hodu. Jedinke ocijenjene s 4 zauzimaju pogrbljen stav i u mirovanju i u hodu, vidljivo šepaju njišući glavom gore-dolje prilikom hoda. Ako životinja čitavo vrijeme ima jako pogrbljen stav, ukočenost zglobova, pokazuje znatan gubitak mase, naglašeno klimanje glavom u hodu i izrazitu šepavost (do hromosti 3. stupnja, dakle potpuno šteti ekstremitet u hodu i u mirovanju), označujemo je ocjenom 5 (KOFLER i MARTINEK, 2002.; HULEK, 2005.; BABIĆ, 2014.b).

Važno je, bez obzira na korišteni sustav, primjenjivati uvijek isti (jednom odabran) sustav, korišten od iste osobe u redovitim vremenskim razmacima. Izdvojene jedinke treba pojedinačno pregledavati i adekvatno liječiti, zbog prevencije pojave četvrtog i petog stupnja hromosti i većih gubitaka u proizvodnji.

Sve osobitosti neprirodnog hoda moguće je usporediti s neprirodnim stavovima. Kod boli u nokatnom dijelu prsta korak je skraćen prema natrag, tj. faza opterećenja ekstremiteta se skraćuje. Naprotiv, ako je bol uzrokovan u peti, korak je skraćen prema naprijed, tj. faza iskoraka ekstremitetom je skraćena. Gledano sa strane, korak prednjega lijevog uspoređujemo s prednjim desnim (ili kontralateralnim) ekstremitetom, a isto načelo vrijedi i za inspekciju stražnjih ekstremiteta. Ako je bolest zahvatila oba kontralateralna ekstremiteta, inspeksijski nalaz neće biti pouzdan u oblikovanju dijagnoze. U slučajevima akutnog laminitisa gotovo su svi ekstremiteti zahvaćeni patološkim promjenama, pa se promjene u hodu neće znatnije očitovati na pojedinim ekstremitetima. U tom slučaju opažamo kako životinja pojačanim oprezom opterećuje sve ekstremitete i opisujemo pojavu kao „sapet hod“.

Kod zdravih papaka aksijalna površina papaka trebala bi biti ujednačeno konkavna. Ako nije, u životinja mlađih od dvije godine, pogotovo bikova, može se u kasnijoj dobi pojaviti predispozicija za šepavost. Životinjama držanim na betonskoj podlozi rožina tabana bit će izbrušena do ravne plohe iako bi u fiziološkim uvjetima i ona morala imati izraženu

konkavnost. Prije pregleda papke treba oprati vodom (po mogućnosti toplom, uz dodatak sapunice) i očistiti oštrom četkom, a bilo bi uputno kopitnim nožem skinuti površinski dio rožine zajedno s nakupljenim ili uraslim dijelovima podloge (stelja, blato, feces i dr.).

Kod starijih životinja pojavljuju se različite promjene u obliku prstenova na rožini, šupljih dijelova rožine, pigmentiranih područja i dijelova na rožini zapunjenih blatom, steljom i slično (KOFLEK i MARTINEK, 2002.).

U goveda držanih na betonu lateralni papci stražnjih ekstremiteta i medijalni papci prednjih ekstremiteta prirodno su širi. Nije uputno skidati veće količine rožine sve dok je dijagnostički postupak u tijeku. Posebnu pažnju treba posvetiti tamnijim mrljicama u rožini (moguće krvne imbibicije od natiska ili početak čira tabana), bijeloj liniji abaksijalne strane papaka i eventualnim nakupinama mrvičaste bijele rožine (poput pšeničnog brašna), koje upućuju na supklinički laminitis.

Interdigitalno područje potrebno je temeljito pretražiti, kako bi se isključila strana tijela, interdigitalni dermatitis, fibromi ili znakovi flegmone papka.

Kod nalaza patoloških promjena na papcima potrebno je (ovisno o vrsti promjena) učiniti terapijsku korekciju papaka. Terapijska korekcija papaka razvija se logičnim slijedom proizašlim iz funkcionalne (profilaktičke) korekcije papaka.

Kod terapijske korekcije primarno je cilj rasterećenje ozlijeđenog ili oboljelog dijela tabana. Osim standardnih rezova kod profilaktičke korekcije papaka, nastavlja se rezom kojim se ne stanjuje taban na nokatnom dijelu nego zadnje 2/3 prema peti, ako je lezija na stražnjem lateralnom papku. Petim rezom skida se slobodna rožina i tvrdi dijelovi nosilnog ruba štedeći stražnji dio tabana medijalnog papka (BLOWEY, 1993.; GREENOUGH, 2007.a).

2.7. DIMENZIJE PAPAKA

U ranijim istraživanjima papaka goveda (HABACHER, 1948.; FESSL, 1969.; LEUENBERGER i sur., 1978.; ANDERSSON i LUNDSTRÖM, 1981.; DISTL i sur., 1984.; KEHLER i SOHRT, 2000.; HUTH i sur., 2004.; HUTH i sur, 2005.; PAULUS i NUSS, 2006.; NUSS i PAULUS, 2006.; SIGMUND i sur., 2010.; NUSS i sur., 2011.; RADIŠIĆ i sur., 2012.) korištena su sustavna mjerenja dimenzija u istraživanju etiologije bolesti papaka i utvrđivanju pravila optimalne korekcije papaka.

Opisani radovi predstavljaju *post mortem* studije različitih kategorija goveda više različitih pasmina. Prva dostupna literatura o *post mortem* mjerenjima papaka u svrhu razumijevanja etiologije bolesti papaka objavljena je u Hannoveru 1935. godine (FISCHER).

Fessl je (1969.) proučavajući dimenzije papaka različitih dobnih kategorija simentalskih krava nakon korekcije pronašao veću površinu tabana lateralnog papka stražnjih ekstremiteta u odnosu na medijalni, osobito u starijih i težih životinja.

Takve nalaze potvrdili su Andersson i Lundström (1981.) pretražujući velik uzorak papaka švedskog frizijskog i švedskog crvenog goveda. Pretpostavili su kako postoje varijacije u anatomskoj strukturi ili mehaničke razlike između papaka, osobito u visini pete.

Mnogo kasnije na istraživanju podužnih presjeka papaka dokazano je da postoji značajna razlika između dužine nokatnog dijela papka između lateralnog i medijalnog papka, koja raste s dobi i tjelesnom masom (KEHLER i SOHRT, 2000.). Autori preporučuju da se kod starijih (i težih) životinja prilikom funkcionalne korekcije nokatni dio papka ostavlja 5 – 8 mm dužim od preporučenog standarda od 75 mm.

Osnovna načela i standardne mjere korigiranog i zdravog papka na osnovi kojih se obavlja funkcionalna korekcija dobro su poznati u krava. Dužina papka jest udaljenost od vrha papka do dorzalnog dijela krunskog ruba i kod krava iznosi 7,5 cm. Dodatnih 0,5 cm ostavlja se na raspolaganju s obzirom na debljinu tabana. Opisane mjere koje predstavljaju standard istražene su na mliječnim kravama holštajnsko-frizijske pasmine. Dužinu papka ili nokta ispravno je mjeriti na udaljenosti od 1 cm od interdigitalnog područja.

Kut koji dužina papka zatvara s tlom ili kut papka iznosi 45° (TOUSSAINT RAVEN, 1985.; TOUSSAINT RAVEN, 1989.).

U radovima drugih autora kut papka ponešto varira, 47° – 48° kod mlađih krava, 45° kod starijih krava (FESSL, 1974.), 48,2° – 51° (MERTIG i sur., 1983.; NUSS i PAULUS, 2006.).

Visina pete koja predstavlja dužinu od mjesta spoja rožine i kože na stražnjm dijelu papka i tla, iznosi 3,75 cm. Širina tabana je najšire mjesto na solearnoj plohi i iznosi 4 cm (TOUSSAINT RAVEN 1989.; KOFLER i MARTINEK, 2002.; NUSS i PAULUS, 2006.).

Na klaoničkim uzorcima papaka goveda kao referentna vrijednost za procjenu ostalih dimenzija papaka u većini istraživanja korištena je standardizirana debljina solearne plohe (FESSL, 1969.; NUSS i PAULUS 2006.). Ustanovljen je protokol za standardizaciju debljine tabana prethodno mjerenjima ostalih mjera papaka nakon korekcije, budući da debljina solee znatno utječe na oblik papka, predstavlja kritični parametar u korekciji papaka i o njoj ovise mnoge ostale dimenzije papka (NUSS i PAULUS, 2006.). Postupak procjene debljine tabana podrazumijeva procjenu mikroanatomske strukture u presjeku na standardiziranim regijama distalne površine tabana te ga iz tog razloga nije moguće provoditi na živim jedinkama.

Na stražnjim je nogama opisana asimetrija medijalnog i lateralnog papka u svim dobnim kategorijama krava (NUSS i PAULUS, 2006.), a uočena razlika u veličini papka pripisuje se jačem opterećenju lateralnog papka (VAN DER TOL i sur., 2002.).

Lateralni papak stražnjih nogu uvijek je duži, a pripadaju li te razlike u anatomske varijacije ili hipertrofiju mekih tkiva posljedično opterećenju, ostaje nejasno (NUSS i PAULUS, 2006.). Opisana razlika u dužini lateralnog spram medijalnog papka osobito je istaknuta kod goveda držanih na tvrdom podu.

U promatranju asimetričnih odnosa mnogi se autori pozivaju na anatomske varijacije. Mjerenja metatarzalnih kostiju pokazala su da je lateralni kondil metatarzalne kosti duži od medijalnog kondila (NACAMBO i sur., 2007.).

Iako je međuodnos veličine papčane rožine i koštane osnove prsta još uvijek nejasan, u namjeri prilagođavanja preporučenih mjera za funkcionalnu korekciju papaka, BLOWEY i INMAN (2013.) istraživali su varijacije u dimenzijama papčane kosti te utvrdili značajne razlike u dimenziji dorzalnog ruba papčane kosti, do 30 mm, odnosno 61 % dužine dorzalnog ruba.

Profilaktička (funkcionalna) korekcija papaka često je primarno usmjerena na papke stražnjih ekstremiteta (TOUSSAINT RAVEN, 1989.; KEHLER i SOHRT, 2000.; NUSS i PAULUS, 2006.), stoga su vrlo ograničena istraživanja mjera papaka prednjih nogu i njihovih varijacija (NUSS i sur., 2011.).

Ustanovljena je razlika u dužini papka u korist dužeg nokatnog dijela medijalnog papka, kod nekorigiranih i korigiranih uzoraka papaka prednjih nogu (ANDERSSON i LUNDSTRÖM, 1981.; NUSS i sur., 2011.) u odnosu na lateralni. Visina pete do 10 mm veća je u odnosu na stražnje ekstremitete, što se vezuje uz strmiji stav i veći volumen papaka (CLARK i sur., 2004.).

Ostaje za zaključiti kako veći volumen papaka, stojni kut i više pete čine papke prednjih nogu mnogo otpornijima na stres uzrokovan preopterećenjem (CLARK i sur., 2004.; NUSS i sur., 2011.).

Usporedbe mjera među papcima i njihove međuodnose u kategoriji muških goveda objavili su Paulus i Nuss (2006.) te Sigmund i suradnici (2010.) istražujući postmortalne, klaoničke, uzorke mladih tovnih bikova.

Na uzorcima mladih tovnih bikova simentalne pasmine, starosti 18 mjeseci, dužina papka prosječno je neznatno manja od standardizirane dužine 75 mm, na oba papka stražnjih nogu. Potvrđena je razlika u veličini lateralnog i medijalnog papka opisana kod ostalih dobnih kategorija goveda (PAULUS i NUSS, 2006.).

Istraživanja mjerenja papaka prednjih nogu tovnih bikova simentalne pasmine, prosječne starosti 20 mjeseci, potvrdila su odnose među papcima prednjih nogu opisane kod starijih kategorija goveda, uz neznatna odstupanja u dimenzijama (SIGMUND i sur., 2010.).

Usporedbom odlika tjelesnog okvira teladi i junadi (visine i tjelesne mase) u pravilnim vremenskim razmacima, s mjerama papaka i rasporedom opterećenja u više pasmina goveda utvrđene su pasminske razlike u distribuciji opterećenja na papcima, mnogo jače izražene u mlađoj dobi (HUTH i sur., 2004.). U junadi starije od godinu dana gube se razlike u distribuciji opterećenja među pasminama goveda (HUTH i sur., 2005.).

Distl i suradnici (1984.) istraživali su mjere papaka mladih bikova u genetskim testovima kao važno svojstvo u selekciji, pogodno za bodovanje. Analizom podataka bavarskih centara pretražili su 235 simentalnih bikova, različitih očeva, u dobi od 6, 9 i 12

mjeseci te su dokazali značajan utjecaj položaja papka i tjelesne mase na rezultat mjerenja i bodovanje.

Radišić i suradnici (2011.; 2012.) istraživali su mjere papaka na uzorku od 11 aktivnih rasplodnih bikova simentalne pasmine. Bikovi u istraživanju iznadprosječne su starosti u usporedbi s dobnim kategorijama goveda u ostalim istraživanjima te znatno veće tjelesne mase od ranije ispitivanih kategorija goveda. U opisanim istraživanjima korišteni su nepromijenjeni papci i papci s makroskopskim promjenama nakon profilaktičke, odnosno terapijske korekcije papaka. S obzirom na istraživanje provedeno *in vivo* kao parametar procjene pravilne korekcije papaka korišten je kut papka prema tlu i stojni kut pripadajućeg ekstremiteta.

2.7.1. Dimenzije papaka kao nasljedno svojstvo i predispozicija za pojavu bolesti papaka

U literaturi su navedeni dokazi da kćeri pojedinih bikova češće imaju neke bolesti papaka nego kćeri drugih rasplodnjaka (KOS, 2014.).

Godine proučavanja genetike dovode do zaključka da se važni parametri za kvalitetu papaka i ekstremiteta mogu unaprijediti samo ako su svojstva u uzgojnom radu usko vezana uz zdravlje papaka, dugovječnost, cjeloživotne proizvodne kvalitete i funkcionalnu učinkovitost životinje. Ovakva definicija pokazuje da se zdravlje papaka i ekstremiteta ne može promatrati kao odvojeno selekcijsko svojstvo (DISTL, 1999.; DISTL, 2003.; GREENOUGH, 2007.b).

Korištenjem mjerljivih svojstava papaka u selekciji mladih bikova prije testiranja i licenciranja moguće je znatno unaprijediti kvalitetu ekstremiteta i produljiti proizvodnost krava na mliječnim farmama (DISTL, 2003.).

Dokazano je da su kćeri nekih rasplodnih bikova mnogo podložnije razvoju hromosti zbog promjena u regiji prstiju od kćeri drugih rasplodnjaka (BAUMGARTNER i sur., 1990.; VAN DORP, 2004.).

Pasminska se predispozicija za pojavu bolesti papaka jasnije ispoljava i ističe pred genetskom, što je prvotno dokazano u holštajnske pasmine, kod koje se zbog promjena stojnih kutova primarno skočnog zgloba mijenja opterećenje papka. Promjena distribucije opterećenja mijenja oblik papka koji pogoduje nastanku hromosti (GREEN i sur., 2002.; ESPEJO i ENDRES, 2007.).

Radna skupina za kvalitetu papaka goveda Europskog udruženja za animalnu proizvodnju zaključila je da u selekciji treba ocjenjivati svojstva oblika papka, kvalitete rožine papka i unutarnjih struktura papka (DISTL i sur., 1990.). Više istraživanja potvrdilo je da ta svojstva imaju znatnu genetsku osnovu.

Budući da bikovi nisu izloženi istim stresnim faktorima kao krave i pokazuju svega nekoliko učestalih promjena i bolesti papaka, uputno je primijeniti strože kriterije u procjeni papaka kod bikova nego kod krava (DISTL i sur., 1984.; DISTL, 1995.). Heritabilitet

dimenzija papaka je između 0,2 i 0,5, a promjenjiv je ovisno o mjeri papka (VAN DORP, 2004.).

2.8. RENDGENOGRAFSKA DIJAGNOSTIKA PROMJENA REGIJE PRSTA (PAPAKA)

Bolesti papaka su raznovrsne etiologije i patomorfologije te je uz kliničke pretrage često indicirana i rendgenska pretraga (WEAVER, 1997.; ŠEHIĆ i sur., 2003.). Kod pojave hromosti nativna rendgenska pretraga u barem dvije projekcije snimanja vrlo je važna za diferencijalnu dijagnostiku promjena na kostima i zglobovima goveda (MURPHY i sur., 1975.; PHARR, 1985.; BARGAI i sur, 1995.; O'BRIEN i BILLER, 1996.; TROSTLE i sur., 1997.; ŠEHIĆ i sur., 2008.; MEIMANDI – PARIZI i RADDANIPOUR, 2005.; MEIMANDI – PARIZI i SHAKERI, 2007.). Pritom su tehnička ograničenja i ekonomski faktori svakako izraženiji nego kod malih životinja (WEAVER, 1997.).

Najveći dio rendgenskih snimanja goveda uključuje regiju prstiju – distalni dio metakarpusa i metatarzusa do distalnih falangi (papčane kosti), budući da brojne bolesti zahvaćaju to područje. Prije rendgenskog snimanja papci i međupapčani prostor moraju biti dobro očišćeni, jer sve nečistoće ili žljebovi na rožini mogu ostaviti artefakte na filmu, prekriti ili imitirati patološke promjene (PHARR, 1985.; PHARR i BARGAI, 1997.; ŠEHIĆ i sur., 2008.). Kod interpretacije rendgenograma treba uzeti u obzir prethodno liječenje, oštećenja rožine papka i promjene u mekim tkivima koje mogu biti u superpoziciji s kostima i zglobovima (PHARR i BARGAI, 1997.).

Rendgenografija distalnih dijelova ekstremiteta obavlja se u stojećem položaju životinje, pri prirodnom opterećenju, na sličan način kao u konja. Mnoge promjene zglobova i kostiju otkrivaju se i u položajima kada ekstremitet nije opterećen, međutim kod mogućih ozljeda i nestabilnosti zgloba uzrokovanih ozljedama ligamenata potrebno je obaviti snimanje u prirodnom položaju (ŠEHIĆ, 2000.a). Kod velikih životinja osobito je važna primjena tehnike prirodnog opterećenja kod pretraga metakarpofalangealnog (metatarzofalangealnog) zgloba i interfalangealnih zglobova. Vrh prsta potrebno je pravilno postaviti na podlogu u poziciji maksimalne ekstenzije (DOHERTY, 2005.; ŠEHIĆ, 2000.b; ŠEHIĆ i sur., 2003.).

Najčešće korišten, jednostavan prikaz regije prstiju jest dorzopalmarna ili dorzoplantarna projekcija snimanja. Kasete s filmom postavljaju se palmarno (volarno), odnosno plantarno. U pravilnoj dorzopalmarnoj ili dorzoplantarnoj projekciji prsti su prikazani simetrično. Takva snimka jasno prikazuje papak, krunske i putične kosti te interfalangealne zglobove bez efekta superpozicije i dostatna je za pravilnu dijagnostiku

mnogih bolesti (BARGAI, 1993.; PHARR i BARGAI, 1997.; VERSCHOOTEN i sur., 2000.). Proksimalne i distalne sezamoidne kosti superponirane su s distalnim dijelom metakarpusa, odnosno metatarzusa i distalnim dijelom srednje falange (PHARR i BARGAI, 1997.; DOHERTY, 2005.).

Ostale projekcije snimanja pružaju mogućnost specifične dijagnostike. Iskošena projekcija prema potrebi snima se pod kutom od 45° u smjeru dorzolateralno prema palmarno/plantarnomedijalno ili dorzomedijalno prema palmarno/plantarnolateralno te omogućuje prikaz promjena koje se ne vide u dorzopalmarnom/plantarnom prikazu (PHARR i BARGAI, 1997.).

Aksijalna projekcija iznimno služi za lateromedijalni ili mediolateralni prikaz svake papčane kosti zasebno postavljanjem filma interdigitalno. Spomenutu tehniku koja omogućuje najbolji pregled distalne falange i distalnog interfalangealnog zgloba razradio je Frederik (1957.) (PHARR i BARGAI, 1997.; DOHERTY, 2005.; ŠEHIĆ i sur., 2003.).

Profilna (lateromedijalna ili mediolateralna) projekcija zbog superpozicije prstiju od manje je dijagnostičke važnosti (PHARR, 1985.), ali jasno prikazuje parijetalne i solearne rubove papčanih kostiju, veličinu i oblik rožine. Kasetu se obično postavlja medijalno, bez obzira na to o kojemu se ekstremitetu radi (BARGAI, 1993.; PHARR i BARGAI, 1997.). Te su projekcije važne u slučaju većih traumi, kod procjene luksacija, lomova kostiju ili cijeljenja loma (O'BRIEN i BILLER, 1996.; DUSTRA i sur., 1999.).

U ranijim istraživanjima (BAILEY, 1985.; TROSTLE i sur., 1997.; ŠEHIĆ i sur., 2003.; MEIMANDI – PARIZI i RADDANIPUOR, 2005.; MEIMANDI – PARIZI i SHAKERI, 2007.) ustanovljena je uska povezanost različitih patoloških promjena papaka, utvrđenih kliničkim ili postmortalnim pretragama, s rendgenološkim patomorfološkim zbivanjima.

U rendgenskoj je slici česta pojava koštane strukture povećane gustoće, osteoskleroza, kao poremećaj bilance koštanog tkiva u smislu njegova pojačana stvaranja nasuprot istodobnom razoru. Osteoskleroza podrazumijeva različite stupnjeve koštane hipertrofije, a ovisno o zahvaćenosti koštane strukture razlikuju se spongioskleroza, endostoza ili periostoza (WEISBRODE i sur., 1982.; ŠEHIĆ, 2000.a).

Periost goveda je vrlo reaktivan te je pojava rendgenoloških znakova na njemu vidljiva kod mnogih patoloških stanja, najčešće traumatskog ili infektivnog uzroka (PHARR i BARGAI, 1997.; ŠEHIĆ i sur., 2008.).

Periostoze podrazumijevaju periostalne koštane naslage koje se nastavljaju od kompakte prema van. Reaktivne periostoze pripadaju osificirajućem periostitisu gdje zadebljanje periosta nastaje kao reakcija na pojavu subperiostalnog krvarenja. Traume, krvarenja, upalne reakcije, neki toksični produkti i višak određenih vitamina na periostu podražuju osteoblaste i proliferaciju koštanog tkiva. Koštane naslage mogu se razlikovati po obujmu i po oblicima. Najčešće su jednostruke, pravilne ili nepravilne (WEISBRODE i sur., 1982.).

Kod trauma i osteomijelitisa periostalne koštane naslage su nepravilne i mrljasta izgleda, na površini neravne. Različito od periostoza koštanih tumora, koštane naslage kod osteomijelitisa su debele i nepravilne, a na površini neravne. S vremenom izgrađuju ovojnicu oko odumrlih i odvojenih dijelova kosti, osobito u području dijafiza.

Rendgenografski je korisno pratiti oblike, strukturu i količine naslaga na periostu. Mlađe naslage se ne diferenciraju dok se u njima ne izluči dovoljna količina vapnenih soli. Raspored periostoza u njihovoj pojavi na kostima tijela može biti monotropan, generaliziran i sistematiziran. Najčešća je monotropna periostoza kao posljedica traume ili upalnog procesa. Pojavljuje se na ograničenom dijelu kosti. Oštećeni periost stvara najprije osteoidno tkivo u kojemu se kasnije talože vapnene soli. Manje naslage nazivamo osteofitima, a veće egzostozama (ŠEHIĆ, 2000.a). Osteofiti se pojavljuju na rubnim dijelovima zglobnih površina, dok su forme entezofita povezane uz hvatišta tetiva i ligamenata (RESNICK i NIWAYAMA, 1994.; ROGERS i sur., 1996.). Egzostoze podrazumijevaju benigni rast koštanog tkiva na vanjskoj površini kosti, različitih uzroka, a u najvećem se broju slučajeva pojavljuju kao posljedica lokalne podražnosti koštanog tkiva.

Osteofiti na zglobnim površinama ili entezofiti na hvatištima tetiva i mišića mogu biti čest slučaj nalaz u životinja koje ne pokazuju znakove hromosti tijekom kliničkog pregleda (BAILEY, 1982.; PHARR i BARGAI, 1997.).

Periostoze mogu nestati procesom osteoklaze ili se mogu trajno zadržavati u slučajevima kada služe kao spona i vežu koštane fragmente i koštane defekte, primjerice kod osteomijelitisa (ŠEHIĆ, 2000.a).

Kod rendgenoloških pretraga distalnih dijelova ekstremiteta goveda najzastupljenije su kronične reaktivne promjene periosta (osteofiti, entezofiti ili egsostoze) te infekcije (osteomijelitis) ili upalne promjene kosti (osteitis) (BARGAI, 1987.; BARGAI i sur., 1995.; VERSCHOOTEN i sur., 2000.).

Pojmovi osteitisa i osteomijelitisa često se zamjenjuju. Kada u proces nije uključena medularna šupljina niti fiza, infekcija i upala papčane kosti podrazumijeva osteitis. Infekcija papčane kosti može nastati hematogenim putem ili kroz tabanski dio papka (najčešće ubodnom ranom) (MURRAY i sur., 1996.; O'BRIEN i BILLER, 1996.).

Pojam artroze podrazumijeva reaktivnu kroničnu (degenerativnu) bolest na zglobovima. Sinonimi za pojam artroze kao kroničnog neinfektivnog procesa jesu osteoartroza, osteoartritis, deformirajuća artroza, degenerativni artritis i degenerativna bolest zglobova (BAILEY, 1985.).

Uz osteoartroze usko je vezana pojava osteofita kao odgovor na nepravilno opterećenje u zglobu (ROGERS i sur., 1996.). Stupanj razvoja osteofita, razumljivo, varira te može nastati kao manja zasebna pojava vezana uz dob, neovisno o bolesti zgloba (MOSKOWITZ i GOLDBERG, 1987.; ROGERS i sur., 1996.).

Kod artroze se očituju obilne deformacije na subhondralnoj hrskavici i na kosti. Dijelom su regresivnog, ali i progresivnog karaktera te međuovisne. U početku bolesti nalaze se čiste degenerativne promjene koje se u osnovi ne razlikuju od starosnih promjena. U daljnjem tijeku se polagano, nepovratno razvijaju prelazeći granice prilagodbe lokomotornog sustava i uzrokuju bolna stanja životinje.

Hipertrofične promjene po obliku su vrlo različite tako da periartikularni deformirani rubovi i rubni osteofiti mogu biti znatno razvijeni. Zglobni se prostor sužava do te mjere da potpuno nestane. U zglobnim okrajcima kosti mogu se razviti sitne pseudociste. Budući da se mijenjaju zglobni okrajci u cijelosti, epifize uzglobljenih koštanih struktura gube uobičajen anatomske oblik. Zbog neprirodnog opterećenja na rubovima se stvaraju osteofiti različitih veličina i oblika.

Nastanak osteoartroze općenito se može svesti na dva uzroka, primarno čistu degenerativnu bolest kao posljedicu trošenja i razora unutar samog zgloba ili drugo, ubrzani procesi trošenja i razora posljedično različitim bolestima zglobova (kongenitalno, traume

koštanih elemenata i mekih tkiva, infektivna i neinfektivna oštećenja hrskavice, toksičnost nekih lijekova) (PHARR, 1985.; TROSTLE i sur., 1997.; ŠEHIĆ, 2000.b).

Povećana gustoća sjene subhondralne kosti (eburnacija) očit je znak osteoartroze ili degenerativne bolesti zglobova. Takve promjene upućuju na abnormalno trošenje zglobne hrskavice s posljedičnom promjenom na subhondralnoj kosti.

Suženje zglobnog prostora vidljivo je kod težeg stupnja artrotičnih promjena. Kako bi bilo jasno naznačeno suženje zglobnog prostora, potrebno je životinju snimiti u položaju prirodnog opterećenja ekstremiteta. U nekim slučajevima suženje može biti podjednako u cijelom prerezu zgloba. Kod pojedinih zglobova zbog lateralne ili medijalne angulacije suženje zglobnog prostora naglašenije je na jednoj ili drugoj strani. Kod uznapredovalih stanja zglobni prostor može potpuno iščeznuti.

Subhondralne koštane ciste česte su kod degenerativnih bolesti zglobova u konja i drugih velikih životinja. Predstavljaju dobro naglašena prozračna područja obuhvaćena sklerotičnom kosti, a njihov promjer može biti i do 1 cm. Razlikuju se koštane ciste otvorene prema zglobnom prostoru ili odvojene pomoću tankog sloja subhondralne kosti. Kod konja je najčešće mjesto pojave cisti proksimalni okrajak prve falange prsta.

U nekim je istraživanjima navedena mogućnost stvaranja periartikularnih osteofita bez znakova oštećenja zglobnih hrskavica ili promjena na subhondralnom dijelu kosti.

Oštećenja subhondralne kosti jedan su od važnijih nalaza težih oblika osteoartroza. Od subhondralne kosti u zglobni prostor prominiraju trnaste koštane proliferacije. Osnovni nalaz kod osteoartroze jest poprimanje novih oblika okrajaka kosti koje sudjeluju u uzglobljenju.

Stvaranje osteofita posljedica je nestabilnosti zgloba. Reaktivni trnasti izdanci često nastaju u naporu da osiguraju stabilnost zgloba. Mogu biti i posljedica subluksacije kao rendgenološkog znaka degenerativne bolesti zglobova.

Intraartikularna i periartikularna ovapnjenja unutar zglobne čahure i periartikularnih tetiva uglavnom se pojavljuju kod dugotrajnih artroza. U većini slučajeva osteoartroza ne nalaze se kao zaseban rendgenografski vidljiv znak (BAILEY, 1985.; ŠEHIĆ, 2000.b).

Svrha rendgenskog snimanja distalnih dijelova ekstremiteta goveda jest utvrditi vrstu i starost promjena te ih povezati s anamnestičkim podacima (PHARR i BARGAI, 1997.).

Bargai je (1987.) pregledom arhive rendgenskih snimki goveda reaktivne promjene periosta prema mjestu pojavnosti najčešće opisao na falangama prstiju, zatim metakarpusu i metatarzusu, rjeđe na ostalim kostima (karpusu, tarzusu, ulni, radijusu, tibiji, fibuli i mandibuli).

Osim opisanih rendgenoloških promjena na klaoničkim uzorcima makroskopski promijenjenih papaka s manjom pojavnošću nađena je osteoskleroza kao izolirana promjena, kalcifikacija mekih tkiva, rotacija falange, deformacija kostiju, ankiloza zglobova prsta, artritis, dislokacija papčane kosti i prijelomi (MEIMANDI – PARIZI i SHAKERI, 2007.).

Snimanjem distalnih dijelova ekstremiteta goveda s makroskopski promijenjenim papcima periostalne reakcije i artritis češće su evidentirani na prednjim ekstremitetima, dok je na stražnjim ekstremitetima najučestalija pojava degenerativne bolesti zglobova. Otprilike 90 % upalnih i degenerativnih promjena lokalizirano je u distalnom interfalangealnom zglobu (MEIMANDI – PARIZI i SHAKERI, 2007.).

3. OBRAZLOŽENJE TEME

Funkcionalna korekcija papaka rutinski se provodi u očuvanju zdravlja i proizvodnosti goveda. Standardne mjere papaka koje treba poštivati za pravilnu korekciju kod krava dobro su poznate (TOUSSAINT RAVEN, 1985.; TOUSSAINT RAVEN, 1989.; BLOWEY, 1993.; GREENOUGH, 1997.; KOFLER i MARTINEK, 2002.; NUSS i PAULUS, 2006.; GREENOUGH, 2007.a; BABIĆ, 2014.a).

U literaturi su objavljene preporuke za prilagodbu dimenzija papaka prilikom korekcije starijim i težim govedima (KEHLER i SOHRT, 2000.) uz opisane manje varijacije u dimenzijama s obzirom na pasminu (HUTH i sur., 2005.; GREENOUGH, 2007.a).

Dimenzije papaka kod rasplodnih bikova koje trebaju biti poštivane prilikom funkcionalne korekcije, s obzirom na znatno veći tjelesni okvir, tjelesnu masu i dob u proizvodnom iskorištavanju, u literaturi nisu dovoljno poznate i jasno definirane na većem uzorku bikova (RADIŠIĆ i sur., 2011.; RADIŠIĆ i sur., 2012.).

U mnogim ranijim istraživanjima korištena su sustavna mjerenja papaka u utvrđivanju optimalne korekcije papaka i razumijevanju etiologije bolesti papaka (FEESL, 1969.; ANDERSSON i LUNDSTRÖM, 1981.; KEHLER i SOHRT, 2000.; PAULUS i NUSS, 2006.; NUSS i PAULUS, 2006.; SIGMUND i sur., 2010.; NUSS i sur., 2011.). Opisana istraživanja rađena su na klaoničkim preparatima papaka različitih pasmina i kategorija goveda.

Kod bolesti papaka često je uz kliničku pretragu indicirana i rendgenološka pretraga regije prstiju (PHARR, 1985.; O'BRIEN i BILLER, 1996.; WEAVER, 1997.; ŠEHIĆ i sur., 2003.) te je uloga rendgenološke pretrage u dijagnostici promjena papaka dobro poznata i raširena u praksi.

Mnogi su autori dokazali povezanost makroskopskih promjena papaka s rendgenološkim patomorfološkim zbivanjima na prstima goveda (BARGAI i sur., 1995.; TROSTLE i sur., 1997.; MEIMANDI – PARIZI i RADDANIPOUR, 2005.; MEIMANDI – PARIZI i SHAKERI, 2007.).

Međutim, neke vrste rendgenoloških nalaza (kronične promjene) u regiji prstiju često mogu biti slučajan nalaz (PHARR i BARGAI, 1997.) bez kliničkih znakova bolesti.

Hipoteza ovog istraživanja jest da postoje različite dimenzije papaka koje treba poštivati prilikom funkcionalne korekcije papaka kod rasplodnih bikova, s obzirom na poznate standardne mjere u krava. Na osnovi mjerenja dimenzija papaka rasplodnih bikova nakon funkcionalne korekcije, uz određenu kontrolnu mjeru, može se dobiti uvid u standard za korekciju papaka.

S obzirom na poznatu povezanost makroskopskih promjena papaka s rendgenološkim nalazom patoloških promjena na prstima goveda, moguće je da postoji povezanost mjera nepromijenjenih papaka sa slučajnim nalazom rendgenološki vidljivih promjena u bikova bez kliničkih znakova hromosti.

Ciljevi istraživanja

Istražiti standardne mjere papaka nakon funkcionalne korekcije papaka rasplodnih bikova i istražiti rendgenološke promjene regije prsta kod bikova koji ne pokazuju kliničke znakove hromosti te istražiti povezanost promjena s dimenzijama papaka.

1. utvrditi mjere papaka (dužinu i visinu papka, visinu pete, dijagonalu papka, širinu papka) rasplodnih bikova nakon funkcionalne korekcije papaka i njihove međusobne odnose po papcima
2. utvrditi postojanje rendgenološki vidljivih promjena na prstima rasplodnih bikova
3. utvrditi vrstu, učestalost i distribuciju rendgenološki vidljivih promjena na prstima rasplodnih bikova
4. istražiti povezanost između mjera papaka i nalaza rendgenološki vidljivih promjena na prstima rasplodnih bikova.

4. MATERIJAL I METODE

Prijedlog istraživanja odobren je kao etički prihvatljiv odlukom Povjerenstva za etiku u veterinarstvu, Veterinarski fakultet Sveučilišta u Zagrebu (klasa: 640-01/14-17/13, ur. broj: 251-61-01/139-14-2) dana 19. veljače 2014.

4.1. POKUSNE ŽIVOTINJE

Za istraživanje je korišteno 30 odraslih rasplodnih bikova simentalske pasmine u rasplodnoj kondiciji. S obzirom na ukupan broj rasplodnih bikova simentalske pasmine u Republici Hrvatskoj, prema godišnjem izvješću Hrvatske poljoprivredne agencije za 2013. godinu, uzorak od 30 bikova predstavlja 51,72 % populacije.

Bikovi su prosječne starosti 5,73 godine ili 68,8 mjeseci (u rasponu od 21,2 do 138,3 mjeseca), prosječne tjelesne mase 1094 kg (u rasponu od 820 do 1350 kg). U vrijeme trajanja istraživanja bikovi su u redovitom procesu proizvodnje sjemena za tržište u Centru za reprodukciju u stočarstvu Hrvatske u Križevcima.

Tijekom istraživanja bikovi nisu izlagani nepotrebnim stresnim radnjama, neuobičajenoj manipulaciji, prijevozu ili trajnijem izmještanju iz svojih nastambi. Držani su, hranjeni i tretirani u skladu sa zahtjevima proizvodnog režima, propisanom od strane vlasnika, bez promjena u svrhu ovog istraživanja.

Bikovi su držani vezano, u staji s odvojenim pregradnim odjeljcima propisanih dimenzija. Vanjsko kretanje im je ograničeno, ovisno o fazi proizvodnog procesa i godišnjem dobu. Svi bikovi u istraživanju držani su u jednakim uvjetima, hranjeni prilagođenim gotovim krmnim smjesama i kvalitetnim sjenom, uz vodu dostupnu *ad libitum*. Mjere vakcinacije i profilakse parazitarnih bolesti te kontrola zaraznih i nametničkih bolesti provedeni su pravilno i redovito u odgovarajućim dozama nad svakom životinjom.

4.2. PRIKUPLJANJE PODATAKA

4.2.1. PROVJERA ZDRAVSTVENOG STANJA ŽIVOTINJA

Pred redoviti postupak korekcije papaka anamnestički su isključeni svi poremećaji tjelesne kondicije i općega stanja (znakovi bolesti) te mogući ortopedski problemi u stavu, hodu ili doskoku prilikom uzimanja sjemena, odnosno znakovi hromosti.

U evidencijski list za bilježenje mjerenih dimenzija papaka upisani su osnovni podaci o svakoj životinji koji uključuju: ime bika, matični broj i datum rođenja.

4.2.1.1. Hematološke pretrage

U svrhu potvrde zdravstvenog stanja životinja učinjena je kompletna krvna slika (KKS) s diferencijalnom krvnom slikom. Puna krv uzorkovana je venepunkcijom *vene jugularis* u epruvete s EDTA antikoagulansom u skladu sa svim pravilima redovitog uzorkovanja prilikom kontrole zdravstvenog stanja životinja.

Hematološke pretrage učinjene su u laboratoriju Klinike za unutarnje bolesti Veterinarskog fakulteta Sveučilišta u Zagrebu, na automatskom brojaču „HORIBA ABX“ (Diagnostics, Montpellier, Francuska). Uz automatski prikaz na brojaču za diferencijalnu krvnu sliku korišten je i dodatni krvni razmaz bojen standardnim bojenjem May-Grunwald-Giemsa. Rezultati svih pretraživanih krvnih parametara nalazili su se unutar referentnih vrijednosti za vrstu i dobnu kategoriju.

4.2.1.2. Pregled lokomotornog sustava

Procjena zdravstvenog stanja lokomotornog sustava učinjena je inspekcijom svih ekstremiteta u stavu, kretanjem u hodu te inspekcijom i palpacijom rožine papka i međupapčnog prostora pred sam postupak korekcije.

Klinički pregled lokomotornog sustava dobro je poznat iz literature (TOUSSAINT RAVEN, 1985.; ZEMLJIČ, 1992.; NOORDSY, 1994.; STANEK, 1997.; KOFLER i

MARTINEK, 2002.; ANDERSON i DESROCHERS, 2004.; HULEK, 2005.; RADOSTITS i sur., 2007.) i svakodnevnog stručnog rada.

U istraživanje su uključeni isključivo bikovi bez kliničkih znakova hromosti, poremećaja u stavu ili hodu te zdravih papaka, bez nalaza makroskopskih promjena na papčanoj rožini, kruni papka i međupapčanom prostoru.

4.2.3. VAGANJE (IZMJERA TJELESNE MASE)

U predviđenom vremenu korekcije papaka svim bikovima određena je tjelesna masa u kilogramima, vaganjem na stacionarnoj stočnoj vagi, s točnošću izvage od 1,00 kilogram (kg). S obzirom na prirodu postupka korekcije ranije nije propisivana uskrata hrane i vode.

4.2.4. KOREKCIJA PAPAKA

Bikovi su imobilizirani u fiksnu stojnicu te je svaki pojedini ekstremitet redom podignut i fiksiran u odgovarajuću poziciju za korekciju papaka pomoću užadi i kožnatih kopči za fiksaciju.

Papak svakog ekstremiteta primjereno je pripremljen za korekciju, očišćen od grubih nečistoća (naslaga stelje, blata i balege) te opran mlakom vodom, spužvom i grubom četkom.

Kod korekcije je korišten odgovarajući pribor – potkivačka kliješta za rožinu, trozglobna kliješta, kopitni noževi i električna kutna brusilica s odgovarajućim oblikom i tvrdoćom brusne ploče. Kod uporabe električne kutne brusilice osobito se vodi računa o nehodičnom ozljeđivanju vitalnog dijela papka, tj. korija, i pregrijavanju tkiva papka, posebice tabanske plohe.

U korekciji papaka primijenjen je nizozemski pristup, tzv. *Dutch standard*, koji podrazumijeva pet rezova u korekciji papaka. Prva tri reza podrazumijevaju svaku rutinsku funkcionalnu korekciju papaka, a dva dodatna reza odnose se na terapijsku korekciju u slučaju ozlijeđenog ili oboljelog dijela tabana.

Taj je protokol korekcije papaka opisan u literaturi kao standard funkcionalne korekcije papaka (TOUSSAINT RAVEN, 1985.; TOUSSAINT RAVEN, 1989.; ZEMLJIČ

1992.; GREENOUGH i sur., 1997.; KOFLER i MARTINEK, 2002.; HULEK, 2005.; GREENOUGH, 2007.; BABIĆ, 2014.) i dobro je poznat u svakodnevnoj praksi rutinske korekcije papaka.

U opisanom nizozemskom standardnom pristupu tri reza podrazumijevaju: prvi rez – skraćivanje nokatnog dijela rožine duljeg od 7,5 cm od krunskog ruba (standard vrijedi za mliječne krave), drugi rez – stanjivanje rožine tabana do osjeta elastičnosti petne trećine tabana i treći rez – dotjerivanje aksijalne strane tabana do poželjnog konkavnog oblika.

Budući da su prosječna masa, veličina životinje, tjelesni okvir i veličina papčane rožine u istraživanih bikova znatno veći u odnosu na mliječne krave, korišten je prilagođeni standard funkcionalne korekcije, te je dužina nokatnog dijela rožine prilagođena kutu papka i stojnom kutu životinje.

Kao mjerilo procjene ispravno provedene funkcionalne korekcije korišten je kut papka prema tlu i fiziološki stojni kut nogu životinje.

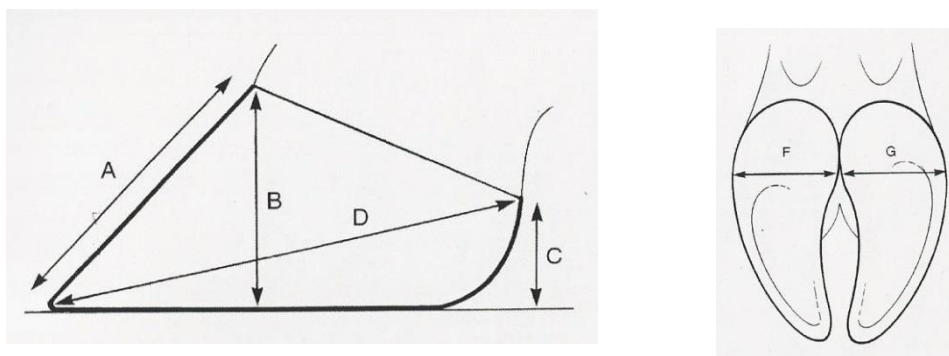
Pravilnosti fizioloških vrijednosti opisanih kuteva prilagođene su dimenzije prilikom korekcije papaka, koje su potom mjerene.

4.2.5. IZMJERE DIMENZIJA PAPAKA

Po korekciji papaka za svaki prst (medijalni i lateralni papak svakog ekstremiteta), izmjerena je: dužina nokta (papka), visina papka, visina pete, dijagonala papka te širina prsta.



Slika 3. Pomična mjerka korištena za mjerenje papaka.



Slika 4. Shematski prikaz dimenzija papaka: dužina papka (nokta) (A), visina papka (B), visina pete (C), dijagonala papka (D), širina papka (F ili G). (Preuzeto iz: GREENOUGH i WEAVER, 1997; KOFLER i MARTINEK, 2005.).

Definirane dimenzije, standard mjerenja papaka i precizne tehnike mjerenja ranije su opisane u literaturi (GREENOUGH, 1997.; KOFLER I MERTINEK, 2005.; HULEK, 2005.; GREENOUGH, 2007.) i preuzete u istovjetnom obliku u ovo istraživanje. Na slici 4 shematski su prikazane standardne mjere u istraživanju i opisivanju papaka.

Dužina papka (nokta) ili dorzalne stijenke mjerena je od krunskog ruba, granice kože i rožine, mjereno na udaljenosti od 1 cm od interdigitalnog područja lateralno, do distalnog ruba rožine papka.

Visina papka mjerena je od krunskog ruba, prijelaza kože u rožinu, okomito do najniže točke tabana.

Visina pete mjerena je od distalnog kaudalnog ruba tabana do najviše točke petnog jastučića.

Dijagonala papka mjerena je od distalnog vrha papčane rožine (nokta) apikalno do palmarne ili plantarne najviše točke tabana.

Širina prsta mjerena je u najširem, petnom dijelu tabanske plohe. Širine prstiju istog ekstremiteta u zbroju predstavljaju ukupnu širinu papka.

Opisane dimenzije mjerene su ručnom pomičnom mjerkom s točnošću izmjere od 1,00 milimetra.

U izmjeri svake dimenzija mjerenje je ponavljano tri puta uzastopce te je u slučaju razlike rezultata kao konačna mjera uzeta srednja vrijednost triju dobivenih mjerenja.

4.2.6. RENDGENSKO SNIMANJE DISTALNIH DIJELOVA ESTREMITETA (REGIJE PRSTA)

Nakon korekcije papaka učinjeno je rendgensko snimanje distalnog dijela svakog pojedinog ekstremiteta u dvije standardne projekcije, dorzopalmarnoj ili dorzoplantarnoj te lateromedijalnoj projekciji. U dorzopalmarnoj i dorzoplantarnoj projekciji snimanja kasete s filmom postavljena je palmarno, odnosno plantarno. Za profilnu projekciju prsta kasete je postavljena medijalno na svim ekstremitetima.

Kod snimanja za obilježavanje su korištene olovne oznake, u dorzopalmarnoj i dorzoplantarnoj projekciji pozicionirane lateralno, gdje oznaka „R“ označava desni ekstremitet, a oznaka „L“ lijevi ekstremitet. Brojčana metalna oznaka označava pripadajući redni broj svake životinje (u serijama od 1 do 5), oznaka slovom „P“ prednju nogu i „S“ stražnju nogu.

Rendgensko je snimanje obavljeno mobilnim rendgenskim uređajem JOP CORPORATION: PORTA 1030 (Toshiba, Japan) na standardni rendgenski film (RTG MXG film, CARESTREAM HEALTH Inc, SAD), dimenzija 24 x 30 cm. Prilikom snimanja korištene su prilagođene kondicije, ovisno o veličini i poziciji papaka prilikom snimanja u rasponu između 44 – 52 kV i 12 – 16 mAs.

Tijekom rendgenskog snimanja osobit je oprez posvećen svim propisanim mjerama zaštite od ionizirajućeg zračenja, što podrazumijeva minimalan broj osoba prisutnih kod snimanja, uz obveznu uporabu zaštitnih pregača, štitnika za vrat i zaštitnih rukavica za osobe prisutne u zoni ionizirajućeg zračenja.

4.2.7. RAZVIJANJE RENDGENSKIH FILMOVA

Filmovi su nakon ekspozicije pohranjeni te razvijeni standardnom tehnikom, pod istim uvjetima, u automatskoj komori za razvijanje rendgenskih filmova PROTEC – OPTIMAX STANDARD (PROTEC Medizintechnik GmbH&CO, Oberstenfeld, Njemačka) u Zavodu za rendgenologiju, ultrazvučnu dijagnostiku i fizikalnu terapiju Veterinarskoga fakulteta Sveučilišta u Zagrebu.

4.3. OBRADA PRIKUPLJENIH PODATAKA

4.3.1. IZRAČUN DOBI

U izračunu dobi korištena je razlika od datuma rođenja (teljenja) do datuma provedenih mjerenja i rendgenskog snimanja distalnih dijelova ekstremiteta.

U prikazu rezultata dob je izražena u godinama i u mjesecima. Preračun dobi izražene u godinama u dob izraženu u mjesecima dobiven je množenjem s 12 (mjeseci u godini).

4.3.2. INTERPRETACIJA RENDGENOGRAMA

Interpretacijom rendgenskih prikaza prstiju svakog ekstremiteta snimanog u dvije standardne projekcije utvrđivano je postojanje rendgenološki vidljivih promjena u metakarpofalangealnim i metatarzofalangealnim zglobovima, po koštanim strukutrama proksimalne, srednje i distalne falange prstiju, navikularnoj kosti (distalnoj sezamoidnoj kosti) te interfalangealnim zglobovima.

Određena je vrsta rendgenološki vidljivih patoloških promjena s obzirom na etiologiju nastanka procesa te raspodijeljena unutar skupina kroničnih reaktivnih procesa, traumatskih zbivanja ili saniranih infektivnih stanja.

Kronični reaktivni procesi razlikuju se po anatomskoj poziciji – unutar zglobne čahure (intraartikularno) i na periostu (entezofiti, periostoze).

Određeno je anatomsko mjesto pojave i učestalost patoloških promjena na svakom pojedinom prstu. Rendgenološki prikazana anatomska područja regije medijalnog i lateralnog prsta goveda podijeljena su na: metakarpo/metatarzofalangealni zglob, proksimalnu falangu, proksimalni interfalangealni zglob, srednju falangu, distalni interfalangealni zglob i distalnu falangu. Proksimalne i distalne sezamoidne kosti nisu uzimane kao zasebno mjesto pojave rendgenoloških promjena.

Rendgenološki nalazi kroničnih reaktivnih promjena s obzirom na prirodu nastanka i mjesto pojave podijeljeni su na:

Područje zglobova – znakovi osteoartroze (degenerativne bolesti zglobova), koji uključuju osteofite na rubnim dijelovima zglobnih površina, suženje zglobne pukotine te subhondralnu sklerozu proksimalne ili distalne kosti u uzglobljenju.

Periost (pokosnica) – egsostoze (koštane naslage manjeg opsega), periostoze (obilne reaktivne koštane naslage) i entezofiti (u osnovi etiološki odgovaraju osteofitima, no pojavljuju se kao trnasti koštani izdanci na hvatištima tetiva i ligamenata, izvan zglobnog prostora).

U rendgenološki nalaz vidljivih promjena na kosti, koje uključuju više heterogenih anatomskih elemenata u makrostrukтури kosti (periost, kompaktnu kost, korteks i medulu), uvrštene su: sanirane upalne promjene (osteitis) ili infektivna stanja (osteomijelitis). Kod saniranih upalnih ili infektivnih procesa na kostima ostaju trajno vidljivi rendgenološki znakovi u obliku koštanih bujanja različita stupnja.

Promatranjem nalaza rendgenoloških promjena na prstima svih ekstremiteta jedne životinje bikovi su podijeljeni u dvije skupine:

1. bez rendgenološki vidljivih patoloških promjena na prstima
2. s rendgenološki vidljivim patološkim promjenama na prstima.

Unutar odvojenih skupina određena je prosječna dob i masa bikova bez istaknutih i s istaknutim rendgenološki vidljivim promjenama.

4.3.2.1. Nalaz rendgenološki vidljivih promjena po prstima

Po pozicijama ekstremiteta (prednje i stražnje noge) te prsta (treći i četvrti prst, odnosno medijalni i lateralni papak) izražena je učestalost nađenih promjena u zglobovima prstiju (metakarpofalangealnom, metatarzofalangealnom, proksimalnom interfalangealnom i distalnom interfalangealnom zglobu), na periostu (proksimalne, srednje i distalne falange) te u koštanoj makrostrukтури (proksimalne, srednje i distalne falange).

Potom su promatrani rendgenološki nalazi promjena vidljivi na razini svakog prsta pojedinačno. Tako su prikazani nalazi rendgenoloških promjena na trećem i četvrtom prstu

prednjih nogu te trećem i četvrom prstu stražnjih nogu unutar ranije opisanih promjena na zglobovima, periostu ili kostima.

S obzirom na dosadašnje spoznaje o sličnostima ili mogućim razlikama te razini kliničke važnosti u ovom ispitivanju kao kriterij zanemarena je podjela na lijeve i desne ekstremitete.

Prsti svih ekstremiteta s obzirom na prisutnost rendgenoloških promjena razvrstani su unutar skupina: negativnih nalaza (prsti bez rendgenoloških promjena), s rendgenološkim nalazom promjena u zglobovima, s rendgenološkim nalazom promjena na periostu, s rendgenološkim nalazom promjena u koštanoj strukturi te s više različitih rendgenoloških promjena na istom prstu.

U skupinu s više različitih rendgenološki vidljivih promjena ubrojeni su prsti na kojima je vidljivo više vrsta rendgenoloških promjena opisanih kao promjene u zglobovima, promjene na periostu i promjene na kostima, na različitim anatomske pozicijama prsta.

4.3.2.2. Povezanost nalaza rendgenološki vidljivih promjena i mjera papaka

Ispitivane su razlike u svim mjerama papaka pojedinačno s obzirom na nalaz rendgenološki vidljivih promjena.

Ispitana je razlika u dužini papka, visini papka, visini pete, dijagonali papka i širini papka s obzirom na četiri skupine rendgenološki vidljivih promjena na svakom papku (odnosno prstu) prednjih i stražnjih nogu.

Treći i četvrti prsti prednjih i treći i četvrti prsti stražnjih nogu, s obzirom na nalaz rendgenoloških promjena, podijeljeni su u 4 skupine:

Prvu skupinu čine prsti bez rendgenološki vidljivih promjena.

Drugu skupinu čine papci s više različitih rendgenološki vidljivih promjena na istom prstu (na zglobovima, na periostu ili na koštanoj strukturi).

Treću skupinu čine prsti s promjenama isključivo na zglobovima (metakarpo/metatarzofalagealnim, proksimalnim interfalangealnim i distalnim interfalangealnim zglobovima).

Četvrtu skupinu čine prsti s rendgenološki vidljivim promjenama na periostu (proksimalne, srednje ili distalne falange).

Zbog vrlo malog broja uzoraka prstiju s izraženim rendgenološkim nalazom isključivo promjena na koštanoj strukturi (osteitisa ili osteomijelitisa) ta skupina isključena je iz testiranja razlika u dimenzijama papaka.

4.4. STATISTIČKA OBRADA PODATAKA

Analiza prikupljenih podataka provedena je statističkim računalnim programom Statistica v.12.5 (Statistica, StatSoft, SAD, 2014.).

Analizirane su mjere papaka 30 odraslih rasplodnih bikova simentalske pasmine. Deskriptivna statistička obrada provedena je za svaku mjeru papka te mjere papaka ovisno o rendgenološkom nalazu promjena prema skupinama. Za svaku istraživanu varijablu prema skupini testirana je normalnost raspodjele podataka Kolmogorov-Smirnovim testom. Za istraživane varijable korištena je aritmetička sredina (\bar{X}) i standardna devijacija (SD).

Analizom varijance (ANOVA) testirana je značajnost razlika između mjera papaka prema skupinama s obzirom na nalaz rendgenoloških promjena regije prstiju. Pojedinačne razlike između dijagnoza testirane su Tukey HSD testom.

Značajnost razlika testirana je na razini $p < 0,05$.

5. REZULTATI

5.1. DESKRIPTIVNA STATISTIKA REZULTATA MJERENJA PAPAKA

Deskriptivna statistika u tablici 1. prikazuje rezultate dobivenih mjerenja svih papaka rasplodnih bikova s prikazom ukupnog broja izmjerenih papaka, aritmetičkom sredinom, standardnom devijacijom, najmanjom i najvećom vrijednosti mjerenih dimenzija papaka (dužina papka, visina papka, visina pete, dijagonala papka i širina papka).

Dobivene mjere s obzirom na prednje i stražnje noge te medijalni i lateralni papak prikazane su u tablicama 1.1. i 1.2.

Prosječna dužina papka mjerena na svim papcima iznosi $9,06 \pm 0,99$ cm. Prosječna dužina medijalnog papka prednje noge iznosi $8,65 \pm 0,85$ cm, dok na medijalnom papku stražnje noge iznosi $9,50 \pm 1,01$ cm. Dužina mjerena na lateralnom papku prednje noge iznosi $8,69 \pm 0,91$ cm, a na stražnjoj nozi $9,39 \pm 0,91$ cm.

Visina papka mjerena na svim papcima prosječno iznosi $7,62 \pm 0,77$ cm. Na medijalnom papku prednje noge iznosi $7,78 \pm 0,81$ cm, a na istom papku stražnje noge $7,40 \pm 0,81$ cm. Na prednjim nogama visina lateralnog papka je $7,72 \pm 0,69$ cm, a na stražnjima $7,56 \pm 0,73$ cm.

Visina pete svih papaka u prosjeku je dužine $5,06 \pm 0,86$ cm. Na medijalnom papku prednjih nogu iznosi $5,49 \pm 0,56$ cm, a stražnjih $4,40 \pm 0,62$ cm. Na lateralnim papcima prednjih nogu visina pete je $5,71 \pm 0,73$ cm, dok je na istom papku stražnjih nogu $4,61 \pm 0,73$ cm.

Prosječna dijagonala svih papaka iznosi $15,19 \pm 1,13$ cm. Na medijalnim papcima prednjih nogu iznosi prosječno $15,48 \pm 1,00$ cm, a stražnjih $14,65 \pm 1,10$ cm. Na lateralnim papcima prednjih nogu dijagonala iznosi prosječno $15,51 \pm 1,06$, na lateralnim papcima stražnjih nogu $15,08 \pm 1,11$ cm.

Širina svih papaka prosječno iznosi $6,69 \pm 0,86$ cm. Na medijalnim papcima prednjih nogu $7,05 \pm 0,77$ cm, dok na stražnjima iznosi $5,85 \pm 0,49$ cm. Na lateralnom papku prednjih nogu prosječna širina je $7,42 \pm 0,72$ cm, a na lateralnom papku stražnjih nogu $6,44 \pm 0,47$ cm.

Tablica 1. Mjere svih papaka utvrđene kod bikova.

Mjera papka	Statistički pokazatelji				
	n	\bar{X}	SD	X_{min.}	X_{max.}
Dužina (cm)	240	9,06	0,99	6,70	12,00
Visina (cm)	240	7,62	0,77	6,00	9,80
Visina pete (cm)	240	5,06	0,86	3,10	7,70
Dijagonala (cm)	240	15,19	1,13	12,60	18,00
Širina (cm)	240	6,69	0,86	4,80	9,30

Tablica 1.1. Mjere papaka utvrđene na prednjim ekstremitetima bikova.

Mjere papaka	Papak	Statistički pokazatelji				
		n	\bar{X}	SD	$X_{\min.}$	$X_{\max.}$
Dužina (cm)	Medijalni (3. prst)	60	8,65	0,85	7,00	11,00
	Lateralni (4. prst)	60	8,69	0,91	6,70	10,50
Visina (cm)	Medijalni (3. prst)	60	7,78	0,81	6,10	9,80
	Lateralni (4. prst)	60	7,72	0,69	6,50	9,10
Visina pete (cm)	Medijalni (3. prst)	60	5,49	0,56	4,50	7,10
	Lateralni (4. prst)	60	5,71	0,73	4,20	7,70
Dijagonala (cm)	Medijalni (3. prst)	60	15,48	1,00	13,70	18,00
	Lateralni (4. prst)	60	15,51	1,06	13,70	17,70
Širina (cm)	Medijalni (3. prst)	60	7,05	0,77	5,70	8,80
	Lateralni (4. prst)	60	7,42	0,72	5,90	9,30

Tablica 1.2. Mjere papaka utvrđene na stražnjim ekstremitetima bikova.

Mjere papaka	Papak	Statistički pokazatelji				
		n	\bar{X}	SD	$X_{\min.}$	$X_{\max.}$
Dužina (cm)	Medijalni (3. prst)	60	9,50	1,01	7,80	12,00
	Lateralni (4. prst)	60	9,39	0,91	8,00	12,00
Visina (cm)	Medijalni (3. prst)	60	7,40	0,81	6,00	9,50
	Lateralni (4. prst)	60	7,56	0,73	6,30	9,10
Visina pete (cm)	Medijalni (3. prst)	60	4,40	0,62	3,20	6,10
	Lateralni (4. prst)	60	4,61	0,73	3,50	6,00
Dijagonala (cm)	Medijalni (3. prst)	60	14,65	1,10	12,60	17,00
	Lateralni (4. prst)	60	15,08	1,11	13,40	17,60
Širina (cm)	Medijalni (3. prst)	60	5,85	0,49	4,80	7,00
	Lateralni (4. prst)	60	6,44	0,47	5,40	7,60

5.2. RENDGENOLOŠKI NALAZI PATOLOŠKIH PROMJENA NA PRSTIMA BIKOVA

Prikazani su rendgenološki nalazi prstiju bikova s obzirom na skupinu rendgenološki vidljivih promjena (prsti bez promjena, prsti s promjenama na zglobovima, prsti s promjenama na periostu, prsti s promjenama na makrostrukтури kosti i prsti s višestrukim promjenama na istom prstu).

Rendgenološki nalazi promjena na prstima (slika 5, slika 6, slika 7, slika 8, slika 9) opisani su uz pripadajući rendgenografski prikaz.

Učestalost rendgenološki vidljivih promjena kod bikova prikazana je u tablici 2.6.

Od ukupnog broja bikova ($n = 30$) pet bikova je bez promjena na prstima, a 25 s rendgenološki vidljivim promjenama na prstima.

Tablica 2.7. prikazuje dob i tjelesnu masu unutar skupine bikova bez rendgenološki vidljivih promjena ili s njima. Prosječna dob bikova bez promjena na prstima je 2,43 godine, a tjelesna masa 938,0 kilograma. U skupini bikova s rendgenološki vidljivim promjenama na prstima prosječna dob je 6,40 godina, a prosječna tjelesna masa 1125,2 kilograma.

Distribucija rendgenološki vidljivih promjena s obzirom na prednje i stražnje ekstremitete 25 bikova unutar tri skupine promjena (na zglobovima, na periostu i na kostima) prikazana je u tablici 2.8.

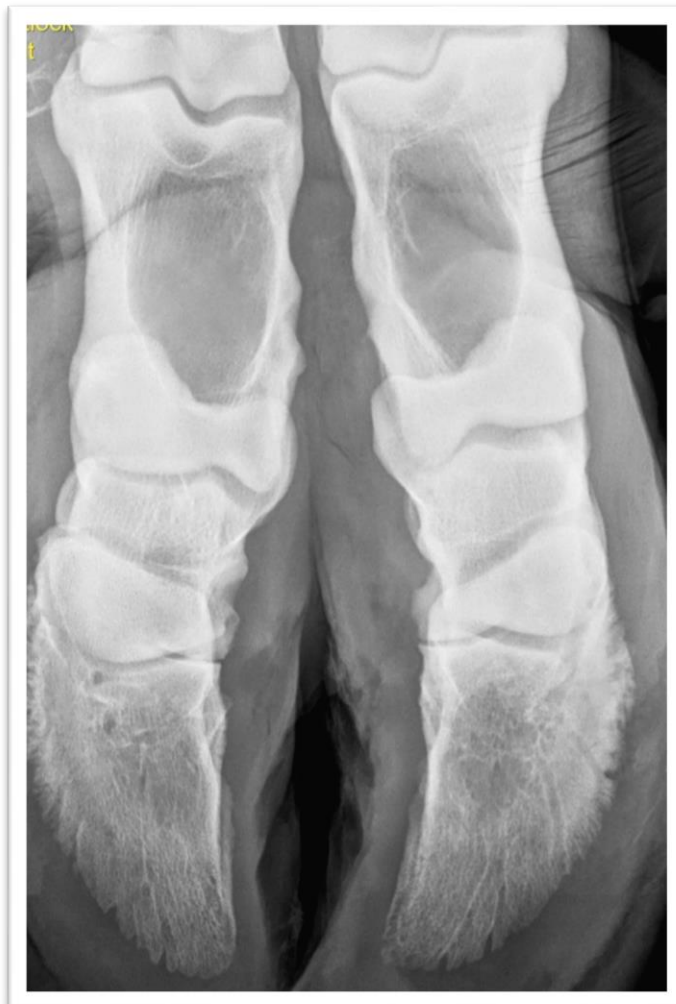Kod najvećeg broja bikova (76 %) promjene su vidljive i na prednjim i na stražnjim nogama. Kod bikova s dijagnosticiranim promjenama isključivo na prednjim ili stražnjim nogama znatno veći broj promjena nađen je na prednjim nogama (20 % bikova s promjenama). Od rendgenološki vidljivih promjena najviše promjena pronađeno je na zglobovima, potom na periostu, a najmanje u strukturi kosti.

Distribucija rendgenološki vidljivih promjena s obzirom na prste (papke) prednjih i stražnjih nogu unutar tri skupine promjena (na zglobovima, na periostu i na kostima) prikazana je u tablici 2.9.

U usporedbi prstiju prednjih nogu veći broj promjena nađen je na trećem prstu (medijalnom papku), dok je na stražnjim nogama izražena podjednaka distribucija promjena na oba prsta (3. i 4. prst). U usporedbi medijalnih i lateralnih papaka prednjih i stražnjih nogu znatno više promjena uočeno je na prstima prednjih nogu kod oba prsta.

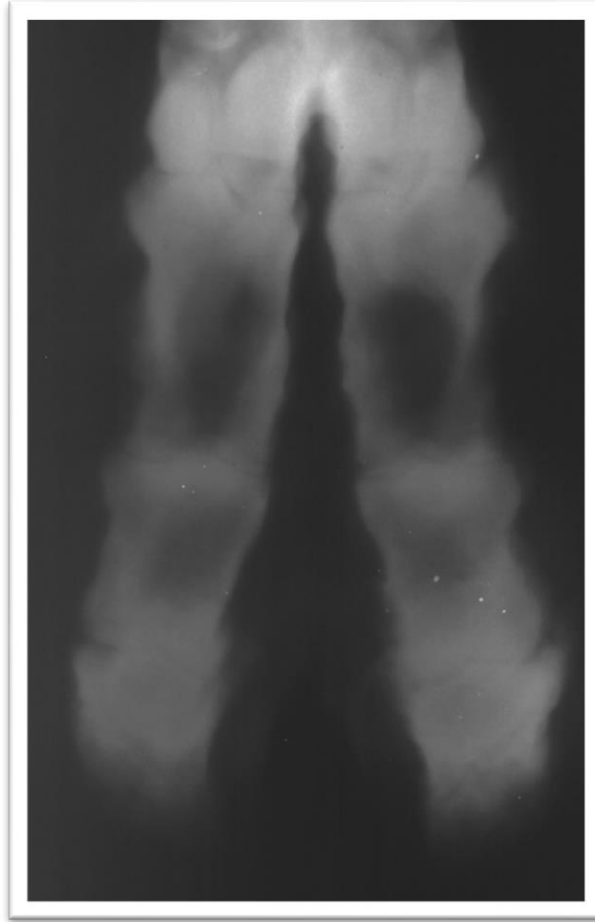
Unutar skupina prstiju s vidljivim rendgenološkim promjenama distribucija promjena na zglobovima i na periostu prstiju prednjih i stražnjih nogu je podjednaka, dok je istaknut nešto veći broj promjena u makrostrukтури kosti na prstima stražnjih u odnosu na prste prednjih nogu.

2.1. Rendgenološki nalaz prstiju bez promjena



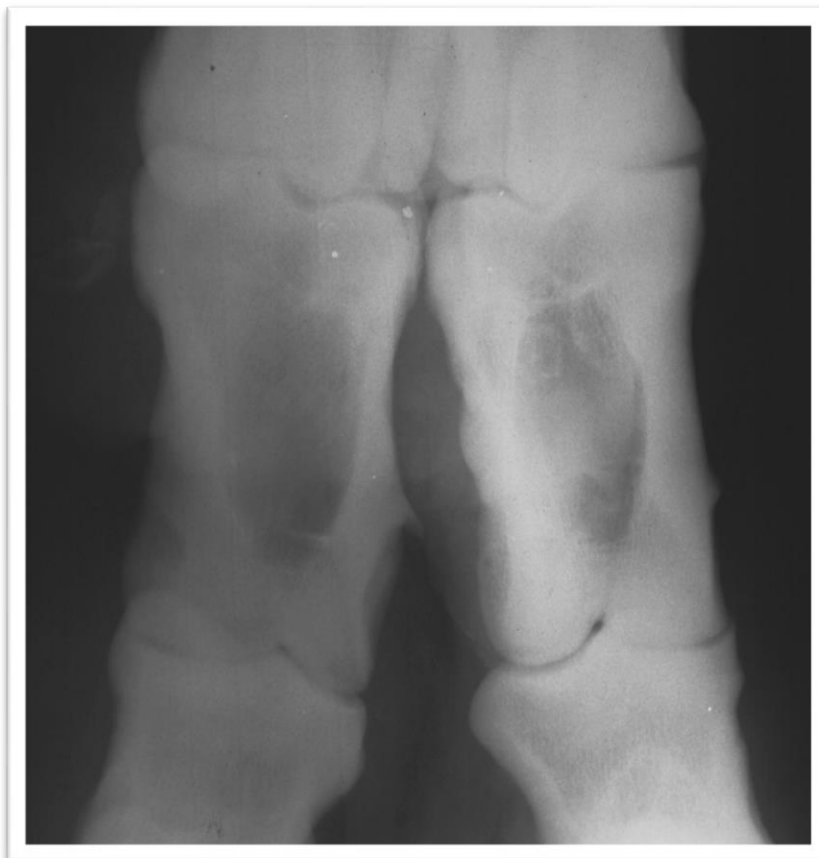Slika 5. Dorzopalmarna projekcija regije prstiju prednjih ekstremiteta bika simentalke pasmine s oznakom R P 3. Koštane strukture falangi oba prsta jasno su konturirane, zglobni prostori uredne su širine i punjenosti (bez promjena).

2.2. Rendgenološki nalaz prstiju s promjenama u zglobovima



Slika 6. Dorzoplantarna projekcija regije prstiju stražnjeg ekstremiteta bika simentalne pasmine s oznakom L S 4. Vidljivo je suženje zglobne pukotine u distalnim interfalangealnim zglobovima 3. i 4. prsta. Medijalno su u visini distalnih interfalangealnih zglobova istaknuta periartikularna koštana bujanja (degenerativna bolest zglobova).

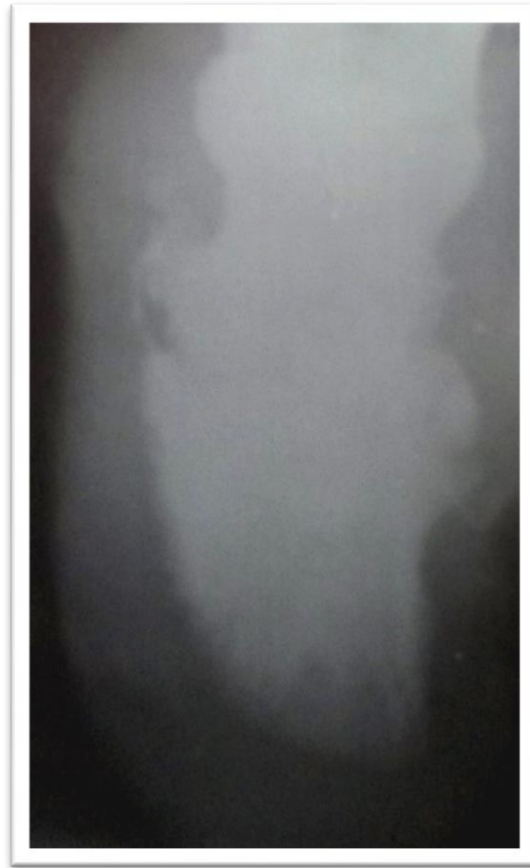
2.3. Rendgenološki nalaz prstiju s promjenama na periostu



Slika 7. Dorzoplantarna projekcija regije prstiju prednjeg ekstremiteta bika simentalne pasmine s oznakom R P 1. Prikazano je uvećano područje proksimalne falange s proksimalnom i distalnom zglobnom vezom 3. i 4. prsta (zbog bolje vidljivosti).

Na periostu medijalne strane proksimalne falange trećeg prsta diferencira se trnasti entezofit veličine 3 mm, dok je na medijalnom rubu proksimalne falange četvrtog prsta istaknuto početno blaže periostalno bujanje (periostoza).

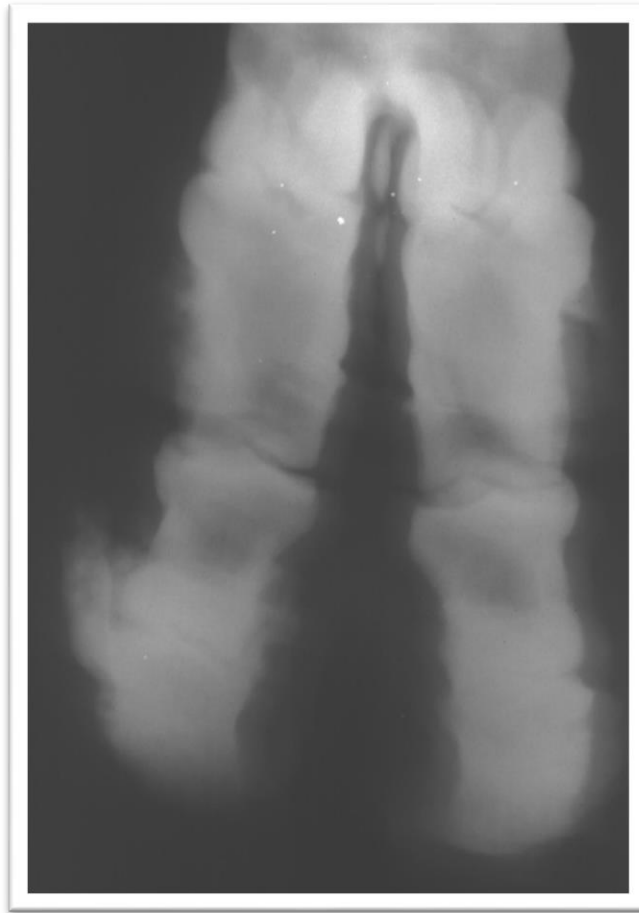
2.4. Rendgenološki nalaz prstiju s promjenama u makrostrukтури kosti



Slika 8. Uvećani rendgenografski prikaz srednje i distalne falange trećeg prsta stražnjeg ekstremiteta bika simentalke s oznakom R S 11 u dorzoplantarnoj projekciji.

U distalnom dijelu srednje falange lateralno se diferencira područje istaknutijeg koštanog bujanja koje upućuje na sanaciju prijašnjeg osteolitičkog procesa (osteomijelitis).

2.5. Rendgenološki nalaz prstiju s višestrukim promjenama na istom prstu



Slika 9. Dorzoplantarna projekcija regije prstiju stražnjeg ekstremiteta bika simentalne pasmine s oznakom R S 5. Na trećem prstu stražnjeg desnog ekstremiteta prisutno je opsežno koštano bujanje periartikularno u distalnom interfalangealnom zglobu, uz istaknuto suženje zglobne pukotine. Intraartikularna i periartikularna koštana bujanja distribuiraju se medijalno i lateralno (degenerativna bolest zglobova). Lateralno cijelom dužinom proksimalne falange proteže se periostalna reakcija znatnog opsega (periostoza).

Tablica 2.6. Učestalost rendgenološki vidljivih promjena kod bikova.

Ukupan broj bikova	Bikovi bez rendgenološki vidljivih promjena	Bikovi s rendgenološki vidljivim promjenama
30	5 (16,66%)	25 (83,33%)

Tablica 2.7. Dob i tjelesna masa bikova bez rendgenološki vidljivih promjena na prstima (papcima) ili s promjenama.

Skupina bikova	DOB u godinama (u mjesecima)			TJELESNA MASA u kilogramima		
	\bar{X}	$X_{\min.}$	$X_{\max.}$	\bar{X}	$X_{\min.}$	$X_{\max.}$
Bez rendgenološki vidljivih promjena	2,43 (29,16)	1,76 (21,12)	2,84 (29,76)	938,0	820,0	1140,0
S rendgenološki vidljivim promjenama	6,40 (76,80)	1,84 (22,08)	11,53 (138,36)	1125,2	835,0	1350,0

Tablica 2.8. Učestalost rendgenološki vidljivih promjena na prstima s obzirom na prednje i stražnje ekstremitete.

Noge (3. ili 4. prst)	Broj bikova	Rendgenološki vidljive promjene		
		Na zglobovima	Na periostu	Na kostima
Prednje	5 (20 %)	16	5	1
Stražnje	1 (4 %)	1	3	0
Prednje i stražnje	19 (76 %)	141	70	12
Ukupno	25 (100 %)	158	78	13

Tablica 2.9. Učestalost rendgenološki vidljivih promjena s obzirom na prste (papke) prednjih i stražnjih ekstremiteta.

Ekstremiteti	Prsti	Rendgenološki vidljive promjene na prstima			
		Na zglobovima	Na periostu	Na kostima	Ukupno
Prednje noge	3. prst (medijalni papak)	49 (67,12 %)	21 (28,76 %)	3 (4,10 %)	73 (100 %)
	4. prst (lateralni papak)	42 (63,63 %)	23 (34,84 %)	1 (1,53 %)	66 (100 %)
Stražnje noge	3. prst (medijalni papak)	35 (62,50 %)	17 (30,35 %)	4 (7,14 %)	56 (100 %)
	4. prst (lateralni papak)	32 (59,25 %)	17 (31,48 %)	5 (9,25 %)	54 (100 %)

5.3. DOB I TJELESNA MASA BIKOVA S OBZIROM NA NALAZ RENDGENOLOŠKI VIDLJIVIH PROMJENA NA PRSTIMA

U tablici 3. prikazana je prosječna dob (u godinama i mjesecima) te tjelesna masa (u kilogramima) bikova s obzirom na prste svih ekstremiteta svrstane u pripadajuću skupinu (bez promjena, s više različitih promjena na istom prstu, s promjenama na zglobovima, s promjenama na periostu). Prikazana je aritmetička sredina, najmanja i najveća vrijednost.

Tablica 3. Dob i tjelesna masa bikova s obzirom na nalaz rendgenološki vidljivih promjena na prstima.

Rendgenološki nalazi na prstima	DOB BIKOVA u godinama (u mjesecima)			TJELESNA MASA BIKOVA (u kg)		
	\bar{X}	$X_{\min.}$	$X_{\max.}$	\bar{X}	$X_{\min.}$	$X_{\max.}$
Bez promjena (n = 80)	3,46 (41,52)	1,76	10,19	1004,6	820,0	1260,0
S više promjena (n = 81)	7,97 (95,64)	1,84	11,53	1153,2	835,0	1350,0
S promjenama na zglobovima (n = 73)	5,87 (70,44)	1,84	11,53	1126,4	835,0	1350,0
S promjenama na periostu (n = 6)	4,31 (51,72)	2,28	7,87	1080,8	1000,0	1045,0

5.4. RAZLIKE ZA POJEDINE MJERE PAPAKA S OBZIROM NA NALAZ RENDGENOLOŠKIH PROMJENA

Razlike u mjerama papaka s obzirom na nalaz rendgenološki vidljivih patoloških promjena pojedinačno su testirane za svaki prst (3. i 4. prst prednjih i 3. i 4. prst stražnjih ekstremiteta) na razini statističke značajnosti $p \leq 0,05$.

Navedene su samo skupine papaka sa statistički značajnim razlikama u nekoj mjeri papka između skupina.

Razlike dužine papka medijalnih i lateralnih papaka s obzirom na nalaz prsta bez promjena, prsta s više promjena, prsta s promjenama na zglobovima, prsta s promjenama na periostu, prikazane su u tablici 4.1.

Razlike visine papka medijalnih i lateralnih papaka s obzirom na nalaz prsta bez promjena, prsta s više promjena, prsta s promjenama na zglobovima, prsta s promjenama na periostu, prikazane su u tablici 4.2.

Razlike visine pete medijalnih i lateralnih papaka s obzirom na nalaz prsta bez promjena, prsta s više promjena, prsta s promjenama na zglobovima, prsta s promjenama na periostu, prikazane su u tablici 4.3.

Razlike dijagonale papka medijalnih i lateralnih papaka s obzirom na nalaz prsta bez promjena, prsta s više promjena, prsta s promjenama na zglobovima, prsta s promjenama na periostu, prikazane su u tablici 4.4.

Razlike širine papka medijalnih i lateralnih papaka s obzirom na nalaz prsta bez promjena, prsta s više promjena, prsta s promjenama na zglobovima, prsta s promjenama na periostu, prikazane su u tablici 4.5.

Testiranjem razlika uočena je statistički značajna razlika u dužini papka između skupine bez promjena na prstima i skupine s više različitih promjena na prstima, i to na medijalnom papku prednjih nogu ($p = 0,008$), lateralnom papku prednjih nogu ($p = 0,001$), medijalnom papku stražnjih nogu ($p = 0,001$) i lateralnom papku stražnjih nogu ($p = 0,006$).

U visini papka uočena je statistički značajna razlika između skupine bez promjena na prstima i skupine s više različitih promjena na prstima, i to na medijalnom papku prednjih nogu ($p = 0,018$), lateralnom papku prednjih nogu ($p = 0,005$) i medijalnom papku stražnjih nogu ($p = 0,030$).

U visini pete nijednog papka nije prisutna statistički značajna razlika između skupina s obzirom na rendgenološki vidljive promjene.

Kod testiranja razlika u dijagonali papka uočena je statistički značajna razlika između skupine bez promjena na prstima i skupine s više različitih promjena na prstima, na medijalnom papku prednjih nogu ($p = 0,001$) i na lateralnom papku prednjih nogu ($p = 0,002$). Na stražnjim ekstremitetima uočena je značajna razlika između skupina bez promjena na prstima i skupine s više različitih promjena na prstima, na medijalnim papcima ($p = 0,000$) i lateralnim papcima ($p = 0,000$), odnosno između skupine papaka bez promjena na prstima i skupine s promjenama na zglobovima, i to na medijalnom papku ($p = 0,006$), a lateralnom ($p = 0,017$).

U širini papka uočena je statistički značajna razlika između skupine bez promjena na prstima i skupine s više različitih promjena na prstima, na medijalnom papku prednjih nogu ($p = 0,014$), na lateralnom papku prednjih nogu ($p = 0,014$) te na lateralnom papku stražnjih nogu ($p = 0,029$).

Tablica 4.1. Mjera dužine papka s obzirom na različit nalaz rendgenoloških promjena.

DUŽINA PAPKA (\bar{x} u cm)						
Noge	Papak	Bez promjena	S rendgenološki vidljivim promjenama			
			s više promjena *	na zglobovima	na periostu	p^* p^{**}
Prednje noge (n = 120)	Medijalni papak 3. prst (n = 60)	8,24 (n = 16)	9,09 (n = 25)	8,42 (n = 19)	0,00 (n = 0)	0,782 0,008
	Lateralni papak 4. prst (n = 60)	8,17 (n = 16)	9,31 (n = 24)	8,33 (n = 19)	8,60 (n = 1)	0,932 0,001
Stražnje noge (n = 120)	Medijalni papak 3. prst (n = 60)	8,92 (n = 21)	10,21 (n = 16)	9,57 (n = 20)	9,20 (n = 3)	0,118 0,001
	Lateralni papak 4. prst (n = 60)	8,93 (n = 27)	9,91 (n = 16)	9,70 (n = 15)	9,10 (n = 2)	0,057 0,006

* na istom prstu opaženo više od jedne rendgenološke promjene

p^* - razlike između papaka bez promjena na prstu i papaka s promjenama na zglobovima prsta

p^{**} - razlike između papaka bez promjena na prstu i papaka s više različitih promjena na prstu

Tablica 4.2. Mjera visina papka s obzirom na različit nalaz rendgenoloških promjena.

VISINA PAPKA (\bar{X} u cm)						
Noge	Papak	Bez promjena	S rendgenološki vidljivim promjenama			
			s više promjena *	na zglobovima	na periostu	p* p**
Prednje noge (n = 120)	Medijalni papak 3. prst (n = 60)	7,39 (n = 16)	8,14 (n = 25)	7,64 (n = 19)	0,00 (n = 0)	0,625 0,018
	Lateralni papak 4. prst (n = 60)	7,30 (n = 16)	8,07 (n = 24)	7,61 (n = 19)	8,30 (n = 1)	0,507 0,005
Stražnje noge (n = 120)	Medijalni papak 3. prst (n = 60)	7,06 (n = 21)	7,85 (n = 16)	7,39 (n = 20)	7,43 (n = 3)	0,559 0,030
	Lateralni papak 4. prst (n = 60)	7,36 (n = 27)	7,75 (n = 16)	7,73 (n = 15)	7,55 (n = 2)	0,522 0,456

* na istom prstu opaženo više od jedne rendgenološke promjene

p* - razlike između papaka bez promjena na prstu i papaka s promjenama na zglobovima prsta

p** - razlike između papaka bez promjena na prstu i papaka s više različitih promjena na prstu

Tablica 4.3. Mjera visina pete s obzirom na različit nalaz rendgenoloških promjena.

VISINA PETE (\bar{X} u cm)						
Noge	Papak	Bez promjena	S rendgenološki vidljivim promjenama			
			sa više promjena *	na zglobovima	na periostu	p^* p^{**}
Prednje noge (n = 120)	Medijalni papak 3. prst (n = 60)	5,46 (n = 16)	5,58 (n = 25)	5,39 (n = 19)	0,00 (n = 0)	0,938 0,816
	Lateralni papak 4. prst (n = 60)	5,39 (n = 16)	5,90 (n = 24)	5,69 (n = 19)	6,80 (n = 1)	0,599 0,124
Stražnje noge (n = 120)	Medijalni papak 3. prst (n = 60)	4,28 (n = 21)	4,46 (n = 16)	4,43 (n = 20)	4,73 (n = 3)	0,877 0,857
	Lateralni papak 4. prst (n = 60)	4,54 (n = 27)	4,59 (n = 16)	4,80 (n = 15)	4,30 (n = 2)	0,790 0,998

* na istom prstu opaženo više od jedne rendgenološke promjene

p^* - razlike između papaka bez promjena na prstu i papaka s promjenama na zglobovima prsta

p^{**} - razlike između papaka bez promjena na prstu i papaka s više različitih promjena na prstu

Tablica 4.4. Mjera dijagonale papka s obzirom na različit nalaz rendgenoloških promjena.

DIJAGONALA PAPKA (\bar{X} u cm)						
Noge	Papak	Bez promjena	S rendgenološki vidljivim promjenama			
			s više promjena *	na zglobovima	na periostu	p^* p^{**}
Prednje noge (n = 120)	Medijalni papak 3. prst (n = 60)	14,81 (n = 16)	15,96 (n = 25)	15,42 (n = 19)	0,00 (n = 0)	0,151 0,001
	Lateralni papak 4. prst (n = 60)	14,82 (n = 16)	16,07 (n = 24)	15,31 (n = 19)	16,80 (n = 1)	0,461 0,002
Stražnje noge (n = 120)	Medijalni papak 3. prst (n = 60)	13,88 (n = 21)	15,42 (n = 16)	14,89 (n = 20)	14,30 (n = 3)	0,006 0,000
	Lateralni papak 4. prst (n = 60)	14,44 (n = 27)	15,90 (n = 16)	15,48 (n = 15)	14,20 (n = 2)	0,017 0,000

* na istom prstu opaženo više od jedne rendgenološke promjene

p^* - razlike između papaka bez promjena na prstu i papaka s promjenama na zglobovima prsta

p^{**} - razlike između papaka bez promjena na prstu i papaka s više različitih promjena na prstu

Tablica 4.5. Mjera širine papka s obzirom na različit nalaz rendgenoloških promjena.

ŠIRINA PAPKA (\bar{X} u cm)						
Noge	Papak	Bez promjena	S rendgenološki vidljivim promjenama			
			s više promjena *	na zglobovima	na periostu	p [*] p ^{**}
Prednje noge (n = 120)	Medijalni papak 3. prst (n = 60)	6,56 (n = 16)	7,30 (n = 25)	7,12 (n = 19)	0,00 (n = 0)	0,087 0,014
	Lateralni papak 4. prst (n = 60)	6,95 (n = 16)	7,69 (n = 24)	7,44 (n = 19)	7,80 (n = 1)	0,169 0,014
Stražnje noge (n = 120)	Medijalni papak 3. prst (n = 60)	5,65 (n = 21)	6,09 (n = 16)	5,85 (n = 20)	6,00 (n = 3)	0,578 0,056
	Lateralni papak 4. prst (n = 60)	6,26 (n = 27)	6,66 (n = 16)	6,58 (n = 15)	6,20 (n = 2)	0,130 0,029

* na istom prstu opaženo više od jedne rendgenološke promjene

p^{*} - razlike između papaka bez promjena na prstu i papaka s promjenama na zglobovima prsta

p^{**} - razlike između papaka bez promjena na prstu i papaka s više različitih promjena na prstu

6. RASPRAVA

U doktorskom radu istražene su mjere papaka rasplodnih bikova simentalke pasmine nakon funkcionalne korekcije papaka kao standardne mjere prilikom korekcije papaka i rendgenološki vidljive promjene u području regije prstiju rasplodnih bikova simentalke pasmine bez kliničkih znakova hromosti.

Utvrđena je učestalost i distribucija više vrsta etiološki različitih patomorfoloških promjena na prstima rasplodnih bikova vidljivih rendgenološki.

Uspoređene su razlike u pojedinačnim mjerama svakoga papka između više skupina s obzirom na nalaz rendgenološki vidljivih patoloških promjena.

Dimenzije papaka

Istražujući dimenzije papaka nakon rutinske korekcije zanemaren je kritični parametar u procjeni pravilnosti korekcije papaka opisan u ranijim istraživanjima (FEESL, 1969.; NUSS i PAULUS, 2006.; PAULUS i NUSS, 2006.), koji predstavlja debljinu tabana u tipičnim točkama uzorkovanja. Kako opisani protokol uzorkovanja podrazumijeva histološke rezove na rožini papka i odnosi se na preparate papaka, apsolutno je neprimjenjiv kod živih jedinki.

Tako je u ovom istraživanju kao kontrolni parametar pravilnosti funkcionalne korekcije papaka uveden fiziološki kut papka i pravilan stav životinje.

Mjerenja papaka dobivena nakon funkcionalne korekcije kod rasplodnih bikova, s obzirom na njihov tjelesni okvir, različita su od ranije poznatih i prihvaćenih mjera u uputama za korekciju papaka krava i junica.

U literaturi je dobro poznata preporuka za korekciju papaka prvim rezom na dužinu papka od 7,5 cm (TOUSSAINT RAVEN, 1985.; TOUSSAINT RAVEN, 1989.; BLOWEY, 1993.; GREENOUGH, 1997.; KOFLER i MARTINEK, 2002; GREENOUGH, 2007.a), a samo su neki autori jasno ukazali na potrebu prilagodbe dužine papka prilikom rutinske korekcije papaka starijim i težim govedima (KEHLER i SOHRT, 2000.).

Ovim istraživanjem dokazana je potreba prilagodbe dimenzija papaka prilikom korekcije papaka težih i starijih goveda. Tako dobivena mjera dužine papaka gledana općenito u svih papaka rasplodnih bikova nakon funkcionalne korekcije iznosi 9,06 cm. Proizlazi kako je u rasplodnih bikova potrebno prilagoditi poznatu dužinu papka prilikom funkcionalne korekcije za otprilike 1,5 centimetar, pritom poštujući zahtjev za debljinom tabana od 0,5 centimetra.

Ostale mjere papaka promatrane generalno na svim papcima proizlaze iz opisane dimenzije dužine papka i poznatih zahtjeva za uspostavom pravilnog kuta papka koji je preduvjet pravilnom rasporedu opterećenja među papcima.

Usporedbom odnosa u mjerama lateralnog i medijalnog papka prednjih nogu uočava se vrlo mala razlika u mjerama dužine, visine, dijagonale i širine papka, dok je peta lateralnog papka viša za prosječno 0,3 cm u odnosu na petu medijalnog papka.

Opisani odnosi u dimenzijama papaka prednjih nogu rasplodnih bikova poklapaju se s odnosima opisanim u literaturi kod ostalih kategorija goveda, krava i mladih bikova iz tova (NUSS i PAULUS, 2006.; NUSS i sur., 2011.) gdje je prikazana neznatna razlika u dimenzijama među papcima prednjih nogu s obzirom na pravilnost korekcije utvrđenu debljinom tabana.

Nalazi odnosa u dimenzijama papaka stražnjih ekstremiteta također odgovaraju dosad objavljenim spoznajama o znatno većem lateralnom papku stražnjih nogu u usporedbi s medijalnim papkom iste noge, a ta se razlika pripisuje znatno većem opterećenju koje podnosi lateralni papak istog ekstremiteta.

Tako je kod pretraživanih rasplodnih bikova lateralni papak u dijagonali veći za 0,5 cm, a u širini prsta za 0,6 cm spram medijalnog papka stražnjih nogu.

Visina pete obaju papaka stražnjih nogu za 1 cm je manja nego na prednjim nogama, što se podudara s anatomskim varijacijama u građi peta prednjih i stražnjih nogu.

Objavljeni podaci o razlikama pojedinih dimenzija papaka s obzirom na lijevi i desni prednji ekstremitet nepotpuni su i nedovoljno jasni (NUSS i sur., 2011.), iz tog razloga u našem istraživanju te su razlike zanemarene.

Rendgenološki nalaz promjena na prstima

Rendgenska pretraga kod goveda najčešće se radi na području distalnih dijelova ekstremiteta budući da najveći broj patoloških stanja koja se pojavljuju zahvaća područje distalno od karpalnog, odnosno tarzalnog zgloba (PHARR i BARGAI, 1997.).

Zastupljenost rendgenoloških pretraga regije prstiju odgovara pojavi makroskopski vidljivih patoloških stanja koja su, osobito u mliječnih krava, najzastupljenija u području papaka (NOORDSY, 1994.; KOS, 2014.). Značajno veći broj bolesti papaka pojavljuje se na papcima stražnjih nogu, gdje je lateralni papak stražnje noge, s obzirom na biomehaniku kretanja u hodu, opterećeniji od medijalnog što povećava površinu rožine (pojačanom produkcijom) i pogodno je mjesto za razvoj mnogih bolesti papaka.

Istražujući rendgenološke promjene u regiji prstiju makroskopski promijenjenih papaka, evidentiranih klinički ili postmortalno, mnogi su autori (BARGAI, 1987.; O'BRIEN i BILLER, 1996.; ŠEHIĆ i sur., 2003.; MEIMANDI – PARIZI i RADDANIPOUR, 2005.; MEIMANDI – PARIZI i SHAKERI, 2007.) dokazali povezanost nepravilnosti i bolesti rožine papaka s rendgenološkim nalazom na prstima.

Svrha rendgenskog snimanja distalnih dijelova ekstremiteta goveda jest utvrditi vrstu i starost promjena te ih povezati s anamnestičkim podacima (PHARR i BARGAI, 1997.).

S obzirom na etiologiju nastanka, opisane promjene u regiji prstiju dijagnosticirane rendgenološki mogu se podijeliti u skupine traumatskih promjena, infektivnih promjena i kroničnih reaktivnih promjena u zglobovima ili na kostima.

Kronične reaktivne promjene mogu se pojaviti spontano kod starijih životinja, odnosno uzrokovane su ranijim traumatskim djelovanjem na anatomsko područje u kojemu se pojavljuju (zglobnu vezu ili periost). Pojava reaktivnih promjena u zglobovima upućuje na nestabilnost zglobne veze različita uzroka. Tako osteofiti na zglobnim površinama ili entezofiti na hvatištima tetiva i mišića mogu biti čest slučajan nalaz u životinja koje ne pokazuju znakove hromosti tijekom kliničkog pregleda (PHARR i BARGAI, 1997.).

U ranije opisanim istraživanjima promijenjenih papaka rendgenografskom pretragom nađen je znatan broj periostalnih reakcija i egsostoza, deformacija kostiju i degenerativnih

promjena zglobova. Najveći broj promjena nađen je na prstima stražnjih nogu što nije u skladu s rezultatima dobivenim u ovom istraživanju.

Kod promatranih rasplodnih bikova simentalske pasmine rendgenološki nalazi odgovaraju anamnestičkim podacima i kliničkom pregledu u kojemu nisu nađene bolesti i nepravilnosti papaka. Tako je potvrđen nalaz učinjenog kliničkog pregleda o nepostojanju traumatskih ozljeda prstiju, rotacija falangi, odnosno akutnih upalnih i infektivnih stanja na prstima pretraživanih bikova.

Najveći broj rendgenološki nađenih promjena odgovara kroničnim reaktivnim promjenama kostiju i zglobova. Dobiveni rezultati podudaraju se s ranijim istraživanjima u pogledu učestalosti rendgenološki vidljivih patoloških promjena (osteoartroza) u distalnom interfalangealnom zglobu svih prstiju. Periostalne reakcije različita opsega najzastupljenije su na proksimalnim falangama prstiju svih papaka.

Distribucija rendgenoloških promjena po prstima prednjih i stražnjih nogu pokazala je da najveći broj jedinki ima promjene zastupljene i na prednjim i na stražnjim ekstremitetima. No, distribucija rendgenoloških nalaza kod rasplodnih bikova ne odgovara ranije opisanim kod ostalih kategorija goveda. Tako je više promjena vidljivo na prstima prednjih (55,8 %) u odnosu na prste stražnjih nogu.

Različitosti u nalazu moguće je povezati s pretraživanjem makroskopski promijenjenih papaka u ostalim istraživanjima, gdje se znatno veći broj bolesti i nepravilnosti pojavljuje na stražnjim nogama, a njihova je međusobna povezanost ranije dokazana.

No, distribucija opterećenja između prednjih i stražnjih nogu, gdje 60 % opterećenja od ukupne mase tijela otpada na prednje noge, pokazuje kako kod starijih životinja, znatno veće tjelesne mase od ostalih kategorija goveda, jače opterećenje može pogodovati razvoju reaktivnih koštanih promjena na prstima.

Promatrajući razlike među „papcima opterećenja“ i pridruženim papcima istog ekstremiteta ne uočava se znatnija razlika u rendgenološkim promjenama zastupljenim na lateralnom papku stražnjih ekstremiteta spram medijalnog papka stražnjih ekstremiteta. Na medijalnom papku prednjih nogu neznatno je veća zastupljenost rendgenološki nađenih promjena u odnosu na lateralni. Opisana pravilnost distribucije može se ponovno povezati s pretraživanjem prstiju životinja bez makroskopski promijenjene rožine papka.

Uzrok pojave najučestalijih reaktivnih promjena na periostu u području proksimalne falange prstiju moguće je povezati s dimenzijama proksimalne falange koja je najduža i površinom najveća kost prsta, a istodobno je pozicionirana na dijelu ekstremiteta koji je često izložen spontanim mehaničkim utjecajima i udarcima u prepreke tijekom kretanja.

Sanirane upalne ili infektivne promjene u regiji prstiju rijetko su nađene, odgovaraju starijim životinjama kod kojih je procesima koštane hipertrofije nadoknađen gubitak koštanog tkiva ranijim osteolitičkim procesima (osteomijelitis).

Razlike u mjerama papaka s obzirom na nalaz rendgenoloških promjena

Istraženo je kretanje dimenzija papaka s obzirom na rendgenološki nalaz promjena pripadajućeg prsta te je ispitana statistička značajnost razlika između skupina papaka bez rendgenološki vidljivih promjena na prstima i skupina s rendgenološki vidljivim promjenama na prstima. Opisani pristup dosad nije zabilježen u dostupnoj literaturi.

Uočena je određena pravilnost u povećanju većine mjera papaka s obzirom na papke bez rendgenološki nađenih promjena, s promjenama na zglobovima prsta i s više različitih promjena na istom prstu.

Visina pete je mjerena dimenzija kod koje nema statistički značajne razlike između testiranih skupina te je razlika u dužini između istraživanih skupina papaka gotovo zanemariva. Opisani nalaz za visinu pete odnosi se na pete svih papaka prednjih i stražnjih ekstremiteta.

Statistički značajna razlika između skupine papaka bez rendgenološkog nalaza promjena na prstima i papaka s nalazom više različitih rendgenoloških promjena na istom prstu uočena je u dužini papka, visini papka, dijagonali papka i širini papka, uz odstupanja u statističkoj značajnosti visine stražnjeg lateralnog papka i širine stražnjeg medijalnog papka.

Objašnjenje odstupanja može se tražiti u lateralnom papku stražnje noge kao papku jačeg opterećenja, a poznata je činjenica da je medijalni papak stražnjih nogu površinom znatno manji od lateralnog, što se vjerojatno odražava na širinu papka.

U opisanim promjenama blagog linearnog povećanja mjerenih dimenzija papaka s obzirom na vrstu i opseg rendgenološki nađenih promjena, kritični parametar predstavljaju dob i tjelesna masa životinja, čiji je utjecaj nemoguće isključiti kao čimbenik nastanka promjena na prstima, jednako kao i genetsku sklonost.

Statistički značajna razlika između skupine papaka bez promjena na prstima i s promjenama na zglobovima uočena je u dijagonali papaka stražnjih nogu, dok je na svim papcima prednjih i stražnjih nogu uočena značajna razlika u dijagonali papaka među papcima bez promjena na prstima i s više različitih promjena na istom prstu. U svakom slučaju rezultati pokazuju da je dijagonala papaka mjera s najznačajnijom statističkom razlikom među skupinama i mjera s najvećim rasponom unutar tih skupina te bi u budućim istraživanjima bilo korisno istražiti njezinu ulogu.

Utjecaj dobi životinja i tjelesne mase kao čimbenika dodatnog opterećenja nemoguće je isključiti u procjeni kretanja dimenzija papaka i rendgenološkom nalazu promjena na prstima što je posebice istaknuto unutar malog uzorka, heterogenog u opisanim svojstvima, s obzirom na specifičnost i malobrojnost istraživane populacije.

Svakako su potrebna daljnja istraživanja u objašnjenju kretanja dimenzija papaka unutar dobnih skupina rasplodnih bikova te istraživanja unutar drugih pasmina rasplodnih bikova u utvrđivanju sveobuhvatnih standardnih mjera primjenjivih kod funkcionalne korekcije papaka specifične i zahtjevne populacije rasplodnih bikova.

7. ZAKLJUČCI

1. Dimenzije zdravih papaka rasplodnih bikova simentalke pasmine razlikuju se od dimenzija papaka opisanih kod mliječnih krava različitih pasmina.
2. Prilikom funkcionalne korekcije papaka rasplodnih bikova kao specifične skupine goveda s obzirom na tjelesnu masu nužno je prilagoditi preporuke za pravilnu korekciju papaka.
3. Rendgenološki nalazi promjena u području regije prsta kod goveda bez kliničkih znakova bolesti odgovaraju kroničnim reaktivnim promjenama kostiju i zglobova.
4. Nalaz rendgenoloških promjena na prstima rasplodnih bikova s makroskopski zdravim papcima i njihova distribucija razlikuju se od rendgenoloških nalaza na prstima goveda s promijenjenim papcima.
5. Postoji različit stupanj povezanosti pojedinih dimenzija papaka s nalazom rendgenološki vidljivih promjena na prstima rasplodnih bikova.
6. Dimenzija papka s najizraženijom ovisnošću o promjenama na prstima jest dijagonala papka.
7. U istraživanju mjera papaka i nalazu rendgenoloških promjena na prstima bikova bez kliničkih znakova bolesti nemoguće je isključiti utjecaj dobi i tjelesne mase na mjerenje papaka i reaktivne rendgenološki vidljive promjene regije prsta posljedično opterećenju.
8. U budućim istraživanjima posebnu pažnju treba usmjeriti istraživanju dijagonale papka u povezanosti promjena na prstima i papčanoj rožini te svakako detaljnije istražiti kretanje dimenzija papaka unutar dobnih skupina rasplodnih bikova.

8. POPIS LITERATURE

- ANDERSON, D. E., A. DESROCHERS (2004): Musculoskeletal examination in cattle. U: Farm Animal Surgery. (Fubini, S. L., N. G. Ducharme, Ur.), Saunders Elsevier, St. Louis, pp. 283-290.
- ANDERSSON, L., K. LUNDSTRÖM (1981): The influence of breed, age, body weight and season on digital diseases and hoof size in dairy cows. Zbl. Vet. Med. A. 28, 141-151.
- ARKINS, S. (1981): Lameness in cattle. Irish Vet. J. 35, 135-140.
- BABIĆ, T. (2014a): Funkcionalna korekcija papaka preživača. U: Bolesti i liječenje farmskih životinja. (Bačić, G., D. Gračner, Ur.), Veterinarski fakultet, Zagreb, pp. 273-280.
- BABIĆ, T. (2014b): Dijagnostika hromosti preživača. U: Bolesti i liječenje farmskih životinja. (Bačić, G., D. Gračner, Ur.), Veterinarski fakultet, Zagreb, pp. 234-241.
- BAILEY, J. V. (1985): Bovine arthritides. Classification, diagnosis, prognosis, and treatment. Vet. Clin. North Am. (Food Anim. Pract.) 1, 39-51.
- BARGAI, U. (1987): The nature and radiographic patterns of periosteal response in the bovine. Vet. Radiology 28, 232-235.
- BARGAI, U. (1993): Radiology of the bovine foot: An approach for the practitioner. Veterinary Annual 33, 62-74.
- BARGAI, U., I. SHAMIR, A. LUBLIN, E. BOGIN (1995): Winter outbreaks of laminitis in dairy calves: aetiology and laboratory, radiological and pathological findings. Vet. Rec. 131, 411-414.
- BAUMGARTNER, C., O. DISTL, H. KRÄUSSLICH (1990): Suitability of indicator traits in breeding for claw health in German Simmentals. 2. Relationship between claw parameters and model calculation for genetic gain. Zuchtungskunde 62, 208-221.
- BICALHO, R. C. (2012): Advances in the understanding of the pathophysiology of infectious and non-infectious disorders associated with lameness. Proceedings of the XXVIIth World Buiatrics Congress, 3-8 June, Lisbon, Portugal, pp. 81-89.

- BICKERT, W. G., R. D. SHAVER, F.A. GALINDO, D. M. BROOM, J. CERMAK (1997): Nutrition, behaviour and housing. U: Lameness in Cattle. (Greenough, P. R., A. D. Weaver, Ur.), Saunders Elsevier, Philadelphia, London, Toronto, Montreal, Sydney, Tokyo, pp. 293-307.
- BLOWEY, R. (1993): Cattle lameness and footcare. Farming Press Book. Ipswich, UK.
- BLOWEY, R., B. INMAN (2013): Pedal bone dimensions in relation to hoof trimming protocols. Proceedings of the 17th International Symposium & 9th Conference on Lameness in Ruminants, 11-14 August, Bristol, UK, pp. 257.
- BOERSEMA, S.-J., J. C. DA SILVA, J. MEE, J. NOORDHUIZEN (2010): The population medicine approach to young stock rearing. U: Farm health and productivity management of dairy young stock. (Boersema, S.-J., J. C. Da Silva, J. Mee, J. Noordhuizen, Ur.), Wageningen Academic Publishers, The Netherlands, pp. 15-83.
- BOOTH, C. J., L. D. WARNICK, Y. T. GROHN, D. O. MAIZON, C. L. GUARD, D. JANSSEN (2004): Effect of lameness on culling in dairy cows. J. Dairy Sci. 87, 4115-4122.
- CAPUT, P. (1996a): Pasmine goveda. U: Govedarstvo. (Caput, P., Ur.), Celeber d.o.o., Zagreb, pp. 54-86.
- CAPUT, P. (1996b): Uzgoj rasplodnih bikova. U: Govedarstvo. (Caput, P., Ur.), Celeber d.o.o., Zagreb, pp. 162-166.
- CLARK, C. R., L. PETRIE, C. WALDNER, A. WENDELL (2004): Characteristics of the bovine claw associated with the presence of vertical fissures (sandcracks). Can. Vet. J. 45, 585-593.
- COLLICK, D. W., W. R. WARD, H. DOBSON (1989): Associations between types of lameness and fertility. Vet. Rec. 125, 103-106.
- DISTL, O. (1995): Genetic improvement of traits of feet and legs as well as claw soundness in cattle. Zuchtungskunde 67, 438-448.
- DISTL, O. (1999): Breeding for soundness of feet and legs in dairy cattle. Zuchtungskunde 71, 446-458.

- DISTL, O. (2003): Implications of health traits in breeding of livestock. *Zuchtungskunde* 75, 390-400.
- DISTL, O., M. HUBER, F. GRAF, H. KRÄUSSLICH (1984): Claw measurements of young bulls at performance testing station in Bavaria. *Livest. Production Sci.* 11, 587-599.
- DISTL, O., D. S. KOORN, B. T. McDANIEL, D. PETERSE, R. D. POLITIEK, A. REURINK (1990): Claw traits in cattle breeding programs: Report of the European association of Animal Production working group „Claw Quality in Cattle“. *Livest. Production Sci.* 25, 1-13.
- DOBSON, H., R. F. SMITH (2000): What is stress and how does it affect reproduction? *Anim. Reprod. Sci.* 60-61, 743-752.
- DOHERTY, M. L. (2005): Clinical examination of the musculoskeletal system: Cattle. U: *Veterinary clinical examination and diagnosis.* (Radostits, O. M., I. G. Mayhew, D. M. Houston, Ur.), Saunders Elsevier, London, Philadelphia, pp. 631-660.
- DUSTRA, F., J. CARLSTEN, S. EKMAN (1999): Hind limb skeletal lesions in 12-months-old bulls of beef breeds. *J. Am. Vet. A.* 46, 489-506.
- ESPEJO, L. A., M. I. ENDRES (2007): Herd-level risk factors for lameness in high-producing Holstein cows housed in freestall barns. *J. Dairy Sci.* 90, 306-314.
- FESSL, L. (1969): Biometrische Untersuchungen der Bodenfläche der Rinderklauen und die Belastungsverteilung auf die Extremitätenpaare. *Zentralblatt Veterinärmedizin Reihe A*, 15, 844-860.
- FJELDASS, T., O. NAFSTAD, B. FREDRIKSEN, G. RINGDAL, A. M. SOGSTAD (2007): Claw and limb disorders in 12 Norwegian beef-cow herds. *Acta Vet. Scand.* 49, 24.
- FOOTE, R. H., N. MUNKENBECK, W. A. GREEN (1976): Testosterone and libido in holstein bulls of various ages. *J. Dairy Sci.* 59, 2011-2013.
- FRANDSON, R. D., W. L. WILKE, A. D. FAILS (2009): *Anatomy and Physiology of Farm Animals.* 7th ed., Wiley – Blackwell, Ames, Iowa.

- GARBARINO, E. J., J. A. HERNANDEZ, J. K. SHEARER, C. A. RISCO, W. W. THATCHER (2004): Effect of lameness on ovarian activity in postpartum Holstein cows. *J. Dairy Sci.* 87, 4123-4131.
- GREEN, L. E., V. J. HEDGES, Y. H. SCHUKKEN, R. W. BLOWEY, A. J. PACKINGTON (2002): The impact of clinical lameness on the milk yield of dairy cows. *J. Dairy Sci.* 85, 2250-2256.
- GREENOUGH, P. R. (2007a): Claw trimming, foot baths, restraint, banding, lifts, and shoes. U: *Bovine Laminitis and Lameness. A hands-on approach.* (Greenough, P. R., Ur.), Saunders Elsevier, Edinburgh, London, New York, Oxford, Philadelphia, St. Louis, Sydney, Toronto, pp. 170-198.
- GREENOUGH, P. R. (2007b): Genetic selection and conformation. U: *Bovine Laminitis and Lameness. A hands-on approach.* (Greenough, P. R., Ur.), Saunders Elsevier, Edinburgh, London, New York, Oxford, Philadelphia, St. Louis, Sydney, Toronto, pp. 141-154.
- GREENOUGH, P. R. (1997): Applied Anatomy. U: *Lameness in Cattle.* (Greenough, P. R., A. D. Weaver, Ur.), W. B. Saunders Company, Philadelphia, London, Toronto, Montreal, Sydney, Tokyo, pp. 219-232.
- GREENOUGH, P. R., B. T. McDANIEL, H. W. LEIPOLD (1997): Conformation, growth and heritable factors. U: *Lameness in Cattle.* (Greenough, P. R., A. D. Weaver, Ur.), W. B. Saunders Company, Philadelphia, London, Toronto, Montreal, Sydney, Tokyo, pp. 71-86.
- HABACHER, F. (1948): *Shoeing of Hoof and Claw.* Urban und Schwarzenberg, Wien.
- HERNANDEZ, J., J. K. SHEARER, D. W. WEBB (2001): Effect of lameness on the calving-to-conception interval in dairy cows. *J. Am. Vet. Med. Assoc.* 218, 1611-1614.
- HIRSCHBER, G. R., H. MULLING, K. D. BUDRAS (2001): Pododermal angioarchitecture of the bovine claw in relation to form and function of papillary body. A scanning electron microscopic study. *Microsc. Res. Techniq.* 54, 375-385.
- HPA (2013): *Hrvatska poljoprivredna agencija. Godišnje izvješće. Govedarstvo.*

- HULEK, M. (2005): Klauengesundheit & Klauenpflege. Leopold Stocker Verlag, Graz, Österreich.
- HUTH, C., A. RUSSKE, B. ALSLEBEN, H. HAMANN, O. DISTL (2004): Body and claw measurements and pressure distribution under the claws in calves of different cattle breeds. *Berl. Munch. Tierarztl. Wochenschr.* 117, 316-326.
- HUTH, C., A. RUSSKE, B. ALSLEBEN, H. HAMANN, O. DISTL (2005): Body and claw measurements as well as pressure distribution under the claws in heifers of different cattle breeds. *Berl. Munch. Tierarztl. Wochenschr.* 118, 150-159.
- KEHLER, W., T. GERWING (2004): Effects of functional claw trimming on pressure distribution under hind claws of German Holstein cows. *Proceeding of the 13th International Symposium and 5th Conference on Lameness in Ruminants*, 11–15 February, Maribor, Slovenia, Session 3.
- KEHLER, W., J. T. SOHRT (2000): Standard measurement of the normal hind claw of Holstein Friesian cows: the relation between the internal anatomical structure and the horn capsule. *Proceedings of the 11th International Symposium on Disorders of the Ruminant Digit and 3rd International Conference on Bovine Lameness*, 3-7 September, Parma, Italy, pp. 34-45.
- KELLER, A., E. MUGGLY, K. NUSS (2008): Differences between medial and lateral digits with respect to length and width of distal limb bones in cattle of various ages – a radiographic study. *Proceedings of the 15th International Symposium & 7th Conference of Lameness in Ruminants*, 9-13 June, Koupio, Finland, pp. 207-208.
- KOFLER, J., B. MARTINEK (2002): *Orthopädische Erkrankungen & Orthopädische Operationen bei Klautieren*. Veterinärmedizinische Universität Wien, Wien.
- KOOPS, W. J., M. GROSSMAN, J. H. DEN DAAS (1995): A model for reproductive efficiency of dairy bulls. *J. Dairy Sci.* 78, 921-928.
- KOS, J. (2014): Bolesti lokomotornog sustava mliječnih krava. U: *Bolesti i liječenje farmskih životinja*. (Bačić, G., D. Gračner, Ur.), Veterinarski fakultet, Zagreb, pp. 242-273.
- KOS, J., T. BABIĆ, D. VNUK, P. DŽAJA, O. SMOLEC, M. KRESZINGER (2006): Laminitis u goveda. *Hrv. Vet. Vjesn.* 29, 5-17.

- KOSSAIBATI, M. A., R. J. ESSELMONT (1997): The costs of production diseases in dairy herds in England. *Vet. J.* 154, 41-51.
- LEUENBERGER, W., M. DOZZI, J. MARTIG (1978): Meßfehler verschiedener Methoden zur Bestimmung der Klauenbelastung und dem Klauenform beim Rind. *Zentralblatt Veterinärmedizin Reihe A*, 25, 837-844.
- LEIBACH, H. - G., J. MAIERL, H. E. KÖNIG (2009): Prsni ud (membrum thoracicum). U: *Anatomija domaćih sisavaca*. (Zobundžija, M., K. Babić, V. Gjurčević Kantura, Ur.), Naklada Slap, Hrvatska, pp. 153-223.
- McCONNEL, C. S., J. E. LOMBARD, B. A. WAGNER, F. B. GARRY (2008): Evaluation of factors associated with increased dairy cow mortality on United States dairy operations. *J. Dairy Sci.* 91, 1423-1432.
- MEIMANDI-PARIZI, A., M. RADDANIPOUR (2005): Radiographic findings of digital bones and joints in lame cattle of Shiraz area. *Iran. J. Vet. Res.* 6, 54-58.
- MEIMANDI-PARIZI, A., M. A. SHAKERI (2007): Abattoir study of radiographic changes of bones and joints of digital region in cattle with abnormal claws. *Vet. arhiv* 77, 187-194.
- MEYER, S. W., M. A. WEISHAUPT, K. NUSS (2007): Gait pattern of heifers before and after claw trimming: a high-speed cinematographic study on a treadmill. *J Dairy Sci.* 90, 670-676.
- MILL, J. M., W. R. WARD (1994): Lameness in dairy cows and farmers' knowledge, training and awareness. *Vet. Rec.* 134, 162-164.
- MOSKOWITZ, R. W., V. M. GOLDBERG (1987): Studies of osteophyte pathogenesis in experimentally induced osteoarthritis. *J. Reumatol.* 14, 311-320.
- MURPHY, P. A., E. D. WEAVER, J. N. BARRETT (1975): Epiphysitis in beef cattle fattened on slatted floors. *Vet. Rec.* 97, 445-447.
- MURRAY, R. D., D. Y. DOWNHAM, M. J. CLARKSON, W.B. FAULL, J. W. HUGHES, F.J. MANSON, J. B. MERRITT, W. B. RUSSELL, J. E. SUTHERST, W. R. WARD (1996): Epidemiology of lameness in dairy cattle: description and analysis of foot lesions. *Vet. Rec.* 138, 586-591.

- NACAMBO, S., M. HÄSSIG, C. LISCHER, K. NUSS (2007): Difference in the length of the medial and lateral metacarpal and metatarsal condyles in calves and cows – a post-mortem study. *Anat. Histol. Embryol.* 36, 408-412.
- NOORDSY, J. L. (1994): *Foot and Claw Surgery*. U: *Food animal surgery*. (Noordsy, J. L., Ur.), 3th ed., Veterinary Learning Systems Co., Trenton, New Jersey, pp. 267-277.
- NUSS, K., N. PAULUS (2006): Measurements of claw dimensions in cows before and after functional trimming: A post-mortem study. *Vet. J.* 172, 284-292.
- NUSS, K., C. SAUTER-LOUIS, B. SIGMUND (2011): Measurements of forelimb claw dimensions in cows using a standardised sole thickness: A post-mortem study. *Vet. J.* 190, 84-89.
- O'BRIEN, R. T., D. S. BILLER (1996): Clinical applications of radiography and ancillary imaging. *Vet. Clin. North Am. (Food Anim. Pract.)* 12, 263-275.
- OSSENT, P., D. J. PETERSE, H. C. SCHAMHARDT (1987): Distribution of load between the lateral and the medial hoof of the bovine hind limb. *J. Vet. Med. Assoc.* 34, 296-300.
- PAULUS, N., K. NUSS (2006): Differences in the dimensions of the lateral and medial claws of hind limbs in young bulls. *Tierärztl. Prax.* 34, 86-93.
- PERSSON, Y., L. SÖDERQUIS, S. EKMAN (2007): Joint disorder; a contributory cause to reproductive failure in beef bulls?. *Acta Vet. Scand.* 49, 31-45.
- PHARR, J. W. (1985): Ancillary diagnostic imaging. Angiography, Ultrasonography, Scintigraphy and Xeroradiology. *Vet. Clin. North Am. (Food Anim. Pract.)* 1, 205-212.
- PHARR, J. W., U. BARGAI (1997): *Radiology*. U: *Lameness in Cattle*. (Greenough, P. R., A. D. Weaver, Ur.), Saunders Elsevier, Philadelphia, London, Toronto, Montreal, Sydney, Tokyo, pp. 24-40.
- PRVANOVIĆ BABIĆ, N., B. RADIŠIĆ, M. LIPAR, I. MAJIĆ BALIĆ, A. ORAK, M. SAMARDŽIJA, N. MAČEŠIĆ, T. KARADJOLE, G. BAČIĆ, O. SMOLEC, M. CERGOJLJ (2011): Influence of lameness-caused stress, pain and inflammation on health and reproduction in Holstein Friesian bulls. *Vet. Stanica* 42 (S1), 3-6.

- PRVANOVIĆ BABIĆ, N., B. RADIŠIĆ, M. LIPAR, I. MAJIĆ BALIĆ, M. SAMARDŽIJA, M. TORBAR, N. MAČEŠIĆ, T. KARADJOLE, G. BAČIĆ, M. CERGOLJ (2014): The influence of lameness-caused stress, pain and inflammation on health and reproduction in Holstein - Friesian bulls. *Vet. arhiv* 84, 439-448.
- RADIŠIĆ, B., D. CAPAK, D. MATIČIĆ, D. VNUK, M. LIPAR, P. BOŽIĆ, I. MAJIĆ BALIĆ, B. ĐITKO, O. SMOLEC, J. KOS (2011): Correlation between body mass and measurements of healthy and pathologically altered hooves in service bulls. *Vet. Stanica* 42 (S1), 101-104.
- RADIŠIĆ, B., D. MATIČIĆ, D. VNUK, M. LIPAR, I. MAJIĆ BALIĆ, B. ĐITKO, O. SMOLEC, A. ORAK, H. CAPAK, J. KOS (2012): Measurements of healthy and pathologically altered hooves, their interrelation and correlation with body mass in Simmental breeding bulls. *Vet. Arhiv* 82, 531-544.
- RADOSTITS, O. M., C. C. GAY, K.W. HINCHCLIFF, P. D. CONSTABLE (2007): *Veterinary medicine: A textbook of the diseases of cattle, horses, sheep, pigs and goats. Diseases of the musculoskeletal system.* 10th ed., Saunders Elsevier, Edinburgh, London, New York, Oxford, Philadelphia, St. Louis, Sydney, Toronto, pp. 621-626.
- RESNICK, D., G. NIWAYAMA (1994): *Diagnosis of bone and joint disorders.* WB Saunders, Philadelphia.
- ROGERS, J., L. STEPSTONE, P. DIEPPE (1997): Bone formers: osteophyte and enthesophyte formation are positively associated. *Ann. Rheum. Dis.* 56, 85-90.
- RUSSEL, A. M., G. J. ROWLANDS, S. R. SHAW, A. D. WEAVER (1982): Survey of lameness in British dairy cattle. *Vet. Rec.* 111, 155-160.
- SCHMID, T., M. A. WEISHAUPT, S. W. MEYER, N. VON WELDERN, K. PEINEN, K. NUSS (2009): High-speed cinematographic evaluation of claw-ground contact pattern of lactating cows. *Vet. J.* 181, 151-157.
- SIGMUND, B., C. SAUTER-LOUIS, M. FEIST, K. NUSS (2010): Measures of the forelimb claws of finisher bulls – relevance for claw diseases and claw trimming. *Tierärztl. Prax.* 38, 147-155.

- SPRECHER, D. J., D. E. HOSTETLER, J. B. KANEENE (1997): A lameness scoring system that uses posture and gait to predict dairy cattle reproductive performance. *Theriogenology*. 47, 1179-1187.
- STANEK, C. (1997): Examination of the Locomotor System. U: Lameness in Cattle. (Greenough, P. R., A. D. Weaver, Ur.), W. B. Saunders Company, Philadelphia, London, Toronto, Montreal, Sydney, Tokyo, pp. 14-24.
- STANEK, C., H. ZEINER (2008): Pressure distribution under the solear surface of the bovine claw in comparison of different claw trimming systems. Proceedings of the 15th International Symposium & 7th Conference of Lameness in Ruminants, 9-13 June, Kuopio, Finland, pp. 200-202.
- ŠEHIĆ, M. (2000a): Elementarne promjene makrostrukture kosti. U: Osteoartropatije u domaćih životinja. (Šehić, M., Ur.), Skaner studio, Zagreb, pp. 33-44.
- ŠEHIĆ, M. (2000b): Zglobovi. U: Osteoartropatije u domaćih životinja. (Šehić, M., Ur.), Skaner studio, Zagreb, pp. 147-179.
- ŠEHIĆ, M., V. BUTKOVIĆ, J. KOS, D. STANIN, P. BOŽIĆ (2003): Rendgenografska dijagnostika bolesti papaka u mliječnih krava i rasplodnih bikova. Proceedings of the IVth Central European Buiatric Congress, 23-27 April, Lovran, Hrvatska, pp. 359-366.
- ŠEHIĆ, M., V. BUTKOVIĆ, D. STANIN, B. ŠKRLIN, B. RADIŠIĆ, J. KOS (2008): Comparison of conventional and digital radiography of phalangeal bone and soft tissue in cattle. Proceedings of the XVIth Congress of the Mediteranean Federation of Health and Production of Ruminants (FeMeSPRum), 22-26 April, Zadar, Croatia, pp. 369-375.
- ŠTOKOVIĆ, I. (2013): Aktualno stanje u govedarstvu i perspektiva govedarske proizvodnje u Republici Hrvatskoj. Simpozij Naša praksa, 6-7 travnja, Daruvarske Toplice, Hrvatska.
- TARLTON, J. F., A. J. WEBSTER (2000): Biomechanical and biochemical analyses of changes in the supportive structure of the bovine hoof in maiden heifers and around the time of first calving. Proceedings of the 11th International Symposium of lameness in Ruminants, 3-7 September, Parma, Italy, pp. 113-118.

- TELEZHENKO, E., C. BERGSTEN, M. MAGNUSSON, C. NILSSON (2009): Effect of different flooring systems on claw conformation of dairy cows. *J. Dairy Sci.* 92, 2625-2633.
- TOUSSAINT RAVEN, E. (1985): The principles of claw trimming. *Vet. Clin. North Am. (Food Anim. Pract.)* 1, 93-107.
- TOUSSAINT RAVEN, E. (1989): *Cattle footcare and claw trimming*. Farming Press Book. Ipswich, UK.
- TROSTLE, S. S., R. G. NICOLL, L. J. FORREST, M. D. MARKEL (1997): Clinical and radiographic findings, treatment and outcome in cattle with osteochondrosis: 29 cases (1986-1996). *J. Am. Vet. Med. Assoc.* 211, 1566-1570.
- UREMOVIĆ, Z. (2004): *Govedarstvo*. Hrvatska mljekarska udruga, Zagreb, pp. 11-26.
- VAN DER TOL, P. P. J., J. H. M. METZ, E. N. NOORDHUIZEN-STASSEN, W. BACK, C. R. BRAAM, W. A. WEIJS (2002): The pressure distribution under the bovine claw during square standing on a flat substrate. *J. Dairy Sci.* 85, 1476-1481.
- VAN DER TOL, P. P. J., J. H. M. METZ, E. N. NOORDHUIZEN-STASSEN, W. BACK, C. R. BRAAM, W. A. WEIJS (2004): The force and pressure distribution on the claw of cattle and the biomechanical effect of preventive trimming. *Proceedings of the 13th International Symposium and 5th Conference on Lameness in Ruminants*, 11–15 February, Maribor, Slovenia, Session 3.
- VAN DORP, T. E., P. BOETTCHER, L. R. SCHAEFFER (2004): Genetics of locomotion. *Livest. Production Sci.* 90, 247-253.
- VERMUNT, J. J. (2007): One step closer to unravelling the pathophysiology of claw horn disruption: For the sake of the cows' welfare. *Vet. J.* 174, 219-220.
- VERSCHOOTEN, F., D. VERMEIREN, L. DEVRIESE (2000): Bone infection in the bovine appendicular skeleton: a clinical, radiographic and experimental study. *Vet. Radiol. Ultrasoun.* 41, 250-260.

- WARNICK, L. D., D. JANESSEN, C. L. GUARD, Y. T. GRÖHN (2001): The effect of lameness on milk production in dairy cows. *J. Dairy Sci.* 84, 1988-1997.
- WEAVER, A. D. (1997): Joint conditions. U: Lameness in Cattle. (Greenough, P. R., A. D. Weaver, Ur.), Saunders Elsevier, Philadelphia, London, Toronto, Montreal, Sydney, Tokyo, pp. 162-179.
- WEISBRODE, S. E., D. R. MONKE, S. T. DODARO, B. L. HULL (1982): Osteochondrosis, degenerative joint disease, and vertebral osteophytes in middle aged bulls. *J. Am. Vet. Med. Assoc.* 7, 700-705.
- WHAY, H. R., D. C. MAIN, L. E. GREEN, A. J. WEBSTER (2003): Assessment of the welfare of dairy cattle using animal-based measurements: Direct observations and investigation of farm records. *Vet. Rec.* 153, 197-202.
- ZEMPLJIČ, B. (1992): Bolezni in nega govejih papkljev. ČZP Kmečni glas, Ljubljana.

9. ŽIVOTOPIS

Hrvoje Capak rođen je 27. prosinca 1983. godine u Zagrebu, Republika Hrvatska. Osnovnu školu i XII. gimnaziju (opći smjer) završio je u Zagrebu.

Veterinarski fakultet Sveučilišta u Zagrebu upisao je u akademskoj godini 2002./2003. a diplomski studij završava u prosincu 2008. godine. Tijekom diplomskog studija sudjelovao je u radu nekoliko zavoda i studentskih udruga Veterinarskog fakulteta.

U listopadu 2009. godine zaposlen je na Klinici za unutarnje bolesti kao znanstveni novak – asistent na istraživačkom projektu „Imunohematologija i akutno fazni odgovor u preživača i mesoždera“. Na Klinici za unutarnje bolesti sudjeluje u izvođenju praktične nastave iz obveznih kolegija „Propedeutika domaćih životinja“ i „Unutarnje bolesti“. Iste godine upisuje Doktorski studij iz Veterinarskih znanosti na Veterinarskom fakultetu.

Od veljače 2011. godine zaposlen je u suradničkom zvanju asistenta u Zavodu za rendgenologiju, ultrazvučnu dijagnostiku i fizikalnu terapiju gdje sudjeluje u izvođenju nastave iz obveznih predmeta „Opća i klinička rendgenologija“, „Metode fizikalne terapije i dijagnostike“ te obveznih izbornih predmeta „Bolesti i liječenje pasa i mačaka“ i „Bolesti i liječenje farmских životinja“, uz znanstveni i stručni rad na Zavodu iz više kliničkih područja.

Područje interesa u znanstvenom i stručnom radu jest radiološka dijagnostika farmских životinja te egzotičnih kućnih ljubimaca.

2013. godine boravio je na stručnom usavršavanju na Veterinarskom sveučilištu u Beču (Veterinärmedizinische Universität Wien), Odjelu za slikovnu dijagnostiku.

Popis objavljenih radova:

Udžbenici i skripta

BABIĆ, T., G. BAČIĆ, LJ. BEDRICA, F. BOŽIĆ, M. BRKLJAČIĆ, V. BUTKOVIĆ, D. CAPAK, H. CAPAK, M. CERGOLJ, M. CRNOGAJ, D. GRAČNER, D. GRDEN, I. KIŠ, J. KOS, N. KUČER, N. LEMO, A. MARINCULIĆ, N. MAS, T. MAŠEK, V. MATIJATKO, I. MAYER, Ž. MIKULEC, Z. MILAS, B. PIRKIĆ, D. POTOČNJAK, A. PREVENDAR CRNIĆ, D. SAKAR, M. SAMARDŽIJA, O. SMOLEC, E. SREBOČAN, V. ŠERMAN, B. ŠKRLIN, I.-C. ŠOŠTARIĆ-ZUCKERMANN, Z. ŠTRITOF MAJETIĆ, J. ŠURAN, M. TORTI, H. VALPOTIĆ, V. VRKIĆ, Z. ŽVORC (2014): Bolesti i liječenje farmskih životinja. (Bačić, G., D. Gračner, Ur.), Veterinarski fakultet, Zagreb.

Radovi objavljeni u CC indeksiranim časopisima

GENTER, A., H. CAPAK, M. LIPAR, M. SAMARDŽIJA, I. HARAPIN, LJ. BEDRICA, D. CAPAK (2014): Antimicrobial prophylaxis in addition to premedication in gastrointestinal surgery. Acta Vet. (Beograd) 64, 149-155.

Radovi objavljeni u SCI indeksiranim časopisima

RADIŠIĆ, B., D. MATIČIĆ, D. VNUK, M. LIPAR, I. MAJIĆ BALIĆ, B. ĐITKO, O. SMOLEC, A. ORAK, H. CAPAK, J. KOS (2012): Measurements of healthy and pathologically altered hooves, their interrelation and correlation with body mass in Simmental breeding bulls. Vet. arhiv 82, 531-544.

GRAČNER, D., LJ. BEDRICA, D. POTOČNJAK, D. SAKAR, M. SAMARDŽIJA, H. CAPAK, G. GREGURIĆ GRAČNER (2011): Blood groups and haematology indicators in Croatian indigenous breeds of dog. II Dalmatian dog. Vet. arhiv 81, 111-117.

Radovi objavljeni u ostalim časopisima

STANIN, D., J. ALADROVIĆ, A. – M. LUGOMER POMPER, Z. VRBANAC, H. CAPAK, B. ŠKRLIN (2015): Rendgenološka dijagnostika najučestalijih osteoartropatija u labrador retrievera. Hrvatski veterinarski vjesnik - Hrvatska veterinarska komora 23 (1), 35-41.

BUTKOVIĆ, V., Z. VRBANAC, D. STANIN, H. CAPAK, B. ŠKRLIN (2014): Rendgenološka dijagnostika protruzije intervertebralnog diska u psa. Hrvatski veterinarski vjesnik - Hrvatska veterinarska komora 22, 33-40.

BUTKOVIĆ, V., D. STANIN, B. ŠKRLIN, H. CAPAK, Z. VRBANAC (2013): Lakatna displazija u psa. Hrvatski veterinarski vjesnik - Hrvatska veterinarska komora 21 (5-6), 38-40.

BUTKOVIĆ, V., S. UVODIĆ, D. STANIN, B. ŠKRLIN, Z. VRBANAC, H. CAPAK (2013): Klasifikacija displazije kukova i njezina učestalost u pasa. Hrvatski veterinarski vjesnik - Hrvatska veterinarska komora 21 (3-4), 41-47.

GREGURIĆ GRAČNER, G., K. DOBLANOVIĆ, H. CAPAK, I. MAYER, R. ZOBEL, B. ŠEOL MARTINEC, D. GRAČNER (2013): Bolest suvremenog okoliša: astma mačaka. Vet. stanica 44, 391-397.

CAPAK, H., LJ. BEDRICA, Z. VRBANAC, I. HARAPIN (2012): Dijagnostika i liječenje bolesti prostate u pasa. Vet. stanica 43, 507-514.

ŠEHIĆ, M., B. ŠKRLIN, Z. VRBANAC, H. CAPAK, T. ŠOBAN (2012): Zahtjevi FCI za službenu provjeru displazije kukova u psa. Vet. stanica 43, 87-91.

CAPAK, H., E. BOŠNJAK, D. CAPAK (2007): Dislokacija sirišta. Veterinar 46 (1), 7-15.

CAPAK, H., I. ŠTOKOVIĆ (2006): Hrvatske izvorne pasmine pasa. Veterinar 45 (1), 48-54.

Znanstveni radovi u zbornicima skupova s recenzijom

CAPAK, D., V. GLUMAC, H. CAPAK, I. HARAPIN, LJ. BEDRICA, B. RADIŠIĆ, T. BABIĆ, D. MATIČIĆ (2011): Modification to Utrecht method of surgical treatment of abomasal displacement. Veterinarska stanica, Supplement 2, Book of Proceedings (Kos, J., M. Samardžija, Ur.), Zagreb, Croatian Veterinary Institute, pp. 311-315.

Ostali radovi u zbornicima skupova s recenzijom

CAPAK, D., H. CAPAK, B. RADIŠIĆ, J. SELANEC, I. HARAPIN, A. BRUIĆ, N. BRKLJAČA BOTTEGARO (2014): Apikalna infekcija kao komplikacija prijeloma zuba u konja. Zbornik radova Veterinarski dani 2014 (Harapin, I., Ur.), Opatija, Hrvatska, pp. 107-112.

CAPAK, D., V. GLUMAC, H. CAPAK, I. HARAPIN, LJ. BEDRICA, M. LIPAR (2010): Hematological and biochemical parameters in cows with abomasal displacement. Proceedings of the XVIII International Congress of Mediterranean Federation of Health and Production of Ruminants (FeMeSPRum), Durres, Albania, pp. 361-365.

HARAPIN, I., H. CAPAK, LJ. BEDRICA, D. CAPAK, Č. LABURA (2010): Biochemical parameters in imported calves blood. Proceedings of the XVIII International Congress of Mediterranean Federation of Health and Production of Ruminants (FeMeSPRum), Durres, Albania, pp. 450-453.

Sažeci u zbornicima skupova

- CAPAK, H., H. BRZICA, G. BAČIĆ, T. KARADJOLE, D. STANIN, K. ŠPIRANEC (2014): Multiple congenital malformation in a french bulldog puppy: a case report. Book of Abstracts. 2nd International Scientific Meeting of Anatomy and Physiology Fundamentals of Medicine. (Vilić, M., H. Lucić, Ur.), 16.-17. lipnja, Veterinarski fakultet, Zagreb, p. 51.
- CAPAK, H., D. HORVATEK TOMIĆ, M. LUKAČ, Ž. GOTTSTEIN, E. PRUKNER-RADOVČIĆ, D. STANIN (2013): Contrast radiography of avian gastrointestinal tract. Book of Abstracts. The 5th International Congress "Veterinary Science and Profession" (Horvatek Tomić, D. i sur., Ur.), 03.-04. October, Faculty of Veterinary Medicine, University of Zagreb, Zagreb, p. 82.
- CAPAK, H., M. LUKAČ, E. PRUKNER-RADOVČIĆ, D. STANIN, Z. VRBANAC, B. ŠKRLIN, V. BUTKOVIĆ (2013): Radiographic projections for diagnostics of most common pathologies in chelonians. Book of Abstracts. The 5th International Congress "Veterinary Science and Profession" (Horvatek Tomić, D. i sur., Ur.), 03.-04. October, Faculty of Veterinary Medicine, University of Zagreb, Zagreb, p. 83.
- CAPAK, H., Z. VRBANAC, I. HARAPIN, A. MUSULIN, V. GUSAK, D. STANIN, B. ŠKRLIN, LJ. BEDRICA (2011): Alimentary (intestinal) lymphoma in a dog. Book of Abstracts. The 3th International Congress "Veterinary Science and Profession" (Maltar-Strmečki, N. i sur., Ur.), Faculty of Veterinary Medicine, University of Zagreb, Zagreb, p. 45-46.
- VRBANAC, Z., M. BELIĆ, B. ŠKRLIN, N. BRKLJAČA BOTTEGARO, D. KOLARIĆ, H. CAPAK, B. PUGELNIK, M. BAKOVIĆ, D. STANIN (2011): The Effect Of Moderate Treadmill Exercise On Aerobic Capacity In Labrador Retrievers – a preliminary study. 2nd VEPRA Conference Proceedings (Bocksthaler, B., Ur.), Przychodnia Weterynaryjna KANNVET, Olsztyn, Poland, pp. 69-70.
- VRBANAC, Z., D. STANIN, B. ŠKRLIN, H. CAPAK, M. STEJSKAL, N. BRKLJAČA BOTTEGARO, M. PEĆIN, D. KOLARIĆ, V. BUTKOVIĆ (2011): Rehabilitation of surgically managed cranial cruciate ligament rupture-case report. Book of Abstracts. The 3th International Congress "Veterinary Science and Profession" (Maltar-Strmečki, N. i sur., Ur.), Faculty of Veterinary Medicine, University of Zagreb, Zagreb, p. 44.

ŽEVRNJA, B., J. GRIZELJ, A. GUDAN – KURILJ, B. ŠKRLIN, S. ĆURKOVIĆ, S. ŠOIĆ, S. VINCE, S. VUKOVIĆ, H. CAPAK, D. GEREŠ, M. POLETTO, D. ĐURIČIĆ (2010): Case report: *Holocardius acephalus* in a kid goat. Proceedings of the XVIII International Congress of Mediterranean Federation of Health and Production of Ruminants (FeMeSPRum), Durres, Albania, p. 103.