

# Metode liječenja psa kriptorhida

---

**Bahtijarević Lončar, Sara**

**Master's thesis / Diplomski rad**

**2021**

*Degree Grantor / Ustanova koja je dodijelila akademski / stručni stupanj:* **University of Zagreb, Faculty of Veterinary Medicine / Sveučilište u Zagrebu, Veterinarski fakultet**

*Permanent link / Trajna poveznica:* <https://um.nsk.hr/um:nbn:hr:178:542472>

*Rights / Prava:* [In copyright](#)/[Zaštićeno autorskim pravom.](#)

*Download date / Datum preuzimanja:* **2025-04-03**



*Repository / Repozitorij:*

[Repository of Faculty of Veterinary Medicine -  
Repository of PHD, master's thesis](#)



SVEUČILIŠTE U ZAGREBU  
VETERINARSKI FAKULTET

Sara Bahtijarević Lončar

**METODE LIJEČENJA PSA  
KRIPTORHIDA**

DIPLOMSKI RAD

Zagreb, 2021.

Ovaj rad izrađen je u Klinici za porodništvo i reprodukciju Veterinarskog fakulteta  
Sveučilišta u Zagrebu

Predstojnik: Prof. dr. sc. Marko Samardžija

Mentori: Prof. dr. sc. Tugomir Karadjole

Izv. prof. dr. sc. Nino Maćešić

Članovi Povjerenstva za obranu diplomskog rada:

1. Izv. prof. dr. sc. Martina Lojkić
2. Prof. dr. sc. Tugomir Karadjole
3. Izv. prof. dr. sc. Nino Maćešić
4. Prof. dr. sc. Goran Bačić (zamjena)

## **Zahvala**

Zahvaljujem se svojim mentorima prof. dr. sc. Tugomiru Karadjoli i izv. prof. dr. sc. Ninu Mačešiću na savjetima te pomoći prilikom izrade ovog rada.

Također se zahvaljujem svojoj obitelji i prijateljima na podršci tijekom cijelog studija.

## **Popis kratica**

CGRP = peptid povezan s kalcitoninskim genom

GnRH = gonadotropin-oslobađajući hormon

hCG = humani korionski gonadotropin

INSL3 = inzulinu sličan faktor 3

LH = luteinizirajući hormon

## **POPIS PRILOGA**

### **TABLICE:**

Tablica 1: Pasmine s povećanim i smanjenim rizikom za razvoj kriptorhizma

Tablica 2. ASA klasifikacija

### **SLIKE:**

Slika 1.: Prikaz vanjskih i unutarnjih spolnih organa psa

Slika 2. Ultrazvučni prikaz kriptorhidnog testisa

Slika 3. Pozicioniranje troakara za tehniku dva troakara

Slika 4. Pozicioniranje troakara za tehniku tri troakara

Slika 5. Metoda kombinirane laparoskopije-laparotomije: približavanje testisa stijenci abdomena laparoskopski, te zatim uklanjanje testisa kroz rez na koži

## Sadržaj

1. UVOD .....	1
2. ANATOMIJA I RAZVOJ SPOLNIH ORGANA.....	3
2.1. Anatomija muškog spolnog sustava.....	3
2.2. Formacija testisa .....	4
3. PATOGENEZA KRIPTORHIZMA .....	6
4. DIJAGNOSTIKA .....	9
6. LIJEČENJE KRIPTORHIZMA.....	12
5.1. Medikamentozno liječenje .....	12
5.2. Kirurško liječenje.....	13
5.2.1. Anestezija.....	13
5.2.2. Kriptorhidektomija.....	16
5.2.3. Laparoscopska kriptorhidektomija .....	17
7. RASPRAVA .....	22
6. ZAKLJUČCI.....	24
7. LITERATURA .....	25
8. SAŽETAK .....	28
9. SUMMARY .....	29
10. ŽIVOTOPIS.....	30

## 1. UVOD

Iako reproduktivni poremećaji kod životinja koje od njih pate mogu uzrokovati ozbiljne posljedice poput smanjene plodnosti ili potpune neplodnosti te povećane učestalosti karcinoma, kod kućnih ljubimaca poremećaji ove vrste nerijetko prođu nezapaženi od strane vlasnika.

Jedan od najčešćih poremećaja ove vrste među psima je kriptorhizam, čija je incidencija kod pasa između 0.8 i 9.7%, ovisno o pasmini (MOON i sur., 2014.). Češće se pojavljuje kod malih pasmina pasa, te kod čistokrvnih pasa. Također postoji i pasminska predispozicija, kod pasmina poput engleskog buldoga, šetlandskog ovčara, sibirskog haskija, chihuahue, te jorkširskog terijera (SPANGENBERG, 2021.). Posljedice kriptorhizma su mnogobrojne te uključuju sterilitet životinje zbog onemogućene spemiogeneze, nastanak tumora (sertioloma, seminoma i tumora intersticijskih stanica) na kriptorhidnom testisu, te prijenos kriptorhizma na potomstvo. Zbog svega navedenog, kriptorhizam je iznimno važno pravovremeno dijagnosticirati i liječiti, a kriptorhidne je pse potrebno izlučiti iz uzgoja (KAHN i LINE, 2010.)

Kriptorhizam spada pod reproduktivne poremećaje muških životinja kod kojih dolazi do nemogućnosti oplodnje (*impotentia generandi*) te ga možemo definirati kao poremećaj u razvoju spolnih organa prilikom kojeg ne dolazi do normalnog spuštanja testisa u skrotum. Testisi bi se na pravilnoj poziciji u skrotumu trebali naći do 6 mjeseci starosti životinje (SPANGENBERG, 2021.).

Ovaj se poremećaj pojavljuje u unilateralnom obliku (kada je riječ o jednom nespuštenom testisu) te bilateralnom (kada se oba testisa nalaze izvan skrotuma). Dijagnozu pobliže možemo opisati i prema lokaciji kriptorhidnog testisa: pri abdominalnom kriptorhizmu nespušteni se testis nalazi u abdominalnoj šupljini, dok poremećaj pri kojem se testis nalazi u ingvinalnom kanalu nazivamo ingvinalnim kriptorhizmom. Testis se također može nalaziti u preskrotalnom području (PARKINSON i MCGOWAN, 2019.).

Dijagnozu kriptorhizma možemo postaviti detaljnim kliničkim pregledom, te utvrditi ultrazvučnim pregledom i dodatnim laboratorijskim pretragama (SPANGENBERG, 2021.).



Liječenje psa kriptorhida može biti medikamentozno ili kirurško, kada se preporučuje bilateralna kastracija (MACPHAIL i FOSSUM, 2019.)

## 2. ANATOMIJA I RAZVOJ SPOLNIH ORGANA

Spolni organi muških životinja ispunjavaju četiri glavne funkcije:

- 1) produkcija spermatozoida u testisu
- 2) njihovo sazrijevanje, skladištenje te transport u epididimisu
- 3) polaganje sjemena u ženku
- 4) proizvodnja muških spolnih hormona (ENGLAND, 2010.)

Muški spolni hormoni androgeni također imaju tri ključne funkcije u organizmu:

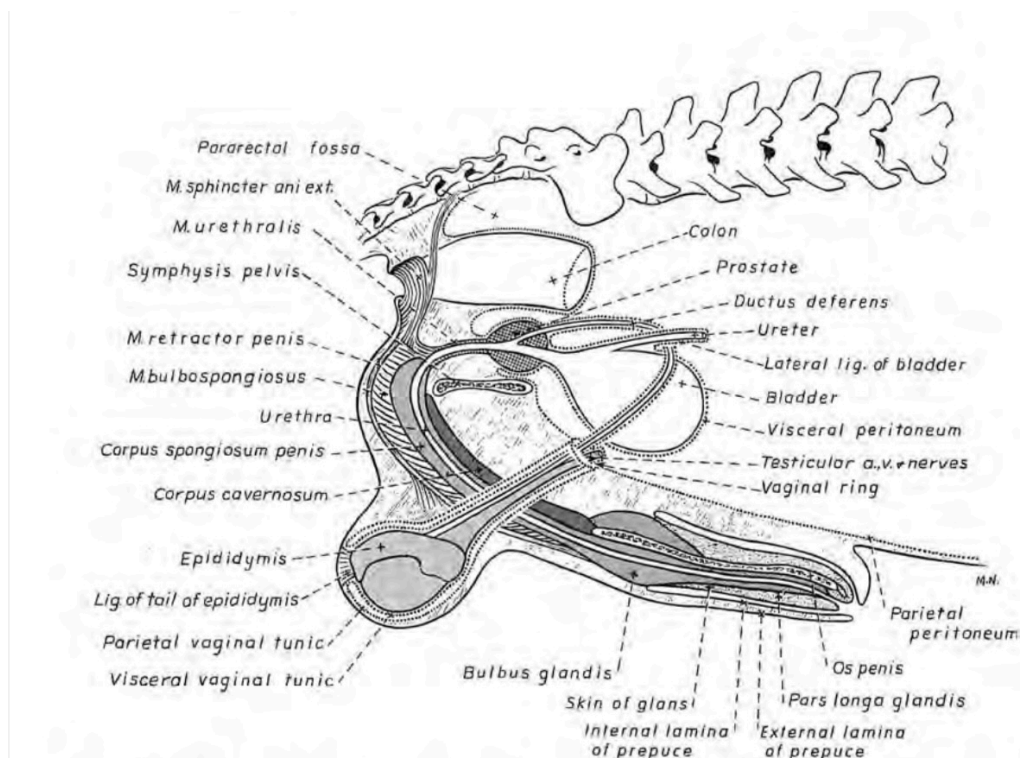
- 1) održavanje spermiogeneze
- 2) razvoj maskuliniziranog ponašanja
- 3) razvoj sekundarnih spolnih obilježja (PARKINSON, 2019.)

### 2.1. Anatomija muškog spolnog sustava

Muški spolni sustav sastoji se od unutarnjih i vanjskih spolnih organa. Vanjske spolne organe čine penis i skrotum, dok su unutarnji spolni organi testisi, epididimis, sjemenovod te akcesorne žlijezde.

Kod svih domaćih životinja, testisi su locirani u ingvinalnoj regiji u skrotumu, kojeg čine koža i nekoliko fibroelastičnih i mišićnih slojeva (tunica dartos, fascia spermatica interna, fascia cremasterica, fascia spermatica interna, tunica vaginalis te tunica albuginea) (PARKINSON, 2019.). Testisi su građeni od dvije vrste tkiva: intersticijsko tkivo i tubuli seminiferi, u kojima se odvija spermiogeneza te koji se zatim nastavljaju u vasa efferentia, koji vode do epididimisa. Epididimis čine glava, tijelo i rep, a u njemu se odvija sazrijevanje i skladištenje spermija. Tijekom ejakulacije spermiji napuštaju epididimis te prolaze kroz vasa deferentia (odvodne kanaliće) putem kojih dolaze do uretre. Uz proksimalni dio uretre nalazi se akcesorna spolna žlijezda prostata (ENGLAND, 2010.)

Uretra zatim prolazi do penisa, čiji se korijen nalazi u kaudalnom peritoneumu. Psi u samom penisu imaju i kost os penis, koja im omogućuje penetraciju i prije ostvarivanja pune erekcije. Glans penisa se sastoji od dva dijela: bulbus glandis i pars longa glandis (ENGLAND, 2010.)



Slika 1. Prikaz vanjskih i unutarnjih spolnih organa psa (JOHNSTON i sur., 2001.)

## 2.2. Formacija testisa

Razvoj spolnih žlijezdi započinje iz para uzdužnih spolnih nabora smještenih medijalno od mezonefrosa, u koje ameboidnim kretanjem preko dorzalnog mezenterija stražnjeg crijeva migriraju spolne prastanice. Prije i tijekom dolaska spolnih prastanica dolazi do proliferacije i urastanja epitela spolnog nabora u mezenhim čime nastaju primitivni spolni tračci (SADLER, 2009.).

U početku razvoja se muška spolna žlijezda ne razlikuje od ženske, no ako je embrij muškog spola, na njegovom Y kromosomu se nalazi SRY gen koji je odgovoran za formaciju testisa. Pod njegovim utjecajem dolazi do daljnje proliferacije primitivnih spolnih tračaka koji ulaze dublje u mezenhim i tvore medularne tračke, odnosno tračke testisa. Njihovim odvajanjem od površinskog epitela se diferencira *tunica albuginea testis* (SADLER, 2009.). Diferencijacija indiferentne spolne žlijezde u funkcionalni testis u pasa događa se oko trideset i trećeg dana graviditeta (AMANN i VEERAMACHANENI, 2006.).

Daljnijim razvojem se iz epitela površine testisa razvijaju Sertolijeve (potporne) stanice, a iz mezenhima u spolnom naboru Leydigove (intersticijske) stanice, koje kasnije počinju lučiti testosteron (SADLER, 2009.).

U ranim fazama razvoja spolnih žlijezdi, kod oba se spola mogu naći Wolffovi i Müllerovi kanali. Kod muških jedinki Mullerovi kanali iščezavaju, a Wolffov kanal tvori rudimentarni appendix epididymidis i glavne spolne kanale (*ductus epididymidis*, *ductus deferens* - sjemenovod, te *ductus ejaculatorus*). Uz ove kanale, u testisu se nalaze i epigenitalni kanalići, nastali od dijela mezonefrosa od kojih nastaju *ductuli efferentes*, kao i paragenitalni kanalići koji tvore rudimentarni organ, paradidimis (SADLER, 2009.).

### 3. PATOGENEZA KRIPTORHIZMA

Kod zdravih pasa do spuštanja testisa dolazi unutar 10 dana od rođenja. Neonatalni su testisi maleni, meki, i mobilni. U štenadi se testisi zbog svoje veličine te zbog otvorenog ingvinalnog kanala slobodno kreću između mošnje i ingvinalnog kanala, koji se u većine pasa zatvara do 6 mjeseci starosti (JOHNSTON i sur., 2001.).

Normalno spuštanje testisa se odvija u tri faze. Počinje abdominalnom fazom, na čijem se kraju testis nalazi blizu unutarnjeg ingvinalnog prstena. Tijekom abdominalne faze dolazi do produženja i proširenja ekstraabdominalne porcije gubernakula. Kod većine vrsta testis ostaje u navedenom položaju određeni period vremena, za vrijeme kojeg se pod djelovanjem inzulinu sličnog faktora 3 (INSL3) odvijaju i postupno proširenje gubernakula te dilatacija ingvinalnog kanala, s ciljem oslobađanja dostatnog prostora za kasnije spuštanje testisa (AMANN i VEERAMACHANENI, 2007.)

Nakon abdominalne faze slijedi transingvinalna migracija. Tijekom transingvinalne migracije zbog relativno malene veličine testisa u odnosu na otvor ingvinalnog kanala, a pod utjecajem pritiska abdominalnih organa na testis, dolazi do njegove migracije kroz ingvinalni kanal. Smatra se kako ova faza kod većine životinjskih vrsta ne traje duže od nekoliko dana (AMANN i VEERAMACHANENI, 2006.).

Nakon prolaska testisa kroz unutarnji ingvinalni prsten započinje i zadnja, odnosno transingvinalna, faza spuštanja testisa. Tijekom ove faze je ključno djelovanje testosterona na lučenje peptida povezanog s kalcitoninskim genom (CGRP), koji se oslobađa iz genitofemoralnog živca. CGRP putem kemoatrakcije utječe na gubernakul tako da raste prema njegovom izvoru, odnosno na završetak spuštanja testisa (AMANN i VEERAMACHANENI, 2007.).

Mehanizam kontrole spuštanja testisa još uvijek nije sasvim poznat, no smatra se kako gubernakul spuštanjem kroz ingvinalni kanal povlači testis za sobom, a porast intraabdominalnog tlaka te finalno skraćivanja gubernakula dovršavaju spuštanje testisa u skrotum. (SADLER, 2009.) Za normalno spuštanje testisa važni su receptori za androgene, kao i INSL3 gen, koji je zaslužan za stvaranje INSL3, čije djelovanje omogućuje proširenje gubernakula. Ključnu ulogu u procesu spuštanja testisa ima i

testosteron, koji je neophodan za lučenje CGRP (AMANN i VEERAMACHANENI, 2007.)

Uzroci kriptorhizma također nisu potpuno poznati – iako je kriptorhizam nasljedni poremećaj, njegova je etiologija multifaktorijalna te nepotpuno razjašnjena (KENNEDY i FRANSSON, 2015.). Kriptorhizam je prisutan kod svih pasmina pasa, no češći je kod čistokrvnih pasa te kod parenja u srodstvu, kao i kod manjih pasmina (KENNEDY i FRANSSON, 2015.).

Mehanizam nasljeđivanja kriptorhizma je autosomno recesivan, tj. prenosi se i preko ženke i preko mužjaka (LOPATE, 2011.). Prijenos ove mane je recesivan te do pojave abnormalnog fenotipa i samog kriptorhizma dolazi isključivo kod homozigotnih životinja. Među kriptorhidnim psima također je povišena učestalost kongenitalnih mana poput ingvinalnih i pupčanih hernija, luksacije patele te abnormalnosti prepucija i penisa (KENNEDY i FRANSSON, 2015.).

Tablica 1. Pasmine pasa s povećanim i smanjenim rizikom za razvoj kriptorhizma  
Modificirano prema (LOPATE, 2011.)

<b>Povećan rizik</b>	<b>Smanjen rizik</b>
Toy pudl	Bigl
Pomeranac	Koker španijel
Jorkširski terijer	Engleski seter
Kern terijer	Zlatni retriver
Chihuahua	Njemačka doga
Maltezer	Labrador
Bokser	Bernardinac
Pekinezer	Mješanci
Engleski buldog	
Staroengleski ovčar	
Patuljasti pudl	
Patuljasti šnauzer	
Šetlandski ovčar	
Sibirski haski	
Veliki pudl	

Lokaciju kriptorhidnog testisa određuje mjesto na kojem se on počne povećavati. Ako se početak povećavanja dogodi prije prolaska kroz ingvinalni prsten, kriptorhizam će biti abdominalni, dok nastup povećavanja nakon prolaska kroz unutarnji te prije prolaska kroz vanjski ingvinalni prsten vodi do ingvinalnog kriptorhizma (KUTZLER, 2010.).

Kriptorhizam se u 59.5% slučajeva javlja na desnom testisu (TANNOUZ i sur., 2019.), koji se prilikom razvoja nalazi kaudalnije od lijevog i treba proći veću udaljenost do skrotuma (MOON i sur., 2014.). Većina slučajeva kriptorhizma (70%) je unilateralno, a 59.5% je ingvinalno. Kod rjeđeg, bilateralnog oblika, 86.8% slučajeva je simetrično (TANNOUZ i sur., 2019.).

Uz nasljedne faktore, na pojavu kriptorhizma mogu utjecati i nenasljedni faktori, uključujući sve promjene koje utječu na intraabdominalni tlak (umbilikalna infekcija, peritonitis) te upale i adhezije u ingvinalnom kanalu ili skrotumu (JOHNSTON i sur., 2001.) Povišena incidencija kriptorhizma se također povezuje sa smanjenom kvalitetom sjemena oca, za koju je dokazano da je povezana s okolišnim faktorima (LEA i sur., 2016.).

S obzirom na činjenicu da su u krvi kriptorhidnih pasa utvrđene značajno snižene koncentracije INSL3 i testosterona (u usporedbi s koncentracijom istih tvari u krvi zdravih nekastriranih pasa), možemo pretpostaviti kako u patogenezi kriptorhizma određenu funkciju ima i poremećen rad Leydigovih stanica (KENNEDY i FRANSSON, 2015.).

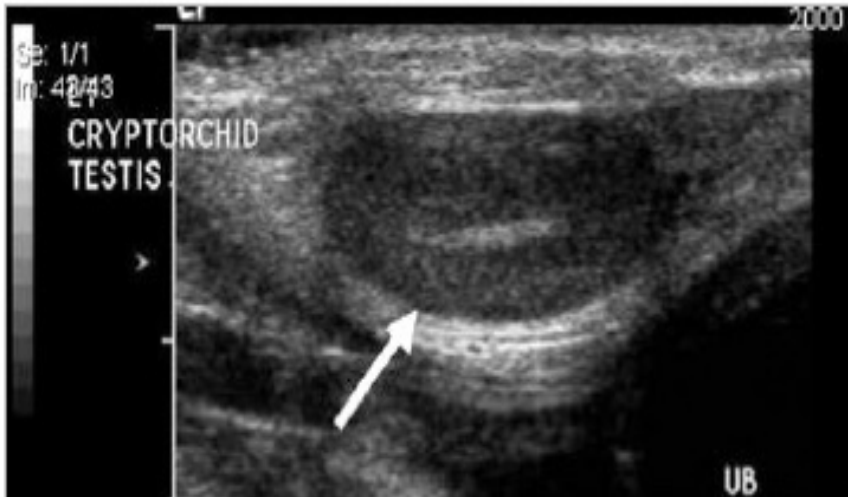## 4. DIJAGNOSTIKA

Dijagnostika kriptorhizma počinje inspekcijom i palpacijom skrotalnog područja. Kriptorhidni se testis može pronaći u abdomenu, u ingvinalnom kanalu te u potkožju u blizini mošnjice. U slučajevima kada se testis nalazi subkutano ili u ingvinalnom kanalu, možemo napipati maleni i pokretljiv testis. Testise koji se nalaze u abdomenu ne možemo napipati osim ako su povećani zbog neoplastičnih promjena ili torzije (JOHNSTON i sur., 2001.). Prilikom palpacije treba biti oprezan kako se ne bi za kriptorhidni testis zamijenilo masno tkivo ili limfni čvor. Testis je pokretljiv i na njemu osjetimo epididimis (SPANGENBERG, 2021.).

Iako se testis u većini slučajeva spusti u skrotum u prvih deset dana života, dijagnoza se zbog visoke mobilnosti testisa u mladih životinja ne može postaviti do napunjenih 6 mjeseci starosti, kada se ingvinalni prsten zatvara. (KENNEDY i FRANSSON, 2015.)

Ultrazvučna pretraga ingvinalnih kanala i abdomena još jedna je moguća metoda dijagnostike, ali je šansa pronalaska kriptorhidnog testisa malena zbog činjenice da su najčešće smanjeni te zbog velikog broja mogućih lokacija (JOHNSTON i sur., 2001.). Kriptorhidni je testis normalne anatomske strukture te jednake ehogenosti kao spuštenu testis. Može se naći bilo gdje između ipsilateralnog bubrega i ingvinalnog kanala, s time da je ingvinalna lokacija testisa učestalija (FULTON, 2014.). Ultrazvučna nam dijagnostika također može pomoći pri utvrđivanju neoplazija na nespuštenom testisu (tumora Sertolijevih stanica, seminoma, te tumora Leydigovih stanica). Neoplastične promjene vidimo kao promjenu ehogenosti na dijelu testisa ili na cijelom testisu. Kriptorhidni su testisi predisponirani za razvoj tumora – u slučaju razvoja tumora, u abdomenu ili u ingvinalnom kanalu nalazimo okrugle heterogene mase (HAMMOND, 2011.).





Slika 2. Ultrazvučni prikaz kriptorhidnog testisa (BIRCHARD i NAPPIER, 2008.)

Kod unilateralnog abdominalnog kriptorhizma se vrlo rijetko pronalazi kriptorhidni testis daleko od unutarnjeg ingvinalnog prstena, dok se kod bilateralnog kriptorhizma testisi najčešće nalaze u blizini bubrega (PARKINSON i MCGOWAN, 2019.).

Od ostalih metoda dijagnostike koriste se i radiografija (na kojoj se vidi abnormalna sjena mekog tkiva u abdomenu ili ingvinalnoj regiji), kompjuterizirana tomografija te eksplorativna laparoskopija ili laparotomija (TOWLE MILLARD, 2018.). Jedna od dijagnostičkih metoda u humanoj medicini je i magnetska rezonanca, no njezina je dijagnostička točnost niska (KENNEDY i FRANSSON, 2015.).

Kod životinja koje su navodno kastrirane, dijagnostika obuhvaća uzimanje detaljne anamneze u kojoj se traži ponašanje specifično za mušku životinju, kao i palpaciju ingvinalne regije te abdomena. Kod pasa se također može provesti rektalna palpacija prostate, koja je u nekastriranih ili lažno kastriranih pasa veća (JOHNSTON i sur., 2001.). Ipak, u većini slučajeva potrebne su i dodatne laboratorijske pretrage (KENNEDY i FRANSSON, 2015.). Provodi se test stimulacije luteinizirajućim hormonom (LH), prilikom kojeg se psu nakon inicijalnog vađenja krvi aplicira 2  $\mu\text{g}/\text{kg}$  gonadotropin-oslobađajućeg hormona (GnRH) ili 50 IU/kg humanog korionskog gonadotropina (hCG) intravenski. Potom se 40 minuta nakon aplikacije uzima još jedan uzorak krvi te se provjerava koncentracija testosterona u oba uzorka (PARKINSON i MCGOWAN, 2019.). Znatno povišena koncentracija testosterona u drugom uzorku znači da je tkivo testisa još prisutno u organizmu (SPANGENBERG, 2021.).

U slučaju perakutne abdominalne boli u psa kriptorhida, ali i u slučajevima kada se jave opći znakovi bolesti (letargija, anoreksija, povraćanje), potrebno je posumnjati na torziju nespuštenog testisa i smatrati je hitnim stanjem. Ako se u ingvinalnom kanalu ili abdomenu palpira masa okruglog oblika, može se postaviti sumnja na torziju testisa ili na prisutnost neoplazije na testisu. Nespušteni testisi imaju 9.2 do 13.6 puta veće izgleda za razvitak neoplastičnih promjena, s time da je pojavnost neoplazija dvostruko veća kod ingvinalnih nego kod abdominalnih kriptorhidnih testisa. Sumnju na neoplaziju potrebno je postaviti kod bilo koje abdominalne ili ingvinalne mase u kriptorhidnih pasa, pogotovo kod odraslih i starijih pasa.

Jedan od znakova neoplazije testisa, pogotovo kod tumora Sertolijevih stanica, je produkcija estrogena, koja uzrokuje feminizaciju psa. Feminizacija se očituje bilateralnom alopecijom, atrofijom penisa, ginekomastijom, galaktorejom te mijelotoksikozom, čiji su simptomi anemija, leukopenija te trombocitopenija (KENNEDY i FRANSSON, 2015.).

## 6. LIJEČENJE KRIPTORHIZMA

Pristup liječenju kriptorhizmu u veterinarskoj medicini razlikuje se od pristupa u humanoj medicini po ciljevima liječenja – intervencije u humanoj medicini usredotočene su na održavanje plodnosti i prevenciju pojave neoplazija, dok su prevencija prijenosa mane na potomstvo te prevencija neoplazija glavni ciljevi liječenja kriptorhizma u veterinarskoj medicini. S obzirom na činjenicu da očuvanje plodnosti nije jedan od ciljeva liječenja u veterinarskoj medicini, prva metoda izbora za liječenje kriptorhizma u životinja jest obostrana kastracija (SPANGENBERG, 2021.).

Za kriptorhizam kod pasa u obzir dolaze dva načina liječenja: medikamentozno i kirurško. Medikamentozno liječenje obuhvaća aplikaciju hormona psu kako bi se pokušalo pomoću njih spustiti testis u skrotum. Kirurško liječenje kao cilj ima uklanjanje kriptorhidnog (ali i zdravog) testisa kako bi se uzrokovao sterilitet u životinje te spriječio prijenos mane na potomstvo (FELDMAN i NELSON, 2004.).

### 5.1. Medikamentozno liječenje

Rezultati medikamentozne terapije variraju i većinom nisu zadovoljavajući. Lijekovi koji se mogu koristiti kako bi se pokušalo spustiti nespušteni testis u skrotum su testosteron, hCG te GnRH.

Aplikacija testosterona ili njegovih analoga pokazala se kao neefektivna u poticanju spuštanja testisa te se ne preporučuje kao metoda liječenja (FELDMAN i NELSON, 2004.).

Metoda koja se češće i uspješnije koristi je aplikacija hCG-a injekcijama u dozi od 100 do 1000 IJ intramuskularno 4 puta tijekom vremenskog perioda od dva tjedna. Također se može aplicirati GnRH u dozi od 50 do 100 µg subkutano ili intravenski dva puta, s razmakom od tjedan dana između aplikacija. Rezultati ovih metoda variraju i nepredvidljivi su, a faktori koji utječu na uspjeh ove metode su lokacija testisa i dob životinje. Uspjeh je vjerojatan kada je testis mobilan i nalazi se u ingvinalnom kanalu te kada je pas mlađi od 16 tjedana (FELDMAN i NELSON, 2004.).

Nedostaci medikamentoznog liječenja su činjenica da može poboljšati plodnost psa te samim time povećati šansu prijenosa na potomstvo, kao i činjenica da se rizik od razvoja neoplazije ne smanjuje, odnosno rizik za neoplastične promjene na testisu je povećan i nakon što se on spusti u skrotum (LOPATE, 2010.).

## 5.2. Kirurško liječenje

Među metodama za liječenje kriptorhizma prvi izbor je bilateralna kastracija, odnosno uklanjanje oba testisa, jer se jedino ovom metodom postiže neplodnost i onemogućavanje razvoja tumora testisa ili torzije testisa (MACPHAIL , 2013.).

### 5.2.1. Anestezija

Operativni zahvati na kriptorhidnim psima su najčešće elektivni zahvati u mladim, zdravih životinja, što omogućuje minimalnu predoperativnu obradu te korištenje standardnih anestezioloških protokola.

Poželjno je u svih kirurških pacijenata napraviti klinički pregled prije operativnog zahvata kako bi se utvrdilo njihovo opće stanje. Utvrđuje se tjelesna kondicija psa (tzv. *body condition score*) i status hidratacije (provjera turgora, vlažnosti sluznica te eventualna upalost očiju). Stanje kardiovaskularnog sustava se provjerava procjenom vremena kapilarnog punjenja (CRT), auskultacijom srca te analizom kvaliteta bila, a ako se primijeti neki poremećaj uputno je životinju poslati na daljnju obradu koja obuhvaća rendgenogram prsnog koša i elektrokardiografiju (EKG). Treba utvrditi stanje respiratornog sustava provjerom boje sluznica (za eventualnu cijanozu) te auskultacijom grudnog koša. Obavlja se i palpacija traheje kako bi se utvrdila podražljivost na kašalj, koja je znak traheitisa i kolapsa traheje. Ukoliko se utvrde nefiziološki zvukovi prilikom auskultacije, potrebno je napraviti i rendgenogram prsnog koša, a moguće je napraviti i pulsnu oksimetriju i analizu plinova u arterijskoj krvi. Vršiti se palpacija abdomena kako bi se utvrdila potencijalna bolnost ili strukturalne abnormalnosti. Također se treba pregledati koža, koja se često prilikom predanesteziološke obrade preskače. Stanje kože daje uvid u neke opće poremećaje poput Cushingove bolesti ili određenih autoimunih bolesti. Zbog činjenice da svi anestetici djeluju na središnji živčani sustav potrebno je obaviti i neurološki pregled. Poremećaji na bilo kojem od ovih organskih sustava ne samo da utječu na izbor lijekova te njihove doze, već i uzrokuju veće postotke smrtnosti za vrijeme i nakon operativnog zahvata (POSNER, 2007.).

Prilikom izbora anestezije pažnju također treba obratiti na pasminu psa, jer su neke pasmine sklonije komplikacijama tijekom operativnih zahvata. Od pasmina koje imaju povećanu sklonost za kriptorhizam tu spadaju patuljasti šnauzeri, bokseri i

buldozi. Kod patuljastih je šnaucera povišen rizik za pojavu poremećaja u radu srca (sindrom bolesnog sinusnog čvora), koji može proći neprimijećeno prilikom auskultacije srca, pa je indicirano kod svakog patuljastog šnaucera obaviti EKG prije operacije. Neki bokseri su jako osjetljivi na djelovanje acepromazina te se kod njih mogu javiti hipotenzija i bradikardija, pa se preporučuje izbjegavanje acepromazina. Buldozi spadaju u brahicefalične pasmine, kod kojih se preporuča kasna ekstubacija zbog rizika od pojačanog edema sluznica (POSNER, 2007.)

U starijih se pacijenata, a pogotovo onih kod kojih se sumnja na neoplaziju, treba napraviti detaljnija analiza koja uključuje hematološku pretragu, biokemijske pretrage, analizu urina te rendgenogram prsnog koša. Posebnu pažnju treba obratiti na diferencijalnu krvnu sliku zbog mogućeg mijelotoksičnog djelovanja estrogena kojeg mogu lučiti neki od tumora testisa. Kod sumnje na neoplaziju se preporučuje i ultrazvučna pretraga abdomena kako bi se utvrdilo stanje unutarnjih organa, odnosno postojanje metastaza na njima. Najčešća mjesta metastaziranja su regionalni limfni čvorovi, pluća, bubrezi, slezena, gušterača te jetra. Pacijentu se treba obaviti i rektalna pretraga kako bi se utvrdilo stanje prostate (KENNEDY i FRANSSON, 2015.).

Pacijente sa suspektnom torzijom testisa se prije operacije treba stabilizirati, a njihovo se stanje treba tretirati kao hitno stanje (KENNEDY i FRANSSON, 2015.).

Prije opće anestezije potrebno je psa sedirati i osigurati analgeziju. Lijekovi koji se najčešće u pasa koriste za sedaciju i premedikaciju su:

- 1) fenotijazini (sedacija i anksioliza): acepromazin, propionilpromazin
- 2) agonisti  $\alpha$ -2 adrenoreceptora (sedacija i analgezija): ksilazin, medetomidin, deksmedetomidin
- 3) benzodiazepini (sedacija): diazepam, midazolam
- 4) opioidi (sedacija i analgezija) – morfin, metadon, petidin, hidromorfon, butorfanol, buprenorfin
- 5) antikolinergici (prevencija stimulacije parasimpatikusa)– atropin, glikopironij (MURRELL, 2007.).

Za intravensku anesteziju se koriste

- 1) barbiturati (tiopental, metotreksat, pentobarbital)
- 2) propofol
- 3) etomidat
- 4) ketamin
- 5) kombinacija tiletamina i zolazepama
- 6) alfaksalon (steroidni anestetik) (KASTNER, 2007.).

Također je moguća neuroleptanalgezija koja podrazumijeva kombinaciju neuroleptičkog lijeka (benzodiazepini, fenotiazini, butirofenoni) s jakim opioidnim analgetikom. Ona se može u nižim dozama koristiti kao premedikacija, a u višim dozama je prikladna za kratke i manje bolne zahvate. U mladih zdravih životinja nije adekvatna, no u starijih bolesnih pacijenata nosi manje rizika od totalne anestezije (KASTNER, 2007.).

Za održavanje anestezije su moguće totalna intravenska anestezija ili inhalacijska anestezija.

Kod totalne intravenske anestezije se i indukcija i održavanje anestezije provode intravenski. Intravenski anestetik, najčešće propofol, se koristi za hipnozu, relaksaciju mišića i imobilizaciju. Za analgeziju se koristi opioid,  $\alpha$ -2 agonist ili ketamin. Može se davati u sklopu infuzije ili u obliku bolusa, no kontinuirana infuzija daje stabilniju anesteziju. Za inhalacijsku anesteziju se najčešće koriste izofluran ili sevofluran, koji se uvode nakon indukcije u anesteziju pomoću intravenskih anestetika te uz osiguravanje odgovarajuće analgezije (KASTNER, 2007.).

Kombinacija lijekova koja se daje bira se ovisno o ASA (*American Society of Anesthesiologists*) statusu životinje te o specifičnim faktorima vezanim uz tu životinju.

Tablica 2. ASA klasifikacija. Modificirano prema (POSNER, 2007.)

	Opis pacijenta	Primjeri pacijenta
1	Zdravi pacijent bez bolesti	Zdrav pacijent za ovariohisterektomiju ili kastraciju
2	Pacijent s blagom sistemskom bolesti koja ne ograničava normalnu funkciju	Kontrolirani <i>diabetes mellitus</i> , blaga insuficijencija srčanih zalistaka
3	Pacijent s jakom sistemskom bolesti koja ograničava normalnu funkciju	Nekontrolirani <i>diabetes mellitus</i> , simptomatska bolest srca
4	Pacijent s jakom sistemskom bolesti zbog koje je u stalnoj životnoj ugrozi	Sepsa, zatajivanje organa, zatajenje rada srca
5	Moribundan pacijent koji neće preživjeti 24 sata bez kirurškog zahvata	Šok, višestruko zatajivanje organa, jaka trauma
E	Hitan pacijent	Dilatacija i torzija želuca, respiratorni distres

### 5.2.2. Kriptorhidektomija

Preporučena metoda liječenja kriptorhizma je bilateralna kastracija, odnosno uklanjanje oba testisa (MACPHAIL, 2013.).

Ukoliko se testis koji se nalazi u ingvinalnoj regiji može napipati i mobilan je, koristi se preskrotalni rez, a testis se povlači do reza te uklanja nakon podvezivanja (MACPHAIL, 2013.). Nemobilni testisi u ingvinalnoj regiji uklanjaju se tako da se na koži iznad njih napravi rez te se nakon postavljanja normalne ligature uklone. Ako je tijekom ekstrakcije testisa proširen ingvinalni kanal, defekt se mora popraviti kako bi se izbjegla ingvinalna ili skrotalna hernija (TOWLE MILLARD, 2018.).

Ako se testis ne može napipati, radi se eksplorativna laparotomija. Kod bilateralnog kriptorhizma, najčešći pristup je kroz kaudalni paraprepucijalni rez u bijeloj liniji. Kod unilateralnog kriptorhizma pristup je kroz kaudalni paraprepucijalni rez u bijeloj liniji ili kroz kaudalni paramedijalni rez (TOWLE MILLARD, 2018.).

Napravi se retrofleksija mokraćnog mjehura, locira sjemenovod dorzalno od vrata mjehura te se prateći njega locira testis. Ukoliko sjemenovod ulazi u ingvinalni kanal, a testis iz njega ne može ući u abdomen, radi se ingvinalni rez. Tupo se otpreparira ligament repa epididimisa, a arterije i vene testisa se ligiraju duplom ligaturom. Zatim se odvojeno ligira sjemenovod te se uklanja testis (MACPHAIL, 2013.).

Testise bi valjalo dati na patohistološku pretragu da se potvrdi uklanjanje tkiva testisa te da se isključi mogućnost neoplazije (MACPHAIL, 2013.).

Moguće postoperativne komplikacije su infekcija, podljevi po skrotumu, krvarenje iz reza, edem reza ili skrotuma te skrotalni hematom. Većina skrotalnih hematoma se može uspješno liječiti toplu-hladnim oblozima i analgeticima, no mogu biti i toliko jaki da zahtijevaju ablaciju skrotuma. Unutarnje krvarenje je komplikacija koja je opasna po život te koja se može dogoditi zbog neadekvatnih ligatura. U slučaju unutarnjeg krvarenja, potrebno je pristupiti ponovnom otvaranju abdomena kako bi se lociralo i zaustavilo krvarenje, često tek nakon stabilizacije pacijenta tekućinskom terapijom i transfuzijom. (TOWLE MILLARD, 2018.)

Psi postanu aspermični 5 dana nakon bilateralne kastracije, pa se u tom periodu preporučuje izbjegavanje ženki u estrusu (TOWLE MILLARD, 2018.).

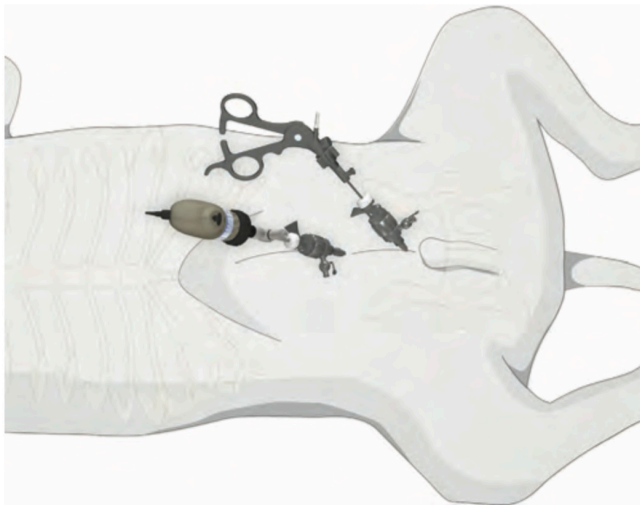### 5.2.3. Laparoskopiska kriporhidektomija

Laparoskopiska kriporhidektomija je minimalno invazivna metoda uklanjanja kriporhidnog testisa. Tradicionalno se izvodi korištenjem pozitivnog tlaka ugljičnim dioksidom u peritoneumu (kapnoperitoneum), tehnikom dva ili tri troakara. Pacijent se stavlja u dorzalni položaj, a može ga se staviti i u Trendelenburgov položaj u nagibu od 15 stupnjeva kako bi se poboljšala vidljivost u kaudalnom dijelu abdomena. Preferirani laparoskop za ovaj zahvat je onaj od 30 stupnjeva, kako bi se omogućila bolja vizualizacija cijele abdominalne šupljine, no zahvat se može obaviti i s ravnim laparoskopom. Za manipulaciju tkivom i njegovo hvatanje je potreban Marylandov ili Babcockov laparoskopski forceps. Ukoliko se smatra da je testis neoplastično promijenjen, potrebna je i vrećica za uzimanje uzorka, kako bi se spriječilo širenje tumora (KENNEDY i FRANSSON, 2015.).

Aseptički se priprema cijeli ventralni abdomen, od kraja sternuma do pubisa (KENNEDY i FRANSSON, 2015.). Prije samog zahvata se mokraćni mjehur mora

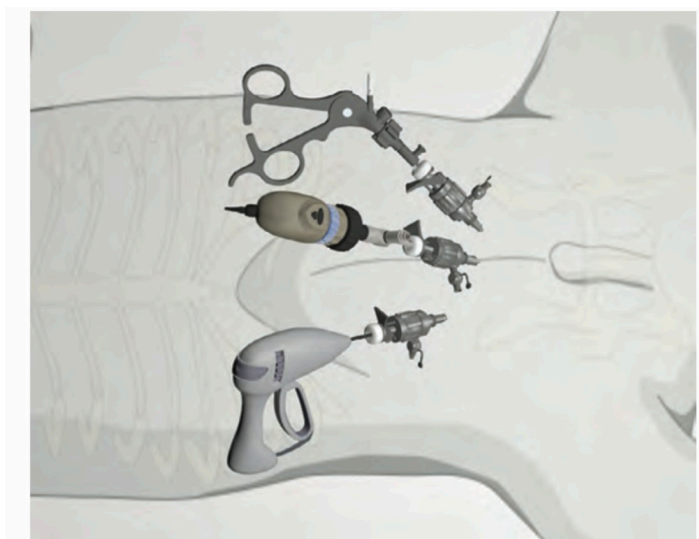


isprazniti manualno ili kateterom. Abdomen se napuše ugljikovim dioksidom te se u njega kroz malen rez umetne troakar (10-12 mm za velike pasmine, 3-5 mm za male) (KUTZLER, 2010.). Obično je za adekvatnu vizualizaciju dovoljan pritisak od 10 do 12 mmHg (KENNEDY i FRANSSON, 2015.). Troakar za kameru se umetne u bijeloj liniji, 1 do 2 cm kaudalno od pupka. Drugi troakar za manipulaciju instrumentima se može uvesti kaudalno ili kaudolateralno od prvog.



Slika 3. Pozicioniranje troakara za tehniku dva troakara (KENNEDY i FRANSSON, 2015.)

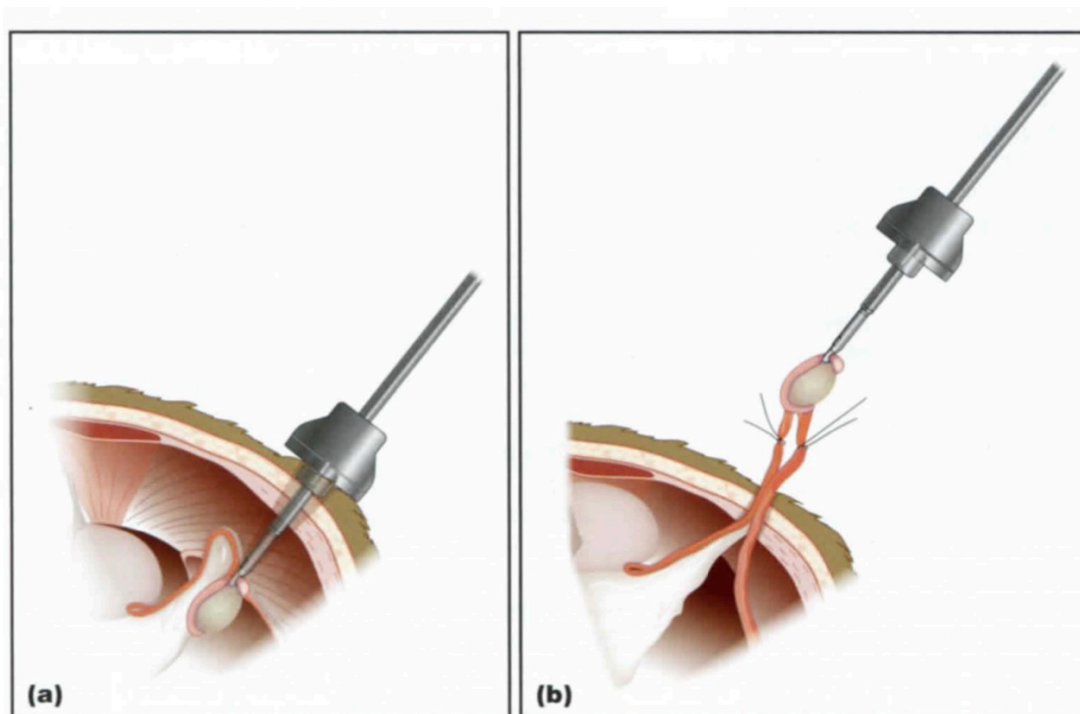
Ukoliko se radi tehnika tri troakara, radi se kombinacija troakara kaudalno na bijeloj liniji i kaudolateralno od nje ili kombinacija desnog i lijevog kaudolateralnog troakara, uz kanilu za kameru (KENNEDY i FRANSSON, 2015.). Kriptorhidni se testis locira slijedeći sjemenovod kranijalno od ingvinalnog prstena, prateći arteriju i venu testisa od njihovog kraniodorzalnog početka kod bubrega, ili prateći gubernakul kranijalno od ingvinalnog kanala do testisa (KENNEDY i FRANSSON, 2015.). Provede se hemostaza podvezivanjem sjemenovoda, elektrokoagulacijom, postavljanjem klipsi ili ultrazvučnim nožem, te se testis ukloni iz abdomena kroz troakar (KUTZLER, 2010.).



Slika 4. Pozicioniranje troakara za tehniku tri troakara (KENNEDY i FRANSSON, 2015.)

Ukoliko se kriptorhidni testis nalazi u ingvinalnom kanalu i može se uvući u abdomen, podveže se i ukloni. Ako ga se ne može uvući u abdomen, može se obaviti laparoskopiska vazektomija kako bi se onemogućio rasplod psu, no ova metoda ne smanjuje rizik od torzije testisa i razvoja neoplazije (KENNEDY i FRANSSON, 2015.).

Također postoji metoda kombinirane laparoskopije-laparotomije, prilikom koje se testis locira laparoskopski, ali dovede kukom do abdominalne stijenke te ukloni kroz malen rez napravljen iznad njega na koži. Prednosti ove metode su činjenica da kod nje nije potrebna sva oprema kao kod klasične laparoskopске metode te činjenica da zahvat traje kraće (KUTZLER, 2010.).



Slika 5. Metoda kombinirane laparoskopije-laparotomije: približavanje testisa stijenci abdomena laparoskopski, te zatim uklanjanje testisa kroz rez na koži (KUTZLER, 2010.).

Prije zatvaranja mjesta umetanja troakara, cijeli se abdomen treba detaljno pregledati za moguća krvarenja ili jatrogene traume, uključujući moguće punkcije crijeva ili unutarnjih organa. Nakon toga se vrši dekompresija abdomena, aktivnom sukcijom ili vanjskom kompresijom. Neovisno o tehnici koja se koristila, potrebno je zašiti fasciju ravnih trbušnih mišića kako bi se spriječila postoperativna hernija. Kod unilateralnog kriptorhizma se može napraviti i standardna preskrotalna kastracija drugog testisa nakon ovog zahvata (KENNEDY i FRANSSON, 2015.).

Po završetku zahvata se šiva rez za umetanje troakara, često intradermalnim šavovima kako bi se smanjila iritacija i poboljšao izgled ožiljka (KENNEDY i FRANSSON, 2015.).

Moguće komplikacije uključuju infekciju, krvarenje, ekhimoze oko mjesta reza, edem te subkutani emfizem (KENNEDY i FRANSSON, 2015.).

Postoperativna njega uključuje 10 do 14 dana smanjenog kretanja te elizabetanski ovratnik kako bi se spriječilo lizanje rana. Za analgeziju se daju

nesteroidni protuupalni lijekovi, oralni opioidni lijekovi ili njihova kombinacija (KENNEDY i FRANSSON, 2015.).

Razina testosterona u plazmi može pasti na nemjerljivu unutar 2 do 4 sata od zahvata, ali u nekih pacijenata se testosteron može naći u krvi i 8 dana nakon zahvata. Azospermija se javlja unutar 5 dana od zahvata kod kastracije, a u slučaju vazektomije životinje mogu biti plodne i do 21 dan nakon zahvata (FRANSSON i MAYHEW, 2015.).

## 7. RASPRAVA

Liječenje kriptorhizma moguće je na dva načina: medikamentozno ili kirurški. Cilj medikamentozne terapije je spuštanje kriptorhidnog testisa u skrotum aplikacijom hormona. Medikamentozna terapija kriptorhizma nije pouzdana te ovisi o raznim faktorima vezanim uz samu životinju i uz oblik kriptorhizma (FELDMAN i NELSON, 2004.). Osim nepouzdanosti, problem medikamentozne terapije je i činjenica da rizik od razvoja neoplazije na kriptorhidnom testis ostaje povišen i nakon spuštanja u skrotum. Medikamentozna terapija također uzrokuje probleme poput očuvanja plodnosti i posljedičnog prijenosa kriptorhizma na potomstvo, što je nepoželjno (LOPATE, 2010.).

Kirurško liječenje kriptorhizma, odnosno bilateralna kastracija, je preferirana metoda liječenja. Bilateralna kastracija u potpunosti uklanja mogućnost razvoja neoplazije na testisu te uzrokuje neplodnost, čime onemogućuje prijenos mane na potomstvo (MACPHAIL, 2013.). Izbor metode uklanjanja testisa ovisi o njegovoj lokaciji, sposobnostima operatera te dostupnoj opremi. Testis koji se nalazi u ingvinalnoj regiji može se ukloniti kroz preskrotalni rez ukoliko je mobilan ili kroz rez na koži iznad testisa ukoliko je nemobilan. Ako se testis ne može napipati, radi se eksplorativna laparotomija ili laparoskopija.

Eksplorativna laparotomija obuhvaća otvaranje abdomena kroz kaudalni paraprepucijalni rez ili kaudalni paramedijalni rez (TOWLE MILLARD, 2018.). Nakon otvaranja abdomena i lociranja testisa slijedi kriptorhidektomija prilikom koje se testis ligira te zatim ukloni, a abdomen se zatvara u slojevima (MACPHAIL, 2013.). Postoperativne komplikacije koje se mogu razviti su infekcija, podljevi ili hematomi na skrotumu, krvarenje i edemi. Najozbiljnija te po život opasna komplikacija je unutarnje krvarenje (TOWLE MILLARD, 2018.).

Laparoskopska kriptorhidektomija se izvodi bez otvaranja abdomena, odnosno pomoću troakara koji se u abdomen uvode kroz male rezove na koži. Može se izvoditi tehnikom dva ili tri troakara, od kojih jedan služi za umetanje kamere (KENNEDY i FRANSSON, 2015.). Metoda kombinirane laparoskopije-laparotomije obuhvaća lociranje testisa laparoskopski, a uklanjanje putem reza na koži, čime se značajno skraćuje trajanje zahvata te smanjuje potrebna oprema (KUTZLER, 2010.). Komplikacije koje se mogu razviti kod ovih zahvata uključuju infekciju, krvarenje, ekhimoze, edeme te subkutani emfizem (KENNEDY i FRANSSON, 2015.). Također

postoje određene anesteziološke komplikacije zbog povišenog intraperitonealnog tlaka (KUTZLER, 2010.).

U usporedbi s laparotomijom, laparoscopska metoda rezultira manjom postoperativnom bolnošću, rjeđom pojavom intra-abdominalnih adhezija, rjeđom pojavom komplikacija reza te smanjenom traumom tkiva. Njezine su negativne strane skupa oprema te potreba za posebnom edukacijom operatera (KUTZLER, 2010.).

## 6. ZAKLJUČCI

1. Pravovremeno dijagnosticiranje i liječenje kriptorhizma je ključno za uspješno sprječavanje širenja ove mane te razvoja bolesti kriptorhidnog testisa.
2. Liječenje kriptorhizma može biti medikamentozno ili kirurško, no boljom opcijom se smatra kirurško liječenje bilateralnom kastracijom, odnosno kriptorhidektomijom, koja onemogućuje rasplod te razvoj neoplazija i torzije testisa.
3. Kriptorhidektomija se može obaviti rezom iznad samog testisa, preskrotalnim rezom, laparotomski ili laparoskopski.
4. Izbor metode kriptorhidektomije ovisi o lokaciji kriptorhidnog testisa te o dostupnoj opremi i sposobnostima operatera.

## 7. LITERATURA

1. AMANN, R. P., D. N. R. VEERAMACHANEN (2007.): Cryptorchidism in common eutherian mammals, Society for Reproduction and Fertility ISSN 1470-1626.
2. AMANN, R. P, VEERAMACHANEN, D. N. R. (2006.): Cryptorchidism and associated problems in animals, Anim. Reprod. 3, 108-120.
3. BIRCHARD, S., M. NAPPIER (2008.): Cryptorchidism, Compend. Contin. Educ. Vet. 30, 332.
4. DEL PIERO, F. (2010.): Congenital and Inherited Anomalities of the Reproductive System. U: The Merck Veterinary Manual, 10th Edition (Kahn, C. M., Line, S., ur.), MERCK & CO., pp. 1221-1223
5. ENGLAND, G. (2010.): Physiology and endocrinology of the male. U: BSAVA Manual of Canine and Feline Reproduction and Neonatology, 2nd Edition (ENGLAND, G., VON HEIMENDAHL, A., ur.). BSAVA, pp. 13-23
6. FELDMAN, E.C., NELSON, R.W. (2004): Canine and Felne Endocrinology and Reproduction, Third Edition, Saunders, 963
7. FULTON, R. M. (2014.): Focused or COAST – Reproductive. U: Focused Ultrasound Techniques for the Small Animal Practitioner (Lisciandro, G.R., ur.). Wiley, pp. 126-140
8. HAMMOND, G. (2011.): Superficial soft tissues. U: BSAVA Manual of Canine and Feline Ultrasonography (Barr. F, Gaschen. L., ur.). BSAVA, pp. 177-182
9. KASTNER, S. B. R. (2007.): Intravenous anaesthetics. U: BSAVA Manual of Canine and Feline Anaesthesia and Analgesia, Second Edition (Seymour, C., Duke-Novakovski, T., ur.), BSAVA, pp. 133-149
10. KENNEDY, K. C., FRANSSON, B. A. (2015.): Cryptorchidectomy and Vasectomy. U: Small Animal Laparoscopy and Thoracoscopy (Fransson, P.D., Mayhew, P.D., ur.). Wiley, pp. 217-223
11. KUTZLER, M. (2010.): Prevention of breeding in the male. U: BSAVA Manual of Canine and Feline Reproduction and Neonatology, 2nd Edition (ENGLAND, G., VON HEIMENDAHL, A., ur.). BSAVA, pp. 34-44
12. JOHNSTON, S. D., ROOT KUSTRITZ, M. V., OLSON, P. N. S. (2001.): Canine and Feline Theriogenology, Saunders, 279, 312-317



13. LEA, R.G., A. S. BYERS, R. N. SUMNER, S. M. RHIND, Z. ZHANG, S. L. FREEMAN, R. MOXON, H. M. RICHARDSON, M. GREEN, J. CRAIGON, G. C. W. ENGLAND (2016): Environmental chemicals impact dog semen quality in vitro and may be associated with a temporal decline in sperm motility and increased cryptorchidism, *Scientific reports* 6. 31, pp. 281.
14. LOPATE, C. (2010.): Clinical approach to conditions of the male. U: *BSAVA Manual of Canine and Feline Reproduction and Neonatology*, 2nd Edition (ENGLAND, G., VON HEIMENDAHL, A., ur.). BSAVA, pp. 191-212
15. MACPHAIL, C., FOSSUM, T. W. (2019.): *Surgery of the Reproductive and Genital Systems*. U: *Small Animal Surgery*, Fifth Edition (Fossum, T. W., ur.). Elsevier, London, pp. 720-787
16. MACPHAIL, C. (2013.): *Surgery of the Reproductive and Genital Systems*. U: *Small Animal Surgery*, Fourth Edition (Fossum, T. W., ur.). Elsevier, London, pp. 780-855
17. MOON, J. H., D. J. YOO, Y. K. JO, G. A. KIM, H. Y. JUNG, J. H. CHOI, I. K. HWANG, G. JANG, (2014.): Unilateral cryptorchidism induces morphological changes of testes and hyperplasia of Sertoli cells in dogs. *Lab. Anim. Res.* 30, pp. 185-189.
18. MURRELL, J. C. (2007.): Premedication and sedation. U: *BSAVA Manual of Canine and Feline Anaesthesia and Analgesia*, Second Edition (Seymour, C., Duke-Novakovski, T., ur.). BSAVA, pp. 120-132
19. PARKINSON, T. J. (2019): *Reproductive Physiology of Male Animals*. U: *Veterinary Reproduction and Obstetrics* (Noakes, D. E., T. J. Parkinson, G. C. W. England, ur.). Elsevier, London. pp. 35-53
20. PARKINSON, T.J, MCGOWAN, M. (2019.): Abnormalities Affecting Reproductive Function of Male Animals. U: *Veterinary Reproduction and Obstetrics* (Noakes, D. E., T. J. Parkinson, G. C. W. England, ur.). Elsevier, London. pp. 635-668.
21. POSNER, L.P. (2007.): Pre-anaesthetic assessment. U: *BSAVA Manual of Canine and Feline Anaesthesia and Analgesia*, Second Edition (Seymour, C., Duke-Novakovski, T., ur.). BSAVA, pp. 6-12
22. SADLER, T. W. (2009.): *Langmanova medicinska embriologija*, Školska knjiga, Zagreb. 241-253.

23. SPANGENBERG, C. (2021.): Canine Cryptorchidism, A Concise Review of its Origin, Diagnosis, and Treatment Caroline Spangenberg, BEMS Reports. 7,1-3.
24. TANNOUZ, V.G.S, M. J. MAMPRIM, M. D. LOPES, C. A. SANTOS SOUSA, P. SOUZA JUNOR, M. A. BABINSKI, M. ABIDU-FIGUEIREDO (2019.): Is the right tests more affected by cryptorchidism than the left testis? An ultrasonographic approach in dogs, Folia Morphol. 78, 847-852.
25. TOWLE MILLARD, H. A.: Testes, Epididymes and Scrotum. U: Veterinary Surgery Small Animal, Second Edition (Johnston, S.A., Tobias, K.M., ur.). Elsevier, pp. 2142-2157

## 8. SAŽETAK

### Metode liječenja psa kriptorhida

Kriptorhizam je jedan od najčešćih reproduktivnih poremećaja kod muških pasa te se kao takav mora pravovremeno dijagnosticirati i liječiti. Posljedice neliječenog kriptorhizma su brojne te uključuju povećan rizik od razvoja neoplazija na testisu i torzije kriptorhidnog testisa te prijenos ove mane na potomstvo.

Dijagnoza kriptorhizma se postavlja kliničkim pregledom, koji uključuje inspekciju i palpaciju skrotalnog područja, kao i dodatnim dijagnostičkim metodama poput ultrazvučne pretrage, radiografije, kompjuterizirane tomografije te dijagnostičke laparotomije i laparoskopije. U slučaju prijevornih radnji poput lažne kastracije provodi se i test stimulacije luteinizirajućim hormonom te provjera razine testosterona u krvi prije i nakon aplikacije hormona.

Kriptorhizam se može liječiti medikamentozno ili kirurški. Medikamentozno liječenje podrazumijeva aplikaciju hormona (testosterona, hCG ili GnRH) s ciljem spuštanja testisa u skrotum. Uspjeh medikamentozne terapije ovisi o lokaciji testisa i dobi životinje, no njeni rezultati većinom nisu zadovoljavajući. Problem koji se javlja nakon medikamentozne terapije kriptorhizma je i očuvanje plodnosti psa, odnosno mogućnost prijenosa mane na potomstvo. Kirurško liječenje kriptorhizma bilateralnom kastracijom se smatra boljim izborom. Bilateralna kastracija se može obaviti pomoću preskrotalnog reza ili reza iznad samog testisa ukoliko se testis nalazi u ingvinalnoj regiji te laparotomski ili laparoskopski ukoliko ga ne možemo napipati. Jedino se ovom metodom postiže potpuna neplodnost i onemogućavanje razvoja torzije testisa i tumora na testisu.

**Ključne riječi:** kriptorhizam, pas, liječenje

## 9. SUMMARY

### **Bahtijarević Lončar, S.: Treatment methods of cryptorchidism in dogs**

Cryptorchidism is one of the most common reproductive disorders in male dogs and, as such, needs to be treated correctly and in a timely manner. The consequences of leaving cryptorchidism untreated are numerous and include increased risk of testicular neoplasia and torsion, as well as transmission of cryptorchidism to offspring.

Cryptorchidism is diagnosed during a clinical examination that includes inspection and palpation of the scrotal region and other diagnostic methods (sonography, radiography, computerized tomography and diagnostic laparotomy or laparoscopy). In addition to that, if false castration is suspected a LH stimulation test is needed to confirm the diagnosis.

Cryptorchidism can be treated either using drugs or surgically. Treating cryptorchidism with drugs entails the use of hormones (testosterone, hCG, or GnRH) to get the testicle to drop into the scrotum. Results of this sort of treatment vary greatly, and depend on numerous factors, including the location of the testis and the animal's age. In addition to that, drugs can reestablish fertility if the treatment is successful, and enable transmission of cryptorchidism to offspring. The preferred method for treating cryptorchidism is bilateral castration. Bilateral castration can be done using the prescrotal method or by cutting directly above the testicle if the testicle is located inguinally, or by laparotomy/ laparoscopy if it cannot be palpated. This is the only method that results in complete infertility and prevents the development of testicular neoplasia and torsion.

**Keywords:** cryptorchidism, dog, treatment

## **10. ŽIVOTOPIS**

Rođena sam 23. travnja 1996. godine u Zagrebu, gdje 2002. godine upisujem Osnovnu školu Izidora Kršnjavoga te nakon toga nastavljam obrazovanje u XVI. gimnaziji u Zagrebu. Po završetku gimnazijskog obrazovanja 2014. godine upisujem Veterinarski fakultet u Zagrebu. Stručnu praksu u trajanju od mjesec dana odrađujem u Veterinarskoj stanici Rijeka.