

# DIJAGNOSTIKA, LIJEČENJE I REHABILITACIJA DISPLAZIJE KUKOVA KOD PASA U RAZVOJU

---

Lončar, Dijana

Master's thesis / Diplomski rad

2022

Degree Grantor / Ustanova koja je dodijelila akademski / stručni stupanj: **University of Zagreb, Faculty of Veterinary Medicine / Sveučilište u Zagrebu, Veterinarski fakultet**

Permanent link / Trajna poveznica: <https://um.nsk.hr/um:nbn:hr:178:264512>

Rights / Prava: [In copyright](#) / [Zaštićeno autorskim pravom.](#)

Download date / Datum preuzimanja: **2025-02-10**



Repository / Repozitorij:

[Repository of Faculty of Veterinary Medicine -  
Repository of PHD, master's thesis](#)



SVEUČILIŠTE U ZAGREBU  
VETERINARSKI FAKULTET

**Dijana Lončar**

**DIJAGNOSTIKA, LIJEČENJE I REHABILITACIJA  
DISPLAZIJE KUKOVA KOD PASA U RAZVOJU**

Diplomski rad

Zagreb, 2022.

Ovaj rad je izrađen na Zavodu za rendgenologiju, ultrazvučnu dijagnostiku i fizikalnu terapiju i Klinici za kirurgiju, ortopediju i oftalmologiju Veterinarskog fakulteta Sveučilišta u Zagrebu.

**Predstojnik Zavoda za rendgenologiju, ultrazvučnu dijagnostiku i fizikalnu terapiju:**

izv. prof. dr. sc. Zoran Vrbanac

**Predstojnik Klinike za kirurgiju, ortopediju i oftalmologiju:**

prof. dr. sc. Boris Pirkić

**Mentori:**

izv. prof. dr. sc. Zoran Vrbanac

dr. sc. Petar Kostešić

**Članovi komisije:**

izv. prof. dr. sc. Zoran Vrbanac

dr. sc. Petar Kostešić

doc. dr. sc. Hrvoje Capak

prof. dr. sc. Damir Stanin (zamjena)

## **ZAHVALA**

*Zahvaljujem se mentorima izv. prof. dr. sc. Zoranu Vrbancu i dr. sc. Petru Kostešiću na nesebičnoj pomoći, susretljivosti i strpljenju oko izrade diplomskog rada. Hvala Aniti Kraljević dr. med. vet. na savjetima i pomoći tijekom pisanja ovog rada. Također zahvaljujem cijelom Zavodu za rendgenologiju, ultrazvučnu dijagnostiku i fizikalnu terapiju na stečenom znanju tijekom studija.*

*Hvala Ani Javor dr. med. vet. na nezaboravnim cimerskim danima i prijateljstvu te potpori i pomoći tijekom izrade diplomskog rada.*

*Zahvaljujem cijeloj obitelji i svim prijateljima koji su bili uz mene, gurali me naprijed i prolazili sa mnom kroz sve uspone i padove.*

*Ovaj diplomski rad posvećujem mami i bratu te im zahvaljujem na bezuvjetnoj ljubavi, motivaciji i podršci koju mi pružaju kroz cijeli život pa tako i kroz period fakultetskih izazova.*

## POPIS PRILOGA:

### POPIS SLIKA

Slika 1. Kaudodorzalni prikaz zdjelice psa

Slika 2. Rendgenski prikaz zdravih kukova

Slika 3. Rendgenski prikaz displastičnih kukova

Slika 4. Prikaz operacijskog polja nakon izvedbe juvenilne stidne simfiziodeze kod ženskog šteneta labradora

Slika 5. Pasivne kretnje zglobova stražnje desne noge

Slika 6. Prikaz psa u bazenu s podvodnom trakom

Slika 7. Rendgenski prikaz kukova nakon dvostruke osteotomije zdjelice

Slika 8. Rendgenski prikaz kukova nakon trostruke osteotomije zdjelice

Slika 9. Krioterapija

Slika 10. Rendgenski prikaz kukova nakon ostektomije glave i vrata bedrene kosti

Slika 11. Rendgenski prikaz kukova nakon zamjene umjetnim kukom

## POPIS TABLICA

Tablica 1. Klasifikacijska tablica prema FCI-ju

## POPIS KRATICA

1. HD – eng. *hip dysplasia*
2. RTG - rendgenološki
3. FCI- fran. *Fédération Cynologique Internationale*
4. OA- eng. *osteoarthritis*
5. OFA- eng. *Orthopedic Foundation for Animals*
6. BVA/KC- eng. *British Veterinary Association/Kennel Club*
7. DLS- eng. *Dorsolateral Subluxation Score*
8. PENNHIP- eng. *Pennsylvania Hip Improvement Program*
9. CHD- eng. *canine hip dysplasia*
10. NA- eng. *Norberg angle*
11. JPS- eng. *juvenile pubic symphysiodesis*
12. PROM- eng. *passive range of motion*
13. NSPUL- nesteroidni protuupalni lijekovi
14. ROM- eng. *range of motion*
15. FHO- eng. *femoral head and neck ostectomy*
16. CFXTM- eng. *cement fixation*
17. THR- eng. *total hip replacement*
18. NMES- neuromuskularna elektrostimulacija
19. TENS- eng. *transcutaneous electrical nerve stimulation*
20. PMMA- polimetil-metakrilat

## SADRŽAJ:

1. UVOD	7
2. DISPLAZIJA KUKOVA	8
2.1. Anatomija zdjelice i bočnog zgloba	9
2.2. Patogeneza	10
2.3. Klinička slika	11
2.4. Klinički i ortopedski pregled	12
2.5. Rendgenska pretraga	13
3. KIRURŠKI PRISTUP LIJEČENJU DISPLAZIJE KUKOVA I FIZIKALNA TERAPIJA	16
3.1. Juvenilna stidna simfiziodeza	17
3.2. Dvostruka i trostruka osteotomija zdjelice	21
3.3. Ostektomija glave i vrata bedrene kosti	26
3.4. Umjetni kuk/endoproteza	29
4. RASPRAVA	32
5. ZAKLJUČAK	34
6. LITERATURA	35
7. SAŽETAK	38
8. SUMMARY	39
9. ŽIVOTOPIS	40

## 1.UVOD

Displazija kukova (HD) učestala je razvojna anomalija koja u pasa rezultira degenerativnim promjenama kukovlja te posljedično može dovesti do jakih bolova i smanjene kvalitete života. Etiopatogeneza displazije kukova nije u potpunosti razjašnjena, iako postoje dvije teorije - labavost koksofemoralnog zgloba koja rezultira nestabilnošću i abnormalna endohondralna osifikacija koja zahvaća različite zglobove, uključujući zglobove kuka. U oba slučaja displazija rezultira razvojem osteoartritisu te se klinički manifestira hromošću ili abnormalnim hodom (MADSEN, 1997.). Pregledom literature vidljivo je da je model nasljeđivanja HD u pasa multifaktorski, što znači da višestruke interakcije gena kao i negenetski čimbenici doprinose varijacijama u fenotipu (HUMPHREYS i MCEVAN, 2015.).

Glavni uzrok nastanka displazije je subluksacija glave bedrene kosti. Do subluksacije dolazi radi labavosti zglobne kapsule i oblog ligamenta te posljedično navedenim razvojnim nedostacima dolazi do smaka glave bedrene kosti u odnosu na pripadajući acetabulum. Uvažena klasifikacija displazije kukova prema znanstvenom odboru FCI-a je sustav bodovanja ocjenama od A do E. Normalan zglob kuka ocjenjuje se ocjenom A te se progresivno s promjenama ocjene rangiraju sve do ocjene E koje označava najteži stupanj displazije kuka (FLÜCKIGER, 2007.). Postoje dvije prepoznatljive skupine pasa kod kojih možemo posumnjati na displaziju kukova, a to su mladi psi u starosti od 4 do 12 mjeseci te psi stariji od 15 mjeseci s kroničnom bolesti.

Ova se bolest javlja kod većine pasmina pasa, no kod velikih pasmina pojavnost bolesti može biti i do 70% (EDGE-HUGHES, 2007.). Najčešće se javlja u njemačkih ovčara, rotvajlera, zlatnog retrivera, labrador retrivera te newfoundlanda (ŠEHIĆ, 2009.). Ginja i suradnici istraživali su pojavnost displazije kuka u Estrela planinskih pasa (197 ženki, 116 mužjaka) analizirajući standardne ventrodorzalne projekcije kuka. Četrdeset i šest (14,7%) pasa ocijenjeno je kao HD-A, 61(19,5%) HD- B, 83 (26,5%) HD- C, 58 (18,5%) HD- D i 65 (20,8%) HD- E, što je rezultiralo prevalencijom HD -a (C, D i E) od 65,8%. Podaci potvrđuju visoku pojavnost i ozbiljnost displazije kukova kod predisponiranih pasmina koje nemaju uspostavljene uzgojne programe (GINJA i sur., 2008.). Stanin i suradnici (2011.) proveli su istraživanje čiji cilj je bio utvrditi pojavnost displazije kukova u razdoblju između 2001. i 2009. na temelju rendgenološkog pregleda te analizirati učestalost i promjene u odabranim pasminama pasa u Hrvatskoj. Na uzorku od 5381 pregledanih pasa, ustanovljena je najučestalija pojavnost displazije kukova kod engleskih buldoga (81.33%), a najmanju kod

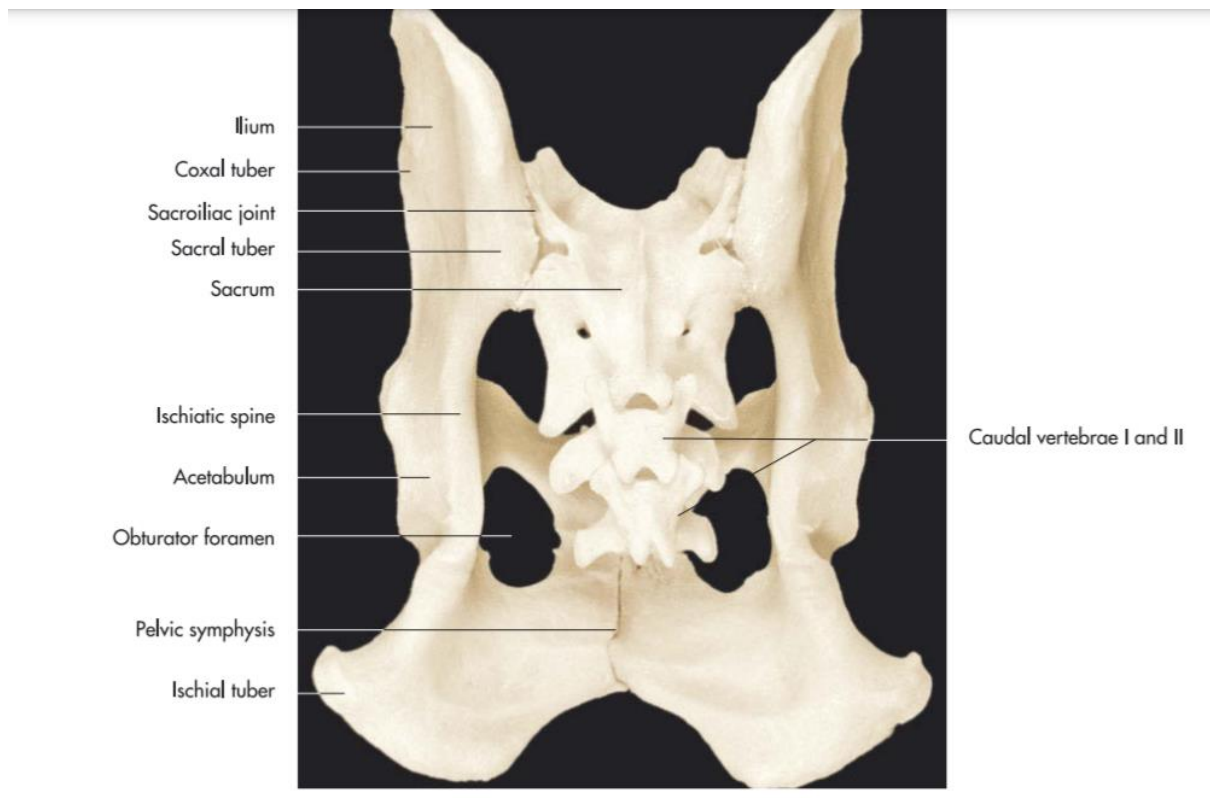


rodezijskih goniča lavova (3.33%). U ukupnom uzorku s HD - A u 76.92% slučajeva, HD - B u 4.33%, HD - C u 7.31%, HD - D u 5.35% i HD - E u 6.09% slučajeva. U ukupnom uzorku, u 4372 (81.25%) pasa nije dijagnosticirana displazija kukova, dok je kod 1009 (18.75%) dijagnosticirana (STANIN i sur., 2011.).

## 2. DISPLAZIJA KUKOVA

### 2.1. Anatomija zdjelice i bočnog zgloba

Zdjelica (*pelvis*) široki je koštani prsten koji okružuje zdjeličnu šupljinu. Anatomski je možemo podijeliti na krov zdjelice koji oblikuje križna kost i nekoliko prvih repnih kralježaka te na dno zdjelice (*solum pelvis osseum*) koje grade stidna (*os pubis*) i sjedna kost (*os ischii*) (Slika 1.). Lateralne stijenke čine crijevna kost (*os ilium*) koja tvori dorzokranijalni dio kosti kuka i koso se proteže od acetabuluma do sakruma i sjedna kost. Kranijalno, crijevna kost tvori krila (*ala ossis ilii*), a kaudalno tijelo (*corpus ossis ilii*). Tijelo crijevne kosti zajedno sa stidnom i sjednom gradi acetabulum. Sjedna kost podijeljena je na trup (*corpus ossis ischii*) koji se kaudalno proširuje u ploču (*tabula ossis ischii*) i na paramedijalnu granu (*ramus ossis ischii*). Sama ploča sjedne kosti pruža se kranijalno i tvori medijalni rub zapornog otvora (*foramen obturatum*). Medijalni dio sjedne kosti čini stražnji dio zdjelične simfize (*symphysis ischiadica*). Trup sjedne kosti tvori dio acetabuluma, a njegov dorzalni rub u produžetku s dorzalnim rubom crijevne kosti čini sjedni greben (*spina ischiadica*). Stidna kost oblika je slova L, a čine ju (*corpus ossis pubis*), poprečna prednja grana (*ramus cranialis ossis pubis*) i stražnja sagitalna grana (*ramus caudalis ossis pubis*). Stidne kosti obiju strana spajaju se u stidnoj simfizi (*symphysis pubica*) koja je kranijalni dio zdjelične simfize (*symphysis pelvina*). Kostur proksimalnog dijela zdjeličnog uda čini bedrena kost ili femur (*os femoris*). Proksimalni okrajak protrudira medijalno i nosi istaknutu glavu bedrene kosti (*caput ossis femoris*) koja se odvaja od podužne osi kosti. Glavu bedrene kosti u mesojeda od trupa odvaja dobro izražen vrat (*collum ossis femoris*). Acetabularna jama je plitka i ne prelazi ekvator glave bedrene kosti pa je na acetabularni rub pričvršćen prsten vezivne hrskavice koja produbljuje acetabulum. Mogućnost kretanja svedena je na fleksiju i ekstenziju te ograničenu mogućnost rotacije, adukcije i abdukcije. Ligament glave bedrene kosti (*lig. capitis ossis femoris*) prolazi iz jame glave bedrene kosti u acetabularnu jamu. Ovaj ligament u potpunosti je inkapsuliran i obavijen sinovijalnom membranom (LIEBICH i sur, 2020.).



SLIKA 1. Kaudodorzalni prikaz zdjelice psa (Izvor: Liebich i sur., 2020.)

## 2.2. Patogeneza

Displazija kuka je poligenetski nasljedna, degenerativna i progresivna bolest uglavnom srednje velikih i velikih pasmina pasa (STANIN i sur., 2015.). Sama patogeneza kao i razlog razvoja displazije kukova u pasa još uvijek nisu poznati, iako je Henricson davne 1966. displaziju kuka definirao kao različiti stupanj labavosti kuka koji dopušta subluksaciju tijekom ranog života, što dovodi do različitih stupnjeva plitkog acetabuluma i deformacije glave bedrene kosti, što konačno i neizbježno dovodi do osteoartritisa. Međutim, sama labavost zglobova, iako je neophodna, ne čini se dovoljnom za razvoj displazije. Psi predisponirani za displaziju kukova rađaju se s normalnim kukovima koji tijekom rasta i razvoja postaju displastični, pokazujući povećanu labavost zglobova. Pasivna labavost zgloba kuka je ona koja se može izmjeriti ortopedskim pregledom ili rendgenologijom i može se tolerirati bez ikakve vidljive disfunkcije. Funkcionalna labavost je patološka nestabilnost koja se javlja radi opterećenja, što rezultira subluksacijom glave bedrene kosti i abnormalnim silama preko zgloba.

Primarni anatomske stabilizatori bočnog zgloba uključuju ligament glave bedrene kosti, zglobnu čahuru i dorzalni acetabularni rub. Sinovijalna tekućina, u kombinaciji sa zglobnom

kapsulom, također pruža snažan stabilizirajući učinak. Kod subluksacije kuka dolazi do mehaničkog opterećenja na dorzalnom acetabularnom rubu koje može usporiti rast i razvoj hrskavice. Razdoblje maksimalnog rasta i razvoja kukova događa se između 3. i 8. mjeseca starosti kod pasa, a smatra se da abnormalne sile u ovoj dobi u displastičnom kuku imaju kritičan učinak na ekspresiju displazije u predisponiranih pasa (KING, 2017.). Iako labavost kukova i subluksacija kod mladih pasa s displazijom kukova uzrokuju hromost, sekundarni razvoj osteoartritisa uzrokuje najviše kliničkih problema. Budući da ne postoji konačna terapija za osteoarthritis (OA), poboljšanje dobrobiti pacijenata zahtijeva bolje razumijevanje genetske osnove displazije kuka pasa (canine hip dysplasia, CHD) te smanjenje pojavnosti u zahvaćenim pasminama kroz selektivni uzgoj (KING, 2017.). Razlikujemo displaziju čašice kuka, tzv. acetabularnu displaziju od displazije glave bedrene kosti, tzv. femoralnu displaziju kuka. Najčešći oblik displazije kuka pripada acetabularnom obliku displazije. Ovaj oblik displazije kuka karakteriziran je labavošću zgloba i prekomjernim nagibom dorzalnog svoda acetabuluma s pridruženim sekundarno razvijenim osteoartrotičnim degenerativnim promjenama. Kada se ekstremitet oslanja o podlogu, glava bedrene kosti se usmjerava lateralno. To uzrokuje istežanje zglobne čahure uz pojavu upale i mikrofrakture hrskavičnog dorzalnog ruba acetabuluma (TOHOLJ i sur., 2020.). Vanjski čimbenici poput prehrane, tjelesne aktivnosti, pretjerane tjelesne mase, veličine zdjelice i mišićne mase te kastracije u ranoj dobi česti su predisponirajući faktori za razvoj displazije kuka (EDGE-HUGHES, 2007.). S obzirom na to da se displazija kukova kod pasa razvija tijekom faze progresivnog koštanog rasta, ona se ne može kao kod ljudi dijagnosticirati odmah po rođenju (TOHOLJ i sur., 2020.).

### 2.3. Klinička slika

Najranije displastične promjene kukova mogu se uočiti sa oko 30 dana starosti. U tom razdoblju dolazi do edematozne promjene obloga ligamenta glave bedrene kosti (*lig. teres*). Obliki ligament glave bedrene kosti predstavlja glavnu strukturu odgovornu za stabilnost kuka u prvom mjesecu starosti (TOHOLJ i sur., 2020.). Klinička manifestacija HD-a očituje se simptomima iznenadne smanjene volje za hodanjem i trčanjem, otežanim penjanjem uz stepenice, slabošću i bolnošću stražnjih ekstremiteta (ŠEHIĆ, 2007.). Vlasnici najčešće prvo primijete da se pas nerado i otežano diže iz sjedećeg ili ležećeg položaja. Često se može primijetiti predvođenje obje stražnje noge istovremeno poput kretanja zeca, pa se takav način kretanja naziva zečji hod (eng. „Bunny hopping“). Iako su primarni znakovi displazije uočljivi i kod vrlo mladih i skeletno nezrelih jedinki, većina pasa predisponiranih za ovu razvojnu

anomaliju ne razvija kliničke znakove do završetka skeletnog razvoja. Zbog razlike u veličini pasa te postojanju velikog broja različitih pasmina, osifikacija završava u različitoj dobi kod različitih pasmina. Tako će osifikacijski razvoj i predisponirajući period za kliničku manifestaciju ove razvojne anomalije kod velikih pasa biti u razdoblju od 12. do 24. mjeseca života (TOHOLJ i sur., 2020.).

#### **2.4. Klinički i ortopedski pregled**

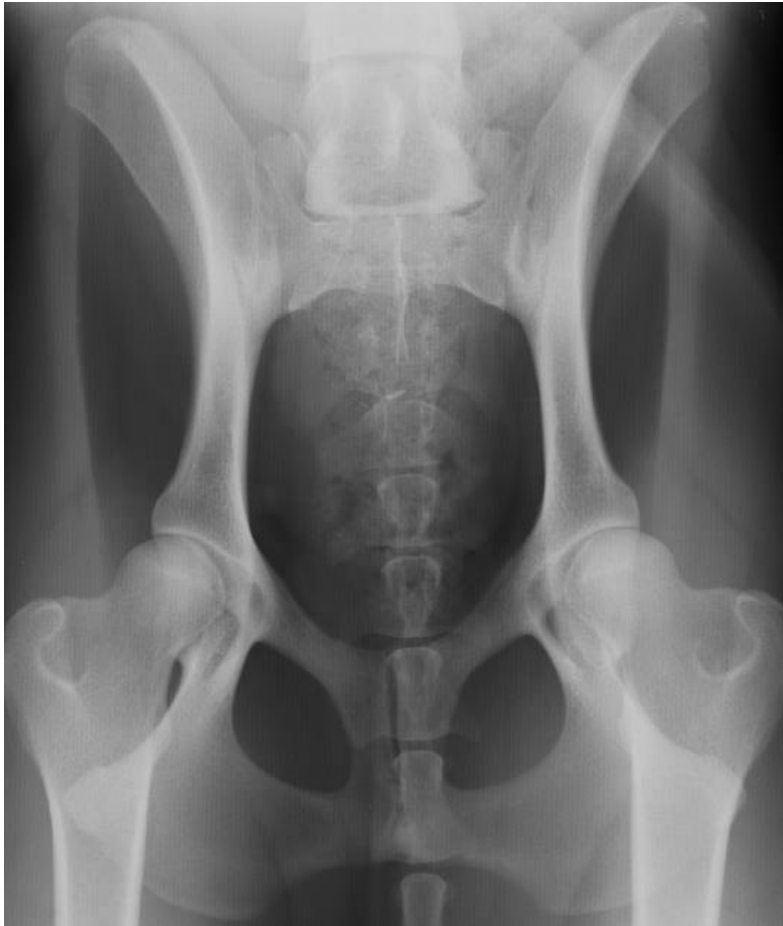Pregled pacijenta započinje inspekcijom, gdje možemo utvrditi širok ili kasnije uzak stav zadnjih nogu. U prvoj fazi pojave bolesti pas zauzimanjem širokog stava zadnjih nogu pokušava reponirati glave bedrenih kostiju u pripadajuće acetabulume. Progresijom bolesti, ovakav pokušaj stabilizacije prestaje biti uspješan, te pas počinje zauzimati uzak stav stražnjih nogu kako bi izbjegao bolne i uzastopne repozicije subluksiranih glava bedrenih kostiju u acetabulume. Inspekcijom se također uočava atrofija i/ili nedovoljno razvijena bedrena muskulatura. U poodmakloj fazi displazije s dugotrajnom subluksacijom može se uočiti lateralna i dorzalna protruzija velikog trohantera (TOHOLJ i sur., 2020.). Procjena hoda korisna je za procjenu promjena lokomocije u oboljelih pasa koji kompenziraju nelagodu ili disfunkciju stražnjih ekstremiteta. Diferencijalno dijagnostički važno je eliminirati hromost uzrokovanu neurološkim deficitima (ŠEHIĆ, 2014.).

Nakon inspekcije, slijedi palpacija prilikom koje se može osjetiti nestabilnost zgloba prilikom fleksije i ekstenzije. Kod sumnje na HD, prilikom pregleda radit će se i Ortolanijev test te po potrebi test podizanja kuka. Ortolanijev test može se izvoditi kod svjesnog psa, ali kao i kod podizanja kuka, najbolje ga je provesti u anesteziji. Bedrena kost drži se u neutralnom položaju za adukciju / abdukciju i sabijanjem zgloba kuka pritiskom na flektirani zglob. Kada se izvodi u bočnom ležećem položaju, druga ruka se stavlja preko leđnog dijela zdjelice kako bi se osigurala protu-sila. Ako je prisutna labavost zgloba, glava bedrene kosti pomaknut će se na gornji rub acetabuluma, a zatim će se, prilikom abdukcije, naglo vratiti u acetabularnu jamu s opipljivim i ponekad čujnim škljocajem (READ, 2002.). Test podizanja kuka izvodi se sa psom u općoj anesteziji i u bočnom ležećem položaju. Jedna je ruka postavljena na medijalnu stranu vrata bedrene kosti s ispruženim prstima što je više moguće u područje prepona. Druga ruka lagano je položena na veći trohanter, a prva ruka pokušava luksirati glavu bedrene kosti bočno iz acetabuluma. Ovaj se test također nazivao Bardensovim testom, s pozitivnim rezultatom zabilježenim ako se trohanter može povisiti za 5-6 mm (READ, 2002.).

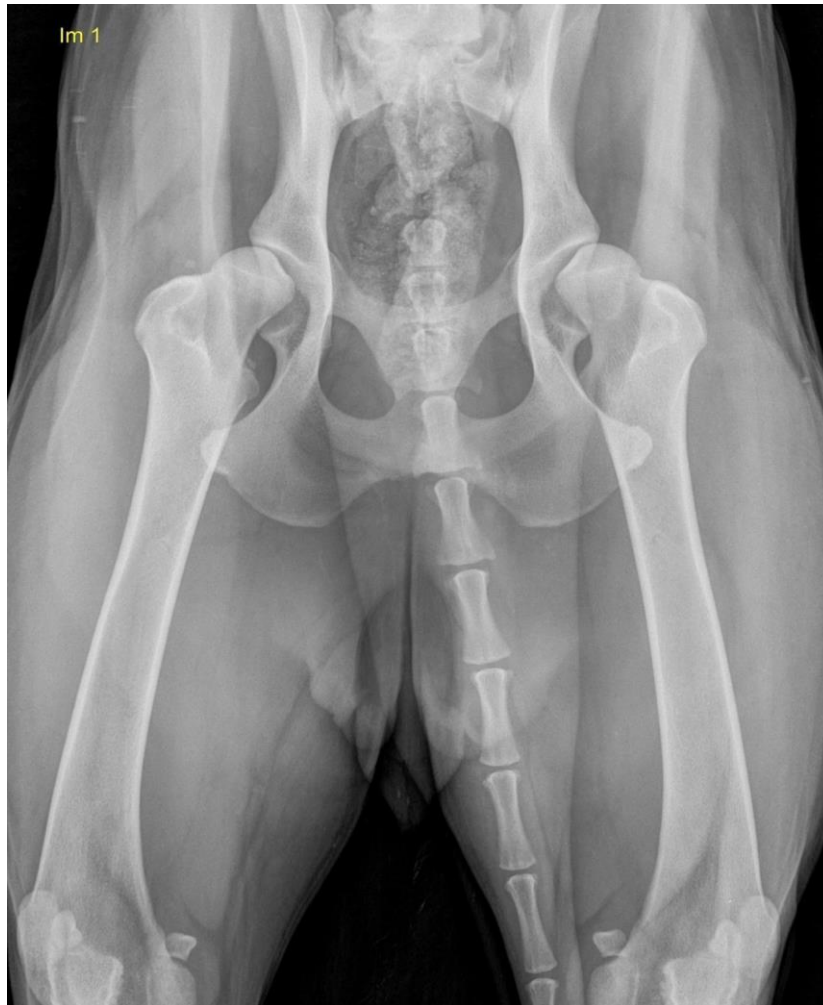## 2.5. Rendgenska pretraga

Rendgenska pretraga kukova najčešće je korištena metoda dijagnostike displazije kuka i njegovih sekundarnih degenerativnih promjena. Kako bi se smanjila prevalencija displazije u pasa, uvedeni su uzgojni programi rendgenske procjene kukova (STANIN i sur., 2011.). Ovisno o zemlji i kinološkoj organizaciji, najčešće korištene metode su: The Orthopedic Foundation for Animals (OFA), Federation Cynologique Internationale (FCI), British Veterinary Association/Kennel Club (BVA/KC), Pennsylvania Hip Improvement Program (PennHIP) i Dorsolateral Subluxation Score (DLS) (VERHOEVEN i sur., 2012.).

U većini europskih zemalja, kao i u Hrvatskoj, za procjenu kukova koristi se FCI metoda. Za potpunu rendgensku analizu kukova psa potrebne su dvije osnovne projekcije. Prva je ventrodorzalna projekcija s ispruženim stražnjim nogama, koje moraju biti paralelne i neznatno u koljenu medijalno rotirane (Slika 2.). U drugoj projekciji, prema Norbergu, također se snima u ventrodorzalnoj poziciji, s razlikom što su stražnje noge u položaju fleksije i abdukcije (ŠEHIĆ, 2000.). Kriteriji u procjeni zdravog kuka su sljedeći: acetabulum mora biti dubok i oblikovan poput čaše, s dorzalnim kontinuiranim rubom i u luku se prostire prema velikom trohanteru. Duž koštanih rubova acetabuluma ne smiju biti prisutni grubi obrisi, kao ni subhondralne skleroze kosti acetabuluma. Centar glave bedrene kosti mora ležati dublje i medijalno od linije povučene od ruba svoda acetabuluma, koja je inače paralelna s podužnom osi kralježnice. Glava bedrene kosti ne smije biti subluksirana. Ona mora imati polukružni oblik i biti skladno povezana s vratom, a njihovi obrisi moraju biti glatki i oštro ocrtani (ŠEHIĆ, 2000.). Ukoliko jedan ili više od navedenih parametara odstupa od fiziološkog govorimo o displaziji kukova. U standardnoj rendgenologiji kao inicijalni znak vidljivo je gusto, linearno zasjenjenje „Morganova linija” koja se vizualizira kao promjena na kaudalnom rubu vrata bedrene kosti (Slika 3.). Linija se javlja kao posljedica abnormalne pokretljivosti glave bedrene kosti te se tretira kao artrotični parametar u dijagnostici displazije kukova (ŠEHIĆ, 2007.).



SLIKA 2. Rendgenski prikaz zdravih kukova (Arhiva Zavoda za rendgenologiju, ultrazvučnu dijagnostiku i fizikalnu terapiju)



SLIKA 3. Rendgenski prikaz displastičnih kukova (Arhiva Zavoda za rendgenologiju, ultrazvučnu dijagnostiku i fizikalnu terapiju)

Prema znanstvenom odboru FCI-a, postoji sustav ocjenjivanja kukova ocjenama od A do E. Normalan zglob kuka ocjenjuje se sa A, dok je ozbiljna displazija kukova ocjenjena sa E. Ocjene se definiraju opisno na temelju veličine Norbergova kuta (NA), stupnja subluksacije, oblika i dubine acetabuluma i znakova sekundarnih bolesti zglobova. Rendgenske snimke te ocjenjivanje kukova provode se kao obavezni preduvjet za uzgoj pasa u mnogim zemljama, pa tako i u Republici Hrvatskoj za određene pasmine. Psi moraju biti stari najmanje godinu dana za službenu ocjenu. Zbog genetskog faktora displazije, a i iznimno visoke prevalencije u određenim pasminama psi s ozbiljnim stupnjem displazije ne smiju se koristiti u uzgoju, a za blago displastične pse mogu se primijeniti ograničenja uzgoja (FLÜCKIGER i sur., 2007.).



TABLICA 1. Klasifikacijska tablica prema FCI-ju (BUTKOVIĆ i sur., 2013.)

<b>A</b>	<p><b>Nema znakova displazije.</b> Glava i acetabulum kongruentni su. Kranio-lateralni rub acetabuluma izgleda oštro ocrtan i blago zaobljen. Zglobni je prostor uzak. Norbergov kut je oko 105°. Kod dobrih kukova kranio-lateralni rub pokriva glavu bedrene kosti nešto više u kaudolateralnom smjeru.</p>
<b>B</b>	<p><b>Gotovo normalni kukovi.</b> Glava bedrene kosti i acetabulum blago su inkongruentni. Norbergov kut je oko 105° ili su glava bedrene kosti i acetabulum kongruentni, a Norbergov kut je manji od 105°.</p>
<b>C</b>	<p><b>Srednji stupanj displazije.</b> Glava bedrene kosti i acetabulum inkongruentni su. Norbergov kut je oko 100°. Kranio-lateralni rub može biti blago spljošten. Blage artrotične promjene mogu biti vidljive na acetabulumu te glavi i vratu bedrene kosti.</p>
<b>D</b>	<p><b>Umjereni stupanj displazije.</b> Očigledna je inkongruencija između glave bedrene kosti i acetabuluma. Istaknuta je subluksacija. Norbergov kut je manji od 90°. Kranio-lateralni je rub acetabuluma spljošten. Znakovi osteoartroze evidentni su.</p>
<b>E</b>	<p><b>Jaki stupanj displazije.</b> Istaknuta je subluksacija ili luksacija glave bedrene kosti. Norbergov kut je manji od 90°. Kranijalni rub acetabuluma očigledno je spljošten. Glava bedrene kosti deformirana je (gljivastog oblika). Istaknuti su znakovi osteoartroze.</p>

### **3.KIRURŠKI PRISTUP LIJEČENJU DISPLAZIJE KUKOVA I FIZIKALNA TERAPIJA**

Cilj liječenja displazije kukova je smanjiti ili ukloniti bol čime se poboljšava ili vraća funkcija ekstremiteta. Vraćanje funkcije ekstremiteta moguće je ostvariti konzervativnim liječenjem ili kirurškim zahvatima ovisno o indikacijama. Čimbenici koji utječu na donošenje odluka o pristupu liječenju uključuju dob, težinu kliničkih znakova, opsežnost rendgenskih promjena (stupanj subluksacije zglobova i osteoartritisa), ponašanje i radnu namjenu životinje, prisutnost interkurentne sistemske ili ortopedske bolesti, prisutnost traume i financijska ograničenja.

Cilj konzervativnog liječenja je smanjiti ili ukloniti bol kombinacijom kontrole težine, analgetika (obično nesteroidnih protuupalnih lijekova) i fizikalne terapije. Pokazalo se da prehrana ima značajan učinak na razvoj HD-a kod pasa predisponiranih za razvoj bolesti i na prevalenciju, težinu i kliničke znakove osteoartritisa. Kod pasa s prekomjernom tjelesnom težinom s osteoartritisom kuka nakon hranjenja hranom s ograničenim kalorijama uočeno je znatno poboljšanje kliničkih znakova displazije. Ukoliko konzervativno liječenje ne rezultira odgovarajućim kliničkim poboljšanjem, indicirani su kirurški pristupi liječenju (ANDERSON, 2011.).

#### **3.1. Juvenilna stidna simfiziodeza**

##### **KIRURŠKI ZAHVAT**

Juvenilna stidna simfiziodeza (JPS) minimalno je invazivan zahvat koji se izvodi u štenadi u dobi od 3 do 5 mjeseci za postizanje progresivne ventrolateralne rotacije acetabuluma i time bolje pokrivenosti dorzalne glave bedrene kosti (LINN, 2017.). Fuzija medijalnih ploča za rast pubisa, koja se naziva juvenilna stidna simfiziodeza (JPS) ponekad se izvodi kod pasa u dobi od 16 tjedana s namjerom promjene rasta zdjelice kako bi se povećala dorzalna pokrivenost bedrene glave. Psi se podvrgavaju JPS-u kako bi kontrolirali subluksaciju kuka. Subluksacija traje i nakon operacije, ali promijenjeni rast pubisa povećava dorzalnu pokrivenost bedrene glave dorzalnim acetabularnim rubom. Trauma tkiva nakon JPS-a relativno je mala i ne opravdava posebne strategije rehabilitacije kako bi se ubrzala resorpcija edema ili smanjenje žarišne boli. Također, čvrstoća zdjelice nije ugrožena nakon JPS-a, za razliku od dvostruke ili trostruke osteotomije zdjelice (DYCUS i sur., 2017.). Simfiza zdjelice je sinhondroza koja se s vremenom transformira u sinostozu. Formiraju ju medijalni rubovi stidnih kostiju kranijalno i sjedne kosti kaudalno. Kod štenaca sinhondroza se sastoji od hijaline

i vezivne hrskavice. Vezivne hrskavice postupno okoštavaju, počevši od 9 do mjeseci starosti i do potpunog okoštavanja između 2 i 6 godina ( SPENCER i sur., 2017.).

#### OPIS ZAHVATA

Ventralni srednji ili paraprepucijalni rez napravljen je počevši od opipljive kranijalne granice stidne kosti i produžujući se kaudalno 3 do 5 cm (Slika 4.). Oštra disekcija koristi se za prepariranje potkožnog i fascijalnog tkiva na srednjoj liniji dok se ne uoči stidna simfiza. Meka tkiva (mišići aduktora) mogu se podići nekoliko milimetara na obje strane pomoću periostealnog podizača ili skalpela. Hrkavica simfize obično je vidljiva kao linija koja je nešto tamnija od okolne kosti. Više je pristupa ovom zahvatu, kao što su resekcija hrskavice simfize ili resekcija u kombinaciji sa spajanjem preko pubisa. Većina JPS tehnika koristi elektrokirurgiju ili radiofrekvencijsku ablaciju kako bi uzrokovala toplinsku nekrozu simfizne hrskavice. Dubina postavljanja igle potvrđuje se prstom uvedenim transrektalnom palpacijom. Igličasta elektroda kautera se postavlja u intervalima od 2 do 3 mm duž središnje linije kroz širinu simfizne hrskavice, izbjegavajući prodiranje vrha igle kroz periost na dorzalnoj površini pubisa. 40 W primijenjeno 12 do 20 sekundi dovoljno je da uzrokuje nekrozu hrskavice (LINN, 2017.).



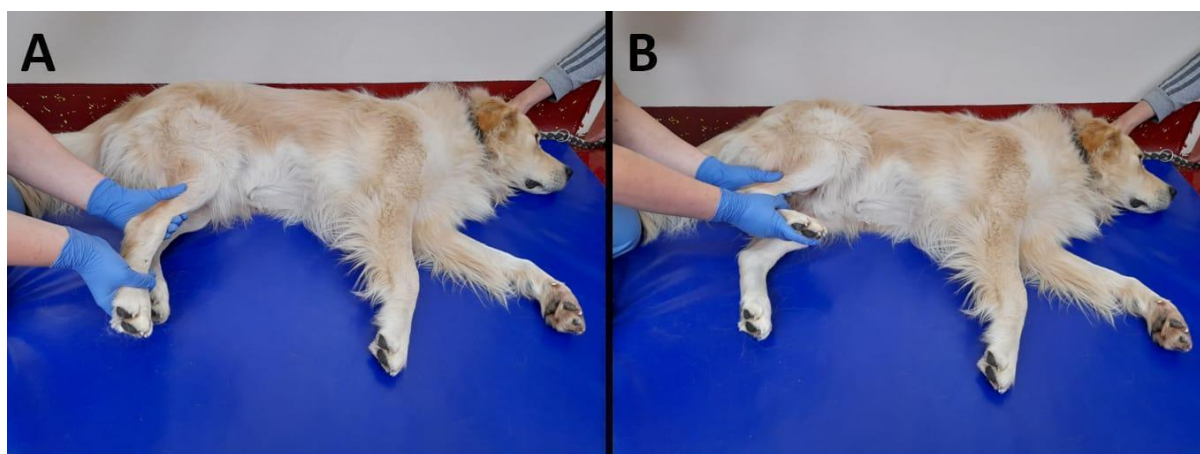
SLIKA 4. Prikaz operacijskog polja nakon izvedbe juvenilne stidne simfiziodeze kod ženskog šteneta labradora (Izvor: dr.sc. Petar Kostešić)

## FIZIKALNA TERAPIJA NAKON JUVENILNE STIDNE SIMFIZIODEZE

Ključni cilj rehabilitacije nakon ovog zahvata jest smanjenje utjecaja subluksacije kuka tijekom skeletnog razvoja psa optimizacijom prehrane kao i vježbama da bi se regulirala tjelesna težina. Štenad velikih pasmina ne bi trebala jesti *ad libitum*, ne smiju se prejedati ugljikohidratima i bilo bi poželjno da im se u prehranu uključe tvari s kalcijem ili fosforom. Postoperativnim provođenjem pasivnih vježbi i hidroterapijom može se ublažiti atrofija mišića jer se primarni fokus bazira na ojačavanju mišića stražnjih udova (DYCUS i sur., 2017.).

### PASIVNE VJEŽBE


Pasivne kretnje (Passive range of motion - „PROM“) su pokreti ekstremiteta kojima dovodimo zglob u položaje fleksije, ekstenzije, abdukcije, adukcije ili rotacije, ovisno o kojem je zglobu riječ. Koristi se vanjska sila da bi se pokrenuo zglob bez mišićne kontrakcije (MILLIS i sur., 2014.). Ovakav oblik terapije često se koristi kod pacijenata koji imaju smanjenu motoričku funkciju ili ne mogu koristiti ekstremitete zbog boli (JOHNSTON i sur., 2008.). Životinja prilikom izvođenja ovih vježbi mora biti smirena i mora ležati na boku (Slika 5.). Osoba koja izvodi ove kretnje mora primiti bolesnu nogu tako da rukom pridrži zglob. Pokreti moraju biti lagani i sporo se izvoditi. Pomiče se distalni dio noge dok je proksimalni dio fiksiran (MILLIS i sur., 2014.). Pasivne kretnje mogu se izvoditi u seriji od 10-15 ponavljanja, tri puta dnevno (JOHNSTON i sur., 2008.). Istezanje je jedan od oblika takvih kretnji koji olakšava fleksibilnost tkiva. Može se izvoditi 3- 5 puta po seriji, a dnevno se mogu izvoditi maksimalno 4 serije (MILLIS i sur., 2014.).



SLIKA 5. Pasivne kretnje zglobova stražnje desne noge. Na slici A prikazana je ekstenzija, a na slici B fleksija skočnog zgloba. (Arhiva Zavoda za rendgenologiju, ultrazvučnu dijagnostiku i fizikalnu terapiju)

## HIDROTERAPIJA

Hidroterapija je fizikalna metoda liječenja koja se temelji na korištenju vode u terapeutske svrhe. Imerzijska hidroterapija je postupak koji se temelji na fizikalnom djelovanju vode na uronjeno tijelo. Terapijski učinak se postiže kombinacijom fizikalnih svojstava vode: sile uzgona, hidrostatskog tlaka, gustoće, viskoznost i termalnog djelovanja s terapijskim vježbanjem (VRBANAC i sur., 2017.). Vježbanje u vodi ima puno prednosti kao što su jačanje snage i mišićne izdržljivosti i povećanje opsega kretnji zglobova (HUNTINGFORD, 2018.). Kao najčešći oblici hidroterapije koriste se bazeni s pokretnom trakom, plivanje i „whirlpool“ (Slika 6.). Čest izbor u pacijenata s OA je hodanje u bazenu s pokretnom trakom. Pri ovom obliku terapije, voda će uzrokovati otpor koji je potreban za jačanje muskulature. Također, povećava se zglobna pokretljivost i smanjuje se bolnost prilikom izvođenja pokreta zbog smanjenja mase tijela djelovanjem sile uzgona vode na tijelo (LEVINE i sur., 2014.). Kod korištenja bazena s pokretnom trakom, vrlo je bitno koristiti odgovarajuću razinu vode, jer što je razina vode niža, to su zglobovi više opterećeni (PRANKEL, 2008.).



SLIKA 6. Prikaz psa u bazenu s podvodnom trakom (Arhiva Zavoda za rendgenologiju, ultrazvučnu dijagnostiku i fizikalnu terapiju)

## 3.2. Dvostruka i trostruka osteotomija zdjelice

### KIRURŠKI ZAHVAT

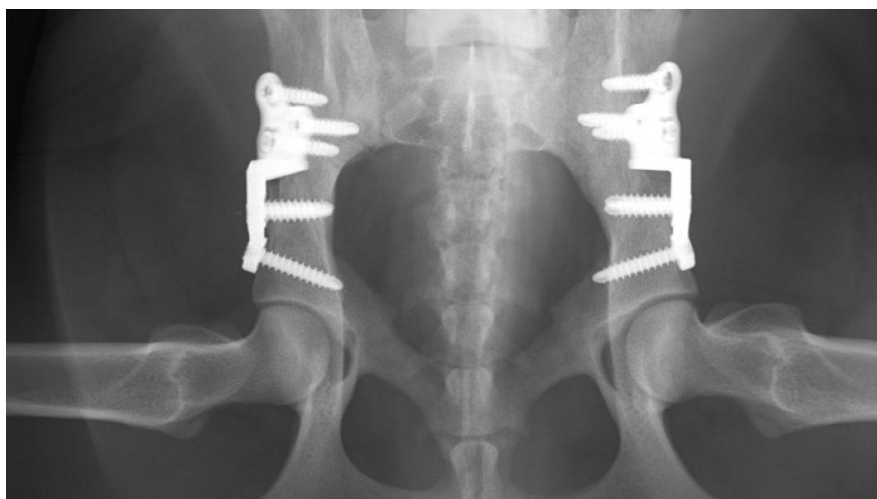
Dvostruka ili trostruka osteotomija zdjelice izvode se na psima koji imaju rane kliničke znakove displazije, ali rendgenološki još uvijek nema znakova OA. Većina pasa koji odgovaraju tim kriterijima su između 4 i 10 mjeseci starosti. Kada se izvode ovi zahvati, slično kao i JPS će poboljšati dorzalnu pokrivenost bedrene glave (DYCUS i sur., 2017.).

Za trostruku osteotomiju je utvrđeno da učinkovito poboljšava dorzalnu pokrivenost glave bedrene kosti i može pružiti dobre kliničke rezultate. Međutim, zabilježene su i značajne stope komplikacija s ovim postupkom. Dvostruka osteotomija je tehnički vrlo sličan zahvat, osim što se ne provodi ishijalna osteotomija. Ishijalna osteotomija se izostavlja jer se tvrdi da zadržavanje netaknute sjedne kosti može pružiti veći stupanj neposredne postoperativne stabilnosti i na taj način poboljšati stabilnost. Isto tako, sugerira se da veća stabilnost doprinosi smanjenom popuštanju implantata i manje komplikacija. Isto tako, brzina popuštanja vijaka kod pasa liječenih dvostrukom osteotomijom bila je znatno niža od stope ranijih izvješća trostruke osteotomije (GUEVARA i sur., 2017.). Međutim, smanjena brzina otpuštanja vijaka kod dvostruke osteotomije može se pripisati napretku u razvoju implantata i uporabi ploča i vijaka za zaključavanje. Novija izvješća o trostrukoj osteotomiji pomoću ploča za zaključavanje također detaljno opisuju nisku stopu otpuštanja vijaka (GUEVARA i sur., 2017.). Dodatna potencijalna prednost dvostruke je da se čini da se širina i geometrija zdjeličnog kanala bolje održavaju s dvostrukom nego s trostrukom, u kojem se češće javlja sužavanje zdjeličnog kanala. Iako postoje prednosti u tome što se ne provodi sjedna osteotomija, postoje i mane. Ponajviše, postizanje acetabularne ventro-verzije s dvostrukom osteotomijom ovisi o plastičnim deformacijama, uključujući izravnavanje stidne simfize. Kao rezultat toga, intraoperativna rotacija acetabularnog segmenta tijekom dvostruke osteotomije izazovnija je nego kod trostruke osteotomije, a posebno s bilateralnim postupcima (GUEVARA i sur., 2017.).

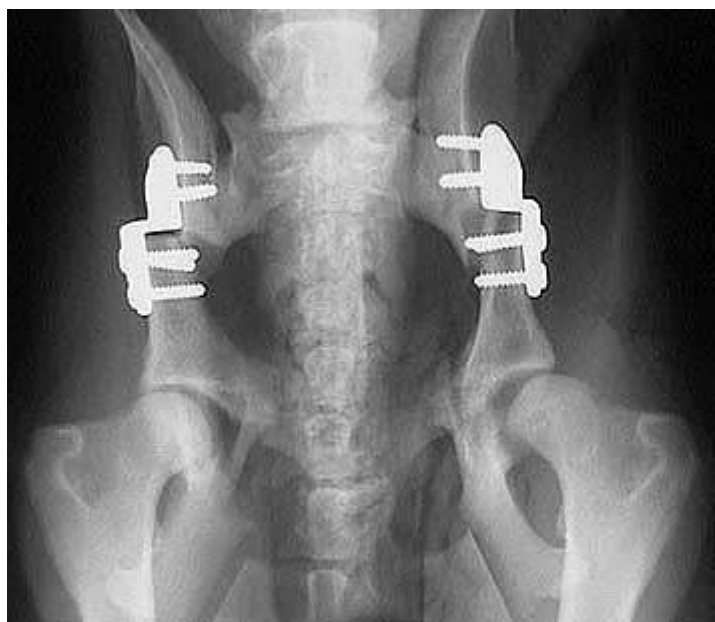
### OPIS ZAHVATA

Pacijent se smješta u bočni položaj, a zatim se palpira *m. pectineus*. *M. pectineus* nalazi se na preponskoj izbočini, koja je lako opipljiv orijentir. Disekcija se nastavlja do tetive *m. pectineusa*. Periost je uzdignut od preponske izbočine kaudalno prema opturatornom otvoru.

Osteotomija se može obaviti pomoću oscilacijske pile, osteotoma ili kliješta. Kada se izvodi trostruka osteotomija zdjelice, sjedna osteotomija se obično izvodi druga. Rez je kaudalni preko kaudalnog dijela sjedne kosti. Periostealni rez napravljen je duž dorzalne granice sjedne kosti te se *m. obturatorius internus* odiže. Pudendalni živac teče duž dorzalne površine unutarnjeg obturatorskog mišića i povišen je zajedno s unutarnjim obturatorskim mišićem. Manji periostealni rez napravljen je na ventralnoj granici sjedne kosti kako bi se omogućilo povišenje ovih mišića: *m. semimembranosus*, *m. semitendinosus* i *m. obturatorius externus* s kaudalne strane sjedne kosti. Osteotomija se može obaviti pomoću oscilacijske pile, osteotoma, pile za prste ili Gigli žice. Osteotomija se izvodi kaudalno u sakroilijačnom zglobu, okomito na dugu os crijevne kosti ili okomito na dugu os zdjelice. Fiksacija ploče se izvodi pomoću specijaliziranih ploča izrađenih posebno za ovaj postupak (Slika 7. i Slika 8.). Budući da se sjedna kost ne reže tijekom dvostruke osteotomije zdjelice, smanjena je pokretljivost kaudalnog segmenta crijevne kosti. Stoga je korisno nježno rotirati kaudalni segment pomoću dugog osteotoma kako bi se kost lateralizirala da bi se lakše postavila ploča. Nakon što je kaudalni dio ploče pričvršćen na kaudalni segment crijevne kosti, šipka za rotaciju pričvršćena je u najkranijalnijoj rupi ploče za zaključavanje. Pri izvođenju dvostruke osteotomije zdjelice acetabularna ventroverzija je 5 stupnjeva manja od postignute pri izvođenju trostruke osteotomije zdjelice (SPENCER i sur., 2017.).



SLIKA 7. Rendgenski prikaz kukova nakon dvostruke osteotomije zdjelice (Izvor: <https://www.kyon.ch/products-solutions/dpo-double-pelvic-osteotomy/>)



SLIKA 8. Rendgenski prikaz kukova nakon trostruke osteotomije zdjelice (Izvor: <https://bbvh.com/triple-pelvic-osteotomy-for-hip-dysplasia-procedure/>)

#### FIZIKALNA TERAPIJA NAKON DVOSTRUKE/TROSTRUKE OSTEOTOMIJE ZDJELICE

Rehabilitacija u početku uključuje poseban nadzor aktivnosti tijekom 4 do 6 tjedana da bi se omogućilo cijeljenje kostiju. Za to vrijeme za održavanje i normalizaciju pokreta kuka koriste se nesteroidni protuupalni lijekovi (NSPUL), krioterapija i PROM (DYCUS i sur., 2017.).

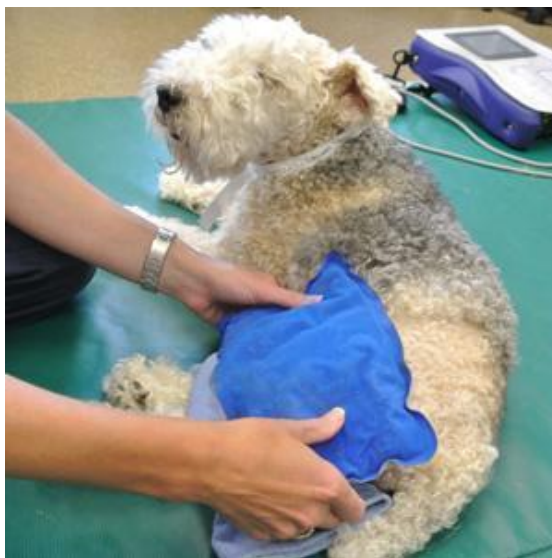#### NSPUL

Zbog svog analgetskog učinka nesteroidni protuupalni lijekovi najčešći su izbor lijekova postoperativno. Oni inhibiraju enzim ciklooksigenazu te na taj način dolazi do smanjenja produkcije prostaglandina koji inače djeluju kao medijator upale. Često se koristi acetilsalicilna kiselina iako uzrokuje puno nuspojava kao npr. smanjenje produkcije hondrocita. Iz tog razloga, osim ovog NSPUL-a, koriste se iz skupine NSPUL-a i karprofen, meloksikam i mnogi drugi (BLAND, 2015.).



## KRIOTERAPIJA

Krioterapija (lokalna hipotermija, terapija hladnoćom) je metoda fizikalne terapije koja se koristi u slučajevima akutne upale jer potiče vazokonstrikciju, opuštanje mišića i smanjuje provodljivost živaca (JOHNSTON i sur., 2008.). Osim toga, smanjuje metabolizam tkiva i iskorištavanje kisika (FOX i sur., 2017.). Kod osteoartritičnih pacijenata, na zglobove se apliciraju hladni oblozi, posude s ledom ili bilo kakav hladan predmet koji može uzrokovati kompresiju te smanjenje temperature dubljih tkiva (Slika 9.). Takav tretman može se ponavljati 2-4 puta dnevno u trajanju do 20 minuta (JOHNSTON i sur., 2008.).



SLIKA 9. Krioterapija (Izvor:

<http://www.caninerehabcenterhouston.com/services/cryotherapy-and-heat-therapy/>)

### ROM (range of motion)

Objektivno mjerenje aktivnih i pasivnih pokreta omogućuju identifikaciju oštećenja koja se mogu odnositi na funkcionalna ograničenja i invaliditet pacijenta. Ta mjerenja mogu pružiti vrijednu polaznu vrijednost, kao i učinkovitu metodu ponovne procjene, pokazujući napredovanje u rehabilitaciji. Deficiti ili asimetrija u rasponu mjerenja pokreta (ROM) u kombinaciji s drugim informacijama o ispitivanju pri pregledu (npr. bol pri palpaciji) mogu pomoći u identifikaciji i lokalizaciji oštećenja. Aktivni ROM se izvodi samostalno, snagom pojedinca bez pomoći. Aktivni ROM može biti limitiran zbog boli, otekline, ograničenja pokretljivosti zglobova ili ograničenja proširivosti mekog tkiva. Pasivni ROM se izvodi na pojedincu vanjskom silom, mišići su opušteni i ne stvara se kontrakcija. Ova pasivna izvedba osteokinematskog gibanja može biti ograničena zbog intraartikularne lezije, boli, otekline ili

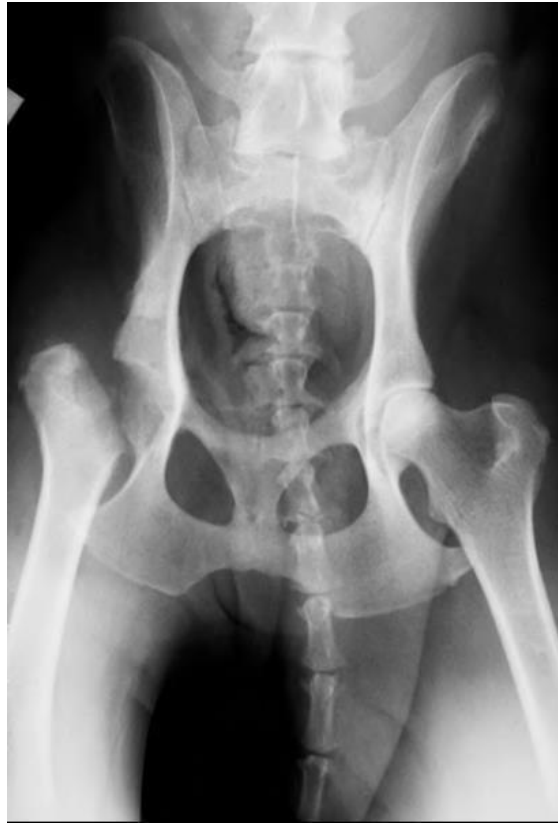ograničenja proširivosti mekog tkiva. ROM možemo mjeriti goniometrom - metodom mjerenja kutova u svrhu evaluacije pokretljivosti zglobova (REUSING i sur., 2020.). To je jednostavna, neinvazivna i jeftina metoda koju često koriste ortopedski kirurzi i fizioterapeuti kako bi procijenili težinu ozljeda zglobova i pratili kliničku evoluciju bolesnika. Mjerenja se bilježe u stupnjevima i koriste specifične koštane orijentire za svaki zglob (ZINK i sur., 2018.).

Jačanje mišića može se postići kontroliranim vježbama hodanja i hidroterapijom. Trajanje tih aktivnosti postupno se povećava tijekom prva 3 mjeseca. Psi su ograničeni na hodanje na povodniku, ne smiju trčati ili skakati prva 3 mjeseca kako bi se smanjile šanse za komplikacije (DYCUS i sur., 2017.).

### **3.3. Ostektomija glave i vrata bedrene kosti**

#### **KIRURŠKI ZAHVAT**

Ostektomija glave i vrata bedrene kosti (engl. femoral head ostectomy, FHO) jedan je od kirurških načina liječenja displazije kuka. Izvodi se u općoj anesteziji pri čemu se ukloni promijenjena glava i vrat bedrene kosti. FHO uklanja bol te vraća mobilnost zglobu, indiciran je kod pasa manjih pasmina. Najčešće se daje prednost kranio-lateralnom pristupu jer ne uključuje transekciju glutealnih mišića. U ravnini s velikim trohanterom započinje se kožni rez. Bez ekscizije miškulature, površinski i duboki glutealni mišić retrahiraju se dorzalno. Tada je moguće dobiti uvid u zglobnu kapsulu na koju se postavlja rez duž zglobne kapsule. Potpuna ekscizija oblog ligamenta omogućuje dezartikulaciju zgloba (Slika 10). Prazan prostor koji je nastao s vremenom popunjava ožiljkasto tkivo koje služi kao lažni zglob (ARIFOVIĆ i sur., 2019.).



SLIKA 10. Rendgenski prikaz kukova nakon ostektomije glave i vrata bedrene kosti (Izvor: [https://www.researchgate.net/figure/Radiograph-immediately-after-FHO-surgery-3\\_fig2\\_332655256](https://www.researchgate.net/figure/Radiograph-immediately-after-FHO-surgery-3_fig2_332655256))

#### FIZIKALNA TERAPIJA NAKON OSTEKTOMIJE GLAVE I VRATA BEDRENE KOSTI

Rehabilitacija bi trebala započeti u roku od 48 sati nakon ostektomije glave i vrata i nastaviti dok se ne postigne opterećenje operiranog ekstremiteta.

Netom nakon operacije indicirana je aplikacija nesteroidnih protuupalnih lijekova, krioterapija i pasivni ROM, kojeg treba izvoditi svakodnevno u svrhu povećanja opterećenja operiranog ekstremiteta kao i promicanja pravilnog zarastanja. Osim pasivnog ROM-a, u kasnijoj fazi rehabilitacije pomična traka za trčanje ili podvodna traka za trčanje mogu se koristiti za promicanje aktivne ekstenzije kuka. Hodanje na pokretnoj traci će naglasiti jačanje mišićnih skupina ekstenzora kuka (DYCUS i sur., 2017.).

## HODANJE NA POMIČNOJ TRACI

Pomične trake koriste se za koračanje i početno poticanje opterećenja nogu nakon kirurških zahvata. Cilj ovakvih vježbi je poboljšati mišićnu snagu, propriocepciju i izdržljivost. Kod pacijenata s displazijom kuka, često je opiranje svakodnevnim aktivnostima zbog bolnih ekstenzija zgloba. Kad pacijent hoda po pomičnoj traci, manje su aktivne kontrakcije glutealnih mišića i kvadricepsa pri ekstenziji kuka nego na tlu. Hodanje na pomičnoj traci pomaže stimulirati određene težinske točke s obzirom na to da pacijent mora koristiti sve 4 noge. Kako bi se poduprla izdržljivost noge tijekom terapijskog postupka jačanja mišića, može se upotrijebiti elastični povoj pomoću kojeg se omogućuje upiranje specifične mišićne skupine (ŠEHIĆ, 2014.).

## TERAPIJSKI ULTRAZVUK

Terapijski ultrazvuk djeluje na principu prolaska ultrazvučnih valova kroz tkivo čime se stvara toplinska energija u dubljim dijelovima tkiva. Dubinsko zagrijavanje tkiva za cilj ima analgetski i terapijski učinak. Prije korištenja ultrazvuka potrebno je ošišati dlaku te koristiti kontaktno sredstvo poput gela kako bi se izbjegla prisutnost zraka u naborima kože (FOX i sur., 2017.). Prednosti korištenja terapijskog ultrazvuka u fizikalnoj terapiji su mnogobrojne. Aplikacijom topline možemo postići smanjenje bolova i grča mišića, omogućuje se zagrijavanje dubljih tkiva. Toplinski učinak terapijskog ultrazvuka može povećati protok krvi, prag boli, aktivnost enzima a primjetan je i pozitivan učinak na elastična svojstva kolagenih vlakana. Toplinski učinci terapijskog ultrazvuka su kratkotrajni, stoga se ROM i vježbe istezanja primjenjuju tijekom zagrijavanja tkiva ili odmah nakon (DYCUS i sur., 2017.).

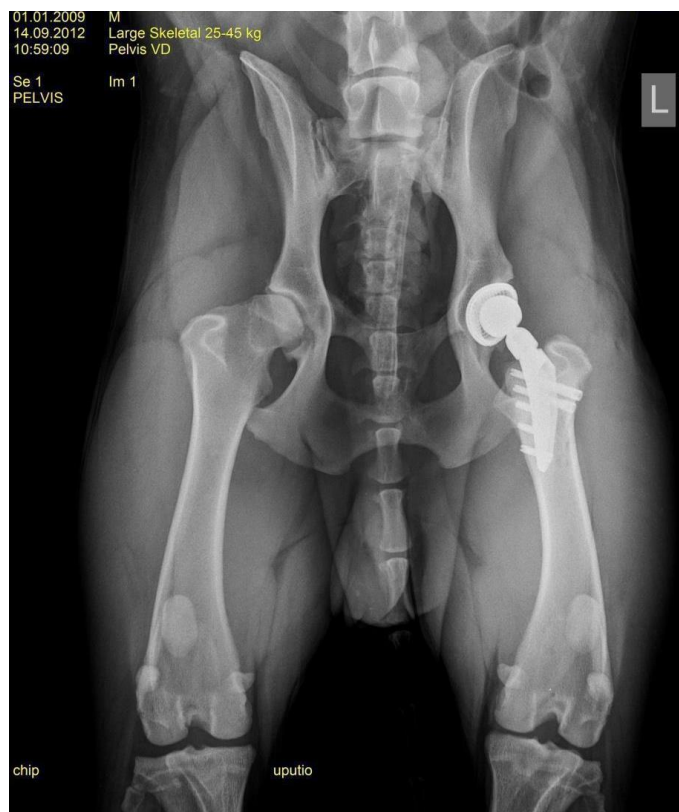Nakon provedene serije fizikalnih terapija životinja bi trebala povratiti gotovo normalan hod, ali se rijetko postiže puni ROM, pri čemu je ekstenzija kuka najviše ograničena. Prognoza za povratak dnevnoj funkciji je dobra, ali može varirati ako postoje kronična hromost ili kronične bolesti koje bi mogle utjecati na funkcionalnost zgloba. Zbog utjecaja mase na nastanak i progresiju ove bolesti veliki psi imaju više poteškoća s oporavkom od malih pasa, a pretili psi imaju znatno više poteškoća nego sportski psi (DYCUS i sur., 2017.).

### 3.4. Umjetni kuk / endoproteza

#### KIRURŠKI ZAHVAT

Ugradnja umjetnog kuka (engl. *total hip replacement*, THR) je kirurški zahvat potpune zamjene bolnog i nefunkcionalnog kuka. Zamjenjuje se s umjetnom protezom (endoprotezom), koja može biti metalna ili plastična, u svrhu uklanjanja boli i vraćanja funkcije zgloba (Slika 11.). Endoproteze se dijele na cementne, bescementne te hibridne. Osim ovih proteza postoji i metoda uklanjanja oštećene zglobne površine pokrovnom protezom (eng. *bionic hip resurfacing*) kod mijenjanja samo oštećenog dijela zgloba. Takvim se zahvatom čuva kost za eventualne buduće operacije i potencijalne potrebe za kasnijom zamjenom prvo ugrađene proteze. Kod cementnih metoda cement služi kao poveznica između implantanta i kosti, a danas je najčešće upotrebljavan polimetil-metakrilat (PMMA). Bescementna metoda omogućuje osteointegraciju, odnosno integraciju implantanta s kosti. Važna razlika između cementnih i bescementnih endoproteza jest u njihovim površinama. Cementne endoproteze imaju potpuno glatke plohe, dok bescementne moraju biti hrapave s mikro i makro porama na površini u koje kasnije urasta kost.

CFXTM proteza jedna je od cementnih endoproteza. Femoralni dio CFXTM proteze izgrađen je od legure kobalta i kroma, a acetabularna čašica od polietilena visoke molekularne težine (UHMWPE). Polietilenska čašica lijepi se s PMMA za, na taj način pripremljeno, uleknucé acetabuluma. Zatim se ukloni glava i dio bedrene kosti, kao i dio medularne šupljine u koju se umeće klin s protezom glave i dijela vrata bedrene kosti. Sve se učvršćuje koštanim cementom PMMA. Primjer bescementne proteze je BFXTM endoproteza. Biomedtrix-ov tip endoproteze pod nazivom BFXTM izrađena je od Co-Cr femoralne komponente i hemisferične titanske acetabularne čašice čija je unutarnja obloga izrađena od polietilena. Adekvatno prijanjanje omogućeno je uporabom Co-Cr kuglica (srednje vrijednosti promjera 300 µm) ili tzv. zrnate plohe na čitavoj stražnjoj strani acetabularne komponente te na vratu femoralne komponente proteze. Zrnata ploha omogućava uraštanje kosti između Co-Cr kuglica, tj. u male sitaste međuprostore implantanta. Uraštanje kosti omogućuje dugoročnu stabilnost bez uporabe koštanog cementa. Hibridne su endoproteze kombinacija cementnih i bescementnih endoproteza, tj. metoda fiksacije pri čemu je jedan dio endoproteze bez cementa (najčešće acetabularni dio), dok se za drugi dio koristi koštani cement (češće bedreni dio) (ŠESTAN i KRESZINGER, 2020.).



SLIKA 11. Rendgenski prikaz kukova nakon zamjene umjetnim kukom (Arhiva Zavoda za rendgenologiju, ultrazvučnu dijagnostiku i fizikalnu terapiju)

Rehabilitacija uključuje akutnu, subakutnu i kroničnu fazu. Akutno, rehabilitacija nakon THR-a usmjerena je na pružanje ublažavanja boli i izbjegavanje katastrofalnih komplikacija, uključujući luksaciju implantata ili femoralni lom. Subakutna rehabilitacija nakon THR-a je usmjerena na oporavak kretanja i jačanje udova. Izvode se najčešće vježbe hodanja po ravnoj liniji, a kliske i nestabilne površine potrebno je izbjegavati. Kronična rehabilitacija nakon THR-a usmjerena je na jačanje operiranog kuka. Uvodi se širi raspon terapijskih vježbi i intenzitet tih vježbi s vremenom se povećava (DYCUS i sur., 2017.).

Nakon svakog od ovih kirurških zahvata, također se mogu u rehabilitaciji koristiti neuromuskularna elektrostimulacija i TENS.

## NEUROMUSKULARNA ELEKTROSTIMULACIJA

Neuromuskularna električna stimulacija (NMES, neuromuscular electrical stimulation) je osmišljena tako da primarno stimulira motoričke živce, a također se stimuliraju i periferni

živci. Najčešće se koristi za jačanje mišića i/ili usporavanje atrofije mišića uslijed inaktiviteta (ZINK i sur., 2018.). NMES se može koristiti dva puta tjedno tijekom 10-20 minuta u pacijenata s displazijom kuka. Bez obzira na protokol liječenja, liječenje bi trebalo biti osmišljeno kako bi se postigla odgovarajuća doza, broj liječenja i interval između tretmana za najbolji ishod. Sam intenzitet se određuje tako da se povećava u prvih par minuta sve do dok se ne odredi maksimalan intenzitet koji dovodi do reakcije, ali da se pacijent i dalje osjeća ugodno (DYCUS i sur., 2017.).

## TENS

Transkutana električna stimulacija živaca (TENS, transcutaneous electrical nerve stimulation) vrsta je elektroterapije koja ima učinak analgezije (FOX i sur., 2017.). To je oblik elektroterapije kojom se električni impulsi kroz kožu šalju do živaca radi stimuliranja bržih, većih živčanih vlakana te se na taj način prekida podražaj manjih vlakana koji prenose bol. Vrsta stimulacije koju pruža jedinica TENS ima za cilj uzbuditi (potaknuti) osjetilne živce i na taj način aktivirati specifične prirodne mehanizme za ublažavanje boli. Intenzitet (jakost) struje obično će biti u rasponu od 0 do 80 mA, iako neki strojevi mogu dati izlaze do 100 mA. Iako je ovo niska struja, dovoljna je jer primarna meta terapije su osjetni živci (GOFF i sur., 2016.). Za primjenu TENS-a dlaku treba obrijati te se na zahvaćeno područje postavljaju dvije ili četiri elektrode. Tretman traje 30 minuta i može se ponavljati do sedam puta tjedno (FOX i sur., 2017.). Najjednostavnija opcija postavljanja elektroda je postaviti ih na stranu gdje postoji bol. Nije važno jesu li orijentirani proksimalno-distalno ili medijalno-lateralno (ili bilo koja druga kombinacija), sve dok učinkovito leže s obje strane bolnog područja. Alternativa lokalnom postavljanju elektroda jest izravno primjenjivanje TENS elektrode preko relevantnog perifernog živca koji opskrbljuje zahvaćeno područje, proksimalno od mjesta boli (tj. između izvora boli leđne moždine), ili preko relevantnih korijena spinalnih živaca. Također, elektrode se postavljaju bočno od kralježnice (paravertebralno) za optimalan učinak (GOFF i sur., 2016.).

#### 4. RASPRAVA

Displazija kukova učestala je bolest lokomotornog sustava koja zahvaća velik broj pasa, pretežno velikih i gigantskih pasmina. Ova razvojna anomalija očituje se neskladom zglobnih tijela, tj. glave bedrene kosti koja ne priliježe fiziološki uz pripadajući acetabulum (STANIN i sur, 2015.). Pogodovni čimbenici za razvoj ove bolesti su genetska predispozicija, brzi rast te pretilost. Nažalost, obzirom na to da je riječ o degenerativnim promjenama, kvaliteta života psa oboljelog od uznapredovale displazije kukova bit će narušena zbog otežanog kretanja i bolnosti. Najčešći simptomi koje vlasnici uočavaju su mirovanje, poteškoće u ustajanju i bolnost u području kukova. Već u ranoj dobi, javlja se labavost koja je posljedica prekomjernog opterećenja zgloba. Kasnije, kako bolest napreduje, javljaju se i koštana bujanja, degeneracija hrskavice, te dolazi do promjene u građi samog zgloba (ŠEHIĆ, 2000.). Za dijagnostiku ove bolesti koriste se klinički pregled, ortopedski pregled te rendgenska pretraga. Kliničkim se pregledom pažnja usmjerava na inspekciju gdje gledamo stav psa i kretanje pri hodu. Također se pozornost obraća na samu simetriju stava te na razvijenost muskulature. Ortopedski pregled izvodi se pomoću dva osnovna testa, Ortolanijevog testa te testa podizanja kuka. Rendgenološki, pojava osteoartritisa najčešća je vidljiva promjena na kukovima u slučaju pojave ove bolesti. Osteoartritis se rendgenološki kod displazije kuka manifestira kao jednostrana ili obostrana remodelacija glave i vrata bedrene kosti, javljaju se osteofiti te subluksacija. Kukovi se prema znanstvenom odboru FCI-a ocjenjuju stupnjevima od A do E. Normalni zglob kuka ocijenjen je sa A, dok je najteži stupanj ocijenjen sa E. Nakon što je displazija kukova dijagnosticirana, cilj liječenja je smanjiti ili ukloniti bol čime se poboljšava funkcija ekstremiteta. Ako je riječ o blažem obliku displazije kukova, možemo pristupiti konzervativnom liječenju kombinacijom nesteroidnih protuupalnih lijekova, smanjenjem težine i fizikalnom terapijom. Ukoliko se radi o težem obliku bolesti, pacijent se podvrgava kirurškom liječenju. Prema kliničkoj slici i dobi pacijenta, odabire se jedna od pet metoda kirurškog liječenja: juvenilna stidna simfiziodeza, dvostruka osteotomija zdjelice, trostruka osteotomija zdjelice, ostektomija glave i vrata bedrene kosti i zamjena umjetnim kukom.

Nakon ovih zahvata pacijenta je indicirano podvrgnuti fizikalnoj terapiji. Metode fizikalne terapije koje se najčešće koriste su: pasivne vježbe, hidroterapija, krioterapija, ROM, hodanje po pomičnoj traci, terapijski ultrazvuk, neuromuskularna elektrostimulacija i TENS. Svaki oblik fizikalne terapije prilagođen je pacijentu individualno.

Prednost kirurškog liječenja u kombinaciji s fizikalnom terapijom je poboljšanje kvalitete života, dok se manom mogu smatrati troškovi sveukupnog procesa liječenja.



## **5. ZAKLJUČAK**

Displazija kukova je jedna od najčešćih bolesti koštanog sustava pasa. Česta je kod mnogih pasmina, pogotovo većih i gigantskih pasmina. Konzervativnim liječenjem može se smanjiti ili ukloniti bol kombinacijom kontrole težine, analgetika i fizikalne terapije. U mnogim slučajevima konzervativno liječenje nije dostatno pa se životinja podvrgava operativnom zahvatu. Odabir samog zahvata temelji se na kliničkoj slici i dobi pacijenta. Ovisno o tome koji je tip operativnog zahvata bio primijenjen individualno se odabiru i metode fizikalne terapije.

## 6. LITERATURA:

1. ANDERSON, A. (2011): Treatment of hip dysplasia. *Journal of Small Animal Practice*, 52(4), 182-189.
2. ARIFOVIĆ, K., R. DUMANČIĆ, N. IVKIĆ, M. PEĆIN (2019): Ostektomija glave i vrata bedrene kosti. *Veterinar : časopis studenata veterinarske medicine Zagreb*, 57 (3), 9-12.
3. BLAND, S.D. (2015): Canine osteoarthritis and treatments: a review. *Veterinary sci dev.*, 84-89.
4. BUTKOVIĆ, V., S. UVODIĆ, D. STANIN, B. ŠKRLIN, Z. VRBANAC, H. CAPAK (2013): Klasifikacija displazije kukova i njezina učestalost u pasa. *Hrvatski veterinarski vjesnik - Hrvatska veterinarska komora*, 21 (3-4), 41-47.
5. DYCUS, D. L., D. LEVINE, D.J. MARCELLIN-LITTLE (2017): Physical Rehabilitation for the Management of Canine Hip Dysplasia. *Veterinary Clinics of North America: Small Animal Practice*, 47(4), 823–850.
6. EDGE-HUGHES, L. (2007): Hip and sacroiliac disease: Selected disorders and their management with physical therapy. *Clin. Tech. Small. Anim. Pract.* 22., 183–194.
7. FLÜCKIGER, M. (2007): Scoring radiographs for canine Hip Dysplasia – The big three organizations in the world. *Comp. Anim. Pract.* 17, 2, 135-140.
8. FOX, S. M., B. J. CARR, S. O. CANAPP (2017): Physical Rehabilitation in the Treatment of Osteoarthritis. U: *Multimodal management of canine osteoarthritis*, Second edition, London: Manson Publishing, 103-128.
9. GINJA, M., A. SILVESTRE, J. COLAÇO, J. GONZALO-ORDEN, P. MELO-PINTO, M. ORDEN, M. LLORENS-PENA, A. FERREIRA (2008): Hip dysplasia in Estrela mountain dogs: Prevalence and genetic trends 1991–2005. *The Veterinary Journal*, 182(2), 275–282.
10. GOFF, L., C. MCGOWAN (2016): *Animal Physiotherapy: Assessment, Treatment, and Rehabilitation of Animals* (2nd ed.). Wiley-Blackwell, 272-302.
11. GUEVARA, F., S.P. FRANKLIN (2017): Triple Pelvic Osteotomy and Double Pelvic Osteotomy. *Veterinary Clinics of North America: Small Animal Practice*, 47(4), 865–884.
12. HENRICSON, B., I. NORBERG, S.E. OLSSONS (1966): On the Etiology and Pathogenesis of Hip Dysplasia: a Comparative Review. *Journal of Small Animal Practice*, 673–688.

13. HUMPHREYES, H. S., N. R. MCEVAN (2015): Canine hip dysplasia in Tibetan terriers. *Vet. Rec.* 176, 387 doi: 10.1136/vr.102886
14. HUNTINGFORD, J. (2018): Hydrotherapy in canine physical rehab, *Innovative veterinary care*. <https://ivcjournal.com/hydrotherapy-canine-physical-rehab/>
15. JOHNSTON, S. A., R. M. MCLAUGHLIN, S. C. BUDSBERG (2008): Nonsurgical management of osteoarthritis in dogs. *Vet. Clin.North. Am. Small. Anim. Prac.* 38, 1449-1470.
16. KING, M. D. (2017): Etiopathogenesis of Canine Hip Dysplasia, Prevalence, and Genetics. *Veterinary Clinics of North America: Small Animal Practice*, 47(4), 753–767.
17. LEVINE D., D. L. MILLIS, J. FLOCKER, L. MACGUIRE (2014): Aquatic Therapy. U: *Canine Rehabilitation and Physical Therapy* (Millis, D. L., D. Levine), second edition, Elsevier Health Sciences, London, 526–542.
18. LIEBICH, H. , H.E. KÖNIG, J. MAIERL (2020): *Veterinary Anatomy of Domestic Animals: Textbook and Color Atlas (7th, updated and extended edition ed.)*. Thieme, 243–251.
19. LINN, K. (2017): Juvenile Pubic Symphysiodesis. *Veterinary Clinics of North America: Small Animal Practice*, 47(4), 851–863.
20. MADSEN, J. S. (1997): The joint capsule and joint laxity in dogs with hip dysplasia. *J. Am. Vet. Med. Assoc.* 210., 1463–1465.
21. MILLIS, D. L., D. LEVINE (2014): Range-of-Motion and Stretching Exercises. U: *Canine Rehabilitation and Physical Therapy* (Millis, D. L., D. Levine), second edition, Elsevier Health Sciences, London, 431–446.
22. PRANKEL, S. (2008): Hydrotherapy in practice, *Companion animal practice*, 272–277.
23. READ, R. (2002): *Diagnosis and Treatment Options for Hip Dysplasia in Dogs*, Division of Veterinary and Biomedical Sciences, Murdoch University, Perth, Western Australia
24. REUSING, M., M. BROCARDO, S. WEBER, J. VILLANOVA (2020): Goniometric Evaluation and Passive Range of Joint Motion in Chondrodystrophic and Non-Chondrodystrophic Dogs of Different Sizes. *VCOT Open*, 03(02), 66–71.
25. SPENCER A.J., K. M. TOBIAS (2017): *Veterinary Surgery: Small Animal Expert Consult: 2-Volume Set (2nd ed.)*. Saunders, 992-1019.

26. STANIN, D., M. PAVLAK, Z. VRBANAC, D. POTOČNJAK (2011): Prevalence of hip dysplasia in dogs according to official radiographic screening in Croatia.. *Veterinarski arhiv*, 81 (2), 235–248.
27. STANIN, D., J. ALADROVIĆ, A. LUGOMER POMPER, Z. VRBANAC, H. CAPAK, B. ŠKRLIN (2015): Rendgenološka dijagnostika najučestalijih osteoartropatija u labrador retrievera. *Hrvatski veterinarski vjesnik - Hrvatska veterinarska komora*, 23 (1), 35-41.
28. ŠESTAN, M., M. KRESZINGER (2015): Primjena proteze umjetnog kuka u pasa. Veterinarska stanica.
29. ŠEHIĆ, M. (2000): Osteoartropatije u domaćih životinja. Skener studio, Zagreb, 208–210.
30. ŠEHIĆ, M. (2009): Analogna i digitalna rendgenografija u veterinarskoj medicini. Veterinarski fakultet, 186–187.
31. ŠEHIĆ, M. (2014): Fizikalna terapija i rehabilitacija pasa. Veterinarski fakultet, Zagreb, 141–144.
32. TOHOLJ, B., M. KRESZINGER, M. PEĆIN (2020): Specijalna hirurgija sa ortopedijom i oftalmologijom; Displazija kukova i laktova kod pasa. Novi Sad, Srbija. Novi Sad : Univerzitet, Poljoprivredni fakultet, 2019.
33. VERHOEVEN, G., R. FORTRIE, R. B. VAN, F. COOPMAN (2012): Worldwide screening for canine hip dysplasia: Where are we now? *Vet. Surg.* 41, 10–19.
34. VRBANAC, Z., L. BARTOLOVIĆ, I. STOLIĆ, (2017): Fizikalna svojstva vode u imerzijskoj hidroterapiji. *Hrvatski veterinarski vjesnik*, 25 (3/4), 52–56.
35. ZINK, C., J.V.B. DYKE (2018): *Canine Sports Medicine and Rehabilitation* (2nd ed.). Wiley-Blackwell, 508–531.

## 7. SAŽETAK

Dijana Lončar

### **Dijagnostika, liječenje i rehabilitacija displazije kukova kod pasa u razvoju**

Displazija kukova jedna je od najraširenijih ortopedskih bolesti od koje pati veliki broj pasa. Velike pasmine pasa sklonije su ovoj bolesti no bolest se može javiti i kod manjih pasmina pasa. Konzervativno liječenje prva je metoda liječenja da bi se izbjegla operacija. Uključuje primjenu nesteroidnih protuupalnih lijekova, redukciju suvišne tjelesne mase, te ograničeno i kontrolirano kretanje. Kao metode izbora za operativna liječenja ove bolesti, ovisno o dobi, veličini i stupnju displazije, moguće su juvenilna stidna simfiziodeza, dvostruka i trostruka osteotomija zdjelice, ostektomija glave i vrata bedrene kosti te umjetni kuk. Od metoda fizikalne terapije najčešće se izvode pasivne vježbe, hidroterapija, krioterapija, ROM, hod po pomičnoj traci, terapijski ultrazvuk, NMES i TENS.

Ključne riječi: displazija kuka, pas, kirurško liječenje, rehabilitacija

## **8. SUMMARY**

Dijana Lončar

### **Diagnostics, treatments and rehabilitation of hip dysplasia in developing dogs**

Hip dysplasia is one of the most widespread orthopedic diseases from which a large number of dogs suffer. Large breeds of dogs are more prone to this disease, but it can also occur in smaller breeds of dogs. Conservative treatment is the first method of treatment to avoid surgery if feasible. It includes the use of non-steroidal anti-inflammatory drugs, reduction of excess body mass, and limited and controlled movement. Juvenile symphysiodesis, double and triple pelvic osteotomy, head and neck femur ostectomy, and artificial hip are cited as methods of choice for the operational treatment of this disease. Physical therapy methods, passive exercises, hydrotherapy, cryotherapy, ROM, treadmill exercise, therapeutic ultrasound, NMES and TENS are most often performed.

Keyword: hip dysplasia, dog, surgery, rehabilitation

## **9. ŽIVOTOPIS**

Rođena sam 28.08.1996. godine u Varaždinu. Nakon završene osnovne škole upisala sam Prvu gimnaziju Varaždin gdje sam maturirala 2015. godine. Iste godine počela sam studirati na Veterinarskom fakultetu Sveučilišta u Zagrebu. Na prvoj godini faksa uključila sam se u zbor Veterinarskog fakulteta “Ab ovo” čiji sam aktivni član bila sve do završetka studija. Na trećoj godini počela sam volontirati na Zavodu za rendgenologiju, ultrazvučnu dijagnostiku i fizikalnu terapiju gdje sam kasnije postala i demonstrator. Tijekom studiranja napisala sam rad iz područja fizikalne terapije koji je objavljen u časopisu “Veterinar”.

