

UČINAK PENTADEKAPEPTIDA BPC 157 NA OZLIJEĐENE TETIVE NADGREBNOG I PODGREBNOG MIŠIĆA U ŠTAKORA

Buljan, Matko

Doctoral thesis / Disertacija

2022

Degree Grantor / Ustanova koja je dodijelila akademski / stručni stupanj: **University of Zagreb, Faculty of Veterinary Medicine / Sveučilište u Zagrebu, Veterinarski fakultet**

Permanent link / Trajna poveznica: <https://um.nsk.hr/um:nbn:hr:178:375669>

Rights / Prava: [In copyright](#)/[Zaštićeno autorskim pravom.](#)

Download date / Datum preuzimanja: **2024-07-07**



Repository / Repozitorij:

[Repository of Faculty of Veterinary Medicine -
Repository of PHD, master's thesis](#)





Sveučilište u Zagrebu

VETERINARSKI FAKULTET

Matko Buljan

**UČINAK PENTADEKAPEPTIDA BPC 157
NA OZLIJEĐENE TETIVE
NADGREBNOG I PODGREBNOG MIŠIĆA
U ŠTAKORA**

DOKTORSKI RAD

Zagreb, 2021.



University of Zagreb

THE FACULTY OF VETERINARY MEDICINE

Matko Buljan

**EFFECT OF PENTADECAPEPTIDE
BPC 157 ON INJURED TENDONS
OF SUPRASPINATUS AND
INFRASPINATUS MUSCLE IN RAT**

DOCTORAL THESIS

Zagreb, 2021



Sveučilište u Zagrebu

VETERINARSKI FAKULTET

MATKO BULJAN

**UČINAK PENTADEKAPEPTIDA BPC 157
NA OZLIJEĐENE TETIVE
NADGREBNOG I PODGREBNOG MIŠIĆA
U ŠTAKORA**

DOKTORSKI RAD

Mentori:

prof. dr. sc. Predrag Sikirić
prof. dr. sc. Dražen Vnuk

Zagreb, 2021.



University of Zagreb

THE FACULTY OF VETERINARY MEDICINE

Matko Buljan

**EFFECT OF PENTADECAPEPTIDE
BPC 157 ON INJURED TENDONS
OF SUPRASPINATUS AND
INFRASPINATUS MUSCLE IN RAT**

DOCTORAL THESIS

Supervisors:
Professor Predrag Sikirić, PhD
Professor Dražen Vnuk, PhD

Zagreb, 2021



Sveučilište u Zagrebu

VETERINARSKI FAKULTET

IZJAVA

Ja, Matko Buljan, potvrđujem da je moj doktorski rad izvorni rezultat mojega rada te da se u njegovoj izradi nisam koristio drugim izvorima do onih navedenih u radu.

Zagreb, 2021.

Zahvaljujem mentorima, profesoru Predragu Sikiriću i profesoru Draženu Vnuku, stručno i strpljivo su me vodili kroz uzbudljivo putovanje od zamisli pa do objave ovog rada. Posebno zahvaljujem docentici Aniti Škrtić i docentu Marku Severu jer zajedno smo izveli praktični dio istraživanja.

Ovu disertaciju posvećujem svojoj obitelji, u znak zahvalnosti za podršku koju mi pružaju.

SAŽETAK

Učinak pentadekapeptida BPC 157 na ozlijeđene tetive nadgrebnog i podgrebnog mišića u štakora

Uvod: Puknuće (ruptura) tetiva nadgrebnog (supraspinatus) i podgrebnog (infraspinatus) mišića predstavlja, po incidenciji, najučestaliju skupinu masivnih ruptura rotatorne manšete ramena. Masivna ruptura, potpuni prekid dviju ili više tetiva rotatorne manšete, ne cijeli spontano. Konzervativno liječenje usmjereno je na održavanje funkcije i sprečavanje napretka patoanatomskih promjena kao čimbenika odgovornih za visok postotak neuspjeha kirurškog popravka masivnih ruptura rotatorne manšete.

Pretpostavljamo da oštećene tetive nadgrebnog i podgrebnog mišića mogu cijeliti primjenom pentadekapeptida BPC 157, u skladu s već pokazanim pozitivnim učincima na hipovaskularna i hipocelularna meka tkiva kao što su tetive i ligamenti, a napose intrasinovijalne tetive, kao što su to tetive rotatorne manšete.

Materijal i metode: Devedeset ženskih albino štakora Wistar učinjena je transekcija tetiva nadgrebnog i podgrebnog mišića i potom su, po slučaju, raspoređene u pokusne skupine. Trećina je dobivala BPC 157 u dozi 10 µg/kg, trećina u dozi 10 ng/kg, a trećina je služila kao kontrola. Prema putu primjene svaka skupina je razdijeljena na intraartikularnu i peroralnu skupinu. Time su formirane 4 terapijske i 2 kontrolne skupine. Funkcionalna mjerenja provedena su 4., 7., 10., 14., 21., 28., 42. i 56. dana nakon operacije. Životinje su žrtvovane, po trećina iz svake skupine, 2., 4. i 8. tjedna nakon operacije. Nakon žrtvovanja provedena je makroskopska procjena te priprema preparata za histološku obradu. Statistička analiza provedena je metodom faktorijalne analize varijance popraćena post – hoc testom učinaka i interakcija varijabli tijekom vremena praćenja.

Rezultati: Rezultati analize hoda pokazali su značajan gubitak funkcije neposredno nakon operacije. Većina parametara pokazala je tendenciju oporavka kod svih pokusnih skupina tijekom trajanja studije. Nasuprot kontrolnim skupinama sve tretirane skupine pokazale su znatno brži, a prema određenim pokazateljima, i gotovo potpun funkcijski oporavak. Kontraktura praktički potpuno nestaje odmah po primjeni pentadekapeptida BPC 157 i ne

pojavljuje se tijekom vremena praćenja. Nije bilo razlike u funkcionalnim rezultatima s obzirom na dozu BPC 157 ili prema putu primjene. Morfološki (makroskopski i mikroskopski) jasno je vidljiva razlika između kontrolnih i tretiranih skupina životinja. Značajna mišićna atrofija prati se od drugog tjedna u kontrolnoj skupini, a do kraja studije dolazi do umnažanje fibroblasta u perimiziju. Tretirane skupine od početka studije imaju promjere mišićnih vlakana usporedive s promjerima vlakana kontralateralne neoperirane strane, a kod kontrolnih životinja kontralateralno javlja se hipertrofija mišićnih vlakana.

Zaključak: Pentadekapeptid BPC 157 ima značajan ljekovit učinak na ozlijeđene tetive podgrebnog i nadgrebnog mišića, na štakorskom modelu masivne rupture rotatorne manšete, neovisno o putu primjene i primjenjenoj dozi.

Ključne riječi: BPC 157, nadgrebni, podgrebni mišić, ruptura rotatorne manšete, štakor

EXTENDED ABSTRACT

Effect of pentadecapeptide BPC 157 on injured tendons of supraspinatus and infraspinatus muscle in rat

Background and Objectives: Ruptured tendons of supraspinatus (SSP) and infraspinatus (ISP) muscles, by current concepts, are part of rotator cuff pathology, and represent the most common sub group in the massive rotator cuff tears. Massive tears are defined as a complete ruptures of two or more rotator cuff tendons. Rotator cuff tear (RCT) is the most common tendon injury seen in orthopedic patients and the leading cause of shoulder pain and dysfunction in adults.

The progress of symptoms and functional impairment are often directly correlated with anatomical deterioration. Recovery, to normal levels of function, could be achieved, through a standardised, non-operative treatment programmes as an effective alternative to surgery for many patients. However, follow-ups are necessary to avoid an irreparable stage.

Pain and decreasing shoulder strength and function should alert the physician to promptly recognize promptly the onset or aggravation of existing rotator cuff tears. Partial-thickness tears (PTT), over the time, enlarge and propagate, through full-thickness tears (FTT), into massive rotator cuff tears (MRCT). Eventually, the glenohumeral joint experiences series of degenerative alterations, which is known as cuff tear arthropathy (RTCA). Massive RCT does not heal spontaneously and, due to muscle inactivity and retraction, develops distinct chronic pathological changes. Reduction in tendon elasticity and viability and histological changes such as fatty infiltration and muscle atrophy, are thought to be the key factors responsible for the failure of surgically attempted massive RCT repair and poor clinical outcomes.

Considerable progress in understanding rotator cuff pathology and the treatment has been made over the last two decades. Nevertheless, there is still wide potential to improve the outcome of cuff tears further.

Also, in-depth studies regarding stable gastric pentadecapeptide BPC 157, apparently demonstrated consistently positive and prompt healing effects for various, both traumatic and systemic injury types, have been carried out over the past two decades.

We assume that injured tendons of supraspinatus and infraspinatus muscle could be healed by therapy with stable gastric pentadecapeptide BPC 157. This approach would be in line with its effect on plethora of soft tissues, especially hypovascular and hypocellular soft tissues such as tendons and ligaments, and, more specifically, intrasynovial tendons - such as rotator cuff tendons.

Material and Methods: To test our hypothesis, we conducted a study using a surgical rat model with a massive rotator cuff tear, SSP and ISP. We carried out functional measurements and both macroscopic and microscopic assessment.

All ninety experimental animals - female Wistar albino rats weighing an average approx 200 grams and aged between 8 to 10 weeks, underwent supraspinatus and infraspinatus tendon transection under general anesthesia. After the surgery they were randomly assigned to different experimental groups. These were formed according to the planned time of sacrifice and sampling, in three equal groups ie 2 weeks, 4 weeks and 8 weeks. In addition, according to the method of medication into two groups ie intra-articular (ia) and peroral (po). Each of these groups in further divided in three equal subgroups, taking into account the dose of the active substance – BPC 157 (10 mcg/kg or 10 ng/kg - for both ia and po group,) or neutral substance (saline ia or water po). In total, four treatment groups were formed with respect to the route of administration and dose of pentadecapeptide BPC 157 and two control groups with respect to the route of administration.

Throughout whole duration of experiment, functional measurements (gait analysis and shoulder contracture assessment test) were conducted on day 4, 7, 10, 14, 28, 42 and 56 after the surgery. The rats were sacrificed 2, 4 and 8 weeks after the surgery. Immediately after sacrificing the observed animals, the shoulder joints were opened, examined macroscopically and scored. Supraspinatus and infraspinatus muscles were harvested, both from operated and uninjured side, for comparison. Muscle samples were subsequently prepared for histological interpretation.

Statistical analysis was carried out using the method of factorial analysis of variance for each dependent variable as measure of the evaluation of the function. Independent variables were 3 types of therapy x 2 methods of administration of the treatment. In addition, in order to analyze the time effect, number of days after the lesion was used as an independent variable in the analysis.

Results: The functional parameters of walking and range of motion, which are indicators of shoulder's function, significantly changed immediately after the supraspinatus and infraspinatus transection. Some changes remained during the entire study, while others were temporary or showed a tendency to recover. Some parameters were even better comparing to preoperative ones. In particular, this was observed with the speed and length of the paw. The recovery trend was observed in the width of the paw and the distance between the middle fingers.

Adjusting the right paws and reducing the stride width suggests that the right front paw moves medially to compensate for the injury and to stabilize the animal, similar to tripod. Obviously, the animal was carrying as little weight as possible on the injured limb after the surgery. Over the time, as observed towards the end of the study, the animal was gaining strength in the injured leg which no longer required protection due to the injury, the right front paw returned to its former place. Also, the normalization of the gap between the middle fingers and the width of the paw indicates the cessation of cracking of the damaged limb.

These functional parameters, which tend to improve with time, are consistent within the treated groups, had not changed significantly. Even they change initially, they'd normalize by the fourth week.

Contracture almost completely disappears after the use of pentadecapeptide BPC 157, regardless of the method of administration or dose application.

There was no difference in the functional results with respect to the dose of BPC 157 or due to the method of administration.

Morphological (macroscopic and microscopic) clearly show the difference between the control and treated groups of animals. Significant muscular atrophy is observed from the second week in the control group and also, by the end of the experiment the multiplication of fibroblasts in the perimysium. We found no signs of fat infiltration. The treated groups from the beginning of the study have the diameters of muscle fibers comparable to the diameters of the fibers of the contralateral uninjured side, while the contralateral side of the control animals shows signs of hypertrophy of muscle fibers.

Although there are limitations of this study, since the general histological and biomechanical estimates of the rotator cuff rupture model of animals are poorly comparable with clinical estimates. The tendons in this study model were separated by an acute surgical procedure, and

not by the gradual progression of degeneration associated with chronic tendon ruptures. Thus, many functional changes occurred immediately after the operation, rather than gradual, small functional and structural changes over time. Therefore, the functional assessment of the shoulder is an important component of any preclinical study for assessing the degree of, what results can be transferred to the clinic. In addition, especially when interpreting the functional results and, histologically the absence of fat infiltration, it should be taken into account that the 8 to 10 weeks old Wistar rats are still in the growth and development stage.

Conclusion: The results of the study confirmed our hypothesis and has shown that the pentadecapeptide BPC 157, used either in microgram or nanogram dose, has significant positive effects on the damaged SSP and ISP tendons in a rat model of a rotator cuff rupture, at the functional and structural levels results. No difference was noticed due to the method of administration and the dose of BPC 157, which is in line with numerous previous studies of the effects of BPC 157 pentadecapeptide.

Pentadecapeptide BPC 157, with its well-known properties, the absence of toxic and side effects as well as the fact that the lethal dose has not been reached, is certainly suitable for both local and systemic use.

Due to its ability to facilitate almost complete functional and histological restitution of organs and tissues, the potential of pentadecapeptide BPC 157 is very positive and clear. In accordance with the results of this study and evidence of the positive effect of BPC 157 on damaged tendons in rats, it can be concluded that BPC 157 can be an effective pharmacotherapeutic agent in the treatment of rupture of the tendons of the supraspinatus and infraspinatus muscles. The demonstrated effectiveness in microgram and nanogram dosage is a clear indicator of the exceptional endogenous effect of the introduction of pentadecapeptide BPC 157 and the basis for further studies at even lower doses.

Keywords: BPC 157, supraspinatus, infraspinatus muscle, rotator cuff tear, rat

SADRŽAJ

1. UVOD	1
2. PREGLED DOSADAŠNJIH SPOZNAJA	4
2.1. Dosadašnja saznanja o pentadekapeptidu BPC 157	4
2.2. Ruptura rotatorne manšete	7
2.2.1. Povijesni pregled	7
2.2.2. Temeljna znanost o tetivama rotatorne manšete	9
2.2.3. Cijeljenje tetiva rotatorne manšete	12
2.2.4. Patologija rotatorne manšete	13
2.2.5. Klinička procjena i fizikalni pregled	16
2.2.6. Diferencijalna dijagnoza	18
2.2.7. Dijagnostika rotatorne manšete	21
2.2.8. Prirodni tijek bolesti rotatorne manšete	23
2.2.9. Tretman potpunih puknuća tetive rotatorne manšete	25
3. OBRAZLOŽENJE TEME	28
3.1. Hipoteza	28
3.2. Ciljevi istraživanja	28
3.3. Očekivani znanstveni doprinos	28
4. MATERIJAL I METODE	29
4.1. Nacrt istraživanja	29
4.1.1. Djelatna tvar	29
4.1.2. Pokusne životinje	30
4.1.3. Operacijski protokol pokusa	30
4.1.4. Pokusne skupine	31
4.1.5. Postoperacijski protokol pokusa	32
4.2. Procjena funkcije	32
4.2.1. Analiza hoda i koraka	33
4.2.2. Test za procjenu kontraktura ramena	36
4.3. Makroskopska procjena	37
4.4. Mikroskopska procjena (histološka obrada)	38
4.5. Statistička analiza podataka	41

5. REZULTATI.....	43
5.1. Rezultati analize hoda.....	43
5.1.1. Širina šape	43
5.1.2. Duljina šape.....	47
5.1.3. Razmak između srednjih prstiju.....	51
5.1.4. Odmak lijeve šape	55
5.1.5. Odmak desne šape.....	59
5.1.6. Širina koraka	63
5.1.7. Duljina koraka	67
5.1.8. Brzina	71
5.2. Rezultati procjene kontrakture.....	75
5.3. Rezultati makroskopske procjene	77
5.4. Rezultati histopatološke analize	81
6. RASPRAVA	85
7. ZAKLJUČCI.....	89
8. POPIS LITERATURE	90
9. PRILOZI	100
9.1. Popis korištenih skraćenica	100
9.2. Popis slika.....	102
9.3. Popis tablica.....	105
10. ŽIVOTOPIS	106

1. UVOD

Puknuće tetiva nadgrebnog i podgrebnog mišića (*musculus supraspinatus et infraspinatus*) u štakora predstavlja animalni model masivne rupture malih rotatora nadlaktice. Pojam masivne rupture (*massive rotator cuff tear* - MRTC) može se definirati kao puknuće dviju ili više tetiva rotatorne manšete, ali i kao dvotrećinski ili veći defekt tetiva podgrebnog i nadgrebnog mišića uz njihovo hvatište na veliki tuberkul (SCHUMAIER i sur., 2020).

Puknuća tetiva rotatorne manšete (RCT) su vodeći uzrok boli i gubitka funkcije ramena i jedno od najčešćih patoloških stanja ramena, te općenito jedan od najčešćih problema s kojim se susrećemo u ortopedsko-traumatološkoj ambulanti. Zahvaća četvrtinu do polovice ljudi starijih od 50 godina (YAMAMOTO i sur., 2010) i u većini slučajeva progredira k masivnoj rupturi (TOKISH i sur., 2017).

Puknuće može biti traumatsko ili degenerativno, akutno ili kronično, djelomično ili potpuno. Kod mlađih osoba uglavnom je to traumatsko puknuće nakon pada na rame ili podizanja većeg tereta rukom, a kod starijih degenerativno, koje je opet posljedica kumulativnog učinka mikrotrauma i prirodnog starenja. Degenerativno započinje gotovo uvijek kao djelomično puknuće na hvatištu nadgrebnog mišića za veliki tuberkul (ANDARAWIS-PURI i sur., 2009). Ova ozljeda zahvaća četvrtinu do polovice ljudi starijih od 50 godina (YAMAMOTO i sur., 2010). Iako može biti i asimptomatska, uzrokuje ne samo bol već također dovodi do atrofije, fibroze i masne infiltracije pridruženog mišića, te degeneracije tetiva i degenerativne bolesti ramenog zgloba (MELIS i sur., 2010; YAMAGUCHI i sur., 2001). Susljedno nastaje trajni gubitak funkcije i stabilnosti ramena (JAMALI i sur., 2000) što u znatnoj mjeri narušava kvalitetu života i radnu sposobnost bolesnika te predstavlja veliki zdravstveni i socijalno-ekonomski problem (YAMAGUCHI i sur., 2006).

Sadašnje terapijske strategije su konzervativni ili kirurški tretman (DUNN i sur., 2005). Iako je rezultat kirurškog popravka smanjenje boli i popravak funkcije, studije pokazuju znatan postotak ponovnih puknuća tijekom dvogodišnjeg praćenja. Postotak reruptura pozitivno korelira s masivnom rupturom pa se, u algoritmu liječenja, ruptura rotatorne manšete pokušava definirati i kao kirurški popravljiva ili nepopravljiva.

S naprednijim kirurškim tehnikama manje je vjerojatno uzrok neuspjeha slaba fiksacija tetive na kost, a vjerojatnija slaba tetivno koštana integracija (*bone-tendon junction* - BTJ), uz biološke čimbenike kao što su intrinzična degeneracija tetive, masna atrofija i oslabljena vaskularizacija tetive. Stoga su brojna istraživanja zadnjih deset godina usmjerena na dodatno razumijevanje čimbenika i mehanizama udruženih s nastankom puknuća, cijeljenjem i regeneracijom tetiva mišića ramena, što može dovesti do farmakološkog tretmana koji bi promijenio nepovoljan prirodni tijek bolesti.

Sustavnim traženjem modela u kojem je evaluirano preko trideset vrsta životinja pokazalo se da rame štakora, uz to što je anatomski najbliži čovjekovom, i funkcijski, u smislu aktivnosti za koje se vjeruje da uzrokuju oštećenja tetiva nadgrebenog i podgrebenog mišića, predstavlja najbolji životinjski model (SOSLOWSKY i sur., 1996; LIU i sur., 2011). Po tom modelu je pokazano i to da su ova oštećenja multifaktorijalna budući da kombinacija intrinzičnih i ekstrinzičnih čimbenika rezultira ukupnim znatnijim oštećenjem, većim nego kod svakog pojedinog od tih mehanizama (EDELSTEIN i sur., 2011). Neliječena puknuća tetiva nadgrebenog i podgrebenog mišića vode i do promjena na okolnim strukturama (YAMAGUCHI i sur., 2001; YAMAGUCHI i sur., 2006). Promjene na tetivi duge glave dvoglavog mišića nadlaktice, od tendonitisa do potpunog puknuća, vidljiva kod štakorskog modela u skladu je s kliničkim opažanjima kod ljudi (PELTZ i sur., 2010). Ostale tetive mišića u ramenom zglobu, koje nisu zahvaćene rupturom, pokazuju povećanje poprečnog presjeka i smanjenje mehaničkih svojstava, što pokazuje da se opterećenje distribuira na preostale inače zdrave tetive (PERRY i sur., 2009). Atrofija i masna infiltracija mišića, dvije glavne patološke promjene vidljive kod kroničnih puknuća (JAMALI i sur., 2000; KUZEL i sur., 2013), reproducirane na životinjskim modelima uključujući i štakorski (BARTON i sur., 2005), pogoršavaju se tijekom vremena, a nakon kirurškog popravka kroničnog puknuća progresija masne infiltracije se zaustavlja, ali ne i smanjuje (GLADSTONE i sur., 2007). Visoki postotak reruptura događa se zbog nedovoljno jake tetivno-koštane integracije (SONNABEND i sur., 2010). U istraživanju biologije cijeljenja intrasinovijalnih tetiva mišića ramena na štakorskom modelu, brojni proteini izvanstanične matrice (ECM), čimbenici rasta i degradacijski čimbenici privremeno se pojavljuju što pokazuje složenije interakcije potrebne za cijeljenje (GALATZ i sur., 2006).

Rezultati rehabilitacijskih protokola dizajniranih s ciljem optimizacije prirodnog procesa cijeljenja pokazuju da je kontrolirano i balansirano opterećenje neophodno za zadovoljavajući funkcijski ishod (THOMOPOULOS i sur., 2003). Pod pretpostavkom sprječavanja ili usporavanja razvoja funkcijskih i strukturalnih promjena udruženih s ozljedom tetiva nadgrebenog i podgrebenog mišića dosadašnja istraživanja na životinjskim modelima fokusirana su na različite kirurške tehnike (DEHAAN i sur., 2012), ojačanja i biološke čimbenike (ISAAC i sur., 2012), također su evaluirani sistemski čimbenici rizika s ciljem dobivanja odgovora na važna pitanja kliničara, a također predstavljaju i polaznu točku za istraživanje novih ideja i teorija.

Do danas nije pronađeno adekvatno farmakološko rješenje koje bi spriječilo ili usporilo razvoj težih oštećenja ramena nakon ozljede tetiva nadgrebnog i podgrebnog mišića i omogućilo oporavak zgloba, zglobne kapsule i tetiva lediranih mišića.

S obzirom da su brojni radovi pokazali povoljno djelovanje pentadekapeptida BPC 157, primijenjenog sustavno ili lokalno, na cijeljenje ozljeđenih tetiva (CHANG i sur., 2011; BRČIĆ i sur., 2009; STAREŠINIĆ i sur., 2003), ligamenata (CEROVEČKI i sur., 2010), mišića (PEVEC i sur., 2010; NOVINŠČAK i sur., 2008; STAREŠINIĆ i sur., 2006), živaca (GJURAŠIN i sur., 2010), kostiju i koštano-tetivnih spojeva (KRIVIĆ i sur., 2008; KRIVIĆ i sur., 2006), za očekivati je slične učinke na ozlijeđenu tetivu nadgrebnog i podgrebnog mišića u štakora. Takvi mogući učinci pentadekapeptida BPC 157 do sada nisu istraživani i to je tema ovog rada.

2. PREGLED DOSADAŠNJIH SPOZNAJA

2.1. Dosadašnja saznanja o pentadekapeptidu BPC 157

Pentadekapeptid BPC 157 je fragment od petnaest aminokiselina (Gly-Glu-Pro-Pro-Gly-Lys-Pro-Ala-Asp-Asp-Ala-Gly-Leu-Val) koji je dio sekvence proteina BPC (*body protection compound*) izoliranog iz ljudskog želučanog soka. Izrazito je stabilan peptid koji se, za razliku od drugih peptida (npr. h-EGF i h-TGF α) koji se razgrađuju već nakon nekoliko minuta, nije razgradio niti nakon 24 sata inkubacije u želučanom soku (VELJAČA i sur., 1995). Potpuno je topiv u vodi (pri pH 7.0), te u fiziološkoj otopini. Djeluje bez nosača (SIKIRIĆ i sur., 2011) i učinkovit je u cijeljenju različitih tkiva pri sustavnoj i lokalnoj primjeni (SEIWERTH i sur., 2021).

Sintetski oblik pentadekapeptida BPC 157 proizveden je u tvrtci Diagen (Ljubljana, Slovenija), 99% je čistoće, potvrđene visokotlačnom tekućom kromatografijom (HPLC). U dosadašnjim istraživanjima primjenjivan je u rasponu doza od pikograma (pg) do mikrograma (μ g), te se pokazao kao vrlo siguran preparat s obzirom da nema toksičnih učinaka, nuspojava u testiranjima, i da letalna doza nikad nije dostignuta (SIKIRIĆ i sur., 2010).

Prvi je put predstavljen i opisan u časopisu *Journal of Physiology - Paris* (SIKIRIĆ i sur., 1993) kao medijator citoprotekcije i mogući prototip nove klase lijekova, organoprotektivnih agensa.

Već su rana istraživanja ukazivala su na to da želučana citoprotekcija i organoprotekcija, inducirana pentadekapeptidom BPC 157, uključuje sistemski proces kao npr. hormonalni, neuroendokrini i Selye-ov opći prilagodbeni sindrom (*General Adaptation Syndrome - GAS*). Kasnija istraživanja pokazala su povezanost BPC 157 i važnih regulatornih sustava, poput sustava dušikovog oksida (*nitric oxide (NO) - system*) (SIKIRIĆ i sur. 2014) i krvnih žila (SEIWERTH i sur., 2014; SIKIRIĆ i sur., 2018), osi mozak-crijeva i crijeva-mozak (SIKIRIĆ i sur., 2016), uz terapiju poremećaja središnjeg živčanog sustava i stresnih poremećaja (SIKIRIĆ i sur., 2017).

Uspoređujući učinkovitost BPC 157 sa standardnim angiogenim čimbenicima rasta i njihovim iscjeliteljskim učincima na tetive, ligamente, mišiće i kosti u usporedbi s njihovim iscjeliteljskim učincima na gastrointestinalne lezije. Sam BPC 157, bez nosača, ostvaruje vlastiti iscjeliteljski angiogeni učinak na meka tkiva u jednakom režimu kakav je korišten u gastrointestinalnim studijama (SEIWERTH i sur., 2018).

BPC 157 je pokazao značajne izgled u liječenju tkiva lokomotornog sustava, uključujući, ali ne ograničavajući se na kosti (ŠEBEČIĆ i sur., 1999), ligamente (CEROVEČKI i sur., 2010), tetive (CHANG i sur., 2011; BRČIĆ i sur., 2009; STAREŠINIĆ i sur., 2003) i skeletne mišiće (STAREŠINIĆ i sur., 2006; BRČIĆ i sur., 2009).

Zbog ograničene opskrbe krvlju, spontano cijeljenje tetiva i ligamenata su inherentno loši. Utjecaj BPC 157 na cijeljenje mekih tkiva istraživao je u brojnim studijama. Jedna od najranijih proučavala je primjenjivost i terapijsku učinkovitost BPC 157 putem intraperitonealne primjene, specifično učinak BPC 157 na cijeljenje prerezane Ahilove tetive kod štakora (STAREŠINIĆ i sur., 2003). Sistemska primjena BPC 157 dovela je do oporavka u usporedbi s poremećenim cijeljenjem kod kontrolnih štakora. To je potvrđeno biomehanički, mikroskopski i makroskopski. Tretirane životinje imale su znatno bolji Ahilov funkcionalni indeks (AFI). Mikroskopska analiza otkrila veći broj mononukleara, manji broj granulocita, povećanje fibroblasta i veću proizvodnju retikulina i kolagenih vlakna. Makroskopski defekti tetiva tretiranih životinja bili su manji u veličini i dubini, a subsekventno obnovljena je cjelovitost tetive. Studija na štakorskom modelu rupture medijalnog kolateralnog ligamenta (MCL) (CEROVEČKI i sur., 2010), u kojoj je BPC 157 davan peroralno u pitkoj vodi, topički – tankim slojem kreme za lokalnu primjenu i intraperitonealno tijekom 90 dana, pokazala je slične rezultate. To sugerira da peptid ima terapijski učinak u različitim načinima primjene.

Daljnja studija o liječenju tetivno-koštanog spoja nakon disekcije i odspajanja Ahilove tetive kod štakora (KRIVIĆ i sur., 2006), pokazala je da BPC 157 također promiče cijeljenje unatoč prisutnosti kortikosteroida, kojih je uloga u cijeljenju tkiva ostala proturječna (WATERS i sur., 2000).

Chang i suradnici (2011) pokušali su otkriti potencijalni mehanizam kojim BPC 157 potiče rast i proliferaciju fibroblasta tetiva. Rezultati su pokazali da je BPC 157 znatno ubrzao migraciju i proliferaciju fibroblasta *in vitro*. Broj fibroblasta tetiva povećao se ovisno o dozi, što je objašnjeno aktivacijom stanične žarišne adhezijske kinaze (FAK) - paksilin signalnog

puta, a pojačana ekspresija receptora hormona rasta djelovanjem preko Janus kinaze 2. Uočeno je da trombocitni čimbenik rasta BB (PDGF-BB) i BPC 157 imaju sličnu selektivnost stimulacije granulacijskog tkiva kod cijeljenja ekscizijskih rana u miševa. Ipak, BPC 157 aktivnije potiče ranu organizaciju kolagena. Također potiče ekspresiju proteina rasta ranog odgovora 1 (EGR-1) koji inducira proizvodnju citokina i čimbenika rasta te ranu tvorbu ekstracelularnog matriksa i kolagena.

BPC 157 potiče cijeljenje tetiva (BRČIĆ i sur., 2009; STAREŠINIĆ i sur., 2003; KRIVIĆ i sur., 2006), ligamenata (CEROVEČKI i sur., 2010; KRIVIĆ i sur., 2008), tetivnomišićnog prijelaza i mišića bez stvaranja ožiljnog tkiva (PEVEC i sur., 2010; NOVINŠČAK i sur., 2008; STAREŠINIĆ i sur., 2006), živaca (GJURAŠIN i sur., 2010), te cijeljenja lezija koje spontano ne mogu zacijeliti poput pseudoartroze (ŠEBEŠIĆ i sur., 1999) i periodontitisa (KEREMI i sur., 2009).

Pozitivno terapijski učinak BPC 157 također je pokazan i na modelima ozljeda mišića kao što su traumatske i sistemske. Nakon potpune transekcije kvadricepsa u štakora, u normalnim uvjetima cijeljenja preostaje konačni traumatski defekt. Sustavna primjena BPC 157 pridonijela je ozdravljenju (STAREŠINIĆ i sur., 2006). Što je još važnije, istraživanje je pokazalo da se cijeljenje nastavilo kroz dugo razdoblje (72 dana) do funkcijskog oporavka. Studija na modelu zgnječnog mišića (*crushed muscle*) nastavlja usporedbu učinkovitosti kod sustavne (intraperitonealne) i lokalne primjene (u obliku tankog sloja kreme) kroz 14 dana. U oba načina primjene BPC 157 značajno je poboljšao cijeljenje: makroskopski, mikroskopski i funkcionalno, uz smanjenje proteolize mišića i poboljšanje enzimske aktivnosti (NOVINŠČAK i sur., 2008). Pored ozljeda mišića uzrokovanih izravnom ozljedom, provedeno je nekoliko studija koje su pokazale da BPC 157 može imati sposobnost popravljivanja sistemskih mišićnih poremećaja uzrokovanih poremećajima živčanog sustava, poremećajima elektrolita i / ili iscrpljivanjem skeletnih mišića (PETEK i sur. 1999; BARIŠIĆ i sur. 2013; KANG i sur. 2018).

Stimulativni učinak BPC 157 na angiogenezu očituje se povećanjem gustoće krvnih žila i ubrzanjem oporavka protoka krvi u ishemičnom mišiću. Histološka analiza pokazala je povećanu ekspresiju receptora čimbenika rasta vaskularnog endotela 2 (VEGFR2) kod štakora tretiranih BPC 157. To je bilo dalje potvrđeno *in vitro* pomoću endotelnih stanica ljudskih krvnih žila. Tu je pokazano da BPC 157, ovisno o vremenu, VEGFR2 aktivira endotelnu

dušik-oxid sintetazu (eNOS) pa su proangiogeni učinci BPC 157 povezani s VEGFR2 i VEGFR2-Akt-eNOS signalnim putem (HSIEH i sur., 2017).

Iako mehanizmi djelovanja BPC 157 još nisu posve razjašnjeni, dosadašnja istraživanja upućuju na potencijalne sustave koji uključuju NO-sustav (SIKIRIĆ i sur. 2014), stanični FAK-paksilin signalni put (CHANG i sur., 2011), ekspresiju VEGF (HSIEH i sur. 2017) i ekspresiju receptora hormona rasta (CHANG i sur., 2014).

2.2. Ruptura rotatorne manšete

2.2.1. Povijesni pregled

Teško reći kad se zapravo počinju koristiti pojmovi rotatorne manšete ili mišićnotetivne manšete. Zasluga u prvom opisu ruptura ove strukture se daje J. Smith, koji je 1834. godine opisao pojavu ruptura tetiva nakon ozljede ramena u London Medical Gazette. Godine 1924. Meyer je objavio svoju teoriju abrazije na rupturu manšete. U svojoj klasičnoj monografiji iz 1934. godine, Codman je sažeo svoja dvadesetpetogodišnja zapažanja o mišićno-tetivnoj manšeti i njenim komponentama i raspravljao o rupturi tetive nadgrebnog mišića. Počevši deset godina nakon objavljivanja Codmanove knjige i narednih dvadeset godina, McLaughlin je pisao o etiologiji rupture manšete i njenom liječenju.

Artrografiju pomoću zraka kao kontrastnog sredstva, prvi put je proveo Oberholtzer u 1933. Lindblom i Palmer (1939) su koristeći radioopalescentni kontrast i opisali djelomičnu rupturu, rupturu pune debljine i masivnu rupturu manšete.

Codman je preporučio rano kirurško popravljanje i proveo ono što je možda bilo prvi popravak manšete 1909. godine. Suvremeni stavovi o patogenezi, dijagnozi i liječenju rupture manšete vrlo su slični onima koje je predložio.

Codman i mnogi poznati kirurzi, uključujući Armstronga, Hammonda, McLaughlina, Mosleya, Smith-Petersena i Watson-Jonesa sugeriraju da subakromijska abrazija može biti

element bolesti rotatorne manšete. Neki od tih kirurga predložili su akromionektomiju kako bi ublažili ove simptome.

Pojam subakromijalnog sraza (*impingement syndrome*) popularizirao je Charles Neer (1972). Predložio je kontinuum od kroničnog burzitisa preko djelomičnih do potpunih ruptura tetive supraspinatusa koja se onda može širiti u druge tetive rotatorne manšete. Istaknuo je da fizikalni pregled i jednostavni rendgenski podaci ne dopuštaju pouzdano razlikovanje kroničnog burzitisa i djelomičnih od potpunih ruptura. Godine 1972., Neer je opisao indikacije za akromioplastiku. Tijekom vremena, strogo pridržavanje početnih Neerovih indikacija za akromioplastiku oslabljeno je. S pojavom artroskopske akromioplastike koju je izvorno popularizirao Ellman (1987), učestalost kojom se postupak izvodio dramatično se povećao i postao jedan od najčešćih među svim ortopedskim tretmanima za liječenje sindroma subakromijalnog sraza.

Nakon toga, tijekom sljedeća dva desetljeća, ogromna količina podataka potvrdila je ne vanjsku (ekstrinzičnu) kompresiju rotatorne manšete kao uzrok patologije manšete, nego unutarnju (intrinzičnu) degeneraciju tetive. Brojne studije o rezultatima izolirane akromioplastike i reparacije rotatorne manšete s i bez akromioplastike nisu pokazale nikakve razlike u ishodu. S obzirom na nedavne podatke koji ukazuju na ograničenu ulogu akromioplastike, entuzijizam i prevalencija akromioplastike u sindromu sraza od tada su se smanjili. Nedavno, Papnikodolakis i sur. (2011) sumariziraju; koncept sindroma sraza izvorno je uveden kako bi obuhvatio cijeli spektar poremećaja rotatorne manšete, budući da se tendinozu rotatorne manšete, djelomične i potpune rupture nije moglo pouzdano razlikovati kliničkim znakovima. Suvremena dostupnost ultrazvuka (UZV), magnetske rezonance (MRI) i artroskopije sada omogućuje precizno razlikovanje tih stanja. Trenutno se koriste neoperativne i operativne metode liječenja različitih abnormalnosti rotatorne manšete. Buduće kliničke studije sada se mogu usredotočiti na indikacije i ishode liječenja za specifične dijagnoze rotatorne manšete. Možda je vrijeme da se nespecifična dijagnoza takozvanog sindroma subakromijalnog sraza zamijeni suvremenim tehnikama diferencijacije tendinoze, djelomičnih i potpunih prekida tetiva rotatorne manšete.

Teorije vanjskih uzroka rupture postupno su dale put teorijama unutarnjih uzroka rupture, što potvrđuju klinička i temeljna znanstvena istraživanja.

2.2.2. Temeljna znanost o tetivama rotatorne manšete

Suvremena anatomija definira rotatornu manšetu kao integriranu strukturu četiri mišića čija su polazišta s lopatice a hvatišta na veliku i malu kvrgu na nadlaktičnoj kosti tako da im tetive na anatomskom vratu obuhvaćaju glavu nadlaktične kosti. Mišići rotatorne manšete su podlopatični mišić (*m. subscapularis* - SSC), nadgrebni (isto i nadgrebeni) mišić (*m. supraspinatus* - SSP), podgrebni (isto i podgrebeni) mišić (*m. infraspinatus* - ISP) i mali obli mišić (*m. teres minor* - TM). Tetivne niti, poglavito nadgrebnog i podgrebnog mišića se rubovima isprepliću. Po samoj anatomiji je jasna i definicija funkcije mišića rotatorne manšete kao dinamičkog stabilizatora ramenog zgloba, najpokretljivijeg zgloba u tijelu. Stabilizacijom glave humerusa u odnosu na glenoid djeluju i kao hipomohlion omogućujući deltoidnom mišiću nastavak daljnjeg pokreta. Funkcionalno gledajući, duga glava dvoglavog mišića nadlaktice (*caput longum m. biceps brachii* - LHB) također pripada među mišiće rotatorne manšete, a i radi toga što joj tetiva kroz razmak rotatorne manšete (*rotator cuff interval*) ulazi u intrasinovijalni prostor.

Tek odnedavno temeljna znanost proučava pozadinu patogeneze i cijeljenja rotatorne manšete. Naglasak je na tetivnokoštanoj integraciji i najnoviji napredak i inovacije u molekularnoj biologiji dopustili su nam da istražimo biološke promjene koje se događaju tijekom progresije bolesti, kao i tijekom procesa cijeljenja.


Tetive rotatorne manšete imaju čvrsto vlaknasto vezivno tkivo, oko 85% svoje suhe mase sastoji se od kolagena, najvećim dijelom (95%) je tip I s manjim udjelom tip III. Molekule kolagena u tetivi obično se sastoje od trolančanog heliksa sastavljenog od karakteristične tripeptidne sekvence glicina, prolina i hidrosilprolina. Kovalentne intramolekularne i intermolekularne križne sveze se formiraju pod djelovanjem različitih enzima i taj je ključni proces odgovoran za visoku čvrstoću tetivnih vlakana. Molekule kolagena poravnate s uzdužnom osi tetive tvore kolagenski fibril, građevnu strukturu tetiva. Višeslojna hijerarhijska struktura tetiva polazi od kolagenskih fibrila u kolagenskim vlaknima do tetivnih fascikulusa povezanih endotenonom i tako grupirani formiraju tetivnu jedinicu.

Dominantne vrste stanica u tetivi su tetivni fibroblasti, ili tenociti, koji su izdužene vretenaste stanice između snopova kolagena. Ovi fibroblasti imaju citoplazmatske izdanke, strukturu koja omogućuje složenu trodimenzionalnu strukturnu mrežu i međusektorsku komunikaciju.

To može biti važno za sposobnost tetive da promijeni strukturu, sastav i mehanička svojstva kao odgovor na mehaničko opterećenje. Pod mehaničkim opterećenjem, stanice tetive mogu promijeniti ekspresiju svojih gena i sintezu proteina, što kasnije dovodi do promjene u sastavu proteina izvanstaničnog matriksa. Ovi stanični mehanizmi mehanotransdukcije tek se rasvjetljuju.

Između kolagenskih vlakana i tetivnih fibroblasta nalaze se brojne nekolagenske komponente. Ova izvanstanična matrica igra ključnu ulogu u sposobnosti tetive da prenosi velika opterećenja od mišića do kosti. Omjer matrice / stanice u tetivi je vrlo visok u usporedbi s drugim mišićno-koštanim tkivima. Sastavni dio ekstracelularne matrice tetive su proteoglikani, glikoproteini koji se sastoje od glikozaminoglikanskih lanaca. Ovi lanci su važni za održavanje hidratacije i viskoznog ponašanja tetive. Veći proteoglikani, kao što su versikan i agrekan, zadržavaju vodu u tetivi i posebno su važni u prijelazu tetive u kost. Mali proteoglikani, kao što su dekorin i biglikan, koji su članovi male obitelji leucin bogatih proteoglikana, igraju ključnu ulogu u biološkoj aktivnosti i preoblikovanju tetiva.

Veza tetive s kosti, ili enteza, je složeno prijelazno područje koje igra vrlo važnu ulogu u prijenosu opterećenja od mišića do kosti (BENJAMIN i sur., 2002). Hvatište rotatorne manšete je fibrokartilagoza, kojoj se sastav tkiva mijenja kroz prijelaz četiri zone. Prva zona je poput srednjeg dijela tetive i uglavnom se sastoji od dobro poravnatih kolagenskih vlakana tipa I. Kada se prebacuje u drugu i treću zonu, vrsta kolagena mijenja se od fibrozne hrskavice, koja se sastoji od kolagena II i III tipa, u mineraliziranu vlaknastu hrskavicu koja se uglavnom sastoji od kolagena tipa II i X. Posljednja zona je pretežno koštana i sadrži kolagen tipa I i minerale (Slika 1).



	Tissue Region	Cell Type	Major Matrix Component
	Tendon	Fibroblasts	Collagen types I, III (Diameter: 40–400 nm)
	Nonmineralized Fibrocartilage	Fibrochondrocytes	Collagen types I, II, III
	Mineralized Fibrocartilage	Hypertrophic Fibrochondrocytes	Collagen types I, II, X
	Bone	Osteoblasts Osteocytes Osteoclasts	Collagen type I (Diameter: 34.5–39.5 nm)

Slika 1. Enteza. Glatki prijelaz iz vlakana tetiva do fibrokartilaginoze, a zatim do kosti. (preuzeto iz ZHANG, X., D. BOGDANOWICZ, C. ERISKEN (2012): Biomimetic scaffold design for functional and integrative tendon repair. *J Shoulder Elbow Surg.* 21, 266-277.).

Budući da tetive i kosti imaju znatno različita mehanička svojstva, ova postupna tranzicija i promjena u sastavu kolagena ključna je za raspršivanje mehaničkog opterećenja. Ove specijalizirane prijelazne zone obično se ne obnavljaju nakon popravka rotatorne manšete, pa stoga čvrstoća i trajnost popravka ne oponašaju prirodnu entezu.

Biomehaničke karakteristike tetive mogu se opisati njenim strukturnim i materijalnim svojstvima. Strukturna svojstva odnose se na sposobnost istezanja ukupne strukture i ovise o veličini i obliku tetive. Svojstva materijala odnose se na unutarnju kvalitetu same tetive i stoga karakteriziraju tetivu bez obzira na veličinu i oblik. Strukturna svojstva tetive predstavljaju krivulju pomaka opterećenja, dok su svojstva materijala najbolje opisana njihovim omjerom napona i deformacije. Nagib između dvije određene točke produljenja na krivulji pomaka opterećenja je krutost. Nagib između dvije granice deformacije je modul elastičnosti tetive. Važna karakteristika tetive je njena viskoelastična priroda. Viskoelastična svojstva omogućuju glatko kretanje u normalnom kretanju zgloba. Ova karakteristika ovisi o izvanstaničnom sastavu tetive. Histereza je viskoelastična karakteristika koja je energija koja se raspršuje tijekom cikličkog opterećenja tetive. Temeljni biološki odgovor živog mišićno-koštanog tkiva je sposobnost stanica da odgovori na mehaničko opterećenje. Kada se opterećenje prenosi iz mišićne jedinice kroz tetivu do kosti, tetiva percipira vanjsku silu i regulira svoje biomehanička svojstva u dosljednoj reakciji. Fiziološka opterećenja su općenito

zdrava i neophodna za održavanje homeostaze tetiva (GALLOWAY i sur. 2013). Prekomjerna, ponavljajuća opterećenja ili prekomjerna neaktivnost mogu imati štetne učinke na strukturna i materijalna svojstva tetive, dovesti do kataboličke reakcije i tendinopatije (MAGNUSSON i sur. 2010). Određivanje optimalne veličine, učestalosti i trajanja kontroliranog opterećenja predmet je brojnih studija na životinjama koje se bave patogeneom tendinopatije i reakcijom ozdravljenja nakon popravka tetive.

2.2.3. Cijeljenje tetiva rotatorne manšete

Lokalno okruženje tetive diktira njen potencijal cijeljenja. Budući da su tetive rotatorne manšete intrasinovijalne, one nisu podvrgnute spontanom iscjeljivanju koje se može vidjeti u ekstrasinovijalnim tetivama kao što je Ahilova tetiva. Liječenje tetive ili ligamenta obično prolazi kroz tri faze: upalnu fazu koja traje nekoliko dana, proliferativnu fazu koja traje nekoliko tjedana, nakon čega slijedi duža faza preoblikovanja koja traje mjesecima. U prvoj fazi, upalne stanice oslobađaju citokine i čimbenike rasta koji dovode do regrutiranja tetivnih fibroblasta koji proliferiraju i proizvode, pohranjuju i povezuju kolagenske fibrile. Unatoč nekoj pregradnji, rezultirajući ožiljak kolagena relativno je neorganiziran i ne može reproducirati normalni zonski prijelaz na hvatištu tetive (VOLETI i sur., 2012).

Modulacija ljekovitog okoliša ima potencijal za poboljšanje brzine ozdravljenja. Glavni ciljevi su biološko okruženje i mehaničko okruženje. Biološki čimbenici mogu se koristiti za poticanje ozdravljenja također tijekom i nakon kirurškog liječenja. Glavni čimbenik rasta fibroblasta može poboljšati angiogenezu i sintezu matriksa. Transformacijski čimbenik rasta- β (TGF- β), različiti koštani morfogenetski proteini, vaskularni endotelni čimbenik rasta (VEGF) i čimbenik rasta trombocita (PDGF) - svi su uključeni u reakciju ozdravljenja. Mnogo je truda uloženo u proučavanje metoda modulacije tih čimbenika rasta kako bi se transformirao tipičan reparativni proces formiranja ožiljaka u regenerativni proces ozdravljenja bez ožiljaka, koji je opažen u cijeljenju tetiva fetusa (THOMOPOULOS i sur., 2010).

Mehaničko okruženje može biti prilagođeno promjenom razine aktivnosti ramena nakon operacije, a to je proučavano u mnogim *in vitro* studijama i životinjskim modelima. Budući da je zacjeljivanje manšete mehanosenzitivni proces, može se mijenjati podešavanjem mehaničkog opterećenja na mjestu popravka. Tetive imaju biokemijska i biomehanička

svojstva koja reagiraju i prilagođavaju se mehaničkim opterećenjima. Odgovarajuće opterećenje povezano s vježbanjem može poboljšati mehanička svojstva tetive, dok ponovljena prekomjerna upotreba ili potpuno uklanjanje opterećenja iz tetive može dovesti do pogoršanja stanja. Kada se mehaničko opterećenje prenosi na tetivu, biokemijske promjene unutar tenocita su očite, zajedno s povećanjem odlaganja kolagena i povećanjem regulacije čimbenika rasta važnih u sintezi kolagena. Ekspresija TGF- β i Scleraxis (Scx), obiju uključenih u diferencijaciju i proliferaciju, mijenjaju se pod mehaničkim opterećenjem. S druge strane, kronični ponavljajući stres na tetivu (prekomjerna upotreba / preopterećenje) može dovesti do mikrotrauma i proizvodnje medijatora upale kao što su prostaglandin E2 (PGE2) i leukotrien B4 (LTB4), što uzrokuje daljnju degeneraciju tetiva. Veličina opterećenja je također važna; ponavljajuće mehaničko opterećenje može imati dva suprotna učinka koja ovise o veličini opterećenja. Manja veličina smanjuje MMP-1, COX-2 i IL-1 β i ima protuupalni učinak, dok se kod većih vrijednosti opaža suprotno. Nekorištenje i imobilizacija mogu smanjiti krutost i čvrstoću tetiva. Deprivacija stresa na mjestu popravka uzrokuje kataboličko stanje. Ekspresija mRNA kolagenaze (MMP-1) značajno se povećava u opterećenju tetiva, ali je značajno inhibirana povećanjem opterećenja na tetive stanice. To sugerira da se povećana regulacija ekspresije MMP-1 može inhibirati putem citoskeletnog puta mehanotransdukcije. Naknadna studija iste skupine pokazala je da deprivacija opterećenja smanjuje mehanoreaktivnost stanica tetive (MAGNUSSON i sur. 2010).

2.2.4. Patologija rotatorne manšete

Potrebni uvjeti za normalnu funkciju manšete uključuje zdrave, snažne mišiće manšete, normalnu mekoću kapsule, neoštećene tetive manšete, glatku konturu donje površine korakoakromijalnog luka, tanku burzu za podmazivanje, glatku gornju površinu manšete i koštanih tuberkula, kao i sferičnost glenohumeralnog i korakoakromijalnog prostora. Poremećaji ovog složenog mehanizma najčešći su izvor problema s ramenima. Patologija rotatorne manšete pokriva spektar stanja koji uključuje tendinopatiju rotatorne manšete, djelomične rupture, potpune rupture i artropatiju rotatorne manšete. Fizikalni pregled može pomoći kod dijagnoze, ali često je potrebna napredna radiološka dijagnostika za razlikovanje uzroka boli u ramenu.

Izrazi "tendinitis" i "tendinopatija" često se koriste međusobno kako bi opisali širok raspon bolnih stanja ramena. Pojam "tendinitis" podrazumijeva upalu ali može dovesti u zabludu, budući da su brojne studije pokazale da u tim sindromima postoji malo upale (SOSLOWSKY i sur., 2000). Simptomi povezani s akutnim bursitisom ili tendinitisom mogu u kratkom roku dobro reagirati na oralne ili lokalne protuupalne lijekove. Međutim, nema jasnih dokaza da protuupalni lijekovi mogu pouzdano poboljšati simptome povezane s kroničnim "tendinitisom", što ukazuje da su pojmovi "tendinoza" ili "tendinopatija" prikladniji u ovoj situaciji. Liječenje treba usredotočiti na fizikalnu terapiju koja može ublažiti bol i poboljšati funkciju tijela.

Za opis patologije rotatorne manšete, razvijeno je mnogo različitih klasifikacijskih sustava. Neer (1983) je izvorno opisao tri različite faze lezije manšete: * Faza 1: reverzibilni edem i krvarenje prisutni su kod pacijenta mlađeg od 25 godina. * Faza 2: fibroza i tendinitis utječu na rotatornu manšetu pacijenta, obično u dobnoj skupini od 25 do 40 godina. Bol se često ponavlja zajedno s aktivnošću. * Faza 3: sklerozacija kosti i rupture tetiva prisutni su kod pacijenta starijih od 40 godina. Izvorna Neerova klasifikacija patologije rotatorne manšete naknadno je modificirana od strane mnogih drugih klasifikacijskih sustava kako bi se uključila strukturna cjelovitost tetive, kao i razlikovanje zglobnih jednostranih ruptura djelomične debljine, bursalnih jednostranih ruptura djelomične debljine i unutartkivnog ljuštenja. Kako su se radiološke tehnike razvijale tijekom vremena, sustavi klasifikacije počeli su uključivati sve više i više karakteristika ruptura, uključujući veličinu, oblik i atrofiju mišića.

Klasifikacijski sustav za djelomične rupture opisan je od strane Ellmana (1990) i temelji se na mjestu rupture, dubini i području. Klasa 1 uključuje manje od 3 mm tetive ili četvrtinu debljine, klasa 2 uključuje 3 do 6 mm ili manje od polovice debljine tetive, a klasa 3 uključuje više od 6 mm debljine tetive. Rupture su također podijeljene prema mjestu rupture; na zglobne, bursalne, i intersticijske. Snyder i sur. (1991) razvio je detaljniji sustav klasifikacije koji se temelji na rezultatima artroskopije. U ovom sustavu A (*articular*), B (*bursal*) i C (*complete*) označuju mjesto rupture. Stupanj 0 je normalna rotatorna manšeta, Stupanj 1 površinska ruptura manja od 1 cm, Stupanj 2 ruptura veličine od 1 do 2 cm, Stupanj 3 ruptura tetive veličine od 2 do 3 cm, a stupanj 4 uključuje značajan prekid dviju ili više tetiva. Unatoč brojnim vrstama klasifikacija parcijalnih ruptura, studije su pokazale slabu pouzdanost i magnetske rezonance i artroskopskog pregleda u razlikovanju ruptura koje su veće od 50% i

manje od 50%. Pouzdanost razlikovanja ruptura pune debljine od djelomičnih ruptura u tim studijama bila je znatno veća.

Postoji niz klasifikacijskih uzoraka potpunih ruptura, od kojih je svaka iznimno raznolika u svojim pokušajima opisivanja veličine i oblika rupture, broja uključenih tetiva, kroničnosti, kvalitete tetiva i atrofije mišića.

Veličina rupture / broj rastrganih tetiva jedna od najčešće korištenih klasifikacija veličine rupture rotatorne manšete pune debljine opisana je od strane DeOrio i Cofield (1984). Rupture su grupirane po veličini: manje od 1 cm - plitko, 1 do 3 cm - srednje, 3 do 5 cm - veliko i više od 5 cm - masivno. Također masivnom rupturom smatra se puknuće 2 ili više tetiva.

Klasifikacijski sustav koji su opisali Harryman i sur. (1991) ovisi o veličini i broju zahvaćenih tetiva. Stupanj 0 je netaknuta rotorna manšeta, stadij IA je djelomična, a stadij IB je potpuna ruptura tetive nadgrebnog mišića. Stupanj II uključuje tetive nadgrebnog i podgrebnog mišića. Stadij III uključuje tetive nadgrebnog, podgrebnog i podlopatičnog mišića.. Stadij IV koristi se za opisivanje artropatije rotatorne manšete.

Ellman i Gartsman (1993) pokušali su karakterizirati rupture kroz njihove trodimenzionalne oblike. Ova klasifikacija uključuje srpolike, obrnutih L, L-oblika, trapezoidnih i masivnih ruptura. Rupture tipa 1 su srpaste kratke u koronalnoj ravnini, ali široke u sagitalnoj ravnini. Rupture tipa 2 su U ili L oblika, široke u koronalnoj i kratke u sagitalnoj ravnini. Rupture tipa 3 su masivne i široko su vidljive i u koronalnoj i u sagitalnoj ravnini. Tip 4 rupture su masivne s popratnim znakovima glenohumeralne artroze. Prednost ove klasifikacije je ta da se može koristiti u planiranju tehnike popravka; rupture tipa 1 su zahvalne za pričvršćivanje tetive u kost, dok se kod rupture tipa 2 pokazalo boljim šivanje tetive.

Najčešći su standard za klasifikaciju masne infiltracije mišića rotatorne manšete je ono što su opisali Goutallier i sur. (1994) na kompjutoriziranoj tomografiji. Uznapredovala atrofija mišića obično ukazuje na kroničnu rupturu, što je pokazalo da ima prognostičku vrijednost i treba uzeti u obzir za sve rupture rotatorne manšete. Naknadno je ova klasifikacija prilagođena za snimanje MRI, a Fuchs (1999) je pojednostavio početnu Goutallierovu klasifikaciju u tri kategorije kombinirajući klase 0 i 1 kao normalne i klase 3 i 4 kao uznapredovalu degeneraciju.

2.2.5. Klinička procjena i fizikalni pregled

Temeljita anamneza je prvi i možda najvažniji aspekt složenog procesa donošenja odluka u procjeni stanja pacijenta s sumnjom da se rotatorna manšeta prekinula. Temeljit će se na svim trenutnim dijagnostičkim i terapijskim rješenjima. Trenutno je priznato da ruptуре rotatorne manšete, čak i one značajne veličine, mogu biti asimptomatske. Nadalje, poznato je da veličina nelagode ramena koju pacijent doživljava nije povezana s veličinom ruptуре. Bol ne mora biti glavni simptom greške rotatorne manšete, nego također može biti slabost, krepitus, krutost ili osjećaj nestabilnosti. Fiziološku i kronološku dob pacijenta treba uzeti u obzir pri anamnezi i pregledu. Degenerativno puknuće obično se javlja kod starijih bolesnika, dok je potrebna jača ozljeda kod osoba u mlađem dijelu dobne raspodjele kako bi pukla tetiva rotatorne manšete. Traumatska dislokacija humerusa kod osoba starijih od 40 godina ima veliku povezanost s rupturama rotatorne manšete. Također smatra se da je dob snažan prediktor zacjeljivanja rotatorne manšete, ako je riječ o operacijskoj intervenciji - stariji bolesnici manje je vjerojatno da će postići dugotrajni oporavak. Kronicitet je jedna od mnogih važnih karakteristika puknuća koje utječu na potencijal ozdravljenja. Akutne ruptуре rotatorne manšete nastale zbog ozljede imaju dobar potencijal cijeljenja nakon operacije. U tih pacijenata, akutna komponenta bolova u ramenu mora biti diferencirana anamnezom i dijagnostikom od kroničnih simptoma koji su možda prethodili ozljedi. Najčešće, pacijenti koji pate od problema bolnih ramena imaju simptome mjesecima ili godinama kao rezultat degeneracije manšete, a ne ozljede.

Razina aktivnosti i očekivanja liječenja bitni su dio cjelokupnog procesa donošenja odluka i razgovora s pacijentom. Neaktivni pacijent bez visokih funkcionalnih zahtjeva vjerojatno će moći lako obavljati svakodnevne aktivnosti čak i uz potpunu rupturu rotatorne manšete tretirane neoperativno. S druge strane, čak i mali jaz pune debljine može predstavljati poteškoće za mladog radnika s visokim funkcionalnim zahtjevima koji zahtijevaju veliku snagu. Dominantnost ruku, pušenje, genetska predispozicija, popratne bolesti i socijalni čimbenici koji utječu na rehabilitaciju nakon potencijalne operacije su varijable koje treba razmotriti pri odabiru između neoperacijskog i kirurškog liječenja. Treba imati na umu i prethodno liječenje, uključujući fizioterapiju, injekcije i prethodnu operaciju. Osim toga, bilo koja bol u vratu, ukočenost i trnci u ruci, simptomi koji se šire ispod lakta ili medijalna bol u ramenu mogu biti znak cervikalne radikulopatije. U tih pacijenata treba provesti sveobuhvatan pregled vratne kralježnice.

Standardizirani fizikalni pregled trebao bi uključivati pregled, raspon pokreta i ispitivanje čvrstoće kako bi se procijenile različite kliničke manifestacije bolesti rotatorne manšete, uključujući krutost, slabost, nestabilnost i krepitus. Posebno važna točka u fizičkom pregledu je točna procjena snage mišića rotatorne manšete, deltoidnog mišića i stabilizatora lopatica. Ova fizička procjena često čini osnovu bilo kojeg programa liječenja. Pacijentovo rame mora biti otvoreno za pregled i palpaciju. Ako je disfunkcija manšete prisutna više od nekoliko mjeseci, može biti popraćena atrofijom nadgrebnog i podgrebnog mišića. Blagu atrofiju najlakše je primijetiti prikladnim osvjetljenjem. Jasno izražene udubine nadgrebnog i podgrebnog mišića mogu biti jasan znak kronične atrofije. Osim toga, raspored bilo kakvih kirurških rezova može pomoći stručnjaku odrediti prirodu bilo kakvih prethodnih operacija, osobito ako je povijest prethodne operacije na pacijentovom ramenu nepoznata.

Krepitus treba osjetiti palpacijom ramena tijekom kretanja. Hrapavost povezana s bolesću manšete, manifestira se kao simptomatski krepitus s pasivnim glenohumeralnim pokretom. Krepitus iz subakromijalne abrazije lako se može otkriti postavljanjem palca i prstiju ispitivača na prednje i stražnje aspekte akromiona dok se humerus pomiče u odnosu na skapulu. Budući da mnoga ramena pokazuju asimptomatski subakromijski krepitus, važno je tijekom ispitivanja zabilježiti je li krepitus urokuje tegobe pacijenta. Nedostaci tetiva također se mogu procijeniti palpacijom ramena. Kao što Codman (1934) ističe, manšete se često mogu osjetiti okretanjem proksimalnog kraja humerusa ispod prsta istraživača smještenog u prednji kut akromiona. Perimetri defekta u supraspinatusu posebno su lako palpabilni i obično se nalaze između bicipitalnog utora i velikog tuberkla.

Ograničenja u pasivnom i aktivnom rasponu kretanja moraju biti dokumentirana. Ograničenje kretanja zbog artritisa ili adhezivnog kapsulitisa treba isključiti. Kontraktura se često javlja kao posljedica oštećenja manšete djelomične debljine, ali se također može povezati s defektom pune debljine manšete.

Iako kod pacijenata s potpunom rupturom može još uvijek postojati i sposobnost da aktivno odmakne ruku, značajna ruptura tetiva obično se očituje u slabosti pri testiranju mišića. Iako je klinički teško izolirati rupturu pojedinog mišića manšete, s obzirom na interdigitaciju rasporeda njihovih tetiva, izometrijski testovi su prilično selektivni (MATSEN i sur. 1995):

- *M. supraspinatus*: izometrička abdukcija ruke koja se drži na 90 stupnjeva visine u ravnini lopatice i umjerenom unutarnjoj rotaciji.
- *M. infraspinatus*: izometrička vanjska rotacija ruke koja se drži bočno u neutralnoj rotaciji sa savijenim laktom do 90 stupnjeva.
- *M. teres minor*: izometrička vanjska rotacija ruke u 90 stupnjeva abdukcije i laktom savijenim na 90 stupnjeva.
- *M. subscapularis*: izometrička unutarnja rotacija ruke s laktom savijenim na 90 stupnjeva i rukom pritisnutom na trbuh.

Ovi jednostavni ručni testovi korisni su za karakterizaciju veličine defekta rotatorne manšete, u rasponu od puknuća pojedinačne tetive koja uključuje samo nadgrebni mišić preko puknuća dvije tetive koje uključuje nadgrebni i podgrebni mišić, kao i rupture tri tetive koje uključuje i podlopatični mišić. Važno je imati na umu da očita slabost nadgrebnog mišića u kliničkom ispitivanju može ovisiti o položaju skapule. Ova slabost može biti uzrokovana drugim čimbenicima, osim slabosti nadgrebenog mišića, kao što je nedostatak stabilne osnove u kinetičkom lancu ili lopatici.

2.2.6. Diferencijalna dijagnoza

Tradicionalno je rečeno da se rupture rotatorne manšete moraju razlikovati od tendinitisa manšete i subakromijalnog bursitisa, te da su potrebni testovi poput artrografije i ultrazvuka kako bi se ta razlika utvrdila. Možda je realističnije gledište da su mnogi simptomi, često pripisani tendinitisu i bursitisu, zapravo epizode akutne insuficijencije vlakana koja se klinički ne otkrivaju.

Pacijenti sa smrznutim ramenom (*frozen shoulder*) pokazuju, po definiciji, ograničeni raspon pasivnih pokreta i normalne rendgenske snimke ramena. Pacijenti s defektima manšeta djelomične debljine također mogu pokazati ograničenje kretanja, dok pacijenti s velikim defektima pune debljine obično imaju dobar raspon pasivnih kretanja ramena, ali mogu imati ograničenja u snazi ili rasponu aktivnih kretanja. Artrogram u slučaju smrznutog ramena pokazuje smanjenje volumena i obliteraciju normalnih recesusa zgloba.

Škljocajuća lopatica može uzrokovati bol u ramenu pri podizanju ruke, nalik subakromijalnom kliku puknute manšete. Međutim, potonji se obično može uzrokovati stabilizacijom lopatice, kada se ruka okreće u savijenom i pomalo abduciranom položaju. Skapularno škljocanje obično proizlazi iz superomedijalnog kuta skapule i uzrokuje lokalnu nelagodu; uzrokuje ga kretanje skapule bez glenohumeralnog gibanja.

Glenohumeralni artritis također može uzrokovati bol i slabost u ramenu. Ova dijagnoza može se pouzdano razlikovati od bolesti rotatorne manšete kroz temeljitu anamnezu, fizikalni pregled i rendgensku analizu.

Akromioklavikularni artritis može oponašati bolest manšete. Karakteristično je, međutim, da je rame najviše bolno s poprečnim pokretima tijela i akcijama koje zahtijevaju snažnu kontrakciju velikog prsnog mišića. Bol je obično ograničena na akromioklavikularni zglob. Ublažavanje boli s selektivnom injekcijom lidokaina i ciljanih rendgenograma može pomoći u utvrđivanju dijagnoze akromioklavikularnog artritisa.

Supraskapularna neuropatija i cervikalna radikulopatija su uobičajeni imitatori bolesti manšete. Korijenovi petog i šestog cervikalnog živca i supraskapularni živac opskrbljuju dva najvažnija mišića: *supraspinatus* i *infraspinatus*. Dakle, pacijenti s tegobama tih struktura mogu doživjeti bol u ramenu, a također može im nedostajati snaga podizanja i vanjske rotacije. Ako postoji slabost, neurološki pregled treba provjeriti kožnu raspodjelu korijenova živaca od C5 do T1. Biceps refleks i triceps refleks pomažu u pregledu C5-C6 i C7-C8. Sljedeća komponenta neurološkog pregleda zahtijeva provjeru integriteta segmentalne inervacije kretanja zgloba: abdukcija, C5; adukcija, C6, C7 i C8; vanjska rotacija, C5; unutarnja rotacija, C6, C7 i C8; savijanje lakta, C5 i C6; ispružanje lakta, C7 i C8. C8; ispružanje i savijanje ručnog zgloba, C6 i C7; fleksija prstiju i ekstenzija, C7 i C8; te adukcija i abdukcija prstiju, T1.

Skup testova probira ispituje motoričke i senzorske komponente velikih perifernih živaca; aksilarni živac: prednji, srednji i stražnji dio deltoidnog mišića i kože iznad deltoidnog hvatišta; radijalni živac: dugi ekstenzor palca i kože iznad prvog metakarpalnog prostora; medijani živac: opozicija palca i jagodica kažiprsta; ulnarni živac: hipotenar i koža malog prsta; i muskulokutani živac: biceps i koža na volarnoj strani podlaktice. Dugi prsni živac se provjerava tako da pacijent da podigne ruku za 60 stupnjeva u prednjoj sagitalnoj ravnini, dok ispitivač pritišće ruku dolje i gleda odiže li se lopatica na leđima. Oštećenje supraskapularnog živca dovodi do slabosti podizanja i vanjske rotacije bez gubitka osjeta.

Klinička stanja koja utječu na ove strukture uključuju cervikalnu spondilozu koja uključuje C5 i C6, neuropatiju pleksus brahijalisa koja uključuje supraskapularni živac, traksijske lezije (kao u Erbovoj paralizi), uklještenje supraskapularnog živca u supraskapularnom usjeku, pritisak na donju granu supraskapularnog živca iz ganglion ciste u spinoglenoidnom usjeku, traumatsko oštećenje u prijelomima ili jatrogena trauma. Cervikalna spondiloza, koja uključuje peti i šesti korijen cervikalnih živaca, može oponašati ili maskirati zahvaćenost rotatorne manšete, uzrokujući bol u bočnom aspektu ramena, kao i slabost savijanja ramena, povlačenja i vanjske rotacije. Sugerira se cervikalna radikulopatija ako pacijent ima bol u produžetku vrata ili prilikom okretanja brade na zahvaćenu stranu. Bol u vratu najčešće uključuje područje trapezoidnog mišića zajedno s područjem deltoidnog mišića i može zračiti niz ruku prema šaci. Osjetilni, motorni ili refleksni poremećaji u raspodjeli petog ili šestog korijena cervikalnog živca pruža dodatnu podršku za dijagnozu cervikalne radikulopatije. Budući da mnogi asimptomatski pacijenti imaju degenerativne promjene u području C5-C6, rendgenske snimke vratne kralježnice nisu specifični dijagnostički alat. Ako postoji sumnja na laganu cervikalnu spondilozu, preporučljivo je provesti program rehabilitacije bez opsežnog dijagnostičkog pregleda. Ovaj program uključuje meke vježbe za pokretljivost vrata, izometričke vježbe za jačanje vrata, istezanje vrata i zaštitu vrata od položaja koji pogoršavaju stanje tijekom spavanja. Ako se stanje ne popravlja ili je teško, može se prikazati dodatna procjena elektromioneurografijom (EMNG) ili MRI ili oboje.

Supraskapularna neuropatija karakterizirana je tupom boli iznad ramena i pogoršava se kretanjem ramena, slabostima pri aktivnosti iznad glave, slabljenjem nadgrebnog i podgrebnog mišića, slabostima vanjske rotacije i normalnim rendgenskim nalazom. Ovo stanje može proizaći iz ozljeda supraskapularnog živca, uklještenja supraskapularnog živca, brahijalnog neuritisa koji zahvaća supraskapularni živac ili ganglion ciste u spinoglenoidnom uglu. Prva tri bi trebala uključivati inervaciju i nadgrebnog i podgrebnog mišića, a najlakše ih je razlikovati po medicinskoj anamnezi. Traksijska oštećenja supraskapularnog živca obično su povezana s poviješću snažnog povlačenja ramena i mogu biti dio veće ozljede brahijalnog plaksusa tipa Erbove paralize. Uklještenje supraskapularnog živca može uzrokovati kroničnu ponavljajuću bol i slabost koja se pogoršava uporabom ramena. Neuritis ramenog zgloba često uzrokuje prilično tešku bol koja traje nekoliko tjedana, a početak slabosti bilježi se dok se bol smanjuje. Ganglionska cista u spinoglenoidnom usjeku obično proizlazi iz defekta stražnje kapsule ramenog zgloba i može pritisnuti živac na infraspinatus dok prolazi kroz usjek. Ove ciste su jasno vidljive na MRI. Ovisno o mjestu pritiska supraskapularnog živca,

elektromiografija može ukazivati na uključivanje samo podgrebnog mišića ili također i nadgrebnog mišića. Nijedno od ovih stanja ne bi trebalo dovesti do defekata manšete na MRI ramena, ultrazvuka ili artrografije. Međutim, stupanj atrofije mišića rotatorne manšete, koji se obično vidi nakon masivne rupture, može se pripisati i povećanom naprezanju supraskapularnog živca zbog retrakcije mišića.

2.2.7. Dijagnostika rotatorne manšete

Klasične rendgenske snimke ramena mogu se napraviti kao standardna evaluacija bilo kojeg pacijenta sa sumnjom na anomaliju rotatorne manšete. To uključuje anteroposteriornu snimku (AP), pravu AP snimku u ravnini lopatica (Grashey view) s 30 stupnjeva abdukcije nadlaktice, skapularnu Y snimku i aksilarnu snimku. Veći pomak glave humerusa u odnosu na akromion i glenoid sugerira da je rotatorna manšeta ledirana. Grasheyev pogled omogućuje tumačenje klasičnih rendgenograma s aktiviranim deltoidnim mišićima. Kranijalno usmjerena snaga aktiviranog deltoidnog mišića može učiniti proksimalnu migraciju humerusa vidljivijom u uvjetima velike rupture. Aksilarni pogled trebao bi se dobiti rukom u ravnini lopatice u neutralnoj rotaciji. Odgovarajuća vizualizacija "oka" ili spinoglenoidnog usjeka bitna je za osiguravanje pravilne rotacije. Ovaj aksilarni pogled je važan u procjeni suženja zglobnog prostora povezanog s artritismom i prednjom ili stražnjom subluksacijom zgloba.

MRI je trenutno najčešće korištena metoda snimanja za sveobuhvatnu procjenu stanja ramena. Može se koristiti za procjenu rotatorne manšete, labruma, kapsule i hrskavice. Standardni protokol za rotatornu manšetu trebao bi sadržavati sekvence *T1-weighted* (T1w), *fat-saturated*, *proton-density* (PD) i *fat-saturated T2-weighted* (T2w) u kosoj koronalnoj, kosoj sagitalnoj i aksijalnoj ravnini. PD i T2w snimke korisne su za procjenu integriteta tetiva rotatorne manšete. Prigušivanje signala masti korisno je za prikaz tekućeg edema. T1w snimke naglašavaju masnoću i korisne su za procjenu masne infiltracije mišića, povezane s kroničnim rupturama rotatorne manšete. Tetive rotatorne manšete trebale bi pokazati niski intenzitet signala na svim impulsnim sekvencama. Tendinopatija manšete pokazuje srednji intenzitet signala na T2w slikama, a djelomični i potpuni prekidi pokazuju visoki intenzitet signala. Treba napomenuti da će mnogim asimptomatskim pacijentima starijim od 60 godina srednji signal biti vidljiv u tetivi i ne mora nužno značiti patološko stanje. Rupture rotatorne

manšete obično počinju u gornjem dijelu manšete i mogu se rano procijeniti PD i T2w koronalnom vizualizacijom. Dodatna procjena sagitalnih i aksialnih snimki može omogućiti trodimenzionalnu karakterizaciju puknuća. Ako se otkrije ruptura, masna infiltracija i mišićna atrofija trebaju se procijeniti na T1w sagitalnim kosim slikama kao metoda stupnjevanja kroničnosti i moguće popravljivosti rupture.

Točnost MRI-a kao dijagnostičkog alata za rupture rotatorne manšete pune debljine je izvrsna i ima visoku osjetljivost i specifičnost. Korisnost MRI-a za rupture djelomične debljine je ograničenija, ali zbog ograničenja fizikalnog pregleda za dijagnosticiranje djelomične rupture, to ipak daje korisne informacije kliničaru. MR-artrografija može poboljšati dijagnozu suptilnije patologije manšete, kao što su puknuća rotatorne manšete djelomične debljine, ali potreba za uvođenjem kontrasta kroz normalne strukture manšete ponekad može dovesti do interpretativnih pogrešaka.

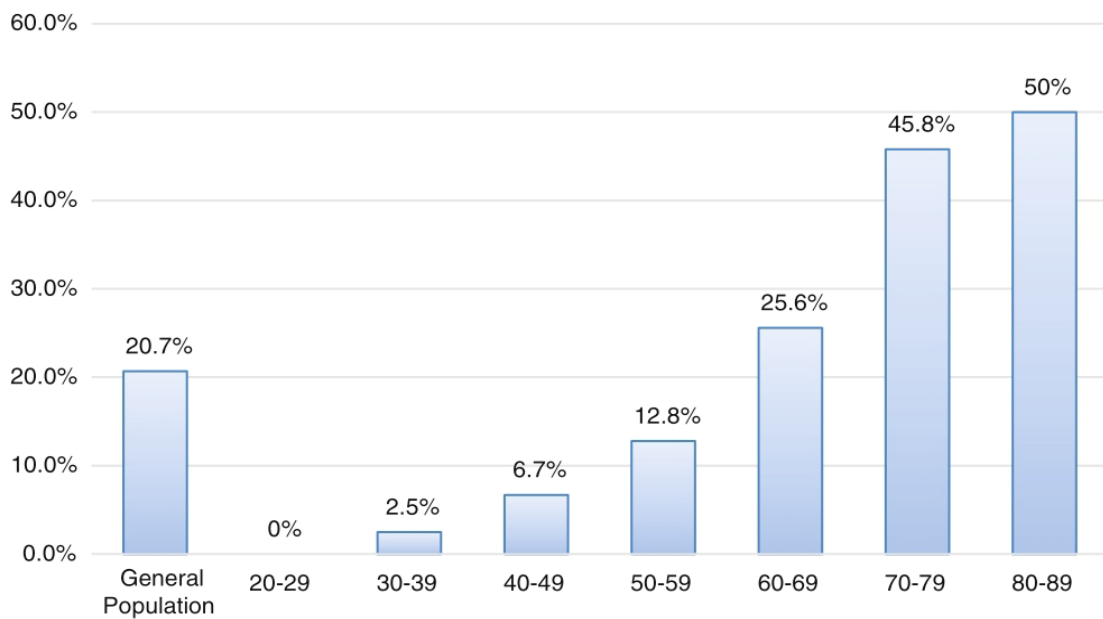
Ultrazvuk je način snimanja koji se može koristiti za obavljanje dinamičke procjene manšete i tetive dugačke glave bicepsa (MIDDLETON i sur., 1985). Trošak je manji od MRI, ali više ovisi o operatoru i tumačenju ultrazvučnih slika. Za rame se koriste visokofrekventni (10 do 18 Mhz) pretvarači. Budući da je ultrazvuk skloniji subjektivnim tumačenjima, liječnik koji procjenjuje slike trebao bi biti svjestan artefakata koji mogu uzrokovati lažno negativno ili lažno pozitivno tumačenje.

Normalna tetiva bi trebala izgledati kao jednolika ehogenija s fibrilarnim uzorkom kada je senzor okomit na osi tetive. Budući da je normalna tetiva anizotropna, kada zraka nije okomita na tetivu, pojavljuje se hipoehogeni signal. To bi se trebalo razlikovati od tendinoze, koja također daje heterogenu ehoteksturu. Tetiva treba tumačiti kao abnormalna samo ako područje zadržava hipoehogeni signal i dok se senzor pomiče okomito na os tetive. Žarišna hipoehogenija area omogućuje vam dijagnosticiranje djelomičnog i potpunog puknuća s diskontinuitetom normalnog vlaknatog uzorka tetive. Kompresija sondom u upitno područje u može povećati veličinu razmaka između tetiva i kostiju i pomoći u procjeni.

Također je pokazano da ultrazvuk ima istu točnost kao i MRI, kada je u pitanju potpuni prekid tetive rotatora. (ROY i sur., 2015). Kao što je ranije spomenuto, ova pretraga ima veću varijabilnost u tumačenju, a iskustvo može igrati veliku ulogu u smanjenju broja lažno pozitivnih i lažno negativnih tumačenja.

2.2.8. Prirodni tijek bolesti rotatorne manšete

Postoje značajne kontroverze u optimalnom tretiranju patologije rotatorne manšete. Ortopedski kirurzi imaju značajne razlike u procesu donošenja odluka o načinu liječenja ruptura rotatorne manšete (DUNN i sur., 2005). O tome svjedoči nedostatak visokokvalitetnih dokaza dostupnih kirurzima koji bi pomogli u vođenju liječenja. Većina smjernica kliničke prakse ortopedskih kirurga ograničena je ili neuvjerljiva, a slično tome, Cochrane recenzije ne daju dokaznu osnovu za liječenje bolesti manšete (KHAN i sur., 2014). Treba razumjeti epidemiologiju i prirodni tijek bolesti rotatorne manšete. Brojne su studije pokazale povećanje učestalosti patologije rotatorne manšete u starijoj populaciji (JEROSCH i sur. 1991) iako točna prevalencija varira ovisno o studijama, dosljedan zaključak je da je povećanje dobi povezano s većom prevalencijom patologije rotatorne manšete (Slika 2).



Slika 2. Prevalencija rupture rotatorne manšete po dobnim skupinama. Ultrazvučnim pregledom 683 stanovnika sela u Japanu (1366 ramena) autori su našli kod 36% simptomatskih ramena rupturu rotatorne manšete ali i kod 16,9% ramena bez simptoma (preuzeto iz YAMAMOTO, A., K. TAKAGISHI, T. OSAWA (2010): Prevalence and risk factors of a rotator cuff tear in the general population. *J. Shoulder Elbow Surg.* 19, 116-120.).

U studiji koja koristi bilateralni ultrazvuk ramena u bolesnika s jednostranom boli ramena, prosječna starost bolesnika s bilateralno netaknutim manšetama, jednostranim prekidima manšete i bilateralnim prekidima manšete formirala je gotovo savršenu 10-godišnju raspodjelu; 48,7, 58,7 i 67,8 godina (MOOSMAYER i sur., 2009).

Epidemiološke studije pokazuju da će četvrtina pacijenata starijih od 60 godina i polovica pacijenata starijih od 80 godina imati rupturu rotatorne manšete te da se degeneracija i ruptura tetiva javljaju sa starenjem (MILGROM i sur., 1995; TEMPELHOF i sur. 1999; YAMAMOTO i sur. 2010).

Proučavanja prirodnog tijeka bolesti rotatorne manšete otežano je time što bolesnici mogu ali i ne moraju imati simptome. Oni sa simptomima mogu tražiti liječenje koje bi zaustavilo napredovanje bolesti. U idealnom slučaju, asimptomatski pacijenti koji ne trebaju fizioterapiju, injekcije ili operaciju mogli bi biti praćeni kako bi se bolje razumio prirodni tijek bolesti rotatorne manšete. Kao što je ranije spomenuto, prevalencija bilateralne patologije rotatorne manšete je značajna, a često u bolesnika koji pate od boli u jednom ramenu, rutinski bilateralni ultrazvuk može otkriti veliki broj asimptomatskih ruptura na kontralateralnom ramenu. Ovaj je model korišten za prospektivno promatranje velike skupine asimptomatskih ruptura i pružio nam bogate informacije o nastanku, lokalizaciji, napredovanju i razvoju simptoma (MALL i sur., 2010). Općenito se smatra da ruptura rotatorne manšete počinju na hvatištu nadgrebnog mišića a progresijom zahvaćena je i tetiva podgrebnog mišića (KIM i sur. 2010).

Djelomična ruptura može zacijeliti (10%) ili se smanjiti (10%), ali većina (53%) propagira i 28% postaje ruptura potpune debljine (YAMANAKA i MATSUMOTO, 1994). Potpuna ruptura ne cijeli spontano i većina (50%) postupno progredira (YAMAGUCHI i sur., 2010). Veće rupture (>1-1,5 cm) brže napreduju i imaju veću incidenciju atrofije mišića i masne infiltracije (JAMALI i sur., 2000; KUZEL i sur., 2013). Svakim povećanjem rupture za 5 mm vjerojatnost masne infiltracije udvostručuje se. (KIM i sur. 2010). Umjerena masna infiltracija nastaje u prosjeku 3 godine nakon rupture a znatnije promjene javljaju se 5 godina nakon rupture (MELIS i sur., 2010).

Pojava boli ili povećanje boli, uz ili bez slabosti aktivnog podizanja ruke, obično signalizira povećanje veličine rupture manšete.

2.2.9. Tretman potpunih puknuća tetive rotatorne manšete

U strategiji liječenja rupture tetiva rotatorne manšete određeni čimbenici određuju pristup;

- traumatske ili degenerativne rupture.
- asimptomatske ili simptomatske rupture.
- pacijenti i njihovi demografski čimbenici.
- popravljivost tetiva.

U bolesnika s traumatskim rupturama popravak se može poduzeti čim se oteklina i upala smanje, a prije nego što se manšeta retrahira medijalno. To osigurava dobar rezultat (MALL i sur., 2013).

Asimptomatske funkcionalno kompenzirane rupture, sukladno sadašnjih smjernicama, liječe se konzervativno i mogu se regularno pratiti, također i funkcionalno kompenzirane s blažim simptomima. Trebali bi biti upoznati s očekivanom progresijom rupture, koja može biti za više mjeseci ili godina a također i s mišićnom atrofijom, raslojavanjem tetive i retrakcijom, što može učiniti kasniji popravak teškim ili nemogućim (GLADSTONE i sur., 2007).

Zingg i sur. (2007) ispitali su rezultate nekirurškog liječenja 19 bolesnika s masivnim rupturama manšete, koje su uključivale dvije ili tri tetive, tijekom 4 godine. Zaključili su da fizioterapija može održavati zadovoljavajuću funkciju zgloba ramena svim pacijentima. Međutim, došlo je do značajnog povećanja veličina rupture, masne infiltracije mišića i osteoartritisa. Osim toga, četiri od osam ruptura koje su izvorno smatrane popravljivima, postale su nepopravljive. Još uvijek postoji neizvjesnost u literaturi s obzirom na točan protokol liječenja tih asimptomatskih i blago simptomatskih ruptura na manšetama. Brzina progresije asimptomatski rupture manšeta nije točno poznata i stoga ne može opravdati rano kirurško liječenje, međutim, s vremenom će popravljiva ruptura postati nepopravljiva.

Funkcijski dekompenzirani bolesnici sa simptomatskim rupturama liječe se analgeticima i fizioterapijom nekoliko tjedana. Ako se funkcija popravi, uz minimalnu bol, mogu biti redovito promatrati kako bi se pratilo eventualno povećanje veličine rupture, retrakcija tetiva, masna infiltracija i atrofija, pomoću serijskog ultrazvuka ili magnetske rezonance. Ako ne uspiju oporaviti u roku od nekoliko tjedana preporučljivo je, zavisno od demografskih čimbenika bolesnika, kirurško popravljanje rastrgane manšete (PEDOWITZ i sur., 2012).

Ruptura manšete smatra se nepopravljivom kada ne može biti popravljena na način da se ponovo učvrsti na svoje hvatište. Jako retrahirane tetive manšete mogu biti nepopravljive. Ako preoperativna radiografija pokazuje kranijalizaciju glave humerusa ili ako je akromiogumeralna udaljenost manja od 6 mm, naznaka je kronično retrahirane ruptуре dvije tetive, koje se ne da popraviti (GOUTALLIER i sur., 2011).

Operacijske tehnike koje stoje na raspolaganju operateru mogu se podijeliti na tri grupe: otvorene, minimalno otvorene i artroskopske. Otvorene operacijske tehnike tehnički su manje zahtjevne, ali daju slabiji pregled i pristup tkivu rotatorne manšete te uvjetuju nešto duži rehabilitacijski tijek radi eksteznivnijeg kirurškog pristupa. Kod minimalno otvorene tehnike kroz deltoidni mišić se pristupi u subakromijalni prostor. Rekonstrukcija manšete se obavi direktnom vizualizacijom. Prije toga se učini dijagnostička artroskopija intraartikularnih struktura te se po potrebi učini akromioplastika. Artroskopski zahvati rekonstrukcije tetiva rupturirane rotatorne manšete zahtijevaju bolju tehnološku opremljenost operacijskog tima te iskustvo operatera. Artroskopska metoda omogućuje bolju vizualizaciju oštećenog tkiva, bolju mogućnost mobilizacije krajeva oštećene tetive i brži rehabilitacijski tijek i oporavak bolesnika. Artroskopska rekonstrukcija rotatorne manšete danas je standardna metoda. Postoji nekoliko tehnika artroskopske rekonstrukcije rotatorne manšete. Tehnika jednog reda sidara i tehnika dvostrukog reda sidara daju dugoročno jednake kliničke rezultate (ČIČAK i sur., 2006).

Druge dvije metode su: transosalna metoda i metoda premošćujućeg šava (*suture bridge*). Transosalna metoda u otvorenoj rekonstrukciji je zlatni standard. U artroskopskoj varijanti teško se može izvesti lučno bušenje kosti velikog tuberkula kao u otvorenoj metodi.

U rutinsku kliničku praksu uvedena je metoda artroskopske transosealne fiksacije rotatorne manšete koja imitira otvorenu tehniku rekonstrukcije tetive rotatorne manšete kombinacijom koštanog sidra i formiranja koštanog tunela kroz koji se provlači šav za fiksaciju tetive.

Najnovija tehnika premošćujućeg šava oponaša otvorenu transosalnu tehniku koristeći dva reda koštanih sidara koja se međusobno vežu koncima. Ovom tehnikom dobiva se veća kompresija tetive na kost i bolji kontakt što omogućuje brže cijeljenje tetive.

Sadašnja istraživanja imaju za cilj pospješiti proces cijeljenja nakon popravka manšete, osobito kod degenerativnih ruptura, gdje se cijeljenje nepredvidivo. Istraživanja o korištenju čimbenika rasta (koštani morfogogenetski protein, čimbenik rasta fibroblasta, trombocitni

čimbenik rasta i transformacijski čimbenik rasta), augmentacija tetiva matičnim stanicama ili ekstracelularnim nosačima te genska terapija su u punom zamahu. (ISAAC i sur., 2012).

Primjenu plazme obogaćene trombocitima (*platelet-rich plasma* - PRP) poslije kirurškog popravka manšeta proučavali su mnogi autori, ali sustavni pregled studija koje uključuju PRP (CHAHAL i sur., 2012) nije pokazao pozitivan učinak PRP.

Uloga nosača ili augmentacijskih zakrpi dobivenih od ekstracelularnog matriksa sisavaca, sintetički kopolimeri i druge kombinacije, široko se istražuju za primjenu na masivne rupture manšete bi se nadoknadili nedostaci. Nosač ne samo da mehanički jača oštećeni dio tetive, već i stimulira unutarnji potencijal ozdravljenja tetive. Nekoliko studija pokazuju obećavajuće kratkoročne rezultate upotrebe nosača u masivnim rupturama (BOND i sur., 2008; BARBER i sur., 2012).

Unatoč tomu što je stalno istraživanje patologije rotatorne manšete i liječenja tijekom posljednja dva desetljeća postiglo značajan napredak, još uvijek ima puno toga za poboljšanje rezultata oporavka rotatorne manšete, osobito s velikim i masivnim puknućima manšete.

Buduće studije će se usredotočiti na nosače i biološke agense kako bi se osiguralo bolje liječenje i eventualno ozdravljenje masivne degenerativne ruptur rotatorne manšete.

3. OBRAZLOŽENJE TEME

3.1. Hipoteza

Hipoteza ovog istraživanja glasi: Budući da je pentadekapeptid BPC 157 učinkovit u cijeljenju ligamenata, tetiva, skeletnih mišića, kosti, opekline i ekscizijskih rana, pentadekapeptid BPC 157 je učinkovit i u cijeljenju intrasinovijalnih tetiva u ramenom zglobu na štakorskom modelu puknuća tetiva nadgrebnog i podgrebnog mišića.

3.2. Ciljevi istraživanja

Opći cilj ovog istraživanja je istražiti i analizirati učinke primjene pentadekapeptida BPC 157 na štakorskom modelu puknuća tetiva tetiva nadgrebnog i podgrebnog mišića i to na razini funkcionalnog ishoda, te na razini morfološkog ishoda (makroskopskog i mikroskopskog) te time ostvariti mogućnost farmakološke terapije.

Specifični ciljevi ovog istraživanja obuhvaćaju primjenu pentadekapeptida BPC 157 bez nosača, lokalno (intraartikularno) i sustavno (peroralno), u mikrogramskim i nanogramskim dozama te ispitivanje učinka puta primjene i doze djelatne tvari na nepovoljan prirodni tijek bolesti koja netretirana, nakon puknuća tetiva nadgrebnog i podgrebnog mišića, dovodi do funkcijskog i strukturnog propadanja ramenog zgloba.

3.3. Očekivani znanstveni doprinos

Puknuća tetiva mišića rotatorne manšete predstavljaju epidemiološki značajan problem ali utoliko i specifičan budući se ozljede ovih tetiva nalaze intrasinovijalno te su u biološki nepovoljnom okruženju za cijeljenje jer ne formira se ugrušak i fibrozno tkivo te ne zacijeljuju spontano kao što je to kod ozljeđenih ekstrasinovijalnih tetiva.

Utvrđiti djelotvornost pentadekapeptida BPC 157 na cijeljenje tetiva nadgrebnog i podgrebnog mišića moguće je jedino na modelu koji uokviruje specifičnost ove ozljede a to je, u ovom istraživanju korišteni, etablirani štakorski model rupture rotatorne manšete. Time je ova studija klinički relevantna i eventualno prevodiva u kliničku praksu.

4. MATERIJAL I METODE

U istraživanju su korišteni arhivirani rezultati funkcionalnih mjerenja te makroskopske i mikroskopske analize preparata dobivenih na prethodno učinjenom eksperimentalnom dijelu istraživanja o učinku pentadekapeptida BPC157 na cijeljenje tetiva nadgrebnog i podgrebnog mišića štakora. Pokus je izveden na Zavodu za farmakologiju Medicinskog fakulteta Sveučilišta u Zagrebu u okviru projekta "Pentadekapeptid BPC 157 - daljnja istraživanja" (MB: MZOS-108-1083570-3635), u skladu s odredbama Zakona o zaštiti životinja (NN 102/17 i 32/19), Pravilnika o zaštiti životinja koje se koriste u znanstvene svrhe (NN 55/13, 39/17, i 116/19), Direktive 2010/63 EU te smjernicama i preporukama Etičkog povjerenstva Medicinskog fakulteta u Zagrebu.

4.1. Nacrt istraživanja

4.1.1. Djelatna tvar

Kao djelatna tvar korišten je pentadekapeptid BPC 157 (GEPPPGKPADDAGLV, M.W. 1419, Diagen d.o.o., Ljubljana, Slovenija) čistoće 99 %, kako je određeno visokotlačnom tekućom kromatografijom (HPLC), otopljen u fiziološkoj otopini (Pliva d.o.o., Zagreb, Hrvatska) ili u vodi za piće, ovisno o planiranom putu primjene, u dozama 10 µg/kg i 10 ng/kg tijekom cijelog trajanja pokusa. Navedene doze pentadekapeptida BPC 157 izabrane su sukladno dosad objavljenim radovima (CHANG i sur., 2011; BRČIĆ i sur., 2009; STAREŠINIĆ i sur., 2003; CEROVEČKI i sur., 2010; PEVEC i sur., 2010; NOVINŠČAK i sur., 2008; STAREŠINIĆ i sur., 2006; GJURAŠIN i sur., 2010; KRIVIĆ i sur., 2008; KRIVIĆ i sur., 2006; ŠEBEŠIĆ i sur., 1999).

4.1.2. Pokusne životinje

Za ovo istraživanje korištene su ženke Wistar albino štakora prosječne tjelesne mase 200 grama (g) i dobi od 8 do 10 tjedana iz uzgojne stanice Zavoda za farmakologiju Medicinskog fakulteta Sveučilišta u Zagrebu. Nastamba za laboratorijske životinje registrirana je od Ministarstva poljoprivrede, Uprave za veterinarstvo i sigurnost hrane (Broj odobrenja: HR-POK-007). Istraživanje je provedeno pod laboratorijskim uvjetima i pravilima Zavoda, a u skladu s dobrom laboratorijskom praksom. Pokusne životinje su do početka istraživanja boravile u štali, na ujednačenoj sobnoj temperaturi, u uvjetima prirodnih ciklusa svjetla i mraka, uz slobodan pristup peletiranoj hrani i vodi, a njihova aktivnost bila je *ad libitum*.

4.1.3. Operacijski protokol pokusa

Operacijski model puknuća tetiva nadgrebnog i podgrebnog mišića ramena štakora postignut je na način opisan u prethodnoj studiji (PERRY i sur., 2009). Lijevi prednji udovi i ramena bili su aseptički pripremljeni za kirurški zahvat. Sve operacije su provedene u skladu sa standardnim protokolima operacijskih sala. U općoj anesteziji, provedenoj prema preporuci nadležnog etičkog povjerenstva (ketamin hidroklorid (Narketan 100 mg/ml, Vétoquinol, Lure, Francuska) 50-60 mg/kg + ksilazin hidroklorid (Xylapan, Vétoquinol, Lure, Francuska) 5-10 mg/kg i.p.), incizijom kože u duljini 15mm i tupom disekcijom kroz deltoiopektoralni sulkus pristupili smo na mišiće malih rotatora nadlaktice. Rotacija nadlaktice omogućuje dobar prikaz i identifikaciju tetiva na samom hvatištu na humerus. Ventralno je najšira tetiva podlopatičnog mišića (*m. subscapularis*) sa svojim hvatištem na malu kvrgu (*tuberculum minus*). Kranijalnije, ispod koštanog luka što ga formiraju rameni vrh (*acromion*), ključna kost (*clavicula*) i kljunasti nastavak (*processus coracoideus*), su tetive koje se hvataju na veliku kvrgu (*tuberculum majus*); ventralno tetiva nadgrebnog mišića (*m. supraspinatus*), uz nju tetiva podgrebnog mišića (*m. infraspinatus*), a iza i ispod tetiva malog oblog mišića (*m. teres minor*). Tetine nadgrebnog i podgrebnog mišića su škarama tupo uzdužno odvojene ventralno od tetive podlopatičnog mišića i dorzalno od tetive malog oblog mišića te oštricom skalpela poprečno prerezane na samom hvatištu na velikoj kvrzi. Preostalo fibrokartilaginozno tkivo na hvatištu ostavljeno je netaknuto, a prerezane tetive puštene da se slobodno retrahiraju čime je nastao zjap od oko 3 mm. Rana je potom zatvorena produžnim šavom primjenom kožnog konca (Dermalon 4-0, Covidien, SAD). Prije, za vrijeme i nakon

zahvata životinje su grijane, promatrane i okretane sa strane na stranu dok nisu uspostavile stabilni sternalni položaj i potom su prepuštene slobodnoj aktivnosti u vivariju. Hranu i vodu dobivale su *ad libitum*. Sve životinje su po potrebi dobivale analgeziju ketoprofen 5 mg/kg s.c. (Ketonol, Lek d.d., Ljubljana, Slovenija) tijekom tri dana. Životinje su bile pojedinačno numerirane i razvrstane u terapijske skupine slučajnim odabirom.

4.1.4. Pokusne skupine

Opisani kirurški zahvat učinjen je na lijevom ramenu svih 90 životinja. Potom, nasumičnim odabirom pokusne životinje su razdijeljene, prema planiranom vremenu žrtvovanja i uzimanja uzoraka, u tri jednakobrojne serije (2 tjedna, 4 tjedna i 8 tjedana). Nadalje, prema putu primjene u dvije skupine, intraartikularno (i.a.) i peroralno (p.o.), a svaka od tih skupina na tri podskupine s obzirom na primjenjenu dozu djelatne (10 µg/kg ili 10 ng/kg) ili neutralne tvari (0,9% NaCl ili voda za piće). Na taj način su formirane četiri tretirane skupine s obzirom na put primjene i dozu pentadekapeptida BPC 157 te dvije kontrolne skupine s obzirom na put primjene (peroralna i intraartikularna), ukupno 18 skupina s po pet životinja (Tablica 1).

Serije su formirane sukladno dosadašnjim radovima koji su istraživali morfologiju i funkciju na štakorskom modelu rupture rotatorne manšete (SOSLOWSKY i sur., 1996.; BARTON i sur., 2005.; PERRY i sur., 2009.; LIU i sur., 2011.; SASAKI i sur., 2018.).

Tablica 1. Pokusne skupine

put primjene	doza djelatne tvari	vrijeme žrtvovanja		
		2 tjedna	4 tjedna	8 tjedana
p.o.	BPC 157 10 µg/kg	N=5	N=5	N=5
	BPC 157 10 ng/kg	N=5	N=5	N=5
	kontrola (voda za piće)	N=5	N=5	N=5
i.a.	BPC 157 10 µg/kg	N=5	N=5	N=5
	BPC 157 10 ng/kg	N=5	N=5	N=5
	kontrola (0,9 % NaCl)	N=5	N=5	N=5

p.o.- peroralno; i.a.-intraartikularno

4.1.5. Postoperacijski protokol pokusa

Skupine peroralne primjene, sukladno dosadašnjim istraživanjima, dobivale su u vodi za piće otopljen pentadekapeptid BPC 157 u koncentraciji 0,16 µg/ml za dozu 10 µg/kg, a 0,16 ng/ml za dozu 10 ng/kg (12 ml/štakor/dan), svakodnevno do žrtvovanja. Kontrolne životinje, tijekom jednakog vremenskog intervala, dobivale su čistu vodu za piće (MCCONNELL i sur., 2008).

Postupak intraartikularne primjene, sukladno dosadašnjim istraživanjima, proveden je instilacijom 0,1 ml otopine pentadekapeptida BPC 157 u fiziološkoj otopini, u koncentraciji 20 µg/ml za dozu 10 µg/kg odnosno 20 ng/ml za dozu 10 ng/kg, inzulinskom iglom uvedenom subakromijalno u operirani rameni zglob nakon operacijskog zahvata, a prije buđenja iz anestezije te potom svaka dva tjedna. Zadnja primjena je bila dva tjedna prije žrtvovanja. Kontrolnim životinjama, u jednakim vremenskim intervalima i istim postupkom primjene, intraartikularno je instilirano 0,1 ml fiziološke otopine (MCCONNELL i sur., 2008).

Žrtvovanje životinja provedeno je u općoj anesteziji, dvostrukom dozom korištenog anestetika uz dodatak preparata T-61 (Merck, SAD), 14. dan (2 tjedna), 28. dan (4 tjedna) te 56. dan (8 tjedana).


4.2. Procjena funkcije

Funkcionalna mjerenja, shodno dosadašnjim radovima (HRUSKA i sur., 1979; CEROVEČKI i sur., 2010; PERRY i sur., 2009; BRČIĆ i sur., 2009; NOVINSČAK i sur., 2008; STAREŠINIĆ i sur., 2006), provedena su tijekom trajanja pokusa 4., 7., 10., 14., 21., 28., 42. i 56. postoperacijskog dana. Od funkcionalnih mjerenja korišteni su analiza hoda i koraka (eng. *gait analysis*) i test za procjenu kontrakture ramena.

4.2.1. Analiza hoda i koraka

U istraživanju hoda i koraka je ukupno mjereno osam pokazatelja (Slika 3) kao što je opisano u prethodnim studijama (HRUSKA i sur.,1979; PERRY i sur., 2009; HSU i sur., 2011):

- širina šape (*paw widths - PW*)
- duljina šape (*paw lengths - PL*)
- razmak između srednjih prstiju (*intermediate toe spread - ITS*)
- odmak lijeve šape (*left paw offset - LPO*)
- odmak desne šape (*right paw offset – RPO*)
- duljina koraka (*stride length - SL*)
- širina koraka (*stride width – SW*)
- brzina (*speed*)



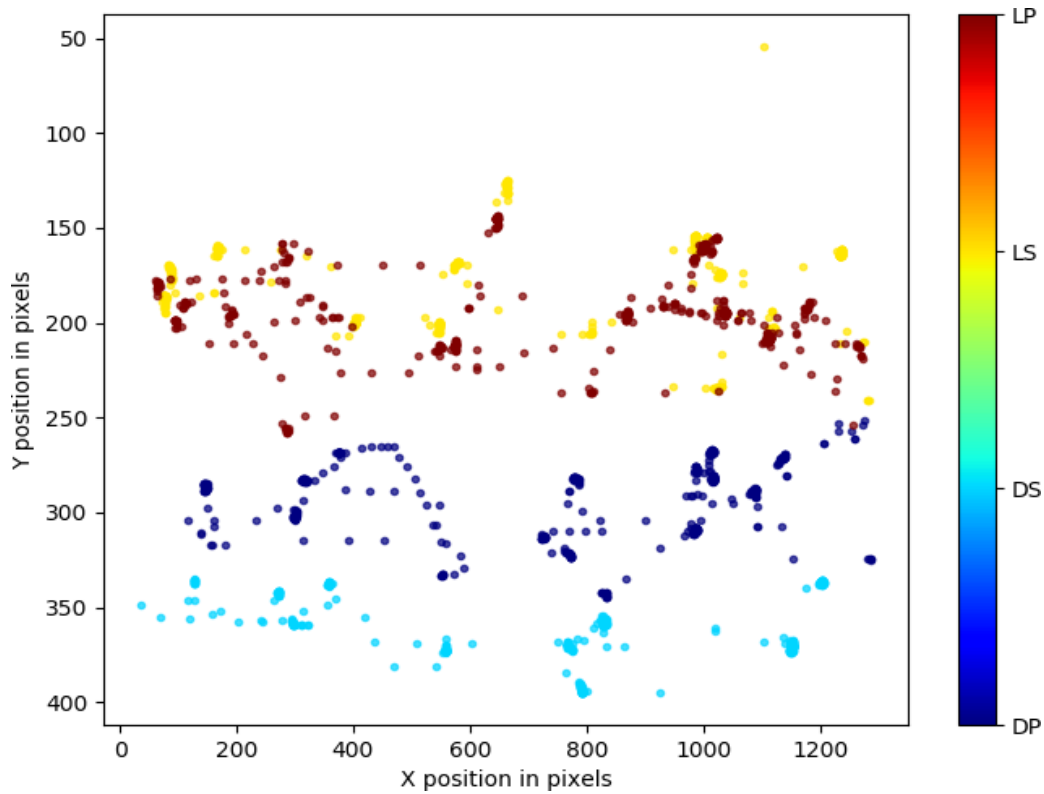
Slika 3. Pokazatelji hoda i koraka. Na slici žutom bojom označen je odmak lijeve šape (y), plavom bojom označen je odmak desne šape (y), crvenom bojom označeni su duljina koraka (x) i širina koraka (y). Na uvećanoj slici prednje lijeve šape narančastom bojom označene su duljina šape (x) i širina šape (y), zelenom bojom označen je razmak između srednjih prstiju (y).

Za analizu hoda životinja korištena je zatvorena šetnica širine 10 cm i duljine 60 cm na kraju koje je zatamnjeni zaklon. Štakori su stavljeni u šetnicu prije operacije kako bi ih upoznali s okolinom. Osim toga, prije prikupljanja podataka štakori su bili pušteni da se slobodno približe sustavu analize hoda i proučavaju ga. Podatke smo prikupljali tek nakon što su štakori slobodno kretali između oba kraja staze, da bi izbjegli utjecaj straha od novog okruženja na rezultate. Dan prije operacije transekcije tetiva prikupljeni su podaci za polazne vrijednosti pokazatelja hoda (*baseline ambulatory values*) te 4., 7., 10., 14., 21., 28., 42. i 56. dana nakon operacijskog zahvata, uvijek za vrijeme dnevnog svjetla.

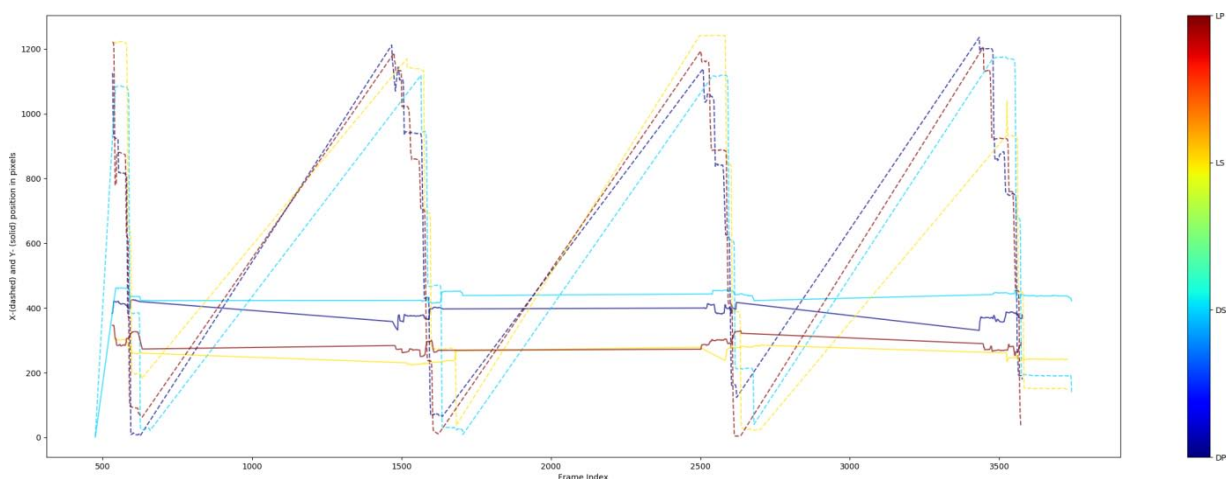
Digitalni kamkorder (razlučivost 1280×720 , 30 okvira / sekundi) postavljen je okomito na prozirnu akrilnu stazu, na udaljenost 20 cm i korišten je za snimanje videa životinja koje prolaze iznad.

Dokumenti su kodirani za broj životinje, datum i test. U svakom danu mjerenja za svaku pojedinu životinja snimana su dva prolaska kako bi se osigurala dosljednost podataka prilikom hodanja.

Naknadna analiza videa i mjerenja (Slike 4 i 5) provedena su pomoću programa DeepLabCut v 2.0 (Mathis Lab, Cambridge, SAD) i Photodontics v 1.0 (Cerious Software, Charlotte, SAD). Brzina hodanja izračunata je pomoću vremena koje je životinja trebala proći kroz središnji dio šetnice duljine 284 mm.



Slika 4. Putanja (*trajectory*) šapa pokusne životinje. Primjer grafičkog prikaza položaja šapa životinje u prostoru (x,y koordinate u pikselima), dobivenog nakon označavanja šapa, strojnog učenja i analize videa u programu DeepLabCut. Označene su; crveno - LP - lijeva prednja šapa, žuto - LS - lijeva stražnja šapa, svijetloplavo - DS - desna stražnja šapa i tamnoplavo – DP – desna prednja šapa.

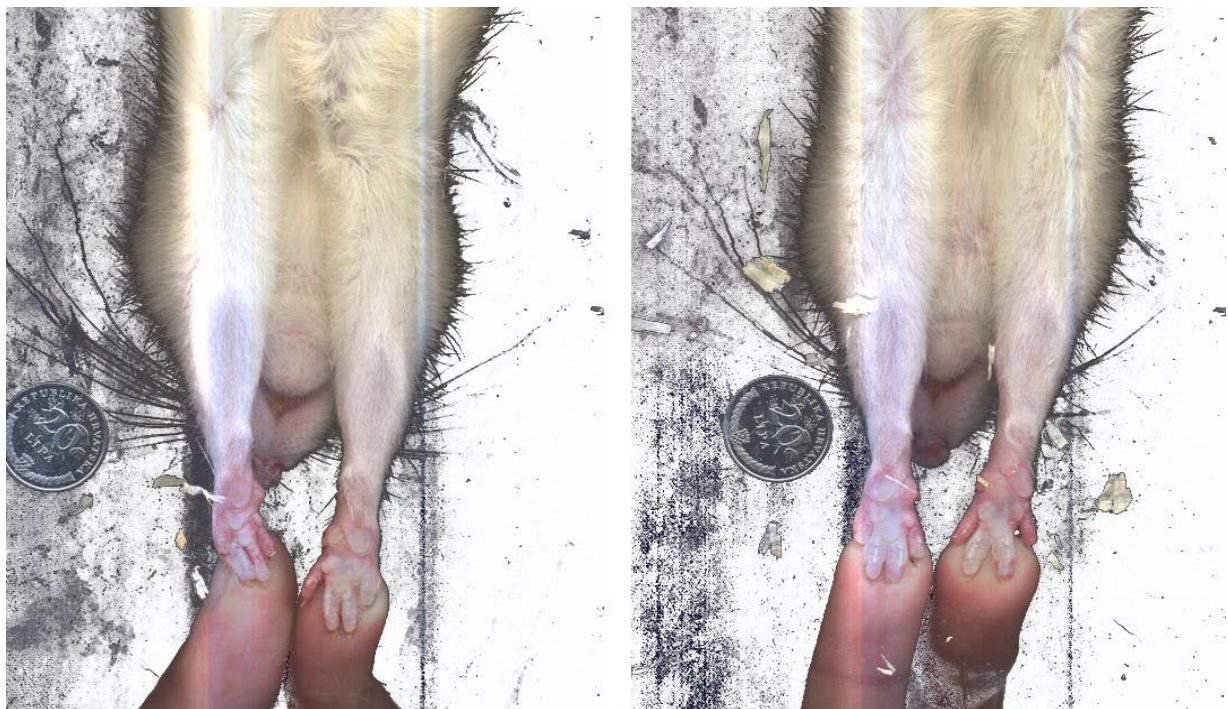


Slika 5. Ciklus hoda (*gait cycle*) pokusne životinje. Primjer grafičkog prikaza položaja šapa životinje u prostoru (na ordinati prikazane su koordinate položaja; x – isprekidanim linijama i

y – punim linijama) i vremenu (na apscisi je pokazatelj filmskog okvira), dobivenog nakon označavanja šapa, strojnog učenja i analize videa u programu DeepLabCut. Označene su; crveno - LP - lijeva prednja šapa, žuto - LS - lijeva stražnja šapa, svijetloplavo - DS - desna stražnja šapa, tamnoplavo – DP – desna prednja šapa.

4.2.2. Test za procjenu kontrakture ramena

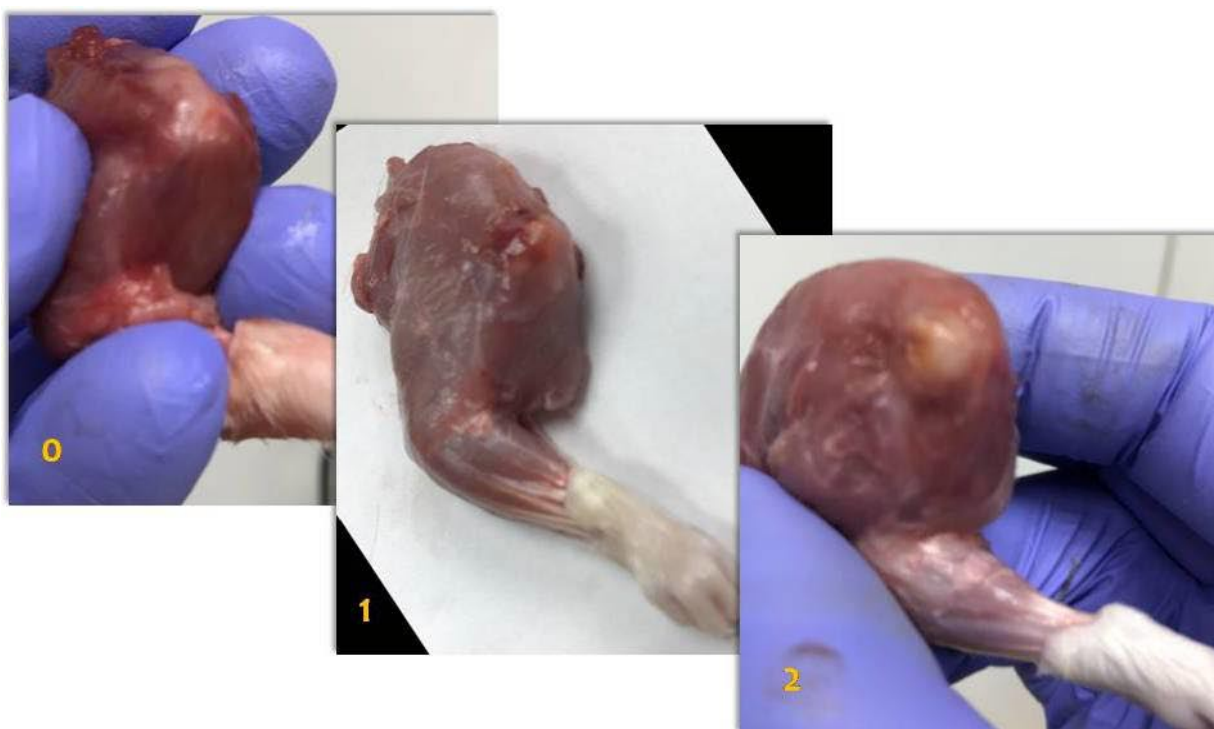
Za procjenu kontrakture modificiran je test kontrakture koljena kojeg je opisao Bojanić (2007). Jedan ispitivač je pridržavao prednje šape pokusne životinje na akrilnu podlogu. Drugom rukom je ispitivač postupno povlačeći životinju ispružao prednje noge do maksimalne ekstenzije. U tom trenutku treći je ispitivač fotografirao kamerom sa standardne udaljenosti (20 cm) (Slika 6). Naknadna analiza fotografija i mjerenja provedena su pomoću programa Photodontics 1.0. Dobivena vrijednost izražavala je nedostatak ekstenzije operirane noge odnosno težinu kontrakture.



Slika 6. Test za procjenu kontrakture ramena. Zamjetan je nedostatak ekstenzije lijevo.

4.3. Makroskopska procjena

Neposredno nakon žrtvovanja životinja pristupalo se makroskopskoj procjeni operiranog ramena. Nakon žrtvovanja operirano rame se ogolilo odstranjivanjem kože te se kirurški odstranilo operirano rame uključujući lopaticu i s pripadajućim mišićjem i lateralnu polovicu ključne kosti eksperimentalne životinje. Provedena je makroskopska procjena i makroskopsko ocjenjivanje. Na način da je pregledano mjesto transekcija tetiva i makroskopske promjene ocijenjene ocjenama od 0 do 2, gdje 0 označava uredne tetive, 1 zjap manji od 3mm, 2 - zjap veličine 3mm ili veći (Slika 7).



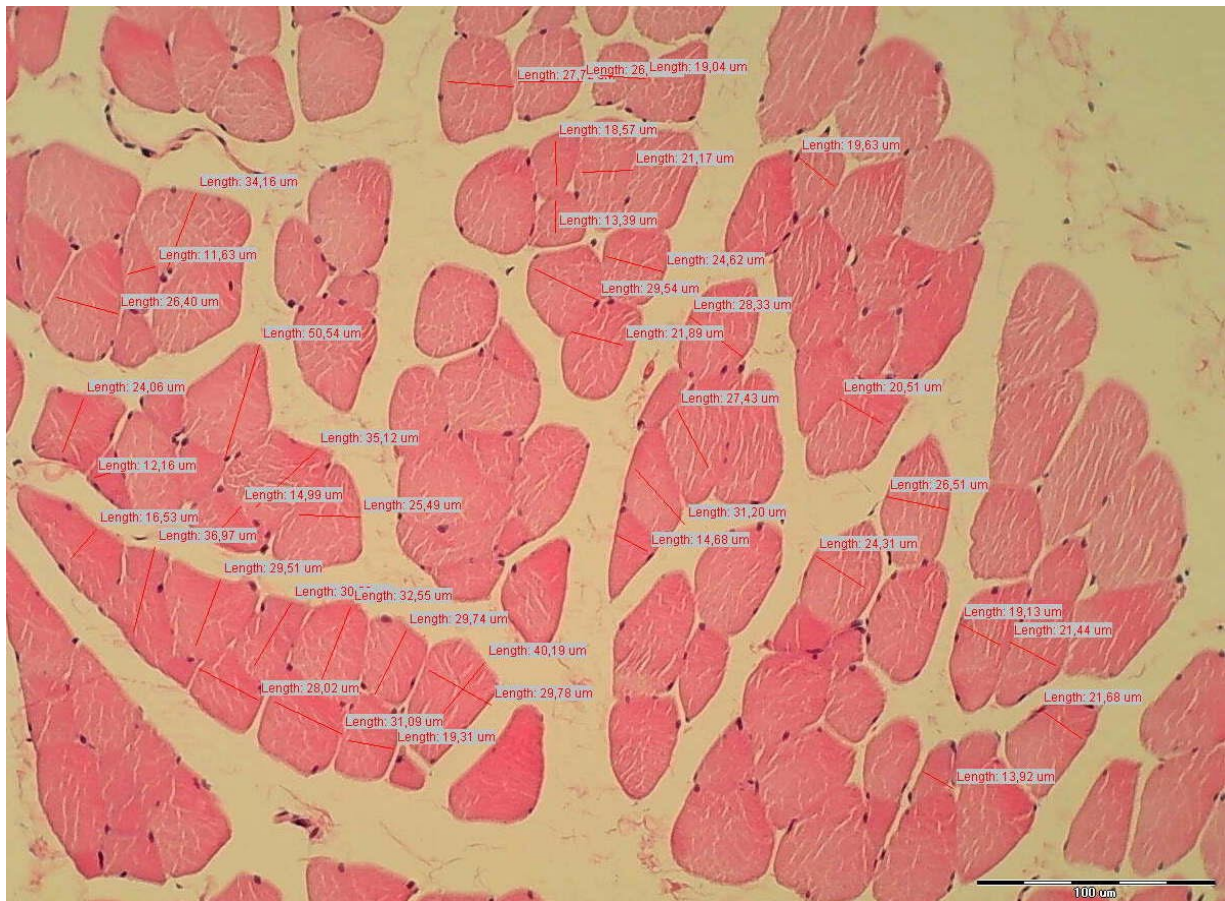
Slika 7. Makroskopska procjena. Primjeri makroskopskih preparata ocijenjenih s 0, 1 i 2.

4.4. Mikroskopska procjena (histološka obrada)

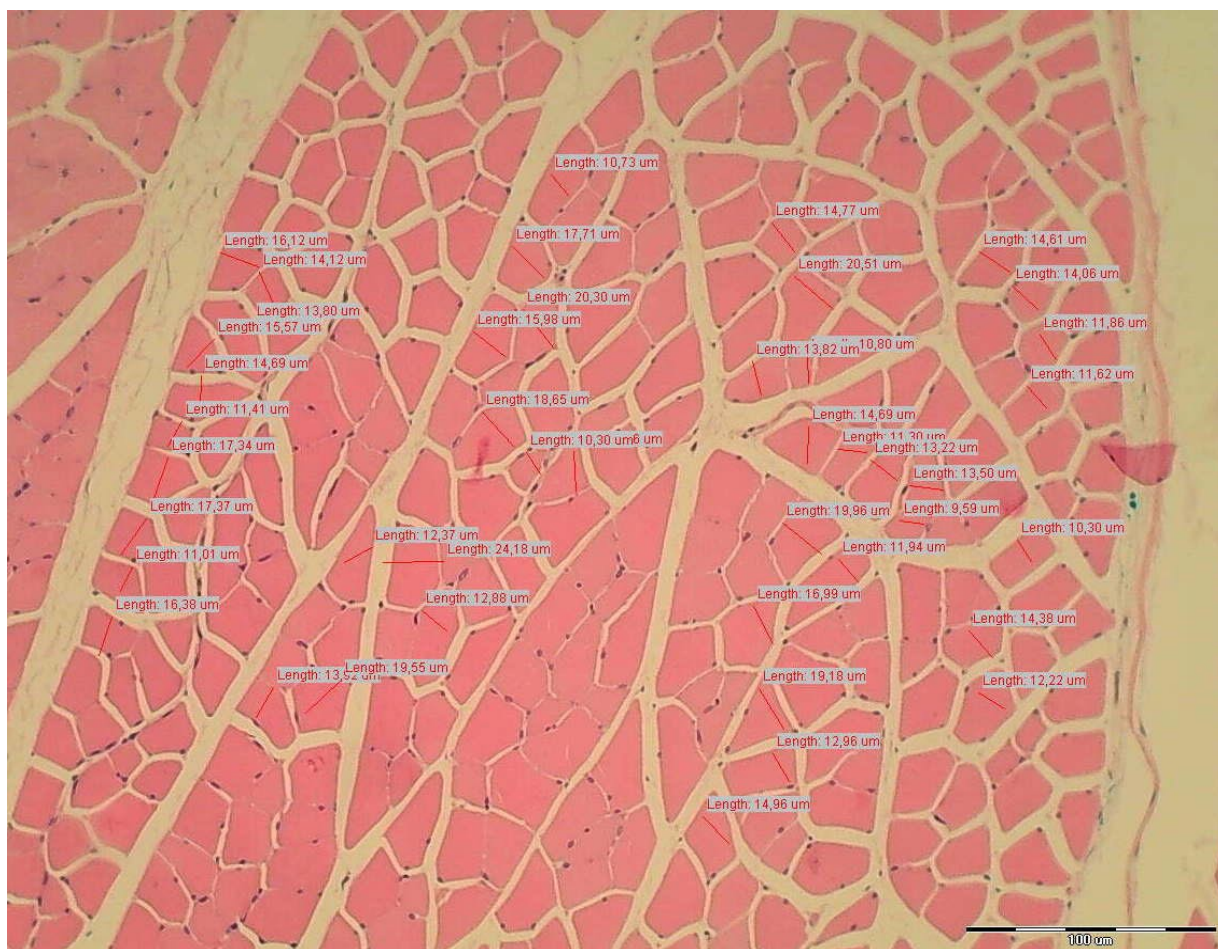
Nakon učinjene makroskopske procjene i RTG obrade pristupalo se pripremi preparata za histološku analizu. Od lopatice odvojena su tijela nadgrebenog mišića i podgrebenog mišića operiranog i kontralateralnog ramena, koji su poslužili kao kontrola. Fiksirali su se pribadačama za stiroporsku plohu uz minimalnu tenziju te su se fiksirali formalinom po opisanom protokolu (EDELSTEIN i sur., 2011; KUZEL i sur., 2013; SONNABEND i sur., 2010). Uzorci su bili rezani i bojani hematoksilinom i eozinom. Dio rezova tkiva bojan je Schiffovom kiselinom (*periodic acid Schiff - PAS*) i dio po Masson trikrom protokolu.

Za morfometrijsku analizu koristili su se softverski programi SFORM i ISSA proizvedeni u VAMSTEC-Software Company (Zagreb, Hrvatska). Histopatološka analiza učinjena je na mikroskopu tipa Olympus BX51 (Olympus Corporation, Tokio, Japan). Za analizu pod visokim povećanjem randomizacijom se odabralo pet polja. Uzorke su analizirali iskusni promatrači, koji nisu bili upoznati s podrijetlom materijala, mikrometrom postavljenim na objektiv pod povećanjem od 200x i pod optičkim mikroskopom povećanja 10x100.

Prikupljeni podaci sastojali su se od prosjeka od 5 odvojenih mjerenja po životinji. Promatrala se nazočnost mišićne atrofije i masne infiltracije. Uzorci su kvantificirani mjerenjem promjera mišićnih vlakana (Slike 8 i 9) (JAMALI i sur., 2000; BARTON i sur., 2005; KUZEL i sur., 2013).



Slika 8. Mikroskopska procjena. Primjer eutrofičnih mišićnih vlakana. Promjeri mišićnih vlakana mjereni na poprečnom rezu.



Slika 9. Mikroskopska procjena. Primjer hipotrofičnih mišićnih vlakana. Promjeri mišićnih vlakana mjereni na poprečnom rezu.

4.5. Statistička analiza podataka

Statistička analiza provedena je u statističkom softveru IBM SPSS v 26 (SAD). Koraci životinja su analizirani statistički metodom faktorijalne analize varijance. Sam eksperimentalni nacrt je u 3 x 2 formatu – 3 terapije x 2 načina primjene.

Zavisne varijable bile su mjere procjene funkcije i za svaku mjeru provedena je jedna faktorijalna analiza varijance. Nezavisne varijable bile su 3 različite doze djelatne tvari (μg , ng i 0) x 2 načina odnosno puta primjene. Uz to, kako bi se analizirao efekt dana nakon lezije, odnosno početka tretmana, kao nezavisna varijabla u analizi korišten je i dan, tj. broj dana nakon lezije.

Analiza varijance (ANOVA), statistički je postupak kojim se utvrđuje postoji li statistički značajna razlika u prosječnim rezultatima u nekoj kvantitativnoj varijabli između tri ili više skupina subjekata – u ovome radu skupine životinja su podijeljene po slučaju u 3 skupine s obzirom na tretman i svaka skupina podijeljena je prema načini aplikacije tretmana u dvije skupine.

Pri tome se kvantitativna varijabla tretira kao zavisna varijabla, a kategorijalne varijable kao nezavisne varijable, tj. varijable kojima se manipulira i zatim analizira efekt na zavisnu, kvantitativnu varijablu. Bitno je napomenuti da su zavisne varijable kategorijalnoga tipa međusobno isključive, tj. jedna životinja nije mogla istovremeno primiti dva ili više tretmana, odnosno dva načina primjene istoga ili različitoga tretmana.

Uz dvije navedene varijable tretmana i primjene, kao dodatna zavisna varijabla korišteno je i vrijeme od lezije koje je označeno kao „dan 0“, te sljedeći dani kada je provedeno mjerenje: 4., 7., 10., 14., 28., 42. i 56. dan. Ova varijabla uvrštena je u analizu zbog praćenja lezije u vremenu.

Budući da Analiza varijance pokazuje postojanje statistički značajnih učinaka i interakcija, ali ne i točno između kojih skupina, uobičajeno smo provodili *post hoc* Scheffe test kojima smo testirali i utvrđivali razlike između pojedinih parova.

Ovisno o vrsti podataka i napravljenom testu, rezultati su predstavljeni kao srednja vrijednost \pm standardna devijacija te standardna pogreška srednje vrijednosti. Vrijednosti $p < 0,05$ i $p < 0,01$ su smatrane statistički značajnima.

Vrijednosti dobivene analizom digitalnih video snimaka i fotografija, a koje proizlaze iz gustoće točaka (*pixel density*) i brzine filmskih okvira (*frame rate*), za potrebu grafičkog prikazivanja rezultata statističke analize, potrebno je bilo preračunati u vrijednosti izražene jedinicama međunarodnog sustava mjernih jedinica (*Système International d'Unités - SI*).

Za preračunavanje duljine korištena je formula; $d_{mm} = d_{pix} \frac{284 \text{ mm}}{1280 \text{ pix}}$, gdje su d_{mm} duljina izražena u milimetrima, a d_{pix} broj točaka.

Za izračunavanje brzine korištena je formula; $v = \frac{284 \text{ mm} \times 30 \text{ s}^{-1}}{f}$, gdje su v brzina izražena u milimetrima u sekundi, a f broj filmskih okvira.

5. REZULTATI

Kod svih 90 životinja provedena su funkcionalna mjerenja i mofrološka analiza prema nacrtu pokusa. Rezultati ovog istraživanja su prikazani podijeljeni u četiri podpoglavlja; rezultati analize hoda, rezultati procjene kontrakture, rezultati makroskopske procjene i rezultati histopatološke analize.

5.1. Rezultati analize hoda

5.1.1. Širina šape

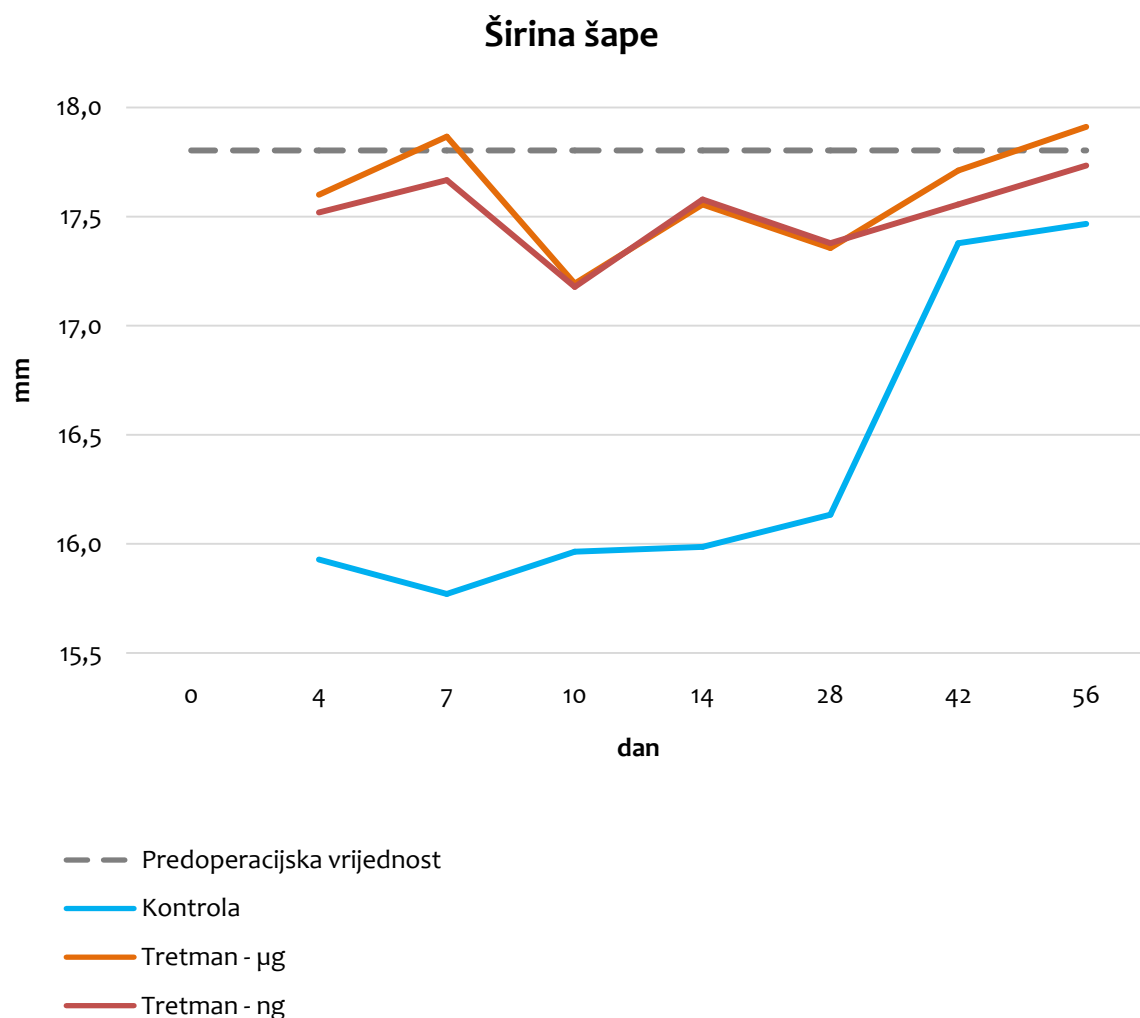
Rezultati analize pokazatelja širina šape pokazali su statističku značajnost za varijable doze djelatne tvari i vrijeme snimanja ($p < 0,001$), ali ne i za put primjene ($p = 0,262$). Također u interakcijama vidljivo je kako doza i vrijeme ima statistički značajan učinak na širinu šape ($p = 0,010$). Interakcije vezane s putem primjene nisu statistički značajne i put primjene ne utječe na varijablu širine šape.

Analiza varijance pokazala je da postoje statistički značajni učinci i interakcije, pa je proveden post – hoc test (Scheffe test) da bi točno utvrdili između kojih skupina postoje razlike. U tablici 2. se vidi da neovisno o danu mjerenja, postoji statistički značajna razlika između tretiranih skupina i kontrolne skupine ($p < 0,001$). Između tretiranih skupina ne postoji statistički značajna razlika ($p = 0,922$), dakle doza BPC 157 ne utječe na širinu šape.

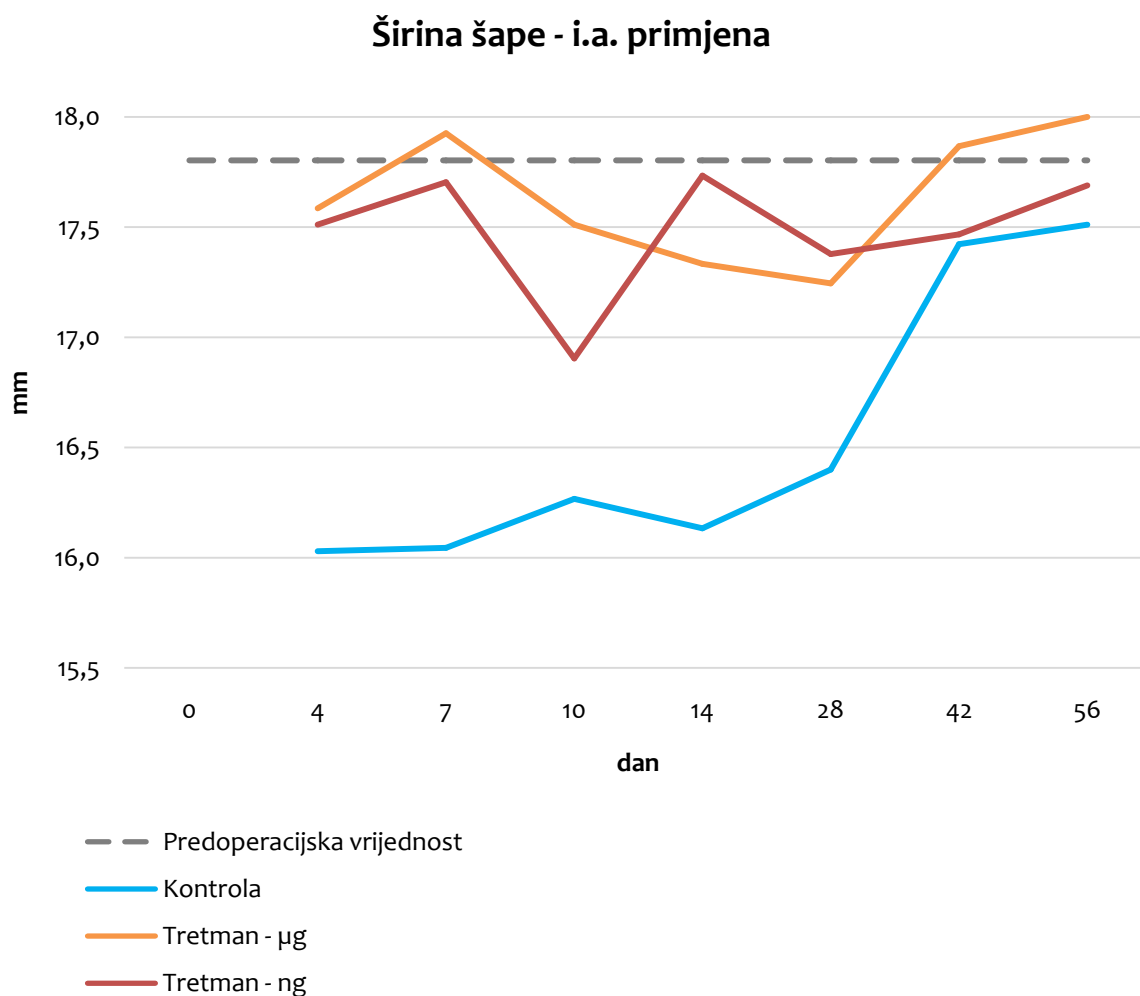
Tablica 2. Analiza varijance pokazatelja širina šape

protokol	protokol	srednja vrijednost razlike	standardna pogreška	p
kontrola	10 µg/kg	-6,17*	0,459	0,000
	10 ng/kg	-5,86*	0,459	0,000
10 µg/kg	kontrola	6,17*	0,459	0,000
	10 ng/kg	0,31	0,450	0,922
10 ng/kg	kontrola	5,86*	0,459	0,000
	10 µg/kg	-0,31	0,450	0,922

* $p < 0,05$

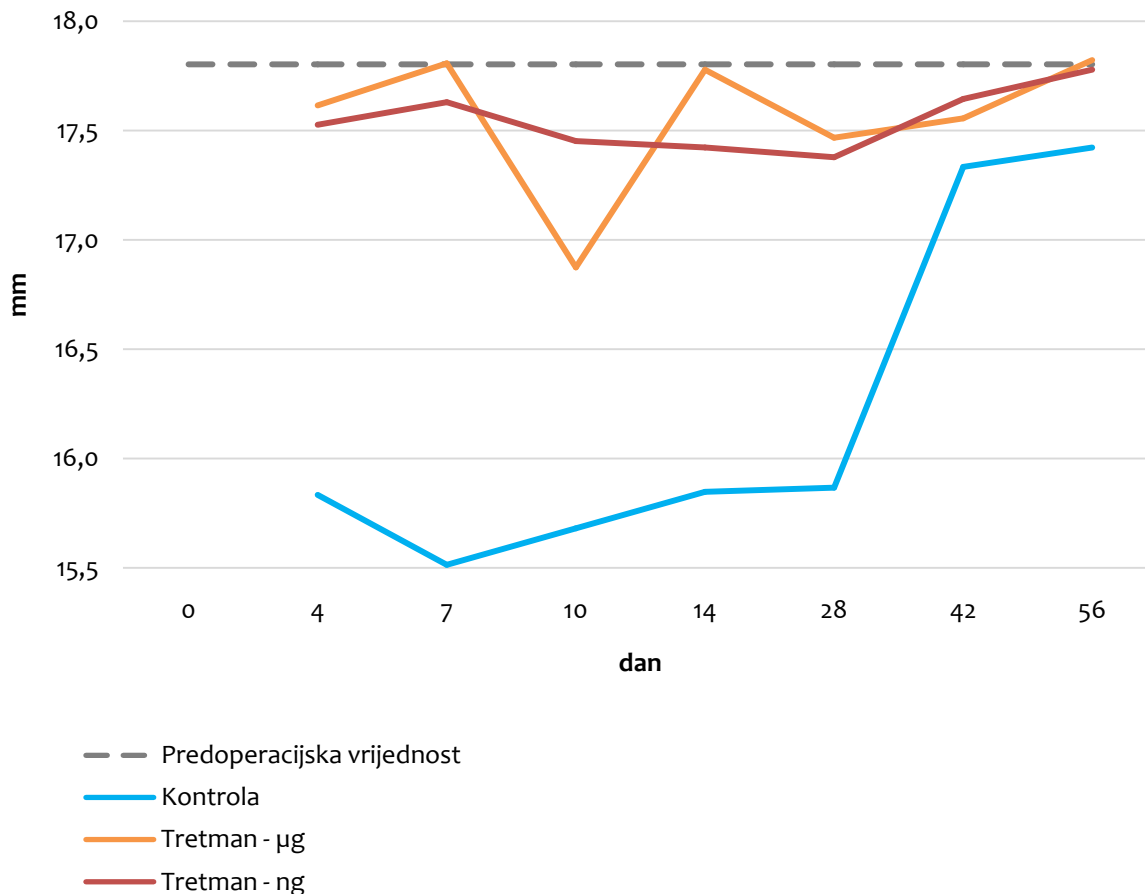


Slika 10. Grafički prikaz vrijednosti varijable širine šape, u odnosu na dane, za sve tri skupine tretmana neovisno o putu primjene. Prosječna polazna vrijednost širine šape izmjerena preoperacijski označena je sivom isprekidanom horizontalnom crtom, kontrola je označena plavom crtom, skupina koja je dobivala BPC 157 u dozi 10 $\mu\text{g}/\text{kg}$ narančastom crtom, a skupina koja je dobivala BPC 157 u dozi 10 ng/kg crvenom crtom.



Slika 11. Grafički prikaz vrijednosti varijable širine šape u odnosu na dane, za skupine intraartikularnog puta primjene. Prosječna polazna vrijednost širine šape izmjerena preoperacijski označena je sivom isprekidanom horizontalnom crtom, kontrola je označena plavom crtom, skupina koja je dobivala BPC 157 u dozi 10 $\mu\text{g}/\text{kg}$ narančastom crtom, a skupina koja je dobivala BPC 157 u dozi 10 ng/kg crvenom crtom.

Širina šape - p.o. primjena



Slika 12. Grafički prikaz vrijednosti varijable širine šape, u odnosu na dane, za skupine peroralnog puta primjene. Prosječna polazna vrijednost širine šape izmjerena preoperacijski označena je sivom isprekidanom horizontalnom crtom, kontrola je označena plavom crtom, skupina koja je dobivala BPC 157 u dozi 10 $\mu\text{g}/\text{kg}$ narančastom crtom, a skupina koja je dobivala BPC 157 u dozi 10 ng/kg crvenom crtom.

Na kraju, jednostavnom *post hoc* analizom varijance analizirana je interakcija doze djelatne tvari i vremena snimanja. Postoji statistički značajna razlika ($p < 0,01$) u mjerenjima nakon 42. i 56. dana kod kontrolne skupine. Kod tretiranih skupina nema statistički značajne razlike.

5.1.2. Duljina šape

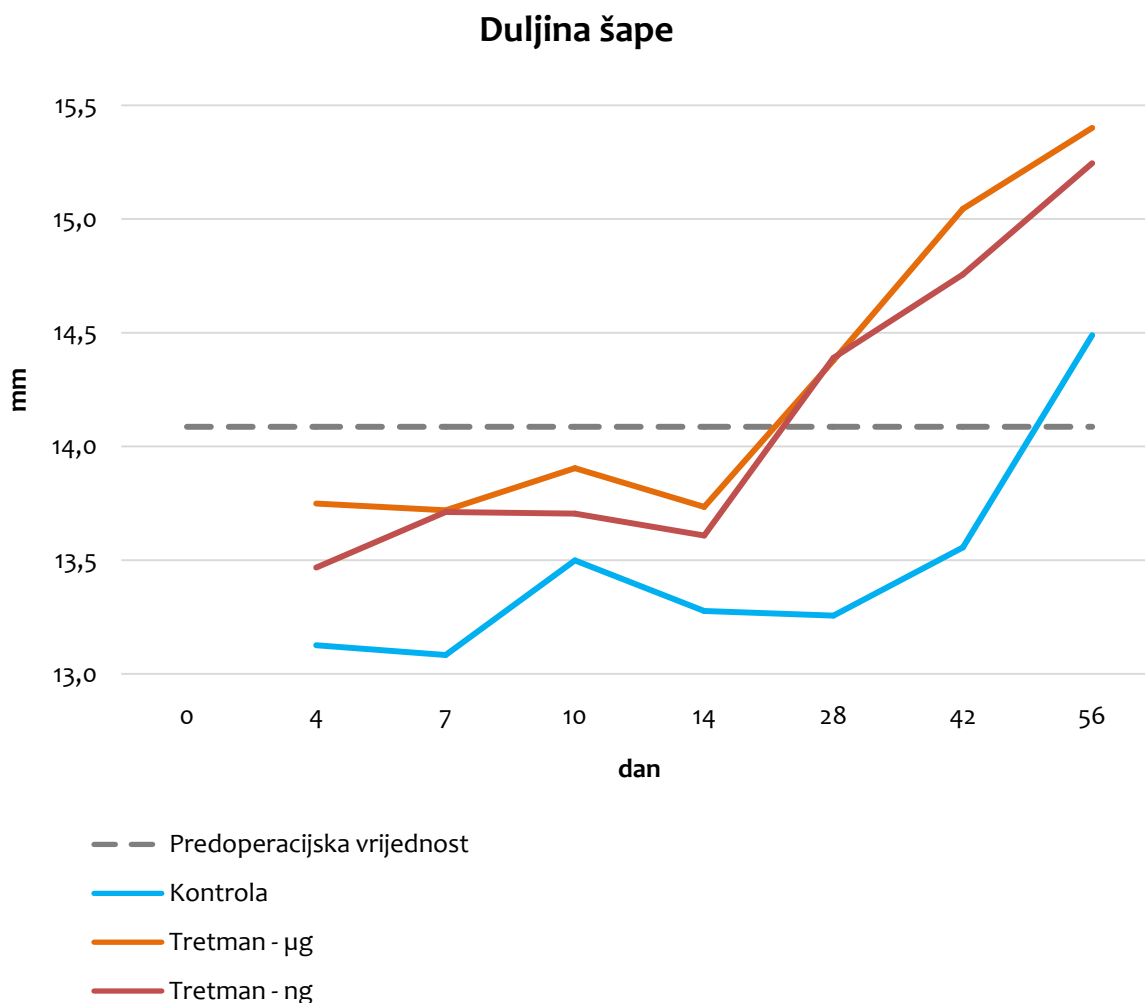
Rezultati analize pokazatelja duljina šape pokazali su statističku značajnost za varijable doze djelatne tvari i vremena snimanja ($p < 0,001$), ali ne i put primjene ($p = 0,462$). Interakcije vezane s putem primjene i/ili dozom djelatne tvari i/ili vremenom snimanja nisu statistički značajne.

Tablica 3. Analiza varijance pokazatelja duljina šape

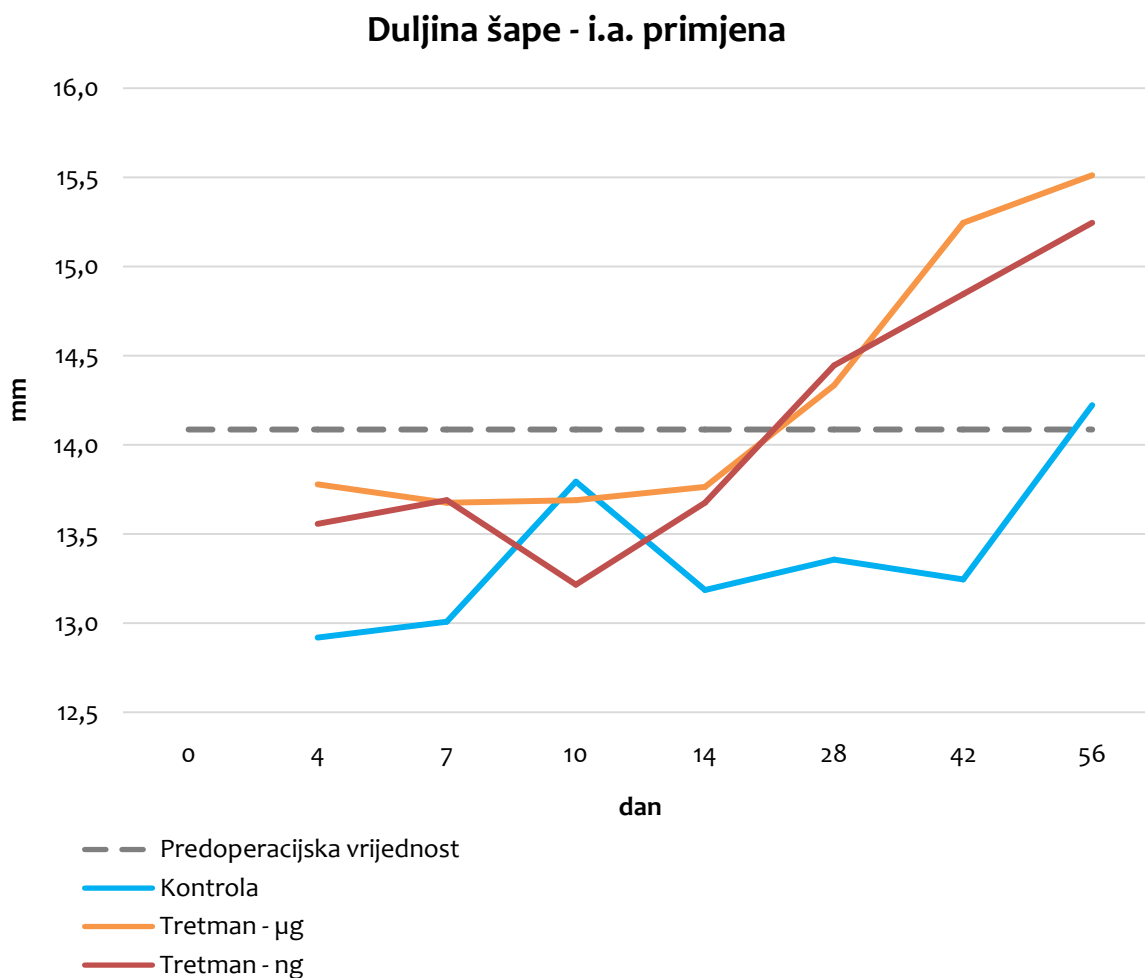
protokol	protokol	srednja vrijednost razlike	standardna pogreška	p
kontrola	10 µg/kg	-3,02*	0,453	0,000
	10 ng/kg	-2,38*	0,453	0,000
10 µg/kg	kontrola	3,02*	0,453	0,000
	10 ng/kg	0,64	0,444	0,560
10 ng/kg	kontrola	2,38*	0,453	0,000
	10 µg/kg	-0,64	0,444	0,560

* $p < 0,05$

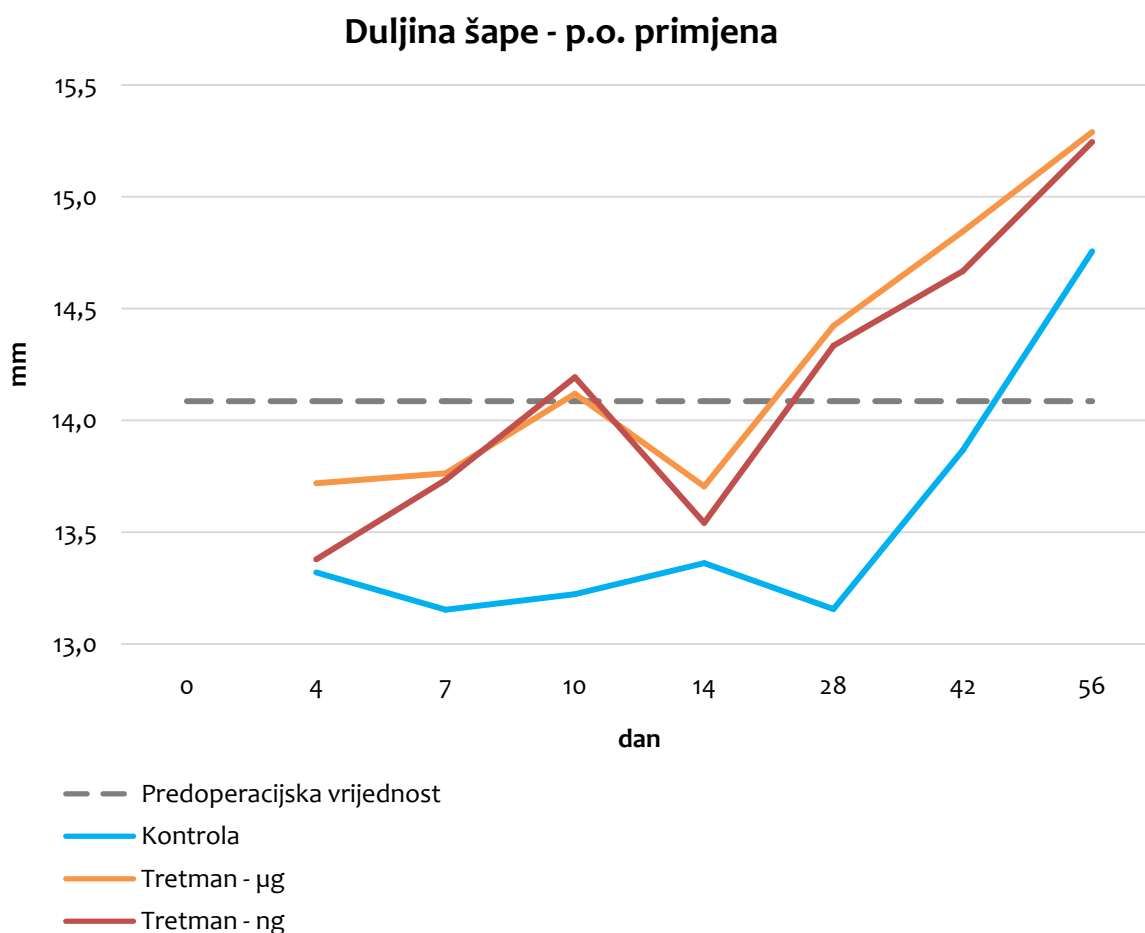
Post hoc analiza (Scheffe test) utvrdila je postojanje statistički značajne razlike između tretiranih skupina i kontrolne skupine ($p < 0,001$). Između tretiranih skupina ne postoji statistički značajna razlika ($p = 0,560$), dakle razlika u dozi BPC 157 ne utječe na duljinu šape (Tablica 3).



Slika 13. Grafički prikaz vrijednosti varijable duljina šape u odnosu na dane, za sve tri skupine tretmana neovisno o putu primjene. Prosječna polazna vrijednost duljine šape izmjerena preoperacijski označena je sivom isprekidanom horizontalnom crtom, kontrola je označena plavom crtom, skupina koja je dobivala BPC 157 u dozi 10 $\mu\text{g}/\text{kg}$ narančastom crtom, a skupina koja je dobivala BPC 157 u dozi 10 ng/kg crvenom crtom.



Slika 14. Grafički prikaz vrijednosti varijable duljina šape u odnosu na dane, za skupine intraartikularnog puta primjene. Prosječna polazna vrijednost duljine šape izmjerena preoperacijski označena je sivom isprekidanom horizontalnom crtom, kontrola je označena plavom crtom, skupina koja je dobivala BPC 157 u dozi 10 $\mu\text{g}/\text{kg}$ narančastom crtom, a skupina koja je dobivala BPC 157 u dozi 10 ng/kg crvenom crtom.



Slika 15. Grafički prikaz vrijednosti varijable duljina šape u odnosu na dane, za skupine peroralnog puta primjene. Prosječna polazna vrijednost duljine šape izmjerena preoperacijski označena je sivom isprekidanom horizontalnom crtom, kontrola je označena plavom crtom, skupina koja je dobivala BPC 157 u dozi 10 $\mu\text{g}/\text{kg}$ narančastom crtom, a skupina koja je dobivala BPC 157 u dozi 10 ng/kg crvenom crtom.

Na kraju, jednostavnom *post hoc* analizom varijance analizirana je interakcija doze djelatne tvari i vremena snimanja. Postoji statistički značajna razlika ($p < 0,01$) u mjerenjima nakon 42. i 56. dana kod obje tretirane skupine. Kod kontrolne skupine statistički značajna razlika ($p < 0,01$) izmjerena je 56. dana.

5.1.3. Razmak između srednjih prstiju

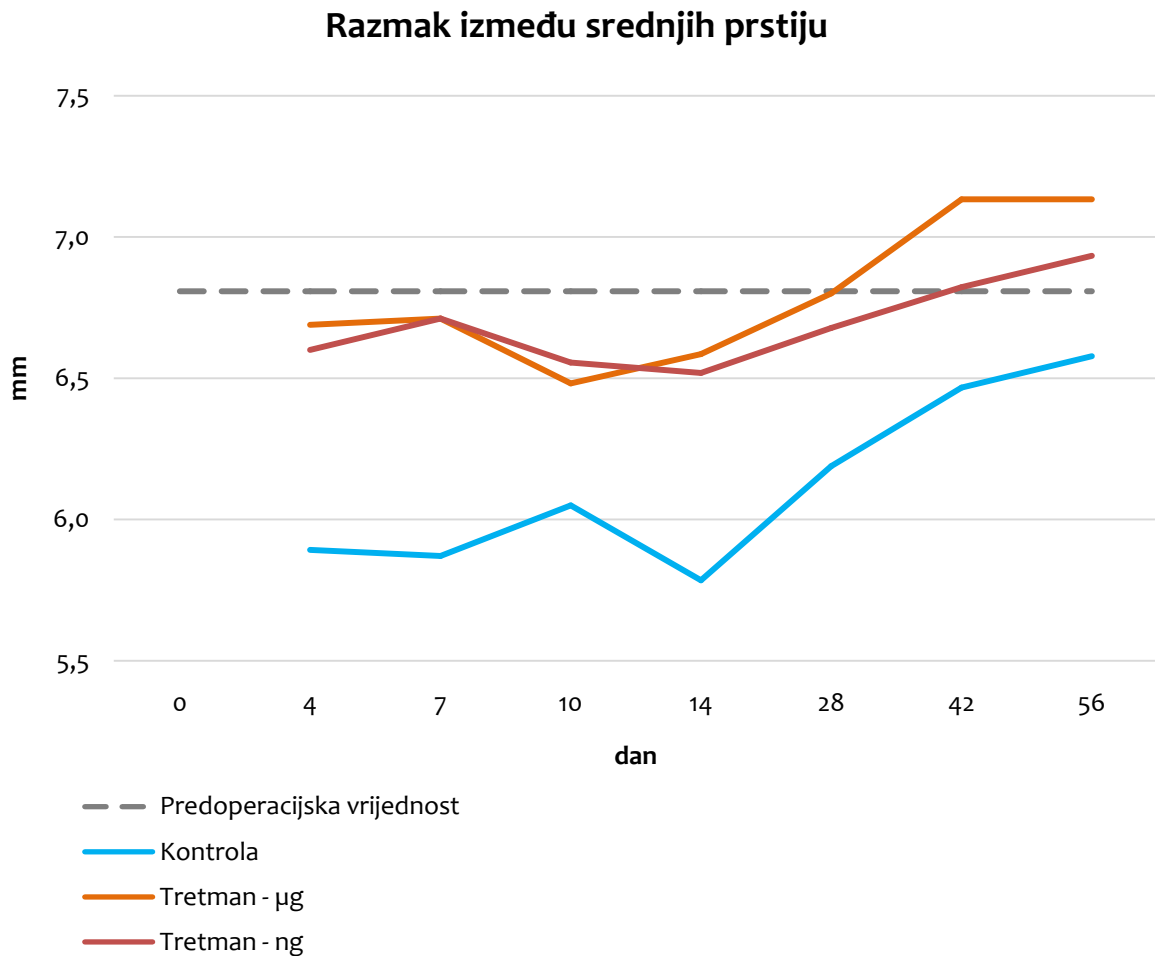
Rezultati analize pokazatelja razmak između srednjih prstiju pokazali su statističku značajnost za varijable doze djelatne tvari i vremena snimanja ($p < 0,001$), ali ne i put primjene ($p = 0,180$). Interakcije vezane s putem primjene i/ili dozom djelatne tvari i/ili vremenom snimanja nisu statistički značajne.

Tablica 4. Analiza varijance pokazatelja razmak između srednjih prstiju

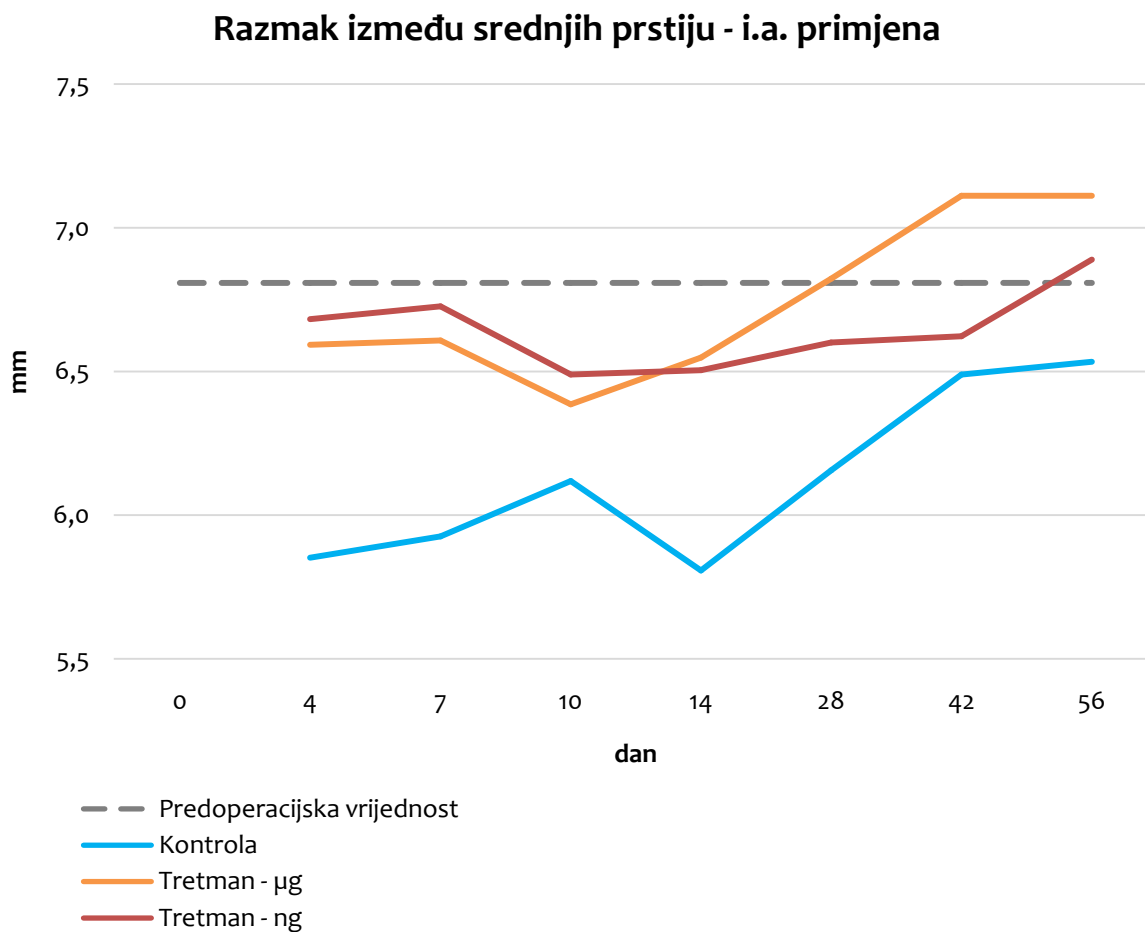
protokol	protokol	srednja vrijednost razlike	standardna pogreška	p
kontrola	10 µg/kg	-3,03*	0,234	0,000
	10 ng/kg	-2,75*	0,234	0,000
10 µg/kg	kontrola	3,03*	0,234	0,000
	10 ng/kg	0,28	0,230	0,683
10 ng/kg	kontrola	2,75*	0,234	0,000
	10 µg/kg	-0,28	0,230	0,683

* $p < 0,05$

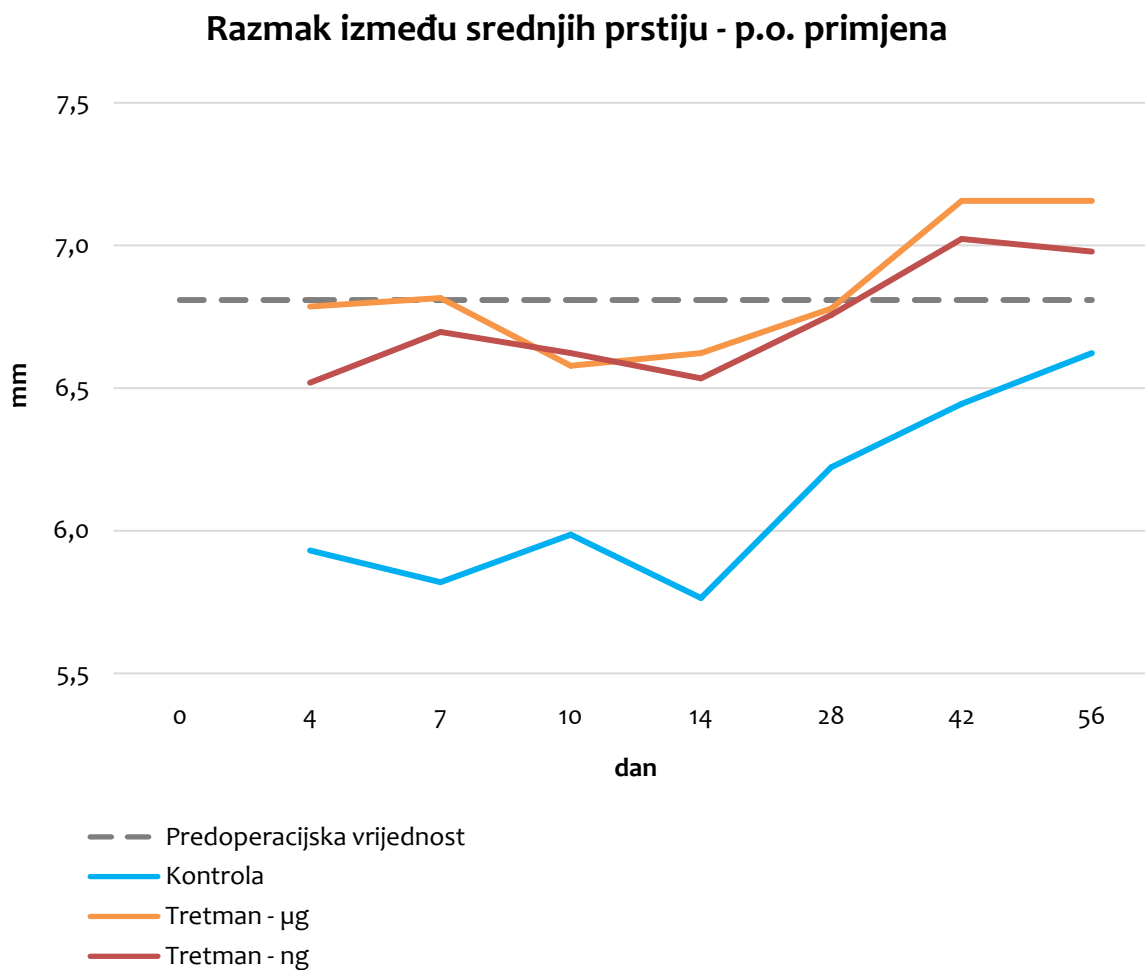
Post hoc analiza (Scheffe test) utvrdila je postojanje statistički značajne razlike između tretiranih skupina i kontrolne skupine ($p < 0,001$). Između tretiranih skupina ne postoji statistički značajna razlika ($p = 0,683$), dakle razlika u dozi BPC 157 ne utječe na razmak između srednjih prstiju (Tablica 4).



Slika 16. Grafički prikaz vrijednosti varijable razmak između srednjih prstiju u odnosu na dane, za sve tri skupine tretmana neovisno o putu primjene. Prosječna polazna vrijednost razmaka između srednjih prstiju izmjerena preoperacijski označena je sivom isprekidanom horizontalnom crtom, kontrola je označena plavom crtom, skupina koja je dobivala BPC 157 u dozi 10 $\mu\text{g}/\text{kg}$ narančastom crtom, a skupina koja je dobivala BPC 157 u dozi 10 ng/kg crvenom crtom.



Slika 17. Grafički prikaz vrijednosti varijable razmak između srednjih prstiju u odnosu na dane, za skupine intraartikularnog puta primjene. Prosječna polazna vrijednost razmaka između srednjih prstiju izmjerena preoperacijski označena je sivom isprekidanom horizontalnom crtom, kontrola je označena plavom crtom, skupina koja je dobivala BPC 157 u dozi 10 $\mu\text{g}/\text{kg}$ narančastom crtom, a skupina koja je dobivala BPC 157 u dozi 10 ng/kg crvenom crtom.



Slika 18. Grafički prikaz vrijednosti varijable razmak između srednjih prstiju u odnosu na dane, za skupine peroralnog puta primjene. Prosječna polazna vrijednost razmaka između srednjih prstiju izmjerena preoperacijski označena je sivom isprekidanom horizontalnom crtom, kontrola je označena plavom crtom, skupina koja je dobivala BPC 157 u dozi 10 $\mu\text{g}/\text{kg}$ narančastom crtom, a skupina koja je dobivala BPC 157 u dozi 10 ng/kg crvenom crtom.

Na kraju, jednostavnom *post hoc* analizom varijance analizirana je interakcija doze djelatne tvari i vremena snimanja. Ne postoji statistički značajna razlika u mjerenjima dana kod obje tretirane skupine. Kod kontrolne skupine statistički značajne razlike ($p < 0,05$) javljaju se u mjerenjima 14. dana te 42. i 56. dana.

5.1.4. Odmak lijeve šape

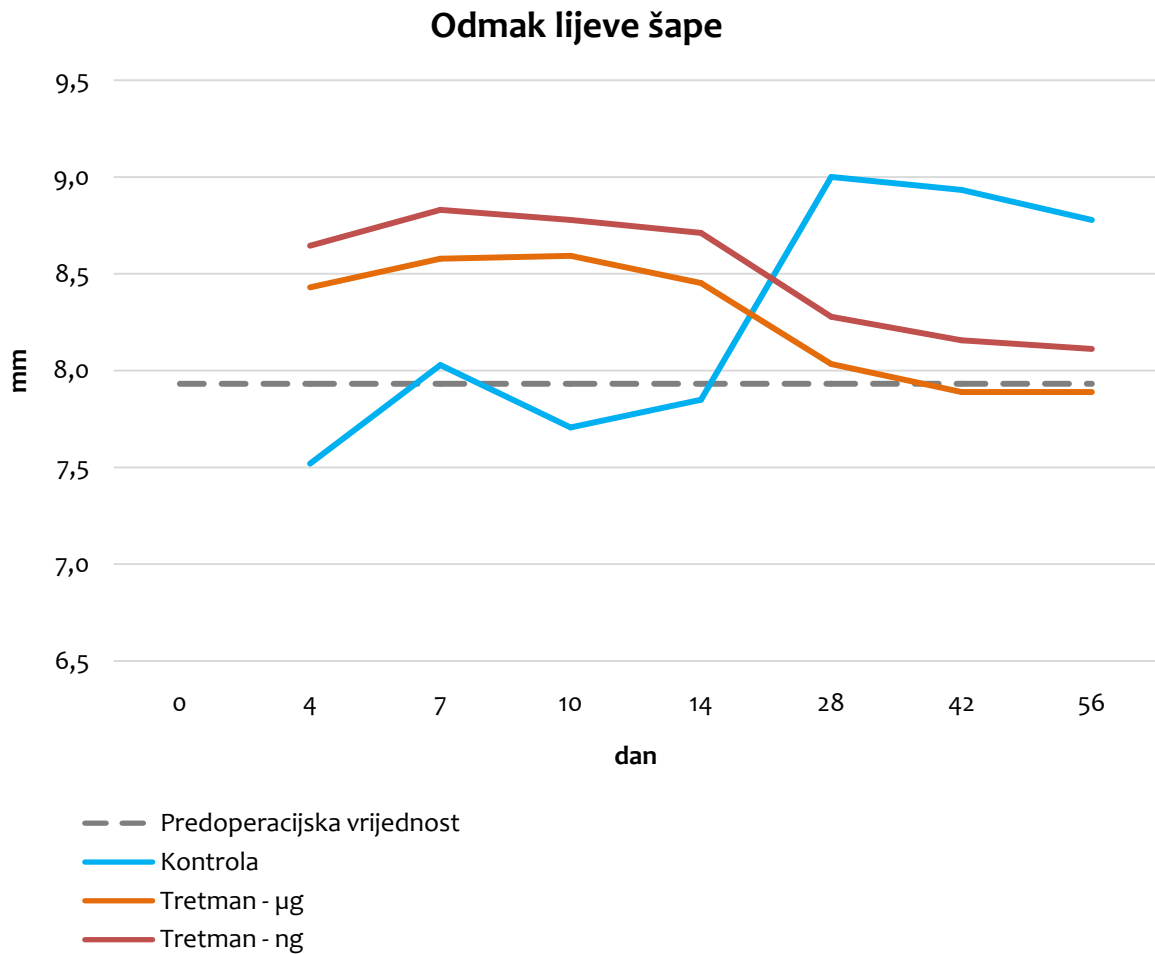
Rezultati analize pokazatelja odmak lijeve šape nisu pokazali statističku značajnost ni statistički značajne interakcije za varijable doza djelatne tvari, vrijeme snimanja i put primjene.

Tablica 5. Analiza varijance pokazatelja odmak lijeve šape

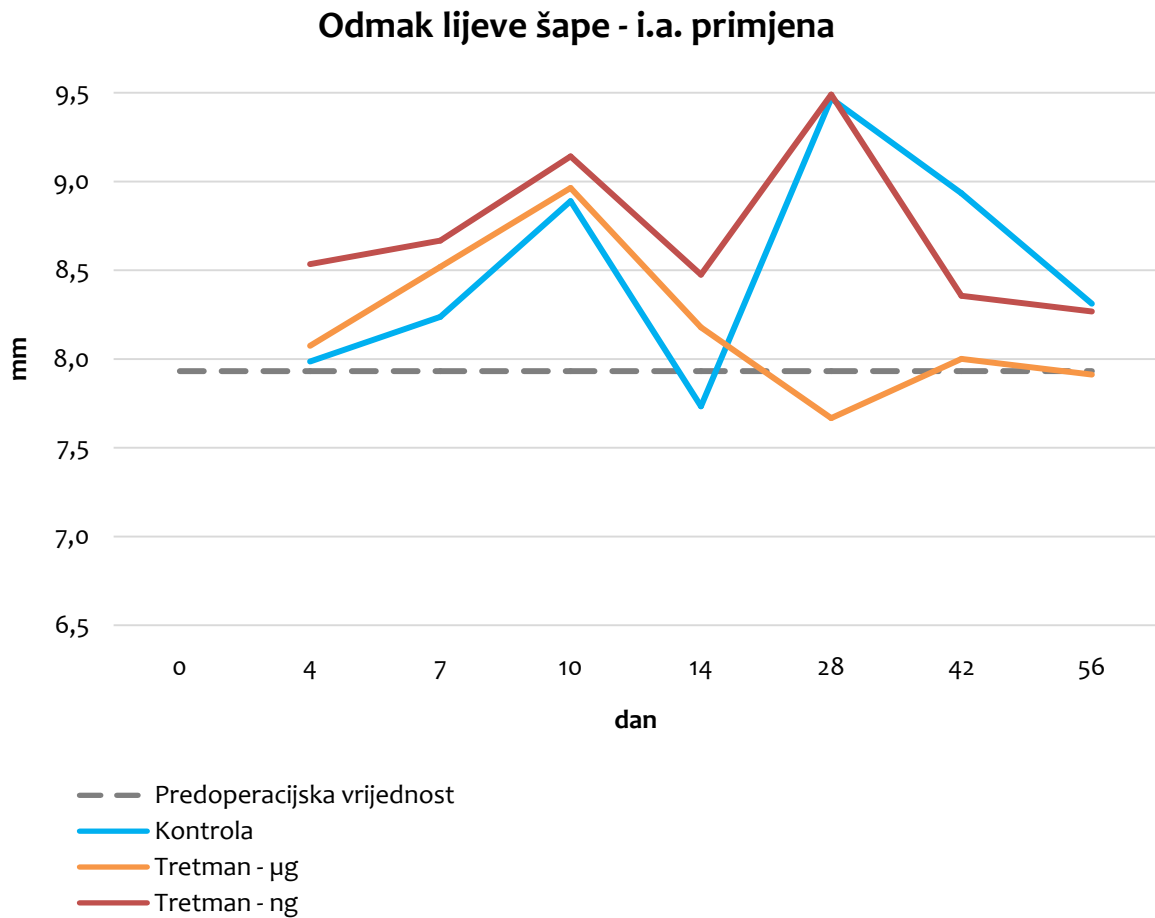
protokol	protokol	srednja vrijednost razlike	standardna pogreška	p
kontrola	10 µg/kg	-6,17*	0,459	0,000
	10 ng/kg	-5,86*	0,459	0,000
10 µg/kg	kontrola	6,17*	0,459	0,000
	10 ng/kg	0,31	0,450	0,922
10 ng/kg	kontrola	5,86*	0,459	0,000
	10 µg/kg	-0,31	0,450	0,922

*p<0,05

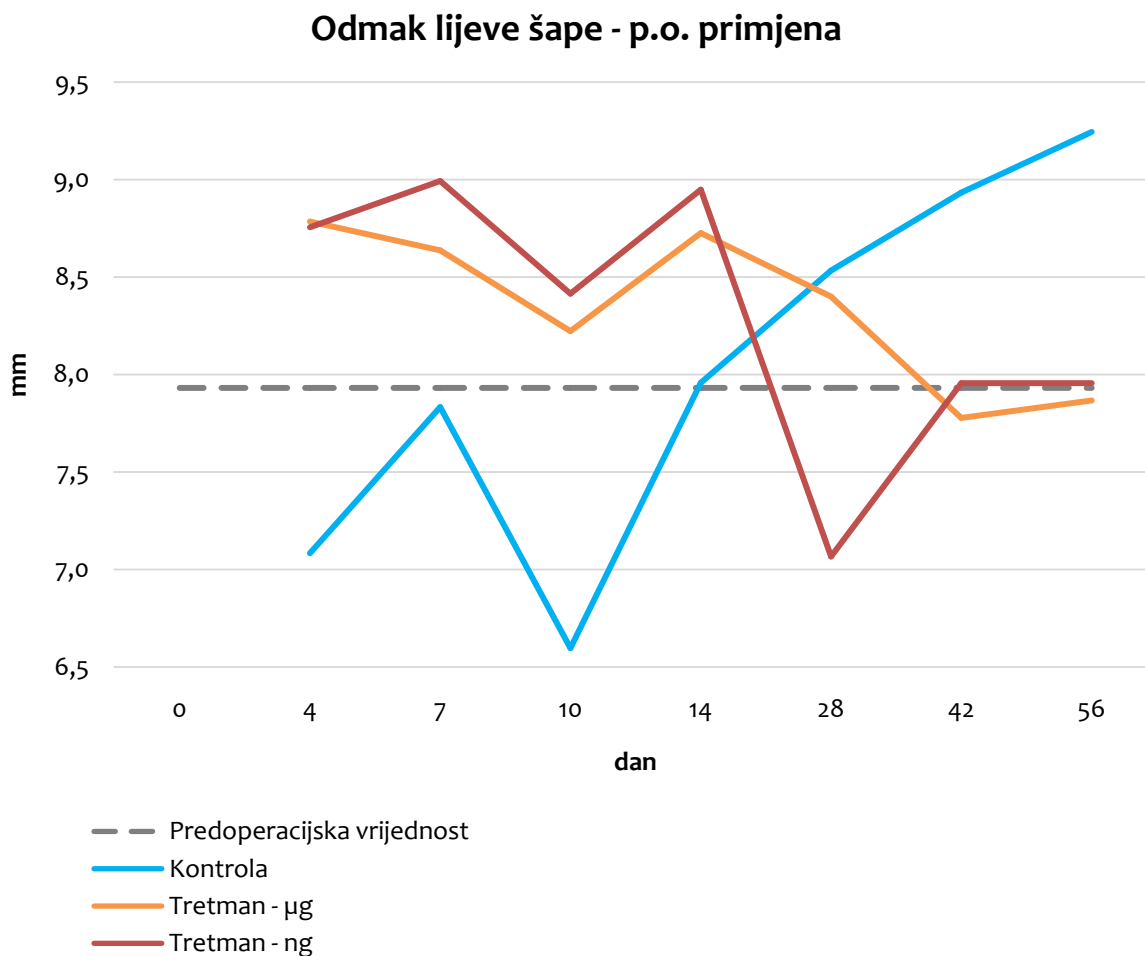
Analiza varijance pokazala je da postoje statistički značajni učinci i interakcije, pa je proveden *post hoc* test (Scheffe test) da bi se točno utvrdilo između kojih skupina postoje razlike. U tablici 5 se vidi da neovisno o danu mjerenja, postoji statistički značajna razlika između tretiranih skupina i kontrolne skupine ($p < 0,001$). Između tretiranih skupina ne postoji statistički značajna razlika ($p = 0,922$), dakle doza BPC 157 ne utječe na odmak lijeve šape.



Slika 19. Grafički prikaz vrijednosti varijable odmak lijeve šape u odnosu na dane, za sve tri skupine tretmana neovisno o putu primjene. Prosječna polazna vrijednost odmaka lijeve šape izmjerena preoperacijski označena je sivom isprekidanom horizontalnom crtom, kontrola je označena plavom crtom, skupina koja je dobivala BPC 157 u dozi 10 $\mu\text{g}/\text{kg}$ narančastom crtom, a skupina koja je dobivala BPC 157 u dozi 10 ng/kg crvenom crtom.



Slika 20. Grafički prikaz vrijednosti varijable odmak lijeve šape u odnosu na dane, za skupine intraartikularnog puta primjene. Prosječna polazna vrijednost odmaka lijeve šape izmjerena preoperacijski označena je sivom isprekidanom horizontalnom crtom, kontrola je označena plavom crtom, skupina koja je dobivala BPC 157 u dozi 10 $\mu\text{g}/\text{kg}$ narančastom crtom, a skupina koja je dobivala BPC 157 u dozi 10 ng/kg crvenom crtom.



Slika 21. Grafički prikaz vrijednosti varijable odmak lijeve šape u odnosu na dane, za skupine peroralnog puta primjene. Prosječna polazna vrijednost odmaka lijeve šape izmjerena preoperacijski označena je sivom isprekidanom horizontalnom crtom, kontrola je označena plavom crtom, skupina koja je dobivala BPC 157 u dozi 10 $\mu\text{g}/\text{kg}$ narančastom crtom, a skupina koja je dobivala BPC 157 u dozi 10 ng/kg crvenom crtom.

Na kraju, jednostavnom *post hoc* analizom varijance analizirana je interakcija doze djelatne tvari i vremena snimanja. Postoji statistički značajna razlika ($p < 0,01$) u mjerenjima 42. i 56. dana kod kontrolne skupine. Kod tretiranih skupina nema statistički značajne razlike.

5.1.5. Odmak desne šape

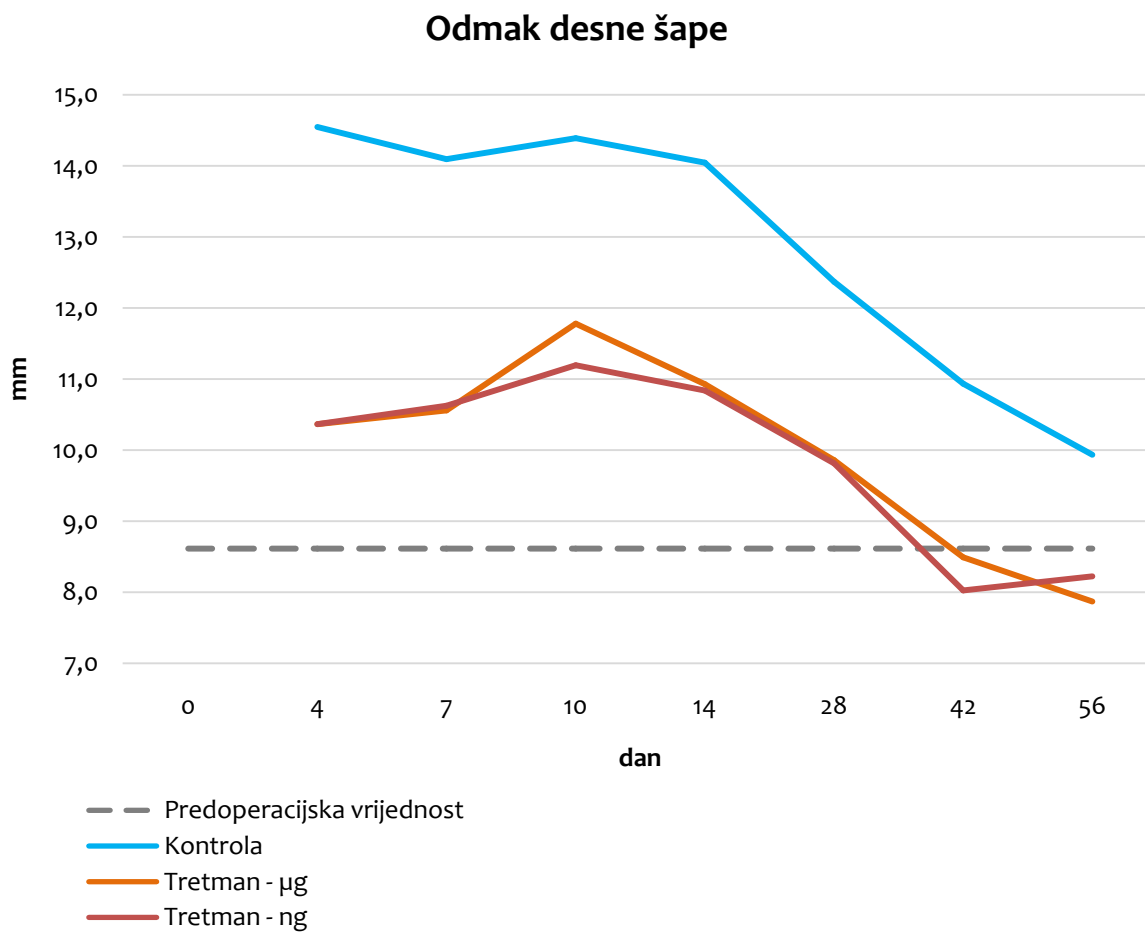
Rezultati analize pokazatelja odmak desne šape pokazali su statističku značajnost za varijable doza djelatne tvari i vrijeme snimanja ($p < 0,001$), ali ne i put primjene ($p = 0,672$). Interakcije vezane s putem primjene i/ili dozom djelatne tvari i/ili vremenom snimanja nisu statistički značajne.

Tablica 6. Analiza varijance pokazatelja odmak desne šape

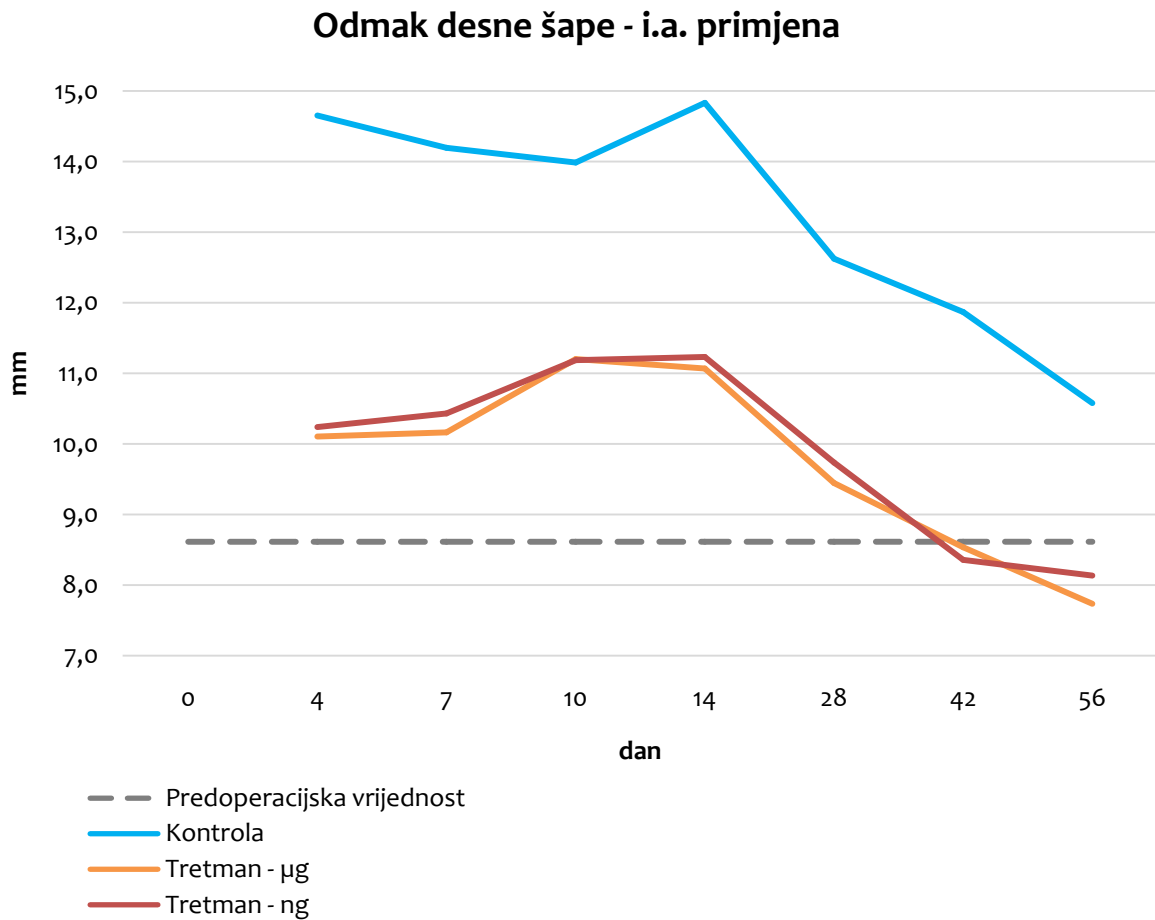
protokol	protokol	srednja vrijednost razlike	standardna pogreška	p
kontrola	10 µg/kg	13,89*	1,242	0,000
	10 ng/kg	14,46*	1,242	0,000
10 µg/kg	kontrola	-13,89*	1,242	0,000
	10 ng/kg	0,57	1,217	0,975
10 ng/kg	kontrola	-14,46*	1,242	0,000
	10 µg/kg	-0,57	1,217	0,975

* $p < 0,05$

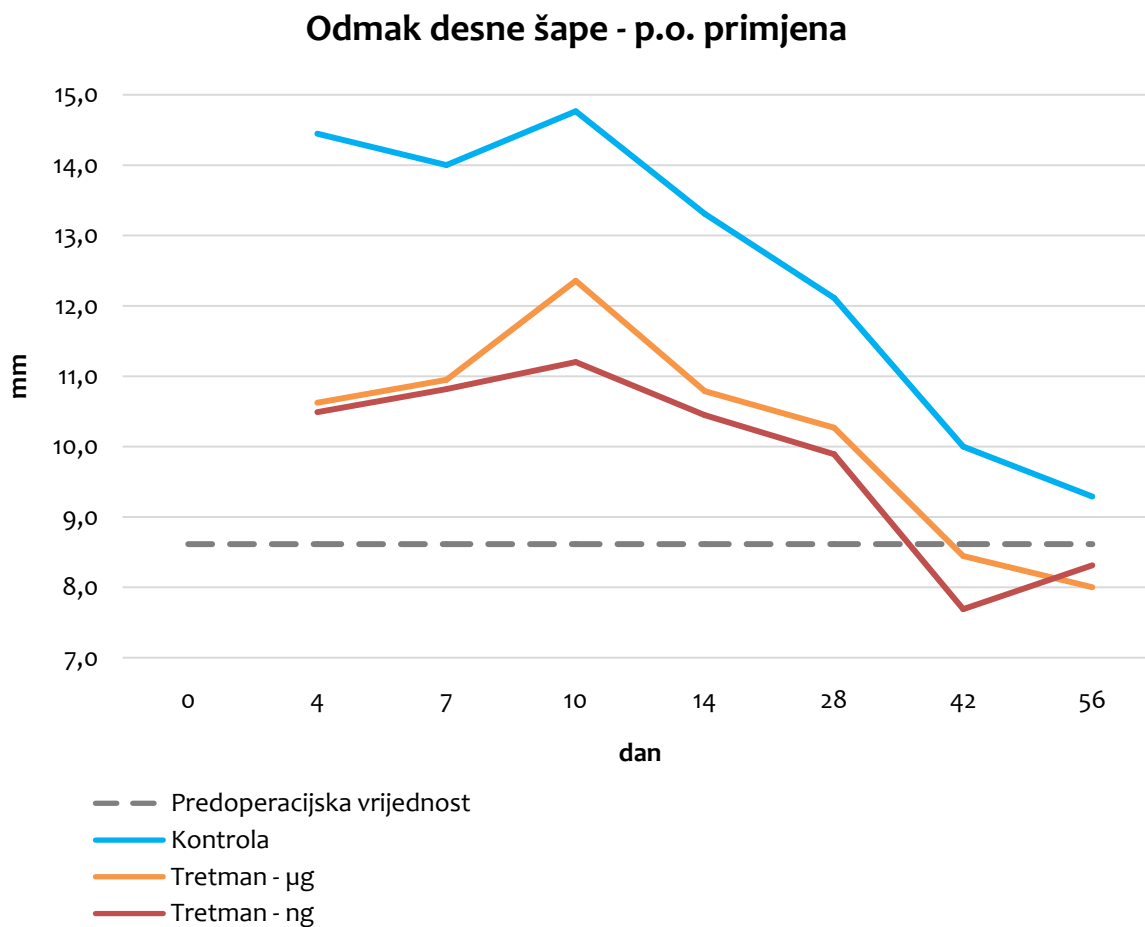
Post hoc analiza (Scheffe test) utvrdila je da postoji statistički značajna razlika između tretiranih skupina i kontrolne skupine ($p < 0,001$). Između tretiranih skupina ne postoji statistički značajna razlika ($p = 0,975$), dakle razlika u dozi BPC 157 ne utječe na odmak desne šape (Tablica 6).



Slika 22. Grafički prikaz vrijednosti varijable odmak desne šape u odnosu na dane, za sve tri skupine tretmana neovisno o putu primjene. Prosječna polazna vrijednost odmaka desne šape izmjerena preoperacijski označena je sivom isprekidanom horizontalnom crtom, kontrola je označena plavom crtom, skupina koja je dobivala BPC 157 u dozi 10 $\mu\text{g}/\text{kg}$ narančastom crtom, a skupina koja je dobivala BPC 157 u dozi 10 ng/kg crvenom crtom.



Slika 23. Grafički prikaz vrijednosti varijable odmak desne šape u odnosu na dane, za skupine intraartikularnog puta primjene. Prosječna polazna vrijednost odmaka desne šape izmjerena preoperacijski označena je sivom isprekidanom horizontalnom crtom, kontrola je označena plavom crtom, skupina koja je dobivala BPC 157 u dozi 10 $\mu\text{g}/\text{kg}$ narančastom crtom, a skupina koja je dobivala BPC 157 u dozi 10 ng/kg crvenom crtom.



Slika 24. Grafički prikaz vrijednosti varijable odmak desne šape u odnosu na dane, za skupine peroralnog puta primjene. Prosječna polazna vrijednost odmak desne šape izmjerena preoperacijski označena je sivom isprekidanom horizontalnom crtom, kontrola je označena plavom crtom, skupina koja je dobivala BPC 157 u dozi 10 $\mu\text{g}/\text{kg}$ narančastom crtom, a skupina koja je dobivala BPC 157 u dozi 10 ng/kg crvenom crtom.

Post hoc analizom varijance analizirali smo interakciju tretmana i vremena. Statistički značajna razlika ($p < 0,01$) zabilježena je u mjerenju 10. dana u skupini štakora koji su primili dozu BPC 157 10 $\mu\text{g}/\text{kg}$.

5.1.6. Širina koraka

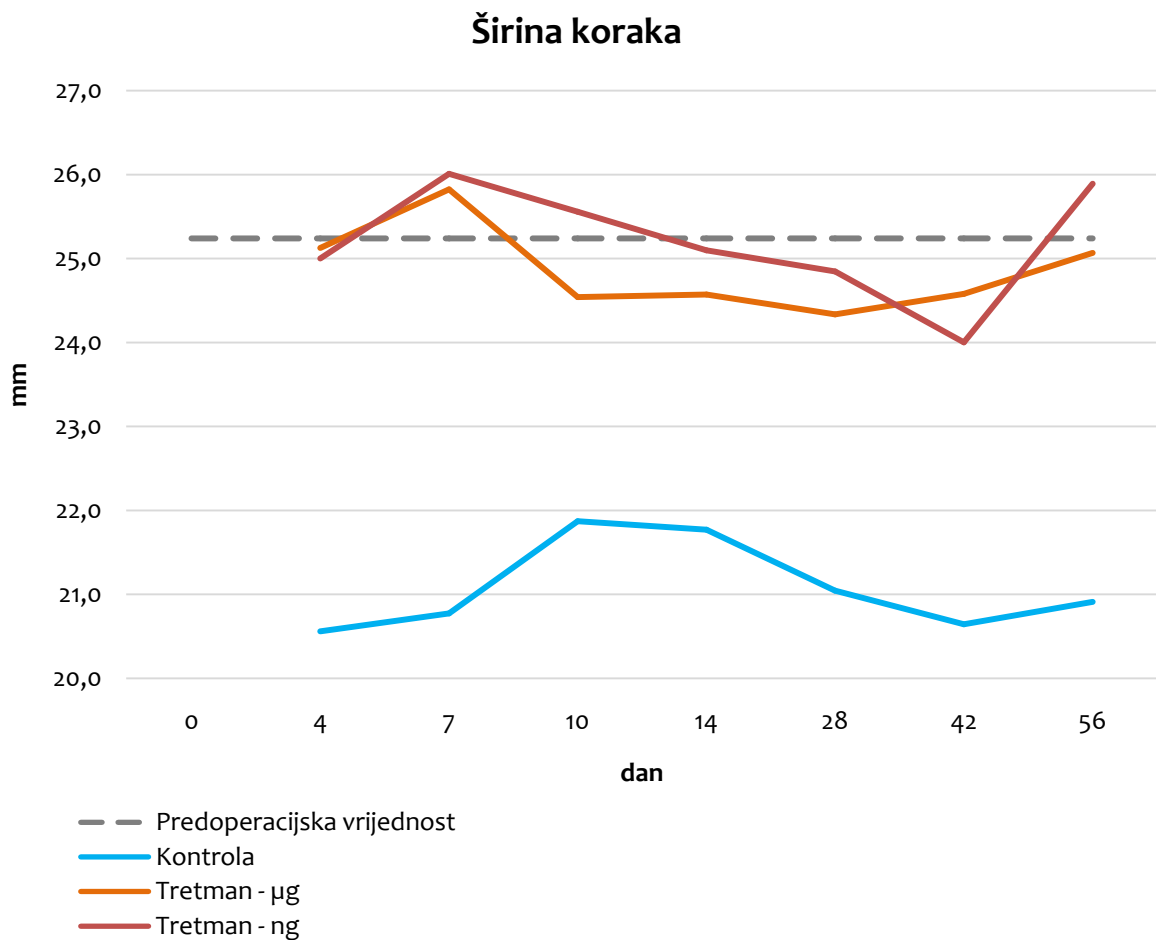
Rezultati analize pokazatelja širina koraka pokazali su statističku značajnost za varijable doza djelatne tvari ($p < 0,001$), ali ne i put primjene ($p = 0,913$) te vrijeme snimanja ($p = 0,762$). Interakcije vezane s putem primjene i/ili dozom djelatne tvari i/ili vremenom snimanja nisu statistički značajne.

Tablica 7. Analiza varijance pokazatelja širine koraka

protokol	protokol	srednja vrijednost razlike	standardna pogreška	p
kontrola	10 $\mu\text{g}/\text{kg}$	-16,58*	2,098	0,000
	10 ng/kg	-18,29*	2,098	0,000
10 $\mu\text{g}/\text{kg}$	kontrola	16,58*	2,098	0,000
	10 ng/kg	-1,71	2,057	0,876
10 ng/kg	kontrola	18,29*	2,098	0,000
	10 $\mu\text{g}/\text{kg}$	1,71	2,057	0,876

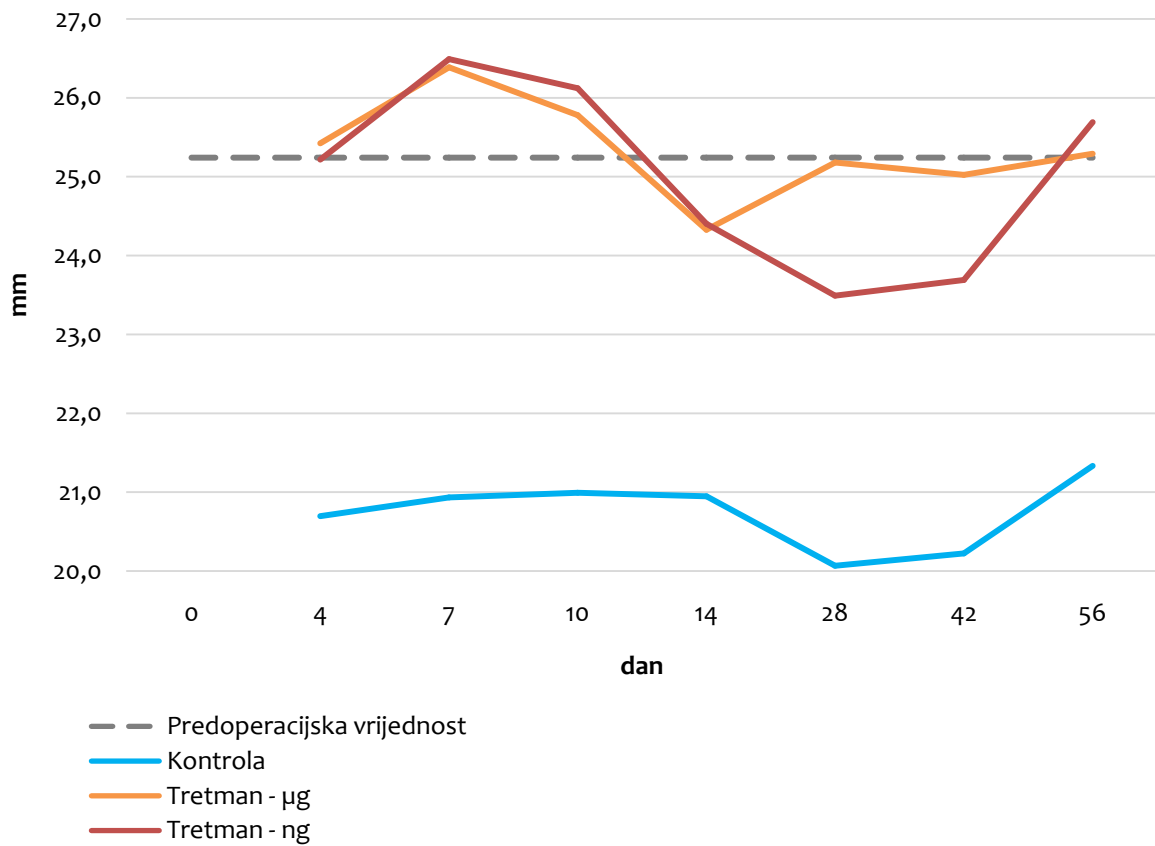
* $p < 0,05$

Analiza varijance pokazala je da postoje statistički značajni učinci, pa je proveden *post hoc* test (Scheffe test) da bi se točno utvrdilo između kojih skupina postoje razlike. U tablici 7. se vidi da postoji statistički značajna razlika između tretiranih skupina i kontrolne skupine ($p < 0,001$). Između tretiranih skupina ne postoji statistički značajna razlika ($p = 0,876$), dakle doza BPC 157 ne utječe na širinu koraka.

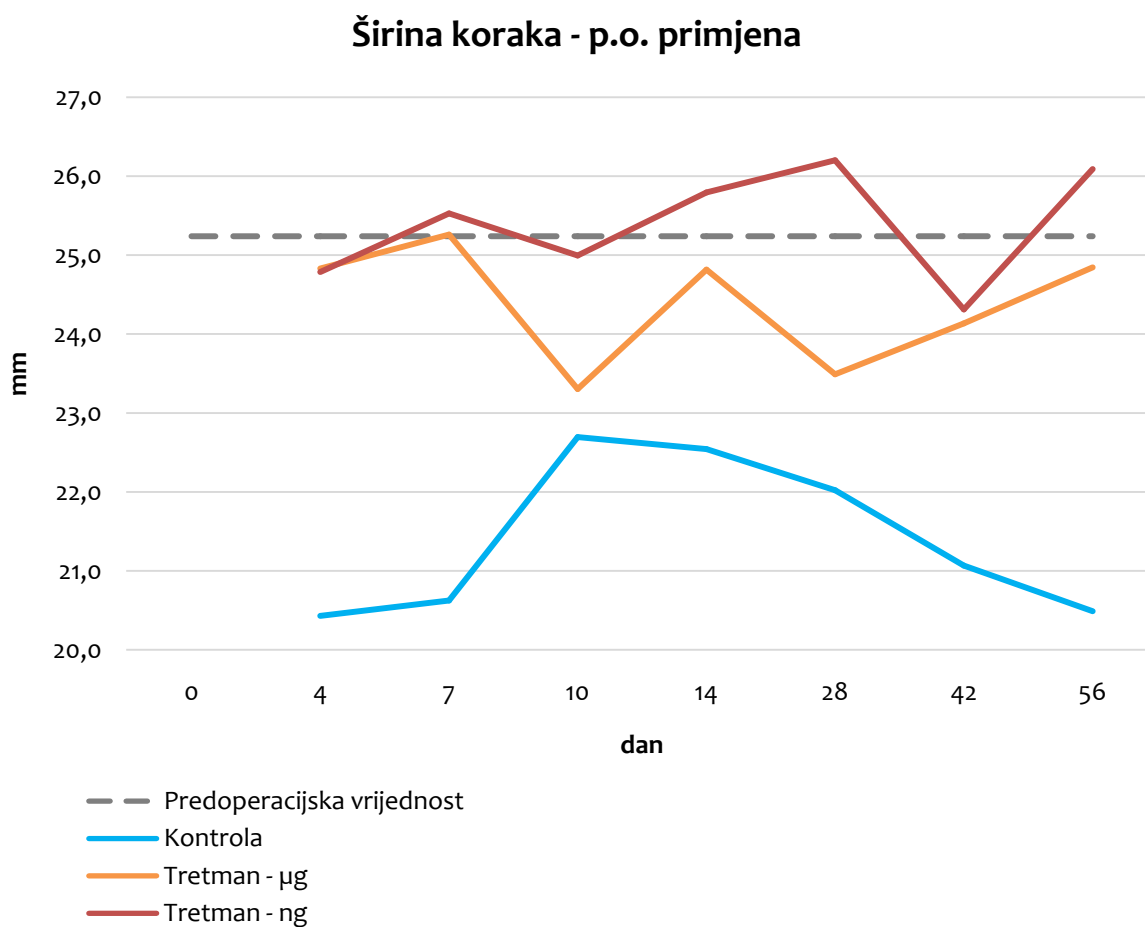


Slika 25. Grafički prikaz vrijednosti varijable širina koraka u odnosu na dane, za sve tri skupine tretmana neovisno o putu primjene. Prosječna polazna vrijednost širine koraka izmjerena preoperacijski označena je sivom isprekidanom horizontalnom crtom, kontrola je označena plavom crtom, skupina koja je dobivala BPC 157 u dozi 10 $\mu\text{g}/\text{kg}$ narančastom crtom, a skupina koja je dobivala BPC 157 u dozi 10 ng/kg crvenom crtom.

Širina koraka - i.a. primjena



Slika 26. Grafički prikaz vrijednosti varijable širina koraka u odnosu na dane, za skupine intraartikularnog puta primjene. Prosječna polazna vrijednost širine koraka izmjerena preoperacijski označena je sivom isprekidanom horizontalnom crtom, kontrola je označena plavom crtom, skupina koja je dobivala BPC 157 u dozi 10 $\mu\text{g}/\text{kg}$ narančastom crtom, a skupina koja je dobivala BPC 157 u dozi 10 ng/kg crvenom crtom.



Slika 27. Grafički prikaz vrijednosti varijable širina koraka u odnosu na dane, za skupine peroralnog puta primjene. Prosječna polazna vrijednost širine koraka izmjerena preoperacijski označena je sivom isprekidanom horizontalnom crtom, kontrola je označena plavom crtom, skupina koja je dobivala BPC 157 u dozi 10 $\mu\text{g}/\text{kg}$ narančastom crtom, a skupina koja je dobivala BPC 157 u dozi 10 ng/kg crvenom crtom.

5.1.7. Duljina koraka

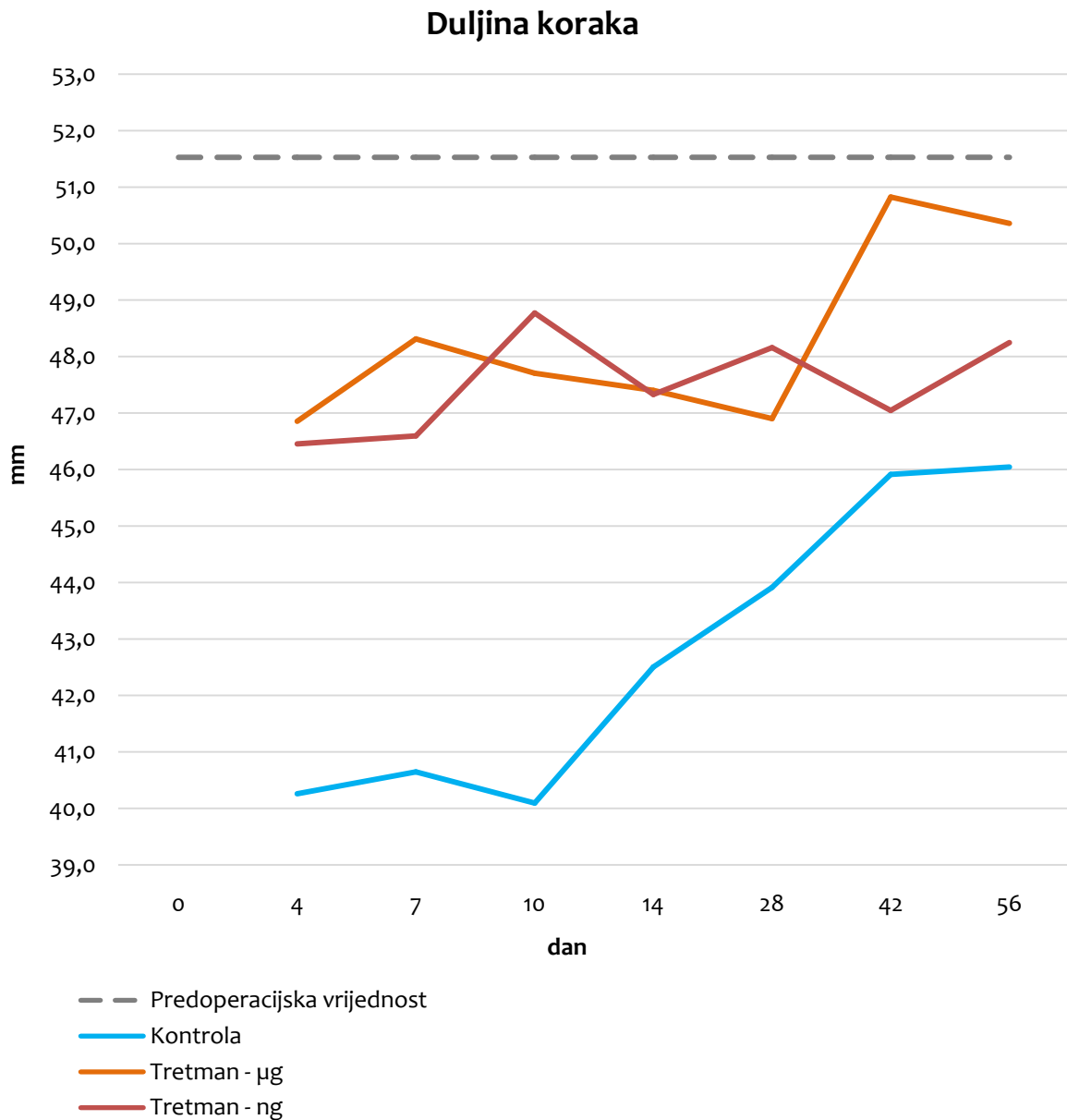Rezultati analize pokazatelja duljina koraka pokazali su statističku značajnost za varijablu doza djelatne tvari ($p < 0,001$), ali ne i put primjene ($p = 0,559$) te vrijeme snimanja ($p = 0,137$). Interakcije vezane s putem primjene i/ili dozom djelatne tvari i/ili vremenom snimanja nisu statistički značajne.

Tablica 8. Analiza varijance pokazatelja duljina koraka

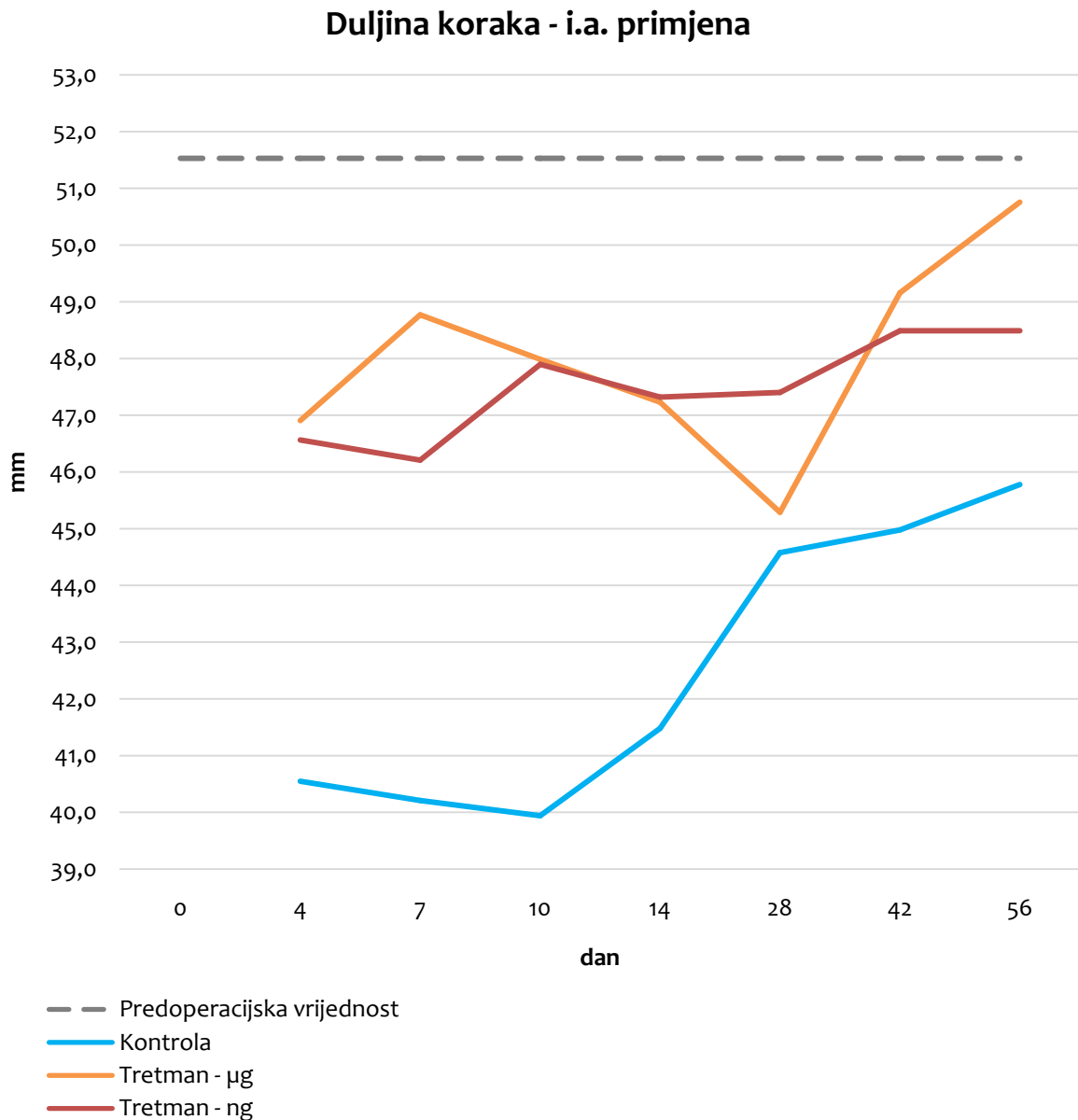
protokol	protokol	srednja vrijednost razlike	standardna pogreška	p
kontrola	10 $\mu\text{g}/\text{kg}$	-26,58*	3,128	0,000
	10 ng/kg	-24,68*	3,128	0,000
10 $\mu\text{g}/\text{kg}$	kontrola	26,58*	3,128	0,000
	10 ng/kg	1,90	3,066	0,943
10 ng/kg	kontrola	24,68*	3,128	0,000
	10 $\mu\text{g}/\text{kg}$	-1,90	3,066	0,943

* $p < 0,05$

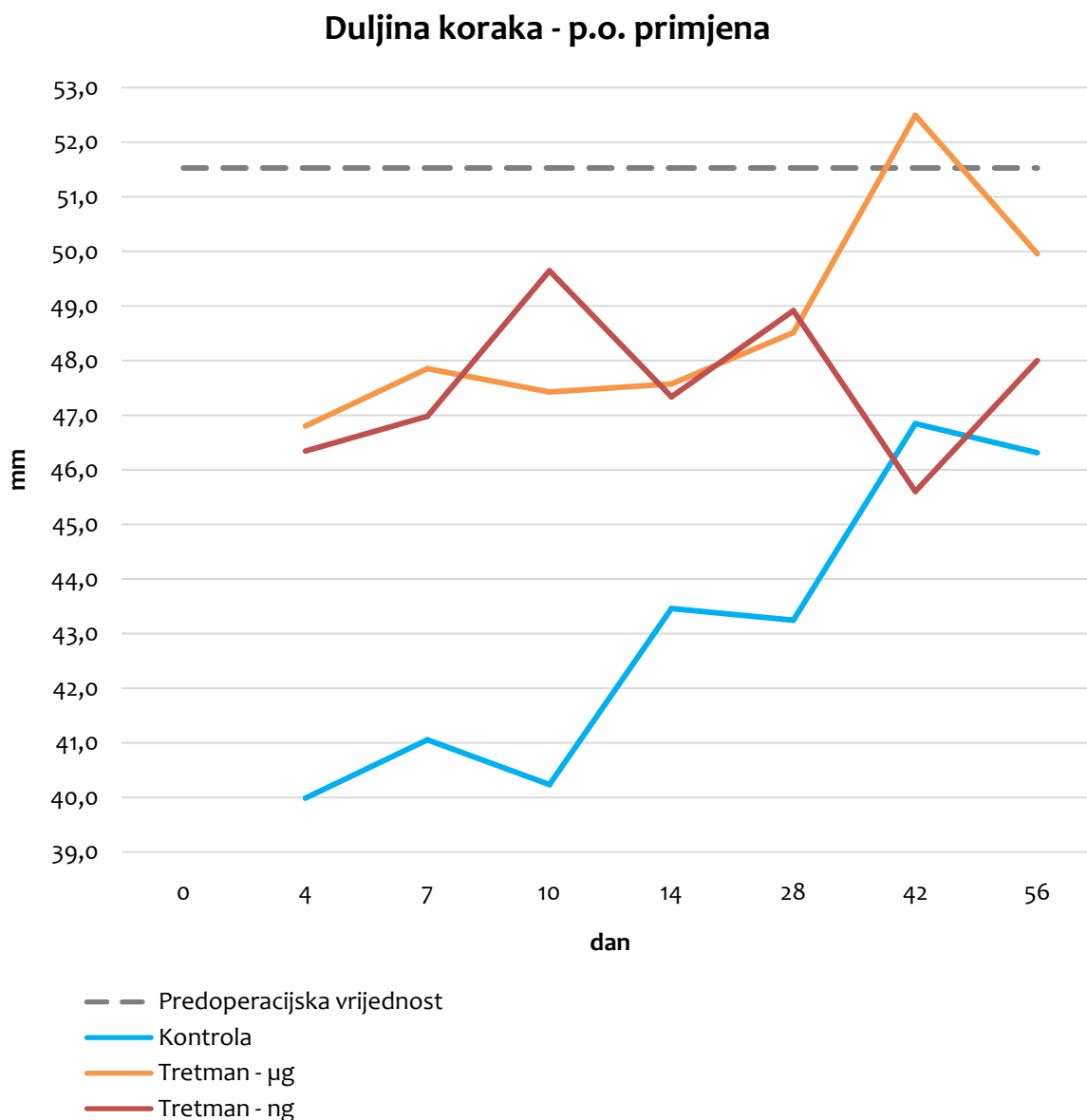
Analiza varijance pokazala je da postoje statistički značajni učinci, pa je proveden *post hoc* test (Scheffe test) da bi se točno utvrdilo između kojih skupina postoje razlike. U tablici 8. se vidi da postoji statistički značajna razlika između tretiranih skupina i kontrolne skupine ($p < 0,001$). Između tretiranih skupina ne postoji statistički značajna razlika ($p = 0,943$), dakle doza BPC 157 ne utječe na duljinu koraka.



Slika 28. Grafički prikaz vrijednosti varijable duljina koraka u odnosu na dane, za sve tri skupine tretmana neovisno o putu primjene. Prosječna polazna vrijednost duljine koraka izmjerene preoperacijski označena je sivom isprekidanom horizontalnom crtom, kontrola je označena plavom crtom, skupina koja je dobivala BPC 157 u dozi 10 $\mu\text{g}/\text{kg}$ narančastom crtom, a skupina koja je dobivala BPC 157 u dozi 10 ng/kg crvenom crtom.



Slika 29. Grafički prikaz vrijednosti varijable duljina koraka u odnosu na dane, za skupine intraartikularnog puta primjene. Prosječna polazna vrijednost duljine koraka izmjerene preoperacijski označena je sivom isprekidanom horizontalnom crtom, kontrola je označena plavom crtom, skupina koja je dobivala BPC 157 u dozi 10 $\mu\text{g}/\text{kg}$ narančastom crtom, a skupina koja je dobivala BPC 157 u dozi 10 ng/kg crvenom crtom.



Slika 30. Grafički prikaz vrijednosti varijable duljina koraka u odnosu na dane, za skupine peroralnog puta primjene. Prosječna polazna vrijednost duljine koraka izmjerene preoperacijski označena je sivom isprekidanom horizontalnom crtom, kontrola je označena plavom crtom, skupina koja je dobivala BPC 157 u dozi 10 $\mu\text{g}/\text{kg}$ narančastom crtom, a skupina koja je dobivala BPC 157 u dozi 10 ng/kg crvenom crtom.

5.1.8. Brzina

Brzina je izražena kao vrijeme potrebno da pokusna životinja prođe središnji dio testne arene.

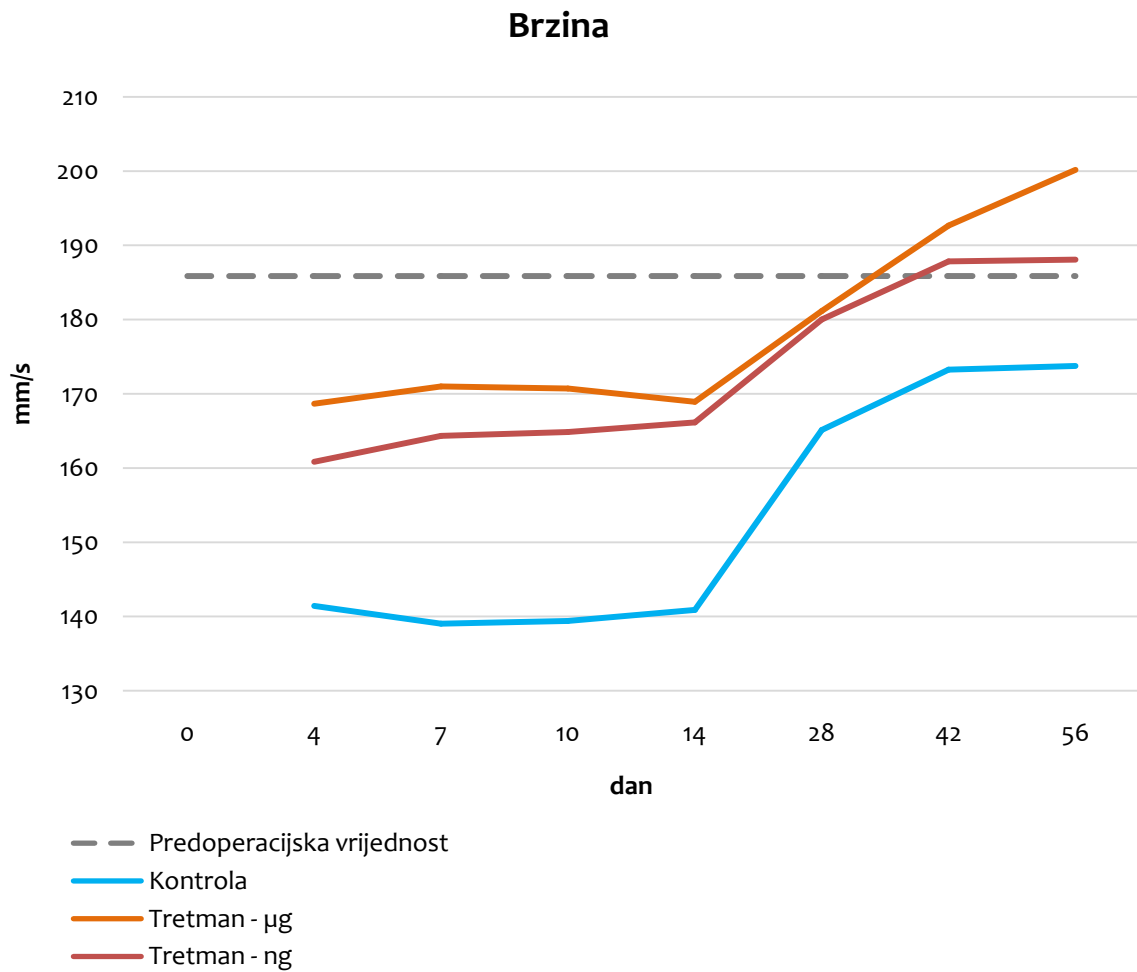
Rezultati analize pokazatelja brzina pokazali su statističku značajnost za varijablu vrijeme snimanja i doza djelatne tvari ($p < 0,001$), ali ne i put primjene ($p=0,957$). Postoji značajna povezanost između dana mjerenja i brzine, te između doze djelatne tvari i brzine, dok sam način primjene terapije (i.a. ili p.o.) nije povezan sa brzinom. Također u interakcijama vidljivo je kako dan x doza djelatne tvari ima statistički značajan učinak na brzinu ($p < 0,025$) (razlikuju se prema utjecaju na brzinu ovisno o danu mjerenja). Ostale interakcije nisu statistički značajne; terapija x put primjene nije statistički značajna interakcija, tj. učinak na brzinu ne ovisi o kombinaciji doze djelatne tvari i puta primjene.

Tablica 9. Analiza varijance pokazatelja brzine

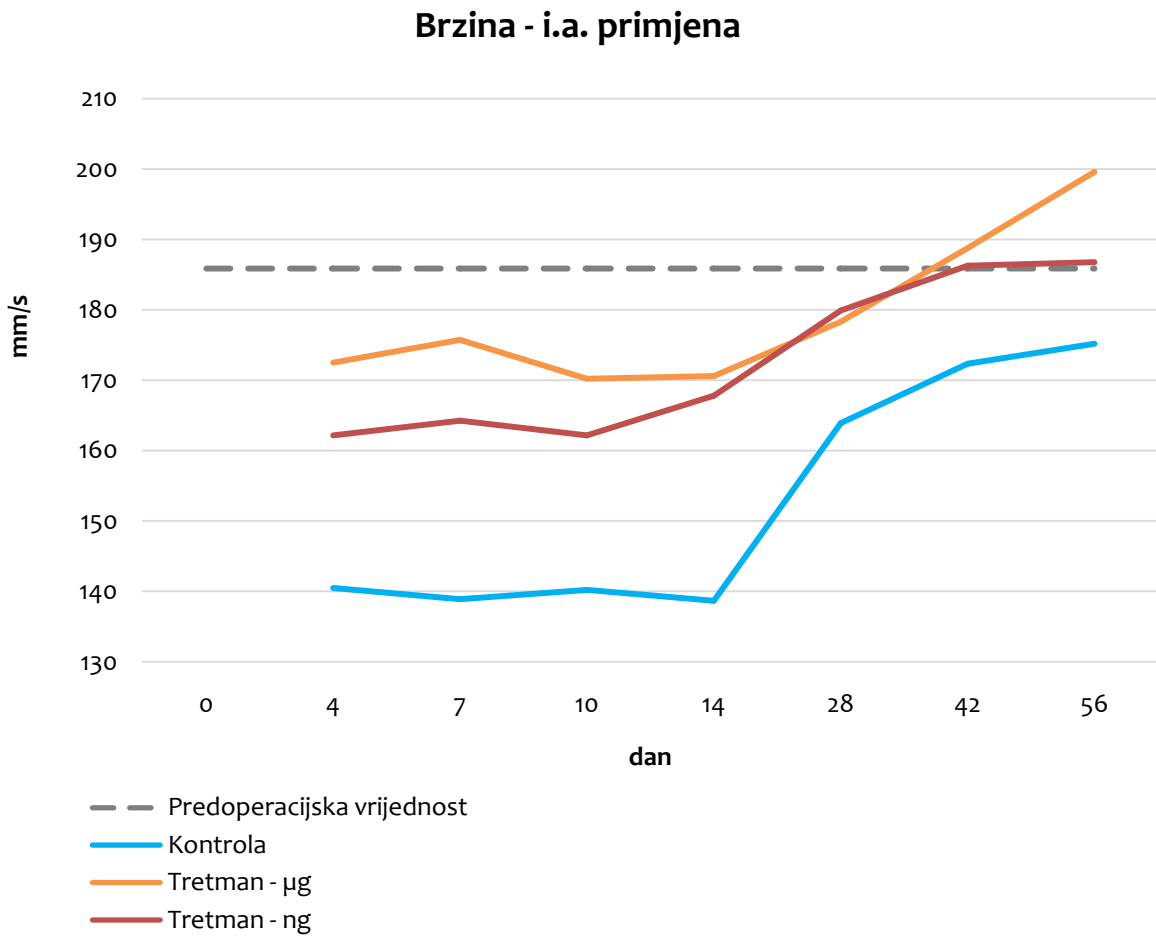
protokol	protokol	srednja vrijednost razlike	standardna pogreška	p
kontrola	10 $\mu\text{g}/\text{kg}$	8,87*	0,565	0,000
	10 ng/kg	7,27*	0,565	0,000
10 $\mu\text{g}/\text{kg}$	kontrola	-8,87*	0,565	0,000
	10 ng/kg	-1,61*	0,554	0,039
10 ng/kg	kontrola	-7,27*	0,565	0,000
	10 $\mu\text{g}/\text{kg}$	1,61*	0,554	0,039

* $p < 0,05$

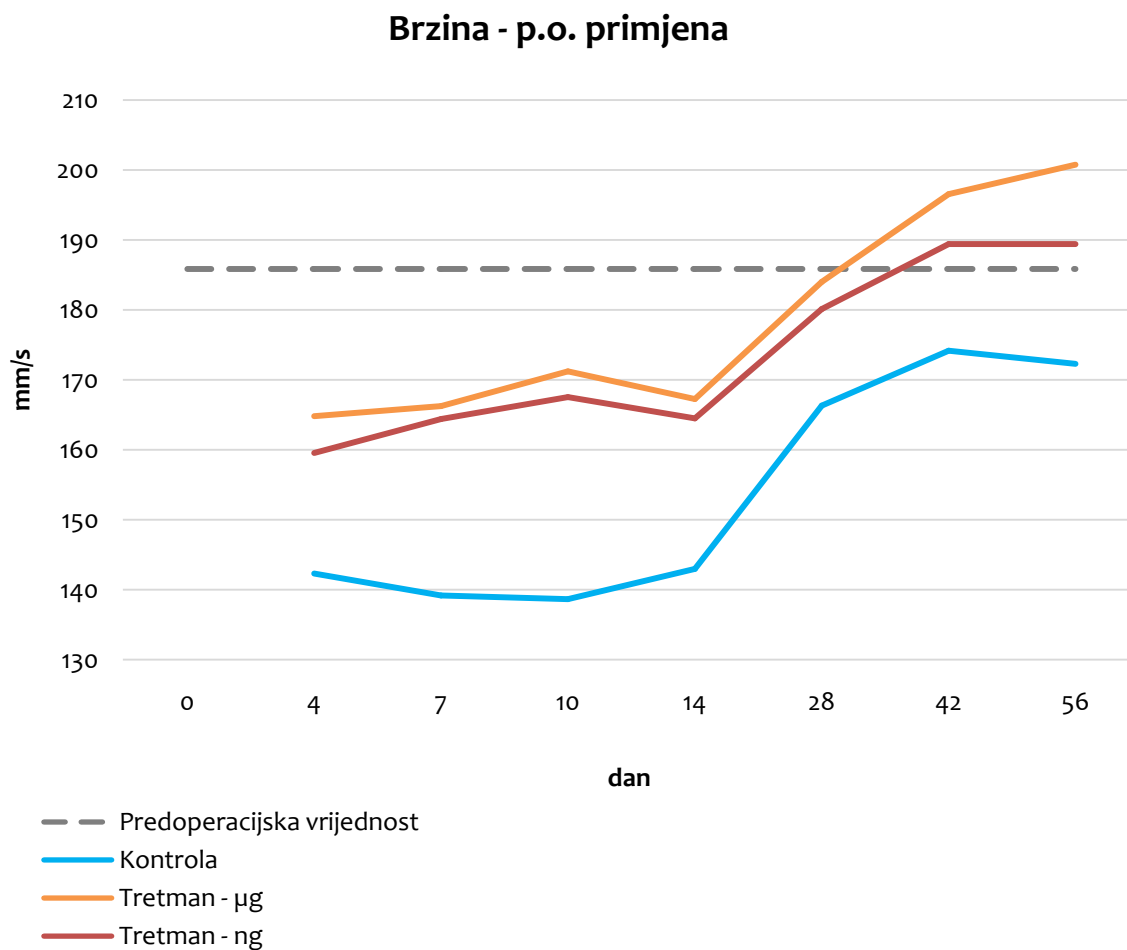
Analiza varijance pokazala je da postoje statistički značajni učinci i interakcije, pa je proveden *post hoc* test (Scheffe test) da bi se točno utvrdilo između kojih skupina postoje razlike. U tablici 9. se vidi da neovisno o danu mjerenja, postoji statistički značajna razlika između sve 3 skupine životinja.



Slika 31. Grafički prikaz vrijednosti varijable brzina u odnosu na dane, za sve tri skupine tretmana neovisno o putu primjene. Prosječna polazna vrijednost brzine izmjerene preoperacijski označena je sivom isprekidanom horizontalnom crtom, kontrola je označena plavom crtom, skupina koja je dobivala BPC 157 u dozi 10 $\mu\text{g}/\text{kg}$ narančastom crtom, a skupina koja je dobivala BPC 157 u dozi 10 ng/kg crvenom crtom.



Slika 32. Grafički prikaz vrijednosti varijable brzina u odnosu na dane, za skupine intraartikularnog puta primjene. Prosječna polazna vrijednost brzine izmjerene preoperacijski označena je sivom isprekidanom horizontalnom crtom, kontrola je označena plavom crtom, skupina koja je dobivala BPC 157 u dozi 10 $\mu\text{g}/\text{kg}$ narančastom crtom, a skupina koja je dobivala BPC 157 u dozi 10 ng/kg crvenom crtom.



Slika 33. Grafički prikaz vrijednosti varijable brzina u odnosu na dane, za skupine peroralnog puta primjene. Prosječna polazna vrijednost brzine izmjerene preoperacijski označena je sivom isprekidanom horizontalnom crtom, kontrola je označena plavom crtom, skupina koja je dobivala BPC 157 u dozi 10 $\mu\text{g}/\text{kg}$ narančastom crtom, a skupina koja je dobivala BPC 157 u dozi 10 ng/kg crvenom crtom.

Post hoc analizom varijance analizirana je interakcija doze djelatne tvari i vremena snimanja. Statistički značajna razlika ($p < 0,01$) zabilježena je u mjerenju 10. dana u skupini štakora koji su primili dozu BPC 157 10 $\mu\text{g}/\text{kg}$.

5.2. Rezultati procjene kontrakture

Rezultati analize mjerenja kontrakture pokazali su da se kontrolne skupine statistički značajno razlikuju od tretiranih skupina ($p < 0,001$), kao i da između kontrolne intraartikularne i peroralne skupine nema statistički značajne razlike ($p = 0,729$). Jednako tako između tretiranih skupina nema statistički značajnih razlika, ni u korelaciji s putem primjene ni dozom BPC 157 (tablica 10).

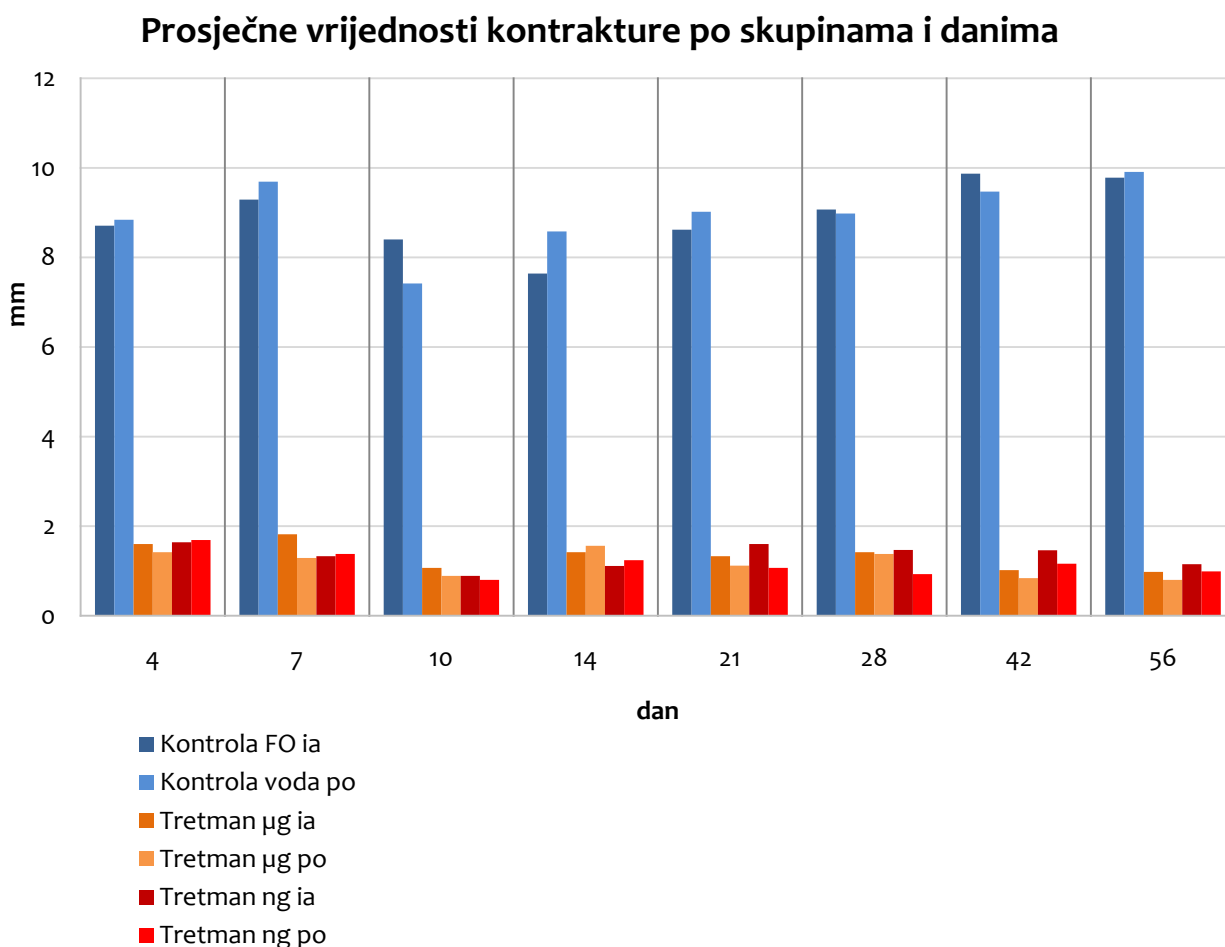
Tablica 10. Usporedba skupina po parovima za pokazatelj procjena kontrakture

skupina (I)	(J)	srednja vrijednost razlike (I-J)	standardna pogreška	P
kontrola ia	kontrola po	-0,300	0,856	0,729
	10 µg/kg ia	34,150*	0,856	0,000
	10 µg/kg po	34,925*	0,856	0,000
	10 ng/kg ia	34,150*	0,856	0,000
	10 ng/kg po	34,950*	0,856	0,000
kontrola po	kontrola ia	0,300	0,856	0,729
	10 µg/kg ia	34,450*	0,856	0,000
	10 µg/kg po	35,225*	0,856	0,000
	10 ng/kg ia	34,450*	0,856	0,000
	10 ng/kg po	35,250*	0,856	0,000
10 µg/kg ia	kontrola ia	-34,150*	0,856	0,000
	kontrola po	-34,450*	0,856	0,000
	10 µg/kg po	0,775	0,856	0,374
	10 ng/kg ia	-2,220E-16	0,856	1,000
	10 ng/kg po	0,800	0,856	0,360
10 µg/kg po	kontrola ia	-34,925*	0,856	0,000
	kontrola po	-35,225*	0,856	0,000
	10 µg/kg ia	-0,775	0,856	0,374
	10 ng/kg ia	-0,775	0,856	0,374
	10 ng/kg po	0,025	0,856	0,977
10 ng/kg ia	kontrola ia	-34,150*	0,856	0,000
	kontrola po	-34,450*	0,856	0,000
	10 µg/kg ia	2,220E-16	0,856	1,000
	10 µg/kg po	0,775	0,856	0,374
	10 ng/kg po	0,800	0,856	0,360
10 ng/kg po	kontrola ia	-34,950*	0,856	0,000
	kontrola po	-35,250*	0,856	0,000
	10 µg/kg ia	-0,800	0,856	0,360
	10 µg/kg po	-0,025	0,856	0,977
	10 ng/kg ia	-0,800	0,856	0,360

*. $p < 0,05$

ia - intraartikularno; po - peroralno

Kao što se vidi i iz grafičkoga prikaza (slika 34) kontrolne skupine su vrlo slične i među njima nema statistički značajne razlike. Terapijske skupine imaju niže vrijednosti pokazatelja kontraktura i međusobno se ne razlikuju. Usporedba parova dana, neovisno o skupinama životinja, pokazuje statistički značajan pad u 10. danu kod kontrolne skupine koja je primala peroralno vodu za piće, i 10. i 14. danu kod tretirane skupine koja je primala intraartikularno BPC 157. Taj je pad donekle zamjetan u slabijem intenzitetu zbog startno nižih vrijednosti i u ostalih skupina.



Slika 34. Grafički prikaz prosječne vrijednosti kontrakture po skupinama i danima pokusa. Plavi stupci prikazuju kontrolne skupine; tamnije-plavo skupinu kojoj je fiziološka otopina primijenjena intraartikularno, svjetlije-plavo skupinu kojoj je voda za piće primijenjena peroralno. Narančasti stupci prikazuju tretirane skupine koje su BPC 157 dobivale u dozi 10 µg/kg; tamnije-narančasto skupinu intraartikularne primjene, a svjetlije-narančasto skupinu peroralne primjene. Crveni stupci prikazuju tretirane skupine koje su BPC 157 dobivale u dozi 10 ng/kg; tamnije-crveno skupinu intraartikularne primjene, a svjetlije-crveno skupinu peroralne primjene.

5.3. Rezultati makroskopske procjene

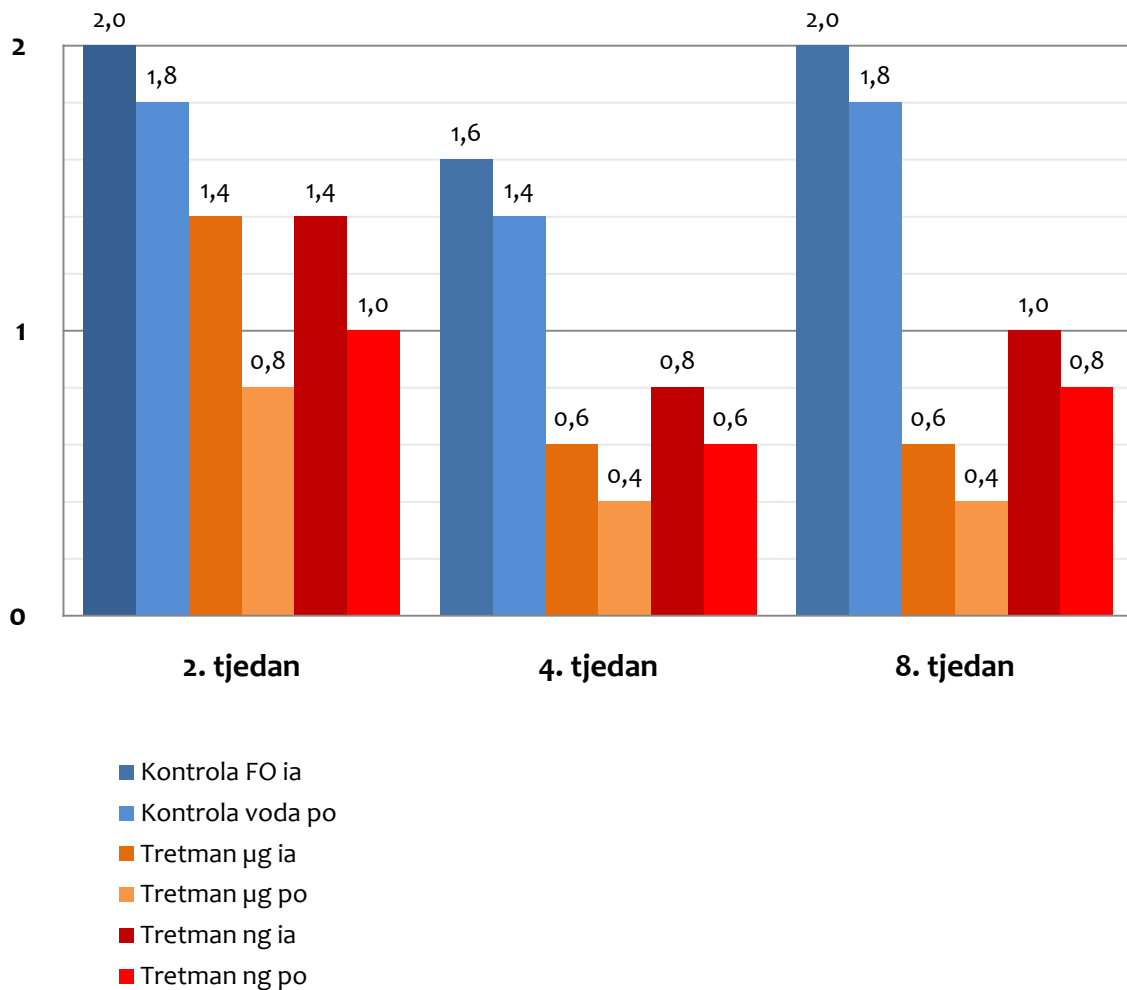
Podaci makroskopskih ocjena između skupina statistički se značajno razlikuju ($p < 0,001$) od tjedna do tjedna, ali nema statistički značajnih interakcija ($p = 0,884$) između skupina i tjedna. Kontrolne skupine imaju jednake rezultate u drugom i osmom tjednu i viši rezultat od ostalih skupina u svim tjednima. Ukupni rezultat drugog tjedna je viši nego ukupni rezultat četvrtog i osmog tjedna (Tablica 11, Slika 35).

Tablica 11. Prosječne vrijednosti makroskopskih ocjena po skupinama i tjednima

Vrijeme	Skupina	srednja vrijednost	standardna devijacija	broj jedinki
Tjedan 2	kontrola ia	2,00	0,000	5
	kontrola po	1,80	0,447	5
	10 µg/kg ia	1,40	0,548	5
	10 µg/kg po	0,80	0,447	5
	10 ng/kg ia	1,40	0,548	5
	10 ng/kg po	1,00	0,707	5
	ukupno	1,40	0,621	30
Tjedan 4	kontrola ia	1,60	0,548	5
	kontrola po	1,40	0,548	5
	10 µg/kg ia	0,60	0,548	5
	10 µg/kg po	0,40	0,548	5
	10 ng/kg ia	0,80	0,447	5
	10 ng/kg po	0,60	0,548	5
	ukupno	0,90	0,662	30
Tjedan 8	kontrola ia	2,00	0,000	5
	kontrola po	1,80	0,447	5
	10 µg/kg ia	0,60	0,548	5
	10 µg/kg po	0,40	0,548	5
	10 ng/kg ia	1,00	0,000	5
	10 ng/kg po	0,80	0,447	5
	ukupno	1,10	0,712	30

ia- intraartikularno; po- peroralno

Prosječna vrijednost makroskopskih ocjena po skupinama i tjednima pokusa



Slika 35. Grafički prikaz prosječne vrijednosti makroskopskih ocjena po skupinama i tjednima pokusa. Plavi stupci prikazuju kontrolne skupine; tamnije-plavo skupinu kojoj je fiziološka otopina primijenjena intraartikularno, svjetlije-plavo skupinu kojoj je voda za piće primijenjena peroralno. Narančasti stupci prikazuju tretirane skupine koje su BPC 157 dobivale u dozi 10 µg/kg; tamnije-narančasto skupinu intraartikularne primjene, a svjetlije-narančasto skupinu peroralne primjene. Crveni stupci prikazuju tretirane skupine koje su BPC 157 dobivale u dozi 10 ng/kg; tamnije-crveno skupinu intraartikularne primjene, a svjetlije-crveno skupinu peroralne primjene.

Tablica 12. Usporedba skupina po parovima s prikazom srednje vrijednosti razlike makroskopskih ocjena

Skupina (I)	(J)	srednja vrijednost razlike (I-J)	standardna pogreška	p
kontrola ia	kontrola po	0,200	0,159	0,220
	10 µg/kg ia	1,000*	0,159	0,000
	10 µg/kg po	1,333*	0,159	0,000
	10 ng/kg ia	0,800*	0,159	0,000
	10 ng/kg po	1,067*	0,159	0,000
kontrola po	kontrola ia	-0,200	0,159	0,220
	10 µg/kg ia	0,800*	0,159	0,000
	10 µg/kg po	1,133*	0,159	0,000
	10 ng/kg ia	0,600*	0,159	0,001
	10 ng/kg po	0,867*	0,159	0,000
10 µg/kg ia	kontrola ia	-1,000*	0,159	0,000
	kontrola po	-0,800*	0,159	0,000
	10 µg/kg po	0,333*	0,159	0,046
	10 ng/kg ia	-0,200	0,159	0,220
	10 ng/kg po	0,067	0,159	0,678
10 µg/kg po	kontrola ia	-1,333*	0,159	0,000
	kontrola po	-1,133*	0,159	0,000
	10 µg/kg ia	-0,333*	0,159	0,046
	10 ng/kg ia	-0,533*	0,159	0,003
	10 ng/kg po	-0,267	0,159	0,106
10 ng/kg ia	kontrola ia	-0,800*	0,159	0,000
	kontrola po	-0,600*	0,159	0,001
	10 µg/kg ia	0,200	0,159	0,220
	10 µg/kg po	0,533*	0,159	0,003
	10 ng/kg po	0,267	0,159	0,106
10 ng/kg po	kontrola ia	-1,067*	0,159	0,000
	kontrola po	-0,867*	0,159	0,000
	10 µg/kg ia	-0,067	0,159	0,678
	10 µg/kg po	0,267	0,159	0,106
	10 ng/kg ia	-0,267	0,159	0,106

*. $p < 0,05$

Rezultati analize makroskopskih ocjena pokazali su, usporedbom grupa po parovima (Tablica 12), da se kontrolne skupine statistički značajno razlikuju od tretiranih skupina ($p < 0,001$), kao i da se kontrolne skupine (intraartikularna i peroralna) međusobno statistički značajno ne razlikuju ($p=0,220$). Skupine tretirane peroralno (10 $\mu\text{g/kg}$ i 10 ng/kg) međusobno se statistički značajno ne razlikuju ($p=0,106$), kao ni skupine tretirane intraartikularno (10 $\mu\text{g/kg}$ i 10 ng/kg) ($p=0,220$). Skupina 10 $\mu\text{g/kg}$ po se razlikuje od skupine 10 $\mu\text{g/kg}$ ia ($p=0,046$) kao i od skupine 10 ng/kg ia ($p=0,003$).

Usporedba tjedana po parovima (Tablica 13) pokazala je statistički značajnu razliku drugog tjedna od četvrtog ($p=0,001$) i osmog ($p=0,029$) tjedna. Četvrti i osmi tjedan međusobno se ne razlikuju ($p=0,134$).

Tablica 13. Usporedba tjedana po parovima s prikazom srednje vrijednosti razlike makroskopskih ocjena

Tjedan (I)	(J)	srednja vrijednost razlike (I-J)	standardna pogreška	p
TJ 2	TJ 4	0,500*	0,133	0,001
	TJ 8	0,300*	0,129	0,029
TJ 4	TJ 2	-0,500*	0,133	0,001
	TJ 8	-0,200	0,129	0,134
TJ 8	TJ 2	-0,300*	0,129	0,029
	TJ 4	0,200	0,129	0,134

*. $p < 0,05$

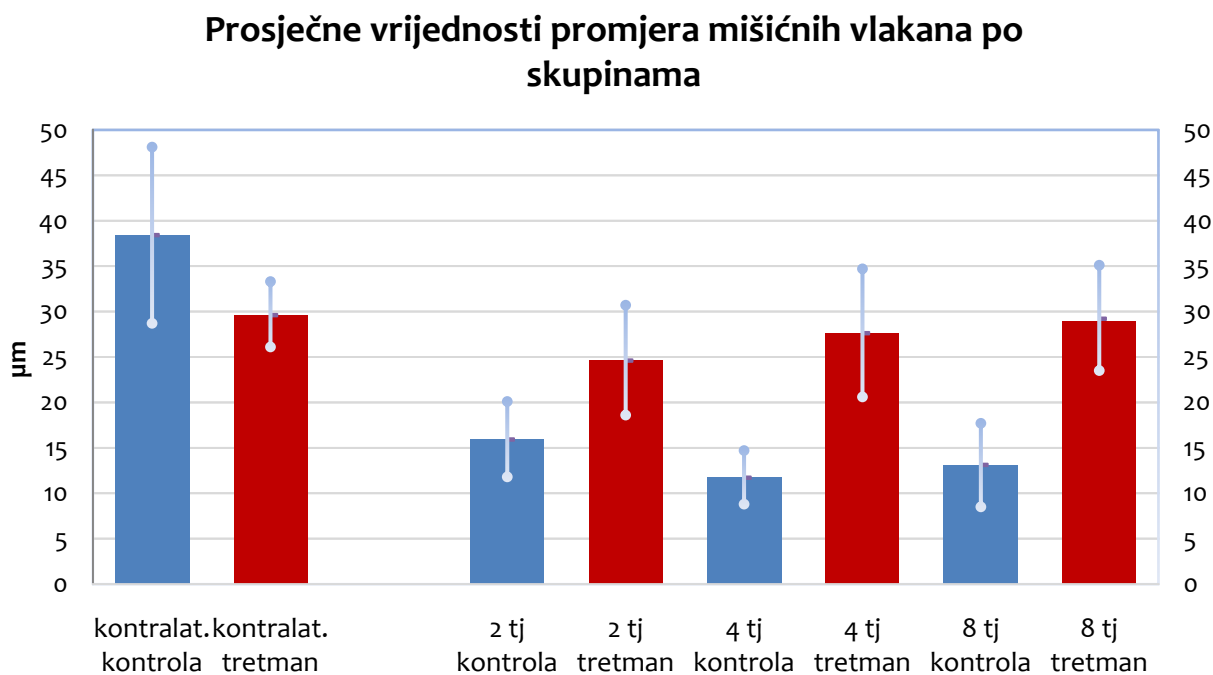
TJ- tjedan

5.4. Rezultati histopatološke analize

Rezultati analize podataka, dobivenih kvantifikacijom promjera mišićnih vlakana na poprečnim presjecima, pokazali su, usporedbom skupina po parovima, statistički značajnu razliku između kontrolnih i tretiranih skupina ($p < 0,001$).

Usporedba tjedana po parovima pokazala je, kod tretiranih skupina, statistički značajnu razliku drugog tjedna od četvrtog i osmog tjedna. Kod kontrolnih skupina nalazimo da se statistički značajno razlikuju i drugi i četvrti i osmi tjedan.

Preparati kontralateralnih, neoperiranih mišića, razlikuju se međusobno i, usporedbom skupina po parovima, razlikuju se od svih kontrolnih skupina i tretiranih skupina u drugom i četvrtom tjednu. Između kontralateralne tretirane skupine i tretirane skupine u osmom tjednu nema statistički značajne razlike (Slika 36).

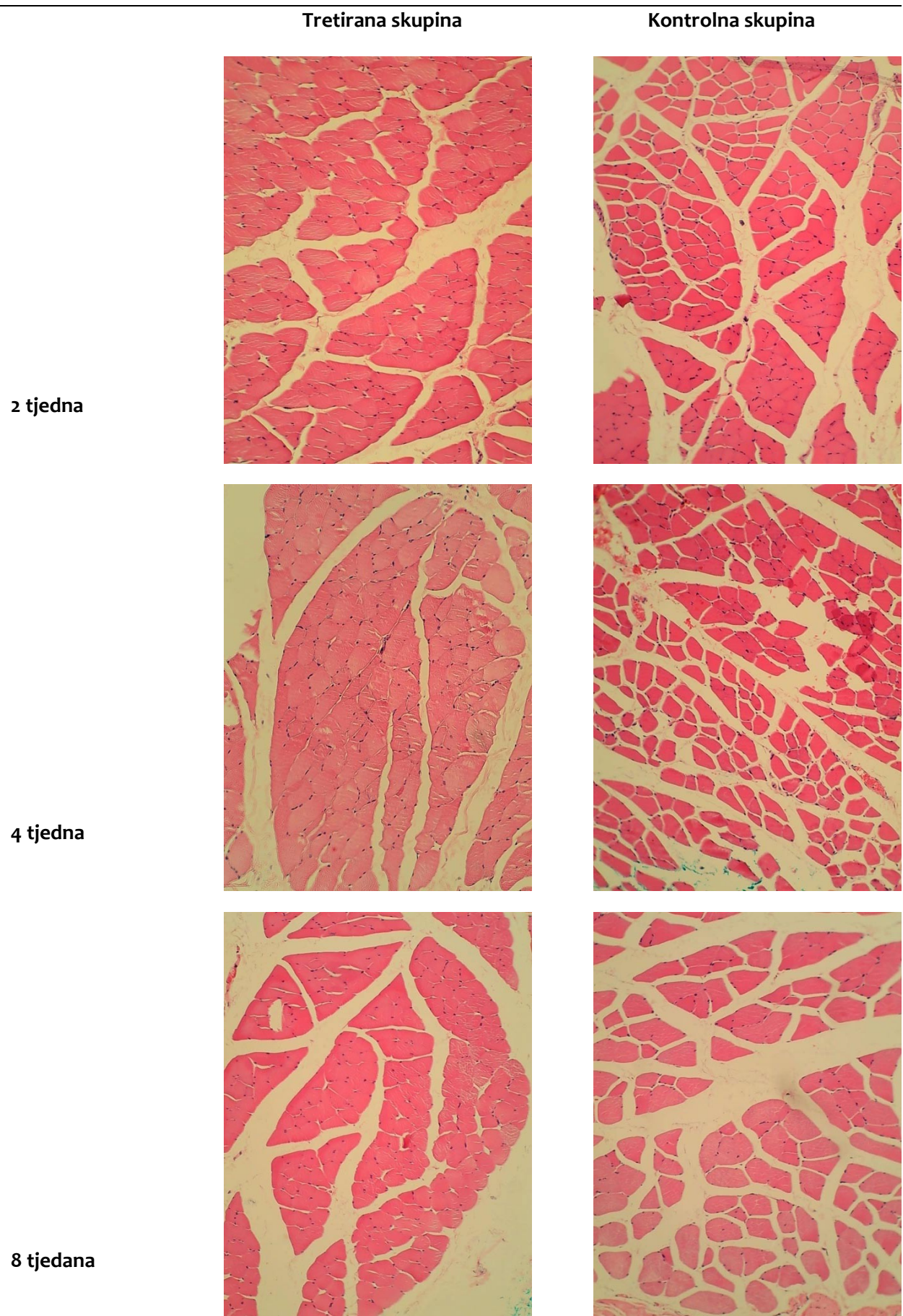


Slika 36. Grafički prikaz prosječne vrijednosti promjera mišićnih vlakana po skupinama.

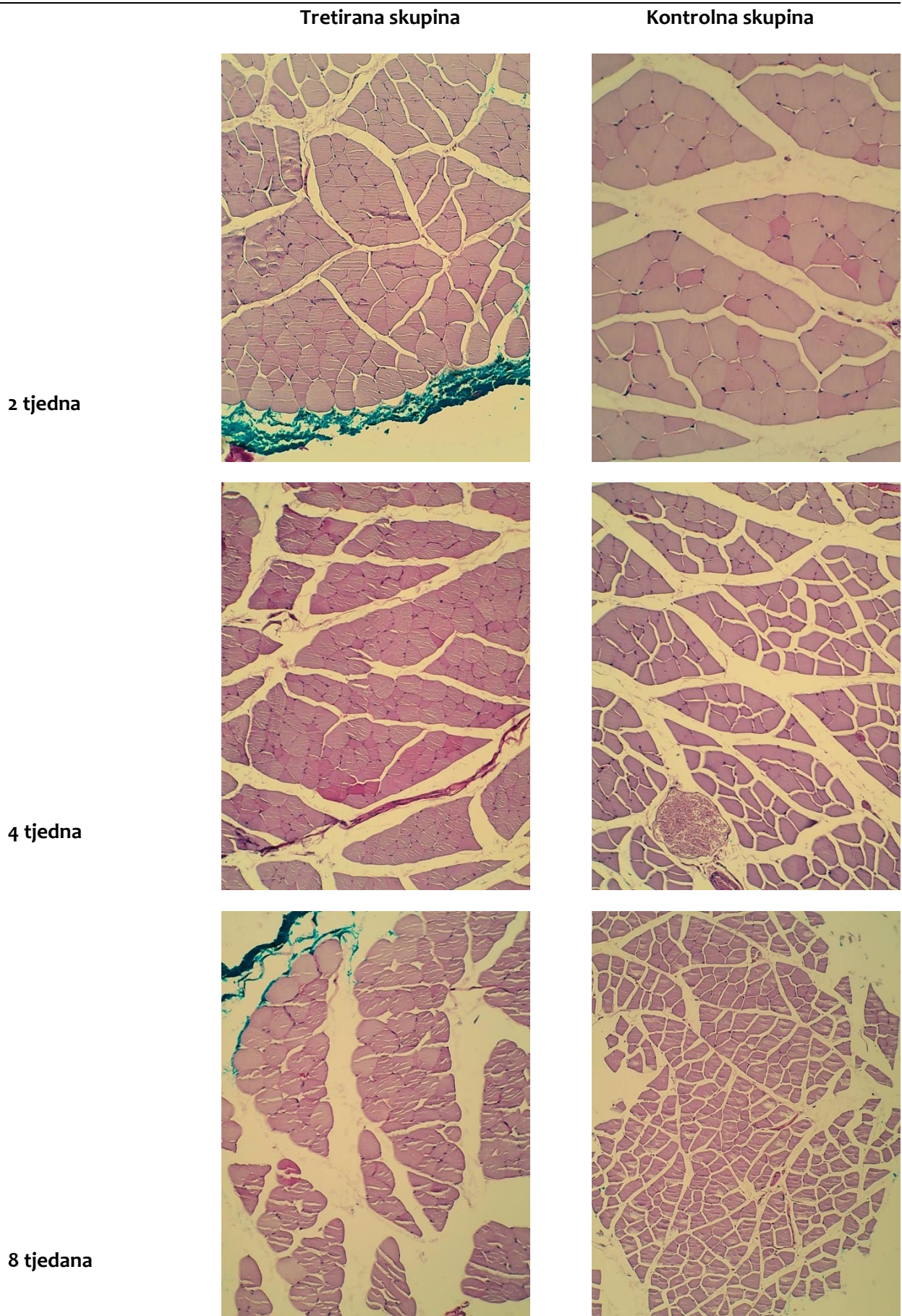
Bojenje hematoksilinom i eozinom pokazuje razliku u dijametru mišićnih vlakana (Slike 37).

Na preparatima bojenim Schiffovom kiselinom (PAS) (Slike 38) izgubljena razlika u PAS pozitivnim i slabo pozitivnim fibrilama u kontrolnim skupinama.

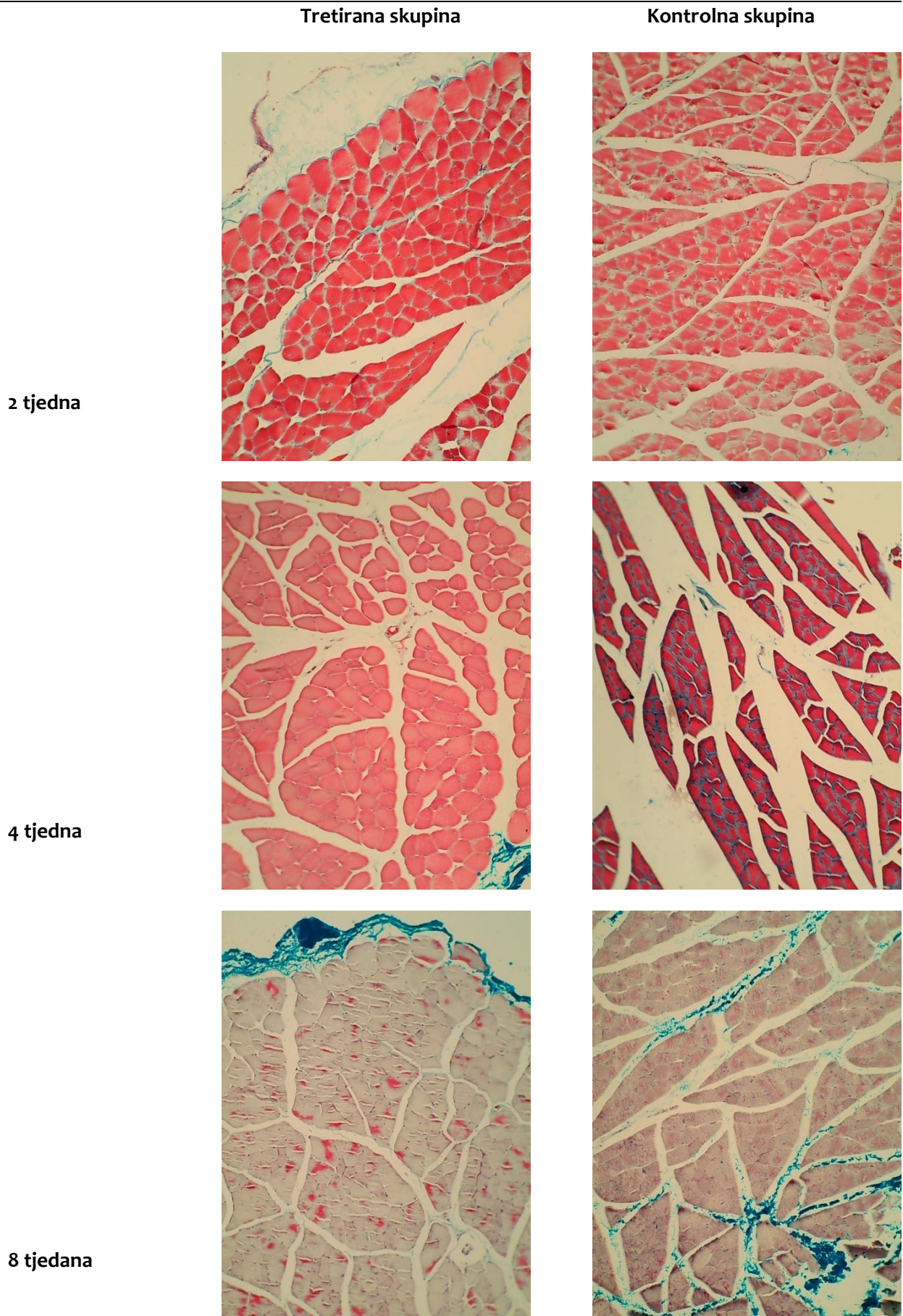
Na preparatima bojenim Masson trikrom metodom (Slike 39) vidljivo je umnažanje veziva u perimiziju progresivno prema osmom tjednu.



Slike 37. Primjeri histopatoloških preparata bojениh hematoksilin-eozin metodom (HE)



Slike 38. Primjeri histopatoloških preparata tkiva bojenih Schiffovom kiselinom (PAS)



Slike 39. Primjeri histopatoloških preparata tkiva bojenih Masson trikrom metodom

6. RASPRAVA

Već početna testiranja ekstrinzične i intrinzične teorije nastanka bolesti rotatorne manšete, sustavnim traženjem modela u kojem je evaluirano preko trideset vrsta životinja, odredila su štakora kao najprikladniji životinjski model (SOSLOWSKY i sur., 1996). Kod ramena štakora, kao i kod čovjeka, prominentne tetive nadgrebnog i podgrebnog mišića hvatajući se za veliku kvrgu prolaze ispod zatvorenog korakoakromijalnog luka. Kad se štakor kreće, kada kopa ili hraneći se doseže gornji dio tijela prednjim nogama tako i se tetive nadgrebnog i podgrebnog mišića repetitivno kreću ispod spomenutoga luka. Upravo anatomska i funkcijska prevodivost ovog modela u kliniku pokazala je da su oštećenja rotatorne manšete multifaktorijalna budući da kombinacija intrinzičnih i ekstrinzičnih čimbenika rezultira ukupnim znatnijim oštećenjem, većim nego kod svakog pojedinog od tih mehanizama (EDELSTEIN i sur., 2011). Tako je po ovom modelu pokazano i to da prekomjerna upotreba uzrokuje degeneraciju tetiva i to da je odmor djelotvoran način kako tetiva može vratiti svoja normalna svojstva (SOSLOWSKY i sur., 2000). Model kronične rupture rotatorne manšete pokazao je da se sila za reaproksimaciju rupturirane tetive na hvatište povećava s vremenom (GIMBEL i sur., 2007), što je preneseno u kliničku praksu kao blagovremeni okvir popravka, smanjujući tako mogućnost neuspjeha kirurškog zahvata.

Ipak uobičajene histološke i biomehaničke procjene životinjskog modela ruptura rotatorne manšete nisu u potpunosti usporedive s kliničkim procjenama. Stoga je se javila potreba za funkcionalnom procjenom ramena kao važnom komponentom pretkliničkih studija, kojih rezultati mogu biti prenešeni u kliniku. Među studijama masivne rupture rotatorne manšete na štakorskom modelu njih šest uključuje procjenu funkcije ramena, od kojih većina analizira hod (*gait analysis*) (LIU i sur., 2020).

Ovom studijom učinaka pentadekapeptida BPC 157 na ozlijeđene tetive nadgrebnog i podgrebnog mišića na modelu masivne rupture rotatorne manšete u štakora pratili smo i mjerili makroskopske, mikroskopske i funkcionalne promjene kroz osam tjedana.

Tetive u ovom modelu bile su odvojene akutnim kirurškim zahvatom, a ne postupnim progresijom degeneracije, povezane s kroničnim puknućima tetiva. Stoga su se dogodile mnoge funkcionalne promjene odmah nakon operacije, a ne male funkcionalne i strukturalne promjene tijekom vremena. (EDELSTEIN i sur., 2011).

Funkcionalni pokazatelji hoda i raspon pokreta, koji su pokazatelji funkcije ramena, bili su značajno promijenjeni neposredno nakon što se rotatorna manšeta prekine. Neka mjerenja ostala su promijenjena tijekom studije, dok su druga bila privremena ili pokazivala tendenciju oporavka. Neki su pokazatelji čak bili bolji nego što su bile polazne vrijednosti izmjerene preoperacijski (*baseline ambulatory values*). Treba uzeti u obzir i to da životinje u početku pokusa imaju u prosjeku 200 g, a sa svršetkom pokusa imaju u prosjeku za trećinu veću masu, posebno pri tumačenju rezultata koji su, na završetku studije, bolji nego preoperacijski. To se opaža kod brzine i duljine šape, a i u trendu oporavka širine šape i razmaka između srednjih prstiju.

Za privremeno promijenjene pokazatelje bol je mogao biti ograničavajući čimbenik u početku (YAMAZAKI i sur., 2014), iako to nismo procijenjivali u ovoj studiji.

Povećanje odmaka desne šape (*right paw offset*), i samim tim smanjenje širine koraka, transverzalne udaljenosti između otisaka prednjih šapa, sugerira da se desna prednja šapa kretala medijalno kako bi kompenzirala ozljedu i stabilizirala životinju poput tronošca (HSU i sur., 2011). Vjerojatno da je životinja odlučila nositi što manju težinu na ozlijeđenom udu u početku nakon operacije. S vremenom, što se opaža pri kraju studije, kada je životinja stekla snagu u ozlijeđenoj nozi, i nije joj više potrebna pošteta zbog ozljede, desna prednja šapa se vraća na svoje bivše mjesto (PERRY i sur., 2009).

Također normaliziranje razmaka između srednjih prstiju i širine šapa ukazuje na prestanak rasterećenja ozlijeđenog uda. Upravo ti funkcijski parametri, koji imaju tendenciju popravka, konzistentno kod tretiranih skupina nisu znatno promijenjeni, a ako inicijalno i jesu, normaliziraju se do četvrtog tjedna.

Duljina koraka definirana je kao longitudinalna udaljenost između otisaka prednjih šapa i odražava sposobnost prednjeg ekstremiteta za antefleksiju. Duljina koraka pokazuje tendenciju oporavka prema kraju pokusa ali ostaje ispod polaznih vrijednosti, diskretno u tretiranim skupinama, a znatno u kontrolnim skupinama. Ovaj se parametar može usporediti sa smanjenjem aktivnog opsega pokreta vidljivog kod bolesnika s masivnom rupturom rotatorne manšete (SEVIVAS i sur., 2015).

Iako je štakorovo četveronožno (*kvadruped*) hodanje različito od aktivnosti ljudskog ramena, uzročni čimbenici i reakcije na ozljede kod životinja i ljudi su slične. Obje vrste smanjuju aktivni opseg pokreta i opterećenje ramena zbog ruptura tetiva rotatorne manšete. Međutim, životinje se brže oporavljaju i općenito otpornije su na ozljede od ljudi. (COLLIN i sur., 2014).

Kontraktura praktički potpuno nestaje odmah po primjeni pentadekapeptida BPC 157, bez obzira na način primjene ili primjenjenu dozu, i ne pojavljuje se tijekom cijelog vremena praćenja, kako je to opaženo i u predhodnim studijama o utjecaju BPC 157 na tkiva lokomotornog sustava.

Nije opažena razlika u funkcionalnim rezultatima s obzirom na dozu BPC 157, ili na način primjene.

Morfološki (makroskopski i mikroskopski) pokazatelji nedvojbeno pokazuju razliku među kontrolnim i tretiranim skupinama životinja. Markantna mišićna atrofija vidi se već od drugog tjedna u kontrolnoj skupini, a prema kraju pokusa i umnažanje fibroblasta u perimiziju. Nismo našli znakova masne infiltracije što može biti povezano s dobi pokusnih životinja. Studija štakorskog modela masivne ruptore rotatorne manšete na odraslim životinjama, koja je uključivala skupinu transekcije tetiva i skupinu transekcije tetiva uz denervaciju nadgrebnog i podgrebnog mišića transekcijom nadlopatičnog živca (*nervus suprascapularis*), pokazala je nastupanje atrofije mišića od drugog tjedna a masne infiltracije od šestog tjedna, bez razlike među transekcijom i transekcijom + denervacijskom skupinom (LIU i sur., 2011). Jedna studija štakorskog modela, uspoređujući proces cijeljenja tetiva, pokazala je znatno lošije histološke rezultate starih životinja (14-18 mjeseci) u usporedbi s mladim životinjama (2-6 mjeseci) (KIETRYS i sur., 2012).

Tretirane skupine od početka pokusa imaju promjere mišićnih vlakana usporedive s promjerima vlakana kontralateralne neozlijeđene strane, dok kontralateralna strana kontrolnih životinja pokazuje znakove hipertrofije mišićnih vlakana.

Rezultati provedenog istraživanja jasno su potvrdili prvi dio postavljene hipoteze i pokazali da pentadekapeptid BPC 157 primjenjen u mikrogramskoj ili nanogramskoj dozi ima značajne pozitivne učinke na ozlijeđene tetive nadgrebnog i podgrebnog mišića na štakorskom modelu ruptore rotatorne manšete, i to na razini funkcionalnog i strukturalnog ishoda.

Nismo uočili razliku u načinu primjene i dozi pentadekapeptida BPC 157, što je u suglasju s brojnim ranijim istraživanjima učinaka pentadekapeptida BPC 157. Po pitanju doze kolebljiva je jedino statistika makroskopskih ocjena što se može tumačiti malim brojem mjerenja u pojedinoj skupini i relativno indiskretnim makroskopskim skoriranjem. Morfološke razlike su konzistentne i definitivne tijekom trajanja pokusa. Funkcionalne razlike između tretiranih i kontrolnih skupina smanjuju se nakon četvrtog tjedna praćenja a to bi se moglo objasniti kompenzatornim mehanizmima lokomotornog sustava i, kako je već spomenuto, još nezavršenim rastom jedinki. Uočeni paradokсни nestanak kontrakture odmah po primjeni pentadekapeptida BPC 157, neovisno o primjenjenoj dozi i načinu primjene također je sukladan brojnim dosadašnjim istraživanjima učinka BPC 157 na lokomotorni sustav (CHANG i sur., 2011; BRČIĆ i sur., 2009; STAREŠINIĆ i sur., 2003; CEROVEČKI i sur., 2010; PEVEC i sur., 2010; NOVINŠČAK i sur., 2008; STAREŠINIĆ i sur., 2006; KRIVIĆ i sur., 2008; KRIVIĆ i sur., 2006).

Pentadekapeptid BPC 157 sa svojim dobro poznatim svojstvima izostanka toksičnih učinaka i nuspojava u testiranjima te činjenicom da letalna doza nije dostignuta zasigurno je pogodan, kako za intraartikularnu, tako i za sustavnu primjenu.

Zbog njegove sposobnosti gotovo potpune funkcionalne i histološke restitucije organa i tkiva, jasan je potencijal pentadekapeptida BPC 157, a sukladno rezultatima ovog istraživanja i dokazima o pozitivnom učinku BPC-a 157 na ozlijeđene intrasinovijalne tetive u štakora, može se zaključiti da bi BPC 157 mogao biti učinkovito farmakoterapijsko sredstvo u liječenju puknuća tetiva nadgrebenog i podgrebenog mišića. Pokazana učinkovitost u mikrogramskoj i nanogramskoj dozi jasan je pokazatelj iznimnog endogenog učinka primjene pentadekapeptida BPC 157, i osnova za daljnja istraživanja u još nižim dozama.

7. ZAKLJUČCI

Rezultati provedenog istraživanja potvrđuju postavljenu hipotezu i pokazuju da primjena pentadekapeptida BPC 157 ima značajan ljekoviti učinak puknuće nadgrebnog i podgrebnog mišića u štakora i to na razini funkcionalnog ishoda, te na mikroskopskoj i makroskopskoj razini.

Analizom tih rezultata može se zaključiti da je pentadekapeptid BPC 157 djelotvoran pri peroralnoj i pri intraartikularnoj primjeni, te u dozama 10 µg/kg i 10 ng/kg.

8. POPIS LITERATURE

1. ANDARAWIS-PURI, N., E.T. RICCHETTI, L.J. SOSLOWSKY (2009): Interaction between the Supraspinatus and Infraspinatus Tendons: Effect of Anterior Side Supraspinatus Tendon Full Thickness Tears on Infraspinatus Tendon Strain. *Am. J. Sports Med.* 37, 1831–1839.
2. BARIŠIĆ, I., D. BALENOVIĆ, R. KLIČEK, B. RADIĆ, B. NIKITOVIĆ, D. DRMIĆ, M. UDOVIČIĆ, D. STRINIĆ, D. BARDAK, L. BERKOPIĆ L, V. DJUZEL (2013): Mortal hyperkalemia disturbances in rats are NO-system related. The life saving effect of pentadecapeptide BPC 157. *Regul Pept* 181, 50–66.
3. BARBER, F.A., J.P. BURNS, A. DEUTSCH, M.R LABBE, R.B. LITCHFIELD (2012): A prospective, randomized evaluation of acellular human dermal matrix augmentation for arthroscopic rotator cuff repair. *Arthroscopy.* 28, 185-189.
4. BARTON, E.R., J.A. GIMBEL, G.R. WILLIAMS, L.J. SOSLOWSKY (2005): Rat supraspinatus muscle atrophy after tendon detachment. *J. Orthop. Res.* 23, 259-265.
5. BENJAMIN, M., T. KUMAI, S. MILZ (2002): The skeletal attachment of tendons–tendon “entheses”. *Comp Biochem Physiol A Mol Integr Physiol.* 133, 931-945.
6. BOJANIĆ, I. (2007): Učinak primjene pentadekapeptida BPC 157 na cijeljenje medijalnog kolateralnog ligamenta u štakora [disertacija]. Zagreb: Sveučilište u Zagrebu, Medicinski fakultet.
7. BOND, J.L., R.M. DOPIRAK, J. HIGGINS, J. BURNS (2008): Arthroscopic replacement of massive, irreparable rotator cuff tears using a GraftJack et allograft: technique and preliminary results. *Arthroscopy.* 24, 403-409.
8. BRČIĆ, L., I. BRČIĆ, M. STAREŠINIĆ, T. NOVINŠČAK, P. SIKIRIĆ, S. SEIWERTH (2009): Modulatory effect of gastric pentadecapeptide BPC 157 on angiogenesis in muscle and tendon healing. *J. Physiol. Pharmacol.* 60, 191-196.
9. CEROVEČKI, T., I. BOJANIĆ, L. BRČIĆ, B. RADIĆ, I. VUKOJA, S. SEIWERTH, P. SIKIRIĆ (2010): Pentadecapeptide BPC 157 (PL 14736) improves ligament healing in the rat. *J. Orthop. Res.* 28, 1155-1161.

10. CESAREC, V., T. BEČEJAC, M. MIŠIĆ, Z. DJAKOVIĆ, D. OLUJIĆ, D. DRMIĆ (2013): Pentadecapeptide BPC 157 and the esophagocutaneous fistula healing therapy. *Eur J Pharmacol.* 15, 203-212.
11. CHAHAL, J., G.S. VAN THIEL, N. MALL (2012): The role of platelet-rich plasma in arthroscopic rotator cuff repair: a systematic review with quantitative synthesis. *Arthroscopy.* 28, 1718-1727.
12. CHANG, C.H., W.C. TSAI, M.S. LIN, Y.H. HSU, J.H. PANG (2011): The promoting effect of pentadecapeptide BPC 157 on tendon healing involves tendon outgrowth, cell survival, and cell migration. *J. Appl. Physiol.* 110, 774-780.
13. CHANG, C.H., W.C. TSAI, Y.H. HSU, J.H. PANG (2014): Pentadecapeptide BPC 157 enhances the growth hormone receptor expression in tendon fibroblasts. *Molecules* 19, 19066–19077.
14. CODMAN, E.A. (1934): *The shoulder: Rupture of the supraspinatus tendon and other lesions in or about the subacromial bursa.* Boston: Thomas Todd.
15. COLLIN, P., N. MATSUMURA, A. LADERMANN, P.J. DENARD, G. WALCH (2014): Relationship between massive chronic rotator cuff tear pattern and loss of active shoulder range of motion. *J Shoulder Elbow Surg.* 23, 1195–1202.
16. ČIČAK, N, H. KLOBUČAR, G. BIĆANIĆ, D. TRŠEK (2006): Arthroscopic transosseous suture anchor technique for rotator cuff repairs. *Arthroscopy.* 22, 565-569.
17. DEHAAN, A.M., T.W. AXELRAD, E. KAYE, L. SILVESTRI, B. PUSKAS, T.E. FOSTER (2012): Does double-row rotator cuff repair improve functional outcome of patients compared with single-row technique? A systematic review. *Am. J. Sports Med.* 40, 1176–1185.
18. DEORIO J.K., R.H. COFIELD (1984): Results of a second attempt at surgical repair of a failed initial rotator-cuff repair. *J Bone Joint Surg Am.* 66, 563-567.
19. DUNN, W.R., B.R. SCHACKMAN, C. WALSH (2005): Variation in orthopaedic surgeons' perceptions about the indications for rotator cuff surgery. *J. Bone Joint Surg. Am.* 87, 1978–1984.
20. EDELSTEIN, L., S.J. THOMAS, L.J. SOSLOWSKY (2011): Rotator cuff tears: what have we learned from animal models? *J. Musculoskelet. Neuronal Interact.* 11, 150-162.
21. ELLMAN, H. (1987): Arthroscopic subacromial decompression: Analysis of one to three year results. *Arthroscopy.* 3, 173-181.
22. ELLMAN, H. (1990): Diagnosis and treatment of incomplete rotator cuff tears. *Clin Orthop Relat Res.* 254, 64-74.

23. ELLMAN, H., G.M. GARTSMAN (1993): Arthroscopic shoulder surgery and related disorders. Philadelphia: Lea and Febiger. 98-119.
24. FUCHS, B, D. WEISHAUPT, M. ZANETTI, J. HODLER, C. GERBER (1999): Fatty degeneration of the muscles of the rotator cuff: Assessment by computed tomography versus magnetic resonance imaging. *J Shoulder Elbow Surg.* 8, 599-605.
25. GALATZ, L.M., L.J. SANDELL, S.Y. ROTHERMICH (2006): Characteristics of the rat supraspinatus tendon during tendon to bone healing after acute injury. *J. Orthop. Res.* 24, 541-550.
26. GALLOWAY, M.T., A.L. LALLEY, J.T. SHEARN (2013): The role of mechanical loading in tendon development, maintenance, injury, and repair. *J Bone Joint Surg Am.* 95, 1620-1628.
27. GIMBEL, J.A., J.P. VAN KLEUNEN, S.P. LAKE, G.R. WILLIAMS, L.J. SOSLOWSKY (2007): The role of repair tension on tendon to bone healing in an animal model of chronic rotator cuff tears. *J Biomech* 40, 561-568.
28. GJURAŠIN, M., P. MIKLIĆ, B. ŽUPANČIĆ, D. PEROVIĆ, K. ŽARKOVIĆ, L. BRČIĆ, D. KOLENC, B. RADIĆ, S. SEIWERTH, P. SIKIRIĆ (2010): Peptide therapy with pentadecapeptide BPC 157 in traumatic nerve injury. *Regul. Pept.* 160, 33-41.
29. GLADSTONE, J.N., J.Y. BISHOP, I.K. LO (2007): Fatty infiltration and atrophy of the rotator cuff do not improve after rotator cuff repair and correlate with poor functional outcome. *Am. Sports Med.* 35, 719–728.
30. GOUTALLIER, D., J.M. POSTEL, J. BERNAGEAU, L. LAVAU, M.C. VOISIN (1994): Fatty muscle degeneration in cuff ruptures. Pre and postoperative evaluation by CT scan. *Clin Orthop Relat Res.* 304, 78-83.
31. GOUTALLIER D., P. LE GUILLOUX, J.M.POSTEL, C. RADIER, J.BERNAGEAU, S. ZILBER (2011): Acromio humeral distance less than six millimeter: its meaning in full-thickness rotator cuff tear. *Orthop Traumatol Surg Res.* 97, 246-251.
32. GWYER, D., N.M. WRAGG, S.L. WILSON (2019): Gastric pentadecapeptide body protection compound BPC 157 and its role in accelerating musculoskeletal soft tissue healing. *Cell and Tissue Res.* 377, 153-159.
33. HARRYMAN, D.T., L.A. MACK, K.Y. WANG (1991): Repairs of the rotator cuff. Correlation of functional results with integrity of the cuff. *J Bone Joint Surg Am.* 73, 982-989.
34. HRUSKA, R.E., S. KENNEDY, E.K. SILBERGELD (1979): Quantitative aspects of normal locomotion in rats. *Life Sciences* 25, 171–179.

35. HSIEH, M.J., H.T. LIU, C.N. WANG, H.Y. HUANG, Y. LIN, Y.S. KO, J.S. WANG, V.H. CHANG, J.H. PANG (2017): Therapeutic potential of pro-angiogenic BPC157 is associated with VEGFR2 activation and up-regulation. *J Mol Med*, 95, 323–333.
36. HSU, J.E., K.E. REUTHER, J.J. SARVER, C.S. LEE, S.J. THOMAS, D.L. GLASER (2011): Restoration of anterior-posterior rotator cuff force balance improves shoulder function in a rat model of chronic massive tears. *J Orthop Res*. 29, 1028–1033.
37. ISAAC, C., B. GHARAIBEH, M. WITT, V.J. WRIGHT, J. HUARD (2012): Biologic approaches to enhance rotator cuff healing after injury. *J. Shoulder Elbow Surg*. 21, 181-190.
38. JAMALI, A.A., P. AFSHAR, R.A. ABRAMS, R.L. LIEBER (2000): Skeletal muscle response to tenotomy. *Muscle Nerve* 23, 851-862.
39. JEROSCH J., T. MULLER T, W.H. CASTRO (1991): The incidence of rotator cuff rupture. An anatomic study. *Acta Orthop Belg*. 57, 124-129.
40. KANG, E.A., Y.M. HAN, J.M. AN, Y.J. PARK, P. SIKIRIĆ, D.H. KIM, K.A. KWON, Y.J. KIM, D. YANG, H. TCHAH, K.B. HAHM (2018): BPC157 as potential agent rescuing from cancer cachexia. *Curr Pharm Des*. 24, 1947–1956.
41. KEREMI, B., Z. LOHINAI, P. KOMORA, S. DUHAJ, K. BORSI, G. JOBBAGY-OVARI (2009): Antiinflammatory effect of BPC 157 on experimental periodontitis in rats. *J Physiol Pharmacol*. 60, 115-122.
42. KHAN, M., N. SIMUNOVIC, M. PROVENCHER (2014): Cochrane in CORR®: Surgery for rotator cuff disease (review). *Clin Orthop Relat Res*. 472, 3263-3269.
43. KIETRYS, D.M., A.E. BARR-GILLESPIE, M. AMIN, C.K. WADE, S.N. POPOFF, M.F. BARBE (2012): Aging contributes to inflammation in upper extremity tendons and declines in forelimb agility in a rat model of upper extremity overuse. *PloS One*. 7, e46954
44. KIM, H.M., N. DAHIYA, S.A. TEEFEY (2010): Location and initiation of degenerative rotator cuff tears: An analysis of three hundred and sixty shoulders. *J Bone Joint Surg Am*. 92, 1088-1096.
45. KRIVIĆ, A., T. ANIĆ, S. SEIWERTH, D. HULJEV, P. SIKIRIĆ (2006): Achilles detachment in rat and stable gastric pentadecapeptide BPC 157: Promoted tendon-to-bone healing and opposed corticosteroid aggravation. *J. Orthop. Res*. 24, 982-989.
46. KRIVIĆ, A., M. MAJEROVIĆ, I. JELIĆ, S. SEIWERTH, P. SIKIRIĆ (2008): Modulation of early functional recovery of Achilles tendon to bone unit after transection by BPC 157 and methylprednisolone. *Inflamm. Res*. 57, 205-210.

47. KUZEL, B.R., S. GRINDEL, R. PAPANDREA, D. ZIEGLER (2013): Fatty infiltration and rotator cuff atrophy. *J. Am. Acad. Orthop. Surg.* 21, 613-623.
48. LARON, D.; S.P. SAMAGH; X. LIU; H.T. KIM; B.T. FEELEY (2012). Muscle degeneration in rotator cuff tears. *J. Shoulder Elbow Surg.* 21, 164-174.
49. LINDBLOM, K., I. PALMER (1939): Ruptures of the tendon aponeurosis of the shoulder joint-the so-called supraspinatus ruptures. *Acta Chir Scand.* 82, 133-142.
50. LIU, X., G. MANZANO, H.T. KIM, B.T. FEELEY (2011): A rat model of massive rotator cuff tears. *J. Orthop. Res.* 29, 588-595.
51. LIU, Y., S.C. FU, H.T. LEONG, S. LING, J.H. OH, P. YUNG (2020): Evaluation of animal models and methods for assessing shoulder function after rotator cuff tear: A systematic review. *J Orthop Translat.* 26, 31-38.
52. MAGNUSSON, S.P., H. LANGBERG, M. KJAER (2010): The pathogenesis of tendinopathy: Balancing the response to loading. *Nat Rev Rheumatol.* 6, 262-268.
53. MALL, N.A., A.S. LEE, J. CHAHAL (2013): An evidenced-based examination of the epidemiology and outcomes of traumatic rotator cuff tears. *Arthroscopy.* 29, 366-376.
54. MALL, N.A., H.M. KIM, J.D. KEENER (2010): Symptomatic progression of asymptomatic rotator cuff tears: A prospective study of clinical and sonographic variables. *J Bone Joint Surg Am.* 92, 2623-2633.
55. MATSEN, F.A. III, S.B. LIPPITT, J.A. SIDLES (1994): Practical evaluation and management of the shoulder. Philadelphia: WB Saunders.
56. MCCONNELL, E.L., A.W. BASIT, S. MURDAN (2008): Measurements of rat and mouse gastrointestinal pH, fluid and lymphoid tissue, and implications for in-vivo experiments. *J Pharm Pharmacol.* 60, 63-70.
57. MCLAUGHLIN, H.L. (1944): Lesions of the musculotendinous cuff of the shoulder. The exposure and treatment of tears with retraction. *J Bone Joint Surg.* 26, 31-51.
58. MELIS, B., M.J. DEFRANCO, C. CHUINARD, G. WALCH (2010): Natural history of fatty infiltration and atrophy of the supraspinatus muscle in rotator cuff tears. *Clin. Orthop. Relat. Res.* 468, 1498–1505.
59. MEYER, A.W. (1924): Further evidence of attrition in the human body. *Am J Anat.* 34, 241-267.
60. MIDDLETON, W.D., G. EDELSTEIN, W.R. REINUS (1985): Sonographic detection of rotator cuff tears. *AJR Am J Roentgenol.* 144, 349-353.

61. MILGROM, C., M. SCHAFFLER, S. GILBERT, M.VAN HOLSBEECK (1995): Rotator-cuff changes in asymptomatic adults. The effect of age, hand dominance and gender. *J Bone Joint Surg Br.* 77, 296-298.
62. MOOSMAYER, S, H.J SMITH, R. TARIQ, A. LARMO (2009): Prevalence and characteristics of asymptomatic tears of the rotator cuff: An ultrasonographic and clinical study. *J Bone Joint Surg Br.* 91, 196-200.
63. NEER, C.S.II. (1972): Anterior acromioplasty for the chronic impingement syndrome in the shoulder. A preliminary report. *J Bone Joint Surg Am.* 54, 41-50.
64. NEER, C.S.II. (1983): Impingement lesions. *Clin Orthop Relat Res.* 173, 70-77.
65. NOVINŠČAK, T., L. BRČIĆ, M. STAREŠINIĆ, I. JUKIĆ, B. RADIĆ, D. PEVEC, S. MIŠE, S. TOMASOVIĆ, I. BRČIĆ, T. BANIC, A. JAKIR, G. BULJAT, T. ANIĆ, I. ZORIČIĆ, Z. ROMIĆ, S. SEIWERTH, P. SIKIRIĆ (2008): Gastric pentadecapeptide BPC 157 as an effective therapy for muscle crush injury in the rat. *Surg. Today* 38, 716-725.
66. OBERHOLTZER, J. (1933): Die Arthropneumoradiographie bei habitueller Schulterluxatio. *Rontgenpraxis.* 5, 589-590.
67. PAPANDONIKOLAKIS, A., M. MCKENNA, W. WARME, B.I. MARTIN, F.A. MATSEN (2011): Published evidence relevant to the diagnosis of impingement syndrome of the shoulder. *J Bone Joint Surg Am.* 93, 1827-1832.
68. PEDOWITZ, R.A., K. YAMAGUCHI, C.S. AHMAD (2012): American Academy of Orthopaedic Surgeons Clinical Practice Guideline on: optimizing the management of rotator cuff problems. *J Bone Joint Surg Am.* 94, 163-167.
69. PELTZ, C.D., J.E. HSU, M.H. ZGONIS, N.A. TRASOLINI, D.L. GLASER, L.J. SOSLOWSKY (2010): The effect of altered loading following rotator cuff tears in a rat model on the regional mechanical properties of the long head of the biceps tendon. *J. Biomech.* 43, 2904-2907.
70. PERRY, S.M., C.L. GETZ, L.J. SOSLOWSKY (2009): Alterations in function after rotator cuff tears in an animal model. *J. Shoulder Elbow Surg.* 18, 296-304.
71. PEVEC, D., T. NOVINŠČAK, L. BRČIĆ, K. ŠIPOŠ, I. JUKIĆ, M. STAREŠINIĆ, S. MIŠE, I. BRČIĆ, D. KOLENC, R. KLIČEK, T. BANIC, M. SEVER, A. KOCIJAN, L. BERKOPIĆ, B. RADIĆ, G. BULJAT, T. ANIĆ, I. ZORIČIĆ, I. BOJANIĆ, S. SEIWERTH, P. SIKIRIĆ (2010): Impact of pentadecapeptide BPC 157 on muscle healing impaired by systemic corticosteroid application. *Med. Sci. Monit.* 16, 81-88.

72. PETEK, M., P. SIKIRIĆ, T. ANIĆ, G. BULJAT, J. ŠEPAROVIĆ, D.S. ROKOTOV, S. SEIWERTH S, Ž. GRABAREVIĆ, R., RUCMAN, D. MIKUŠ, I. ZORIČIĆ (1999): Pentadecapeptide BPC 157 attenuates gastric lesions induced by alloxan in rats and mice. *Journal of Physiology Paris*. 93, 501–504.
73. ROY, J.S., C. BRAEN, J. LEBLOND (2015): Diagnostic accuracy of ultrasonography, MRI, and MR arthrography in the characterisation of rotator cuff disorders: a systematic review and meta-analysis. *Br J Sports Med.* ;49, 1316-1328.
74. SASAKI, YU, N. OCHIAI, A. NAKAJIMA, T. SASHO, T. KENMOKU, T. YAMAGUCHI, T. KIJIMA, E. HASHIMOTO, Y. SASAKI, S. OHTORI, (2018): Histological analysis and biomechanical evaluation of fatty infiltration after rotator cuff tear and suprascapular nerve injury in a rat model. *J. Orthop. Sci.* 5, 834-841.
75. SCHUMAIER, A., D. KOVACEVIC, C. SCHMIDT, A. GREEN, A. ROKITO, C. JOBIN, ED YIAN, F. CUOMO, J. KOH, M. GILOTRA, M. RAMIREZ, M. WILLIAMS, R. BURKS, R. STANLEY, S. HASAN, S. PAXTON, W. NOTTAGE, W. LEVINE, U. SRIKUMARAN, B. GRAWE (2020): Defining massive rotator cuff tears: a Delphi consensus study. *J Shoulder Elbow Surg.* 29, 674-680.
76. SEVIVAS N., S.C. SERRA, R. PORTUGAL R, F.G. TEIXEIRA, M.M. CARVALHO, N. SILVA (2015): Animal model for chronic massive rotator cuff tear: behavioural and histologic analysis. *Knee Surg Sports Traumatol Arthrosc.* 23, 608–618.
77. SEIWERTH, S., L. BRČIĆ, L. B VULETIĆ, D. KOLENC, G. ARALICA, M. MIŠIĆ (2014): BPC 157 and blood vessels. *Curr. Pharm. Des.* 20, 1121–1125.
78. SEIWERTH, S., R. RUCMAN, B. TURKOVIĆ, M. SEVER, R. KLIČEK, B. RADIĆ (2018): BPC 157 and standard angiogenic growth factors. Gastrointestinal tract healing, lessons from tendon, ligament, muscle and bone healing. *Curr. Pharm. Des.* 24, 1972–1989.
79. SEIWERTH, S., M. MILAVIĆ, J. VUKOJEVIĆ, S. GOJKOVIĆ, I. KREZIĆ, L. BATELJA VULETIĆ, K. HORVAT PAVLOV, A. PETROVIĆ, S. SIKIRIĆ, H. VRANEŠ, A. PRTORIC, H. ŽIŽEK, T. ĐURASIN, I. DOBRIĆ, M. STAREŠINIĆ, S. ŠTRBE, M. KNEŽEVIĆ, M. ŠOLA, A. KOKOT , M. SEVER, E. LOVRIĆ, A. ŠKRTIĆ, A. BOBAN BLAGAIĆ, P. SIKIRIĆ (2021): Stable Gastric Pentadecapeptide BPC 157 and Wound Healing. *Front. Pharmacol.* 12, 627533.

80. SIKIRIĆ, P., M. PETEK, R. RUCMAN, S. SEIWERTH, Ž. GRABAREVIĆ, I. ROTKVIĆ (1993): A new gastric juice peptide, BPC. An overview of the stomach-stress-organoprotection hypothesis and beneficial effects of BPC. *J. Physiol. Paris* 87, 313–327.
81. SIKIRIĆ, P., S. SEIWERTH, R. RUCMAN, B. TURKOVIĆ, D.S. ROKOTOV, L. BRČIĆ (2011): Stable gastric pentadecapeptide BPC 157: novel therapy in gastrointestinal tract. *Curr Pharm Des.* 17, 1612-1632.
82. SIKIRIĆ, P., S. SEIWERTH, L. BRČIĆ, M. SEVER, R. KLIČEK, B. RADIĆ (2010): Revised Robert's cytoprotection and adaptive cytoprotection and stable gastric pentadecapeptide BPC 157. Possible significance and implications for novel mediator. *Curr Pharm Des.* 16, 1224-1234.
83. SIKIRIĆ, P., S. SEIWERTH, R. RUCMAN, B. TURKOVIĆ, D.S. ROKOTOV, L. BRČIĆ (2014): Stable gastric pentadecapeptide BPC 157-NO-system relation. *Curr.Pharm. Des.* 20, 1126–1135.
84. SIKIRIĆ, P., S. SEIWERTH, R. RUCMAN, D. KOLENC, L.B. VULETIĆ, D. DRMIĆ (2016): Brain-gut Axis and pentadecapeptide BPC 157: theoretical and practical implications. *Curr. Neuropharmacol.* 14, 857–865.
85. SIKIRIĆ, P., S. SEIWERTH, R. RUCMAN, D. DRMIĆ, M. STUPNIŠEK, A. KOKOT (2017): Stress in gastrointestinal tract and stable gastric pentadecapeptide BPC 157. Finally, do we have a solution? *Curr. Pharm. Des.* 23, 4012–4028.
86. SIKIRIĆ, P., R. RUCMAN, B. TURKOVIC, M. SEVER, R. KLIČEK, B. RADIĆ (2018): Novel cytoprotective mediator, stable gastric pentadecapeptide BPC 157. Vascular recruitment and gastrointestinal tract healing. *Curr. Pharm. Des.* 24, 1990–2001.
87. SMITH, J.G. (1834): Pathological appearances of seven cases of injury of the shoulder joint with remarks. *London Med Gazette.* 14, 280.
88. SNYDER, S.J., A.F. PACHELLI, W. DEL PIZZO (1991): Partial thickness rotator cuff tears: Results of arthroscopic treatment. *Arthroscopy.* 7, 1-7.
89. SONNABEND, D.H., C.R. HOWLETT, A.A. YOUNG (2010): Histological evaluation of repair of the rotator cuff in a primate model. *J. Bone Joint Surg. Br.* 92, 586-594.
90. SOSLOWSKY, L.J., J.E. CARPENTER, C.M. DEBANO, I. BANERJI, M.R. MOALLI (1996): Development and use of an animal model for investigations on rotator cuff disease. *J. Shoulder Elbow Surg.* 5, 383-392.

91. SOSLOWSKY, L.J., S. THOMOPOULOS, S. TUN (2000): Overuse activity injures the supraspinatus tendon in an animal model: A histologic and biomechanical study. *J Shoulder Elbow Surg.* 9, 79-84.
92. STAREŠINIĆ, M., B. ŠEBEČIĆ, L. PATRLJ, S. JADRIJEVIĆ, S. SUKNAIĆ, D. PEROVIĆ, G. ARALICA, N. ŽARKOVIĆ, S. BOROVIĆ, M. SRDJAK, K. HAJDAREVIĆ, M. KOPLJAR, L. BATELJA, A. BOBAN-BLAGAIĆ, I. TURČIĆ, T. ANIĆ, S. SEIWERTH, P. SIKIRIĆ (2003): Gastric pentadecapeptide BPC 157 accelerates healing of transected rat Achilles tendon and in vitro stimulates tendocytes growth. *J. Orthop. Res.* 21, 976-983.
93. STAREŠINIĆ, M., I. PETROVIĆ, T. NOVINŠČAK, I. JUKIĆ, D. PEVEC, S. SUKNAIĆ, N. KOKIĆ, L. BATELJA, L. BRČIĆ, A. BOBANBLAGAIĆ, Z. ZORIĆ, D. IVANOVIĆ, M. AJDUK, B. ŠEBEČIĆ, L. PATRLJ, T. ŠOŠA, G. BULJAT, T. ANIĆ, S. SEIWERTH, P. SIKIRIĆ (2006): Effective therapy of transected quadriceps muscle in rat: Gastric pentadecapeptide BPC 157. *J. Orthop. Res.* 24, 1109-1117.
94. ŠEBEČIĆ, B., V. NIKOLIĆ, P. SIKIRIĆ, S. SEIWERTH, T. ŠOŠA T, L.PATRLJ, Ž. GRABAREVIĆ, R. RUCMAN, M. PETEK, P. KONJEVODA, S. JADRIJEVIĆ, D. PEROVIĆ, M. ŠLAJ (1999): Osteogenic effect of a gastric pentadecapeptide, BPC-157, on the healing of segmental bone defect in rabbits: a comparison with bone marrow and autologous cortical bone implantation. *Bone.* 24, 195-202.
95. TEMPELHOF, S., S. RUPP, R. SEIL (1999): Age-related prevalence of rotator cuff tears in asymptomatic shoulders. *J Shoulder Elbow Surg.* 8, 296-299.
96. THOMOPOULOS, S., G.R. WILLIAMS, L.J. SOSLOWSKY (2003): Tendon to bone healing: differences in biomechanical, structural, and compositional properties due to a range of activity levels. *J. Biomech. Eng.* 125, 106-113.
97. THOMOPOULOS, S., G.M. GENIN, L.M. GALATZ (2010): The development and morphogenesis of the tendon-to-bone insertion - what development can teach us about healing. *J Musculoskelet Neuronal Interact.* 10, 35-45.
98. VELJAČA, M., K. CHAN, A. GUGLIETTA (1995): Digestion of h-EGF, h-TGF alpha and BPC-157 in human gastric juice. *Gastroenterology*, 108, 761.
99. VOLETI, P.B., M.R. BUCKLEY, L.J. SOSLOWSKY (2012): Tendon healing: Repair and regeneration. *Ann Rev Biomed Eng.* 14, 47-71.

100. WATERS, R.V., S.C. GAMRADT, P. ASNIS, B.H. VICKERY, Z. AVNUR, E. HILL, M. BOSTROM (2000): Systemic corticosteroids inhibit bone healing in a rabbit ulnar osteotomy model. *Acta Orthop Scand* 71, 316–321.
101. WALSH W., M. WIGGINS, P. FADALE, M. EHRLICH (1995): Effects of a delayed steroid injection on ligament healing using a rabbit medial collateral ligament model. *Biomaterials* 16, 905–910.
102. YAMANAKA, K., T. MATSUMOTO (1994): The joint side tear of the rotator cuff. A followup study by arthrography. *Clin Orthop Relat Res.* 304, 68-73.
103. YAMAGUCHI, K., A.M. TETRO, O. BLAM, B.A. EVANOFF, S.A. TEEFEY, W.D. MIDDLETON (2001): Natural history of asymptomatic rotator cuff tears: a longitudinal analysis of asymptomatic tears detected sonographically. *J. Shoulder Elbow Surg.* 10, 199-203.
104. YAMAGUCHI, K., S. DITSIOS, W.D. MIDDLETON, C.F. HILDEBOLT, L.M. GALATZ, S.A. TEEFEY (2006): The demographic and morphological features of rotator cuff disease. A comparison of asymptomatic and symptomatic shoulders. *J. Bone Joint Surg. Am.* 88, 1699–1704.
105. YAMAMOTO, A., K. TAKAGISHI, T. OSAWA (2010): Prevalence and risk factors of a rotator cuff tear in the general population. *J. Shoulder Elbow Surg.* 19, 116-120.
106. YAMAZAKI, H, N. OCHIAI, T. KENMOKU, S. OHTORI, T. SASHO, M. MIYAGI (2014): Assessment of pain-related behavior and pro-inflammatory cytokine levels in the rat rotator cuff tear model. *J Orthop Res.* 32, 286–290.
107. ZHANG, X., D. BOGDANOWICZ, C. ERISKEN (2012): Biomimetic scaffold design for functional and integrative tendon repair. *J Shoulder Elbow Surg.* 21, 266-277.
108. ZINGG, P.O., B. JOST, A. SUKTHANKAR, M. BUHLER, C,W. PFIRRMANN, C. GERBER (2007): Clinical and structural outcomes of nonoperative management of massive rotator cuff tears. *J Bone Joint Surg Am.* 89, 1928-1934.

9. PRILOZI

9.1. Popis korištenih skraćenica

g - gram (kg - kilogram, mg - miligram, µg - mikrogram, ng - nanogram)

mm - milimetar (mm/s - milimetar u sekundi)

ml - mililitar

p.o. - per os (peroralno)

i.a. - intraartikularno

RTC – ruptura rotatorne manšete (eng. *rotator cuff tear*)

PTT – djelomična ruptura (eng. *partial-thickness tear*)

FTT – potpuna ruptura (eng. *full-thickness tear*)

MRTC – masivna ruptura rotatorne manšete (eng. *massive rotator cuff tear*)

RCTA – artropatija rotatorne manšete (eng. *rotator cuff tear arthropathy*)

BPC - stabilni želučani pentadekapeptid (eng. *body protective compound*)

HPLC - visokotlačna tekuća kromatografija (eng. *high pressure liquid chromatography*)

BTJ - tetivno-koštani spoj (eng. *bone-tendon junction*)

SSC - podlopatični mišić (lat. *m. subscapularis*)

SSP - nadgrebni mišić (lat. *m. supraspinatus*)

ISP - podgrebni mišić (lat. *m. infraspinatus*)

TM - mali obli mišić (lat. *m. teres minor*)

LHB - duga glava dvoglavog mišića nadlaktice (lat. *caput longum m. biceps brachii*)

MRI - magnetska rezonanca (eng. *magnetic resonance imaging*)

UZV - ultrazvuk

EMNG - elektromioneurografija

RTG – klasična radiografija, rendgen (Röntgen)

AP - anteroposteriorno

PW - širina šape (eng. *paw widths*)

PL - duljina šape (eng. *paw lenghts*)

ITS - razmak između srednjih prstiju (eng. *intermediate toe spread*)

LPO - odmak lijeve šape (eng. *left paw offset*)

RPO - odmak desne šape (eng. *right paw offset*)

SL - duljina koraka (eng. *stride length*)

SW - širina koraka (eng. *stride width*)

AFI - Ahilov funkcionalni indeks

MCL - medijalni kolateralni ligament

GAS - Selye-ov opći prilagodbeni sindrom (eng. *general adaptation syndrome*)

FAK - žarišna adhezijska kinaza (eng. *focal adhesion kinase*)

PDGF - trombocitni čimbenik rasta (eng. *platelet-derived growth factor*)

EGR-1 - protein rasta ranog odgovora 1 (eng. *early growth response protein 1*)

VEGF - čimbenik rasta vaskularnog endotela (eng. *vascular endothelial growth factor*)

eNOS - endotelna dušik-oxid sintetazu (eng. *endothelial nitric oxide synthase*)

ECM - izvanstanična matrica (eng. *extracellular matrix*)

PGE2 - prostaglandin E2

LTB4 - leukotrien B4

MMP-1 - metaloproteinaza matrice 1 (eng. *matrix metalloproteinase-1*)

COX-2 – ciklooksigenaza 2

IL-1 β – interleukin 1 β

PRP - plazma obogaćena trombocitima (eng. *platelet-rich plasma*)

PAS - Schiffova kiselina (eng. *periodic acid Schiff*)

9.2. Popis slika

Slika 1. Enteza. Glatki prijelaz iz vlakana tetiva do fibrokartilaginoze, a zatim do kosti.	11
Slika 2. Prevalencija rupture rotatorne manšete po dobnim skupinama.	23
Slika 3. Pokazatelji hoda i koraka.	33
Slika 4. Putanja (trajectory) šapa pokusne životinje.	35
Slika 5. Ciklus hoda (gait cycle) pokusne životinje.	35
Slika 6. Test za procjenu kontrakture ramena.	36
Slika 7. Makroskopska procjena.	37
Slika 8. Mikroskopska procjena. Primjer eutrofičnih mišićnih vlakana.	39
Slika 9. Mikroskopska procjena. Primjer hipotrofičnih mišićnih vlakana.	40
Slika 10. Grafički prikaz vrijednosti varijable širine šape, u odnosu na dane, za sve tri skupine tretmana neovisno o putu primjene.	44
Slika 11. Grafički prikaz vrijednosti varijable širine šape u odnosu na dane, za skupine intraartikularnog puta primjene.	45
Slika 12. Grafički prikaz vrijednosti varijable širine šape, u odnosu na dane, za skupine peroralnog puta primjene.	46
Slika 13. Grafički prikaz vrijednosti varijable duljina šape u odnosu na dane, za sve tri skupine tretmana neovisno o putu primjene.	48
Slika 14. Grafički prikaz vrijednosti varijable duljina šape u odnosu na dane, za skupine intraartikularnog puta primjene.	49
Slika 15. Grafički prikaz vrijednosti varijable duljina šape u odnosu na dane, za skupine peroralnog puta primjene.	50

Slika 16. Grafički prikaz vrijednosti varijable razmak između srednjih prstiju u odnosu na dane, za sve tri skupine tretmana neovisno o putu primjene.	52
Slika 17. Grafički prikaz vrijednosti varijable razmak između srednjih prstiju u odnosu na dane, za skupine intraartikularnog puta primjene.	53
Slika 18. Grafički prikaz vrijednosti varijable razmak između srednjih prstiju u odnosu na dane, za skupine peroralnog puta primjene.	54
Slika 19. Grafički prikaz vrijednosti varijable odmak lijeve šape u odnosu na dane, za sve tri skupine tretmana neovisno o putu primjene.	56
Slika 20. Grafički prikaz vrijednosti varijable odmak lijeve šape u odnosu na dane, za skupine intraartikularnog puta primjene.	57
Slika 21. Grafički prikaz vrijednosti varijable odmak lijeve šape u odnosu na dane, za skupine peroralnog puta primjene.	58
Slika 22. Grafički prikaz vrijednosti varijable odmak desne šape u odnosu na dane, za sve tri skupine tretmana neovisno o putu primjene.	60
Slika 23. Grafički prikaz vrijednosti varijable odmak desne šape u odnosu na dane, za skupine intraartikularnog puta primjene.	61
Slika 24. Grafički prikaz vrijednosti varijable odmak desne šape u odnosu na dane, za skupine peroralnog puta primjene.	62
Slika 25. Grafički prikaz vrijednosti varijable širina koraka u odnosu na dane, za sve tri skupine tretmana neovisno o putu primjene.	64
Slika 26. Grafički prikaz vrijednosti varijable širina koraka u odnosu na dane, za skupine intraartikularnog puta primjene.	65
Slika 27. Grafički prikaz vrijednosti varijable širina koraka u odnosu na dane, za skupine peroralnog puta primjene.	66

Slika 28. Grafički prikaz vrijednosti varijable duljina koraka u odnosu na dane, za sve tri skupine tretmana neovisno o putu primjene.	68
Slika 29. Grafički prikaz vrijednosti varijable duljina koraka u odnosu na dane, za skupine intraartikularnog puta primjene.	69
Slika 30. Grafički prikaz vrijednosti varijable duljina koraka u odnosu na dane, za skupine peroralnog puta primjene.	70
Slika 31. Grafički prikaz vrijednosti varijable brzina u odnosu na dane, za sve tri skupine tretmana neovisno o putu primjene.	72
Slika 32. Grafički prikaz vrijednosti varijable brzina u odnosu na dane, za skupine intraartikularnog puta primjene.	73
Slika 33. Grafički prikaz vrijednosti varijable brzina u odnosu na dane, za skupine peroralnog puta primjene.	74
Slika 34. Grafički prikaz prosječne vrijednosti kontrakture po skupinama i danima pokusa. .	76
Slika 35. Grafički prikaz prosječne vrijednosti makroskopskih ocjena po skupinama i tjednima pokusa.	78
Slika 36. Grafički prikaz prosječne vrijednosti promjera mišićnih vlakana po skupinama.	81
Slike 37. Primjeri histopatoloških preparata bojenih hematoksilin-eozin metodom (HE)	82
Slike 38. Primjeri histopatoloških preparata tkiva bojenih Schiffovom kiselinom (PAS).....	83
Slike 39. Primjeri histopatoloških preparata tkiva bojenih Masson trikrom metodom.....	84

9.3. Popis tablica

Tablica 1. Pokusne skupine	31
Tablica 2. Analiza varijance pokazatelja širina šape.....	43
Tablica 3. Analiza varijance pokazatelja duljina šape	47
Tablica 4. Analiza varijance pokazatelja razmak između srednjih prstiju	51
Tablica 5. Analiza varijance pokazatelja odmak lijeve šape.....	55
Tablica 6. Analiza varijance pokazatelja odmak desne šape	59
Tablica 7. Analiza varijance pokazatelja širine koraka.....	63
Tablica 8. Analiza varijance pokazatelja duljina koraka.....	67
Tablica 9. Analiza varijance pokazatelja brzine.....	71
Tablica 10. Usporedba skupina po parovima za pokazatelj procjena kontrakture.....	75
Tablica 11. Prosječne vrijednosti makroskopskih ocjena po skupinama i tjednima.....	77
Tablica 12. Usporedba skupina po parovima s prikazom srednje vrijednosti razlike makroskopskih ocjena	79
Tablica 13. Usporedba tjedana po parovima s prikazom srednje vrijednosti razlike makroskopskih ocjena	80

10. ŽIVOTOPIS

Matko Buljan rođen je 1967. u Splitu, gdje je završio srednju školu primijenjenih umjetnosti. Diplomirao je 1998. na Medicinskom fakultetu Sveučilišta u Zagrebu. U znanstveno-istraživački rad uključuje se 2012. na Zavodu za farmakologiju Medicinskog fakulteta. Tijekom neprekidnog kliničkog rada, u OB Vinkovci, KB Sveti Duh i KBC Split, usmjerava se kroz opću kirurgiju u traumatologiju lokomotornog sustava. Od 2019. god. zaposlen je, kao specijalist kirurgije, traumatologije i ortopedije, subspecijalist traumatologije, na Klinici za kirurgiju KB "Dubrava" u Zagrebu.

Aktivno i pasivno sudjeluje na domaćim i međunarodnim stručnim i znanstvenim skupovima te je objavio nekoliko znanstvenih i stručnih publikacija. Služi se engleskim i ruskim jezikom, ljubitelj je informatičke tehnologije i grafičkog dizajna, uživa u šahu i crtanju.

Član je AO trauma community i Hrvatskog traumatološkog društva.

Popis objavljenih radova;

1. BULJAN, M., M.BARIĆ, M.SMILJANIĆ (2016): Cefalomedularni čavao - implantat izbora za osteosintezu dislocirane intrakapsularne frakture vrata bedrene kosti. HUOT kongres.
2. SIKIRIĆ, P., M.BULJAN, D.VNUK, Z.KRSTONIJEVIĆ, M.SEVER, N.LOJO, D.DRMIĆ, A. ZENKO SEVER, M.BARIĆ, N.STARČEVIĆ, I.ZORIČIĆ, L.BRČIĆ, P.SIKIRIĆ, S.SEIWERTH (2014): Effect of Pentadecapeptide BPC 157 on rottator cuff tear injury in rat. The FASEB Journal, 28, issue S1.
3. VNUK, D., S.VUKELIĆ, A.MUSULIN, B.ŠKRLIN, M.BULJAN, M.LIPAR (2021). Colonic diverticula in a dog- a casereport. Veterinarski arhiv.
4. TANHOFER, K., D.VNUK, G.JURKIĆ, R.DUMANČIĆ, M.BULJAN, A.SMAJLOVIĆ (2021): Surgical treatment of cutaneous low malignancy sarcoma in a degu (Octodon degus) - a casereport. Veterinarska znanost i struka.