

KIRURŠKO LIJEČENJE PERZISTIRAJUĆEG DUKTUSA ARTERIOZUSA U PASA

Krešo, Livia

Master's thesis / Diplomski rad

2022

Degree Grantor / Ustanova koja je dodijelila akademski / stručni stupanj: **University of Zagreb, Faculty of Veterinary Medicine / Sveučilište u Zagrebu, Veterinarski fakultet**

Permanent link / Trajna poveznica: <https://um.nsk.hr/um:nbn:hr:178:279643>

Rights / Prava: [In copyright](#) / [Zaštićeno autorskim pravom.](#)

Download date / Datum preuzimanja: **2024-07-11**



Repository / Repozitorij:

[Repository of Faculty of Veterinary Medicine -
Repository of PHD, master's thesis](#)



SVEUČILIŠTE U ZAGREBU
VETERINARSKI FAKULTET

LIVIA KREŠO

**KIRURŠKO LIJEČENJE PERZISTIRAJUĆEG DUKTUSA
ARTERIOZUSA U PASA**

Diplomski rad

Zagreb, 2022.

KLINIKA ZA KIRURGIJU, ORTOPEDIJU I OFTALMOLOGIJU

Veterinarski fakultet Sveučilišta u Zagrebu

PREDSTOJNIK: Prof. dr. sc. Dražen Vnuk

MENTOR: Doc. dr. sc. Andrija Musulin

Članovi povjerenstva za obranu diplomskog rada:

1. Prof.dr.sc. Ozren Smolec
2. Doc.dr.sc. Marko Pećin
3. Doc.dr.sc. Andrija Musulin (mentor)
4. Prof.dr.sc. Dražen Vnuk (zamjena)

ZAHVALA

Prije svega želim se zahvaliti svim djelatnicima Klinike za kirurgiju, ortopediju i oftalmologiju na brojnim životnim i stručnim lekcijama te što su mi vrijeme volontiranja učinili jednim od najljepših iskustava prilikom studiranja.

Želim se zahvaliti svom mentoru doc.dr.sc. Andriji Musulinu na strpljenju i pomoći oko izrade ovog rada.

Zahvala i doc.dr.sc. Maji Maurić Maljković na vremenu i pomoći oko izrade statističkog dijela rada.

Zahvaljujem se svim prijateljima i kolegama s kojima sam dijelila studentske dane i koji su ih učinili još ljepšima.

Velika zahvala mojoj obitelji na svemu što su mi pružili i omogućili te na razumijevanju i podršci.

Posebna zahvala mom Mislavu koji je uvijek moj oslonac i podrška u svim životnim situacijama.

Livia

POPIS I OBJAŠNJENJE KRATICA:

PDA – otvoreni arterijski vod (eng. *perstent arterial duct*)

DA – arterijski vod (lat. *ductus arteriosus*)

RTG - rendgenogram

EKG - elektrokardiogram

UZV – ultrazvuk

PCV - hematokrit (eng. *packed cell volume*)

TTE – transtorakalna ehokardiografija

TEE – transezofagealna ehokardiografija

ACE - inhibitori angiotenzin konvertirajućeg enzima

ACDO - Amplatz Canine Ductal Occluder

CRT – prosječno vrijeme punjenja kapilara (eng. *capillary refill time*)

OR – test omjera rizika (engl. *odds ratio*, OR)

POPIS PRILOGA

Popis slika

Slika 1. Sustav gradiranja PDA	4
Slika 2. Prikaz EKG nalaza pacijenta s PDA	5
Slika 3. Prikaz RTG nalaza pacijenta s PDA	6
Slika 4. Prikaz color-dopplera (UZV) psa sa PDA.....	7
Slika 5. Prikaz angiograma pacijenta s PDA.....	7
Slika 6. Prikaz angiografske klasifikacije, tip 1	11
Slika 7. Prikaz angiografske klasifikacije, tip 2a	11
Slika 8. Prikaz angiografske klasifikacije, tip 2b	12
Slika 9. Prikaz angiografske klasifikacije, tip 3	12
Slika 10. Postupak podvezivanja PDA.....	16
Slika 11. Jackson-Henderson tehnika.....	17
Slika 12. Sistem za arterijski pristup	19
Slika 13. Trombogene zavojnice	20
Slika 14. Postavljena Gianturco zavojnica	21
Slika 15. ACDO.....	21
Slika 16. Postavljanje ACDO	22
Slika 17. Tehnika triangulacije.....	23
Slika 18. Podjela PDA na dva dijela	25
Slika 19. Grafički prikaz pasmina pasa (n=16)	28
Slika 20. Grafički prikaz odnosa čistokrvnih i miješanih pasmina	28
Slika 21. Grafički prikaz odnosa muških i ženskih pasa	29
Slika 22. Grafički prikaz starosnih skupina.....	29
Slika 23. Grafički prikaz starosnih skupina [%].....	30
Slika 24. Grafički prikaz kirurških metoda liječenja.....	33
Slika 25. Grafički prikaz prognoze bolesti	35

Popis tablica

Tablica 1. Prikaz dostupnih podataka o veličini PDA	31
Tablica 2. Prikaz zabilježenih sekundarnih promjena prije zahvata.....	32
Tablica 3. Prikaz zabilježenih komplikacija za vrijeme zahvata	34
Tablica 4. Prikaz zabilježenih komplikacija nakon zahvata	34

SADRŽAJ

1. UVOD	1
2. OTVORENI ARTERIJSKI VOD (eng. perstent arterial duct)	2
2.1. EMBRIONALNI RAZVOJ PDA.....	2
2.2. PATOFIZIOLOGIJA	3
2.3. KLINIČKA SLIKA I DIJAGNOSTIKA PDA.....	5
3. KLASIFIKACIJA PDA	9
3.1. KLINIČKA KLASIFIKACIJA	9
3.2. ANGIOGRAFSKA KLASIFIKACIJA.....	10
4. KIRURŠKE METODE LIJEČENJA PDA	13
4.1. KIRURŠKO PODVEZIVANJE PDA.....	14
4.2. MINIMALNO INVAZIVNE METODE.....	18
5. KOMPLIKACIJE I PROGNOZA	25
6. HIPOTEZA I CILJEVI	27
7. MATERIJALI I METODE	27
8. REZULTATI	28
8.1. Pasminski sastav pasa s PDA	28
8.2. Spol pasa s PDA.....	29
8.3. Dob pasa s PDA	29
8.4. Veličina PDA	30
8.5. Sekundarne promijene.....	32
8.6. Metoda kirurškog liječenja.....	32
8.7. Komplikacije za vrijeme zahvata	33
8.8. Komplikacije nakon zahvata	34
8.9. Postoperativna njega.....	34
8.10. Prognoza bolesti	35
9. RASPRAVA	36
10. ZAKLJUČAK	40
11. SAŽETAK	41
12. SUMMARY	42
13. LITERATURA	43
14. ŽIVOTOPIS	46

1. UVOD

Dosadašnja istraživanja ukazuju da se PDA svrstava u jedan od najučestalijih urođenih srčanih defekata, odnosno čini 25% do 30% svih urođenih malformacija. Također se pokazalo kako se češće pojavljuje u čistokrvnih pasmina pasa i to u većoj mjeri kod ženki nego u mužjaka. Neke od pasmina pasa kod kojih se najčešće pojavljuje ova malformacija su pudla, špic, maltezer, bišon, jorkširski terijer, engleski koker španijel, pekinezer, border collie, šetlandski ovčar, pomeranci, korgi i druge. Pojava PDA pokazuje i nasljednu sklonost stoga se sve životinje s dokazanom malformacijom preporučuju isključiti iz uzgoja. Ono što predstavlja nasljednu komponentu tj. defekt je hipoplazija i djelomična asimetrija mišićne mase arterijskog voda koja vodi do nepravilne kontrakcije mišića i posljedičnog ne zatvaranja kanala. (TOBIAS i JOHNSTON, 2012.)

Cilj rada je prikazati ključne spoznaje o otvorenom arterijskom vodu (engl. *persistent arterial duct*) te detaljnije analizirati danas dostupne kirurške metode liječenja. Metode koje se koriste podijeljene su na kirurško podvezivanje PDA i minimalno invazivne metode koje uključuju intravaskularne tehnike i torakoskopsku kirurgiju. Također, cilj je prikazati moguće komplikacije koje nastaju za vrijeme ili nakon zahvata te prognozu bolesti.

U radu su prikazane kirurške metode liječenja PDA. Za izradu su rada korišteni sekundarni izvori podataka uz primjenu metode istraživanja za stolom (engl. *desk research*). Dubinsko je sekundarno istraživanje odabranih slučajeva prema cilju deskriptivno, prema učestalosti jednokratno te prema karakteru podataka kvalitativno.

Rad se sastoji od sedam poglavlja. U drugom poglavlju rada поблише se definira otvoreni arterijski vod. U potpoglavljima detaljnije je objašnjen embrionalni razvoj, patofiziologija te klinička slika i dijagnostika bolesti. U trećem poglavlju prikazana je klasifikacija PDA s obzirom na kliničke i angiografske nalaze. Zatim, u četvrtom i petom poglavlju поблише su opisane metode kirurškog podvezivanja i minimalno invazivne metode te komplikacije i prognoza tijekom i nakon kirurškog zahvata. Unutar šestog, sedmog i osmog poglavlja napravljena je statistička obrada podataka iz elektronskih zdravstvenih kartona arhive klinika Veterinarskog fakulteta, njihov grafički prikaz i obrazloženje te rasprava dobivenih rezultata. U devetom poglavlju doneseni su zaključci dobivenih rezultata.

2. OTVORENI ARTERIJSKI VOD (ENG. PERSTENT ARTERIAL DUCT)

Arterijski vod (*lat. ductus arteriosus*) je vaskularna poveznica između plućne arterije i silaznog dijela aorte koja ne dozvoljava venski protok krvi kroz pluća fetusa. Arterijski vod zatvara se netom nakon rođenja. Ako protok kroz arterijski vod ostane aktivan nakon što je prošlo otprilike tjedan dana od poroda smatra se da je razvijen otvoreni arterijski vod (engl. *persistent arterial duct*) (ORTON i MONET, 2018).

2.1. EMBRIONALNI RAZVOJ PDA

Otvoreni arterijski vod razvija se iz šestog aortalnog luka, a za njegovo razumijevanje bitno je shvatiti razlike u optoku krvi prije i nakon rođenja. Naime, prilikom intrauterinog razvoja plod diše preko placente koja služi kao organ za opskrbu embrija i fetusa oksigeniranom krvi. Krv bogata kisikom putuje iz placente lijevom pupčanom venom (*v. umbilicalis sinistra*) kroz jetru odnosno venski vod (*lat. ductus venosus*), uglavnom zaobilazeći krvni optok jetara i ulazi u stražnju šuplju venu (*v. cava caudalis*). Dio krvi ipak u potpunosti ne zaobiđe jetru već prolazi kroz jetrene sinusoidne i tamo se miješa s krvi iz portalne vene (*lat. vene portae*), siromašnom kisikom, te se također s ostatkom krvi što prolazi kroz venski vod (*lat. ductus venosus*) ulijeva u stražnju šuplju venu gdje se miješa sa oksigeniranom krvi iz venskog voda. Ta oksigenirana krv, koja sada ima manju zasićenost kisikom od one u pupčanoj veni, ulazi u desnu pretklijetku srca. U ovoj fazi razvoja ploda i dalje je prisutan ovalni otvor (*lat. foramen ovale*) kroz koji krv iz desne pretklijetke ulazi u lijevu pretklijetku gdje ponovno dolazi do miješanja ove oksigenirane krvi s malom količinom krvi s niskom koncentracijom kisika koja dopijeva iz plućnih vena (*lat. vv. pulmonales*), odnosno još uvijek nerazvijenih fetalnih pluća. Krv iz lijeve pretklijetke putuje u lijevu klijetku i preko luka aorte ide u čitavo tijelo fetusa, no primarno, s krvlju najbogatijom kisikom, opskrbljuje mozak i srčani mišić. Kako pluća u ovoj fazi razvoja još uvijek nisu u potpunoj funkciji, krv, koja bi u već razvijenom krvotoku iz desne pretklijetke odlazila u desnu klijetku pa zatim u pluća na oksigenaciju, u ovom slučaju u maloj količini iz desne klijetke ulazi u plućno deblo (*lat. truncus pulmonalis*) i prolazi kroz pluća, a većim dijelom, zbog povećanog otpora u plućnim žilama, prolazi kroz arterijski vod (*lat. ductus arteriosus*) u kaudalni dio aorte. Najveći dio krvi iz aorte prolazi kroz pupčane arterije te se vraća u placentu na oksigenaciju (McGEADI i sur., 2006; ZOBUNDŽIJA i sur., 2014).

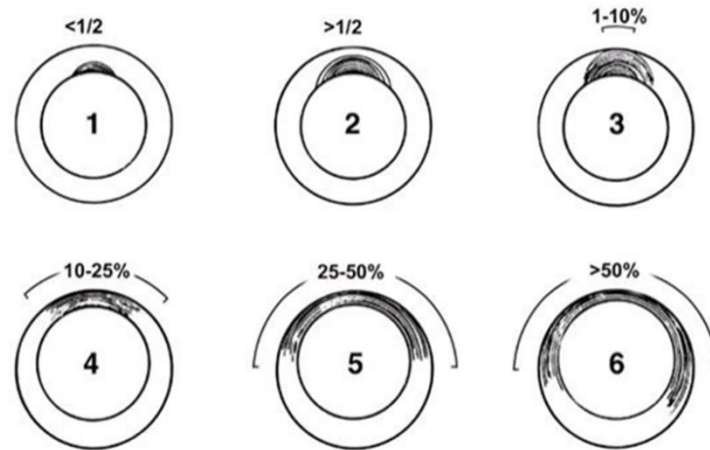
Prilikom rođenja novorođenčice zbog razlike u tlakovima i pritiska na prsni koš zamjenjuje amnionsku tekućinu sa zrakom. Prvim udahom dolazi do proširenja pluća te ona sada preuzimaju glavnu ulogu u obogaćivanju krvi kisikom. Također dolazi i do promjena u samom krvožilnom sustavu odnosno promjena u optoku krvi. Dolazi do kontrakcije pupčanih arterija čime se sprječava prolazak krvi u placentu i kontrakcije pupčanih vena zbog čega krv iz placente prelazi u cirkulacijski sustav novorođenčeta. Unutar godinu dana od rođenja u potpunosti se zatvara i ovalni otvor (lat. *foramen ovale*) koji je povezivao desnu s lijevom pretklijetkom. Neposredno nakon rođenja dolazi i do fiziološkog funkcionalnog zatvaranja mišićne stijenke arterijskog voda (lat. *ductus arteriosus*) pretpostavlja se unutar 14 sati od rođenja, a potpuno anatomske zatvaranje najčešće nastupi unutar 7 do 8 dana od poroda čime nastane ligament (lat. *ligamentum arteriosus*). Vjeruje se da postoji više mehanizama koji reguliraju tu kontrakciju, ali jedan od najvažnijih je upravo porast razine kisika pri porodu zbog čega dolazi do otpuštanja prostaglandina koji uzrokuju vazokonstrikciju i smanjuju osjetljivost glatkog mišićja na prostaglandine koji su za vrijeme fetalnog života imali ulogu dilatatora DA (ZOBUNDŽIJA i sur., 2014).

Njegovo zatvaranje omogućuje opskrbu krvlju, sada funkcionalnih pluća, iz plućnih arterija (*aa. pulmonales*). Ako ne dođe do fiziološkog zatvaranja arterijskog voda raste krvni tlak u aorti i u lijevoj klijetki zbog prevelikog slijevanja krvi u iste, odnosno miješanja arterijske i venske krvi, te krv prelazi u plućne arterije (lat. *aa. pulmonales*) i povremeno nazad u desnu klijetku. Iz tog razloga nedovoljno krvi se pumpa u ostatak tijela te srce mora trošiti više energije za tu radnju što uzrokuje kliničko očitovanje urođene mane (McGEADI i sur., 2013).

2.2. PATOFIZIOLOGIJA

Arterijski vod proteže se od ventralnog silaznog dijela aorte u dorzalnom smjeru prema bifurkaciji plućne arterije. Fiziološki, histološki nalaz DA razlikuje se od histološkog nalaza aorte. Naime, središnji dio stijenke aorte (lat. *tunica media*) primarno se sastoji od elastičnih vlakana, a za razliku od nje medija (lat. *tunica media*) DA sastoji se većinom od glatkih mišićnih vlakana. Fiziološki se nakon rođenja ta vlakna kontrahiraju i zatvore DA. Međutim, istraživanja su pokazala da psi koji razviju PDA najčešće imaju nedostatak tih glatkih mišićnih vlakana. U takvih pacijenata ta mišićna vlakna zamijenjena su elastičnim tkivom, koje se obično nalazi u aorti, a u ovom slučaju proteže se kroz DA prema plućnoj arteriji. (BOJRAB i sur., 2014). Slika 1. pokazuje sustav gradiranja 6 tipova PDA ovisno o

proširenosti elastičnog tkiva aorte (obojeno sivo) u normalno mišićno tkivo DA (obojeno bijelo). Ovisno o proširenosti elastičnog tkiva u samom DA ovisit će veličina i oblik nastalog PDA.



Slika 1. Sustav gradiranja PDA

(BUCHANAN i PATTERSON, 2003)

Nepravilna konstrikcija mišićja arterijskog voda (lat. *ductusa arteriosusa*) dozvoljava lijevo-desno miješanje krvi gdje će, zbog većeg tlaka u aorti nego u plućima, krv teći iz aorte u glavnu plućnu arteriju. Rezultat je „lijevo-desni“ PDA kod kojeg se razvija veliko volumno opterećenje lijeve strane srca. Posljedično tome dolazi do dilatacije lijeve pretklijetke i klijetke, progresivnog pogoršanja miokarda i ljevostranog kongestivnog zatajenja srca. Također, posljedično tomu razvija se i regurgitacija mitralnih zalistaka koja dodatno volumno opterećuje lijevu stranu srca te je kasnije moguć i razvoj fibrilacije atrijske i edema pluća. Kako zbog volumnog opterećenja raste sistolički tlak unutar aorte tako se povećava i udarni volumen lijeve klijetke. Za razliku od sistoličkog tlaka, dijastolički tlak unutar aorte je nizak zato što krv u većem dijelu prolazi kroz PDA u plućnu arteriju. Upravo zbog toga se razvija karakterističan hiperkinetički arterijski puls i kontinuirani šum (tzv. strojni šum), najbolje čujan u području lijeve strane baze srca. Povećano volumno opterećenje kroz aortu i plućnu arteriju uz vrtloženje krvi u području PDA posljedično vodi do ampulaste dilatacije ovih krvnih žila. Ako nije nastupio razvoj plućne hipertenzije desna klijetka je očuvana, a ako je razvija se ventrikularna hipertrofija (TOBIAS i JOHNSTON, 2012).

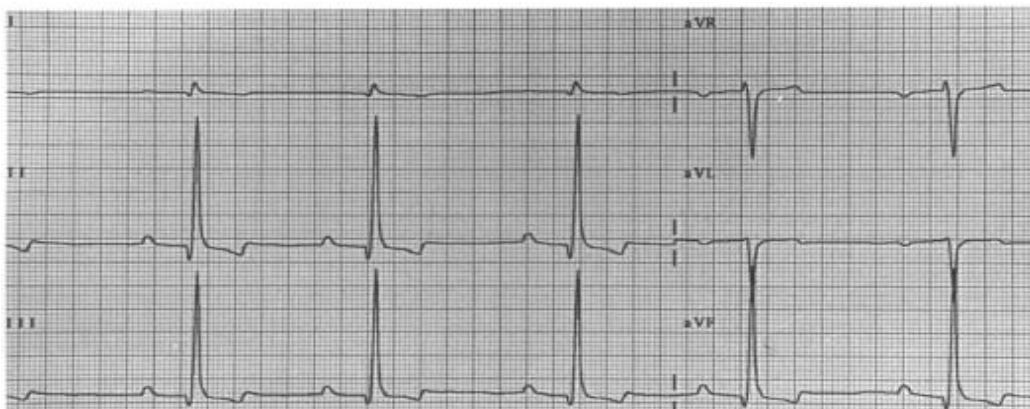
U malom postotku slučajeva promjer PDA je toliko velik da raste tlak i otpor u plućnim krvnim žilama te se tada razvija „desno-lijevi“ ili „obrnuti PDA“. Životinje koje razviju obrnuti PDA očituju znakove plućne hipertenzije, smanjenog protoka krvi kroz pluća, te hipertrofiju desne klijetke srca u odnosu na lijevu. To vodi do pojave hipoksemije,

policitemije i netolerancije na rad. Ovaj oblik PDA predstavlja oblik Eisenmengerove fiziologije, odnosno miješanja oksigenirane i deoksigenirane krvi (FOX i sur., 1999).

2.3. KLINIČKA SLIKA I DIJAGNOSTIKA PDA

LJEVO-DESNI PDA

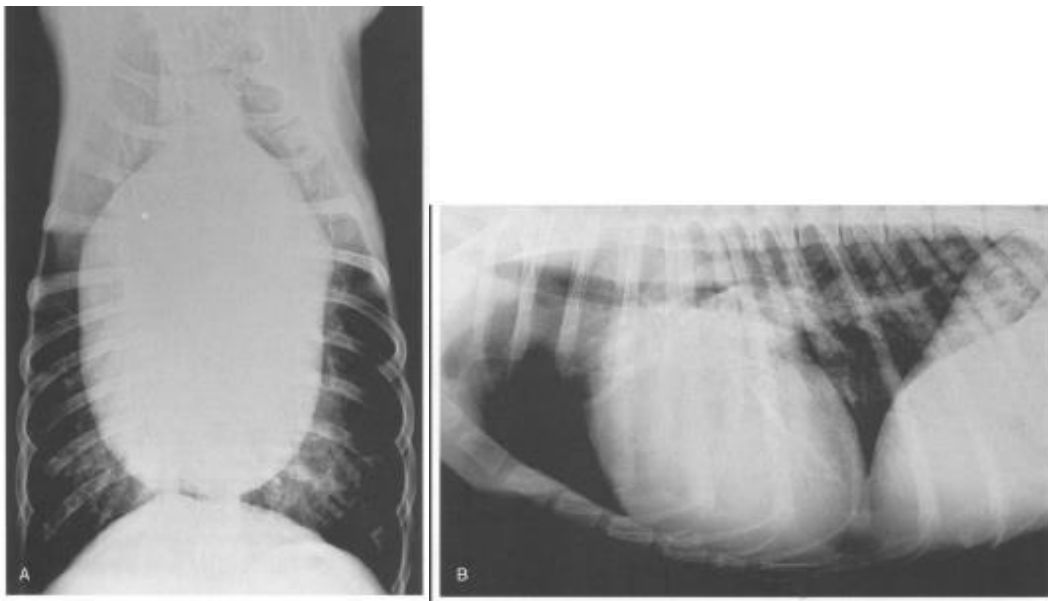
Ovaj oblik PDA vlasnicima može proći neprimijećen u prvim tjednima života. Često se otkrije slučajno prilikom prvih pregleda ili kako životinja postaje aktivnija vlasnici primijete zadihanost, netoleranciju na aktivnost, kašalj ili zakrčljalost u rastu zbog čega se odluče na pregled. Uobičajen pronalazak prilikom kliničkog pregleda predstavljaju hiperkinetički arterijski pulsevi koji se mogu dobro palpirati i na kranio-dorzalnoj strani baze srca. Auskultacijom je čujan kontinuirani srčani šum u sistoli i dijastoli. Najjači intenzitet otkucaja i šuma je na mjestu prsnog koša iznad plućne arterije odnosno visoko na bazi lijeve strane srca. Šum se širi kranijalno prema dršku prsne kosti (lat. *manubrium sterni*) i na desnu bazu srca. Često je čujan i sistolički šum u području mitralnih zalistaka. On je rezultat patogenih promjena istih zbog čega se posljedično razvija dilatacija lijeve klijetke. Vidljive sluznice su ružičaste boje osim ako već nije nastupilo zatajenje lijeve strane srca i razvoj plućnog edema. U tom slučaju sluznice gube ružičastu boju te poprimaju plavu. Elektrokardiografijom mogu se primijetiti znakovi povećanja lijevog atrija što se očituje proširenjem P-vala. Zatim, znakovi dilatacije lijeve klijetke što se očituje višim Q i R valovima. Također indikator, uz ostale navedene promjene na EKG-u je i prvi stupanj A-V bloka. Navedene promjene prikazane su na slici 2. (FOX i sur., 1999).



Slika 2. Prikaz EKG nalaza pacijenta s PDA

(FOX i sur., 1999)

Rendgenskim snimkom prsnog koša vidljiva je povećana cirkulacija u plućima i proširenje lijeve pretkljetke i klijetke. U nekim je slučajevima moguće zabilježiti i dilataciju glavne plućne arterije i silaznog dijela aorte. Slika 3. A prikazuje rendgenogram psa s PDA u ventrodorzalnoj projekciji i B u lateralnoj projekciji. Na njemu se može očitati dilatacija lijeve pretkljetke i klijetke odnosno povećanje srca s obzirom na to da je dušnik povišen i srce usko prianja uz prsnu kost (lat. *sternum*). Također je vidljiv pojačan plućni vaskularni crtež što odgovara nalazu ranog razvoja plućnog edema, odnosno kongestivnog zatajenja srca (FOX i sur., 1999; WARE 2011).

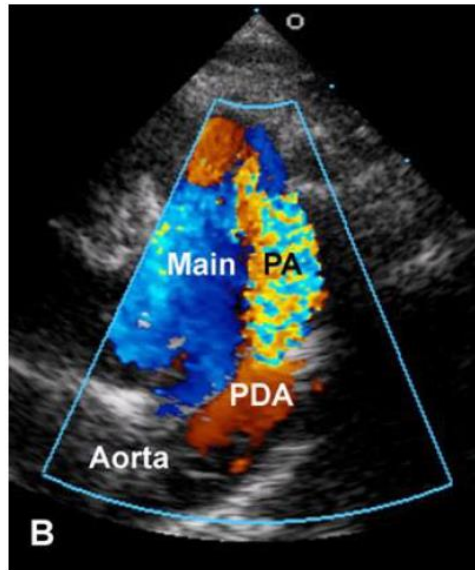


Slika 3. Prikaz RTG nalaza pacijenta s PDA

(FOX i sur., 1999)

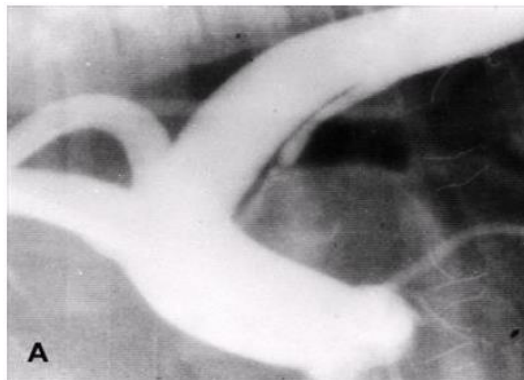
Ehokardiografijom odnosno, ultrazvučnim pregledom potvrđuje se proširenje tj. dilatacija aorte i plućne arterije. Kod nekih pasa vidljivo je i skraćivanje izbačajne frakcije lijeve klijetke, što je posljedica velikog volumnog preopterećenja iste. Također moguće je vidjeti i arterijski vod (lat. ductus arteriosus), no ne nužno uvijek. Color-dopplerom vidljiv je konstantni i abnormalni retrogradni tok krvi u plućnoj arteriji i blago ubrzanje protoka u aorti što nam omogućuje prikaz nepravilnog rada plućnih i mitralnih srčanih zalistaka (FOX i sur., 1999).

Slika 4. prikazuje Color-doppler snimak na kojem je vidljiv turbulentan tok krvi u kranijalnoj polovici glavne plućne arterije. Snimak također prikazuje miješanje venske i arterijske krvi što se na slici očituje žuto-narančastom bojom.



Slika 4. Prikaz color-dopplera (UZV) psa sa PDA
(BUCHANAN, 2001)

Kateterizaciju srca i angiografiju kao metodu dijagnostike najčešće se koristi samo u slučajevima kada se sumnja na jake promjene u toku krvi, a ostalim metodama i color-dopplerom nije potvrđen njihov nalaz. Podatci koji se prikupe metodom kateterizacije mogu upućivati na povišeni tlak u plućnim kapilarama, povišeni tlak u plućnoj arteriji te povišen dijastolički tlak u lijevoj klijetki. S druge strane, u slučajevima kad životinja ne boluje od zatajenja srca ili neke druge plućne vaskularne bolesti, tlak u desnoj klijetki i plućima je normalan do blago povišen. Kada se kroz kateter aplicira kontrast u lijevu klijetku ili u aortu, jasno se ocrta arterijski vod te se vidi zamućenje aorte i plućne arterije. Također je moguće uočiti i mitralnu regurgitaciju ukoliko je nastupila dilatacija lijeve klijetke. Slika 5. prikazuje angiokardiogram na kojem je jasno vidljiv lijevo-desni PDA koji se proteže od aorte prema plućnoj arteriji (FOX i sur., 1999).



Slika 5. Prikaz angiograma pacijenta s PDA
(FOX i sur., 1999)

DESNO – LIJEVI PDA

Ovaj oblik PDA razvija se kao rezultat povećanog tlaka u plućnim krvnim žilama. Simptomi koji se mogu uočiti su zadihanost, slabost u zdjelničnim udovima ili kolapsi, napadaji i diferencijalna cijanoza. Diferencijalna cijanoza podrazumijeva cijanozu kaudalnih mukoznih membrana (sluznica), dok su one koje se nalaze kranijalno ružičaste. Razlog zbog kojeg se ona razvija je objašnjiv lokalizacijom desno-lijevog šanta od plućne arterije u silazni dio aorte. Kao posljedica toga opskrba bubrega s hipoksičnom krvi vodi do sekundarne policitemije i hiperviskoznosti, povećanog hematokrita i moguće do metaboličke acidoze. Klinički pregledom ovih pacijenata auskultacijom najčešće nije čujan konstantni šum nad srcem, ali je ponekad moguće čuti šum u dijastoli nastao kao posljedica plućne regurgitacije. Elektrokardiogramom se potvrđuje hipertrofija desne klijetke koju je ponekad moguće i palpirati. Na nalazu rendgenograma moguće je vidjeti dilataciju glavne plućne arterije i proksimalnih lobarnih arterija te perifernu hipoperfuziju, a srce češće djeluje izobličeno nego povećano. Pomoću ultrazvuka moguće je vidjeti hipertrofiju desne klijetke, dilataciju plućne arterije, te samu komunikaciju voda (lat.*ductusa*). Kateterizacijom srca bit će vidljiva snažna plućna hipertenzija s odgovarajućim povećanjem sistoličkog tlaka u desnoj klijetki. Angiografijom se može utvrditi zadebljanje stijenke desne klijetke, relativno mala lijeva pretklijetka i klijetka te smanjenje razine kisika u silaznom dijelu aorte. Liječenje desno-lijevog PDA sa sekundarnom policitemijom sastoji se prvenstveno od mirovanja životinje, ograničavanja igranja i vježbi odnosno velikih napora, izbjegavanja stresa te održavanja razine PCV ispod 65%. Također je prilikom vađenja ili gubitka krvi ovakvim pacijentima važno dati potpurnu terapiju kristaloidnim otopinama i dodatnu opskrbu kisikom kao prevenciju hipoksije (FOX i sur., 1999; CO[^]TE[´] i ETTINGER, 2001).

3. KLASIFIKACIJA PDA

Pravilna klasifikacija PDA je izrazito bitna kako bi se mogla utvrditi jačina, ozbiljnost i hitnost nastalih promjena. Također, s obzirom na napredak i razvoj novih kirurških metoda liječenja, uz njezinu pomoć će se odrediti i koja kirurška metoda je najbolji izbor za pojedinog pacijenta.

3.1. KLINIČKA KLASIFIKACIJA

Kliničkom klasifikacijom PDA je podijeljen u 5 tipova. Podjela se temelji na procjeni njegove veličine i jačine hemodinamskih promjena, te će ovisno o njima i duljini trajanja samog procesa ovisiti i klinička slika pacijenta. Uz pomoć ove klasifikacije, odnosno uz procjenu kliničke slike i pomoću rendgenograma prsnog koša, moguće je s velikom sigurnošću dijagnosticirati PDA i odrediti ozbiljnost promjena (BUCHANAN, 2001).

Tip 1

Predstavlja PDA male veličine koji je klinički gotovo asimptomatski. Auskultacijom u području lijeve baze srca je čujan konstanti šum visoke frekvencije, ali palpacijom se ne osjeti. Frekvencija rada srca i kvaliteta pulsa su normalni isto kao i nalazi RTG-a i EKG-a čak i kod životinja u starosti do 2 godine. Kod ovakvog nalaza kirurško liječenje nije hitno, ali je svakako preporučeno kako bi se osigurao kvalitetniji i duži životni vijek pacijenta.

Tip 2

Predstavlja PDA srednje veličine koji je klinički gotovo asimptomatski. Razlika između njega i tipa 1 je u tome što je konstanti šum moguće auskultirati u području lijeve baze srca, ali i u području lijevog vrha srca. Također, hemodinamske promjene moguće je palpirati u području lijeve baze srca. Što se tiče pulsa, on je ili normalan ili blago povišen. Rendgenogramom je vidljivo blago povećanje lijeve strane srca s ili bez aneurizme u području PDA, a EKG pokazuje znakove hipertrofije lijeve klijetke. Kod životinja koje pokazuju tip 2 kirurško liječenje se svakako preporučuje obaviti kroz nekoliko tjedana.

Tip 3a

Ovaj tip kliničke klasifikacije podrazumijeva postojanje velikog PDA koji prethodi kongestivnom zatajenju srca. Životinje s tipom 3a obično imaju smanjen kapacitet vježbanja. Snažni kontinuirani šum moguće je auskultirati i palpirati u cijelom području lijeve strane prsnog koša, a moguće je čuti i sistolički šum nastao kao posljedica mitralne regurgitacije. Na

rendgenogramu je vidljivo značajno povećanje srca do 6.mjeseća starosti, srednja do velika aneurizma i povećan plućni vaskularni crtež. Ako je napravljen EKG, R-valovi II. voda mogu doseći jačinu od 5 milivolta. U slučaju ovog oblika PDA, preporučuje se čim prije obaviti kirurško liječenje.

Tip 3b

Ovaj tip kliničke klasifikacije podrazumijeva postojanje velikog PDA uz razvijeno kongestivno zatajenje srca. Karakteriziraju ga svi simptomi tipa 3a uz pojavu dispneje koja se razvija kao posljedica edema pluća. Obično su pacijenti kahektični uz razvijenu fibrilaciju atrijske. Preporučuje se hitno obaviti kirurško liječenje uz prethodnu stabilizaciju plućnog edema.

Tip 4

Podrazumijeva postojanje velikog PDA uz razvoj plućne hipertenzije, odnosno tip 4 opisuje „obrnuti PDA“. Ovaj oblik nije ograničen na dob do 2 godine, već pacijenti mogu biti i starije odrasle jedinke. Karakterizira ga slabost u stražnjim ekstremitetima, cijanoza kaudalnih dijelova tijela, puls normalnih ili slabijih kvaliteta i policitemija. Srčani šum nije karakterističan kao u prethodnim tipovima, već vrlo lako može promaknuti prilikom pregleda. Na rendgenogramu je vidljivo povećanje desne strane srca i glavne plućne arterije. Kirurško liječenje ovog tipa je kontraindicirano zbog teških promjena na plućima, ali je indicirano liječiti policitemiju periodičnom tekućinskom terapijom ili kemoterapijom. (BUCHANAN, 2001).

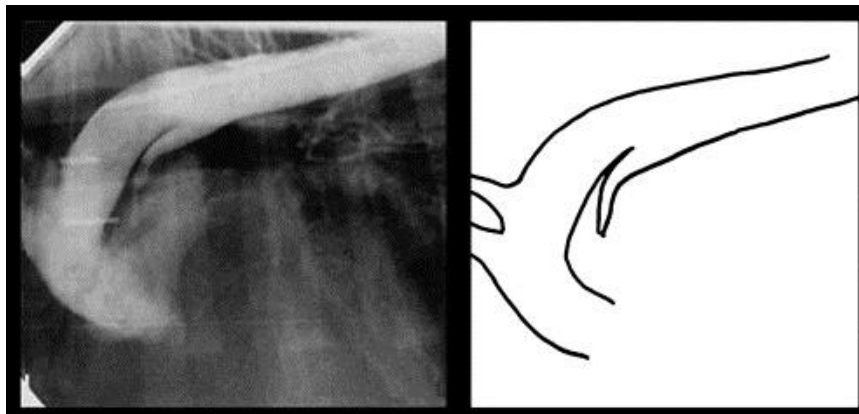
3.2. ANGIOGRAFSKA KLASIFIKACIJA

Angiografskom klasifikacijom PDA je podijeljen u 4 tipa. Ova metoda pomaže na temelju morfologije PDA odrediti koja je kirurška metoda najprikladnija za pojedinog pacijenta. Na primjer, dosadašnja istraživanja vode zaključcima da je za tipove 1, 2a i 2b najbolja metoda kirurškog liječenja upravo jedna od minimalno invazivnih metoda dok je, za razliku od njih, tip 3 često prevelikog promjera da bi se takvi uređaji sigurno postavili, te se u njegovom slučaju češće pristupa kirurškom podvezivanju PDA. Također, osim samog odabira metode pristupa, angiografska klasifikacija pomaže i pri odabiru pravilne veličine i dužine zavojnica ili okluzijskih uređaja korištenih u minimalno invazivnim metodama. Na primjer, napisano je pravilo koristiti zavojnice koje su promjera minimalno dva puta većeg od najmanjeg izmjerenog promjera samog PDA. Za tip 2a preporučuje se aplicirati cijelu

zavojnici u ampulu DA ili češće, koristiti vaskularne okludere, a kod tipa 2b preporučuje se postaviti inicijalna zavojnica na strani plućne arterije, te ostatak zavojnice postaviti prema ampuli DA (MILLER i sur., 2006).

Tip 1

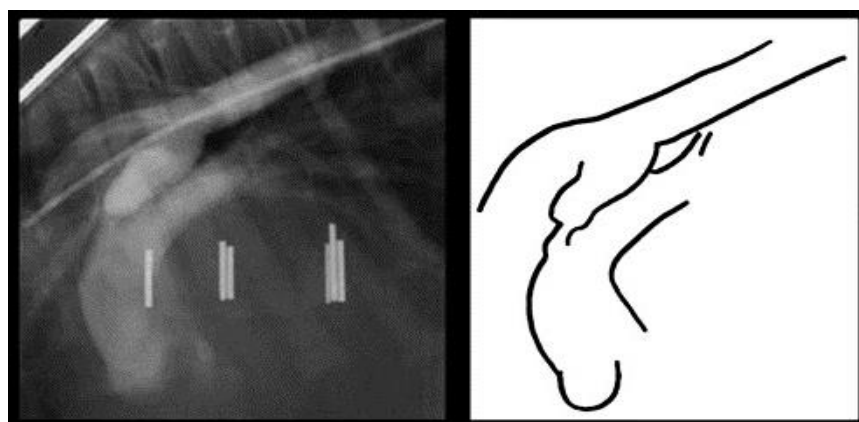
Slika 6. prikazuje rendgenogram i skicu PDA tipa I koji se postupno sužava od aorte prema plućnoj arteriji bez nagle promjene u njegovom promjeru. Kut koji formiraju „zidovi“ PDA je obično manji od 15 stupnjeva.



Slika 6. Prikaz angiografske klasifikacije, tip 1
(MILLER i sur., 2006)

Tip 2a

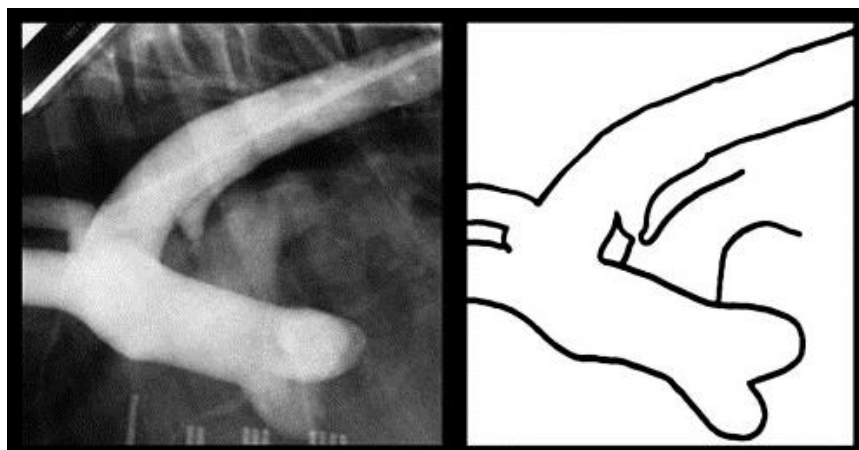
Slika 7. prikazuje rendgenogram i skicu PDA tipa 2a što podrazumijeva PDA u kojem njegovi „zidovi“ ostaju u međusobno paralelnom položaju. On u svom proksimalnom dijelu zadržava konstantni promjer, ali se naglo i značajno sužava u svom distalnom dijelu, odnosno na samom mjestu ulaska u plućnu arteriju i to za minimalno 50%.



Slika 7. Prikaz angiografske klasifikacije, tip 2a
(MILLER i sur., 2006)

Tip 2b

Slika 8. prikazuje rendgenogram i skicu PDA tipa 2b koji također karakterizira zadržavanje konstantnog promjera u proksimalnom dijelu i naglo sužavanje prema ulasku u plućnu arteriju, ali je kod ovog tipa više izražen ljevkast oblik tj. suženje je značajnije. Kut koji tvore „zidovi“ PDA je između 30 i 60%. Dosadašnja istraživanja pokazala su da su upravo tipovi 2a i 2b najučestaliji kod pasa s PDA.

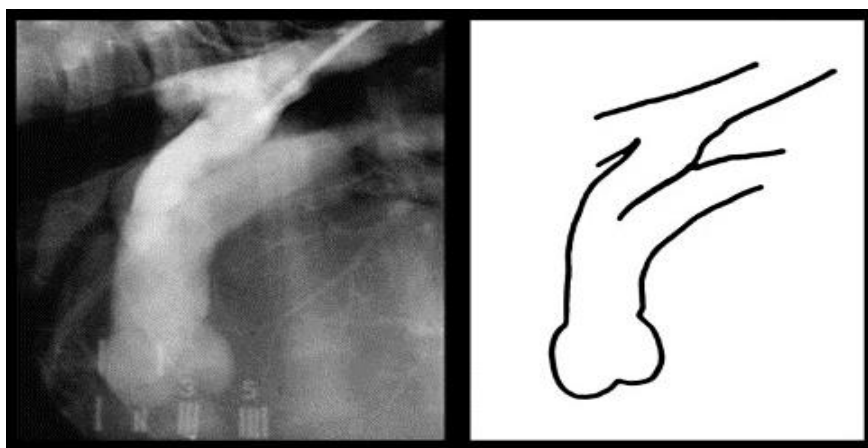


Slika 8. Prikaz angiografske klasifikacije, tip 2b

(MILLER i sur., 2006)

Tip 3

Slika 9. prikazuje rendgenogram i skicu morfologije tipa 3 koju karakterizira PDA koji je cijelom dužinom gotovo jednakog promjera, odnosno ne dolazi do njegovog značajnog sužavanja u promjeru već je više oblika cijevi.



Slika 9. Prikaz angiografske klasifikacije, tip 3

(MILLER i sur., 2006)

4. KIRURŠKE METODE LIJEČENJA PDA

Kirurške metode liječenja podijeljene su na kirurško podvezivanje i minimalno invazivne metode. S obzirom na lošu dugoročnu prognozu bez kirurške intervencije ona je uvijek indicirana. Preporuka je da se zahvat obavlja nakon navršenih 8 tjedana starosti, a po mogućnosti prije 16 tjedna starosti. Ako je dijagnoza postavljena kada je životinja starije dobi, radi se o velikoj pasmini ili su razvijene sekundarne promjene postojat će veća šansa postoperativne smrtnosti ili održanje nastalih sekundarnih promjena. No, i u tim slučajevima preporučuje se izvršiti zatvaranje PDA jer će životinja imati bolju kvalitetu života (Van ISRAËL i sur. 2003). Kod životinja koje su razvile sekundarno zatajenje miokarda indicirano je nakon kirurškog podvezivanja PDA aplicirati ACE inhibitore ili β -adrenergične blokatore ili oboje kako bi usporili remodeliranje miokarda. Životinje kod kojih je već nastupilo kongestivno zatajenje srca trebale bi se prije zahvata liječiti diureticima (npr. furosemid), inodilatatorima (npr. pimobendan) i vazodilatatorima (npr. enalapril) (FOSSUM i sur., 2013). Pse kod kojih se preoperativnim RTG-om utvrdi edem pluća moraju se stabilizirati aplikacijom furosevida kroz 24 do 48 sati prije operacije. Životinje koje su razvile plućnu hipertenziju također mogu biti operirane sve dok tlak u plućnim arterijama nije veći od sistemskog tlaka. Za razliku od lijevo-desnog PDA, operativni zahvati u vidu zatvaranja desno-lijevog PDA su kontraindicirani (TOBIAS i JOHNSTON, 2012).

Prije zahvata, uz detaljno proveden klinički pregled, trebala bi se napraviti i kompletna krvna slika s biokemijom radi procjene općeg stanja životinje. Prilikom savjetovanja vlasnika o uskraćivanju vode i hrane prije zahvata treba posebno pripaziti jer se najčešće radi o pacijentima do godinu dana starosti ili onima s izrazito narušenim općim stanjem. Sukladno tome preporučuje se da uskraćivanje ne traje više od 6 sati prije operacije. Pacijentu za vrijeme zahvata treba nadoknaditi elektrolite putem infuzije te po potrebi aplicirati otopinu dekstroze ako se pacijent prije zahvata nalazi u hipoglikemiji. Kod pacijenata koji se nalaze u izrazito lošem općem stanju preporučuje se postaviti kateter i na jugularnu venu za bržu aplikaciju potrebne tekućine i medikamenata. Prije zahvata treba pripremiti odgovarajuću količinu svježe krvi za transfuziju ako tijekom zahvata dođe do velikih krvarenja. Prije indukcije u anesteziju pacijentu se može dati potporna terapija kisikom. Premedikacija se najčešće provodi opioidnim analgeticima s ili bez kombinacije s antikolinergicima (atropin, glikopiroilat), koji se svakako apliciraju ukoliko dođe do značajnog pada frekvencije rada srca (ispod 60 otkucaja u minuti). Anesteziju se inducira uz pomoć barbiturata jako brzog

djelovanja (npr. propofol ili tiopental) i/ili inhalacijskim anestheticima. (BROADUS i TILLSON, 2010; FOSSUM i sur., 2013).

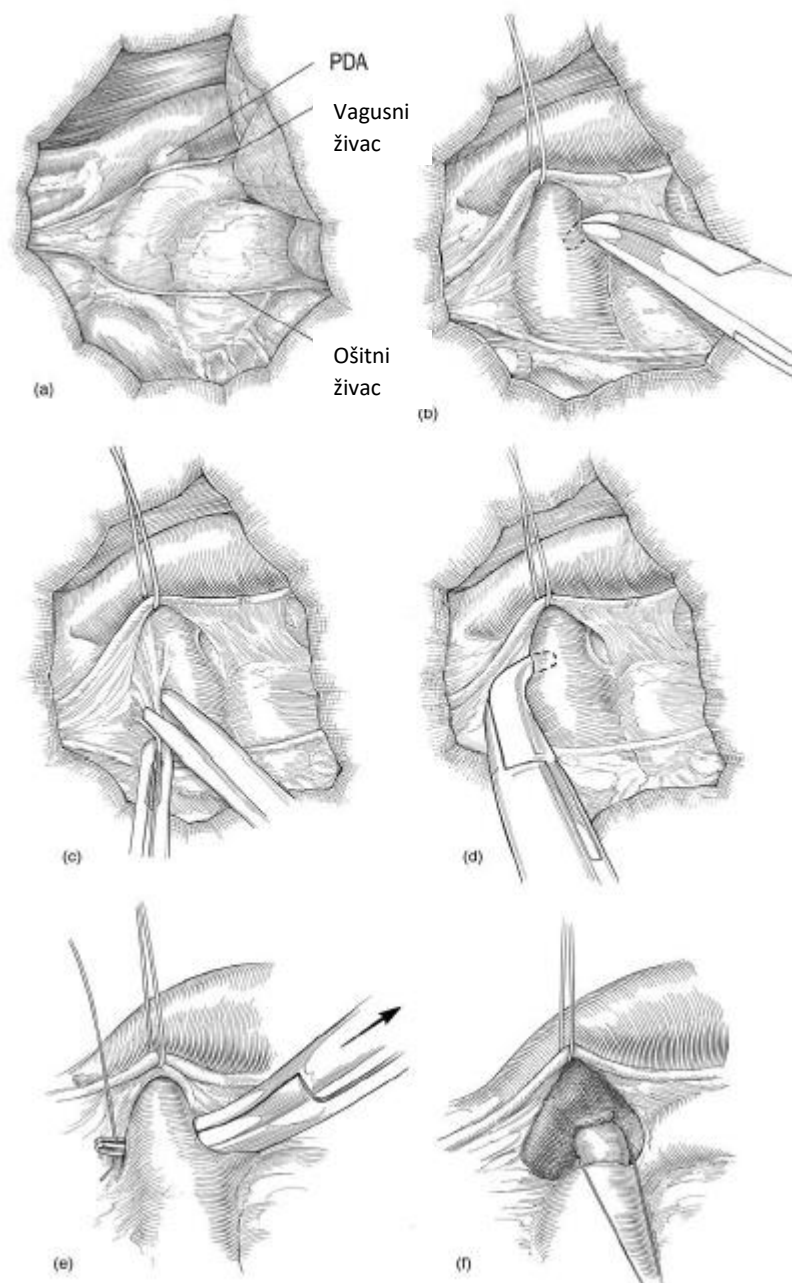
4.1. KIRURŠKO PODVEZIVANJE PDA

Kirurško podvezivanje PDA je najčešće korištena metoda u kirurškom liječenju PDA. Nakon provedenih dijagnostičkih postupaka i stabilizacije životinja se priprema za operativni zahvat. Zahvatu se pristupa ljevostranom torakotomijom u 4. međurebrenom prostoru. Životinju treba obrijati u području cijelog prsnog koša s lijeve strane u visini od dorzalne i ventralne medijalne linije i širini od ramena do zadnjeg rebra te je preporučeno obrijati i kaudalni dio prednje lijeve noge. Nakon toga detaljno se pere i dezinficira operacijsko polje. Životinja se u operacijskoj sali postavlja u ležeći položaj na desnom boku s prednjim ekstremitetima osiguranim u laganoj ekstenziji. Operativni zahvat započinje brojanjem međurebrenih prostora započevši od zadnjeg (dvanaestog) prema naprijed do četvrtog. Kada se utvrdi pravo područje, učini se rez kroz kožu, a zatim se isti produbljuje. Nakon kože reže se kroz potkožno tkivo i kožni mišić trupa (lat. *m. cutaneous trunci*). Idući sloj čini najširi leđni mišić (lat. *m. latissimus dorsi*) kojeg se reže kao i prethodno navedeni mišić ili, ako je moguće i utvrdi se da neće smetati u vidnom polju, pomjeri se u dorzalnom smjeru. Idući sloj čini ventralni stepeničasti mišić (lat. *m. scalenus ventralis*) koji je smješten ventralno u 4. međurebrenom prostoru. Nakon njegovog zarezivanja dolazi se do ventralnog nazubljenog mišića (lat. *m. serratus ventralis*) čija vlakna se pokušavaju razdvojiti i pomaknuti dorzalno ili ga se također zareže. Idući korak je rezanje kroz vanjske i unutarnje međurebrene mišiće (lat. *mm. intercostales externi et interni*) Rez se pokušava centralizirati u međurebrenom prostoru ili se pomaknuti prednjem rubu stražnjeg rebra kako se ne bi oštetile žile i živci koji se nalaze smješteni uz kaudalni rub prednjeg rebra. Za navedene postupke najčešće se koriste Metzenbaum škare kako bi se minimalizirale bilo kakve jatrogene ozljede za vrijeme operacije. Zatim se za vrijeme ekspirija lagano reže kroz pleuru čime se otvara prsna šupljina i nastaje pneumotoraks. Iz tog je razloga obavezna dodatna mehanička ventilacija pacijenta. Nakon što se ventralno i dorzalno proširi rez najčešće se postavljaju vlažne sterilne gaze kranijalno i kaudalno od reza kako bi se zaštitila pluća i okolno tkivo od ozljeda i sigurno postavili retraktori (Finochietto) (BROADUS i TILLSON, 2010).

Nakon toga, potrebno je odrediti točnu lokaciju otvorenog arterijskog voda. Za određivanje njegove lokacije orijentira se prema lutajućem živcu (lat. *n. vagus*) koji se anatomski najčešće nalazi direktno iznad DA. Nakon što se locira DA učini se oštra disekcija

živca od okolnog tkiva te se isti lagano odmakne s jednim ili dva pridržavna šava kako bi se oslobodilo operacijsko područje. U literaturi se navodi i korištenje sterilnog “Penrose” drena umjesto konca ili drugi slični sigurni materijali. U pojedinim slučajevima moguće je da se uz lutajući živac, u području voda, nalazi i ošitni živac (lat. *n.phrenicus*) i lijeva prednja šuplja vena (lat. *vena cava cranialis*). U tom slučaju treba ih isecirati skupa s lutajućim živcem pritom pazeći da se vena ne podveže u potpunosti ili na bilo koji način zaustavi njezin protok (TOBIAS i JOHNSTON, 2012).

Kada se oslobode željene strukture, idući korak je tupa disekcija otvorenog arterijskog voda (lat. *patentnog ductusa arteriosusa*) s ili bez otvaranja perikarda. Disekcija se započinje od kaudalnog dijela voda postavljanjem desno-stranog hemostata iza, odnosno ispod samog ductusa, a u smjeru paralelno s poprečnom ravninom (lat. *transverse plane*). Disekcija kranijalnog dijela voda izvodi se postavljanjem hemostata u kaudalnom smjeru i pod kutem od približno 45°. Disekcija medijalnog dijela ductusa postiže se laganim usmjerenjem instrumenta u kaudo-kranijalnom smjeru sve dok se tupi vrh hemostata ne oslobodi svih struktura. Također, u literaturi se osim hemostata za disekciju spominje i korištenje sterilnih štapića s vatom ili sličnih sigurnih instrumenata. Nakon što se uspješno izvrši tupa disekcija arterijskog voda idući korak je postavljanje dvostrukog šava odnosno ligature. Za ligaturu se preporučuje koristiti svileni konac USP 0 ili 1. Konac se prihvati s desno savijenim hemostatom (Lahey hemostat) koji je podvučen ispod samog ductusa te ga se provuče na drugu stranu. Postupak treba ponoviti i s drugom ligaturom ili je moguće napraviti petlju (eng. *loop*), odnosno presavinuti konac koji se kasnije prereže i zasebno se vežu dvije niti. Zatvaranje se postiže postupnim i polaganim zatezanjem šavova oko samog ductusa počevši prvo s onim šavom koji je pozicioniran bliže aorti. U pojedinim istraživanjima preporučuje se polagano zatezanje šavova kroz 2 do 3 minute kako bi se smanjio nagli nastanak bradikardije, poznatije i kao Branhamov znak (TOBIAS i JOHNSTON, 2012). Opisani postupak prikazan je na slici 10.



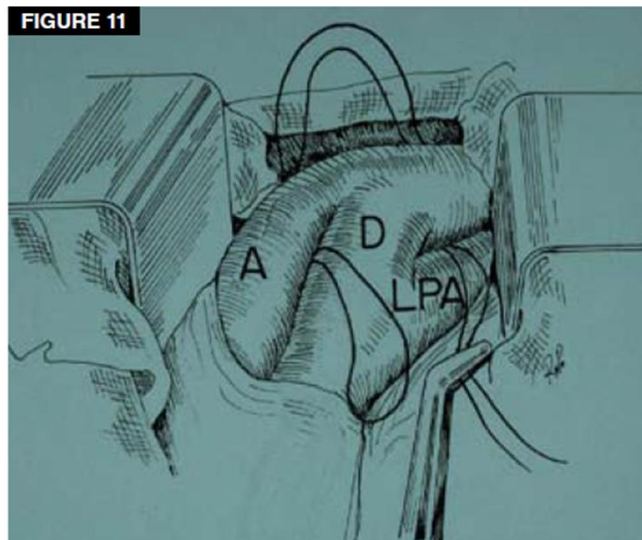
Slika 10. Postupak podvezivanja PDA

(modificirano prema ORTON i MONNET, 2018)

U literaturi se navode i druge metode kojima se može smanjiti promjene koje naglo nastaju podvezivanjem PDA. Jedna od metoda je intravenozna aplikacija natrijeva nitroprusida čime se smanjuje arterijski tlak. Moguće je i koristiti hemostate na aorti i plućnoj arteriji kako bi se što bolje kontrolirao protok krvi. Na kraju zahvata važno je sve strukture vratiti u njihov anatomske položaj, provjeriti sve korištene gaze i instrumente. Poželjno je isprati prsnu šupljinu s toplom fiziološkom otopinom, postaviti prsni dren u pleuralni prostor (tzv. torakostomu) te pristupiti samom zatvaranju prsne šupljine i ostalih navedenih tkiva.

Torakostoma se najčešće uklanja vrlo brzo nakon zahvata čim se uspostave negativni tlakovi unutar prsne šupljine (BOJRAB i sur., 2014).

Nakon zahvata preporuča se napraviti torakocentezu i postaviti povoj oko prsnog koša. Povoj bi se trebao sastojati od tri sloja: neprianjajućeg kontaktnog, adhezivnog i zaštitnog sloja. Svrha povoja je zaštita kirurške rane od ozljeda te treba pripaziti da se povoj postavi vrlo lagano kako ni na koji način ne bi otežavao disanje (BROADUS i TILLSON, 2010).



Slika 11. Jackson-Henderson tehnika
(BROADUS i TILLSON, 2010)

Uz navedene metode podvezivanja PDA u literaturi se navodi i metoda poput Jackson-Henderson metode podvezivanja prikazane na slici 11. Ovom metodom se pokušava izbjeći oštećenje PDA putem njegove disekcije, te se učini disekcija aorte. Odnosno, konac se provlači s medijalne i dorzalne strane aorte u odnosu na PDA odakle se povlači u ventrolateralnom smjeru na željenu poziciju. Dvostruki konac se prereže te se dvije niti vežu zasebno kao i u prethodno opisanoj metodi (BROADUS i TILLSON, 2010).

Dakle, prednost ove metode je to što se može izbjeći disekcija PDA, potreban je manji rez za pristup čime se radi manje oštećenje okolnog tkiva, te se u literaturi ova metoda navodi kao sigurniji izbor ukoliko se u operacijskom polju nalazi prednja šuplja vena (lat. *v.cava cranialis*) jer ju ovom metodom nije potrebno disecirati. No, kao jedan od najvećih nedostataka ove metode, opisan je čest nastanak rezidualnog protoka nakon zatvaranja PDA (DAE-HYUN i sur., 2020; JAMES i sur. 2011).

Također je opisana i metoda zatvaranja otvorenog arterijskog voda (lat. *patentnog ductusa arteriosusa*) uz pomoć hemostatskih kopči (hemoklipsi), ali ova metoda se ipak ne preporučuje zbog toga što nije dovoljno precizna. Odnosno, velika je mogućnosti nastanka rezidualnog protoka ili rekanalizacije samog voda, a i metal trajno ostaje na postavljenoj poziciji i u kontaktu je s okolnim tkivom (TOBIAS i JOHNSTON, 2012).

4.2. MINIMALNO INVAZIVNE METODE


Minimalno invazivne metode u veterinarskoj medicini razvijaju se postupno i danas su u rutinskoj upotrebi, a može ih se podijeliti na intravaskularne tehnike i torakoskopsku kirurgiju. Generalne prednosti ovih metoda su što uzrokuju minimalno oštećenje tkiva čime se smanjuje postoperativna bol i moguće komplikacije što vodi bržem oporavku pacijenata. Nedostaci su to što je često potrebna posebna edukacija operatera i ulaganje u dodatnu opremu (BROADUS i TILLSON, 2010).

INTRAVASKULARNE TEHNIKE

Intravaskularne metode zatvaranja PDA podrazumijevaju uporabu trombogenih zavojnica ili intravaskularnih okluzijskih uređaja (okluderi kanala ili vaskularni čepovi). Trombogene ili embolizacijske zavojnice sastavljene su od kirurške žice od čvrsto namotanog nehrđajućeg čelika s ugrađenim protrombičnim sintetičkim nitima. Vaskularni okluderi rađeni su od mrežice nitinola (legura nikla i titana) koja je izrazito elastičnih svojstava te se njome stvara čep na željenom mjestu ili se postavlja u obliku diska koji se proširi i tako zatvara lumen krvne žile. Ovi okluderi u svom sastavu mogu posjedovati i poliesterska vlakna koja će ubrzati razvoj tkiva na željenom mjestu (BROADUS i TILLSON, 2010).

U intravaskularnim tehnikama pri liječenju PDA koristi se arterijski ili venski pristup. Najčešće se koristi femoralna arterija, iako su opisani i slučajevi perkutane kateterizacije brahijalne arterije. Metode kojima se uspostavlja retrogradni transarterijski pristup su arteriotomija nakon malog reza u ingvinalnom području ili Seldingerova metoda. Seldingerova metoda izvodi se na pacijentu postavljenom u ležeći leđni položaj, a preko kože se u femoralnu arteriju uvodi igla ili kraći kateter. Kada se kroz njih dobije krv u žilu se uvodi „žica za navođenje“. Nakon toga se igla ukloni, te se na tom mjestu učini kompresija u cilju hemostaze. Nakon toga se u femoralnu arteriju, uz postavljenu žicu, uvodi kateter ili danas sve češće posebni sistemi s postojećim priključcima za hemostazu (prikazan na slici 12) koji olakšavaju izmjenu potrebnih katetera i njihovo pomicanje duž femoralne arterije. Nakon

pravilno izvedenog pristupa arteriji životinja se postavlja u desni lateralni položaj te se pod nadzorom fluoroskopije angiografski kateter uvodi do aorte. Nakon provjere tlaka u aorti aplicira se kontrastno sredstvo te snimi angiogram uz pomoć kojeg će se procijeniti morfologija voda (BOJRAB i sur., 2014).



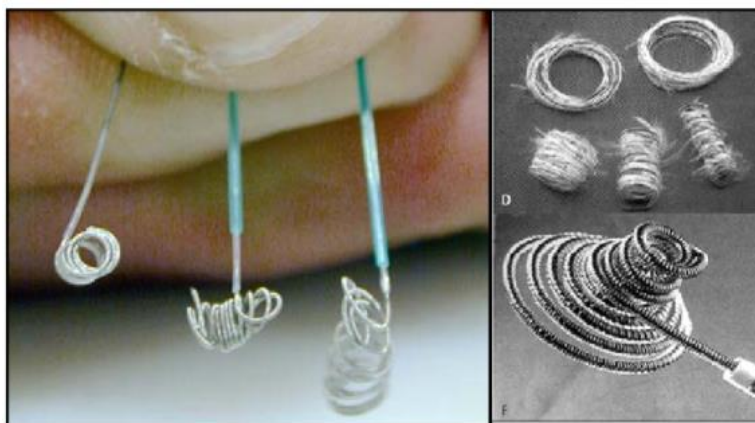
Slika 12. Sistem za arterijski pristup

(Izvor: https://www.oscor.com/wp-content/uploads/2017/03/Safe_Sheath_II_S.png)

U literaturi je opisana i metoda transtorakalne ehokardiografije (TTE) i 2D i 3D-transezofagealne ehokardiografije (TEE) kao metode za dijagnosticiranje i procjenu morfologije otvorenog arterijskog voda. 3D-TEE metoda omogućuje direktan pregled arterijskog voda u presjeku od aorte do ulaza u plućnu arteriju i zbog toga se pokazala kao najpreciznija metoda u procjeni morfologije PDA (DOOCY i sur. 2018).

Trombogene zavojnice

Najpoznatija zavojnica ovog tipa koja se koristi za zatvaranje PDA u veterinarskoj medicini naziva se Gianturco zavojnica. Korištenje trombogenih zavojnica preporučuje se u slučajevima kada je PDA ljevkastog oblika, duži od 5mm i promjera do 3,5mm. Ljevkasti oblik PDA značajno smanjuje mogućnost dislokacije postavljene zavojnice u plućnu arteriju.



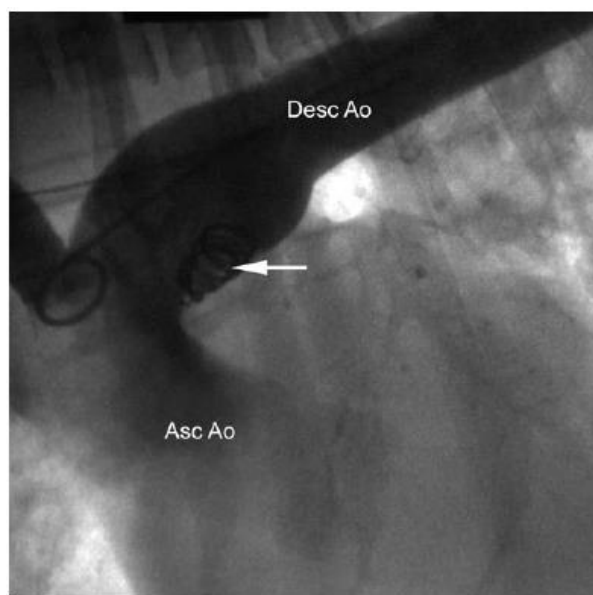
Slika 13. Trombogene zavojnice

(Izvor:

<https://d3i71xaburhd42.cloudfront.net/16800c3aab1e0345d800d1612ef3965283813bd3/4-Figure1-1.png>)

Slika 13. prikazuje princip rada i izgled trombogenih zavojnica. Danas postoje Gianturco zavojnice različitih veličina, a ona se procjenjuje s obzirom na promjer žice, promjer petlje koju stvara i dužine žice. Nakon učinjene angiografije i procjene veličine PDA, u područje PDA i plućne arterije, postavlja se kateter sa žicom koja služi za navođenje. Idući korak je postavljanje još jednog katetera uz prethodni, no ovaj će nositi trombogenu zavojnicu. Uz pomoć žice za navođenje zavojnica se provlači na željenu poziciju gdje počinje stvarati petlju unutar cirkulacije. U literaturi se preporučuje koristiti zavojnice s promjerom petlje barem dva puta većim od minimalnog promjera izmjenjenog unutar PDA. (LLOYD i sur., 1993). Samo postavljanje zavojnice provodi se pod fluoroskopskim snimanjem uz pomoć kojeg se procjenjuje i pravilno postavljanje. Kada se čini da je položaj zavojnice prikladan, ostatak zavojnice se istiskuje iz katetera (BOJRAB i sur., 2014).


Kada je zavojnica značajno zaustavila protok na željenom mjestu srednji i dijastolički tlak kratko porastu, a Branhamov znak nije prisutan. Također, uz fluoroskopiju potrebno je provoditi i auskultaciju srca, odnosno pratiti karakteristični kontinuirani šum. Ako je šum i dalje čujan, postupak se ponavlja. U literaturi se navodi da je u prosjeku potrebno 2 do 3 zavojnice kako bi se PDA u potpunosti zatvorio. Kada se utvrdi da je PDA u potpunosti zatvoren lagano se uklone kateteri te se zaustavi krvarenje arterije (BROADUS i TILLSON, 2010). Slika 14. prikazuje pravilno postavljanje Gianturco zavojnice. U navedenom primjeru bile su potrebne dvije zavojnice za potpuno zatvaranje PDA.



Slika 14. Postavljena Gianturco zavojnica
(BOJRAB i sur., 2014)

Intravaskularni okluzijski uređaji

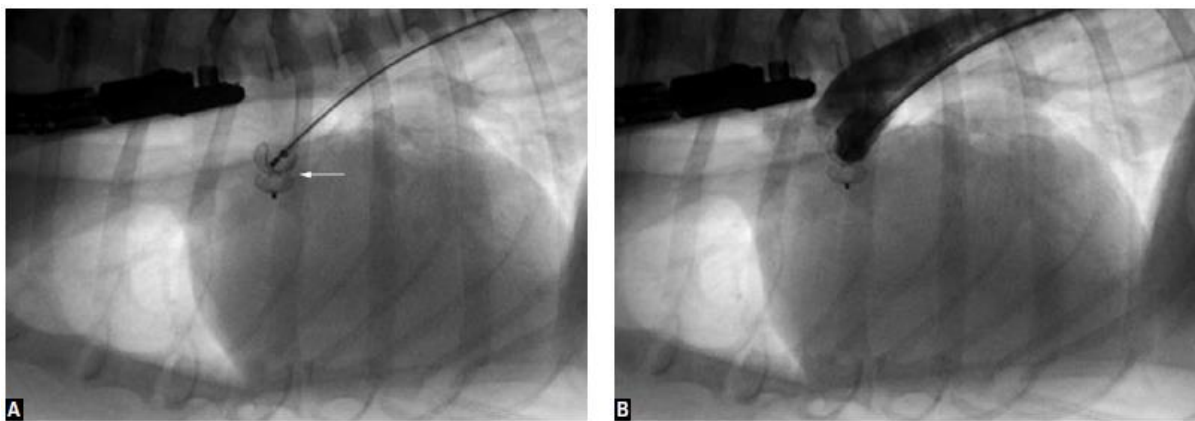
Intravaskularni okluzijski uređaji češće se koriste ako PDA nije ljevkastog oblika ili je većeg promjera od 5mm, odnosno može biti različite morfologije. Jedan od najpoznatijih okludera za zatvaranje PDA kod pasa je Amplatz okluder poznat i pod kraticom ACDO (eng. Amplatz Canine Ductal Occluder) prikazan na slici 15. On je građen od guste žičane mreže nitinola. Sastoji se od ravnog diska u distalnom dijelu, tijela i proksimalnog diska oblika čaše, te ima mogućnost samostalno se proširiti i skupiti po potrebi.



Slika 15. ACDO
(BROADUS i TILLSON, 2010)

Danas postoje okluderi različitih veličina i promjera koji se određuju po promjeru tijela okludera. Za zahvat se preporučuje koristiti okluder veličine otprilike dva puta veći od najmanjeg promjera izmjenjenog angiografski u PDA. Nakon što se uspostavi retrogradni trans arterijski pristup kako je prethodno opisano i kateter za navođenje je postavljen u glavnu plućnu arteriju uvodi se ACDO sa svojim posebnim nosačem. Proksimalni dio diska uređaja postavi se u plućnu arteriju. Žice i kateteri za navođenje se lagano povlače dok disk sigurno ne zatvori otvor kanala i njegovo tijelo i distalni dio u potpunosti ne ispune kanal. Je li ACDO pravilno postavljen ili ne provjerava se uz pomoć žice za navođenje, aplikacije kontrasta ili transezofagealnom ehokardiografijom. Ako se provjerom ispostavi da ACDO nije pravilno postavljen može se repositionirati uz pomoć spomenutog posebnog vlastitog nosača. Nakon što je sa sigurnošću pravilno postavljen, operater ga otpušta s nosača. (BOJRAB i sur., 2014). Protok krvi kroz otvoreni arterijski vod najčešće prestaje kroz 4 – 10 minuta. Istraživanja pokazuju da se iz tog razloga Branhamov znak pojavi u blažem obliku ili se ne pojavi uopće što je prednost spram kirurškog podvezivanja PDA (DE MONTE I SUR., 2017). U literaturi se navodi podatak da je mortalitet kod pacijenata liječenih ovom metodom do 2%. Negativna strana ove metode je što, s obzirom na veličinu okludera, često ograničava uporabu ove metode na veće pasmine pasa. Odnosno na jedinke iznad 3kg tjelesne mase jer su u protivnom krvne žile često premalog promjera, no uz sve veći napredak ovih metoda, danas se opisuju tehnike kako uspješno izvoditi ovu vrstu zahvata i na manjim pacijentima (BOJRAB i sur., 2014; HULSMAN i sur., 2020).

Slika 16.A prikazuje pravilno postavljanje ACDO prije aplikacije kontrasta, a slika B nakon aplikacije kontrasta čime se potvrdilo pravilno postavljanje i funkcioniranje ACDO.



Slika 16. Postavljanje ACDO

(BOJRAB i sur., 2014)

TORAKOSKOPSKA KIRURGIJA

Torakoskopska kirurgija spada u minimalno invazivne metode kojom se, uz pomoć torakoskopa postavljenog u otvor troakara na prsnom košu, omogućuje pregled unutrašnjosti prsne tj. pleuralne šupljine i zahvati u istoj. Kada je torakoskop pravilno postavljen, kroz ostale otvore i troakare moguće je uvesti potrebne instrumente za provođenje dijagnostičkih ili kirurških postupaka. Neke od općih smjernica za torakoskopsku kirurgiju su da pacijenta i operacijsko polje treba pripremiti kao za klasičnu operaciju tako da se u slučaju komplikacija može brzo reagirati. Preporučeno je koristiti tehniku triangulacije, odnosno endoskop i instrumenti postavljaju se u obliku trokuta oko ciljanog organa. U literaturi se savjetuje postavljanje endoskopske kamere što dalje od operacijskog polja kako bi zahvat bio što pregledniji. Postoje više vrsta torakoskopskog pristupa, ali u ovom radu će biti opisan međurebreni pristup (eng. *intercostal approach*) zato što se on najčešće koristi pri torakoskopskom liječenju PDA. Slika 17. prikazuje tehniku triangulacije i međurebreni pristup pri torakoskopiji. (ORTON i MONNET, 2018.)



Slika 17. Tehnika triangulacije

(ORTON i MONNET, 2018.)

Ovaj pristup omogućuje nam dobar pregled manjeg ograničenog područja. Najčešće se životinja postavlja u desni ležeći položaj, a instrumenti i endoskop postavljaju se između 4. i 7. međurebrenog prostora, obično u ventralne dvije trećine jer je u tom području lakše upravljati instrumentima s obzirom na fleksibilnost rebara. Samo postavljanje instrumenata započinje prvo rezom na koži, a zatim se učini tupa disekcija potkožnog tkiva i mišićja.

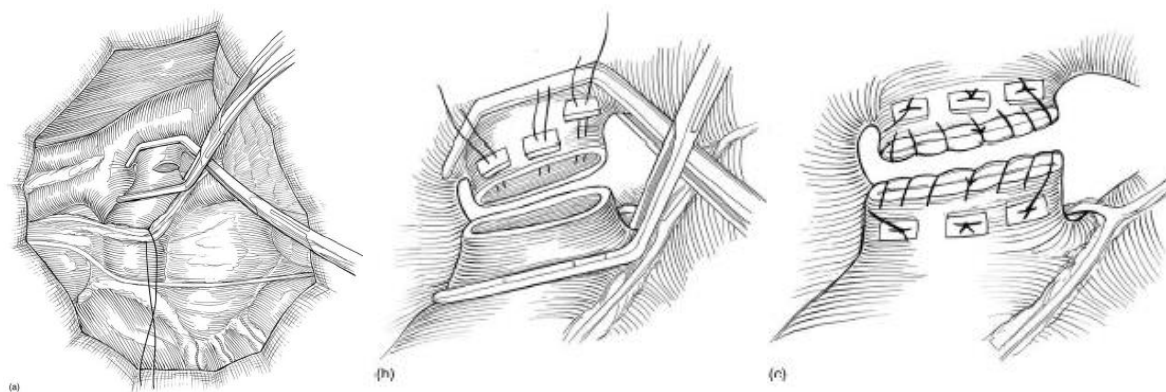
Pleuralni prostor se otvara uz pomoć zakrivljenog hemostata, uvodi se troakar, te endoskop uz pomoć kojeg se učine ostali otvori (ORTON i MONNET, 2018).

U opisanim slučajevima spominje se uklanjanje fascije kranijalno i kaudalno od PDA, ali sama disekcija PDA nije provedena. Za zatvaranje PDA korištene su titanske vaskularne kopče. Prije samog zahvata izrazito je važno pravilno odrediti promjer PDA i veličinu kopče kako bi se osiguralo pravilno i potpuno zatvaranje PDA. Iako se metoda pokazala uspješnom i sigurnom u više pogleda kao npr. manja postoperativna bol, brži oporavak, manje komplikacija na mjestu zahvata. Negativna strana, odnosno razlog zbog čega ova metoda nije prvi izbor je cijena instrumenata i potrebne opreme, kao i to što zahtjeva veliko iskustvo i dodatno obrazovanje operatera. (BROADUS i TILLSON, 2010)

Nakon zahvata, uz pomoć endoskopa se kroz zaseban rez postavlja torakostoma, zatim se uklanjanju ostali instrumenti i provjerava ima li krvarenja u međurebrenim prostorima. Ako postoji krvarenje ono se zaustavi kružnim šavom oko rebra ili elektrokauterizacijom. Nakon zahvata, u području svakog otvora međurebrenog prostora je potrebno provesti međurebreni blok. On se najbolje izvodi aplikacijom 0,2 do 1 mL bupivakaina u međurebrene prostore prije i nakon reza, čime se postiže prolongirana analgezija bez depresije disanja. Na kraju, duboki mišićni slojevi, potkožno tkivo i koža zatvaraju se na klasičan način (ORTON i MONNET, 2018).

5. KOMPLIKACIJE I PROGNOZA

Jedna od najčešćih i najopasnijih komplikacija za vrijeme kirurškog podvezivanja PDA, koja je istovremeno i najčešći uzrok operativne smrtnosti, je ruptura DA ili jedne od velikih žila prilikom disekcije što će izazvati izrazito jako krvarenje. Smatra se da se šansa za ovom komplikacijom povećava što je veća starost pacijenta ili smanjuje što je veće iskustvo samog operatera. Ako je nastupila manja ruptura na stražnjoj strani DA ona se najčešće manifestira blagom tamponadom srca koja se, ukoliko se disekcija nastavi, može znatno pogoršati. Ako je ruptura izrazito velika hitno se moraju postaviti hemostati na mjesta ruptore. Nakon nastale komplikacije, odnosno ruptore, jednostavno podvezivanje DA koje je prethodno opisano nije moguće već se tada u obzir uzimaju sljedeće kirurške metode. Prva od metoda je zatvaranje PDA uz pomoć 3 ili 4 široka madracna šava čime se smanjuje krvarenje i razvoj tamponade. Prednost ove metode je što je sigurnija od dijeljenja voda na dva dijela, ali nedostatak je velika mogućnost stvaranja rezidualnog protoka nakon zahvata. Druga metoda koja se može koristiti u ovom slučaju, ali i u slučaju kada se radi o PDA tipa 3 prikazana je na slici 18. Radi se o podjeli DA na dva dijela odnosno postavljanje hemostata na mjesta ruptore. Na svaki kraj PDA postavljaju se hemoklipse te se šiva zasebno najčešće produžnim ili pojedinačnim madracnim šavom preko kojeg se još postavlja jednostavni produžni šav (BOJRAB i sur., 2014).



Slika 18. Podjela PDA na dva dijela

- a) Postavljanje hemostata na mjesto puknuća b) postavljanje hemoklipse na dio bliži aorti c) postavljene hemoklipse i šavovi na oba dijela PDA

(ORTON i MONNET, 2018)

Iako je prednost ove metode potpuno i sigurno zatvaranje rupture PDA kojom se onemogućiti rezidualni protok nakon zahvata, ona je tehnički zahtjevnija te se zbog mogućih dodatnih rizika najčešće koristi samo u slučaju komplikacije poput rupture (TOBIAS i JOHNSTON, 2012). Postoperativne infekcije također su jedna od komplikacija. Najčešće se razvijaju unutar dva tjedna od operacije. Simptomi koji se pojavljuju su vrućica i difuzni plućni infiltrat te su znak infekcije na mjestu zahvata i hematogene upale pluća. Posljedica postoperativnih infekcija može biti stvaranje novih kanala PDA, sepsa, te pojava multifokalnih apscesa na plućima (FOX i sur., 1999).

Komplikacije koje se mogu pojaviti u tijeku ili nakon minimalno invazivnih metoda su: nastanak hematoma, promjena položaja zavojnice odnosno dislokacija, nepravilno postavljanje zavojnice i embolizacija plućne arterije, stvaranje značajnog rezidualnog protoka, jako krvarenje na području postavljanja katetera u arteriju i moguće unutarnje krvarenje, infekcija postavljenog implantata i sl. Iako se komplikacije čine brojne i ozbiljne, naravno, važnu ulogu ima i sam operater čije iskustvo i znanje značajno smanjuju navedene komplikacije (BOJRAB i sur., 2014).

Dugoročno, nakon provedenog kirurškog liječenja, prognoza je povoljna, odnosno većina životinja nakon zahvata je klinički uredna. S vremenom veličina srca postane normalna, no žile koje su se proširile posljedično bolesti mogu ostati trajno deformirane. Sistolički srčani šum čujan je nekoliko tjedana nakon zahvata, ali trebao bi u potpunosti nestati u vrijeme vađenja šavova. Ako je sistolički šum stalno prisutan i nakon kirurškog liječenja trebalo bi posumnjati na mitralnu regurgitaciju ili displaziju mitralnih zalistaka, ventrikularni septalni defekt ili subaortalnu stenozu. Prognoza PDA je negativna u slučaju razvoja fibrilacije atriya ili kongestivnog zatajenja srca, odnosno kod pacijenata koji su već razvili ove komplikacije i sam operativni zahvat predstavlja rizik, no u svakom slučaju je indiciran (ORTON i MONNET, 2018).

6. HIPOTEZA I CILJEVI

Ovo retrospektivno sekundarno istraživanje odabranih slučajeva prema cilju je deskriptivno, prema učestalosti jednokratno te prema karakteru podataka kvalitativno. Njime se želi prikazati kirurške metode liječenja, komplikacije za vrijeme operacije kao i prognoze životinja s otvorenim arterijskim vodom koje su upućene na kirurško liječenje na Kliniku za kirurgiju, ortopediju i oftalmologiju Veterinarskog fakulteta Sveučilišta u Zagrebu. Pretpostavka je da će kod većine pacijenata kod kojih je na vrijeme i uspješno provedeno kirurško liječenje doći do remodeliranja tkiva miokarda i odlične dugoročne prognoze. Cilj rada je prikazati koje su kirurške metode najčešće korištene pri liječenju otvorenog arterijskog voda, moguće komplikacije i prognozu bolesti.

7. MATERIJALI I METODE

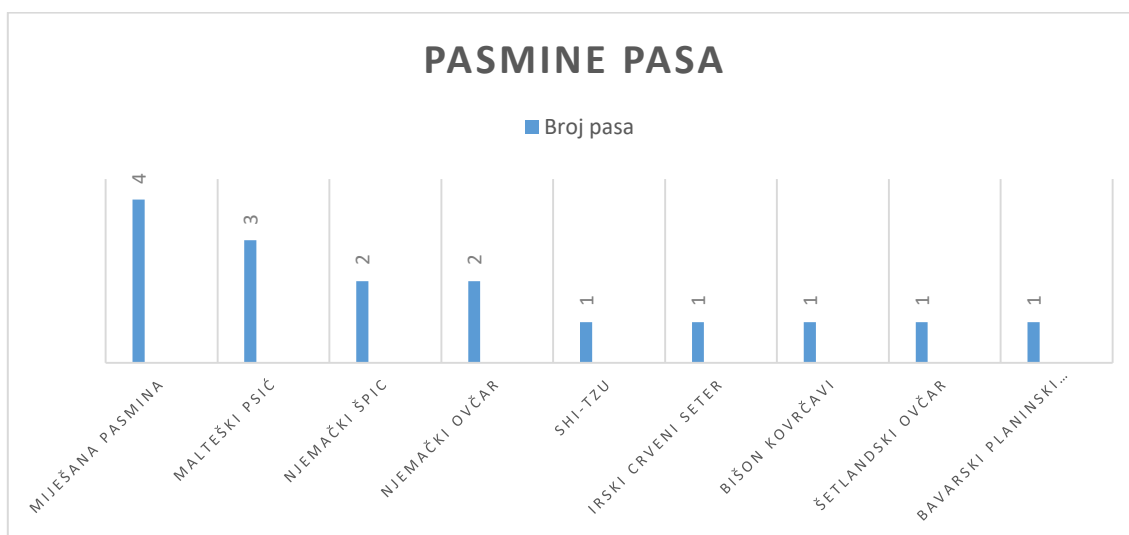
Istraživanje je provedeno na psima koji su imali postavljenu dijagnozu lijevo - desnog otvorenog arterijskog voda i kirurški su liječeni na Klinici za kirurgiju, ortopediju i oftalmologiju Veterinarskog fakulteta Sveučilišta u Zagrebu u razdoblju od 1. kolovoza 2013. godine do 10. studenog 2020. godine. Podaci o pacijentima prikupljeni su iz zdravstvenih elektronskih kartona arhive Klinike za kirurgiju, ortopediju i oftalmologiju Veterinarskog fakulteta. Analizirani podatci uključivali su određene opće i kliničke parametre. Promatrani opći podatci su pasmina, spol, dob i tjelesna masa pacijenata. Promatrani klinički podatci su veličina otvorenog arterijskog voda, sekundarne promijene, metoda kirurškog liječenja, nastale komplikacije za vrijeme i nakon zahvata te prognoza bolesti. Analizirani su podatci ukupno 16 pasa koji su zaprimljeni na Kliniku za kirurgiju, ortopediju i oftalmologiju gdje je provedeno kirurško liječenje i postoperativna njega istih.

Statistička obrada podataka učinjena je u programu Microsoft Excel 2013 (Microsoft Corporation) i Statistica v.14 (TIBCO Software Inc) te su napravljeni grafički prikazi udjela prikupljenih podataka. Numerički podatci, poput dobi i širine PDA, prikazani su pomoću aritmetičke sredine te minimalne i maksimalne vrijednosti. Utjecaji pojedinih parametara na veličinu PDA analizirani su s Mann-Whitneyevim U testom. Test omjera rizika (engl. *odds ratio*, OR) računat je pomoću programa MedCalc (www.medcalc.org/calc/odds_ratio.php), a rezultati su prikazani kao omjer rizika (OR) i 95% interval pouzdanosti (engl. *class interval*, CI).

8. REZULTATI

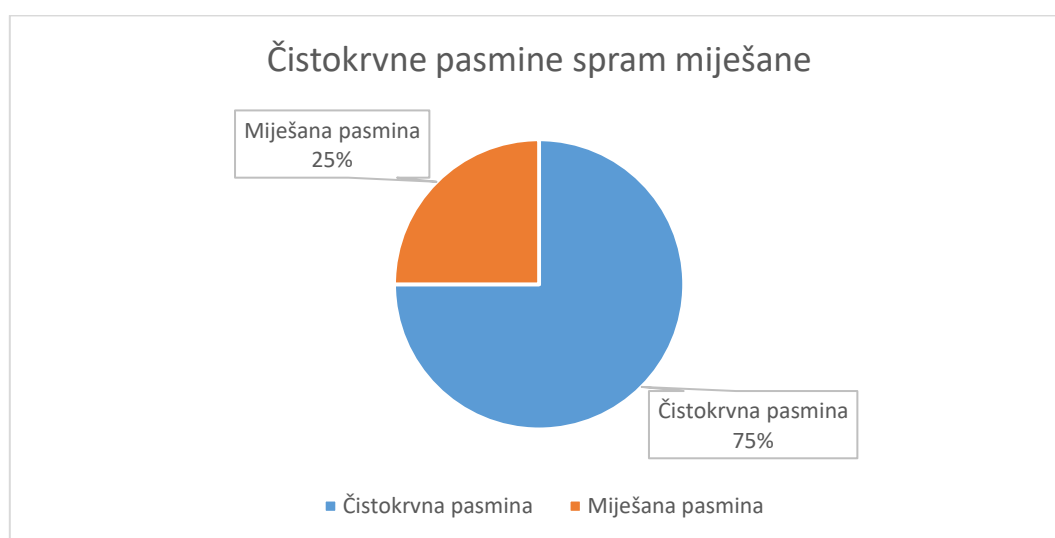
8.1. Pasminski sastav pasa s PDA

U uzorku od 16 pacijenata 4 pacijenta bila su miješane pasmine, 3 malteški psić, 2 njemački špic, 2 pacijenta pasmine njemački ovčar, te 1 pasmina shi-tzu, irski crveni seter, kovrčavi bišon, šetlandski ovčar i bavarski planinski krvosljednik.



Slika 19. Grafički prikaz pasmina pasa (n=16)

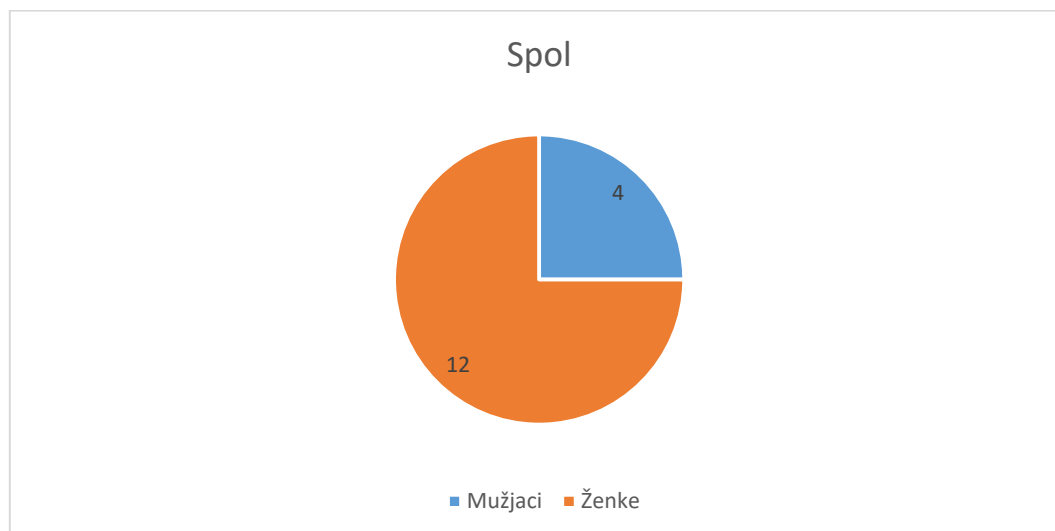
Od navedenih pacijenata 75% (n = 12) čine čistokrvne pasmine pasa, a svega 25% (n = 4) čine psi miješane pasmine koji su promatrani kao zasebna pasmina. Odnosno, pasa čistokrvne pasmine ima 3 puta više od pasa miješane pasmine.



Slika 20. Grafički prikaz odnosa čistokrvnih i miješanih pasmina

8.2. Spol pasa s PDA

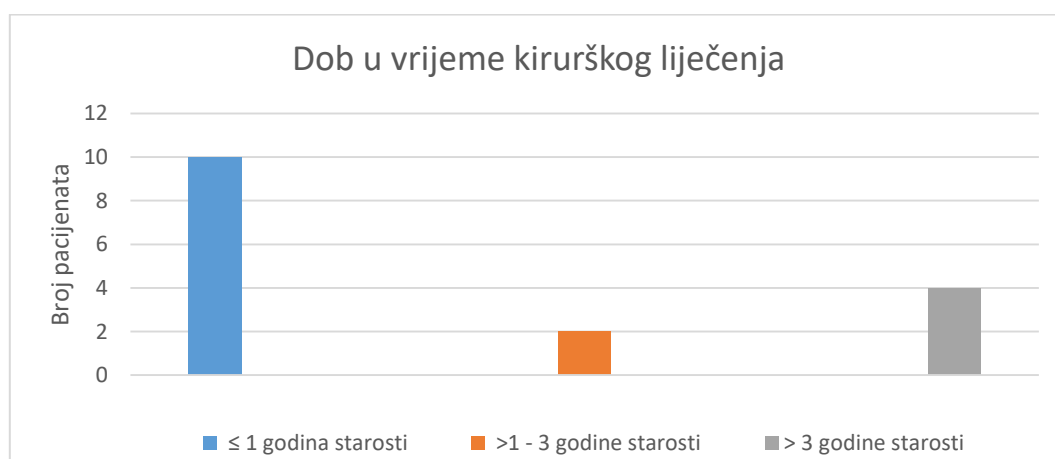
Od ukupno 16 pacijenata koji su liječeni na Klinici za kirurgiju 3 puta više pacijenata činile su ženke. Odnosno 25 % (n= 4) pacijenata bili su mušjaci, a 75 % (n= 12) su bile ženke.



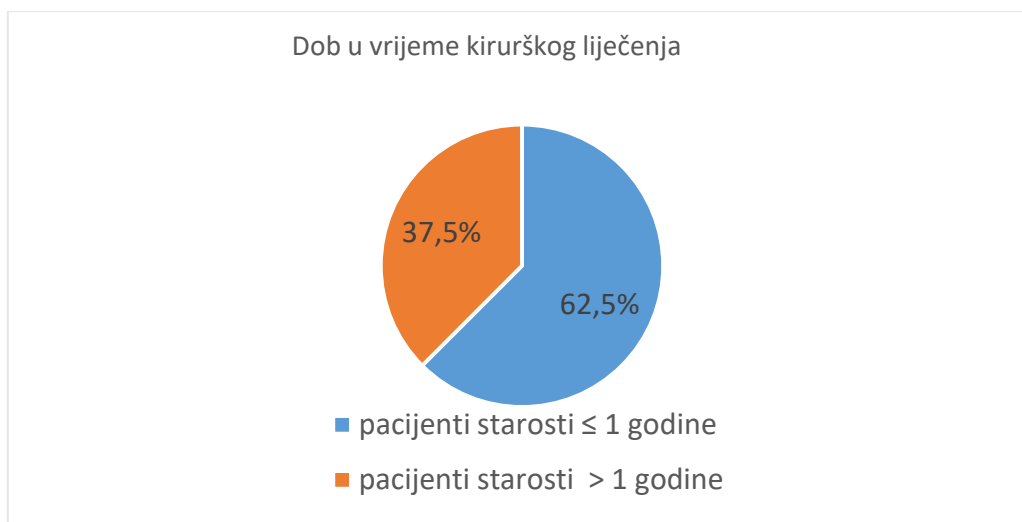
Slika 21. Grafički prikaz odnosa muških i ženskih pasa

8.3. Dob pasa s PDA

Od navedenih 16 pacijenata 62,5 % (n = 10) bilo je do godinu dana starosti, a 37,5 % pacijenata (n = 6) bilo je starosti iznad godinu dana kada su upućeni na kirurško liječenje PDA. Među pacijentima starijim od godinu dana 12,5 % (n = 2) činili su pacijenti starosti između godinu i tri godine starosti, a 25% pacijenata (n = 4) činile su odrasle jedinke starosti 6 i 7 godina. Prosječna starost pacijenta iznosila je 28 mjeseci (2,3 godine), najmlađi pacijent bio je starosti 6 mjeseci, a najstariji 84 mjeseca (7 godina).



Slika 22. Grafički prikaz starosnih skupina



Slika 23. Grafički prikaz starosnih skupina [%]

8.4. Veličina PDA

U dostupnim podacima iz elektronskih kartona arhive Klinike za kirurgiju, ortopediju i oftalmologiju Veterinarskog fakulteta za 4 pacijenta od 16 ne postoji zapisani podatak o veličini PDA. Za ostalih 12 pacijenata zabilježena je veličina koja je određena subjektivnom procjenom operatera. Srednja vrijednost promjera PDA prema dostupnim podacima iznosi 8,6 mm, minimalna zabilježena vrijednost iznosila je 2,8 mm, a maksimalna 2 cm. S obzirom na dostupnost podataka utjecaj spola na veličinu PDA nije bilo moguće odrediti jer su podatci postojali većinski za ženske pacijente. Dob pacijenta nije imala statistički značajan utjecaj na veličinu PDA ($p = 0,15$). Također, nije dokazna statistički značajna razlika utjecaja pasmine (čistokrvna ili miješana pasmina) na veličinu PDA, ali postoji tendencija ($p = 0,053$) čistokrvnih pasmina prema većem promjeru PDA.

Tablica 1. Prikaz dostupnih podataka o veličini PDA

PACIJENT	VELIČINA PDA	SPOL	DOB (MJ)	PASMINA (ČISTOKRVNA/ MIJEŠANA)
KIR-CAN- 2363/20	1,5 cm	Ž	72	miješana
KIR-CAN- 1225/14	7 mm	Ž	12	čistokrvna
KIR-CAN- 1566/17	7-8 mm	Ž	12	miješana
KIR-CAN- 2804/17	Izrazito širok i kratak	M	84	čistokrvna
KIR-CAN- 430/18	1 cm	Ž	8	čistokrvna
KIR-CAN- 348/19	Kratak i uzak	M	18	čistokrvna
KIR-CAN- 1120/19	Širina 2 cm, dužina 1,5 cm ljevkast	Ž	24	miješana
KIR-CAN- 2357/19	2,8 mm	Ž	6	čistokrvna
KIR-CAN- 3033/19	0,7 mm	Ž	6	čistokrvna
KIR-CAN- 1019/20	Širina 5mm, dužina 4mm	Ž	84	čistokrvna
KIR-CAN- 1115/20	Širina 3-4 mm, dužina 4 mm	Ž	6	čistokrvna
KIR-CAN- 1141/20	Uniformni promjer	Ž	12	čistokrvna

8.5. Sekundarne promijene

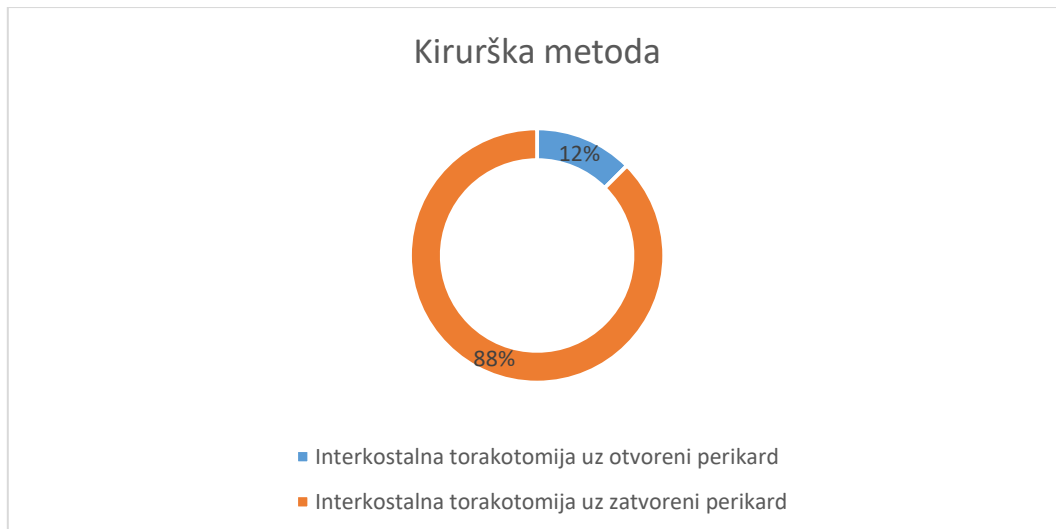
Od navedenih 16 pacijenata u 25% slučajeva (n = 4) opisane su sekundarne promijene koje su se razvile kao posljedica otvorenog arterijskog voda prije kirurškog liječenja. Svi pacijenti koji su razvili sekundarne promjene bili su u starosnoj skupini iznad 3 godine starosti (točnije 6-7 godina starosti), a 75 % (3/4) tih pacijenata činile su ženke. Prilikom izračuna OR pacijenti su podijeljeni u skupine ≤ 1 god i stariji od 1 god. Psi stariji od godinu dana imali su OR 37,8 (95% CI 1,49-956,53; p = 0,03) više šanse za razvoj sekundarnih promjena prije zahvata. Što se tiče spola, OR je bio 1 (95%CI 0,07-13,64; p=1), što znači da su mušjaci i ženke imali jednake izgleda za sekundarne promjene prije zahvata. Također, moguće je postojanje sekundarnih promjena i kod drugih pacijenata koje nisu navedene i zabilježene u dostupnim elektronskim arhivskim podacima.

Tablica 2. Prikaz zabilježenih sekundarnih promjena prije zahvata

Pacijent	DOB (G)	SPOL	Sekundarna promjena
KIR-CAN-2363/20	6	Ž	Plućna arterija ampulasto proširena
KIR-CAN-2804/17	7	M	Povećano srce, osobito lijeva strana
KIR-CAN-2920/17	7	Ž	Silazni dio aorte ampulasto proširen
KIR-CAN-1019/20	7	Ž	Kardiomiopatija volumnog preopterećenja, ascites, blagi znakovi plućnog edema

8.6. Metoda kirurškog liječenja

Svih 16 pacijenata u promatranom razdoblju bili su kirurški liječeni metodom kirurškog podvezivanja otvorenog arterijskog voda pristupom interkostalnom torakotomijom u 4. međurebrenom prostoru. U slučaju 2 psa od njih 16 (12,5 %) prilikom podvezivanja otvorenog arterijskog voda pristupilo se nerutinskom otvaranju perikarda, dok se kod ostalih 14 pacijenata (87,5 %) provela tupa disekcija s podvezivanjem PDA bez otvaranja perikarda. Također, kod svih pacijenata provelo se podvezivanje s 2 ligature svilom i to postupno kroz 3 do 5 minuta počevši prvo ligaturom postavljenom uz aortu.



Slika 24. Grafički prikaz kirurških metoda liječenja

8.7. Komplikacije za vrijeme zahvata

U uzorku od 16 pacijenata koji su podvrgnuti kirurškom liječenju PDA 7 pacijenata (44 %) nije imalo nikakvih komplikacija za vrijeme zahvata dok su ostalih 9 pacijenata (56 %) imali jednu ili više komplikacija. Prilikom podvezivanja otvorenog arterijskog voda kod 7 pacijenata (43,75 %) pojavila se kratkotrajna bradikardija i aritmija. Kod 3 pacijenta (18,75 %) zabilježena je ruptura prilikom tupe disekcije otvorenog arterijskog voda. Kod 2 pacijenta (12,5 %) zabilježena je ruptura PDA, a kod 1 pacijenta (6,25 %) ruptura plućne arterije. Navedene rupture vodile su do slabijeg ili jačeg krvarenja za vrijeme zahvata. U slučaju jednog pacijenta (6,25 %) odlučeno je zaustaviti zahvat zbog prevelikog gubitka krvi kao posljedica rupture. Za jednog pacijenta (6,25 %) zabilježen je smrtni ishod za vrijeme prepariranja PDA od okolnog tkiva. Promatrajući prisutnost, odnosno odsutnost komplikacija dobiveno je da spol pacijenata nije imao utjecaja na pojavu komplikacija (OR= 3; 95% CI 0,28-31,63; p=0,36). S obzirom na mali uzorak pacijenata prilikom računanja utjecaja dobi, pacijenti su podijeljeni na starosne skupine ≤ 1 godine i > 1 godine. Dobiveni rezultati pokazali su da nema statistički značajne razlike u pojavi komplikacija između dvije dobne skupine (OR = 1,2; 95%CI 0,13 – 10,22; p = 0,89). Promatrajući odsutnost komplikacija s obzirom na čistokrvnu ili miješanu pasminu također nije postojala statistički značajna razlika (OR = 0,15; 95%CI 0,01-3,44; p= 0,24).

Tablica 3. Prikaz zabilježenih komplikacija za vrijeme zahvata

Komplikacija	Broj pacijenata
Bez komplikacija	7
Kratkotrajna bradikardija i aritmija (Branhamov znak)	7
Ruptura i krvarenje PDA	2
Ruptura i krvarenje plućne arterije	1
Prekid zahvata	1
Smrtni ishod	1

8.8. Komplikacije nakon zahvata

U uzorku od 16 pacijenata u 18,75% slučajeva ($n = 3$) zabilježene su komplikacije nakon zahvata. Hemoragijski izljev u prsnu šupljinu zabilježen je kod 1 pacijenta (6,25 %) i to u slučaju pacijenta kir-can-2804/17 kod kojeg je također zabilježena i pojava hematoma u ventralnom dijelu kirurške rane. Upala kirurške rane zabilježena je kod 2 pacijenta, odnosno u 12,5 % slučajeva. S obzirom na mali uzorak pacijenata nije bilo moguće izračunati značajnu razliku u omjeru rizika s obzirom na spol, dob i pasminu.

Tablica 4. Prikaz zabilježenih komplikacija nakon zahvata

Komplikacija	Broj pacijenata
Hemoragijski izljev u toraks	1
Hematom	1
Upala kirurške rane	2

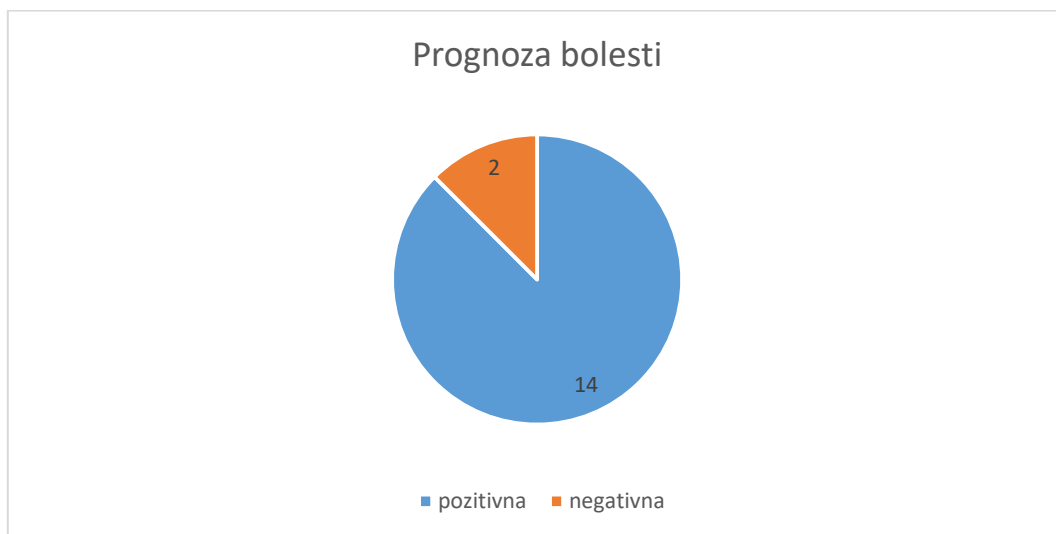8.9. Postoperativna njega

Nakon operacije sve životinje su stacionirane na Klinici za kirurgiju, ortopediju i oftalmologiju te su pod konstantnim nadzorom minimalno kroz iduća 24 sata. Redovna kontrola pacijenata obuhvaćala je provjeru stanja trijasa odnosno frekvenciju bila, disanja i vrijednosti tjelesne temperature, te procjenu boje vidljivih sluznica i CRT. Također,

pacijentima je nakon zahvata postavljen prsni povoj kako bi se zaštitila kirurška rana. Ona se redovno kontrolira s obzirom na to jesu li šavovi u poziciji, postoji li crvenilo, otekline ili iscjedak te se prsni povoj mijenja po potrebi. Prema dostupnim podacima 2 od 16 pacijenta (12,5 %) imalo je blagu oteklinu u ventralnom dijelu rane ili hematom. Također, po procjeni dostupnih podataka, u 3 od 16 (18,75 %) slučajeva prilikom zatvaranja prsnog koša postavljen je prsni dren koji je obično uklonjen idući dan. Torakocenteza se preporučuje raditi prema potrebi, odnosno u slučaju kada frekvencija disanja iznosi više od 40 udisanja u minuti. Prema dostupnim podacima torakocenteza prema potrebi propisana je za 6 od 16 pacijenata (37,5 %). Antibiotici koji su korišteni u vrijeme zahvata i nakon njega bili su ampicilin ili cefazolin, a za postizanje analgezije pacijentima se uz postavljanje fentanilskog flastera najčešće prepisuju meloxicam, karprofen ili metadon.

8.10. Prognoza bolesti

Iz navedenih podataka vidljivo je da je kirurško liječenje odnosno podvezivanje PDA bilo uspješno u 14 od 16 slučajeva. Navedenih 14 pacijenata bili su klinički bolje nakon zahvata odnosno dugoročna prognoza bolesti bila pozitivna za 87,5% pacijenta.



Slika 25. Grafički prikaz prognoze bolesti

9. RASPRAVA

Otvoreni arterijski vod jedna je od najčešćih urođenih bolesti pasa s nasljednom komponentom koja se može pojaviti kod velikih i malih pasmina pasa. Neke od pasmina kod kojih se najčešće pojavljuje su pudla, špic, maltezer, bišon, jorkširski terijer, engleski koker španijel, pekinezer, border collie, šetlandski ovčar, pomeranac i korgi (ORTON i MONET, 2018). Također treba spomenuti da je česta pojava ove bolesti i kod novostvorenih pasmina pasa nastalih križanjem navedenih pasmina s drugima. U uzorku od 16 pasa na kojima je provedeno ovo istraživanje pasa čistokrvne pasmine bilo je 3 puta više od pasa miješane pasmine. Odnosno, 75% bili su psi čistokrvne pasmine dok je pasa miješane pasmine bilo 25%. Ovaj podatak također odgovara dosadašnjim spoznajama u kojima se navodi da je otvoreni arterijski vod bolest koja se češće pojavljuje kod čistokrvnih pasmina pasa.

Dosadašnja istraživanja također pokazuju kako se PDA češće javlja kod ženki nego kod mužjaka. (BOUTET i sur., 2017). Prema dostupnim podacima u provedenom istraživanju također se pokazalo da su pacijenti 3 puta češće bile ženke. Odnosno, 75% slučajeva činile su ženke, a 25 % činili su muški pacijenti. Također, iako se radi o malom uzorku pacijenata, 75% (3/4) pasa koji su primljeni na kirurško liječenje u odrasloj dobi bile su ženke.

Klinički znakovi otvorenog arterijskog voda obično se očituju do prve godine života. Najčešće se prilikom prvih cijepljenja primijeti kržljivost ili sporiji rast pacijenata, kašalj, zadihanost i nepodnošenje velike tjelesne aktivnosti koja je neuobičajena za štenad. U provedenom istraživanju pacijenti koji su zaprimljeni na kirurško liječenje u 62,5 % slučajeva bili su do godinu dana starosti, a 37,5 % pacijenata bilo je starosti iznad godinu dana. Ovaj rezultat odgovara i podacima dobivenim u pojedinim istraživanjima koja govore da se u 70% pasa PDA klinički očituje prije 12. mjeseca starosti (BROADUS K.D., TILLSON D.M., 2010). Od navedenih 37,5 % pacijenata koji su bili starosti iznad godinu dana 25 % čine odrasli psi koji su uspjeli kompenzirati sekundarne pojave PDA te kod kojih kliničkim pregledom on nije bio ranije otkriven. Ovaj nalaz je također u skladu s istraživanjima u kojima se spominje mogućnost otkrivanja PDA u zrelih jedinki koje ne pokazuju očite kliničke znakove (VAN ISRAEL i sur., 2003).

U humanoj medicini pokazalo se da preoperativna dijagnostika o morfologiji PDA, odnosu dužine i širine te minimalnom promjeru otvorenog arterijskog voda značajno utječe na ishod zahvata. Odnosno, ako su ti podatci dostupni smanjuje se mogućnost komplikacija ili smrtnosti za vrijeme zahvata te učestalost nepotpunog zatvaranja korištenjem minimalno

invazivnih tehnika. Najčešći tip zabilježen u spomenutim istraživanjima je tip 2A angiografske klasifikacije PDA s minimalnim promjerom arterijskog voda oko 2,3 mm te je zabilježen u 54,4 % slučajeva. Također, dosadašnja istraživanja pokazala su da navedeni parametri pomažu i pri odabiru odgovarajuće metode kirurškog liječenja PDA. Prema njima, za sve tipove angiografske klasifikacije preporučuju se minimalno invazivne metode, osim u slučaju tipa 3 kod kojeg je PDA obično uniformnog i većeg promjera te se tada preporučuje koristiti metodu kirurškog podvezivanja PDA (MILLER i sur., 2006). Također, kada se govori o minimalno invazivnim tehnikama, minimalni promjer PDA je bitan podatak za odabir okludera ili zavojnica odgovarajućih veličina te se obično preporučuje koristiti one s promjerom petlje barem dva puta većim od minimalnog promjera izmjerenog unutar PDA. (LLOYD i sur., 1993). Prema dostupnim podacima, prosječna veličina PDA iznosila je 8,6 mm, minimalna 2,8 mm, a maksimalna 2 cm, iako rezultat treba uzeti sa zadržkom s obzirom na to da je veličina PDA određena subjektivnom procjenom operatera. S obzirom na dostupnost podataka utjecaj spola i veličine pasmine na veličinu PDA nije bilo moguće odrediti. Prema Mann-Whitney U testu dob pacijenta nije imala statistički značajan utjecaj na veličinu PDA ($p = 0,15$). Također, nije dokazna statistički značajna razlika utjecaja čistokrvne ili miješane pasmine na veličinu PDA, ali postoji tendencija čistokrvnih pasmina prema većem promjeru PDA ($p = 0,053$) što znači da bi istraživanje trebalo provesti na većem uzorku pacijenta. S obzirom na to da je kirurško podvezivanje bila metoda odabira za sve pacijente iz uzorka istraživanja, veličina PDA u ovom slučaju nije imala utjecaja na odabir metode pristupa. Također, treba spomenuti da provođenje minimalno invazivnih metoda na Klinici za kirurgiju, ortopediju i oftalmologiju trenutno nije moguće zbog nedostatka potrebne opreme i instrumenata.

Sekundarne promjene razvijaju se kao posljedica otvorenog arterijskog voda. Kako je zbog nefiziološkog protoka krvi povećano volumno opterećenje lijeve strane srca često dolazi do patogenih promjena mitralnih srčanih zalistaka, a posljedično tome i do dilatacije lijeve klijetke srca. U trenutku kada životinja više ne može kompenzirati nastale promjene nastupa zatajenje srca kojem prethodi pojava plućnog edema. Također, zbog turbulentnog i pojačanog protoka krvi kroz otvoreni arterijski vod moguć je razvoj ampulaste dilatacije aorte ili plućne arterije u području spoja s vodom. Većina nastalih promjena može biti reverzibilna ako se bolest rano dijagnosticira i liječi. Iz tog se razloga preporučuje životinje operirati odmah po primitku dijagnoze ili ako je moguće do 4. mjeseca starosti (Van ISRAËL i sur. 2003). U provedenom istraživanju u 25 % slučajeva bile su razvijene sekundarne promijene prije

kirurškog liječenja. One su uključivale kardiomiopatije volumnog opterećenja, povećano srce, edem pluća te ampulasta proširenja plućne arterije i aorte. Svi pacijenti kod kojih su zabilježene sekundarne promjene bili su odrasle jedinke iznad tri godine starosti. Pokazalo se da one imaju OR 37,8 više mogućnosti za razvoj sekundarnih promjena od mlađih pacijenata, a usporedbom mužjaka i ženki pokazalo se da imaju jednake šanse za razvoj istih. Zbog nedostatka podataka u zdravstvenim elektronskim kartonima nije poznato je li i kod mlađih životinja bilo sekundarnih promjena koje nisu zabilježene. Također, nisu bili dostupni podatci o remodeliranju tkiva kod zahvaćenih jedinki nakon kirurškog liječenja.

U provedenom istraživanju svi pacijenti (100 %) liječeni su metodom kirurškog podvezivanja PDA. Kirurško podvezivanje je najstarija metoda liječenja ove bolesti koja je i danas jednako proširena. Nedavna istraživanja na temelju usporedbe minimalno invazivnih metoda i kirurškog podvezivanja PDA pokazuju da nema značajne razlike u smrtnosti između dvije tehnike, ali inicijalni uspjeh zahvata bolji je kod kirurškog podvezivanja (JAMES L. i sur., 2011). Odnosno, smatra se da je manja mogućnost nastanka rezidualnog protoka ili stvaranje novih kanala nego pri korištenju minimalno invazivnih metoda.

Komplikacije za vrijeme zahvata zabilježene su u 56% slučajeva ($n = 9$) te nisu bile u korelaciji s dobi pacijenta. S obzirom na to da su svi pacijenti unutar istraživanja liječeni metodom kirurškog podvezivanja PDA zabilježene komplikacije odgovarale su poznatim komplikacijama ovog liječenja. Najčešća je bila pojava kratkotrajne bradikardije i aritmije nakon podvezivanja PDA (tzv. Branhamov znak) u 43,75% slučajeva. Ona je opisana kao kratki porast pa pad frekvencije otkucaja srca sa samostalnom normalizacijom kroz par minuta bez potrebe za intervencijom. Zatim, zabilježena je pojava ruptуре i krvarenje krvne žile prilikom prepariranja PDA i to u 18,75% slučajeva. Također, zabilježen je i jedan smrtni ishod za vrijeme zahvata (6,25%). U literaturi se navodi da, iako je veća mogućnost pojave ozbiljnih komplikacija za vrijeme kirurškog podvezivanja otvorenog arterijskog voda, komplikacije su češće zabilježene prilikom korištenja minimalno invazivnih tehnika liječenja. Unatoč navedenom obje metode smatraju se prihvatljivim izborom liječenja PDA (JAMES L. i sur., 2011).

Ako su kirurško liječenje i postoperativna njega provedeni uspješno komplikacije nakon zahvata nisu česte. U ovom istraživanju njihova pojava zabilježena je kod 3 pacijenta (18,75%). Hemoragijski izljev u prsnu šupljinu zabilježen je kod 1 pacijenta (6,25 %) i to u slučaju pacijenta kir-can-2804/17 kod kojeg je uslijed prepariranja PDA došlo do ruptуре

lijeve grane plućne arterije i krvarenja. Krvarenje je zaustavljeno te je odlučeno ne nastaviti sa zahvatom. Izljev je prikupljen torakocentezom koja je rađena po potrebi kroz nekoliko dana. Kod istog pacijenta zabilježena je pojava hematoma u ventralnom dijelu kirurške rane. Upala kirurške rane zabilježena je u vidu blagog crvenila i otekline u 2 pacijenta, odnosno u 12,5 % slučajeva. U dostupnim zdravstvenim elektronskim kartonima ne postoje podatci o stvaranju novih kanala ili rezidualnog protoka nakon provedenog kirurškog liječenja.

Prognoza otvorenog arterijskog voda obično je dobra za sve pacijente kod kojih je kirurško liječenje provedeno do godine dana starosti. Što se kirurško liječenje provede kasnije ili se ne provede uopće to je veća šansa za nastankom sekundarnih promjena, komplikacija prilikom liječenja ili smrtnog ishoda zbog zatajenja srca. No, u slučaju postavljanja dijagnoze u starijoj dobi prognoza za životinju je bolja ukoliko se odmah po primitku dijagnoze podvrgne kirurškom liječenju (SAUNDERS i sur., 2014). Prognoza bolesti nakon kirurškog liječenja, u slučaju ovog istraživanja, bila je pozitivna u 87,5 % slučajeva. Odnosno 87,5 % pacijenata je uspješno operirano te klinički bolje nakon zahvata.

10. ZAKLJUČAK

1. Unatoč malom uzorku pacijenata u provedenom istraživanju, i s obzirom na to da dostupna istraživanja potvrđuju tvrdnju, može se zaključiti da se otvoreni arterijski vod 3 puta češće javlja kod čistokrvnih pasmina pasa i ženskih jedinki.
2. Pacijenti koji su zaprimljeni na kirurško liječenje u 65% slučajeva bili su starosti do godinu dana što može upućivati na to da se bolest klinički najbolje očituje upravo u tom vremenskom razdoblju.
3. Veličina PDA i njegova morfologija imaju bitnu ulogu u odabiru kirurške metode liječenja. S obzirom na to da su svi pacijenti iz uzorka bili liječeni metodom kirurškog podvezivanja veličina PDA u ovom slučaju nije imala ulogu u odabiru metode liječenja. Također, s obzirom na nedostatak podataka ne može se utvrditi je li veličina imala utjecaja na ishod operativnog zahvata.
4. S obzirom na utjecaj pasmine (čistokrvna/miješana) na veličinu PDA istraživanje je pokazalo da čistokrvne pasmine imaju tendenciju prema većem promjeru PDA.
5. Sekundarne promjene bile su prisutne u 25% slučajeva ($n = 4$) od čega su svi pacijenti bile odrasle jedinke. Ako se životinjama u ranoj dobi dijagnosticira PDA mogućnost za razvojem sekundarnih promjena bit će mala, a mogućnost remodeliranja tkiva nakon zahvata, ukoliko su nastale, veća.
6. Stariji pacijenti imaju 37,8 više mogućnosti za razvoj sekundarnih promjena od mlađih pacijenata, a s obzirom na spol, mužjaci i ženke imaju jednake šanse za razvoj istih.
7. Kirurško podvezivanje PDA prihvatljiv je izbor liječenja unatoč razvoju minimalno invazivnih metoda.
8. Pojava komplikacija za vrijeme zahvata nije u korelaciji s spolom, dobi ili pasminom pacijenata.
9. Najčešće komplikacije kirurškog podvezivanja PDA za vrijeme zahvata su pojava kratkotrajne bradikardije i aritmije te ruptura krvne žile za vrijeme prepariranja PDA.
10. Ako su kirurško liječenje i njega pacijenta nakon zahvata pravilno provedeni komplikacije nakon zahvata nisu česte.
11. Prognoza i ishod bolesti pozitivniji su što se bolest otkrije i liječi u ranijoj dobi, no i starije životinje će imati bolju prognozu i duži životni vijek ako se kirurški liječe odmah po primitku dijagnoze.

11. SAŽETAK

Otvoreni arterijski vod je najčešća urođena srčana bolest u pasa. Predstavlja nezatvaranje fetalne poveznice aorte i plućne arterije što u konačnici rezultira zatajenjem srca, najčešće u dobi do godinu dana. Idealan kirurški kandidat je mlada životinja sa minimalnim promjenama na srčanom mišiću. Postoji nekoliko kirurških tehnika za liječenje ovog stanja, a koriste se i minimalno invazivne tehnike poput torakoskopskog podvezivanja PDA ili postavljanja intravaskularnog okludera. Kod većine pacijenata koji su operirani na vrijeme dolazi do remodeliranja tkiva miokarda i odlične dugoročne prognoze. U ovom diplomskog radu bit će učinjen pregled literature vezan uz kirurško liječenje ove bolesti, komplikacije za vrijeme operacije kao i prognoza. Također će biti opisani pojedini slučajevi pasa sa PDA koji su operirani na Klinici za kirurgiju, ortopediju i oftalmologiju prikupljanjem arhivskih podataka iz baze podataka Klinike za kirurgiju, ortopediju i oftalmologiju, Veterinarskog fakulteta. Podatci će se potom obraditi prikladnim statističkim metodama.

Ključne riječi: otvoreni arterijski vod, klasifikacija PDA, kirurško podvezivanje, minimalno invazivne metode, komplikacije

12. SUMMARY

„SURGICAL TREATMENT OF PERSISTENT DUCTUS ARTERIOSUS IN DOGS“

Persistent ductus arteriosus is the most common congenital heart disease in dogs. It is a failure to close the fetal connection between the aorta and the pulmonary artery, which ultimately results in heart failure, most often up to one year of age. The ideal surgical candidate is a young animal with minimal changes in the heart muscle. There are several surgical techniques for treating this condition, and minimally invasive techniques such as thoracoscopic PDA ligation or intravascular occluder placement are used. Most patients who are operated on time undergo myocardial tissue remodeling and have an excellent long-term prognosis. In this thesis, a review of the literature related to the surgical treatment of this disease, complications during surgery and prognosis will be done. Individual cases of dogs with PDA that were operated on at the Clinic of Surgery, Orthopedics and Ophthalmology will also be described by collecting archival data from the database of the Clinic of Surgery, Orthopedics and Ophthalmology, Faculty of Veterinary Medicine. The data will then be processed by appropriate statistical methods.

Keywords: Persistent ductus arteriosus, PDA classification, surgical ligation, minimally invasive methods, complications

13. LITERATURA

1. BOJRAB M.J., WALDRON D.R., TOOMBS J.P. (2014). Current technique in small animal surgery, fifth edition. Jackson, WY: Teton NewMedia. Str. 89-91, 642-634, 649-655.
2. BOUTET B.G., SAUNDERS A.B., GORDON S.G. (2017): Clinical Characteristics of Adult Dogs More Than 5 Years of Age at Presentation for Patent Ductus Arteriosus, *Journal of veterinary internal medicine*; 31:685–690
3. BROADUS K.D., TILLSON D.M. (2010). Patent ductus arteriosus in dogs. *Cardiology Compendium*, September (Vol 32, No. 9) Preuzeto s: <https://www.vetfolio.com/learn/article/patent-ductus-arteriosus-in-dogs>
4. BUCHANAN J.W. (2001). Patent Ductus Arteriosus: Morphology, Pathogenesis, Types and Treatment. *Journal of Veterinary Cardiology*, 2001;3:7-19.
5. BUCHANAN J. W. (1968): Symposium : Thoracic Surgery in the Dog and Cat- Patent Ductus Arteriosus and Persistent Right Aortic Arch Surgery in Dogs. *J. small Anim. Pract.* Vol. 9, 1968, pp. 409 to 428. Pergamon Press Ltd. Printed in Great Britain
6. BUCHANAN J.W., PATTERSON D.F. (2003): Etiology of Patent Ductus Arteriosus in Dogs *Journal of Veterinary Internal Medicine* 2003;17:167–171
7. COˆTE´ E., ETTINGER S.J. (2001): Long-Term Clinical Management of Right-to-Left (“Reversed”) Patent Ductus Arteriosus in 3 Dogs. *Journal of Veterinary Internal Medicine* 2001;15:39–42. <https://onlinelibrary.wiley.com/doi/epdf/10.1111/j.1939-1676.2001.tb02295.x>
8. DAE-HYUN K., SUNG-HWA H., HYUNWOOK M., DONG-JU S., ARYUNG N., SUNG-YONG J., JUNG-YEON H., HYUN-CHOUL J. (2020). Surgical Ligation of Patent Ductus Arteriosus Using the Descending Aortic Approach in Two Dogs; Korea; *Journal of Veterinary Clinics* 37(1) : 42-45 (2020). <http://dx.doi.org/10.17555/jvc.2020.02.37.1.42>
9. DE MONTE V., STAFFIERI F., CAIVANO D., NANNARONE S., BIRETTONI F., PORCIELLO F., DI MEO A., BUFALARI A. (2017). Heart rate and blood pressure

variations after transvascular patent ductus arteriosus occlusion in dogs. *Research in Veterinary Science* 113 (2017) 73–78

10. DOOCY K.R., SAUNDERS A.B., GORDON S.G., JEFFERY N. (2018). Comparative, multidimensional imaging of patent ductus arteriosus and a proposed update to the morphology classification system for dogs. *Journal of Veterinary Internal Medicine*, 2018;32:648–657. Preuzeto s: wileyonlinelibrary.com/journal/jvim
11. FOSSUM, T. V. I SUR (2013.): *Small animal surgery*, fourth edition, Elsevier, Midwestern University. Glandale, Arizona, str. 871-876.
12. FOX P.R., SISSON D., MOÏSE N. S. (1999). *Textbook of canine and feline cardiology*. USA: WB. Saunders Company. Str. 505-512.
13. HULSMAN A.H, BREUR J. M. P. J., SZATMÁRI V. (2020). Low profile vascular plug for transarterial occlusion of patent ductus arteriosus in small dogs. *Journal of veterinary internal medicine* 2021; 35:98-106.
14. JAMES L., BLACK C., FUTTER G. (2011). Patent ductus arteriosus repair in general practice. *Journal of the South African Veterinary Association* (2011) 82(4): 239–241 (En.).
15. LLOYD T.R., FEDDERLY R., MENDELSON A. M., SANDHU S.K., BEEKMAN III R.H. (1993). Transcatheter Occlusion of Patent Ductus Arteriosus With Gianturco Coils. *Circulation, AHA Journals*, February 13, 2022 (Vol 88, No 4, Part 1 October 1993). Preuzeto s: <http://ahajournals.org>
16. MILLER M.W., GORDON S.G., SAUNDERS A.B., ARSENAULT W.G., MEURS K.M., LEHMKUHL L.B., BONAGURA J.D., FOX P.R. Angiographic classification of patent ductus arteriosus morphology in the dog // *Journal of Veterinary Cardiology*. 2006 Nov;8(2):109-14.
17. ORTON E.C., MONNET E. (2018). *Small Animal Thoracic Surgery*. USA: JohnWiley & Sons, Inc. Str. 177-181.
18. SAUNDERS A.B., GORDON S.G., BOGGESS M.M., MILLER M.W.(2014): Long-term outcome in dogs with Patent ductus arteriosus: 520 cases (1994 – 2009). *Journal of Veterinary Internal Medicine*; 28: 401-410.

19. TOBIAS K. M., JOHNSTON S. A. (2012). *Veterinary Surgery small animal*. Canada: Saunders (imprint of Elsevier Inc). Str. 1825-1827
20. Van ISRAËL N., FRENCH A.T., DUKES-McEWAN J. (2003). Long-term follow-up of dogs with patent ductus arteriosus. *Journal of Small Animal Practice* 44, 480-490.
21. Van ISRAËL N., FRENCH A.T., DUKES-McEWAN J., WELSH E.M. (2003): Patent Ductus Arteriosus in the older Dog. *Journal of Veterinary Cardiology*, Vol.5, No. 1.
22. ZOBUNDŽIJA M., BABIĆ K., GJURČEVIĆ KANTURA V., KOZARIĆ Z. (2014). *Veterinarska embriologija*. Zagreb: Naklada slap. Str. 105-130
23. WARE W.A. (2011). *Cardiovascular disease in small animal medicine*. London: Manson Publishing Ltd. Str. 238-241

14. ŽIVOTOPIS

Rođena sam 15.10.1995. godine u Osijeku. Nakon završene osnovne škole 2010. godine upisujem Isusovačku klasičnu gimnaziju s pravom javnosti u Osijeku. Tijekom osnovne i srednje škole aktivno se bavim sportom gdje grupnim nastupom u veslanju ostvarujem naslove državnog prvaka. Nakon završene gimnazije 2014. godine upisujem Veterinarski fakultet sveučilišta u Zagrebu. Za vrijeme nižih godina studiranja dio ljeta provodim volontirajući u veterinarskim ambulancama i stanicama u Osijeku i Supetru. Stručnu praksu odradila sam u veterinarskoj ambulanti za male životinje „Buba“ Zagreb, a posljednje godine studija i dio absolventske godine provodim volontirajući na klinici za Kirurgiju, ortopediju i oftalmologiju Veterinarskog fakulteta.