

# Pregled patologije spolnog sustava ptica s naglaskom na liječenje zaostalog jajeta

---

Čukelj, Petra

Master's thesis / Diplomski rad

2022

Degree Grantor / Ustanova koja je dodijelila akademski / stručni stupanj: **University of Zagreb, Faculty of Veterinary Medicine / Sveučilište u Zagrebu, Veterinarski fakultet**

Permanent link / Trajna poveznica: <https://um.nsk.hr/um:nbn:hr:178:266743>

Rights / Prava: [In copyright](#) / [Zaštićeno autorskim pravom.](#)

Download date / Datum preuzimanja: **2025-01-13**



Repository / Repozitorij:

[Repository of Faculty of Veterinary Medicine -](#)  
[Repository of PHD, master's thesis](#)



SVEUČILIŠTE U ZAGREBU

VETERINARSKI FAKULTET

Petra Čukelj

Pregled patologije spolnog sustava ptica s naglaskom na  
liječenje zaostalog jajeta

Diplomski rad

Zagreb, 2022

Klinika za porodništvo i reprodukciju Veterinarskog fakulteta Sveučilišta u Zagrebu

Predstojnik Klinike za porodništvo i reprodukciju:

prof. dr. sc. Tugomir Karadjole

Mentori:

Prof. dr. sc. Goran Bačić

Prof, dr. sc. Tugomir Karadjole

Članovi povjerenstva za obranu diplomskog rada:

1. Prof. dr. sc. Nino Maćešić

2. Prof. dr. sc. Goran Bačić

3. Prof. dr. sc. Tugomir Karadjole

4. Izv. prof. dr. sc. Ivan Folnožić

## ZAHVALA

Zahvaljujem se mentoru prof.dr.sc. Goranu Bačiću na ukazanom povjerenju, strpljenju, izdvojenom vremenu i pomoći tijekom izrade ovog rada te na stručnom i profesionalnom vodstvu.

Zahvaljujem se i svojim prijateljima i kolegama koji su mi uljepšali i olakšali studentske dane.

Na kraju, posebnu zahvalu dugujem svojoj obitelji; mami koja je bila uz mene prve 3 godine fakulteta, tati i sekama kroz cijelo studiranje, mojem malom Noi zbog kojeg nisam smjela više odustati ili odužiti i Marku. Hvala vam jer bez vas ništa od ovog nebi bilo moguće.

## POPIS PRILOGA

Slike:

Slika 1. Anatmija jaja.....	2
Slika 2. Građa jajovoda.....	3
Slika 3. Shematski prikaz prolaska i formiranja jaja u jajovodu.....	6
Slika 4. Peritonitis uzrokovan žumanjkom.....	10
Slika 5. Prikaz jaja meke ljuske.....	14
Slika 6. Prikaz jaja hrapave površine.....	15

## SADRŽAJ

1. UVOD.....	1
2. DOSADAŠNJE SPOZNAJE IZ LITERATURE.....	2
2.1. ANATOMIJA.....	2
2.1.1. JAJA.....	2
2.1.2. SPOLNI SUSTAV .....	3
2.2. FIZIOLOGIJA SPOLNOG SUSTAVA .....	5
2.3. PATOLOGIJA .....	7
2.3.1. UROĐENE ANOMALIJE JAJNIKA .....	7
2.3.2. STEČENE ANOMALIJE .....	7
2.3.2.1. OOFORITIS .....	7
2.3.2.2. CISTE NA JAJNICIMA.....	8
2.3.2.3. NEOPLAZIJE.....	8
2.3.3. UROĐENE ANOMALIJE JAJOVODA.....	8
2.3.4. STEČENE ANOMALIJE JAJOVODA.....	9
2.3.4.1. CISTIČNA HIPERPLAZIJA .....	9
2.3.4.2. NEOPLAZIJE.....	9
2.3.4.3. SALPINGITIS I METRITIS .....	9
2.3.4.4. PERITONITIS UZROKOVAN ŽUMANJKOM.....	9
2.3.5. DISTOCIJE.....	10
2.3.5.1. ZAOSTAJANJE ILI RETENCIJA JAJA.....	11
2.3.5.2. EKTOPIČNI GRAVIDITET/JAJE .....	13
2.3.5.3. KRONIČNO ILI PRETJERANO LIJEGANE JAJA .....	13
2.3.5.4. NEPRAVILNA JAJA.....	14
2.3.5.5. PROLAPS JAJOVODA .....	15
2.3.5.6. RUPTURA JAJOVODA I MATERNICE .....	15

3.	ZAKLJUČCI.....	17
4.	LITERATURA .....	18
5.	SAŽETAK .....	20
6.	SUMMARY .....	21
7.	ŽIVOTOPIS .....	22

## 1. UVOD

U ovom diplomskom radu obrađena je jedna od najčešćih patologija peradi i ptica koja se viđa u kliničkoj praksi te je vezana uz spolni sustav ptica, a to je produljen prolazak i ovipozicija jaja odnosno retencija jaja. Retencija ili zaostajanje jaja označava usporenu pasažu i polijeganje jaja. Prolazak jaja kroz jajovod smatra se produljenim ako jaje ne izađe u roku 24- 48 sati. Ova patologija najčešće se javlja kod tigrica, kanarinaca i dvorišno držane peradi koje još nisu spolno zrele ili su pak prestare. Jaja najčešće zaostaju u predjelu distalnog djela maternice, vagine ili vaginalno- kloakalnog spoja. Ovisno o dijelu gdje se jaje zadržava može imati formiranu ljusku ukoliko se nalazi u materničnom djelu, ili membrane ljuske ako je zapelo proksimalnije od maternice. Uzroci nastanka retencije su različiti. Opće stanje životinje prije distocije, kondicija, nutritivni deficiti, posebice kalcija te razne infekcije jajovoda mogu uzrokovati pojavu retencije jaja. Cilj rada je prikazati razne metode liječenja zaostalog jaja.



## 2. DOSADAŠNJE SPOZNAJE IZ LITERATURE

### 2.1. ANATOMIJA

#### 2.1.1. JAJA

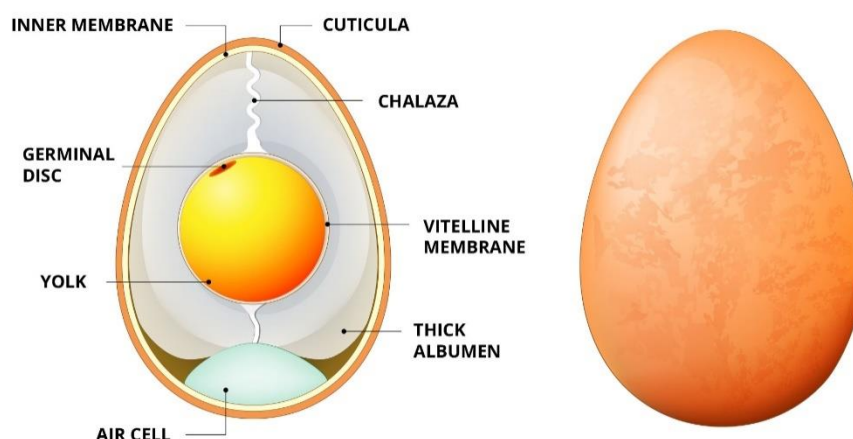
Jaje obavija ljuska koja je izgrađena od kalcijevog karbonata te ju prekriva oko 17000 sitnih pora. To je polupropusna membrana koja omogućava prolazak zraka i vlage kroz pore. Nakon polaganja jaja, ono je obavijeno prozirnou opnom koja se naziva cvat te štiti jaje od prodora bakterija i prašine.

Na unutarnjem zidu ljuske, nalaze se dvije membrane unutarnja i vanjska. Obje membrane građene su od keratina. Vanjska membrana zalijepljena je za ljusku, a unutarnja priliježe na bjelanjak. Nakon polaganja, jaja su topla te njihovim hlađenjem dolazi do smanjivanja unutarnje membrane i njenog odvajanja od vanjske membrane te se formira zračni džep. On se obično nalazi na donjoj, odnosno široj strani jaja i predstavlja izolaciju jaja.

Bjelanjak sadrži oko 40 različitih proteina ali najveći udio bjelanjka otpada na vodu te se sastoji od dva sloja, unutarnjeg i vanjskog. Vanjski sloj je tekuć, a unutarnji je želatinozniji. Bjelanjak ima ulogu u zaštiti embrija unutar žumanjka (BEDRANI i sur., 2013.).

Kroz bjelanjak prolaze svijetle niti uvijenih proteina ili *helaze* koje su uvijene u suprotnim smjerovima kako bi žumanjak stajao čvrsto i stabilno. Uloga helaza je da drže žumanjak u središtu jaja.

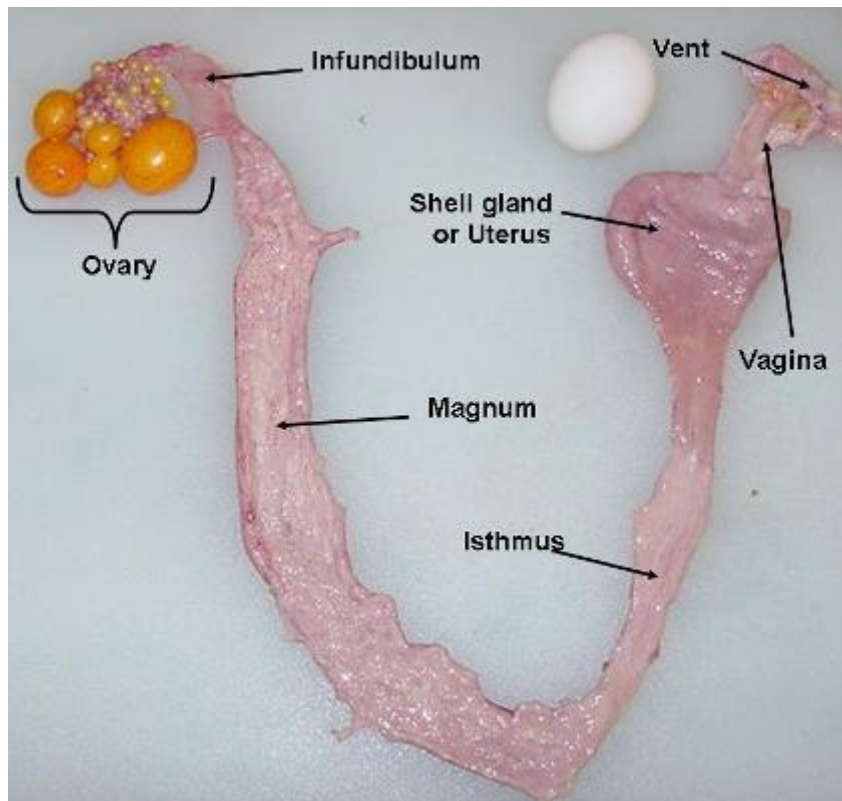
Žumanjak sadrži manje vode u odnosu na bjelanjak, a više proteina, masti, vitamina i minerala. Obavija ga tanka, prozirna nit, odnosno vitelinska opna. To je protein koji drži žumanjak na okupu (ANTON, 2007.).



**Slika 1.** Anatomija jaja (izvor: <https://www.theperfectegg.net/the-onsen-egg-temperature-curve/>)

### 2.1.2. SPOLNI SUSTAV

Spolni sustav ženki sastoji se od parnih jajnika i jajovoda koji se počinju razvijati još za vrijeme embrionalnog razvoja. Kod većine ptica, samo lijevi jajnik i jajovod se razvijaju do kraja i budu funkcionalni, a desni ostane rudimentaran. Anatomski gledano, lijevi jajnik leži između kranijalnog dijela bubrega, nadbubrežne žlijezde te kaudalno od pluća (SCAGNELLI i TULLY, 2017.). Medijalno leži uz *aortu* i *venu cavu caudalis*, s lateralne strane jajnika nalazi se lijeva zračna vrećica, a ventralno su lijevi režanj jetre te mišićni dio želudca (ZOBUNDŽIJA i sur., 1996.). Jajovod ptica podijeljen je na 6 dijelova: *infundibulum*, *magnum*, *isthmus*, *tubularni dio maternice*, *vrećica maternice* i *vagina*. Kod spolno zrelih jedinki, dužina jajovoda može doseći oko 65 cm.



**Slika 2.** Građa jajovoda (izvor: <https://poultry.extension.org/articles/poultry-anatomy/avian-reproductive-female/>)

Posljednji dio spolnog sustava ženki čini kloaka koja ima tri odjeljka: proktodeum, urodeum i koprodeum te je svaki od njih vezan za pojedini sustav odnosno organ. Koprodeum je najkranijalni dio kloake i nastavak je debelog crijeva gdje se pohranjuje izmet. Urodeum je srednji dio kloake i nalazi se kaudalno od proktodeumnog nabora. On sadržava otvore za mokraćovod i genitalne cijevi. Posljednji odjeljak je proctodeum. To je kaudalni segment koji je kratak i završava na otvoru, a na dorzalnom zidu nalazi se otvor koji vodi do Fabricijeve burze. Urodeum je od proktodeuma odvojen uroproktodealnim naborom, a koprodeum od urodeuma koprourodealnim naborom. Ukoliko je koprodeum ispunjen fecesom, dolazi do prolapsa koprourodealnog nabora kako feces nebi došao u kontakt sa ostalim dijelovima kloake (KING i MCLELLAND, 1984.).

## 2.2. FIZIOLOGIJA SPOLNOG SUSTAVA

Za vrijeme embrionalnog razvoja, ptice imaju oba jajnika i jajovoda. Tijekom inkubacije, kod većine ptica, desni jajnik prestaje sa rastom dok lijevi nastavlja svoj rast. Ukoliko je došlo do ozlijede lijevog jajnika prilikom izlijeganja ili pak njegovog uklanjanja, desni jajnik će nastaviti s rastom što će rezultirati ovotestisom. Ovotestis je spolna žlijezda koja ima obilježja testisa i jajnika te je moguće uočiti promjenu spola. Kod ovotestisa proizvodnja gameta je rijetka.

Jajne stanice za vrijeme spolne nezrelosti ostaju u stanju mirovanja. Spolna zrelost ovisi o vrsti. Kokoši lakih pasmina dosežu spolnu zrelost u dobi od 4,5-5 mjeseci, teške pasmine sa 5,5-6 mjeseci. Kod pura, spolna zrelost nastupa sa 7,5-8,5 mjeseci, kod gusaka sa 9-10 mjeseci a kod pataka sa 5-6 mjeseci. Do aktivacije jajnih stanica dolazi stimulacijom okolišnih čimbenika. Posebice je važna duljina trajanja dana odnosno fotoperiod. Većina ptica na produljenje dana reagira razvojem i rastom folikula, iako postoje iznimke. Idealna dužina trajanja dana je više od 12 sati. Obrnuti fotoperiod, odnosno skraćenje trajanja dana/dnevnog svjetla za posljedicu ima depresiju rasta i razvoja folikula. Put stimulacije ovisan o fotoperiodu je kroz zjenicu do mrežnice, a zatim preko kratkog očnog živca do specifične jezgre smještene u hipotalamusu. Te jezgre proizvode hormone koji prelaze sa neurona tih jezgri u područje medijane eminencije. Zatim ti hormoni prelaze u portalnu cirkulaciju koja povezuje hipotalamus sa adenohipofizom gdje ulaze u specifične stanice adenohipofize koje proizvode gonadotropin koji je odgovaran za pravilno funkcioniranje jajnika (HARRISON i HARRISON, 1986.).

Rast jajnih folikula pod utjecajem je folikulostimulirajućeg hormona, a ovulacija ovisi o luteinizirajućem hormonu. Kada jajna stanica započne svoj rast unutar folikula, njeno sazrijevanje traje nekoliko dana. Žumanjak se taloži u obliku koncentričnih prstenova koji predstavljaju dnevno sazrijevanje i jedini je dio jaja koji nastaje u jajniku, a ostatak se formira u jajovodu.

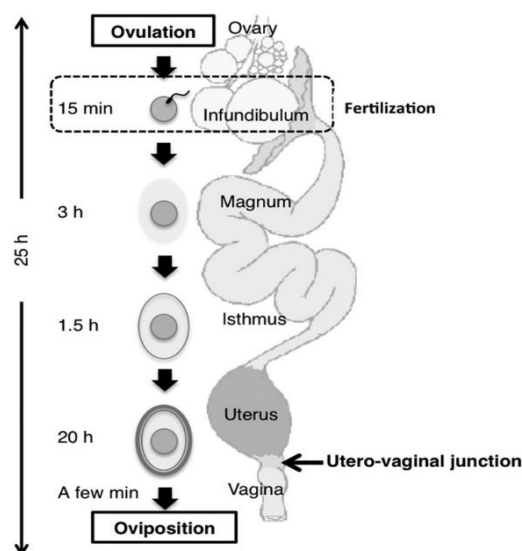
Sazrijevanjem žumanjka dolazi do puknuća folikula koje se događa u regiji koja se naziva stigma, a karakterizira je slaba ili gotovo nikakva prokrvljenost. Nakon otpuštanja žumanjka iz folikula, ono nastavlja svoj put i daljnje formiranje u jajovodu. Kao što je navedeno u poglavlju anatomije reproduktivnog sustava ptica, jajovod se sastoji od šest dijelova. Infundibulum je prvi dio jajovoda gdje žumanjak odlazi iz jajnika te se tu odvija

oplodnja. Ovdje se jajašce zadržava 15 minuta. Jajašce zatim odlazi u magnum i tu se zadržava 3 sata. Magnum luči gusti protein odnosno bjelanjak (BEDRANI i sur., 2013.).

Žumanjak se za vrijeme prolaska kroz magnum okreće oko svoje osi i na taj se način bjelanjak obavija oko žumanjka. Glatka muskulatura magnauma istiskuje jaje koje se još razvija dalje prema istmusu gdje se jaje zadržava sat i pol do dva. Tu dolazi do formiranja vanjske i unutarnje membrane ljuske. Na površini vanjske membrane nalaze se mamilarna tijela koja su bitna za kristalizaciju kalcijevog karbonata u maternici (HINCKE i sur., 2000.).

Osmoza omogućava vodi, vitaminima i mineralnim solima prodiranje u jaje te migraciju do žumanjka gdje je najmanja koncentracija vode.

U ovoj završnoj, intrauterinoj fazi formiraju se različiti slojevi bjelanjka. U maternici se jaje zadržava 20-21 sat. Kada kristalizacija završi, slijedi ovipozicija odnosno polaganje jaja do kojeg dolazi izvrtnjem vagine. Ovipozicija se odvija pod djelovanjem oligopeptida arginin vazotocina i prostaglandina (ROBINSON i sur., 1988.). U konačnici, cijeli proces formiranja jaja traje 24- 26 sati.



**Slika 3.** Shematski prikaz prolaska i formiranja jaja u jajovodu ( izvor:

[https://www.researchgate.net/figure/Schematic-drawing-of-an-avian-oviduct-After-ovulation-the-oocyte-is-incorporated-into\\_fig1\\_256072409](https://www.researchgate.net/figure/Schematic-drawing-of-an-avian-oviduct-After-ovulation-the-oocyte-is-incorporated-into_fig1_256072409))

## 2.3. PATOLOGIJA

Patologija ženskog spolnog sustava kod ptica vezana je uz jajnike i jajovode te se dijeli na urođene odnosno kongenitalne i stečene promjene (DONELEY, 2010.).

### 2.3.1. UROĐENE ANOMALIJE JAJNIKA

Urođene anomalije uključuju atreziju, perzistirajući desni jajnik te ciste na jajnicima. Kao što je ranije spomenuto kod anatomije spolnog sustava, sve ptice tijekom embrija razviju oba jajnika i jajovoda pri čemu se samo lijevi razvije do kraja. Ipak, postoje vrste ptica koje fiziološki razviju oba jajnika u potpunosti, kao što je kivi ili neke vrste grabljivica. Kivi ima razvijena oba jajnika i jedan (lijevi) jajovod, a grabljivice uz oba jajnika i oba jajovoda (DONELEY, 2010.).

U praksi, perzistirajući desni jajnik i jajovod povremeno se može naći kod papiga kod kojih je fiziološki, u potpunosti razvijen samo lijevi jajnik i jajovod.

Kao posljednju urođenu anomaliju treba spomenuti ciste koje najčešće nalazimo kod tigrica i kanarinaca.

### 2.3.2. STEČENE ANOMALIJE

Stečene anomalije spolnog sustava ptica za razliku od drugih vrsta životinja, usko su vezane uz jajnik i jajovod zbog anatomske građe samog sustava. Najčešće patološke promjene odnosno stanja su ooforitis, ciste na jajnicima te neoplazije (LA BONDE, 2006.).

#### 2.3.2.1. OOFORITIS

Zarazna upala jajnika može nastati kao rezultat djelovanja nekoliko različitih čimbenika kao što je hematogeno širenje bakterija (*E. coli*), virusa (herpesvirus) te gljivica ili širenjem s upaljenih zračnih vrećica ili peritoenuma. Suprotno tome, neinfektivni ooforitis uzrokuju puknuće folikula, djelovanje nekih toksina ili istiskivanje žumanjka u stromu jajnika.

Upala jajnika najčešće se klinički manifestira generaliziranom slabošću, gubitkom težine te neplodnošću i povećanom stopom embrionalne smrtnosti (DONELEY, 2010.).

#### 2.3.2.2. CISTE NA JAJNICIMA

Veličina cista može varirati pa shodno tome i manifestacija kliničkih znakova. Ako se radi o malim cistama, postoji velika mogućnost da neće biti nikakvih kliničkih znakova dok se kod većih cista, može javiti celomsko proširenje, dispneja te naprezanje ptica što može dovesti do prolapsa kloake (LA BONDE, 2006.).

#### 2.3.2.3. NEOPLAZIJE

Tumori na jajnicima uključuju tumor granuloza stanica, karcinom jajnika, karcinomatozu, disgerminom, arenoblastom i teratom. Kao i kod cista, klinički znakovi ovisit će o veličini tumora. Redukcija jaja i i začepljenje jajovoda samo su neki od kliničkih znakova (HARRISON i HARRISON, 1986.).

#### 2.3.3. UROĐENE ANOMALIJE JAJOVODA

Najčešće urođene anomalije vezane uz jajovod jesu atrezija, segmentalna aplazija, ciste te perzistentni desni jajovod (DONELEY, 2010.).

Ako desni jajovod postoji, rijetko je u potpunosti razvijen. Na njemu se mogu razviti ciste, endometritis ili hiperplazija što dovodi do neplodnosti, peritonitisa koji je uzrokovan žumanjkom te salpingitisa.

## 2.3.4. STEČENE ANOMALIJE JAJOVODA

### 2.3.4.1. CISTIČNA HIPERPLAZIJA

Cističnu hiperplaziju karakteriziraju vidljive ciste ispunjene bistrom ili zamućenom tekućinom. Te ciste su najvjerojatnije endokrinog porijekla no to još nije utvrđeno (OROSZ i sur., 1997.).

### 2.3.4.2. NEOPLAZIJE

Adenomi, adenokarcinomi i lejomioni su najčešće zabilježene neoplazije u jajovodu ptica (DE MATOS i MORISSEY, 2005.).

### 2.3.4.3. SALPINGITIS I METRITIS

Salpingitis je upala jajovoda i mezosalpinksa, a metritis označava upalu maternice. Najčešće se javljaju kod papiga i dvorišno držane peradi, a etiologija nastanka ovisi o predisponirajućim faktorima kao što su dob, pothranjenost, velika produkcija ili zaostajanje jaja. Rijetko se javljaju kao primarne infekcije u domaćih ptica, a češće kao posljedica infekcije virusom Newcastleske bolesti ili zaraznog bronhitisa. Sekundarna infekcija može uslijediti i zbog zadržavanja žumanjka i pretjeranog ili produljenog polaganja jaja kao i djelovanja nekih bakterijskih vrsta kao *E.coli*, *Klebsiella spp.*, *Pseudomonas spp.* (POLLOCK, 2005.).

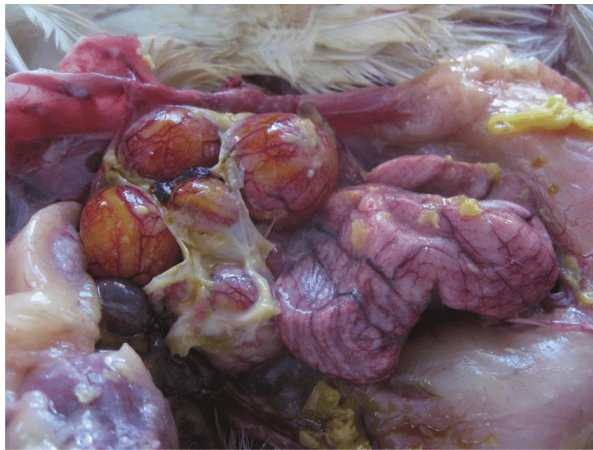Infekcija iz okolnih tkiva, poput jetre ili zračnih vrećica također mogu uzrokovati salpingitis i metritis. Bolest se klinički očituje gubitkom težine, anoreksijom, letargijom, otežanim disanjem (POLLOCK, 2005.).

### 2.3.4.4. PERITONITIS UZROKOVAN ŽUMANJKOM

Uzrok ovog peritonitisa je žumanjak ili njegovi dijelovi koji se nalaze u celomnoj šupljini i uzrokuju upalu. Nalaz ektopičnog žumanjka odnosno ovulacije, najčešće je posljedica nemogućnosti infundibuluma da prihvati ovulirani žumanjak. To se najčešće dešava zbog



traume, bolesti, velike količine masti ili retropulzije žumanjka iz jajovoda u šupljinu zbog metritisa ili salpingitisa, začepa jajovoda, cistične hiperplazije. Bolest se najčešće uočava kod visoko proizvodnih kokoši, a očituje se dispnejom, općom slabosti, mogućnosti prestanka nesenja jaja ili nesenja deformiranih jaja. Peritonitis uzrokovan žumanjkom može dovesti i do sekundarnih bolesti kao što su diabetes melitus, bolest gušterače, hepatitis i nefritis (HARRISON i HARRISON, 1986.)



**Slika 4.** Peritonitis uzrokovan žumanjkom

(izvor:[https://www.researchgate.net/figure/Egg-peritonitis-yolk-material-present-in-the-form-of-amorphous-material\\_fig2\\_257459879](https://www.researchgate.net/figure/Egg-peritonitis-yolk-material-present-in-the-form-of-amorphous-material_fig2_257459879))

#### 2.3.5. DISTOCIJE

Distocije ili produljena ovipozicija jedan je od najčešćih problema u spolnom sustavu ptica koji se viđaju u kliničkoj praksi. Kod papigašica broj jaja i sama duljina procesa proizvodnje jaja ovisi o mnogo čimbenika kao što su zdravstveni status, temperatura, prisutnost ili odsutnost partnera, fotoperiod, prehrana. Ukoliko su svi uvjeti zadovoljeni i uravnoteženi dolazi do eutocije odnosno normalnog poroda ili u slučaju ptica normalnog izlaska jaja. Klinički znakovi koji prate distocije su pahuljasto perje, problemi sa disanjem odnosno životinja diše sa otvorenim ustima, oskudan izmet ili pak njegov potpuni izostanak. Ovisno o zdravstvenom stanju ptice i kondiciji prije distocije, ovisit će i klinički znakovi (DE MATOS i MORISSEY, 2005.).

### 2.3.5.1. ZAOSTAJANJE ILI RETENCIJA JAJA

Postoji niz predisponirajućih čimbenika koji mogu dovesti do usporene pasaže i polaganja jaja odnosno retencije jaja. Najčešće pogođene ptice su vrlo mlade ili vrlo stare, a jaje najčešće zaostaje u području distalnog djela maternice, vagine ili vaginalno- kloakalnog spoja. Najviše se javlja kod tigrica, kanarinaca i dvorišno držane peradi (OROSZ i sur., 1997.). Pothranjenost, nutritivni deficiti, osobito kalcija, infekcije jajovoda, samo su neki od pogodovnih čimbenika. Kako je maternica zadužena za istiskivanje jaja, a kalcij za kontrakciju maternice, njegov deficit će uzrokovati zaostajanje jaja u maternici (ROMAGNANO,1996.).

U ovom stanju dolazi do produljenog prolaska jaja kroz jajovod, a ono se smatra produljenim ako jaje ne izađe u roku 24-48 sati. Ako se jaje zadržava u materničnom djelu, imat će formiranu ljusku, a ako se zadržava u dijelovima koji se nalaze proksimalno od maternice ono neće sadržavati ljusku već samo membrane ljuske. Ukoliko dođe do pritiskanja lokalnih krvnih žila ili živaca to često može dovesti do pareze, paralize i općenito slabe prokrvljenosti organa. Simptomi koji ukazuju na usporen prolazak i polaganje jaja odnosno zaostajanje jaja jesu gubitak apetita, stalno podignut rep, hod kao kod pingvina, smanjena aktivnost, dispneja, kolaps i proširenje celomne šupljine (JOYNER, 1999.).

Stanje se dijagnosticira na temelju kliničke slike kao i povijesti nesjenja jaja. Palpacijom šupljine možemo utvrditi položaj jaja, a ukoliko se radi o jaju s mekanom ljuskom to će biti otežano te će se primijeniti ultrazvučna pretraga. Terapija zaostalog jaja provodi se primjenom lijekova ili kirurškog zahvata.

Kada dođe do retencije jaja, prvi korak u terapiji je poboljšanje okolišnih čimbenika kao što je podizanje temperature na 29-32°C s obzirom da je dokazano da niža temperatura uzrokuje stres kod ptica koji i dovodi do zaostajanja jaja te držanje ptice u tihom i mračnom okruženju (KRAUTWALD – JUNGHANNS i ENDERS, 1994.).

Aplikacija kalcijevog glukonata u dozi 10mg/kg svakih 3-6 sati te vitamina D u dozi 3000U/kg intramuskularno je idući korak. Uz aplikaciju kalcija, potrebno je masirati područje maternice. U 70- 80 % slučajeva ovakav postupak će riješiti problem zaostalog jaja. Stanje je potrebno liječiti i simptomatski, odnosno primjenom kisika ukoliko životinja pati od dispneje te hranjenje na sondu lako probavljivom hranom i dodacima sa visokim udjelom šećera kako bi se osigurao brzi izvor energije (HUDELSON, 1996.).

Ukoliko kalcij i masaža ne uspiju, moguće je aplicirati oksitocin u mišić u dozi 5 IU/kg koji će potaknuti kontrakcije maternice, no njegova upotreba može biti i kontraindicirana s obzirom da se radi o hormonu koji ne nalazimo kod ptica (ptičji ekvivalent je arginin vazotocin koji nije komercijalno dostupan). Prilikom davanja oksitocina bitno je da je uterovaginalni sfinkter jajovoda otvoren, u suprotnom, njegova je primjena kontraindicirana.

Intrakloakalna primjena prostaglandina E2 će potaknuti dilataciju uterovaginalnog sfinktera i naprezanje unutar 5-10 minuta. Manualnom manipulacijom jaje možemo istisnuti prema kloaki. Kod ručne manipulacije treba biti oprezan i paziti da jaje ne istisnemo gore prema bubrezima i kralježnici. Treba izbjegavati prostaglandin F2 alfa jer će on izazvati kontrakciju jajovoda bez opuštanja uterovaginalnog sfinktera (JOYNER, 1999.).

Ukoliko potporna terapija i medikamentozna terapija ne dovedu do istiskivanja jaja, potrebno je napraviti manualnu manipulaciju. Masaža trbuha i vaginalnog otvora može opustiti vaginalni sfinkter i omogućiti prolaz jaja. Ubrizgavanje lubrikanta u kolaku dovodi do vlaženja tkiva te na taj način može olakšati prolazak jaja. Poželjno bi bilo anestetizirati i sedirati životinju kako bi se mišići što više opustili. Prvi korak u ovakvom postupku je lagani digitalni pritisak na kaudalni celom, kranijalno na jaje jer će neka jaja na taj način lako proći kroz distalni dio jajovoda i kloaku. Upotrebom kloakalnog spekulum vaginalni otvor jajovoda može se proširiti umetanjem tupe sonde (tipa štapić na čijem se vrhu nalazi vata) koju polagano okrećemo. Moguće komplikacije kod takvog postupka jesu retroperistaltika jaja ili njegovih fragmenata u ektopični položaj unutar šupljine, puknuće jaja, trauma jajovoda, krvarenja.

Ako takav postupak nije doveo do prolaska jaja i njegovog izlaska iz zdjelice, poduzima se idući korak a to je transabdominalna ili kloakalna ovocenteza ovisno o položaju jaja. Aspiraciju kroz kolaku izvest ćemo ako je jaje pozicionirano distalnije, a transabdominalno ukoliko se nalazi kranijalnije. Velikom iglom ulazi se kroz kloaku ili transabdominalno do jaja te se tekući sadržaj iz jaja aspirira uz njegovu istovremenu imploziju. Promjer igle ovisi o vrsti ptice, a najčešće se radi o promjeru 18g (za are) ili 22g za manje ptice. Ljuska jaja najčešće će izaći sama u roku 48 sati, a u tom vremenu ptica boravi na toplom. Ipak, ponekad jemoguće da pojedini dijelovi ljuske ostanu u zidu maternice pa ih je potrebno mehanički ukloniti sa forcepsom. Na kraju ovocenteze, potrebno je napraviti rendgen te potvrditi da nema zaostalih fragmenata (ROMAGNANO, 1996.).

Liječenje prostaglandinom, ručnom manipulacijom i ovocentezom kontraindicirano je u slučaju ektopočnoj jaja, rupturi i torziji jajovoda te mehaničke opstrukcije.

Kirurški zahvati, laparotomija i histerektomija, indicirani su kod jedinki kod kojih niti jedna od gore navedenih terapija i postupaka nije imala pozitivan učinak na rješavanje zaostalog jaja, peritonitisa uzrokovanog žumanjkom ili u liječenju metritisa (HARCOURT – BROWN, 1996.).

Histerektomiju je uputno napraviti ukoliko je ptica preslaba, ako se jaje želi sačuvati ili pak nije utvrđen točan položaj jaja rendgenom. Histerektomija također omogućuje rješavanje problema kroničnog lijeganja jaja te peritonitisa uzrokovanog žumanjkom. Zahvat se odnosi na uklanjanje jajovoda i maternice, odnosno dio jajovoda od infundibuluma do uterusa.

Laparotomija se izvodi ukoliko se jaje nalazi izvan maternice (HARRISON i HARRISON, 1986.).

Smatra se da pravilna prehrana, dodatak kalcija u vrijeme sezone nesenja, promjene u staništu (micanje gnijezda i materijala za gniježđenje, razdvajanje od partnera, micanje igračkaka) i hormonska terapija smanjuju rizik od pojave retencije jaja.

#### 2.3.5.2. EKTOPIČNI GRAVIDITET/JAJE

Ektopični graviditet/jaje se klinički i etiološki ne razlikuje od zaostajanja ili retencije jaja. Kokoš ne uspijeva iznijeti jaje zbog rupture jajovoda u području maternice te se ono izgubi negdje u trbušnoj šupljini (HARRISON i HARRISON, 1986.).

#### 2.3.5.3. KRONIČNO ILI PRETJERANO LIJEGANE JAJA

Kronično ili prekomjerno polaganje jaja najčešće zahvaća nimfe, ali može zadesiti svaku vrstu. Nimfe su najčešće pogođene jer potječu iz suhih područja te se danas drže kao ljubimci. Okolišni čimbenici u kaveznom držanju pogoduju razvoju ovog poremećaja (HARRISON i HARRISON, 1986.).

U prirodi, nimfe tijekom 12 mjeseci imaju 2-3 legla sa 3 do 5 jaja. Držane kao kućni ljubimci imaju velike i neograničene količine vode i hrane i stalnu svjetlost. Isto tako ptice često vlasnike i njihovu privrženost njima mogu zamijeniti za partnera pa to sve zajedno dovodi do konstantne potrebe za polaganjem jaja (VAN SANT i SUNDARAM, 2013.). Nimfe kao

kućni ljubimci imati će i do 2-3 legla mjesečno što će za posljedicu imati gubitak velike količine kalcija i njegovih rezervi, a to će posljedično dovesti do zadržavanja jaja, salpingitisa, metritisa i peritonitisa (OROSZ i sur., 1997.). Liječenje se bazira na nadomještanju nutritivnih vrijednosti, odnosno davanju kalcija oralno te smanjenju okolišnih faktora koji mogu dovesti do ovog poremećaja. Hormonska terapija je idući korak u liječenju. Leuprolid acetat je agonist gonadotropin oslobađajućeg hormona, a koristi se kao pokušaj kontrole prekomjernog ili kroničnog lijeganja, sada ili u budućnosti. Neke ptice će hormonsku terapiju trebati u određenim dijelovima godine, a neke tijekom svih mjeseci.

Salpingohisterektomija posljednja je opcija u liječenju ovog stanja, ukoliko niti jedna od prije navedenih terapija nije pokazala nikakav učinak (ECHOLS, 2002.).


#### 2.3.5.4. NEPRAVILNA JAJA

Jaja s mekom ljuskom javljaju se kao posljedica poremećaja u prehrani odnosno nedostatnog unosa kalcija, vitamina A i D te minerala. Metritis također može biti uzrok takvim jajima. Jaja bez žumanjka mogu se pojaviti zbog metritisa, prolaska žumanjka u peritonealnu šupljinu ili nenormalnosti jajnika (fibroze, karcinomi). Neka stanja uzrokuju sporu pasažu jaja kroz dio jajovoda koji je zadužen za proizvodnju bjelanjka te se kao rezultat javljaju izrazito velika jaja. Problemi u pasaži također mogu dovesti do pojave razvitka dva žutanjka.

Kod jaja sa hrapavom površinom kao uzrok se smatra velika količina klora u vodi za piće kada se kalcijev klorid koristi za opskrbu dodatnim kalcijem.



**Slika 5.** Prikaz jaja meke ljuske (izvor: [https://www.researchgate.net/figure/Egg-peritonitis-yolk-material-present-in-the-form-of-amorphous-material\\_fig2\\_257459879](https://www.researchgate.net/figure/Egg-peritonitis-yolk-material-present-in-the-form-of-amorphous-material_fig2_257459879))



**Slika 6.** Prikaz jaja hrapave površine (izvor: <https://cluckin.net/abnormal-chicken-eggs-35-egg-problems-explained.html>)

#### 2.3.5.5. PROLAPS JAJOVODA

Do prolapsa lijevog jajovoda može doći prilikom normalnog lijeganja jaja ili zbog upala i infekcija tkiva jajovoda ili neoplazija. Ipak, najčešći uzrok prolapsa je distocija. Prolaps se može liječiti rješavanjem samog uzroka. Prolabirano tkivo treba odmah tretirati kako bi se spriječilo njegovo isušivanje. Upotrebljavaju se lubrikanati na bazi vode ukoliko medicinska intervencija u tom trenutku nije moguća. Nerijetko, postoje slučajevi koji zahtijevaju kiruršku intervenciju. Upotreba antibiotika, analgetika i protuupalnih lijekova je neophodna (JOYNER, 1999.).

#### 2.3.5.6. RUPTURA JAJOVODA I MATERNICE

Ruptura jajovoda i maternice potencijalni je ishod distocije, posebice ako se ptica dugo trudila da izbaci jaje. Nekrotično tkivo sklono je pucanju, a može se razviti kao rezultat priraslica između jaja i reproduktivnog trakta. Klinički znakovi koji ukazuju na rupturu su nespecifični: anoreksija, regurgitacija, ubrzano disanje i rad srca. Dijagnostika se postavlja ultrazvukom ili laparoskopski. Terapija se najčešće odnosi na izvođenje salpingohisterekтомije uz obilno ispiranje toplom uravnoteženom otopinom elektrolita. Tijekom ispiranja valja biti

pažljiv te izbjeći natapanje zračnih vrećica kako bi se izbjeglo utapanje ptica (BENNETT i HARRISON, 1999.).

### 3. ZAKLJUČCI

1. Retencija jaja predstavlja veliki problem kod peradi.
2. Postoji niz faktora koji utječu na pojavu zaostalog jaja kao što su vrsna i dobna predispozicija, deficit kalcija u hrani, smanjena aktivnost životinje, prevelika jaja i razne infekcije.
3. Dijagnoza se postavlja na temelju kliničke slike, palpacije jaja i rendgenom ukoliko je nemoguće odrediti točan položaj jaja.
4. Liječenje ovisi o stanju životinje i težini kliničke slike, a zasniva se na potpornoj terapiji, terapiji lijekovima, ručnoj manipulaciji jaja, ovocentezi te kirurškom zahvatu.
5. Pravilna prehrana, dodatak kalcija u vrijeme sezone nesjenja, promjena staništa (micanje gnijezda i materijala za gniježđenje, razdvajanje od partnera, micanje igračkaka) i hormonska terapija smanjuju rizik od pojave retencije jaja.



#### 4. LITERATURA

- ANTON, M. (2007): Composition and Structure of Hen Egg Yolk. In: Huopalahti, R., López-Fandiño, R., Anton, M., Schade, R. (eds) *Bioactive Egg Compounds*. Springer, Berlin, Heidelberg. <https://doi.org/10.1007/978-3-540-37885-3>.
- BEDRANI, L., E. HELLOIN, N. GUYOT, S. REHAULT-GODBERT, Y. NYS (2013): Passive maternal exposure to environmental microbes selectively modulates the innate defences of chicken egg white by increasing some of its antibacterial activities. *BMC Microbiol.* 13, 128.
- BENNETT, R.A., G.J. HARRISON (1999): Soft tissue surgery. In Ritchie BW, Harrison GJ, Harrison LR (eds): *Avian Medicine: Principles and Application*. Brentwood, TN, HBD Int'l, Inc, pp 1125-1131.
- DE MATOS, R., J.K. MORRISEY (2005): Emergency and critical care of small psittacines and passerines. *Sem Avian Exotic Pet Med* 14(2):90–105.
- DONELEY, B. (2010): *Avian Medicine and Surgery in Practice: Companion and Aviary Birds*, Second Edition, pp- 317-329.
- ECHOLS, S. (2002): Surgery of the avian reproductive tract. *Sem Avian Exotic Pet Med*;11(4):177–95.
- HARCOURT- BROWN, N.H. (1996): Torsion and displacement of the oviduct as a cause of egg-binding in four psittacine birds. *J Avian Med Surg* 10:262-267.
- HARRISON, G.J., L.R. HARRISON (1986): *Clinical avian medicine and surgery*, W.B. Saunders Company. Philadelphia, London, Toronto, Mexico City, Rio de Janeiro, Sidney, Tokyo, Hong Kong.
- HINCKE, M. T., J. GAUTRON, M. PANHELEUX, J. GARCIA - RUIZ, M.D. MCKEE, Y. NYS (2000): Identification and localization of lysozyme as a component of eggshell membranes and eggshell matrix. *Matrix Biol.* 19 (5), 443–453.
- HUDELSON, K.S. (1996): A review of the mechanisms of avian reproduction and their clinical applications, *Sem Avian Exot Pet Med* 5(4):189-1998.

- JOYNER KL. (1999): Theriogenology. In Ritchie BW, Harrison GJ, Harrison LR (eds): Avian Medicine: Principles and Application. Brentwood, TN, HBD Int'l, Inc, pp 748-804.
- KING, A. S., J. MCLELLAND (1984): Birds: Their Structure and Function. London; Philadelphia: Baillière Tindall.
- KRAUTWALD - JUNGHANNS, M.E., F. ENDERS (1994): Ultrasonography in birds. Sem Avian Exot Pet Med 3(3):140-146.
- LA BONDE, J. (2006): Avian reproductive and pediatric disorders. In: Proceedings of the Annual Conference of the Association of Avian Veterinarians Australian Committee, pp.229-238.
- OROSZ, S., G.M. DORRESTEIN, B.L. SPEER (1997): Urogenital disorders. In: Avian Medicine and Surgery. WB Saunders, Philadelphia, 614- 644.
- POLLOCK, C.G. (2005): Avian reproductive anatomy, physiology, and endocrinology. Vet Clin North Am ExotAnimPract;5(4):441–74.
- ROBINSON, B, T.I. KOIKE, H.L. NELDON, S.L. KINZLER, I.R. HENDRY, M.E. EL HALAWANI (1988): Physiological effects of arginine vasotocin and mesotocin in cockerels. Br. Poult. Sci. 29, 639–652.
- ROMAGNANO A. (1996): Avian obstetrics. Sem Avian Exot Pet Med 5:180-188
- SCAGNELLI, A.M., T.N. TULLY JR. (2017): Reproductive Disorders in Parrots. Vet .Clin. Exot. Anim. 20, 485.
- VAN SANT, F., A. SUNDARAM (2013): Retrospective study of deslorelin acetate implants in clinical practice. Proceedings of the 25th Annual Conference of the Association of Avian Veterinarians;211–20.
- ZOBUNDŽIJA, M., V. GJURČEVIĆ-KANTURA, D. MIHELIĆ (1996): Kratkopregled anatomije domaće peradi. Sveučilište u Zagrebu, Veterinarski fakultet, Skripta.

## 5. SAŽETAK

### Pregled patologije spolnog sustava ptica s naglaskom na liječenje zaostalog jajeta

Petra Čukelj

Ptice su razred dvonožnih, toplokrvnih kralježnjaka koji polažu jaja. Fiziologija i anatomska građa reproduktivnog sustava dosta se razlikuje od onog u sisavaca. Kao i sisavci, ptice imaju oba jajnika i jajovoda, ali samo se lijevi razvijaju u potpunosti te su funkcionalni. Jajovod ptica sastoji se od šest dijelova: infundibulum, magnum, isthmus, tubularni dio maternice, vrećica maternice te vagina. Upravo zbog složene anatomske građe jajovoda, može se reći da je patologija ženskog reproduktivnog sustava vezana uz jajnike i jajovode. One mogu biti urođene ili zaživotne. Postoji mnogo patoloških stanja koja pogađaju reproduktivni sustav kao što su razne neoplazije, ciste, ooforitis, salpingitis i metritis, peritonitis uzrokovan žumanjkom, kronično lijeganje jaja, zaostajanje jaja. Retencija jaja označava usporen prolazak i polijeganje jaja odnosno retenciju jaja. Njegova etiologija ovisi o nizu faktora kao što su dob, vrsta, opće stanje životinje odnosno pothranjenost, nutritivni deficiti posebice kalcija, infekcije jajovoda. Jaje najčešće zaostaje u području distalnog djela maternice, vagine ili vaginalno-kloakalnog spoja. Retencija predstavlja ozbiljan problem koji je potrebno liječiti potpornom i medikamentoznom terapijom, ručnom manipulacijom, ovocentezom ili kirurški..

Ključne riječi: ptice, reproduktivni sustav, patologije, retencija jaja, liječenje

## 6. SUMMARY

### Pathology of the bird reproductive system with an emphasis on egg retention

#### treatment - Review

Petra Čukelj

Birds are a class of bipedal, warm-blooded vertebrates that lay eggs. The physiology and anatomy of the reproductive tract is quite different from mammals. Like mammals, birds have both ovaries and fallopian tubes, but only the left ones develop fully and are functional. The fallopian tube of birds consists of six parts: infundibulum, magnum, isthmus, tubular part of the uterus, uterine sac and vagina. Precisely because of the complex anatomical structure of the fallopian tubes, it can be said that the pathology of the female reproductive system is related to the ovaries and fallopian tubes. They can be congenital or lifelong. There are many pathological conditions affecting the reproductive system such as various neoplasias, cysts, oophoritis, salpingitis and metritis, yolk-related peritonitis, chronic egg laying, egg retention. Egg retention means slow passage and laying of eggs. Its etiology depends on many factors such as age, species, general condition of the animal, malnutrition or nutritional deficit, especially calcium deficiency, fallopian tube infection etc. The egg most often lags in the area of the distal part of the uterus, vagina or vaginal-cloacal junction. Retention is a serious problem that needs to be treated with supportive and medical therapy, manual manipulation, ovocentesis or surgery.

Key words: birds, reproductive tract, pathology, egg retention, therapy

## 7. ŽIVOTOPIS

Rođena sam 27.08.1995. godine u Zagrebu. Osnovnu školu završila sam u Sesvetama, Osnovna škola Sesvete, nakon čega svoje obrazovanje nastavljam u VII. Gimnaziji „Križanićeva,, smjer opća gimnazija. Nakon završene srednje škole, 2014. godine upisujem integrirani preddiplomski i diplomski studij veterinarske medicine na Veterinarskom fakultetu Sveučilišta u Zagrebu.

Veterinarsku praksu odradila sam u veterinarskoj ambulanti „ Sesvete,,.