

OSTEOARTROZA U MAČAKA - DIJAGNOSTIKA, TERAPIJA I REHABILITACIJA

Brumnić, Lea

Master's thesis / Diplomski rad

2023

Degree Grantor / Ustanova koja je dodijelila akademski / stručni stupanj: **University of Zagreb, Faculty of Veterinary Medicine / Sveučilište u Zagrebu, Veterinarski fakultet**

Permanent link / Trajna poveznica: <https://um.nsk.hr/um:nbn:hr:178:360709>

Rights / Prava: [In copyright](#) / [Zaštićeno autorskim pravom.](#)

Download date / Datum preuzimanja: **2024-07-25**



Repository / Repozitorij:

[Repository of Faculty of Veterinary Medicine -
Repository of PHD, master's thesis](#)



SVEUČILIŠTE U ZAGREBU

VETERINARSKI FAKULTET

Lea Brumnić

OSTEOARTROZA U MAČAKA - DIJAGNOSTIKA, TERAPIJA I
REHABILITACIJA

Diplomski rad

Zagreb, 2023.

Ovaj rad je izrađen na Zavodu za rendgenologiju, ultrazvučnu dijagnostiku i fizikalnu terapiju i Klinici za kirurgiju, ortopediju i oftalmologiju Veterinarskog fakulteta Sveučilišta u Zagrebu.

Predstojnik Zavoda za rendgenologiju, ultrazvučnu dijagnostiku i fizikalnu terapiju:

izv. prof. dr. sc. Zoran Vrbanac, DECVSMR, DACVSMR

Predstojnik Klinike za kirurgiju, ortopediju i oftalmologiju:

prof. dr. sc. Dražen Vnuk

Mentori: izv. prof. dr. sc. Zoran Vrbanac i dr.sc. Valentina Plichta

Članovi Povjerenstva za obranu diplomskog rada:

1. izv. prof. dr. sc. Hrvoje Capak

2. izv. prof. dr. sc. Zoran Vrbanac, DECVSMR, DACVSMR

3. dr. sc. Valentina Plichta

4. doc. dr. sc. Andrija Musulin (zamjena)

Zahvale

Zahvaljujem se u prvom redu svojim mentorima izv. prof. dr. sc. Zoranu Vrbancu i dr. sc. Valentini Plichti na pruženoj mogućnosti pisanja rada pod njihovim mentorstvom, na kvalitetnim savjetima i pomoći tijekom pisanja ovog rada.

Zahvaljujem se svojim prijateljima i kolegama s kojima sam dijelila lijepu, ali i teške trenutke tijekom studiranja, s vama je bilo lakše.

Najviše zahvaljujem svojoj obitelji, roditeljima Virni i Goranu i bratu Luki koji su uvijek bili uz mene, veselili se sa mnom mojim uspjesima, koji su vjerovali u mene i pružali bezuvjetnu podršku tijekom svih godina mog školovanja.

Hvala Vam svima!

Popis kratica:

COMP - oligomerni protein hrskavičnog matriksa
COX - ciklooksigenaza
CT - kompjuterizirana tomografija
DJD - degenerativne bolesti zglobova
GI - gastrointestinalno
IGF-1 - inzulinski faktor rasta 1
IFN-g - interferon g
IL-1 - interleukin 1
i.a. - intraartikularno
i.m. - intramuskularno
i.v. - intravenski
NGF - faktor rasta živaca
NSPUL (NSAID) - nesteroidni protuupalni lijek/-ovi
MMP - matriks metaloproteinaze
MR - magnetna rezonancija
NO - dušikov oksid
NF-kb - nuklearni faktor kapa-lakog lanca-pojačivač aktiviranih B-stanica
OA - osteoartritis
PROM - pasivni raspon pokreta
ROS - reaktivni kisikovi spojevi
RTG - rendgenska pretraga
s.c. - subkutano
TGF- β - tumor nekrotizirajući faktor rasta β
TNF- α - tumor nekrotizirajući faktor α
UZV - ultrazvuk

Popis slika:

Slika 1. Anatomska građa zgloba.....	3
Slika 2. Histološka građa hijaline zglobne hrskavice	5
Slika 3. Produkcija proupalnih citokina unutar zgloba	10
Slika 4. Rendgenski prikaz artotičnog zgloba mačke - <i>Coxartrosis bilateralis</i>	12
Slika 5. Rendgenski prikaz artotičnog zgloba mačke - <i>Arthrosis articuli geni dextri</i>	13
Slika 6. Akupunkturni tretman u mačke	26

Tablice:

Tablica 1. Podjela pravih zglobova.....	3
Tablica 2. Podjela citokina.....	9

SADRŽAJ

1. Uvod.....	1
2. Rezultati dosadašnjih istraživanja	2
2.1. Anatomija i histologija zgloba	2
2.1.1. Zglobna čahura (<i>capsula articularis</i>)	4
2.1.2. Zglobna šupljina (<i>cavum articulare</i>)	4
2.1.3. Zglobna hrskavica (<i>cartilago articularis</i>)	4
2.2. Definicija i klasifikacija osteoartroze/osteoartritisa	6
2.3. Etiologija osteoartritisa	7
2.4. Patogeneza osteoartritisa	8
2.5. Klinička slika.....	11
2.6. Dijagnostika osteoartritisa.....	11
2.6.1. Slikovna dijagnostika	11
2.6.2. Ortopedski pregled	13
2.6.3. Neurološki pregled	15
2.6.4. Laboratorijski nalazi	16
2.7. Liječenje osteoartritisa	16
2.7.1. Promjena životnog okruženja	17
2.7.2. Uravnotežena prehrana	17
2.7.3. Dodaci prehrani i hondoprotektivi.....	18

2.7.4. Tjelovježba	19
2.7.5. Farmakoterapija	19
2.7.6. Kirurško liječenje	24
2.7.7. Fizikalna terapija	24
2.7.8. Terapija matičnim stanicama	28
3. Zaključak.....	29
4. Literatura.....	30
5. Sažetak	37
6. Summary	38
7. Životopis	39

1. Uvod

Artroza označava degenerativnu bolest zglobova za koju se u Europi uobičajeno koristi naziv artroza ili osteoartroza, dok se u anglosaksonskoj literaturi rabi pojam osteoartritis. Riječ osteoartritis izvedena je iz nekoliko grčkih riječi: „*oste*“ što znači kost, „*arthro*“ što znači zglob i „*itis*“ što znači upala. Prema novijoj nomenklaturi ova bolest nazvana je osteoartritis (OA) jer su u patogenezi bolesti otkrivene upalne komponente te se najnovija terapija temelji upravo na inhibiciji medijatora upale.

Degenerativne bolesti zglobova (engl. „*degenerative joint disease*“, DJD) jedan su od vodećih uzroka kronične boli u mačaka, pa iako se često poistovjećuju s osteoartritisom ta dva pojma treba razlikovati. OA se odnosi na degenerativne promjene pravih (sinovijalnih) zglobova, dok se DJD odnose i na hrskavične zglobove (MANIAKI i sur., 2021). U početnom stadiju bolesti degenerativne promjene uzrokovane OA veoma su slične promjenama koje nastaju uslijed starenja. Starenjem dolazi do promjena na hrskavici i kostima koje su degenerativnog karaktera, hrskavica postaje sve tanja te gubi glatkoću, što dovodi do toga da je kost na koju priliježe izložena trenju te se pokreće reaktivni proces s nespecifičnom upalom (ŠEHIĆ, 2002). Stoga možemo reći da je OA sistemska mišićno-koštana bolest koja dovodi do aktivacije imunološkog sustava i povišenog stvaranja proupalnih citokina.

Bolest je uobičajena u mačaka, ali se možda neće primijetiti jer mačke često skrivaju znakove boli. Starosna degeneracija hrskavice ili OA kao posljedica kongenitalnih deformacija zglobova ili traumatske ozljede identificirani su u 50-90 % odraslih i starijih mačaka (LEMETAYER i TAYLOR, 2014).

Kroz ovaj pregledni diplomski rad obradit će se patologija degenerativnih promjena na zglobovima kroz prikaz dostupnih dijagnostičkih metoda, izbora medikamentozne terapije te protokola fizikalne terapije i rehabilitacije u mačaka. Cilj rada je prikazati najrecentnije znanstvene i stručne spoznaje u pristupu mački kao pacijentu s osteoartritisom.

2. Rezultati dosadašnjih istraživanja

Lokomotorni sustav sastoji se od mišića, kostiju i spojeva među kostima. Taj koštano-zglobno-mišićni sustav omogućuje tijelu kretanje i sve voljne pokrete. Kostiju su pasivna, mišići aktivna sastavnica sustava, a zglobovi kao spojevi između kostiju omogućavaju gibljivost. Građa zgloba uvjetuje vrstu i opseg kretanja koji se mogu vršiti u zglobu.

2.1. Anatomija i histologija zgloba

Zglobni sustav (*systema articulare*) čine zglobovi i njima pridružene kosti i sveze. Zglobovi zajedno sa okolnim strukturama (ligamenti, tetive, mišići) omogućuju gibanje između dviju susjednih kostiju. Zglobovi se prema načinu vezanja kostiju te vrsti tkiva koja ih povezuje dijele na:

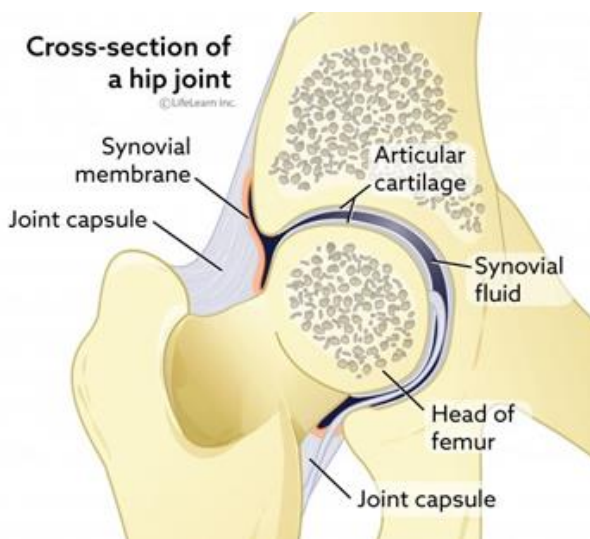
1. Fibrozni (*articulario fibrosa*) nepokretni zglobovi, bez zglobne šupljine gdje tanko vezivno tkivo odjeljuje pojedine kosti i pokreti nisu mogući (nalaze se samo na lubanji).
2. Hrskavični zglobovi (*articulario cartilaginea*) u kojima su susjedne kosti odijeljene zglobnom hrskavicom ili vezivno-hrskavičnim diskom, a vezani su čvrstim ligamentima, što omogućuje vrlo male pokrete (npr. intervertebralni disk između dva kralješka).
3. Sinovijalni zglobovi (*articulario synoviales*) ili pravi zglobovi, gdje je između kostiju šupljina u kojoj je zglobna tekućina (*synovia*).

Sinovijalni zglobovi razlikuju se prema broju kostiju koje čine zglob, prema mogućnosti i vrsti kretanja, prema obliku zglobnih ploha te prema posebnim funkcionalnim obilježjima (tablica 1) (KONIG i LIEBICH, 2009).

Tablica 1. Podjela pravih zglobova

PODJELA PRAVIH ZGLOBOVA			
Prema broju kostiju	Prema mogućnosti kretanja	Prema obliku zglobnih površina	Prema posebnim funkcionalnim obilježjima
<ul style="list-style-type: none"> • jednostavni • složeni 	<ul style="list-style-type: none"> • jednoosni • dvoosni • mnogoosni • nepokretni 	<ul style="list-style-type: none"> • kuglasti • polukuglasti/supkasti • elipsasti • sedlasti • čvorasti/kondilarni 	<ul style="list-style-type: none"> • valjkasti • pužnički • opružni • klizni • spiralni • ravni • nepodudarni

Osnovni dijelovi zgloba (slika 1) su zglobna čahura (*capsula articularis*), zglobna šupljina (*cavum articulare*) i zglobna hrskavica (*cartilago articularis*) koja je obično hijalina te prekriva zglobne površine kosti.



Slika 1. Anatomska građa zgloba
(Izvor: <https://vcahospitals.com/know-your-pet/degenerative-joint-disease-in-cats>)

2.1.1. Zglobna čahura (*capsula articularis*)

Zglobnu šupljinu i zglobna tijela obavija vanjski sloj čvrstog vlaknastog tkiva kojeg nazivamo zglobna čahura. Zglobna čahura građena je od dva sloja, vanjskog sloja ili fibrozne membrane (*membrana fibrosa*) građene od gustog vezivnog tkiva koje daje čvrstoću i elastičnost zglobnoj čahuri i unutarnjeg sinovijalnog sloja (*membrana synovialis*), bogato opskrbljenog mrežom krvnih žila i živaca. Na unutarnjem sinovijalom sloju nalaze se nabori i resice koji se pružaju u zglobnu šupljinu. Sinovijalni sloj možemo podijeliti na dva sloja, sloj koji sadrži sinovijalne stanice i podsinovijalni sloj. Unutarnji sloj sinovijalnog lista sadrži dva tipa sinovijalnih stanica nazvanih sinoviociti. Tip A sinoviocita nalik je makrofagima i odgovoran je za fagocitozu, dok tip B nalikuje fibroblastima i proizvodi proteine, hijaluronsku kiselinu i potencijalno degenerativne enzime (KONIG i LIEBICH, 2009).

2.1.2. Zglobna šupljina (*cavum articulare*)

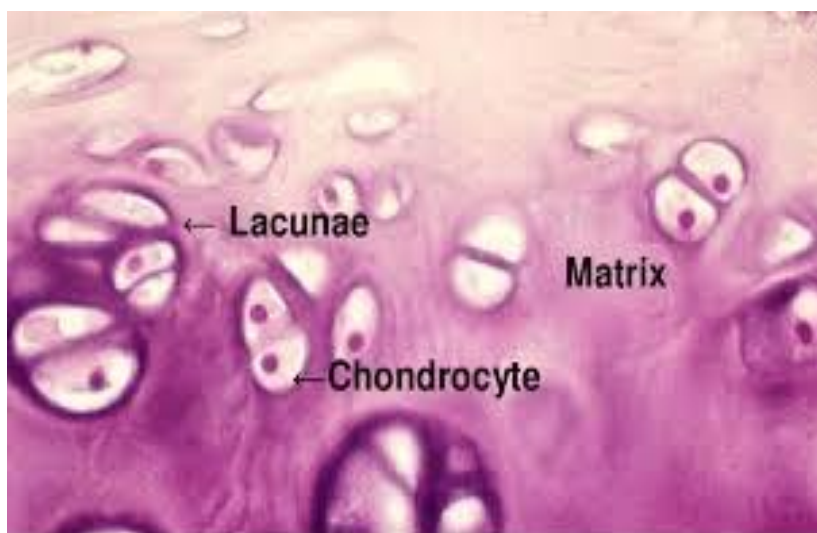Zglobna šupljina je prostor između zglobnih ploha obavijen zglobnom čahurom. Unutar zglobne šupljine nalazi se bijelo-žućkasta, viskozna tekućina, sinovija (*synovia articularis*) koja je formirana kao dijalizat plazme krvnih žila sinovijalne membrane. Sinovijalnu tekućinu nalazimo još u sinovijalnim vrećicama i tetivnim ovojnicama. Ona podmazuje zglob kako bi se smanjilo trenje između zglobnih površina te sudjeluje u prijenosu hranjivih tvari do hijaline zglobne hrskavice. Sinovija sadrži ugljikohidrate, elektrolite, enzime i hijaluronsku kiselinu koja hrani i podmazuje zglobne površine (KONIG i LIEBICH, 2009).

2.1.3. Zglobna hrskavica (*cartigo articularis*)

Krajevi kostiju prekriveni su glatkim slojem hrskavice koji se naziva zglobna hrskavica. Zglobna hrskavica je hijalna hrskavica koja leži neposredno na epifizi kosti i glatka je prema zglobnoj šupljini. Samo hrskavično tkivo nema razvijenu vlastitu vaskularizaciju i inervaciju pa se zbog toga opskrbljuje difuzijom iz subhondralne kosti, iz okolnog tkiva i sinovije (KONIG i LIEBICH, 2009). Obzirom na vrstu uklopljenih vlakana u međustaničnu tvar razlikujemo hijalnu, fibrinoznu (vlaknatu) i elastičnu hrskavicu.

Hijalina hrskavica je najrasprostranjenija hrskavica u tijelu, makroskopski je staklastog izgleda pa ju ponekad nazivamo i staklasta hrskavica. Nalazimo je u nosu, grkljanu, dušniku, bronhima, u embriju kao privremeni skelet, na zglobnim površinama, u epifiznim pločama dugih kostiju te na ventralnim krajevima rebara (KOZARIĆ, 1997). Građena je od hondrocita uklopljenih u ekstracelularni matriks (ECM). Na njezinoj površini nalazi se vezivnotkivni perihondrij koji se sastoji od dva sloja. Površinski fibrozni sloj građen je od bijeloga fibroznoga vezivnog tkiva, a ispod njega se nalazi stanični sloj građen od mezenhimalnih stanica od kojih se razvijaju fibroblasti fibroznoga sloja i hondroblasti hrskavice (VLADIMIR, 2016).

Hondrociti su specifične hrskavične stanice koje su u hijalnoj hrskavici različita izgleda i veličine, ovisno o smještaju, od plosnatih na površini do okruglih u središnjem dijelu hrskavice. Imaju malu jezgru s raspršenim kromatinom, a na površini se nalaze male nepravilne spojnice kojima se hondrocit veže za tzv. kapsulu koja okružuje Haversovu lakunu (slika 2). Hondrociti izlučuju molekule kolagena, proteoglikana i hijaluronske kiseline u ECM i održavaju homeostaznu ravnotežu sinteze i razgradnje ekstracelularnog matriksa (KOZARIĆ, 1997).



Slika 2. Histološka građa hijaline zglobne hrskavice
(Izvor : <https://www.researchgate.net/publication/50344833>)

ECM hijaline hrskavice sastoji se od vode (60-80 %), a preostali dio čine kolagena vlakna (15-22 %) i glikozaminoglikani i njihove veze - proteoglikani i glikoproteini (4-7 %). U zdravoj hrskavici, hondroitin sulfat čini 65-90 % svih glikozaminoglikana. Najkarakterističniji proteoglikan koji se nalazi u hrskavici je agrekan (ZYLINSKA i sur., 2021). Proteoglikani se stoje od proteinske jezgre na koju su kovalentno vezani ugljikohidratni glukozaminoglikanski lanci. Proteoglikani se vežu sa hijaluronskom kiselinom čime se oblikuju makromolekularni proteoglikanski agregati. Ti razgranati agregati prvenstveno su odgovorni za održavanje visokog osmotskog tlaka i tlačne čvrstoće (kompresibilnost) zglobne hrskavice (ZYLINSKA i sur., 2021). Glikoproteini koji se nalaze u hrskavici uključuju link protein odgovoran za stabilizaciju proteoglikanskih veza, hondronektin, hondrokalcin, fibronektin i hrskavica oligomerni matrični protein (COMP). Glikoproteini posreduju u prijanjanju hondrocita za međustaničnu tvar.

Kolagen (grč. *kolla* - ljepilo, *genin* - proizvoditi) odnosno kolagena vlakna su najbrojnija komponenta vezivnog tkiva koju sintetiziraju fibroblasti. Kolagen vlakna tipa II najbrojnija su vlakna hijaline hrskavice uklopljena u ekstracelularni matriks. U hrskavici ga sintetiziraju hondroblasti. Mreža kolagenih vlakana omogućuje bolju vlačnu čvrstoću i elastičnost hrskavice (KOZARIĆ, 1997).

2.2. Definicija i klasifikacija osteoartroze/osteoartritisa

Osteoartroza (osteoarthritis) je kronična, progresivna degenerativna bolest zglobova kod kojeg se hrskavica koja tvori zglob degenerira te s vremenom nestaje (TILLEY i sur., 2021). Za razvoj bolesti potrebno je više godina, a na zglobovima se događaju mnoge promjene (JONES, 2022). Trošenjem hrskavice dolazi do kronične upale, osjećaja nelagode, trajnog oštećenja tkiva te sekundarnih promjena na zglobu i njegovim okolnim tkivima. Upala koja nastaje je rezultat je mehaničkih i bioloških zbivanja koji narušavaju normalni tijek razgradnje zglobne hrskavice i subhondralne kosti. Posljednjih godina raste svijest o učestalosti OA u mačaka pa se veća pažnja posvećuje dijagnosticiranju bolesti.

Osteoarthritis može biti primarni (idiopatski) i sekundarni. Primarni OA je nepoznatog uzroka i uglavnom je povezan sa starenjem. Dijeli se na lokalizirani i generalizirani OA.

Lokalizirani OA zahvaća jedan zglob, dok generalizirani OA zahvaća tri ili više zglobova. Sekundarni OA je obično povezan s čimbenicima rizika koji dovode do promjena u zglobu kao što su trauma, kongenitalne bolesti i druge bolesti ili poremećaji metabolizma na temelju etiologije bolesti (KUYINU i sur., 2016). U mačaka se OA obično javlja kao primarni problem bez lako prepoznatljivog temeljnog uzroka, ali se može pojaviti i kao sekundarna bolest zglobova u razvoju kao što je displazija kuka ili nakon ozljede zgloba. U mačke se razvija osteoartritis u svim velikim zglobovima, a posebno u kuku, skočnom zglobu i laktu (GUILLOT i sur., 2014; LANGLEY-HOBBS i GILDEA, 2021).

2.3. Etiologija osteoartritisa

S obzirom da je OA degenerativna bolest zglobova, uz genetsku predispoziciju za razvoj bolesti, najčešći rizični čimbenici koji potiču razvoj OA kod mačaka su mikro i makro traume, krivi stavovi ekstremiteta, deformiteti koljena ili kuka, nepravilno srasli lomovi, slabosti mišića, kirurški zahvati na zglobu te starosne degeneracije hrskavice (DOBRANIĆ i MATIJATKO, 2011). Uz navedene čimbenike, utjecaj imaju pasmina i dob mačke te pretilost.

Pasmina i dob

Neke pasmine koje su genetski predisponirane za probleme sa zglobovima imaju povećan rizik od oboljevanja. Kod Maine Coon, perzijskih i sijamskih mačaka često se javlja displazija kuka i lakta, za razliku od Devon Rex i abesinskih mačaka kod kojih je česta luksacija patele. Scottish fold pasmina posebno je sklona OA zbog osteohondrodisplazije (KERWIN, 2010). Što se tiče dobi, osteoartritis je vrlo česta bolest koja se ponajprije javlja u starijih mačaka, iako može zahvatiti mačke svih životnih dobi. Oko 90 % mačaka starijih od 12 godina ima rendgenske znakove OA (LANGLEY-HOBBS i GILDEA, 2021; TILLEY i sur., 2021).

Pretilost

Iako nije znanstveno dokazano da pretilost uzrokuje osteoartritis, prekomjerno opterećenje ozlijeđenog ili kongenitalno deformiranog zgloba ili kralježnice može uzrokovati probleme vezane

za mišićno-koštani sustav (MATIČIĆ, 2009). Pretilost ima i sistemsko i lokalno svojstvo rizičnog čimbenika. Premda pretilost nije glavni uzrok osteoartritisa, sekundarno ga može pogoršati (KLINCK i sur., 2012). Zbog pretilosti dolazi do pojačanja opterećenja (stresa) na zglobove te se javlja upalna reakcija. Stanje se pogoršava kako životinja stari i gubi na mišićnoj masi. Utvrđeno je da adipokini izlučeni iz masnog tkiva (pr. TNF- α , IL-6 i leptin), imaju ulogu u patogenezi osteoartritisa te da svojim protuupalnim učinkom utječu na metabolizam zgloba (SMOLEC i sur., 2018).

2.4. Patogeneza osteoartritisa

Patogeneza bolesti nije u potpunosti objašnjena ali pretpostavka je da razvoj OA uvjetuje kombinacija genetskih, mehaničkih, biokemijskih, metaboličkih i enzimatskih promjena. U cijelom procesu zahvaćena je zglobna hrskavica, sinovijalna membrana, sinovijalna tekućina i subhondralna kost. Na samoj hrskavici dolazi do omekšanja, fibrilacija, fisura, ulceriranja, stanjenja i njenog gubitka što dovodi do kompletnog ogoljivanja subhondralne kosti. Posljedično dolazi do stvaranja nove kosti u području neposredno ispod oštećene hrskavice i na zglobnim krajevima u obliku koštanih izdanaka (osteofita). Na mjestima jačih oštećenja zglobne hrskavice javlja se skleroza subhondralne kosti, tj. zgušnjava se koštani dio ispod oštećene hrskavice (DOBRANIĆ i MATIJATKO, 2011). Degenerativnim procesima zahvaćena su i okolna potporna tkiva.

Ključnu ulogu u patofiziologiji zglobne hrskavice imaju interakcije unutar ekstracelularnog matriksa. Hondrociti su jedine stanice u hrskavici odgovorne za sintezu i razgradnju matriksa koju reguliraju citokini i čimbenici rasta, a u stanju artritisa njihova ravnoteža može biti poremećena (VLAK, 2005; ASKHAVAND i sur., 2013). Kao glavne sastavnice sudjeluju citokini, metaloproteinaze i drugi enzimi koje izlučuju hondrociti i sinovociti. U zdravom zglobu postoji ravnoteža između produkcije i razgradnje navedenih molekula, dok se kod osteoartritisa ona gubi što rezultira gubitkom hrskavične mase. Pokreće se kaskada imunološkog odgovora koja dovodi do poremećaja u sintezi i taloženju proteoglikana i kolagena, otpuštanja proupalnih citokina, prostaglandina i enzima za razgradnju hrskavice (RYAN i sur., 2013). Citokini koji imaju utjecaj na metabolizam zglobne hrskavice možemo podijeliti u tri skupine (tablica 2).

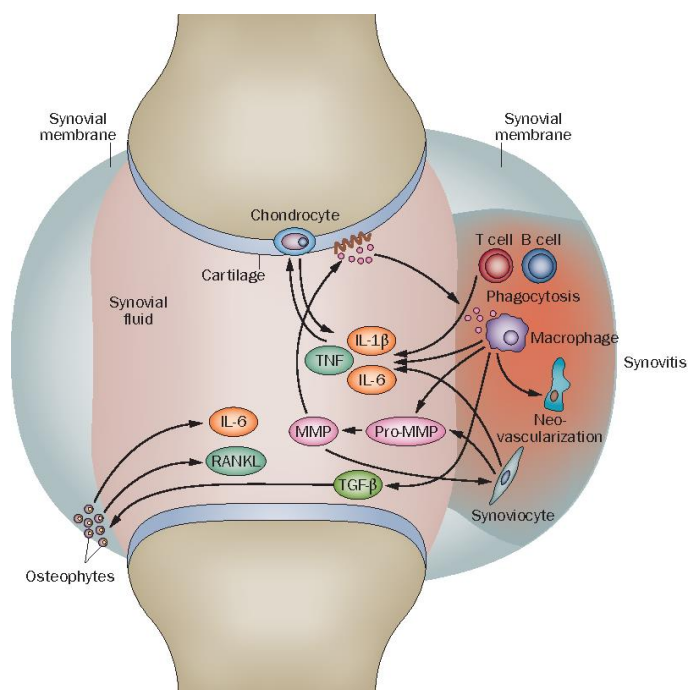
Tablica 2. Podjela citokina

PODJELA CITOKINA		
Katabolički	Regulatorni i enzimski inhibitori	Anabolički
<ul style="list-style-type: none"> • IL-1α • IL-1β • TNF-α 	<ul style="list-style-type: none"> • IL-6 • IL-8 • IL4 • IL-10 • IFN-g 	<ul style="list-style-type: none"> • čimbenici rasta • IGF • COMPs • TGF- β

Interleukin 1 (IL-1) ključni je citokin u razvoju OA. IL-1 je višenamjenski proinflamatorni citokin koji utječe na većinu tipova stanica i ima učinak na proizvodnju limfokina, razgradnju hrskavice, ometanje aktivnosti faktora rasta, na smanjenje sinteze ključnih komponenti matriksa kao što su agrekan te na proliferaciju fibroblasta koji imaju ključnu ulogu u nastanku artritisa. IL-1 se oslobađa iz sinovijalne membrane te ima ulogu glasnika i potiče hondrocite na nekontrolirano lučenje matriks metaloproteinaza (MMP) koje razgrađuju matriks hrskavice (ASKHAVAND i sur., 2013; JOHNSON i sur., 2016).

Nuklearni faktor kapa aktiviranih B-stanica (NF-kb) jedan je od ključnih mehanizama uključenih u regulaciju i kontrolu ekspresije citokina. Poznato je da njegov podražaj dovodi do ekspresije tumor nekrotizirajućeg faktora α (TNF- α) i IL-1 β . TNF je skupina citokina s važnim funkcijama u imunitetu i upali, među kojima je TNF- α učinkovit proinflamatorni citokin koji igra važnu ulogu u upali i razgradnji matriksa stimulirajući izlučivanje proteolitičkih enzima iz hondrocita i sinovijalnih fibroblasta. TNF- α inducira vrućicu na početku upale povećanjem sinteze prostaglandina E2 u hipotalamusu, a potom i proizvodnjom IL-1 i IL-6. Povećane razine ovih IL-1 i TNF- α mogu zauzvrat pridonijeti razvoju OA (ASHKAWAND i sur., 2013). Nakon pokretanja upale proizvodi se interferon-g (IFN-g) koji potom produbljuje upalni proces. IL-1 također inducira

reaktivne spojeve kisika (ROS) i peroksidaciju lipida koji su povezani s degradacijom matriksa hrskavice. IL-1 i TNF- α stimuliraju proizvodnju dušikova oksida, snažnog medijatora koji proizvode zglobni hondrociti tijekom upalnih reakcija inhibicijom sinteze proteoglikana (PG), povećanjem proizvodnje MMP ili povećanjem oksidativnog stresa u zglobovima. IFN-g je citokin s višestrukim biološkim i patološkim funkcijama. On putem vlastite signalizacije pojačava utjecaj na kolagen proizvodnjom CD4-T regulacijskih stanica, i povezan je s TNF- α (slika 3) (CHEVALIER i sur., 2013).



Slika 3. Produkcija proupalnih citokina unutar zgloba
(Izvor: CHEVALIER i sur., 2013)

Povećana produkcija proupalnih i protuupalnih citokina unutar zahvaćenih zglobova upućuje na to da je upala važan čimbenik u patogenezi OA. Citokini, zajedno sa čimbenicima rasta potiču hondrocite na otpuštanje enzima koji aktivacijom degradacijskih enzima dovode do razaranja zglobnog tkiva (KOSOR i GRAZIO, 2013).

2.5. Klinička slika

Budući da većina mačaka sa OA pokazuje jedva primjetne simptome, ta bolest se nerijetko zanemaruje. Mačke su majstori skrivanja nelagode i boli, pa rijetko pokazuju tipične kliničke znakove OA, ograničavajući vlastitu aktivnost kako bi smanjili upotrebu bolnih zglobova. Najčešći znakovi koji se vide kod mačaka s OA su letargija, šepanje različitog intenziteta, nevoljkost ili nemogućnost skakanja gore ili dolje, opća nevoljkost kretanja, povećana razdražljivost ili agresivnost na dodir, osobito oko zahvaćenih zglobova, ukočenost, nevoljkost oštrenja kandži, neuredan dlačni pokrov, poteškoće pri ulasku ili izlasku iz kutije za obavljanje nužde, uriniranje ili defeciranje izvan kutije za nuždu, gubitak tjelesne i mišićne mase (YAMAZAKI i sur., 2020; LANGLEY-HOBBS i GILDEA, 2021).

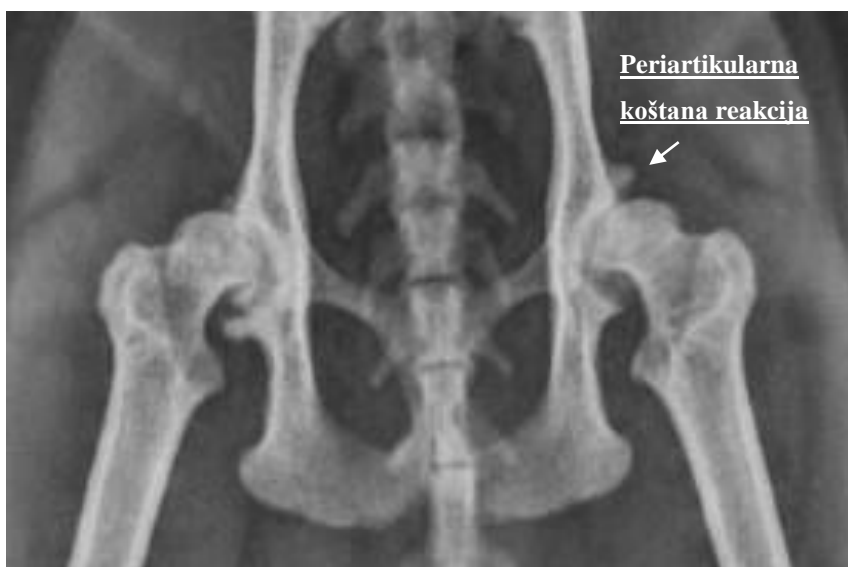2.6. Dijagnostika osteoartritis

Životinje koje boluju od osteoartritis obično se vode veterinaru zbog hromosti i promjena u hodu. OA se dijagnosticira kombinacijom detaljnih anamnestičkih podataka, temeljitog kliničkog pregleda, palpacije i dodatne dijagnostike uključujući rendgenske snimke ili drugih slikovnih dijagnostičkih metoda (MR, CT, UZV). Uz osnovne slikovne metode pri dijagnostici koriste se još i ortopedski i neurološki pregled (STADIG i sur., 2019). Kako bi bili sigurni da u pozadini nije neka druga bolest, potrebno je napraviti kompletnu krvnu sliku te uzeti uzorak urina. Poželjno bi bilo napraviti punkciju i analizu likvora. Anamneza, temeljiti klinički pregled te neurološka i ortopedska procjena pacijenata trebale bi biti dio svake pretrage na hromost (VLADIMIR, 2016). Pri postavljanju same dijagnoze treba biti vrlo oprezan jer mačke često nisu suradljive prilikom manipulacije (KLINCK i sur., 2012; STADIG i sur., 2019).

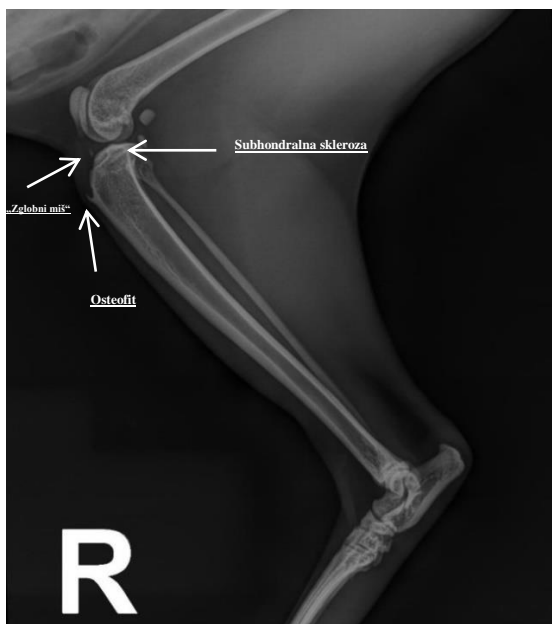
2.6.1. Slikovna dijagnostika

Rendgenska dijagnostika zlatni je standard slikovne dijagnostike prilikom utvrđivanja OA. U početku bolesti, dok još nema jačeg razora hrskavice i sekundarnih degenerativnih promjena, naglašene su čiste degenerativne promjene na zglobovima koje se ne razlikuju od starosnih. U tom stadiju nalaz OA je najčešće negativan (GODFREY, 2005; DOBRANIĆ i MATIJATKO, 2011).

U daljnjem tijeku bolesti polagano se i nezaustavljivo razvijaju osteofiti koji su uzrok bolnih stanja životinje. Hipertrofične promjene vrlo su različite, tako da periartikularni deformirani rubovi i rubni osteofiti mogu biti vrlo veliki. Zglobni prostor se suzuje do te mjere da na kraju potpuno nestane (ŠEHIĆ, 2002). Zbog degenerativnih promjena zglobna glavica spljošti se poput tanjura ili klobuka gljive te se zbog njenog pritiska širi zglobna čašica koja postaje sve plića. U zglobnim okrajcima kosti mogu se razviti sitne subhondralne ciste koje radiografski izgledaju kao radiolucetna područja okružena tankim slojem sklerozne subhondralne kosti. U kasnijim stadijima od rendgenskih promjena nalazimo periartikularnu koštanu reakciju, nazubljenost i sklerotičnost zglobne površine, suženje zglobnoga prostora, subhondralnu sklerozu, slobodna tijela unutar zgloba (*corpora libera*), stvaranje osteofita različitih oblika i veličina na rubovima zglobnih ploha (slika 4; slika 5) (ALLAN i DAVIES, 2018; KIMURA i sur., 2020). Slobodna tijela su zapravo mineralizirana, intraartikularna koštana tjelešca ("zglobni miš") odnosno mineralizirani fragmenti zglobne hrskavice (DOBRANIĆ i MATIJATKO, 2011)



Slika 4. Rendgenski prikaz artotičnog zgloba mačke - *Coxartrosis bilateralis*
(Izvor: Arhiva Zavoda za rendgenologiju, ultrazvučnu dijagnostiku i fizikalnu terapiju Veterinarskog fakulteta Sveučilišta u Zagrebu)



Slika 5. Rendgenski prikaz artotičnog zgloba mačke - *Arthrosis articuli geni dextri*
 (Izvor: Arhiva Zavoda za rendgenologiju, ultrazvučnu dijagnostiku i fizikalnu terapiju Veterinarskog fakulteta Sveučilišta u Zagrebu)

Kompjuterizirana tomografija (CT), magnetna rezonancija (MR) i nuklearna medicina također nam mogu pomoći u dijagnosticiranju ovog oboljenja, pogotovo u slučajevima pacijenata s blažim simptomima bolesti. MR i CT pretrage su od velikog značenja kod postavljanja konačnih dijagnoza. Tim se metodama mogu detaljno prikazati strukture mekog tkiva visoke rezolucije, a dobivene slike se reformatiraju i prikazuju u 3D obliku (LEY, C. i sur., 2021; LEY, C.J. i sur. 2021). Nuklearne dijagnostičke pretrage mogu ukazati na upalne i metaboličke aktivnosti u području mekog ili koštanog tkiva.

2.6.2. Ortopedski pregled

Ortopedski pregled započinjemo pregledom životinje u hodu kako bi uočili znakove šepanja, nakon čega slijedi palpacija i neurološki pregled, odnosno pregled propriocepcije i spinalnih refleksa. Bitno je međusobno uspoređivati obje strane tijela, odnosno kontralateralne udove, pri čemu tražimo nepravilnosti u odnosu strana, koje mogu biti posljedica traume, upale, tumorskog bujanja, degenerativnih bolesti zglobova ili nasljednih bolesti (MATIČIĆ, 2009). Znakovi koji nam ukazuju da se radi o nekom procesu na kostima su bolnost, otečenje,

temperiranost, abnormalna pokretljivost, krepitacija i atrofija mišićja te njima treba posvetiti posebnu pažnju prilikom palpacije. Svaki zglob se pregledava u punom rasponu pokreta, što se može mjeriti goniometrom. Ukoliko su prisutne degenerativne promjene, prilikom pokretanja zglobova osjete se krepitacije (DOBRANIĆ i MATIJATKO, 2011; KLINCK i sur., 2012). Pregled započinjemo na zdravom udru kako bi se životinja opustila i kako bismo dobili uvid u njezine reakcije na palpaciju. Područje potencijalne upalne reakcije palpiramo posljednje (ŠEHIĆ, 2014).

Kod pregleda prednjeg uda prvo pregledavamo prste gdje procjenjujemo ekstenziju i fleksiju zglobova falangi. Proksimalnijim pregledom prednjeg uda pregledavaju se potpuna ekstenzija i fleksija pojedinih zglobova te krepitacija ukoliko je prisutna. Pri pregledu karpalnog zgloba obavljamo još i varus/valgus stres-test (MATIČIĆ, 2009). Pregled stražnje noge započinjemo na isti način kao i kod prednje noge. Prilikom pregleda u mačaka veća se pažnja pridaje koljenom zglobu i zdjelici udu koji su najčešće zahvaćeni OA (BOYD i sur., 2005; CLARKE i BENNETT, 2006; STADIG i sur., 2016; LEUMANN i sur., 2019). Kuk i zdjelica često su zahvaćeni traumom ili nasljednim promjenama poput displazije kukova, koja je također vrlo često uzrok OA u mačaka. Displastične promjene i subluksacija kuka mogu se dijagnosticirati Ortolani-testom prilikom kojeg se čuje zvuk ili pomak pri palpaciji koji nastaje kada subluksirani kuk vratimo u poziciju u acetabulum. Njega izvodimo na životinji u bočnome ili leđnom položaju (DOBRANIĆ i MATIJATKO, 2011).

Dok je kod ljudi bolnost glavni uzrok smanjene pokretnosti, kod mačaka ta veza nije utvrđena i postoje neuskaldenosti između rendgenskih i ortopedskih nalaza. U istraživanju u mačaka, Lascelles i sur. (2012) navodi da 34 % zglobova koji su bili bolni pri manipulaciji tijekom ortopedskog pregleda, nisu imali radiografske znakove OA. U drugoj studiji od 55 zglobova koji su imali radiografske znakove OA samo njih 18 (33 %) bilo je bolno na manipulaciju (LASCELLES i sur., 2012). To nam kazuje da veza između degenerativnih bolesti zglobova, bolnosti i smanjene pokretljivosti nije dovoljno istražena kod mačaka.

2.6.3. Neurološki pregled

S obzirom da nam neurološki pregled pomaže pri postavljanju dijagnoze OA, važno je u isti uključiti palpaciju i pregled spinalnih refleksa. Uputno je prije pretrage ne davati lijekove sedativnog učinka, kako bi se mogli interpretirati osjeti bola ili refleksi. Testovi se provode od najmanje stresnih, primjerice utvrđivanje propriocepcije, do najstresnijih, primjerice izazivanja površinske ili duboke boli (DOBRANIĆ i MATIJATKO, 2011).

Palpacijom određujemo posturalne reakcije te propriocepciju. Palpiramo mišiće, kosti i druga meka tkiva kao i simetričnost pojedinih dijelova tijela. Posturalnim reakcijama utvrđuje se sposobnost pacijenta da motoričkim odgovorom, putem vida i vestibularnog aparata održava organizam u uspravnom položaju. Ova se provjera sastoji od proprioceptivnog pozicioniranja, testa vožnje tački, polustajanja ili poluhodanja, skakutanja na jednom ekstremitetu te vizualnog i taktilnog pozicioniranja (DOBRANIĆ i MATIJATKO, 2011). Propriocepcija je svijest o položaju ekstremiteta u odnosu na trup. Poremećaji propriocepcije uočavaju se kaudalnije od mjesta oštećenja živca. Test propriocepcije provodimo na način da je pacijent u stojećem položaju, a mi pridržavamo onaj dio tijela na kojem testiramo propriocepciju, odijemo jedan po jedan ekstremitet od podloge te ga spuštamo dorzalnom stranom prema tlu. Fiziološkom reakcijom pacijent trenutno voljno korigira položaj svog ekstremiteta čim dorzalna strana šape dotakne podlogu (VNUK, 2009). Drugi način provjere propriocepcije je metoda refleksnog koraka pri čemu šapu stavljamo na list papira te papir izvlačimo lateralno prema van. Fiziološka reakcija životinje je podizanje noge te stavljanje u prvobitni položaj. Pretragom spinalnih refleksa utvrđujemo cjelovitost senzoričkog i motoričkog dijela refleksnog luka te utjecaj nižih motoričkih neurona na kvalitete refleksa. Najčešće se provodi patelarni refleks, refleks ektenzora carpi radialis te fleksorni refleksi na prednjim i stražnjim ekstremitetima (DOBRANIĆ i MATIJATKO, 2011). Pregled refleksa radimo dok je životinja u bočnom položaju. Kod pregleda prvo pregledavamo stražnje noge, a nakon toga prednje noge.

Jedan od dijelova neurološkog pregleda pri utvrđivanju OA je i pregled životinje na bolnost, test izazivanja površinske i duboke boli, koji radimo na kraju neurološkog pregleda kako bismo izbjegli gubitak suradnje s pacijentom (DOBRANIĆ i MATIJATKO, 2011). Kaudalno ili

distalno od mjesta oštećenja imamo smanjenu osjetljivost ili neosjetljivost, na mjestu oštećenja povećanu osjetljivost dok kranijalno i proksimalno od mjesta oštećenja osjetljivost nije promijenjena. Površinsku bol određujemo *panniculus* refleksom pritiskom na kožu pomoću hemostata ili tupe igle (DOBRANIĆ i MATIJATKO, 2011). Fiziološki odgovor na podražaj prilikom određivanja površinske i duboke boli su uznemirenost životinje, pokušaj životinje da pobjegne, okretanje glave ili vokalizacija. Samo povlačenje noge bez prethodno navedenih znakova označavaju lokalni refleks te nas ne upućuje na osjet boli. Osjet duboke boli provjeravamo samo u slučaju izostanka osjeta površinske boli. U slučaju nedostatka osjeta duboke boli prognoza je loša (VNUK, 2009).

2.6.4. Laboratorijski nalazi

Rezultati kompletne krvne slike, analize urina i biokemijske pretrage seruma uglavnom su unutar fizioloških granica, osim u slučajevima kada je uz OA istodobno prisutan i neki drugi patološki defekt u organizmu. Od uzoraka uzimamo još i sinovijalnu tekućinu iz zgloba postupkom artrocenteze koja se provodi u svim slučajevima gdje postoji sumnja na OA te nam pomaže u razlikovanju OA od drugih upalnih artropatija. Zglobna tekućina u zdravom zglobu je blijedožute (slamnate) boje, viskozna, broj leukocita je nizak a neutrofili su rijetki (HARDIE, 1997). Smanjenje viskoziteta sinovijalne tekućine zbog sniženja koncentracije hijaluronske kiseline, povišenje volumena sinovijalne tekućine te povećan broj mononukleara u sinoviji često potvrđuju upalne reakcije unutar zgloba (VLADIMIR, 2016).

2.7. Liječenje osteoartritisa

Liječenje OA zasniva se na multimodalnom pristupu koji uključuje promjenu životnog okoliša, regulaciju tjelesne težine, tjelovježbu, farmakoterapiju, primjenu hondoprotektiva te fizikalnu terapiju (HARDIE, 1997; DELLA ROCCA i GAMBA, 2021). Ponekad je neophodno i kirurško liječenje. Noviji pristup u liječenju OA je terapija matičnim stanicama te monoklonskim protutijelima. Ciljevi liječenja su poboljšati kvalitetu života smanjenjem boli i nelagode.

2.7.1. Promjena životnog okruženja

Promjena životnog okruženja može pomoći u održavanju kvalitete života mačke sa dijagnozom OA. Postoje jednostavna rješenja koje vlasnik može primijeniti kako bi mačka jednostavnije obavljala svoje svakodnevne potrebe, kao što su korištenje mekanih, udobnih kreveta smještenih na lako dostupnim, tihim mjestima bez propuha, podignute posude za hranu i vodu, otprilike u visini lakta, pružanje niza 'stepenica' ili rampe kako bi se mačkama omogućio pristup omiljenim višim mjestima kao što su primjerice kauč, prozorska daska, preklop za mačke i sl. Također treba paziti i na vrstu podnih površina, one trebaju biti neklizajuće kako bi omogućili mački što bolju stabilnost na podlozi. Važno je također mački omogućiti provođenje njege, na način da joj pomognemo u samonjegovanju, jer mački sa OA to može bit otežano (HUNTINGFORD, 2020). Uz navedeno bitno je redovito podrezivati izrasle kandže obzirom da je mačkama otežan pristup grebalicama ili su mačke toliko oslabljene i nemaju volje za samooštrenjem i skraćivanjem kandži.

2.7.2. Uravnotežena prehrana

Zdrava i uravnotežena prehrana ključna je za opće zdravlje životinje, kao i za prevenciju raznih bolesti ili patoloških stanja. Zdravom prehranom održavamo mačje kosti jačima i to na dva načina: održavanjem umjerene tjelesne težine mačke te pružanjem vitalnih hranjivih tvari za održavanje zdravlja kostiju. Jedan od načina na koji se mogu osigurati vitalne hranjive tvari je prehrana sirovom hranom, koja se regulira u dogovoru sa veterinarom (BROZIĆ i sur., 2017).

Kod starijih mačaka koje se ionako manje kreću, uslijed OA stanje se pogoršava, te ih je potrebno hraniti visokokvalitetnom hranom koju treba podijeliti u nekoliko obroka (HARDIE, 1997). Takva hrana osigurava nutritivne elemente visoko kvalitetnog podrijetla u dovoljnim količinama potrebnim za normalnog funkcioniranja svih organa i organskih sustava.

2.7.3. Dodaci prehrani i hondoprotektivi

Dodaci prehrani poput vitamina i minerala vrlo su bitni u održavanju koštanog sustava zdravim. Kalcij i fosfor imaju glavnu ulogu u razvoju kostiju i pohranjuju se u koštanom tkivu, a vitamin D sudjeluje u homeostazi kalcija i fosfora. Većina mačaka te nutrijente dobiva putem hrane pa se prije davanja bilo kakvih vitaminskih dodataka, treba savjetovati sa veterinarom kako u slučaju predoziranja ne bi došlo do otrovanja životinje. To se odnosi posebno na vitamine topive u mastima (vitamin D, E, K, A), koji se ne otapaju u vodi već se višak akumulira u tkivima. Pretjerani unos vitamina D može uzrokovati hiperkalcijemiju dok se zdravstveni učinci visokog unosa kalcija i fosfora tek istražuju (STOCKMAN i sur., 2021).

Omega-3 masne kiseline također su jedan od glavnih dodataka prehrani. Snažni su antioksidansi koji pomažu u ublažavanju upale artritičnih zglobova i smanjuju bol kod mačaka s OA (DELLA ROCCA i GAMBA, 2021). Njihova uporaba u veterinarskoj medicini postaje sve popularnija u kombinaciji s drugim lijekovima za svakog pacijenta sa OA. Blagotvorni učinci omega-3 masnih kiselina u stanjima kronične upale dobro su poznati kod ljudi i životinja (LASCELLES i sur., 2010). Omega-3 masne kiseline ugrađuju se u stanice koje čine sinovijalne membrane i druge strukture povezane sa zglobovima i na taj način, smanjit će jačinu upalne reakcije na tom mjestu (RYCHEL, 2010). Omega-3 masne kiseline su sigurne i mogu se koristiti u obliku tekućine ili kapsula. Također, mačkama se može prepisati specijalizirana hrana sa visokim udjelom omega-3 masnih kiselina.

Hondoprotektivi uglavnom sadrže glikozaminoglikan glukozamin, hondroitin sulfat i hijaluronsku kiselinu koji su osnovne gradivne tvari hrskavice u zglobu. Primjenjuju se peroralno ili parenteralno (i.a., i.m. ili i.v.). Sigurni su za korištenje, međutim, njihova učinkovitost u liječenju OA kod mačaka još uvijek nije dokazana. Medicinska istraživanja na ljudima pokazala su da glukozamin pridonosi stvaranju i obnavljanju hrskavice, smanjuje upalu i usporava propadanje hrskavice te da kondroitin sulfat poboljšava elastična svojstva hrskavice i smanjuje bolno oticanje zglobova (JOHNSON i sur., 2020). Proizvodi formulirani za upotrebu kod kućnih ljubimaca koji sadrže glukozamin i/ili hondroitin, zajedno s drugim elementima u tragovima i vitaminima, postali

su komercijalno dostupni posljednjih godina. Neki od ovih proizvoda dostupni su u slobodnoj prodaji bez recepta dok je većina terapijskih dijeta dostupna samo u veterinarskim ambulancama.

2.7.4. Tjelovježba

Osim što se koristi za smanjenje boli, terapija vježbanjem također se koristi za održavanje mišićne mase i optimalne funkcije zglobova. Redovita tjelovježba održava pravilnu funkciju i čvrstoću mišića, tetiva i ligamenta te se smanjuje vjerojatnost da će mačka patiti od zdravstvenih problema koji utječu na kosti, poput prijeloma kostiju ili artritisa. U akutnoj fazi bolesti, tjelovježba se u pravilu izbjegava jer su zbog upale simptomi bolesti najizraženiji te se životinja treba odmarati.

Da bi potaknuli mačku na vježbanje, potrebno je „igru“ učiniti zabavnom.. Vježba kroz igru može uključivati svladavanje poligona s preprekama, traženje skrivenih igračaka i hrane, igranje s perom, jurenje za laserskim pokazivačem, penjanje na toranj ili prolazak kroz labirint kutija. Ostale opcije uključuju pomicanje zdjelice s hranom tijekom hranjenja kako bi se mačka kretala, uređivanje mačjeg stabla tako da mačka ima vertikalni i vodoravni prostor te stvaranje mačje sjenice kako bi kućne mačke mogle sigurno izaći van (HUNTINGFORD, 2020). Vježbe na traci za trčanje, čak i traci uronjenoj u vodu, također se mogu koristiti za mačke.

2.7.5. Farmakoterapija

Terapija lijekovima osnovni je način liječenja boli uzrokovane artritisom. Prije početka liječenja važno je utvrditi da mačka nema kompromitirane funkcije vitalnih organa kao što su bubrežna ili jetrena bolest. Mačke su vrlo osjetljive na nuspojave pojedinih lijekova, prvobitno acetilsalicilne kiseline, pa čak i jedna tableta acetaminofena može biti kobna za odraslu mačku.

Nesteroidni protuupalni lijekovi

Nesteroidni protuupalni lijekovi (NSPUL) najčešće se koriste kao prva linija obrane protiv boli uzrokovane OA. Pri korištenju mogu imati brojne nuspojave (bubrežne i jetrene bolesti te gastrointestinalni (GI) simptomi te kako bi se rizik od nuspojava sveo na minimum, potrebno je lijek pažljivo odabrati i pažljivo ga koristiti (koristeći najnižu učinkovitu dozu za pojedinog

pacijenta). Terapeutsko djelovanje temelji se i na inhibiciji sinteze prostagladina blokadom ključnog enzima - ciklooksigenaze u ciklusu arahidonske kiseline. Ta inhibicija je reverzibilna nakon prestanka primjene NSPUL-a (ROBERTSON, 2008).

Glavni analgetik u artritičnih mačaka je meloksikam, i jedini je licencirani NSPUL za dugotrajnu upotrebu kod mačaka. To je lijek koji dobro djeluje i mačke ga općenito dobro podnose, a nuspojave su obično GI podrijetla poput nedostatka apetita, povraćanja i hemoragičnog gastroenteritisa. On je COX-2 selektivni NSPUL koji je dostupan u obliku injekcije i oralne formulacije. Djeluje kočenjem sinteze prostaglandina čime se postižu snažna protuupalna i analgetička svojstva. U manjoj mjeri inhibira nakupljanje trombocita te smanjuje infiltraciju leukocita u upaljeno tkivo. Dnevna oralna doza meloksikama od 0,025-0,05 mg/kg/dan kroz 4 tjedna poboljšava noćnu aktivnost mačaka koje boluju od OA (GUILLOT i sur., 2013). Kada se meloksikam propisuje mačkama na dugoročnoj osnovi, savjetuje se koristiti najnižu učinkovitu dozu, koja je obično negdje između 0,02-0,03 mg/kg/dan te se može primijeniti i u mačaka sa kroničnim zatajenjem bubrega (HUNTINGFORD, 2020).

Drugi odobreni NSPUL je rodenakoksib. Potiče slične ili iste učinke kao i meloksikam, te se također može koristiti kod mačaka sa kroničnim zatajenjem bubrega. Ukoliko ipak dođe do nuspojava kao što je dehidracija koja vodi ka hipovolemiji ili hipotenziji, oba lijeka nose rizik od akutnog ili kroničnog zatajenja bubrega.

Ketoprofen je jedan od mogućih NSPUL-ova u liječenju OA u mačaka. Prvobitno se koristi za simptomatsko liječenje osteoartritisa, akutnog i kroničnog reumatskog artritisa, ankiloznog spondilitisa te poslijeoperacijske boli. Djeluje analgetski, protuupalno i antipiretski, a djelovanje mu se temelji na inhibiciji sinteze prostaglandina i leukotriena. Ketoprofen sporo prodire u sinovijalnu tekućinu i sporo je napušta. Najveći učinak postiže se tijekom parenteralne primjene. U mačaka se koristi i.v, s.c. i u obliku tableta. Prema istraživanju (LEES i sur., 2003) u kliničkim ispitivanjima u mačaka, ketoprofen ima dobar analgetski učinak, a to je ujedno kompatibilno sa njegovim potencijalom kao COX-1 inhibitorom. U tom istraživanju nije se uspjelo doći do zaključka o detaljnoj farmakokinetici u mačaka zbog nedovoljnih prethodnih istraživanja. Od nuspojava najčešće su GI poput povraćanja, opstipacije i dijareje.

Zbog značajne uloge prostaglandina u fiziološkim funkcijama, odnosno održavanja integriteta sluznice želuca, reguliranja protoka krvi kroz bubreg i glomerularne filtracije, inhibicijom sinteze prostaglandina tumače se i nuspojave NSPUL-a. Najčešće su GI koje mogu varirati od blagih (pr. dispesija) do po život opasnih (pr. ulkus, krvarenje, perforacija). Bubrežne nuspojave su rjeđe, a pojavljuju se u obliku porasta kreatinina ili poremećaja elektrolita, a rijetko kao intersticijski nefritis ili zatajenje bubrega. Hepatotoksičnost koja nije povezana s dozom može se uočiti unutar prvih nekoliko dana do tjedana primjene NSPUL-a. Pomno praćenje pacijenta kod kuće, uz naknadne analize krvi, najbolji je način praćenja dobre podnošljivosti djelovanja lijeka (HUNTINGFORD, 2020). Blago povišeni jetreni parametri ne znače nužno jetrenu bolest te nisu kontraindikacija za primjenu NSPUL-a. Vlasnicima mačaka savjetuje se da potaknu mačku da pije više vode, a ukoliko mačka počne manje jesti, postupno gubi na težini, postane anoreksična ili ako povraća ili ima proljev moraju obavijestiti svog veterinara. Rizik od razvoja nuspojava može se umanjiti osiguranjem da se istovremeno ne koriste drugi NSPUL ili neki kontraindicirani lijekovi poput glukokortikoida. Također je neophodno obavijestiti vlasnika da se ni pod kojim okolnostima bilo koji protuupalni lijek bez recepta, poput aspirina, ne smije davati zajedno s nesteroidnim protuupalnim lijekovima (ROBERTSON, 2008). Važna je stalna procjena pacijenta od strane veterinara kako bi se primjena NSPUL-a mogla smanjiti na najmanju učinkovitu dozu.

Kortikosteroidi

Kortikosteroidi su skupina steroidnih hormona koje fiziološki proizvodi kora nadbubrežne žlijezde i koji osiguravaju važne životne funkcije u tijelu. Sintetski kortikosteroidi su derivati prirodnih kortikosteroida i spadaju u važnu skupinu lijekova. Imaju jak protuupalni učinak, zaustavljaju upalne reakcije sprječavanjem stvaranja medijatora upale, stabiliziranjem biološke membrane, kočenjem migracije leukocita, smanjenjem permeabilnosti krvnih žila i posljedične ekstravazacije, kočenjem stvaranja veziva i ublažavanja znakova povišene tjelesne temperature i toksemije (VLADIMIR, 2016). Kortikosteroidi također suzbijaju sintezu prostaglandina i naknadnu upalu. Zbog mogućih nuspojava, kao što su jatrogeni hiperadrenokorticism, degeneracija hrskavice te perforacija crijeva, savjetuje se kratkotrajna primjena. Dugotrajnim korištenjem može doći i do imunosupresije, diabetes mellitusa, Cushingova sindroma, ulceracija, gastritisa, poliurije, polidipsije i polifagije. Kortikosteroidi također inhibiraju čitav niz citokina i

enzima uključenih u razgradnju zglobne hrskavice. Smatra se da je njihov učinak većinom posredovan inhibicijom aktivnosti fosfolipaze A što u konačnici dovodi do smanjene proizvodnje ciklooksigenaza i lipooksigenaza (VLADIMIR, 2016). Kortikosteroidi i NSPUL često se koriste za simptomatsko liječenje osteoartritisa i mogu biti vrlo učinkoviti. Njihovo međusobno korištenje kontraindicirano je zbog mogućeg stvaranja toksičnog učinka na organizam. Iako je njihova upotreba kontrapozna, sistemska ili intraartikularna primjena može pružiti kratkoročno olakšanje pacijentima koji su rezistentni na terapiju s NSPUL-a ili onima koji su u završnom stadiju bolesti. Najčešće se upotrebljavaju metilprednizolon i deksametazon, koji zajedno uz ostale kostiosteroide umanjuju edeme i upale zahvaćenih zglobova.

Ostala medikamentozna terapija

Ostali lijekovi koji se koriste pri ublažavanju boli su lijekovi poput opioida, gabapentina, amantadina i amitriptilina te se sve više ispituju za upotrebu u liječenju kronične boli kod mačaka. Opioidi su učinkoviti za ublažavanje boli, ali mogu izazvati štetne nuzučinke kod mačaka (npr. promjene u ponašanju, midrijazu, nedostatak apetita ili zatvor). Zahtijevaju dodatne mjere opreza obzirom da mogu izazvati sedaciju. Od opioida se može upotrijebiti buprenorfin, kojeg možemo dati preko sluznice (HUNTINGFORD, 2020). Primjenjuje se kratkotrajno za akutnu probojnu bol. Trenutačno najpopularniji lijek koji se propisuje za mačke s kroničnom mišićno-koštanom boli je atikonvulziv gabapentin. Posebno je koristan kod starijih pacijenata te kada nije indiciran i NSPUL. Može se upotrebljavati u kombinaciji sa NSPUL-ima ili kortikosteroidima, ali se može koristiti i kao samostalni lijek za ranu artritičnu bol. Doze gabapentina prilagođavaju se svakom pacijentu pojedinačno, obzirom da većina mačaka istovremeno boluje i od kroničnog zatajenja bubrega. Najbolje ga je dozirati svakih 8 sati, ali za dugotrajno liječenje ili kod životinja s kompromitiranom funkcijom jetre ili bubrega, doziranje dva puta dnevno može biti prikladnije (RYCHEL, 2010). Neke životinje nakon primjene postaju sedirane i povremeno ataksične (SLOVAK i COSTA, 2021). Amantadin je lijek protiv bolova koji blokira osjećaj boli na živčanim putovima. Često se dobro podnosi i može se koristiti za smanjenje ukočenosti leđne moždine u stanjima kronične boli, koju većina OA pacijenata doživljava kao posljedicu dugotrajne, nekontrolirane boli. Amantadin isključuje receptore unutar živčanog sustava, koji se nazivaju receptori N-metil-D-asparaginske kiseline (NMDA receptori), koji su odgovorni za pojačavanje signala boli koji se šalju u mozak

radi percepcije boli. Nije učinkovit kao jedini lijek, ali pojačava učinak u kombinaciji sa NSPUL-ima (RYCHEL, 2010). Od nuspojava može izazvati uznemirenost ili GI smetnje, ali se obično dobro podnosi čak i kod starijih pacijenata. Triciklički antidepresivi, poput amitriptilina, također mogu imati neke korisne učinke, ali trenutno nema dovoljno istraživanja o njihovoj učinkovitosti. Smatra se da mijenjaju djelovanje serotonina i norepinefrina i centralno i periferno. Iako nije registriran kao opioid, tramadol ima slab afinitet vezanja na muskarinske receptore. Blagi je srodnik morfija (opioide) bez nuspojava koje se mogu vidjeti kod morfija. Djeluje na serotonin i adrenergičke receptore za smanjenje boli te se često koristi u praksi. Može vrlo dobro djelovati samostalno ili u kombinaciji s drugim lijekovima za ublažavanje boli. Nedavno je zabilježena farmakokinetika tramadola i njegovog glavnog metabolita u mačaka. Budući da je bioraspoloživost tramadola promjenjiva u mačaka, a poluživot mu je kraći nego u pasa, često doziranje (svakih 4-8 sati kod pasa) i naknadna procjena učinkovitosti ključni su kako bi se osigurala odgovarajuća kontrola boli (RYCHEL, 2010; MONTEIRO i sur., 2017). Glavni problem s tramadolom je njegov gorak i neugodan okus, što otežava primjenu. Od nuspojava rijetko uzrokuje zatvor ili povraćanje.

Terapija monoklonskim protutijelima

Monoklonska protutijela su protutijela koja nastaju iz identičnih imunskih stanica, kloniranih iz jedne matične stanice. U novije vrijeme razvija se terapija monoklonskim protutijelima za dugotrajno liječenje OA boli. Istraživanja pokazuju da kod mačaka jedna s.c. injekcija proizvoda s monoklonskim protutijelima može biti učinkovita i do 6 tjedana (GRUEN i sur., 2016). U mačaka, monoklonska protutijela djeluju blokiranjem faktora rasta živaca (NGF) specifičnog za mačke koji je posrednik hipersenzibilizacije povezane s kroničnom upalom i pojačan je u slučajevima upale (GEARING i sur., 2016; ENOMOTO i sur., 2019). Jedan od mogućih lijekova koji se temelji na monoklonskim protutijelima je Frunevetmab (Solensia® Zoetis Belgija) razvijen posebno za mačke s artritisom te istraživanja pokazuju se da inhibicija stanične signalizacije posredovane s NGF-om ublažava bol povezana s osteoartritisom. Nuzučinci prema istraživanju Gruen i sur. (2016) uključuju dermatitis, pruritus i alopeciju. Frunevetmab se za terapiju kroz dulji period najčešće koristi u formulaciji tableta te pruža primamljivu opciju za liječenje kronične boli u mačaka (GRUEN i sur., 2021).

2.7.6. Kirurško liječenje

U nekim slučajevima, kirurško liječenje može pomoći u ublažavanju simptoma i usporiti napredovanje bolesti. Kirurško liječenje OA rjeđe je kod mačaka nego kod pasa. Kirurške mogućnosti uključuju artroskopiju, zamjenu ili uklanjanje zgloba i artrodezu.

Artroskopija je minimalno invazivan kirurški zahvat koji s pomoću posebnih endoskopskih i kirurških instrumenata omogućuje izravan uvid u zglob kroz male incizije zglobne čahure, kao i kurativne zahvate različitih bolesti zgloba. Kod ovog zahvata manja je kirurška trauma i bol, oporavak je brži te je smanjeno stvaranje priraslica. Ova napredna metoda otvara nove mogućnosti dijagnostike i liječenja mnogih ortopedskih pacijenata. (DOBRANIĆ i MATIJATKO, 2011). Pomoću točno postavljenog artroskopa s videokamerom, koji se u zglob uvodi kroz malu inciziju, olakšano je promatranje unutarzglobnog prostora na kojem se izvodi zahvat. Debriman mekih tkiva, hrskavice i kostiju izvodimo pomoću motoriziranih brusilica dok radiofrekvencijskim instrumentima provodimo elektrokoagulaciju unutar zgloba. Kao i kod bilo kakvog drugog kirurškog zahvata, tako i kod artroskopije nailazimo na nuspojave. One uključuju izlivanje tekućine u periartikularna tkiva, ijtrogeno oštećenje zglobne površine neprikladnim instrumentima, skarificiranje zglobne hrskavice nepravilnim rukovanjem instrumentima te neprepoznavanje patoloških promjena i nepostizanje cilja zahvata (DOBRANIĆ i MATIJATKO, 2011).

2.7.7. Fizikalna terapija

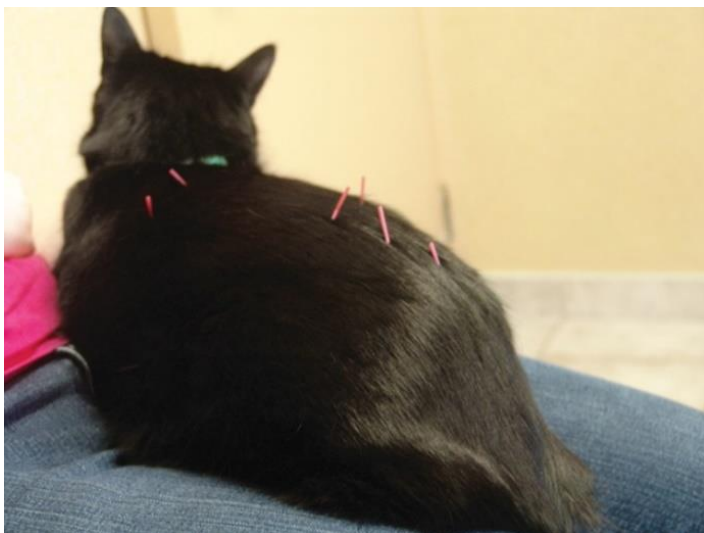Fizikalna terapija jedna je od najstarijih metoda liječenja u povijesti medicine (ŠEHIĆ i sur., 1997). Fizikalna terapija smatra se posebice indicirana za postoperativne pacijente te životinje starije životne dobi. Ciljevi fizikalne terapije su vratiti snagu i funkciju mišića i zglobova, vratiti ravnotežu i propriocepciju, dugoročno smanjiti bolnost i poboljšati mobilnost, izdržljivost i fleksibilnost zglobova (HUNTINGFORD, 2020).

Hidroterapija

Učinak hidroterapije ima brojne prednosti od kojih su najznačajnije jačanje mišićne snage i izdržljivosti te povećanje opsega kretanja zglobova. Ovaj oblik terapije posebno je važan za životinje sa OA jer im omogućuje lakše kretanje po podlozi zbog manjeg opterećenja na zglobove. Od mogućih načina hidroterapije razlikujemo plivanje, korištenje podvodne pokretne trake i tzv. whirlpool (LONČAR i sur., 2020). Plivanje i hodanje na podvodnoj traci za trčanje među najboljim su terapijskim vježbama za gerijatrijske pacijente jer mogu obnoviti snagu, povećati kardiovaskularnu kondiciju i ublažiti hromost bez pretjeranog stresa za zglobove. Voda uzrokuje otpor koji je potreban za jačanje mišića, a ujedno se povećava i zglobna pokretljivost i smanjuje se bolnost. Pri samom korištenju bazena s pokretnom trakom važna je razina vode koju koristimo, odnosno ako koristimo nižu razinu vode, biti će veća opterećenost zglobova.

Akupunktura

Akupunktura je alternativna metoda liječenja koja se često koristi u terapiji bolnosti, a njezina primjena zahtjeva odgovornu edukaciju (ŠEHIĆ i sur., 1997). Akupunktura je minimalno invazivna metoda i može se koristiti s drugim modalitetima kao i s farmaceutskim sredstvima, kao što su analgetici i kemoterapeutici. Osnovni princip akupunkture je postavljanje igala na akupunkturne točke (slika 6). Stavljanje igle obično nije bolno, a većina životinja uživa akupunkturnim tretmanima toliko da se opuste ili spavaju tijekom tretmana (RYCHEL, 2010). Neki od rezultata akupunkturnog tretmana su oslobađanje endogenih endorfina, lokalno oslobađanje mišićnog spazma i smanjenje prijenosa boli u leđnu moždinu. Budući da je metoda sigurna i mačke ju dobro podnose, odličan je izbor za starije mačke koje ne podnose oralne lijekove (RYCHEL, 2010).



Slika 6. Akupunkturni tretman u mačke
(Izvor: <https://todaysveterinarypractice.com/>)

Manualna terapija

Općenito, većina mačaka uživa u manualnoj terapiji, bilo da se radi o terapiji manipulacije kralježnice, masaži, pasivnom rasponu pokreta (PROM) ili mobilizaciji zglobova. Manualnom terapijom poboljšava se cirkulacija, opuštaju se ukočeni mišići, smanjuje se edem, minimizira se atrofija mišića te se koristi za opuštanje ili stimulaciju pacijenata s neurološkim stanjima. PROM je tehnika koja uključuje terapeuta koji razgibava zglobove kroz njihov normalan raspon pokreta (HUNTINGFORD, 2020).

Terapija laserom ili fotobiomodulacija (PBMT)

Terapija laserom djeluje na fotokemijske reakcije u stanicima, a predstavlja neinvazivni i bezbolni tretman. Dokazano je da ova vrsta liječenja ublažava bol i upalu, pospješuje metabolizam na staničnoj razini, regulira proizvodnju ATP-a i njegovu sintezu te povećava aktivnost fibroblasta (RYCHEL, 2010). Metoda je ugodna većini mačaka, a uključuje korištenje laserskog svjetla na ciljanom tkivu, bez ozljeđivanja kože kroz koju prodire (HUNTINGFORD, 2020). Cilj terapije je povećanje metaboličke aktivnosti u stanicima, što uzrokuje kaskadu reakcija za povećanje cirkulacije, smanjenje boli i upale te pospješuje cijeljenje tkiva.

Termoterapija

Terapiju toplinom najčešće koristimo pri kroničnom OA. Koristi se za ublažavanje bolnosti, poboljšanje cirkulacije i opuštanje mišića. Često se primjenjuje prije razgibavanja, masaže ili neke druge fizičke aktivnosti. Tretman najčešće traje 15-20 minuta kako bi se potaknula hiperemija (LONČAR i sur., 2020). Izvodi se primjenom toplih obloga, toplih kupki ili toplih ručnika. Kontraindicirana je kod akutnih upalnih stanja i otečenja zahvaćenog područja. Terapiju hladnoćom nazivom krioterapija te se ona primjenjuje u slučajevima akutne upalne reakcije. Utječe na smanjenje bolnosti zahvaćenog područja. Najčešće se koriste hladni oblozi ili led, koji se mogu koristiti više puta dnevno kroz nekoliko dana.

Magnetoterapija

Magnetoterapija je neinvazivna metoda primjene magnetskog polja u terapijske svrhe. Njome se povećava protok krvi u kapilarama, što dovodi do bolje prokrvljenosti tkiva te povećanje dovoda hranjivih tvari potrebnih za ubrzanje procesa cijeljenja, a istovremeno se odstranjuje mliječna kiselina i drugi upalni produkti iz tkiva što smanjuje bol i upalu (HUNTINGFORD, 2020). Terapija magnetom može snažno utjecati na proizvodnju određenih hormona iz endokrinih žlijezda, stimulira i potiče aktivnost enzima i drugih srodnih fizioloških procesa. Uslijed povećanja sekrecije endogenih opioida, kao što su enkefalini i endorfini, svojim vezanjem na opioidne receptore ublažavaju i blokiraju bol. Prodiranjem magnetnog polja kroz tijelo zahvaćena je svaka stanica, a posljedica toga je pozitivan učinak na intracelularni metabolizam, pogotovo na stvaranje energije, oponaša se fiziološki podražaj koji se inače javlja u zdravom tkivu, čime se potiče popravak stanica. Magnetoterapija je sigurna i relativno jeftina metoda za male životinje s kroničnim problemima.

Terapijski ultrazvuk

Ova metoda često se primjenjuje u pacijenata s osteoartritisom. Učinci su joj mehanički i termički. Vibracije iz ultrazvučne glave prenose se kroz tkivo u obliku longitudinalnih valova, stanice koje se nalaze na putu tog vala počinju oscilirati, molekule se pobude na titranje koje

uzrokuje mikro masažu i dubinsko zagrijavanje tkiva (ŠEHIĆ i sur., 1997). Ultrazvučnom terapijom postizemo i analgetski učinak. Smanjuje se provodljivost lokalnih živaca i otpuštaju se serotonin i endorfin. Također, ultrazvučni valovi pospješuju cijeljenje jer stimuliraju aktivnost fibroblasta i poboljšavaju cirkulaciju.

2.7.8. Terapija matičnim stanicama

Korištenje autogenih mezenhimalnih matičnih i regenerativnih stanica, prikupljenih iz koštane srži ili masnih naslaga dobiva na popularnosti za liječenje osteoartritisa. Budući da je invazivniji i skuplji od oralnih lijekova ili nutraceutika, ovaj oblik liječenja manje se primjenjuje, ali je opcija za životinje s kroničnim OA koje ne reagiraju na druge oblike terapije (RYCHEL, 2010). Djelovanje matičnih stanica je takvo da inhibiraju upalni proces i regeneriraju oštećeno tkivo. Autologne mezenhimalne matične stanice prvo se izoliraju iz masnog tkiva ili koštane srži, zatim se umnože u kulturi stanica te se apliciraju u mišić. Kompletно područje uporabe matičnih stanica još je uvijek nedovoljno istraženo, a i zbog svoje skupoće visokih troškova ova terapija se slabo koristi u praksi (SMOLEC i sur., 2018).

3. Zaključak

Osteoartritis je česta bolest u mačaka, progresivnog je tijeka, kronična i neizlječiva. Dok se nekoć OA smatrao samo degenerativnom bolesti uzrokovanom pretjeranim trošenjem i opterećenjem zglobova (osteoartroza), istraživanja pokazuju da su u njegovom nastanku i razvoju važni i poremećaji ravnoteže proupalnih i protuupalnih citokina, što vodi do remodeliranja i gubitka čvrstoće zglobne hrskavice (ASHKAVAND i sur., 2013; KOSOR i GRAZIO, 2013). Bolest je karakterizirana povećanom produkcijom upalnih medijatora unutar zahvaćenih zglobova, što upućuje na to da je upala važan čimbenik u patogenezi OA.

Liječenje OA u mačaka se temelji na multimodalnoj terapiji kojoj je cilj smanjenje upale, smanjenje boli u zglobu te smanjenje funkcionalne nesposobnosti. Dostupno je mnogo lijekova protiv bolova, uključujući nesteroidne protuupalne lijekove i opioide. Recentna istraživanja ukazuju na uporabu monoklonskih protutijela kao oblika liječenja (RYCHEL, 2010; GRUEN i sur., 2016; ENOMOTO i sur., 2019). Također, regulacija tjelesne težine i nutritivna potpora zglobovima važni su aspekti liječenja OA, a fizikalna rehabilitacija izvrstan je način za poboljšanje mobilnosti i olakšavanja svakodnevnih aktivnosti kućnih ljubimaca. Vjeruje se da će novije spoznaje iz patogeneze osteoartritisa omogućiti razvoj lijekova koji modificiraju tijek bolesti koji će usporiti ili zaustaviti progresiju osteoartritisa.

Rutinski posjeti veterinaru prva su linija obrane kada je u pitanju rano dijagnosticiranje bolesti. Rana dijagnostika i aktivno praćenje stanja životinje mogu poboljšati kvalitetu života mačaka koje pate od bolova i smanjene pokretljivosti povezanih s osteoartritisom. Također, važno je pratiti i liječiti popratne bolesti, poput kroničnog zatajenja bubrega, koje je vrlo često kod mačaka, posebno kod starijih koje pate od kroničnog oblika bolesti.

4. Literatura

1. ALLAN, G., S. DAVIES (2018): Radiographic Signs of Joint Disease in Dogs and Cats. U: Textbook of Veterinary Diagnostic Radiology (Donald E. Thrall ur.). Elsevier. St. Louis. str. 403–433.
2. ASHKAVAND, Z., H. MELEKINEJAD, B.S. VISHWANATH (2013): The pathophysiology of osteoarthritis. J. Pharm. Res. 7, 132-138.
3. BOYD, S.K., R. MÜLLER, T. LEONARD, W. HERZOG (2005): Long-term periarticular bone adaptation in a feline knee injury model for post-traumatic experimental osteoarthritis. Osteoarthr. Cartil. 13, 235-242.
4. BROZIĆ, D., Ž. MIKULEC, H. VALPOTIĆ (2017): Hranidba pasa i mačaka obrocima na osnovi sirovog mesa: prednosti i rizici. Hrvatski veterinarski vjesnik. 25, 40-48.
5. CHEVALIER, X., F. EYMARD, P. RICHELLE (2013): Biologic agents in osteoarthritis: hopes and disappointments. Nat. Rev. Rheumatol. 9, 400-410.
6. CLARKE, S.P., D. BENNETT (2006): Feline osteoarthritis: a prospective study of 28 cases. J. Small Anim. Pract. 47, 439-445.
7. DELLA ROCCA, G., D. GAMBA, D. (2021): Chronic Pain in Dogs and Cats: Is There Place for Dietary Intervention with Micro-Palmitoylethanolamide? Animals. 11, 952.
8. DOBRANIĆ, T., V. MATIJATKO (2011): Bolesti i liječenje pasa i mačaka. Veterinarski fakultet. Zagreb. str. 250-265.
9. ENOMOTO, M., P.W. MANTYH, J. MURRELL, J.F. INNES, B.D.X. LASCELLES (2019): Anti-nerve growth factor monoclonal antibodies for the control of pain in dogs and cats. Vet. Rec. 184, 23.

10. GEARING, D.P., M. HUEBNER, E.R. VIRTUE, K. KNIGHT, P. HANSEN, B.D.X . LASCELLES, R. P. GEARING, A.C. DREW (2016): In Vitro and In Vivo Characterization of a Fully Felinized Therapeutic Anti-Nerve Growth Factor Monoclonal Antibody for the Treatment of Pain in Cats. *J. Vet. Intern. Med.* 30, 1129-1137.
11. GODFREY, D.R. (2005): Osteoarthritis in cats: a retrospective radiological study. *J. Small Anim. Pract.* 46, 425 - 429.
12. GRUEN, M.E., J.A.E. MYERS, J.S. TENA, C. BECSKEI, D.M. CLEAVER, B.D.X. LACSELLES (2021): Frunevetmab, a felinized anti - nerve growth factor monoclonal antibody, for the treatment of pain from osteoarthritis in cats. *J. Vet. Intern. Med.* 35, 2752 - 2762.
13. GRUEN, M.E., A.E. THOMSON, E.H. GRIFFITH, H. PARADISE, D.P. GEARING, B.D.X. LASCELLES (2016): A Feline-Specific Anti-Nerve Growth Factor Antibody Improves Mobility in Cats with Degenerative Joint Disease–Associated Pain: A Pilot Proof of Concept Study. *J. Vet. Intern. Med.* 30, 1138 - 1148.
14. GUILLOT, M., M. MOREAU, M. HEIT, J. MARTELL-PELLETIER, J.P. PELLETIER, E. TRONCY (2013): Characterization of osteoarthritis in cats and meloxicam efficacy using objective chronic pain evaluation tools. *Vet. J.* 196, 360-367.
15. GUILLOT, M., P.M. TAYLOR, P. RIALLAND, M.P. KLINCK, J. MARTELL-PELLETIER, J.P. PELLETIER, E. TRONCY (2014): Evoked Temporal Summation in Cats to Highlight Central Sensitization Related to Osteoarthritis-Associated Chronic Pain: A Preliminary Study. *PLoS One.* 9, e114659.
16. HARDIE, M.E. (1997): Management of Osteoarthritis in Cats. *Vet. Clin. North Am. Small Anim.* 27, 945-953.

17. HUNTINGFORD, J.L. (2020): Managing the Pain of Feline Degenerative Joint Disease. Dostupno na: https://todaysveterinarypractice.com/pain_management/managing-the-pain-of-feline-degenerative-joint-disease/ (8.10.2022.)
18. JOHNSON, C.I., D.J. ARGYLE, D. N. CLEMENTS (2016): In vitro models for the study of osteoarthritis. *Vet. J.* 209, 40-49.
19. JOHNSON, K.A., A.H. LEE, K.S. SWANSON (2020): Nutrition and nutraceuticals in the changing management of osteoarthritis for dogs and cats. *J. Am. Vet. Med. Assoc.* 256, 1335-1341.
20. JONES, L. (2022): Arthritis in Cats. Dostupno na: <https://www.petmd.com/cat/conditions/musculoskeletal/arthritis-cats> (8.10.2022.)
21. KERWIN, S. C. (2010): Osteoarthritis in cats. *Top. Companion Anim. Med.* 25, 218-223.
22. KIMURA, T., S. KIMURA, J. OKADA, S. SUZUKI, T. KITANAKA (2020): Retrospective Radiographic Study of Degenerative Joint Disease in Cats: Prevalence Based on Orthogonal Radiographs. *Front. Vet. Sci.* 7, 138.
23. KLINCK, M.P., FRANK, D., GUILLOT, M., TRONCY, E. (2012): Owner-perceived signs and veterinary diagnosis in 50 cases of feline. *Can. Vet. J.* 53, 1181-1186.
24. KONIG, H.E., H.G. LIEBICH (2009): Anatomija domaćih sisavaca. Naklada slap. Jastrebarsko. str. 8-25.
25. KOSOR, S., S. GRAZIO (2013): Patogeneza osteoartritisa. *Med. Jadertina.* 43, 33-45.
26. KOZARIĆ, Z. (1997): Veterinarska histologija. Naklada Karolina. Zagreb. str. 83-86.

27. KUYINU, E.L., G. NARAYANAN, L.S. NAIR, C.T. LAURENCIN (2016): Animal models of osteoarthritis: classification, update, and measurement of outcomes. *J. Orthop. Surg. Res.* 11, 19.
28. LANGLEY-HOBBS, S., E. GILDEA (2021): Osteoarthritis in cats. 11, 35-37. Dostupno na: <https://www.veterinaryirelandjournal.com/focus/225-osteoarthritis-in-cats> (5.10.2022.)
29. LASCELLES, B.D.X, V. DEPUY, A. THOMSON, B. HASEN, D.J. MARCELLIN-LITTLE, V. BIOURGE, J.E. BAUER (2010): Evaluation of a Therapeutic Diet for Feline Degenerative Joint Disease. *J. Vet. Intern. Med.* 24, 487-495.
30. LASCELLES, B.D.X., Y.H. DONG, D.J.J MARCELLIN-LITTLE, A. THOMSON, S. WHEELER, M. CORREA (2012): Relationship of orthopedic examination, goniometric measurements, and radiographic signs of degenerative joint disease in cats. *BMC Vet. Res.* 8, 10.
31. LEES, P., P.M. TAYLOR, F.M. LANDONI, A.K. ARIFAH, C. WATERS (2003): Ketoprofen in the Cat: Pharmacodynamics and Chiral Pharmacokinetics. *Vet. J.* 165, 21-35.
32. LEMETAYER, J., S. TAYLOR (2014): Inflammatory joint disease in cats: Diagnostic approach and treatment. *J. Feline Med. Surg.* 16, 547-562.
33. LEUMANN, A., T. LEONARD, C. NÜESCH, M. HORISBERGER, A. MÜNDERMANN, W. HERZOG (2019): The natural initiation and progression of osteoarthritis in the anterior cruciate ligament deficient feline knee. *Osteoarthr. Cartil.* 27, 687-693.

34. LEY, C., G. RAMER, A. LEIJON, C.J. LEY (2021): Acetabular margin changes in feline hip joints – Implications for radiologic diagnosis and development of osteoarthritis. *Res. Vet. Sci.* 137, 243 - 251.
35. LEY, C.J., A. LEIJON, M. UHLHORN, L. MARCELLINO, K. HANSSON, C. LEY (2021): Computed tomography is superior to radiography for detection of feline elbow osteoarthritis. *Res. Vet. Sci.* 140, 6-17.
36. LONČAR, D., A. KRALJEVIĆ, Z. VRBANAC (2020): Fizikalna terapija pasa s osteoartritisom. *Veterinar.* 52, 17-22.
37. MANIAKI, E., J. MURRELL, S.J. LANGLEY-HOBBS, S.J. BLACKWELL (2021): Associations between early neutering, obesity, outdoor access, trauma and feline degenerative joint disease. *J. Feline Med. Surg.* 23, 965–975.
38. MATIČIĆ, D. (2009): Ortopedski pregled i dijagnostičke metode kod malih životinja. Veterinarski fakultet. Zagreb. str.1-26. Dostupno na: http://kirurgija.vef.hr/?page_id=102 (10.10.2022.)
39. MONTEIRO, B.P., M.P. KLINCK, M. MOREAU, M. GUILLOT, P.V.M. STEAGALL, J.P. PELLETIER, D. GAUVIN, J.R.E. DEL CASTILLO, E. TROCNY (2017): Analgesic efficacy of tramadol in cats with naturally occurring osteoarthritis. *PLoS One.* 12, e0175565.
40. ROBERTSON, S.A. (2008): Osteoarthritis in cats: What we now know about recognition and treatment. Dostupno na: <https://www.dvm360.com/view/osteoarthritis-cats-what-we-now-know-about-recognition-and-treatment> (10.10.2022.)
41. RYAN, J.M., B.D.X. LASCELLES, B. JAVIER, J. HASH, S.H. SMITH, D. BENNETT, D.J. ARGYLE, D.N. CLEMENTS (2013): Histological and molecular characterisation of feline humeral condylar osteoarthritis. *BMC Vet. Res.* 9, 110.

42. RYCHEL, J.K. (2010): Diagnosis and Treatment of Osteoarthritis. *Top. Companion Anim. Med.* 25, 20-25.
43. SLOVAK, J. E., A. P. COSTA (2021): A pilot study of transdermal gabapentin in cats. *J. Vet. Intern. Med.* 35, 1981-1987.
44. SMOLEC, O., I. VLADIMIR, M. VUČKOVIĆ, P. KOSTEŠIĆ, N. BRKLJAČA BOTTEGARO, M. PEĆIN, M. KRESZINGER, E. OSTER, T. KOSTANJŠAK, J. KOS (2018): Osteoarthritis u pasa. *Hrvatski veterinarski vjesnik.* 26, 37-44.
45. STADIG, S., B.D.X. LASCELLES, A. BERGH (2016): Do cats with a cranial cruciate ligament injury and osteoarthritis demonstrate a different gait pattern and behaviour compared to sound cats? *Acta Vet. Scand.* 58, 70.
46. STADIG, S., B D.X. LASCELLES, G. NYMAN, A. BERGH (2019): Evaluation and comparison of pain questionnaires for clinical screening of osteoarthritis in cats. *Vet. Rec.* 185, 757.
47. STOCKMAN, J., C. VILLAVERDE, R.J. CORBEE (2021): Calcium, Phosphorus, and Vitamin D in Dogs and Cats Beyond the Bones. *Vet. Clin. North Am. Small Anim.* 51, 623-634.
48. ŠEHIĆ, M. (2002): Klinička rendgenologija u veterinarskoj medicini. Veterinarski fakultet. Zagreb. str. 282-283.
49. ŠEHIĆ, M. (2014): Fizikalna terapija i rehabilitacija pasa. Veterinarski fakultet. Zagreb. str. 51-180.
50. ŠEHIĆ, M., V. BUTKOVIĆ, D. ŽUBČIĆ, D. STANIN (1997): Fiziklana medicina u terapiji i dijagnostici domaćih životinja. Veterinarski fakultet. Zagreb. str. 75-179.

51. TILLEY, L.P., F.W.K. SMITH jr., M.M. SLEEPER, B.M. BRINARD (2021):
Blackwell's five-minute veterinary consult: Canine and Feline (7th ed.). John Wiley Sons,
Inc. Hoboken. str. 115-117.
52. VLADIMIR, I. (2016): Osteoarthritis u pasa. Diplomski rad, Veterinarski fakultet, Zagreb,
Hrvatska.
53. VLAK, T. (2005): Patofiziologija osteoartritisu. Reumatizam. 52, 30-35.
54. VNUK, D. (2009): Neurološki pregled. Veterinarski fakultet. Zagreb. str.1-12. Dostupno
na: http://kirurgija.vef.hr/?page_id=102 (10.10.2022.)
55. YAMAZAKI, A., K. EDAMURA, K. TANEGASHIMA, Y. TOMO, M. YAMAMOTO,
H. HIRAO, M. SEKI, K. ASANO (2020): Utility of a novel activity monitor assessing
physical activities and sleep quality in cats. PLoS One. 15, e0236795.
56. ZYLINSKA, B., A. SOBCZYŃSKA-RAK, U. LISIECKA, E. STODOLAK-ZYCH, L.
JAROSZ, T. SZPONDER (2021): Structure and Pathologies of Articular Cartilage. In Vivo.
35, 1355–1363.

5. Sažetak

Osteoartroza u mačaka - dijagnostika, terapija i rehabilitacija

Brumnić Lea

Osteoartritis je vrlo često upalno stanje u mačaka starijih od 12 godina, a najnovija istraživanja pokazuju da se OA radiografski često dijagnosticira i kod mlađih mačaka. OA je poremećaj na razini organa, kroničnog je tijeka te polagano progredira. U nastanku same bolesti veliku ulogu imaju biomehanički i genetski čimbenici, dok je nastanak upale povezan sa progresijom bolesti i degradacijom hrskavice. Stanice unutar oštećenih zglobova otpuštaju protupalne citokine koji pojačavaju i produljuju upalni proces. Bolest zahvaća cijeli zglob i okolne strukture. Životinje otežano ustaju, šepaju, pokazuju znakove boli te je vidljiva smanjena pokretljivost zglobova. Jednom kad se postavi dijagnoza putem općeg kliničkog pregleda, ortopedskog i neurološkog pregleda te RTG metode, dva su cilja terapije: uklanjanje boli i očuvanje funkcije zgloba. Liječenje se temelji na multimodalnoj terapiji kojoj je cilj smanjenje upale, smanjenje boli u zglobu te smanjenje funkcionalne nesposobnosti. Dostupno je mnogo lijekova protiv bolova, uključujući nesteroidne protuupalne lijekove i opioide. Također, regulacija tjelesne težine i nutritivna potpora zglobovima važni su aspekti liječenja OA. Konačno, fizikalna rehabilitacija izvrstan je način za poboljšanje mobilnosti i olakšavanja svakodnevnih aktivnosti kućnih ljubimaca. Rana dijagnostika i aktivno praćenje stanja životinje mogu poboljšati kvalitetu života mačaka koje pate od bolova i smanjene pokretljivosti povezanih s osteoartritisom.

Ključne riječi: osteoartritis, citokini, zglobna hrskavica, rendgenska dijagnostika, multimodalna terapija

6. Summary

Osteoarthritis in cats - diagnosis, therapy and rehabilitation

Brumnić Lea

Osteoarthritis is a very common inflammatory condition in cats over 12 years of age, and the latest research shows that OA is often diagnosed radiographically in younger cats as well. It is a disorder at the organ level disorder, it is chronic and progresses slowly. Biomechanical and genetic factors play a role in the development of the disease itself, while the development of inflammation is associated with disease progression and cartilage degradation. Cells inside damaged joints release pro-inflammatory cytokines that intensify and prolong the inflammatory process. The disease affects the entire joint and surrounding structures. Animals have difficulties standing up and the limp, they show signs of pain and visibly reduced joint mobility. Once a diagnosis is established through a general clinical examination, orthopedic and neurological examination, and X-ray methods, the two goals of therapy are pain relief and functional preservation. The treatment is based on multimodal therapy, the goal of which is to reduce inflammation, reduce pain in the joint, and reduce functional disability. A variety of pain relievers are available, including NSAID opioids. Also, weight management and nutritional joint support are important aspects of OA treatment. Finally, physical rehabilitation is a great way to improve mobility and keep pets active. Early diagnosis and active monitoring of the animal's condition can improve the quality for life of cats suffering from pain and reduced mobility associated with osteoarthritis.

Key words: osteoarthritis, cytokines, articular cartilage, radiological diagnosis, multimodal therapy

7. Životopis

Rođena sam u Rijeci 10.09.1997. godine. Osnovnu školu završavam u Pazinu te 2012. godine upisujem Gimnaziju i strukovnu školu Jurja Dobrile u Pazinu, smjer opća gimnazija. Nakon završetka srednje škole, 2016. godine upisujem integrirani preddiplomski i diplomski studij veterinarske medicine na Veterinarskom fakultetu sveučilišta u Zagrebu. Na petoj godini studija opredjeljujem se za smjer Kućni ljubimci. Tijekom studija volontirala sam u Veterinarskoj ambulanti za male životinje Benčić u kojoj sam odradila i stručnu praksu, Veterinarskoj ambulanti Rovinj, Veterinarskoj bolnici Poreč te u Veterinarskoj ambulanti Pazin. U svibnju 2018. godine prisustvujem znanstveno-stručnom skupu o gmazovima "REPTILIA" te u listopadu 2022. godine na znanstveno-stručnom skupu s međunarodnim sudjelovanjem „Veterinarski dani“ u Poreču. U akademskoj godini 2022./23. upisujem apsolventsku godinu kako bih se posvetila pisanju diplomskog rada te nastavila volontirati u veterinarskoj ambulanti u cilju primjene stečenog znanja.