

PRETRAGE NA DERMATOFITE U ASIMPTOMATSKIH KUNIĆA IZ UZGOJA ZA KUĆNE LJUBIMCE

Sara, Mikac

Master's thesis / Diplomski rad

2023

Degree Grantor / Ustanova koja je dodijelila akademski / stručni stupanj: **University of Zagreb, Faculty of Veterinary Medicine / Sveučilište u Zagrebu, Veterinarski fakultet**

Permanent link / Trajna poveznica: <https://um.nsk.hr/um:nbn:hr:178:945394>

Rights / Prava: [In copyright](#) / [Zaštićeno autorskim pravom.](#)

Download date / Datum preuzimanja: **2024-07-09**



Repository / Repozitorij:

[Repository of Faculty of Veterinary Medicine -
Repository of PHD, master's thesis](#)



SVEUČILIŠTE U ZAGREBU
VETERINARSKI FAKULTET

Sara Mikac

PRETRAGE NA DERMATOFITE U ASIMPTOMATSKIH KUNIĆA
IZ UZGOJA ZA KUĆNE LJUBIMCE

DIPLOMSKI RAD

Zagreb, 2023.

Ovaj rad izrađen je na Zavodu za mikrobiologiju i zarazne bolesti s klinikom Veterinarskog fakulteta Sveučilišta u Zagrebu.

Predstojnik: izv. prof. dr. sc. Vilim Starešina

Mentorica: izv. prof. dr. sc. Suzana Hađina

Članovi Povjerenstva za obranu diplomskog rada:

1. doc. dr. sc. Matko Perharić

2. izv. prof. dr. sc. Zrinka Štritof

3. izv. prof. dr. sc. Suzana Hađina

4. izv. prof. dr. sc. Vilim Starešina (zamjena)

Zahvale

Najljepše zahvaljujem svojoj mentorici, izv. prof. dr. sc. Suzani Hađini jer me vodila kroz svaki korak izrade ovog rada. Hvala Vam na strpljenju, svom uloženom trudu, prenesenom znanju i svim savjetima bez kojih ostvarenje ovog rada ne bi bilo moguće.

Također, velika hvala dr. sc. Vesni Mojčec Perko, dipl. ing. mol. biol. na strpljenju i svom znanju o radu u laboratoriju i molekularnoj dijagnostici koje mi je prenijela i time omogućila izradu ovog rada.

Posebno zahvaljujem Petri Pavečić na pomoći s laboratorijskim radom te svim ljubaznim riječima i savjetima.

Neizmjereno zahvaljujem svojoj mami na bezuvjetnoj podršci i ljubavi u svakom trenutku studiranja. Hvala ti na razumijevanju, hvala što si bila uz mene i omogućila mi da ostvarim svoje snove. Hvala i našim četveronožnim članovima obitelji koji su mi studentske dane ispunili veseljem.

Od srca zahvaljujem svom Mislavu koji je bio uz mene i vjerovao u mene, kroz sve lijepe i manje lijepe trenutke studentskog života. Hvala ti na svojoj pomoći, ljubavi i podršci koji su mi uljepšali studentske godine.

Hvala i svim mojim kolegama na lijepim zajedničkim trenucima.

SADRŽAJ

1. UVOD	1
2. PREGLED REZULTATA DOSADAŠNJIH ISTRAŽIVANJA	2
1.1. Povijest	2
2.2. Gospodarski značaj	3
2.3. Etiologija	3
2.4. Patogeneza.....	5
2.5. Epizootiologija	6
2.6. Klinička slika	8
2.7. Patoanatomski i patohistološki nalaz	8
2.8. Dijagnostika	9
2.9. Diferencijalna dijagnostika	13
2.10. Liječenje	13
2.11. Profilaksa.....	14
2.12. Imunoprofilaksa.....	15
2.13. Javno zdravstvo	16
3. MATERIJALI I METODE	18
3.1. Istraživana populacija kunića	18
3.2. Uzgoj dermatofita.....	18
3.3. Molekularna dijagnostika	20
3.3.1. Izdvajanje DNK iz kulture dermatofita.....	20
3.3.2. Lančana reakcija polimerazom (PCR)	21
3.3.2. Elektroforeza u gelu.....	23
3.3.3. Interpretacija sljedova nukleotida	24
4. REZULTATI.....	25

4.1. Istraživana skupina kunića	25
4.2. Izdvojene vrste dermatofita.....	27
5. RASPRAVA	36
6. ZAKLJUČCI.....	39
7. LITERATURA.....	40
8. SAŽETAK	45
9. SUMMARY	46
10. ŽIVOTOPIS	47

POPIS I OBJAŠNJENJE KRATICA

PCR (engl. *polymerase chain reaction*) - lančana reakcija polimerazom

SAA (engl. *Sabouraud dextrose agar*) – Sabouraudov glukozni agar s dodatkom aktidiona

SA - Sabouraudov glukozni agar

PDA (engl. *potato dextrose agar*) - krumpirov škrobni agar

DTM (engl. *dermatophyte test medium*) – selektivna hranjiva podloga za izdvajanje dermatofita

ICG (engl. *immunochromatography strip test*) - imunokromatografski strip test

DNK - deoksiribonukleinska kiselina

ITS (engl. *intergenic spacer region*) - intergenska razmaknica

REAL - TIME PCR (engl. *real-time polymerase chain reaction*) - lančana reakcija polimeraze u stvarnom vremenu

MALDI-TOF (engl. *matrix-assisted laser desorption ionization–time of flight mass spectrometry*) - metoda matricom potpomognute ionizacije/desorpcije s analizatorom vremena preleta

rRNK - ribosomska ribonukleinska kiselina

POPIS PRILOGA

Popis grafikona

Grafikon 1. Prikaz zastupljenosti pasmina u istraživanoj populaciji kunića

Grafikon 2. Prikaz zastupljenosti spolova u istraživanoj populaciji kunića

Grafikon 3. Prikaz zastupljenosti dobnih kategorija u istraživanoj populaciji kunića

Grafikon 4. Prikaz zastupljenosti uzoraka s pozitivnim rezultatom mikološke pretrage

Grafikon 5. Prikaz učestalosti vrste dermatofita *Nanizzia gypsea* i vrste dermatofita *Trichophyton benhamiae* u istraživanoj populaciji kunića

Popis tablica

Tablica 1. Početnice korištene u PCR metodi za određivanje prisutnost intergenske regije ITS1 i ITS2 te 5.8S regije ribosomske DNK dermatofita

Tablica 2. Popis i količine reagensa korištenih za izvođenje lančane reakcije polimerazom

Tablica 3. Protokol za izvođenje lančane reakcije polimerazom u svrhu utvrđivanja prisutnosti ITS1 i ITS2 te 5.8S regije ribosomske DNK (rRNK) dermatofita

Tablica 4. Prikaz podataka o kunićima s pozitivnim rezultatima pretraga na dermatofite

Popis slika

Slika 1. Prikaz nekih od uzoraka naciepljenih na SAA podloge

Slika 2. Kolonija dermatofita *Nanizzia gypsea* na PDA hranjivoj podlozi: a) gornja i b) donja površina

Slika 3. Hife i višestanične makrokonidije dermatofita *Nanizzia gypsea* (preparat obojen plavim laktofenolom, povećanje 1000x)

Slika 4. Kolonija dermatofita *Trichophyton benhamiae* na PDA hranjivoj podlozi: a) gornja i b) donja površina

Slika 5. Filamentozne hife i brojne mikrokonidije u obliku grožđa dermatofita *Trichophyton benhamiae* (preparat obojen plavim laktofenolom, povećanje 1000x)

Slika 6. Kolonija dermatofita *Nanizzia gypsea* na PDA hranjivoj podlozi: a) izgled gornje i b) donje površine

Slika 7. Višestanične makrokonidije dermatofita *Nanizzia gypsea* (preparat obojen plavim laktofenolom, povećanje 1000x)

Slika 8. Prikaz rezultata dobivenih PCR reakcijom. B - DNK biljeg; 1 – *Nanizzia gypsea* (K2); 2 – *Trichophyton benhamiae* (K3); 3 - *Nanizzia gypsea* (K9); 4 - pozitivna kontrola (*Nanizzia gypsea*); 5 - negativna kontrola

1. UVOD

Kunići su životinje koje su u prošlosti primarno uzgajane u svrhu proizvodnje mesa i krzna, međutim zadnjih dvadesetak godina znatno im je porasla popularnost kao kućnih ljubimaca. Danas se smatraju trećom najmnogobrojnijom vrstom kućnih ljubimaca, odmah nakon pasa i mačaka (HILL i BROWN, 2011.). Po svojoj prirodi oni su živahne i društvene životinje koje ne zahtijevaju puno brige te se vrlo često nabavljaju djeci (ORCUTT i sur., 2020.). Najčešća kožna bolest u kunića je gljivična infekcija uzrokovana dermatofitima (DONELLY i sur., 2000.) te je istraživanje od HOSSAIN i sur. (2016.) utvrdilo prevalenciju dermatofitoza u čak 89% ispitanih kunića. Dermatofiti su višestanične gljivice koje imaju sposobnost keratinolize te mogu uzrokovati infekcije kože i kožnih tvorevina u velikog broja životinja te ljudi te je dobro poznat i njihov zoonotski potencijal (GNAT i sur., 2020.). Naime, postoje podaci koji ukazuju da je oko 25% ukupne svjetske populacije barem jednom u životu bolovalo od dermatofitoze, pri čemu su najčešći izvor infekcije za ljude bili kućni ljubimci (VANGEEL i sur., 2000.). Najčešće vrste dermatofita izdvojene s kože kunića su *Trichophyton benhamiae* i *Trichophyton mentagrophytes*, dok se infekcije uzrokovane vrstama *Microsporum canis*, *Microsporum gypseum*, *Microsporum audouinii*, *Trichophyton verrucosum* i *Trichophyton schoenleinii* javljaju sporadično (DONELLY i sur., 2000., OVERGAAW i sur., 2017.). Kao i u ostalih vrsta životinja te ljudi, u kunića dermatofiti imaju afinitet za površinska keratinozna tkiva kao što su koža, dlaka te nokti (HOSSAIN, 2016.). U kunića se dermatofitoza može klinički manifestirati, no važno je napomenuti da su oni često asimptomatski nositelji ovih gljivica i kao takvi predstavljaju izvor infekcije za svoje vlasnike, osobito imunokompromitirane osobe te djecu (VANGEEL i sur., 2000.).

Cilj ovog istraživanja bio je utvrditi pojavnost dermatofita u populaciji asimptomatskih kunića iz uzgoja za kućne ljubimce koristeći pri tome rutinsku laboratorijsku dijagnostiku te dobivene rezultate potvrditi molekularnom metodom lančane reakcije polimerazom (engl. *polymerase chain reaction*, PCR).

2. PREGLED REZULTATA DOSADAŠNJIH ISTRAŽIVANJA

1.1. Povijest

Izgled gljivičnih elemenata dermatofita prvi je opisao Robert Remark 1835. godine proučavajući pod svjetlosnim mikroskopom kraste uzorkovane s promijenjenog dijela površine kože čovjeka. Nešto kasnije, 1839. godine Johann Schönlein je povezo kliničku sliku bolesti s gljivičnom etiologijom. Lezije su nastale kao posljedica favusa, bolesti koja se u to vrijeme povezivala s promjenama na koži, kosi i bradi čovjeka. Remark je također otkrio patogena svojstva uzročnika kojeg je vidio pod mikroskopom na način da je nacijepio uzorak kraste na krišku jabuke na kojoj je izrasla bijela zrakasta gljivična kolonija te je gljivicu nazvao *Achorion schoenleinii*. Međutim, osnivačem dermatomikologije smatra se liječnik David Gruby koji je u razdoblju od 1841. do 1844. godine prvi u potpunosti opisao kliničke znakove favusa zajedno s mikroskopskom identifikacijom, opisom uzročnika i njegove patogenosti (WEITZMAN i SUMMERBELL, 1995.). Robin je 1859. godine prvi opisao dermatofit *Trichophyton mentagrophytes* u životinja proučavajući kožnu bolest koja se očitovala gubitkom dlake u miša. Bodin je 1900. godine opisao vrstu *Microsporum canis*, kao uzročnika dermatofitoze u pasa, a dvije godine kasnije vrstu *Trichophyton verrucosum* dermatofita izdvojenog s kože goveda. Veliki doprinos mikologiji dao je Raimond Sabouraud opisujući u svojim radovima morfologiju, taksonomiju, način uzgoja dermatofita i liječenje dermatofitoza. Njegova podloga za uzgoj dermatofita još se i danas koristi pod imenom Sabouraud glukozni agar (engl. *Sabouraud dextrose agar*, SAA). Sabouraud je podijelio dermatofite u četiri roda: *Achorion*, *Epidermophyton*, *Microsporum* i *Trichophyton*, te se takva taksonomska podjela zadržala do 1934. godine, kada je Chester Emmons reorganizirao taksonomiju u tri roda: *Microsporum*, *Trichophyton* i *Epidermophyton*. Otkriće spolnog stadija gljivica, odnosno teleomorfa, 1959. rezultiralo je daljnjim istraživanjima na području genetike i razmnožavanja dermatofita dok se krajem devedesetih godina prošlog stoljeća započelo detaljno proučavanje genoma dermatofita koje se nastavlja sve do danas (HUBKA i sur., 2018.).

2.2. Gospodarski značaj

Dermatofitoze su najčešće izlječive bolesti u kunića, međutim ovisno o težini njihove kliničke slike ovisit će i njihov gospodarski značaj. Naime, lezije uzrokovane dermatofitima mogu narušiti kvalitetu života kunića, ali u najvećem dijelu slučajeva ne dolazi do komplikacija. Teže kliničke slučajeve nalazimo uglavnom u vrlo mladih ili imunokompromitiranih životinja. Ponekad u mladih životinja dermatofitoza može ostaviti ozbiljnije posljedice kao što su usporen rast ili općenito narušen zdravstveni status. U slučajevima kronične infekcije, lezije na koži mogu biti vrlo opsežne te posljedično narušiti zdravstveni status i kvalitetu života (CHERMETTE i sur., 2008.). Sve navedeno predstavlja veliki ekonomski gubitak ukoliko se bolest pojavi u uzgajivačnicama. Nadalje, zbog kožnih lezija koje uzrokuju dermatofiti, životinjama oboljelima od ove bolesti onemogućena su sudjelovanja na sportskim natjecanjima ili izložbama (CHERMETTE i sur., 2008.). Također, s obzirom na izgled lezija nastalih infekcijom dermatofitima, koža za namjene tekstilne industrije dobivena od životinja oboljelih od dermatofitoze uvelike gubi na vrijednosti ili je posve neupotrebljiva (CHERMETTE i sur., 2008.).

2.3. Etiologija

Dermatofitoze su bolesti uzrokovane filamentoznim gljivicama, dermatofitima, koje imaju sposobnost keratinolize. Dermatofiti su tradicionalno podijeljeni u tri roda: Epidermophyton, Microsporum i Trichophyton. Danas je poznato oko 30 klinički značajnih vrsta dermatofita koje su prema novijoj klasifikaciji svrstane u jedan od devet rodova: Epidermophyton, Microsporum, Trichophyton, Nannizzia, Paraphyton, Lophophyton, Arthroderma, Ctenomyces i Guarromyces (DE HOG i sur., 2017.). Prema svom staništu dermatofiti se dijele na antropofilne, zoofilne i geofilne. Vrste iz rodova Epidermophyton, Microsporum, i Trichophyton se smatraju zoofilnim ili antropofilnim, dok su vrste koje pripadaju rodovima Nannizzia, Arthroderma, Lophophyton i Paraphyton zoofilne ili geofilne (KLINGER i sur., 2021.). Antropofilne vrste, kao što su *Trichophyton interdigitale* i *Trichophyton rubrum*, uglavnom se povezuju s infekcijama u ljudi, dok zoofilne vrste, najčešće *M. canis*, *T. mentagrophytes* i *T. equinum*, mogu uzrokovati infekcije u životinja i ljudi. Geofilne vrste dermatofita su saprofitski mikroorganizmi čije stanište je zemlja. Smatra se da su se patogene vrste dermatofita razvile upravo iz geofilnih vrsta. Naime, izravan kontakt keratinoznih tkiva životinja s

tlom te sposobnost razgradnje keratina omogućio je geofilnim vrstama dermatofita prilagodbu sa saprofitskog načina života na parazitski (WEITZMAN i SUMMERBELL, 1995.).

Vrste dermatofita najčešće izdvojene iz kunića su *T. mentagrophytes* i *T. benhamiae*, dok se vrste *Microsporum canis*, *Nanizzia gypsea*, *Microsporum audouinii*, *Trichophyton verrucosum* i *Trichophyton schoenleinii* pojavljuju sporadično (DONELLY i sur., 2000., HUBKA i sur., 2018.).

Vrste iz roda *Trichophyton* uzgajaju se na SAA podlozi u vremenskom periodu od tri do četiri tjedna, pri temperaturi od 27 do 33°C (WEITZMAN i SUMMERBELL, 1995.). Gornja površina naraslih kolonija dermatofita *T. mentagrophytes* je bijele ili krem boje, a donja površina žute do crvenkasto-smeđe boje, puderaste ili zrnate teksture. Kolonije rastu zrakasto na podlozi. Mikroskopskom pretragom nativnog preparata kulture vidljive su duge, valovite hife s brojnim ograncima i pregradama. Mikrokonidije su brojne, okruglaste ili kruškolike, nalaze se s obje strane hifa pojedinačno ili u nakupinama. Makrokonidije su im cilindričnog, izduljenog oblika ili oblika olovke, pojedinačne ili u nakupinama, s tankim stijenkama te mogu sadržavati do 12 pregrada odnosno septi (MATTEI, 2014.). Rast makrokonidija koje olakšavaju identifikaciju vrste dermatofita može se potaknuti uzgojem na krumpirovom škrobnom agaru (engl. *potato dextrose agar*, PDA). Gornja površina kolonija dermatofita *T. benhamiae* je žute ili bež boje, a donja crveno-smeđe boje, puderaste teksture. Kolonija raste zrakasto po podlozi, pri čemu se središnji dio kolonije uzdiže od podloge. Mikrokonidije su brojne i okruglaste, a makrokonidije se rijetko nalaze, kruškolikog su oblika te mogu sadržavati od dvije do osam pregrada između stanica (NENOFF i sur., 2014.).

Vrste iz roda *Microsporum* uzgojene na SAA podlozi tijekom tri do četiri tjedna i temperaturi u rasponu od 27 do 33°C tvore kolonije bijele do žućkaste boje gornje površine, zlatno-smečkaste donje površine. Tekstura im je baršunasta ili poput pamuka te se pri rastu zrakasto šire po podlozi. Mikrokonidije su oblika palice s hrapavim stijenkama, a mogu biti nanizane oko hifa ili kitnjasto raspoređene. Makrokonidije su vretenasta oblika ili oblika lađice, hrapave stijenke, uz prisutne septe, kojih je najčešće tri do pet (MATTEI, 2014.).

Kolonije dermatofita *N. gypsea* rastu na SAA podlozi pri temperaturi od 27 do 33°C tijekom 21 do 30 dana. Boja gornje površine kolonije može biti krem, žuta, narančasta, smeđa ili crvenkasta, dok donja površina kolonije može biti jarko žute, narančaste ili narančasto-smečkaste boje. Tekstura kolonija je slična pamuku ili puderu, a kolonije se pri rastu zrakasto šire po podlozi. Kolonije su na podlozi jasno ograničene bijelim rubom. Mikrokonidije su brojne te se mogu nalaziti pojedinačno ili u nakupinama. Imaju kratku peteljku i obično su jajolikog oblika. Makrokonidije su brojne i tanke s

grubim stijenkama i pregradama između stanica, kojih može biti tri do pet. Mogu biti cilindrične, elipsoidne te oblika cigare ili lađice (DUKIK i sur., 2020.).

Dermatofiti su prisutni kao ubikvitarni organizmi te ih je moguće naći na svim kontinentima osim Antartike. Njihovom rastu pogoduju visoke temperature i vlaga tako da preferiraju tropske i vlažne klime. Međutim, veoma su otporni na okolišne uvjete pa opstaju u gotovo svim podnebljima. Ne pogoduju im veoma niske temperature kao ni izravno izlaganje UV svjetlu. Spore dermatofita u povoljnim uvjetima i stabilnom okolišu mogu preživjeti i ostati infektivne godinama (WEITZMAN i SUMMERBELL, 1995.). Otporni su na dezinficijense na bazi fenola i alkohola, no uspješno ih uništavaju dezinficijensi na bazi natrijevog hipoklorita, benzalkonijevog klorida i glutardehida (BAĀCIGIL i sur., 2010.).

2.4. Patogeneza

Prekidi kontinuiteta kože odnosno rane, različite kožne bolesti, pretjerano vlaženje kože koje dovodi do njezinog omekšavanja te dugotrajna terapija antimikrobnim pripravcima koja dovodi do narušavanja prirodne ravnoteže kožne mikrobiote predstavljaju povoljne uvjete za kolonizaciju kože dermatofitima (VERMOUT i sur, 2008.). Infekcija se odvija u tri stadija: prihvaćanje dermatofita na površinu kože, prodiranje u keratinocite te imunosni odgovor domaćina (JAMIN i sur., 2020.). Različite vrste dermatofita imaju različite čimbenike virulencije koji će utjecati na razvoj kliničke slike bolesti. Tako je primjerice u nekih vrsta, poput *T. rubrum* i *T. mentagrophytes*, utvrđena prisutnost adhezina na njihovoj staničnoj stijenci koji im omogućavaju vezanje za receptore keratinocita (VERMOUT i sur., 2008.). Nakon prihvaćanja za površinu kože dolazi do germinacija artrospora, rasta hifa i njihovog brzog prodiranja u dublje slojeve (TAINWALA i SHARMA, 2011.). Stupanj patogenosti dermatofita određen je njihovom sposobnošću proizvodnje različitih proteaza, poput subtilizina i metaloproteaza koje razgrađuju keratinozna tkiva do oligopeptida i aminokiselina. Nadalje, dermatofiti su također sposobni proizvoditi različite hidrolaze, no njihova uloga u prodiranju kroz slojeve epiderme nije u potpunosti razjašnjena (VERMOUT i sur., 2008.). Razmnožavanju dermatofita pogoduju tkiva s nižim temperaturama od temperature tijela stoga je infekcija dermatofitima ograničena na keratinozna tkiva na površini tijela. Nadalje, masne kiseline koje se nalaze u koži sprječavaju prodiranje dermatofita u dublja tkiva sprječavajući njihovu adheziju zbog svog fungistatskog učinka (BRASCH, 2010.). S obzirom da je obrambena upalna reakcija organizma slabijeg intenziteta na površini kože no što bi bila u dubljim slojevima tkiva, samim zadržavanjem na

površini kože dermatofitima je omogućen dulji opstanak na domaćinu te dulje preživljavanje (HUBE i sur., 2015.). Prodiranje dermatofita kroz slojeve kože dovodi do imunosnog odgovora domaćina koji uključuje stanične i humoralne komponente (BRASCH, 2010.). Učinkovit imunosni odgovor je stanično posredovana preosjetljivost kasnog tipa u kojoj sudjeluju makrofazi, te razni citokini poput IL-8, TNF- α , IFN- γ , IL-1 β , IL-22 i IL-16 (SARDANA i sur., 2021.). Antigene dermatofita uklanjaju Langerhansove stanice u koži te ih prezentiraju T-limfocitima u lokalnom limfnom čvoru, nakon čega dolazi do nakupljanja limfocita na mjestu infekcije i posljedično upalnog odgovora (VERMOUT i sur., 2008.). Dermatofiti imaju određenu sposobnost inhibicije imunosnog odgovora domaćina pomoću nekoliko mehanizama: proizvodnja enzima koji razgrađuju proteine u tkivima uključene u imunološki odgovor, proizvodnja molekula koje inhibiraju aktivnost stanica imunološkog sustava, poput makrofaga i limfocita i izazivanje promjena u staničnim membranama stanica imunološkog sustava što dovodi do poremećaja njihove funkcije (VERMOUT i sur., 2008.). Prepoznatljivi klinički znakovi kao što su crvenilo i ponekad svrbež posljedica su upalne reakcije tkiva domaćina na prodiranje dermatofita u keratinozno tkivo. Intenzitet upalnog odgovora ovisit će o opsegu oštećenja kože uzrokovanog umnažanjem dermatofita. Imunosni odgovor domaćina, razina posljedične upalne reakcije te razvoj infekcije ovisit će o vrsti i patogenosti dermatofita, vrsti proteaza, sposobnosti dermatofita inhibiranja imunosnog odgovora te općenito o zdravstvenom stanju i funkcionalnosti imunološkog sustava domaćina (VERMOUT i sur., 2008.).

2.5. Epizootiologija

Dermatofitoze će se češće pojaviti u uzgojima gdje se nalazi veliki broj životinja na jednom mjestu, pogotovo ukoliko su životinje držane u lošijim zoohigijenskim uvjetima ili u vlažnim mikroklimatskim uvjetima. U takvim uzgojima dermatofitoza poprima enzootski karakter te se obično pojavljuje zimi i spontano nestaje u ljeti (CAFARCHIA i sur., 2010., HUBKA i sur., 2018.). Česta je pojava da se dermatofitoza proširi unutar uzgoja kunića gdje u kratkom roku obolijeva veliki broj kunića uzrokujući pritom velike ekonomske gubitke zbog potreba prevencije i liječenja ove bolesti. Veliki broj životinja pogoduje prijenosu bolesti izravnim međusobnim kontaktom. Kunići se mogu zaraziti izravnim kontaktom s oboljelim životinjama, asimptomatskim nositeljima te u iznimnim slučajevima kontaktom s ljudima (MORETTI i sur., 2013., HUBKA i sur., 2018., DETAR i sur., 2019.). Istraživanje provedeno na farmi kunića u Španjolskoj 1992. godine pokazalo je da je od

sveukupno 220 životinja dermatofitoza utvrđena u njih 76,4%. Najčešće izdvojena vrsta dermatofita bio je *T. mentagrophytes* (TORRES-RODRIGUEZ i sur., 1992.). U istraživanju provedenom na 23 farme kunića u Italiji u razdoblju od 2006. do 2007. godine utvrđena je prisutnost dermatofita na 86,9% ispitivanih farmi, a od sveukupno 810 pregledanih kunića u 51,8% slučajeva utvrđena je prisutnost dermatofita (CAFARCHIA i sur., 2010.). Kako se spore dermatofita dugo zadržavaju u tlu i okolišu često dolazi do prijenosa uzročnika putem sekundarnih izvora infekcije poput kontaminiranog okoliša, zemlje, stelje ili predmeta koji se koriste na velikom broju životinja (MORETTI i sur., 2013., HUBKA i sur., 2018., DETAR i sur., 2019.). Nadalje, veća je vjerojatnost pojave infekcije u nastambama koje se redovito ne čiste niti dezinficiraju (HARCOURT-BROWN, 2002.).

Neke vrste dermatofita su vrsno specifične, međutim većina ima sposobnost prelaziti s jedne vrste na drugu. Sklonost određene vrste dermatofita za određenog domaćina ovisi o više čimbenika koji mogu biti vezani uz same dermatofite ili uz domaćina. Što se tiče čimbenika vezanih za dermatofite, razlog iz kojeg neke vrste češće inficiraju određenog domaćina može biti razlika u genima odgovornima za patogenost, razlike u enzimima pomoću kojih dermatofiti razgrađuju keratin te različit afinitet za određeno keratinozno tkivo. Što se tiče domaćina, smatra se da su mladi kunići prijemljiviji jer im imunski sustav nije u potpunosti razvijen (VARGA i PATERSON, 2020.). U usporedbi s ostalim vrstama kućnih ljubimaca, kunići imaju vrlo osjetljivu kožu sklonu pucanju na kojoj lako nastaju razderotine. Općenito su skloni bakterijskim, gljivičnim i parazitskim kožnim bolestima. Nadalje, imunokompromitirane životinje usred prisutnosti neke druge bolesti ili stresa različite etiologije također su prijemljivije na razvoj infekcije uzrokovane dermatofitima (HOSSAIN, 2016.). Životinje koje su kroz dulji period bile tretirane antimikrobnim pripravcima podložnije su razvoju kožnih oboljenja usred narušene ravnoteže kožne mikrobiote. Predisponirajući čimbenik također može biti prisustvo ektoparazita koji uzrokuju mehanička oštećenja kože čineći ju osjetljivom za razvoj bakterijskih ili gljivičnih infekcija (ABREU i sur., 2021.). Timarenje je u kunića prisutno kao oblik društvenog ponašanja i kao takvo pridonosi očuvanju zdravlja dlake. Stoga je moguće da su jedinke držane pojedinačno sklonije razvoju kožnih oboljenja budući da nemaju partnera za uređivanje dlake. Nadalje, određene pasmine kunića kao što je angora kunić imaju vrlo dugačku dlaku koju sami ne mogu adekvatno održavati (HARCOURT-BROWN, 2002.). Starije životinje mogu razviti stanja koja će im onemogućiti timarenje vlastite dlake poput bolesti zubi s posljedičnom boli ili bolesti lokomotornog sustava koje rezultiraju smanjenom pokretljivošću (ABREU i sur., 2021.). Što se tiče utjecaja iz okoliša, asimptomatski kunići će češće razviti kliničke znakove dermatofitoze u toplim i vlažnim mikroklimatskim uvjetima, naročito u prenapučenim objektima (VARGA i PATERSON, 2020.). Držanje kunića na neadekvatnoj podlozi također može pogodovati razvoju kožnih bolesti. U

slučaju držanja na prljavoj ili vlažnoj stelji može doći do bakterijske kontaminacije kože i posljedičnog razvoja dermatitisa. Isto tako, ukoliko im je koža stalno izložena vlazi veća je vjerojatnost za razvoj gljivične infekcije kože (HARCOURT-BROWN, 2002.). Smatra se da su životinje držane u vanjskim uvjetima ili one kojima je omogućen ispust sklonije razvoju gljivičnih infekcija iz razloga što organska materija s kojom dolaze u kontakt u dvorištima ili prostorima ispusta predstavlja dobar supstrat za razvoj saprofitskih vrsta gljivica (ABREU i sur., 2021.).

2.6. Klinička slika

Ukoliko kunići obole od kliničkog oblika dermatofitoze vidljive su tipične difuzne, nepravilne ili okrugle alopecije na koži, koje ponekad može pratiti svrbež. Zahvaćena bezdlačna područja su crvene boje, uzdignuta od ostatka kože te se mogu se vidjeti pahuljaste ljuskice. Može doći do stvaranja krasti uz prisutno crvenilo na rubovima promjena. Kožne promjene su najčešće lokalizirane na glavi, osobito oko očiju i ušiju te ekstremitetima pri čemu su često zahvaćene kandže te se mogu proširiti i po cijelom tijelu (HOSSAIN, 2016., CHERMETTE i sur., 2008.).

Dermatofitoza je u kunića ponekad samoograničavajuća bolest te u nekim slučajevima prolazi spontano. Međutim, ukoliko je životinja izložena predisponirajućim čimbenicima ili je narušena sposobnost adekvatnog odgovora imunskog sustava može doći do komplikacija ili pojave epizootije (DONELLY i sur., 2000.). Komplikacije se mogu očekivati u mladim jedinki s nedovoljno razvijenim imunskim sustavom te u starijih jedinki koje ujedno boluju od neke druge bolesti ili imaju poteškoća s njegovanjem dlake (CANNY i sur., 2003.). Neke od mogućih komplikacija su prestanak uzimanja hrane i posljedičan gubitak tjelesne težine, probavni poremećaji nastali uslijed smanjenog unosa hrane, usporen rast u mladunčadi, a u vrlo teškim slučajevima bolest može završiti smrću životinje (HOSSAIN, 2016.).

2.7. Patoanatomski i patohistološki nalaz

Patoanatomski vidljive su okrugle eritematozne alopecije s ljuskicama. Promjene na koži mogu biti pojedinačne ili se više njih može spojiti u veće bezdlačno područje te su najčešće vidljive na glavi i oko ušiju, na ekstremitetima i kandžama. Bezdlačna područja mogu biti prekrivena krastama. Dlaka životinje je neuredna i popucala. Osim utvrđenih promjena na površinskom dijelu kože nisu utvrđene

patoanatomske ili patohistološke promjene u dubljim tkivima niti parenhimskim organima (CANNY i sur., 2003.). Najčešće patohistološke promjene uključuju folikulitis i furunkulozu uz hiperplastični perivaskularni ili intersticijski dermatitis koji može napredovati do intraepidermalnog pustularnog dermatitisa. Na uzorcima tkiva obojenim Shiffovom reagensom ili metinamin srebrom (Gomori Grocottsko bojilo) vidljive su hife i artrokonidije (CHERMETTE i sur., 2008.).

2.8. Dijagnostika

Vrlo korisna orijentacijska metoda dijagnostike dermatofitoze je pretraga dlake Woodovom svjetiljkom. Metoda je korisna za utvrđivanje prisutnosti dermatofita iz roda *Microsporum* na dlaci životinja. Metaboliti dermatofita *M. canis* s koji se nalaze u inficiranoj dlaci u kontaktu s UV svjetlom Woodove svjetiljke fluoresciraju karakterističnom zelenom bojom. Pretragu bi se trebalo izvoditi u zamračenoj prostoriji, držeći svjetiljku otprilike četiri do pet centimetara od dlake. Međutim, postoji mogućnost dobivanja lažno negativnih rezultata u slučajevima kada fluorescencija neće biti vidljiva unatoč prisutnosti dermatofita. To se događa ukoliko je prisutno veliko oštećenje inficiranih dlaka ili ih je teško pronaći u životinja s gustom i dugom dlakom. Osim toga samo oko 50% sojeva vrste *M. fluorescira* (WILLEMSE, 1988.). Nadalje, primjena topikalnih antimikotika uništava metabolite dermatofita koji su izvor fluorescirajućeg pigmenta, dok tretiranje kože i dlake različitim sapunima ili šamponima razrjeđuje pigment čineći ga nevidljivim pod Woodovom svjetiljkom. Ukoliko su promjene na dlaci i koži uzrokovane nekom drugom vrstom dermatofita, fluorescencija neće biti prisutna. Postoji mogućnost i za lažno pozitivne rezultate najčešće ako se boja vidljiva pod svjetiljkom radi nekog drugog izvora fluorescencije protumači kao prisutnost dermatofita. Na primjer, moguće je vidjeti plavu ili ljubičastu fluorescenciju usred prisutnosti nekih masti ili krema koje sadrže petrolej, svijetlo plavu fluorescenciju zbog reflektiranja svjetlosti od bijele kute osobe koja izvodi pretragu ili zelenu fluorescenciju usred prisutnosti salicilne kiseline iz lijekova. Zbog navedenih razloga potrebno je sumnju na dermatofitozu potvrditi nekom od ostalih metoda dijagnostike. Ukoliko je pretraga Woodovom svjetiljkom pozitivna kao klinički materijal za daljnju dijagnostiku prikupljaju se dlake na kojima je vidljiva fluorescencija (GUPTA i SINGHI, 2004., CHERMETTE i sur., 2008.).

Slijedeća metoda dijagnostike dermatofita je izravno mikroskopiranje dlaka ili epidermalnih ljuskica kože s promijenjenog područja. Dlake i ljuskice mogu se prikupiti struganjem kože. Preporučljivo je promijenjeno mjesto s kojeg će se uzimati materijal dezinficirati lagano ga brišući gazom ili vatom natopljenom 70% alkoholom. Potom se površinski dio kože sastruže sterilnim

skalpelom zahvaćajući pri tome rubni dio promijenjenog područja te prijelaz s promijenjenog dijela kože na zdravi. Ukoliko su lezije prekrivene krastama, površinski dio tih promjena može se pažljivo sastrugati i poslati na mikološku pretragu. Uzorak dlake može se prikupiti nježnim povlačenjem dlake na mjestu promjene, pri čemu je moguće zahvaćene dlake prepoznati pod Woodovom svjetiljkom. Ukoliko je to moguće, poželjno je da uzorak dlake sadrži korijen dlake (WEITZMAN i SUMMERBELL, 1995.). Ako se uzorak prikuplja od asimptomatske životinje, moguće je Mackenzie tehnikom sakupiti dlake ili čestice oljuštene kože na kojima se nalaze artrospore dermatofita pri čemu se pomoću sterilne četkice za zube počeslja tijelo životinje. Ova metoda je pogodna jer četkica ima fleksibilna vlakna za koja se lako uhvate gljivične spore i na taj način sakupi uzorak. Također je jeftina, jednostavna i neinvazivna metoda. Tako dobiven materijal mikroskopira se pod velikim povećanjem svjetlosnog mikroskopa (400x) tražeći pri tome artrokonidije odnosno artrospore dermatofita. Promijenjene dlake pod mikroskopom izgledaju poput nepravilnih struktura grube površine, uz koje se nalaze nakupine ili nizovi artrospora. Svaka vrsta dermatofita ima osobiti oblik i veličinu artrospora koje mogu koristiti za identifikaciju. Primjerice, vrsta *M. canis* ima nakupine sitnih artrospora, dok vrsta *T. mentagrophytes* ima nizove sitnih artrospora, a dermatofit *T. verrucosum* ima nizove artrospora različitih veličina (CHERMETTE i sur., 2008.). Mikroskopska pretraga dlake ili ljuskica se uvijek provodi u kombinaciji s mikološkom pretragom s obzirom da odsustvo artrospora na dlaci ne isključuje infekciju dermatofitima. Točnost nalaza artrospora u nativnom preparatu ovisit će o stručnosti osobe koja je provodi te su mogući lažno pozitivni ili lažno negativni rezultati. Neka istraživanja pokazuju kako je od 15 do 50% nalaza artrospora lažno pozitivno (HIGASHI i sur., 2012.). Osim toga, ovom pretragom nemoguće je pouzdano utvrditi vrstu dermatofita (HUBKA i sur., 2018.).

Zlatni standard dijagnostike dermatofitoze je mikološka pretraga. Klinički materijal mogu biti strugotine kože, ljuskice, kraste, dlake ili uzorak tkiva dobiven biopsijom. Prije uzimanja materijala potrebno je mjesto lezije očistiti nježnim brisanjem komadom vate umočene u 70% alkohol kako bi se materijal očistio od nečistoća iz okoliša te kako bi se ograničio rast saprofitskih plijesni koje se normalno nalaze u neposrednom okolišu životinja i na njihovoj dlaci te posljedično kontaminiraju uzorkovani materijal. Ukoliko su promjene vidljive na noktima, za materijal se uzima promijenjeni dio nokta, kao i uzorak kože s korijena nokta. Tako dobiveni materijali nacjepljuje se na hranjivu podlogu u Petrijevoj zdjelici te se prosječno inkubiraju u trajanju od tri tjedna do mjesec dana, kada se očekuje rast makroskopski i mikroskopski prepoznatljivih morfoloških struktura dermatofita. Preporučena hranjiva podloga za primaran uzgoj dermatofita je Sabouraud agar s dodatkom antimikrobnih pripravaka kao što su kloramfenikol koji ograničava rast bakterija i cikloheksimid odnosno aktidion koji sprječava rast različitih saprofitskih plijesni od kojih su najčešće vrste iz rodova *Aspergillus*,

Penicillium i Mucor. Neke hranjive podloge kao što je krumpirov škrobni agar (engl. *potato dextrose agar*, PDA) potiču sporulaciju te stvaranje pigmenta (BEGUM i sur., 2020.), dok formiranju makrokonidija nekih vrsta dermatofita poput vrsta *T. mentagrophytes* i *Microsporum persicolor* pogoduje rast na SA s dodatkom 3% do 5% natrijevog klorida. Sve navedeno olakšava identifikaciju dermatofita klasičnom laboratorijskom metodom. Nakon nacjepljivanja uzorka dlake na hranjivu podlogu potrebno je pratiti brzinu rasta kolonija dermatofita, njihovu boju s gornje i donje površine i teksturu kolonije. Potom se u ranim stadijima rasta proučava mikroskopski izgled karakterističnih mikro i makrokonidija koje se razlikuju od vrste do vrste. Za identifikaciju nekih vrsta potrebne su selektivne hranjive podloge s dodatkom vitamina ili aminokiselina čiji sastojci utječu na rast kolonije. Primjerice, dermatofit *M. canis* proizvodi pigment jarko žute boje na rižinom agru (WEITZMAN i SUMMERBELL, 1995.). Za izdvajanje vrste dermatofita *T. verrucosum* potreban je dodatak tiamina, a vrsti *T. equinum* za rast je potreban dodatak nikotinske kiseline (CHERMETTE i sur., 2008.). Umjesto klasične SA podloge može se koristiti selektivna hranjiva podloga namijenjena za izdvajanje dermatofita (engl. *dermatophyte test medium*, DTM) koja sadrži fenolno crvenilo kao indikator promjene kiselosti medija. Naime, tijekom svog rasta dermatofiti proizvode alkalne metabolite koji dovode do promjene pH podloge te posljedično dolazi do njezine promjene boje iz žute u crvenu. Međutim, mogući su i lažno pozitivni rezultati u slučaju prisutnosti neke nepatogene vrste koja također izlučuje alkalne metabolite pri čemu također dolazi do promjene boje medija (LI i sur., 2009.). Nedostatak mikološke pretrage je njezino trajanje budući da je potrebno nekoliko tjedana kako bi se razvile tipične morfološke strukture potrebne za identifikaciju vrste pri čemu može doći do kontaminacije hranjive podloge s različitim saprofitskim plijesnima iz roda *Alternaria*, *Cladosporium*, *Mucor*, *Penicillium*, *Rhizopus* inače prisutnim u okolišu ili na dlaci životinja (BEGUM i sur., 2020.). Nadalje, pouzdanost mikološke pretrage te točno određivanje vrste dermatofita pretrage ovisi o educiranosti laboratorijskog osoblja koja je provodi. Ponekad je samo mikološkom pretragom nemoguće provesti točnu identifikaciju vrste dermatofita. Neka istraživanja pokazuju kako se postotak lažno negativnih rezultata kombinacije izravnog mikroskoprojanja dlake i mikološke pretrage kreće u rasponu od 30% do 50% (HIGASHI i sur., 2012.).

Brzi imunokromatografski strip testovi (engl. *immunochromatography strip test*, ICG) mogu se koristiti za utvrđivanje prisutnosti antigena dermatofita. Koriste protutitijela za dermatofit *T. mentagrophytes* dobivena imunizacijom BALB/c miševa. Testovi se mogu koristiti za utvrđivanje prisutnosti protutitijela za vrste *T. mentagrophytes*, *T. violaceum*, *T. tonsurans*, *M. canis*, *N. gypsea* i *T. rubrum*. Neka istraživanja pokazuju da je brzi test koristan za identifikaciju dermatofita koliko i izravno mikroskopiranje dlaka. Test je koristan za pretraživanje većeg broja uzoraka, međutim

pozitivni rezultati bi trebali biti potvrđeni nekom drugom metodom dijagnostike (HIGASHI i sur., 2012.).

Mikološku pretragu u posljednje vrijeme sve više zamjenjuju molekularne metode dijagnostike. Prednosti molekularnih metoda očituju se u brzini provedbe dijagnostike te visokoj osjetljivosti i specifičnosti. Za provođenje molekularne dijagnostike potrebno je izdvojiti deoksiribonukleinsku kiselinu (DNK) iz kliničkog materijala. Kako bi se izbjegli lažno negativni rezultati potrebno je odabrati pravilnu metodu izdvajanja DNK pri čemu uzorak iz kojega se izdvaja DNK mora biti odgovarajuće mase. Prije izdvajanja DNK potrebno je provesti dezinfekciju radnog prostora kako ne bi došlo do kontaminacije uzoraka. Nadalje prilikom uzimanja kliničkog materijala koji će biti dostavljen u mikološki laboratorij treba voditi računa da je pravilno uzorkovan i označen kako ne bi došlo do kontaminacije između uzoraka te posljedično lažno pozitivnih rezultata (GRÄSER i sur., 2012.). DNK dermatofita može se izdvojiti klasičnom metodom izdvajanja DNK pomoću fenola i kloroforma, međutim postoje komercijalno dostupni kompleti za njezinu bržu i učinkovitiju izolaciju. Najčešće korištena metoda molekularne dijagnostike je lančana reakcija polimeraze (engl. *polymerase chain reaction*, PCR) pomoću koje se u kratkom vremenu umnažaju određene sekvence DNK izdvojene iz kliničkog materijala. DNK polimeraza umnaža specifične sekvence oligonukleotida pri čemu dolazi do utvrđivanja prisutnosti dijela DNK. Ciljna sekvenca za dijagnostiku vrste dermatofita provođenjem lančane reakcije polimerazom je ITS-1 i ITS-2 regija ribosomske DNK pri čemu se koriste početnice ITS-1 i ITS-4 (FUJITA i sur., 2001.). Prednost PCR metode u dijagnostici dermatofita očituje se u brzini provođenja dijagnostike. Lančana reakcija polimeraze u stvarnom vremenu (engl. *real-time polymerase chain reaction*, REAL-TIME PCR) je modificirani oblik PCR koji omogućava praćenje i vizualizaciju proizvoda lančane reakcije polimerazom tijekom njihova umnažanja koristeći fluorescenciju (VALASEK i REPA, 2005.). Ugniježdene lančane reakcije polimerazom (engl. *nested polymerase chain reaction*, NESTED PCR) je modifikacija PCR u kojoj je prvo umnažanje DNK praćeno sekundarnim umnažanjem fragmenta regije unutar prethodno umnožene ciljne regije pri čemu se primarni PCR produkt koristi kao predložak za sekundarno umnažanje. Time se smanjuje mogućnost nespecifičnog vezanja proizvoda na nepredviđena vezna mjesta nastala umnažanjem početnica. Na taj način se povećava specifičnost i osjetljivost reakcije. Nedostatak ugniježdene PCR metode u dijagnostici dermatofita je dugo trajanje izvođenja metode te relativno česta kontaminacija uzoraka (ABOUL-ELLA i sur. 2020.). Multipleks lančana reakcija polimeraze (engl. *multiplex polymerase chain reaction*, MULTIPLEX PCR) koristi više parova početnica kako bi se istovremeno umnažalo više specifičnih sekvenci DNK. Ovom metodom se

povećava učinkovitost utvrđivanja vrste dermatofita, istovremeno smanjujući vrijeme trajanja reakcije i potrebnu veličinu uzorka (BEGUM i sur., 2020.).

Najnovija molekularna metoda koja se može koristiti za identifikaciju dermatofita je metoda matricom potpomognute ionizacije/desorpcije s analizatorom vremena preleta (eng. *matrix-assisted laser desorption ionization-time of flight mass spectrometry*, MALDI-TOF). Za ovu metodu može se koristiti uzorak koji nije prethodno pročišćen, što je velika prednost u dijagnostici dermatofita s obzirom da je u nekim slučajevima problematično izdvojiti čistu kulturu dermatofita jer kolonije često prerastaju plijesni (NENOFF i sur., 2014.). MALDI-TOF metoda se temelji na razdvajanju iona na temelju mase i naboja. Uspoređujući proteinske profile iz uzorka s bazom podataka, ovom metodom može se brzo i jednostavno odrediti vrsta dermatofita (ABOUL-ELLA i sur., 2020.).

2.9. Diferencijalna dijagnostika

Budući da je dermatofitoza jedna od najčešćih kožnih bolesti u kućnih ljubimaca, na nju bi trebalo posumnjati pri pojavi bilo kakvih promjena na koži. Sumnja se postavlja na temelju anamneze i kliničke slike. Vlasnici će opisati pojavu bezdlačnih područja i ljuskica po koži kao najčešće znakove dermatofitoze. Pri sumnji na dermatofitozu potrebno je isključiti invazije ektoparazitima, kao što su infestacija buhama i demodikoza, dermatitise bakterijske etiologije te neke hormonske bolesti koje mogu uzrokovati promjene na koži slične lezijama nastalih uslijed dermatofita (CHERMETTE i sur., 2008.).

2.10. Liječenje

Iako su zabilježeni slučajevi spontanog oporavka, dermatofitozu je zbog zoonotskog potencijala svakako preporučljivo liječiti. S obzirom na činjenicu da se ova zarazna bolest može proširiti između većeg broja jedinki izravnim kontaktom ili preko kontaminiranih nastambi, okoliša ili predmeta, zaražene životinje preporučljivo je izdvojiti u posebnu nastambu do izlječenja. Također je potrebno očistiti i dezinficirati nastambu u kojoj je kunić boravio, kao i predmete s kojima je bio u kontaktu kao što su češljevi ili ležaj. Potencijalno infektivni materijal kao što je stelja ili dlaka kunića u nastambi potrebno je neškodljivo ukloniti. Nije preporučljivo inficirane kuniće šišati jer bi to moglo

dovesti do daljnje kontaminacije okoliša, međutim moguće je po potrebi odrezati dlaku samo s rubova lezija kako bi koža lakše zacijelila (CANNY i sur., 2003.).

Liječenje se preporuča započeti s primjenom topikalnih antimikotika, kao što su kreme na bazi klotrimazola ili mikonazola. Ukoliko su se lezije proširile ili se ne povlače, uz upotrebu topikalnim antimikotika potrebno je sistemsko liječenje. Za sistemsku terapiju mogu se oralno primjenjivati antimikotici na bazi itrakonazola ili grizeoflavin (MATTEI, 2014.). Grizeoflavin u dozi 25 mg/kg oralno jednom dnevno ili podijeljen u dvije dnevne doze se pokazao učinkovit kod kunića. Zbog svojih teratogenih svojstava ne smije se davati gravidnim ženkama. Iako nuspojave nisu zabilježene u kunića, u slučaju njihove pojave kao alternativa može se davati ketokonazol u dozi 10-40 mg/kg peroralno. Itrakonazol učinkovit je protiv dermatofitoze kunića u dozi od 5 mg/kg peroralno tijekom šest tjedana (CHANG i sur., 2022.). Kombinirana topikalna i sistemska terapija trebala bi trajati deset tjedana ili dok dvije uzastopne mikološke pretrage u razmaku od četiri tjedna nisu negativne (CANNY i sur., 2003.).

2.11. Profilaksa

Kako bi se spriječila pojava dermatofitoze u kunića potrebno je voditi računa o nastambama i neposrednom okruženju životinja. Potrebno je redovito čistiti i po potrebi dezinficirati životni prostor životinja. Nastambe trebaju imati odgovarajuću ventilaciju i dostupnost sunčeve svjetlosti te svježeg zraka. Neposredni okoliš životinja treba biti suh te dlaka životinje treba biti suha i održavana. Ukoliko životinje to nisu u stanju same, potrebno je iščešljavati i održavati dlaku životinja (HARCOURT-BROWN, 2002.). Pripitomljavanje ih je učinilo prilagodljivim na malene prostore pa tako mogu bez problema živjeti u kavezima, pod uvjetom da se u kavezu mogu ispružiti. Osim veličine kaveza, važno je obraćati pažnju na pod kaveza koji mora biti pokriven mekanim prirodnim materijalom kao što je piljevina. Ako se drže vani, kuniće je važno zaštititi od vrlo niskih i visokih temperatura. U svrhu očuvanja njihovog zdravlja potrebno im je pružiti adekvatnu prehranu, dovoljno vode te redovnu fizičku aktivnost (ORCUTT i sur., 2020.). Držanje kunića na neadekvatnoj podlozi može pogodovati razvoju kožnih bolesti. Ukoliko im je stelja prljava ili vlažna može doći oštećenja kože i posljedičnog razvoja dermatofitoze ili kompliciranja kliničke slike (HARCOURT-BROWN, 2002.). Stoga treba obratiti pozornost da im podloga nastambe čista, mekana i po mogućnosti od prirodnog materijala (ORCUTT i sur., 2020.). Kunići moraju biti redovito tretirani antiparaziticima te se pojavnost ektoparazitoza mora pravilno liječiti kako bi spriječili eventualna oštećenja kože koja mogu biti

predisponirajući faktor za razvoj gljivičnih infekcija kože (ABREU i sur., 2021.). Također je potrebno pravilno liječiti bilo koje druge eventualne bolesti u životinje s obzirom da su u kunića patološka stanja kože najčešće rezultat nekog predisponirajućeg čimbenika ili bolesti koja dovodi do pada imuniteta (HARCOURT-BROWN, 2002.). Kako bi se spriječilo širenje dermatofitoze između većeg broja životinja, u slučaju pojave bolesti potrebno je zdrave životinje odvojiti od bolesnih ili sumnjivih na oboljenje, provesti temeljito čišćenje i dezinfekciju nastambi, predmeta i objekta za držanje životinja (GANGULY i SHARMA, 2017.). Prvo je potrebno provesti detaljno mehaničko čišćenje uklanjanjem infektivnog materijala, kao što je dlaka ili stelja životinja, nakon čega slijedi detaljno pranje deterdžentom te ispiranje (MORIELLO i HONDZO, 2014.). Za dezinfekciju prostora preporuča se uporaba izbjeljivača na bazi natrijevog hipoklorita radne koncentracije 1:10 ili 0,2% otopina enilkonazola. Učinkovitima su se pokazali i fumiganti na bazi enilkonazola (CHERMETTE i sur., 2008.).

2.12. Imunoprofilaksa

Učinkovita vakcina protiv dermatofita otkrivena je šezdesetih godina prošlog stoljeća. Koristeći mikrokonidije različitih vrsta dermatofita iz roda *Trichophyton* dobivena je sigurna i učinkovita atenuirana vakcina za goveda, ovce, koze i konje. Danas postoje tri komercijalno dostupne monovalentne atenuirane vakcine za stoku (LUND i DEBOER, 2008.). Za pse, mačke i kuniće preporučena je polivalentna vakcina dobivena inaktivacijom vrsta dermatofita *T. verrucosum*, *T. mentagrophytes*, *T. sarkisovii*, *T. equinum*, *M. canis* i *N. gypsea*. Unatoč komercijalnoj dostupnosti vakcina za kućne ljubimce ne postoji dovoljno podataka koji garantiraju njihovu učinkovitost (LUND i DEBOER, 2008.). Kunići se koriste kao model za proučavanje učinkovitosti vakcina protiv dermatofita. Na primjer, u istraživanju iz 2021. dokazana je učinkovitost vakcine dobivene inaktivacijom gljivičnih stanica vrste dermatofita *T. mentagrophytes* na modelu kunića (AL-JANABI i AL-KHIKANI, 2021.)

2.13. Javno zdravstvo

Najvažniji izvor infekcije dermatofitoza za ljude su kućni ljubimci, pri čemu su kunići najčešći nositelji vrste *T. mentagrophytes*. Ta se vrsta, uz vrstu *M. canis*, navodi kao najčešći uzročnik dermatofitoza u ljudi. Obje vrste, kao i vrste dermatofita *T. benhamiae* i *T. verrucosum*, čiji kunići također mogu biti nositelji, imaju visok zoonotski potencijal. Novija istraživanja ukazuju kako su kunići česti nositelji vrste *T. benhamiae* koja se pojavljuje kao česti uzrok dermatofitoze u ljudi. Istraživanje od HUBKE i sur. (2018). utvrdilo je kako je *T. benhamiae* uzročnik 2,5% svih dermatofitoza u ljudi u Njemačkoj (HUBKA i sur., 2018.). Nadalje, istraživanje provedeno u Švicarskoj 2004. godine dokazalo je prisutnost dermatofita *T. benhamiae* u devet pacijenata s dermatofitozom od kojih su dvoje posjedovali kuniće (FUMEAUX i sur., 2004.). Vrlo je česta pojava da su kućni ljubimci asimptomatski nositelji infekcije koji će prenijeti bolest na vlasnika bez da sami pokazuju kliničku sliku bolesti (PINTER i sur., 1999., FEHR, 2015., MESQUITA i sur., 2016., HUBKA i sur., 2018.). HALSBY i sur. (2014.) godine bave se prikupljanjem članaka o porastu broja prijenosa zoonoza s kućnih ljubimaca nabavljenih u trgovinama kućnih ljubimaca na vlasnike ili zaposlenike trgovina te njihovo istraživanje bilježi porast prijenosa dermatofitoza s kunića i malih glodavaca na ljude. Od 82 ukupno ispitana slučaja tijekom 2012. godine, u šest slučajeva radilo se o prijenosu dermatofita s kunića i malih glodavaca na ljude (HALSBY i sur., 2014.). Istraživanjem iz 2017. provedenim u Nizozemskoj zaključeno je kako 27% svih trgovina kućnim ljubimcima u toj državi prodaje životinje koje su asimptomatski nositelji dermatofita (OVERGAAW i sur., 2017.). Istraživanje provedeno u Japanu 2012. godine utvrdilo je zoonotski potencijal dermatofita *T. benhamiae*. Naime, ova vrsta dermatofita izdvojena je u pacijenata s kliničkim znakovima dermatofitoze koji su držali kuniće kao kućne ljubimce (TAKEDA i sur., 2012.). Češće će se inficirati vlasnici s većim brojem kućnih ljubimaca te oni koji s njima žive u bliskom kontaktu ili u manjim prostorima. Iako se ljudi se najčešće zaraze izravnim kontaktom s zaraženim životinjama, infekcija je moguća i posredno, kontaminiranim okolišem, materijalom ili predmetima (FEHR, 2015.). Osim kućnih ljubimaca, izvor infekcije predstavljaju i uzgoji i farme, pogotovo ukoliko je riječ o velikom broju zaraženih životinja odjednom. Istraživanje provedeno u Portugalu 2015. pokazuje da je od 38 studenata agronomije koji su bili u izravnom kontaktu s zaraženim kunićima iz uzgajališta, njih 15 razvilo kliničke znakove dermatofitoze. Dijagnostika je potvrdila da su lezije na kunićima i ljudima uzrokovane vrstom *T. mentagrophytes* (MESQUITA i sur., 2016.).

Klinička slika u ljudi će varirati ovisno o imunom sustavu domaćina kao i vrsti dermatofita. Oblik kožne infekcije uzrokovan dermatofitima u ljudi naziva se tinea, a nastale lezije nazivaju se

prema lokalizaciji procesa. Teži slučajevi mogu se očekivati u ljudi kojima je narušena sposobnost imunskog sustava gdje dolazi do izrazito jakih upalnih reakcija i opsežnih promjena na koži (FEHR, 2015.). Klinička slika može se zakomplicirati sekundarnim bakterijskim infekcijama, najčešće bakterijama iz roda *Staphylococcus* pri čemu se javlja kerion: akutna, gnojna upala kože i potkožja koju karakteriziraju gnojne crvene lezije uz eventualno povećanje regionalnih limfnih čvorova (VAN ROOIJ i sur., 2006.). Lezije lokalizirane na glavi (*tinea capitis*) obično su uzrokovane vrstama dermatofita iz rodova *Trichophyton* i *Microsporum*, pri čemu su vrste *T. tonsurans*, *T. benhamiae* i *M. canis* najčešći uzročnici. Ovaj oblik dermatofitoze najčešći je u djece. *Tinea capitis* može varirati od blagih alopecija s pojavom ljuskica do jakih upala koje zahvaćaju kosu i kožu te rezultiraju stvaranjem velikih područja alopecija s krastama praćenim folikulitisom, upalom regionalnih limfnih čvorova i vrućicom. Vrsta *T. mentagrophytes* može uzrokovati i lezije područja lica (*tinea barbae*) koje variraju od blagih površinskih upala do pustularnog folikulitisa; lezije po trupu, ramenima i udovima (*tinea corporis*) koje su češće u odraslih i adolescenata, no mogu se pojaviti i u djece te lezije noktiju (*tinea unguium*) koje mogu biti površinske ili invazivne koje zahvaćaju tkivo ispod nokta (WEITZMAN i SUMMERBELL, 1995., GUPTA i TU, 2006., HUBKA i sur., 2018.).

3. MATERIJALI I METODE

3.1. Istraživana populacija kunića

U ožujku 2022. godine prikupljen je klinički materijal od trideset kunića u svrhu utvrđivanja prisutnosti infekcije dermatofitima. Prilikom provođenja istraživanja u niti jednog kunića nisu utvrđene kožne promjene niti bezdlačna područja stoga je uzorkovanje provedeno Mackenzie tehnikom pri čemu se cijelo tijelo kunića detaljno počesljalo sterilnom četkicom za zube u smjeru suprotnom od smjera rasta dlake. Navedena metoda omogućava osim prikupljanja dlaka prikupljanje ljuskica i čestica kože zajedno s artrosporama dermatofita (ROSENTHAL i WAPNICK, 1963.). Nakon uzorkovanja četkice su transportirane u Mikološki laboratorij Zavoda za zarazne bolesti s klinikom na Veterinarskom fakultetu Sveučilišta u Zagrebu na daljnju obradu.

S obzirom da prilikom češljanja u niti jednog kunića nisu utvrđene promjene na dlačnom pokrivaču niti opadanje dlaka, izravno mikroskopiranje dlaka bilo je moguće provesti samo kod sedam životinja. Izrada nativnog preparata za mikroskopiranje provodila se na način da se na predmetno staklo kapnula jedna kap laktofenola (Biognost, Hrvatska) u koju se uronilo nekoliko dlaka nakon čega su pokrivene pokrovnim stakalcem. Potom je provedeno mikroskopiranje dlake pod velikim povećanjem svjetlosnog mikroskopa (400x) prilikom kojeg se tražila oštećena dlaka nepravilne površine uz koju se mogu nalaziti nakupine ili nizovi artrokonidija.

3.2. Uzgoj dermatofita

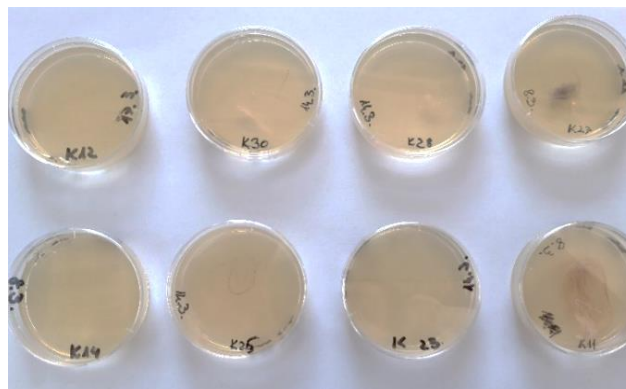
SAA podloga korištena je za primarno izdvajanje dermatofita, dok je PDA podloga korištena za poticanje sporulacije i pigmentacije kultura u svrhu lakše identifikacije vrste. Hranjivim podlogama dodane su dvije antimikrobne tvari cikloheksimid i kloramfenikol kako bi se spriječio rast saprofitskih plijesni odnosno bakterijskih kultura koje bi mogle prerasti hranjivu podlogu i otežati identifikaciju dermatofita.

Za pripremu SAA podloge odvagano je 65 g SA praha (Oxoid, Velika Britanija) koji je bio dodan u Erlenmayerovu tikvicu u kojoj se nalazila 1L destilirane vode sobne temperature. Potom je u istu Erlenmayerovu tikvicu dodano 0,5 g kloramfenikola (Sigma-Aldrich, Kina) te 0,5 g cikloheksimida (Alfa Aesar, Njemačka). Sastojci su lagano promiješani i zagrijavani u vodenoj kupelji

uz povremeno miješanje do vrenja dok nije dobivena prozirna suspenzija. Potom se Erlenmayerovu tikvicu izvadilo iz vodene kupelji te začepilo čepom od staničevine i autoklaviralo u autoklavu (INKO, Hrvatska) dvadeset minuta na temperaturi od 121°C prema uputi proizvođača. Nakon autoklaviranja, SAA podloga je ohlađena do temperature od 45 do 50°C i graduiranom pipetom rastočena u Petrijeve ploče unutar sigurnosnog kabineta (Klimaoprema, Hrvatska). Nakon razlijevanja podloge su ostavljene nekoliko sati u sigurnosnom kabinetu dok se nisu skrutnule te su pohranjene u hladnjak na temperaturu od +4°C.

Za pripremu PDA podloge odvagano je 35 g PDA praha (Bio-Rad, SAD) u Erlenmayerovu tikvicu u kojoj se nalazilo 1L destilirane vode sobne temperature. Potom je u istu Erlenmayerovu tikvicu dodano 0,5 g kloramfenikola (Sigma-Aldrich, Kina) te 0,5 g ciklohesimida (Alfa Aesar, Njemačka) nakon čega su sastojci lagano promiješani. Sastojci su zagrijavani u vodenoj kupelji uz povremeno miješanje do vrenja dok nije dobivena prozirna suspenzija. Daljnji postupak bio je isti kao i kod pripreme SAA podloge.

Neposredno prije naciepljivanja uzoraka dlake, prethodno pripremljene hranjive podloge izvađene su iz hladnjaka i ostavljene na sobnoj temperaturi. Na sedam četkica na kojima se nalazilo dovoljno dlaka (uzorci K9, K11, K15, K18, K19, K20, K27), dlake su lagano sakupljene pincetom, isprane s 70% etanolom te naciepljene na SAA podlogu. Sve četkice s kliničkim materijalom na kojima se nisu zadržale dlake redom su nježno utisnute u hranjivu podlogu. Tako pripremljeni uzorci su stavljani u papirnato-plastične vrećice (STERIS, Irska) da se spriječi dehidracija podloga te su inkubirani tijekom 30 dana na temperaturi od 27°C (Slika 1).



Slika 2. Prikaz nekih od uzoraka naciepljenih na SAA podloge

Tijekom perioda inkubacije kulture narasle na hranjivim podlogama su se identificirale na temelju makroskopskih i mikroskopskih karakteristika naraslih kolonija. Podloge su redovito pregledavane u razmacima od dva do tri dana kako bi se zabilježio eventualni porast dermatofita te izbjeglo njihovo prerastanje saprofitskim okolišnim plijesnima uobičajeno prisutnim na dlačnom pokrivaču. Poznato je da saprofitske plijesni rastu brže od dermatofita stoga je česta pojava da prerastu hranjivu podlogu i onemoguće raspoznavanje kulture dermatofita. Na rast kulture dermatofita posumnjalo se na temelju porasta kolonija tipične boje gornje i donje površine, teksture, načina rasta na podlozi, odignutosti od podloge te zrakastog izgleda rubova kolonije. Narasle kolonije koje su na osnovu makroskopskih i mikroskopskih obilježja prepoznate kao dermatofiti precijepljene su na PDA hranjive podloge kako bi se potakla njihova pigmentacija te sporulacija u svrhu razvoja prepoznatljivih morfoloških razlika neophodnih za identifikaciju vrste. Od izraslih kultura izrađeni su nativni preparati za mikroskopiranje na dva načina. Prvi način uključivao je uporabu sterilne igle za prijenos dijela kulture na predmetno staklo na koje je prethodno naslojena jedna kap laktofenola plave boje koja je pokrivena pokrovnim stakalcem. Drugi način uključivao je uporabu komadića ljepljive trake kojom se lagano pritisnula kultura u svrhu sakupljanja konidija. Nakon toga na traku je kapnuta kap 70% etanola u svrhu uklanjanja ljepljivog sloja te je traka stavljena na predmetno stakalce na kojem se nalazila kap laktofenola plave boje te je pokrivena pokrovnim stakalcem radi lakšeg mikroskopiranja. Preparati su gledani pod imerzijskim objektivom svjetlosnog mikroskopa (1000x) kako bi se prepoznali strukturalni gljivični elementi tipični za svaku vrstu dermatofita (DE HOOG, 2000). Kulture koje su nakon na temelju makroskopskih i mikroskopskih karakteristika identificirane kao kulture dermatofita smatrane su pozitivnima. Biomasa naraslih dermatofita sastrugana je s hranjive podloge sterilnom ezom, pohranjena u Ependorf epruvetice s oznakom broja uzorka te zamrznuta na -20°C za molekularnu identifikaciju.

3.3. Molekularna dijagnostika

3.3.1. Izdvajanje DNK iz kulture dermatofita

Iz uzgojenih kultura dermatofita izdvojena je DNK u svrhu daljnje analize metodom lančane reakcije polimerazom. Za izdvajanje DNK koristio se komercijalni komplet Quick-DNA Fungal/Bacterial Miniprep Kit (ZYMO Research Corp., SAD). Prema uputama proizvođača izvagano je 50 do 100 mg kulture dermatofita koje su prebačene u ZR Bashing Bead epruveticu koja sadrži

staklene kuglice promjera 0.1 do 0.5 mm za razaranje stanica. Sadržaju ZR Bashing Bead epruvetice dodalo se 750 µl Bashing Bead pufera za mehaničku lizu stanica. Kako bi se pospješila mehanička liza stanica, sadržaj epruvetice se miješao na horizontalnoj laboratorijskoj stolnoj miješalici 10 minuta na maksimalnoj brzini, nakon čega se epruvetica centrifugirala u mikrocentrifugi (MiniSpin plus, Eppendorf) tijekom jedne minute pri brzini od 10,000 rcf. Potom se pripremila Zymo-Spin III-F epruvetica s membranom koja je umetnuta u sabirnu epruveticu volumena 1,5 ml. U tako pripremljenu Zymo-Spin III-F epruveticu se otpipetiralo 400 µl supernatanta dobivenog centrifugiranjem sadržaja iz ZR Bashing Bead epruvetice. Dobiveni sadržaj se centrifugirao tijekom jedne minute pri brzini od 8,000 rcf. Potom se filtratu u sabirnoj epruvetici dodalo 1200 µl pufera za lizu (Genomic Lysis Buffer). U međuvremenu se pripremila Zymo-Spin II-CR epruvetica koja je umetnuta u novu sabirnu epruveticu te se u nju otpipetiralo 800 µl prethodno dobivene otopine. Tako dobiveni sadržaj centrifugirao se jednu minutu pri brzini od 10,000 rcf. Tada se odbacio filtrat iz sabirne epruvetice te je ponovljen prethodni korak. Zymo-Spin II-CR epruvetica sa svojim sadržajem umetnuta je u novu sabirnu epruveticu te se u nju dodalo 200 µl pufera za primarno ispiranje DNK (DNA Pre-Wash Buffer). Sadržaj se centrifugirao jednu minutu pri brzini od 10,000 rcf. Slijedilo je dodavanje 500 µl pufera za ispiranje genomske DNK (g-DNA Wash Buffer) u Zymo-Spin II-CR epruveticu. Ponovljen je postupak centrifugiranja tijekom jedne minute pri brzini od 10,000 rcf. Zymo-Spin II-CR epruvetica se umetnula u čistu epruveticu volumena 1,5 ml nakon čega se u nju otpipetiralo 100 µl pufera za ispiranje DNK (DNA Elution Buffer). Sadržaj se centrifugiralo 30 sekundi pri brzini od 10,000 rcf. Na taj način dobivena čista DNK pohranjena je na -20° C kako bi se provela dijagnostika metodom lančane reakcije polimerazom.

3.3.2. Lančana reakcija polimerazom (PCR)

PCR metodom određivala se prisutnost intergenske regije (engl. *intergenic spacer*, ITS) ITS1 i ITS2 te 5.8S regije ribosomske DNK (rRNK) specifične za dermatofite.

Za umnažanje DNK, reakciji su kao početnice dodani poznati slijedovi oligonukleotida: početnica ITS1F – slijed nukleotida (5'-3'): TCCGTAGGTGAACCTGCGG; početnica ITS4R - slijed nukleotida (5'-3'): TCCTCCGCTTATTGATATGC (FUJITA i sur., 2001.) (Tablica 1).

Tablica 1. Početnice korištene u PCR metodi za određivanje prisutnost intergenske regije ITS1 i ITS2 te 5.8S regije ribosomske DNK dermatofita (FUJITA i sur., 2001.)

Početnice	Slijed oligonukleotida (5'-3')
<i>ITS1F</i>	TCCGTAGGTGAACCTGCGG
<i>ITS4R</i>	TCCTCCGCTTATTGATATGC

Za izvođenje lančane reakcije polimerazom pripremljene su i označene epruvetice zapremnine 0,1 ml. Potom je u epruvete dodana PCR smjesa reagensa (Tablica 2). Zatim je dodana DNK (1,25 µl DNK/uzorak) podrijetlom od tri kulture dermatofita identificiranih na osnovu makroskopske i mikroskopske morfologije te pozitivna i negativna kontrola. Za pozitivnu kontrolu korištena je DNK prethodno sekvenciranjem dokazanog dermatofita. Za negativnu kontrolu korištena je DNA-aza/RNA-aza slobodna sterilna voda (1,25 µl). Svrha pozitivne i negativne kontrole je provjera ispravnosti odvijanja PCR reakcije.

Tablica 2. Popis i količine reagensa korištenih za izvođenje lančane reakcije polimerazom

Reagens	Količina (µL) za jedan uzorak
Emerald PCR mix, 2x	12
početnica 1: <i>ITS1F</i> (10µM)	0,5
početnica 2: <i>ITS4R</i> (10µM)	0,5
dH2O	10,75

Nakon pripreme PCR reakcijske smjese, uzorci su stavljeni u PCR uređaj za izvođenje lančane reakcije polimerazom (TC100, Biorad, SAD) prema sljedećem protokolu (Tablica 3):

Tablica 3. Protokol za izvođenje lančane reakcije polimerazom u svrhu utvrđivanja prisutnosti ITS1 i ITS2 te 5.8S regije ribosomske DNK dermatofita

Temperatura	Vrijeme
95 °C	3 minute
95 °C	30 sekundi
55 °C	30 sekundi
72 °C	1 minuta
72 °C	10 minuta
4 °C	∞

} ×35

Umnažanje DNK lančanom reakcijom polimeraze sastoji se od početnog razdvajanja dvolančane DNK u dva jednolančana lanca na temperaturi od 95 °C tijekom 3 minute. Potom slijedi 35 uzastopnih ciklusa koji uključuju denaturaciju na 95 °C u trajanju 30 sekundi, sparivanja početnica na temperaturi od 55 °C u trajanju 30 sekundi pri čemu se početnice vežu za svoje komplementarne sljedove baza i produljivanja lanaca DNK pri temperaturi od 72 °C u trajanju 1 minute. Zatim dolazi do završnog produljivanja lanaca DNK tijekom 10 minute na temperaturi od 72 °C. Reakcija završava na 4 °C, do postupka elektroforeze.

3.3.2. Elektroforeza u gelu

Za vizualizaciju PCR proizvoda korišten je postupak elektroforeze u agaroznom gelu. Izvođenje elektroforeze pripremljeno je na način da se u kalup za gel umetnuo češljic koji je u gelu formirao jažice za uzorak. Za pripremu agaroznog gela u Erlenmayerovu tikvicu izvagano je 1 g agaroze i dodano 100 mL TAE pufera, 1x. Sadržaj tikvice zagrijan je u mikrovalnoj pećnici dvije minute. Nakon što se otopina ohladila kroz nekoliko minuta, u nju se dodalo 5 µl boje za DNK (Diamond Nucleic Acid Dye, Promega, SAD) u gelu. Potom se otopina promiješala te se otopina izlila u pripremljeni kalup za gel. Nakon što je formiran gel, izvadio se češljic iz kalupa te se kalup s gelom

uronio u kadicu za izvođenje elektroforeze u kojoj se nalazio TAE, 1x pufer. PCR proizvodi otpipetirani su u jažice u agaroznom gelu. U prve tri jažice stavljeni su uzorci, pozitivna i negativna kontrola u četvrtu i petu jažicu te je u zadnju jažicu stavljen DNK biljeg. Potom se pokrenula elektroforeza pod naponom od 100 V i jačinom struje od 80 mA tijekom jednog sata. Nakon provođenja elektroforeze, gel je umetnut u komoru s UV zračenjem kako bi se dobiveni PCR signali mogli vizualizirati i fotografirati. Signali PCR proizvoda uspoređivani su sa signalima DNK biljega kako bi se utvrdila približna veličina dijelova DNK umnoženih PCR reakcijom

3.3.3. Interpretacija sljedova nukleotida

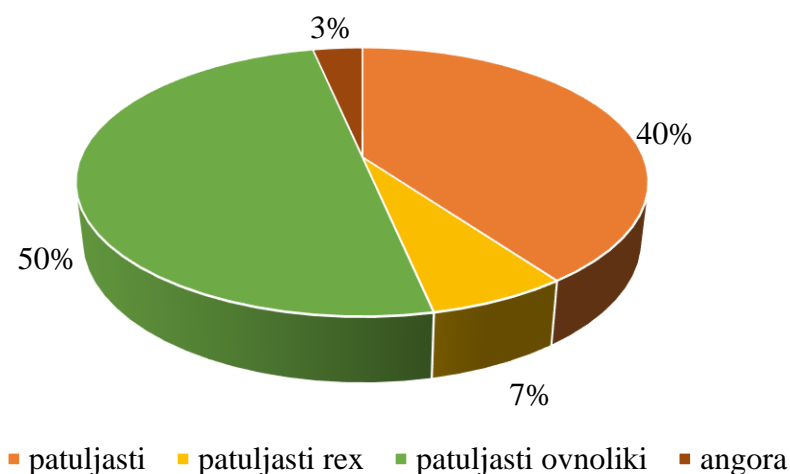
Identifikacija vrste dermatofita provela se sekvenciranjem PCR proizvoda. Rezultati su interpretirani pomoću računalnog programa (BLAST: Basic Local Alignment Search Tool) koji uspoređuje uneseni slijed nukleotida s najsličnijim slijedom baza pohranjenim u banci gena te daje rezultat u obliku postotka poklapanja s određenom vrstom.

4. REZULTATI

4.1. Istraživana skupina kunića

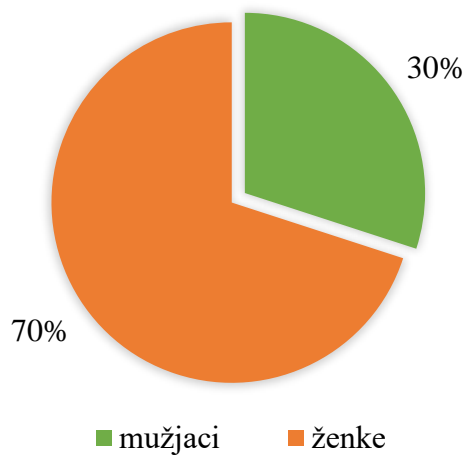
U ovom istraživanju pretraženo je 30 kunića iz uzgoja za kućne ljubimce. Životinje su držane pojedinačno u kavezima, osim ženki s mladunčadi koje su držane zajedno sa svojom mladunčadi. Kavezi su bili smješteni u vanjskoj nastambi, zaštićeni od atmosferskih prilika. Sve životinje boravile su na stelji te su kavezi redovito i prikladno čišćeni i dezinficirani. Svim životinjama povremeno je bio omogućen ispust na pod prostorije. Uzimanjem anamneze ustanovljeno je da je u prošlosti šest životinja terapijano lokalno klotrimazolom zbog dijagnosticirane dermatofitoze. U trenutku uzorkovanja niti jedna životinja nije imala kliničke znakove dermatofitoze niti je primala terapiju.

U istraživanoj skupini kunića od sveukupno 30 jedinki njih 15/30 (50%) pripadalo je pasmini patuljasti ovoliki kunić, 12/30 (40%) patuljasti kunić, 2/30 (7%) patuljasti rex kunić i 1/30 (3%) angora kunić (Grafikon 1).



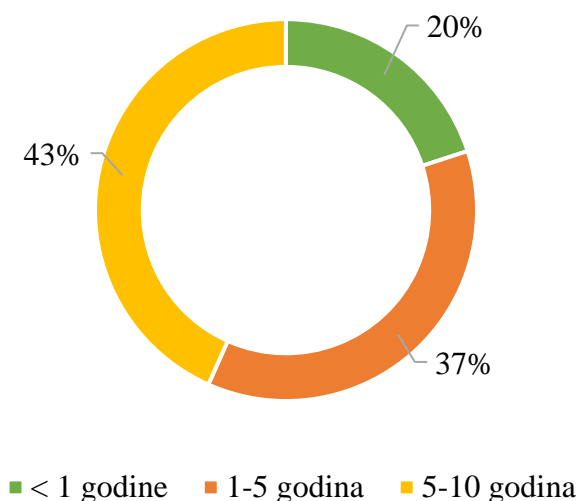
Grafikon 1. Prikaz zastupljenosti pasmina u istraživanoj populaciji kunića

Nadalje, od 30 ispitanih životinja 21/30 (70%) su bile ženke, dok su preostalih 9/30 (30%) bili mužjaci (Grafikon 2).



Grafikon 2. Prikaz zastupljenosti spolova u istraživanoj populaciji kunića

Prosječna starost životinja bila je 4,5 godina. Od ukupno 30 životinja, 6/30 (20%) kunića bilo je mlađe od godinu dana, 11/30 (37%) kunića bilo je starosti između godine dana i pet godina, a 13/30 (43%) kunića bilo je između pet i deset godina starosti (Grafikon 3).

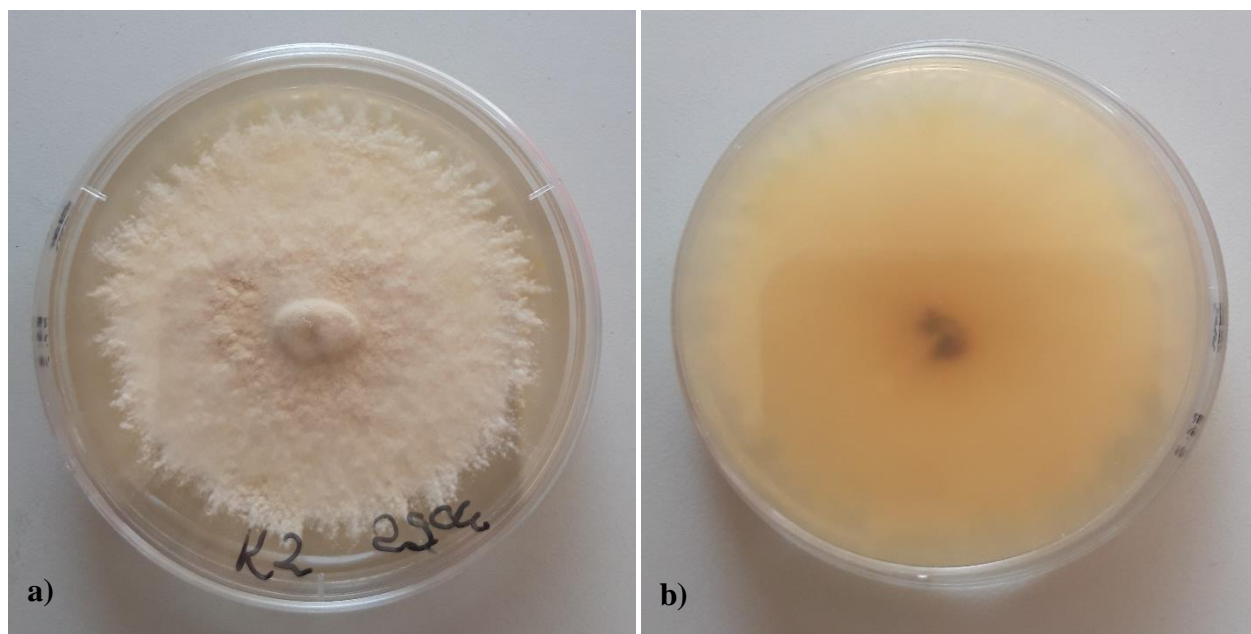


Grafikon 3. Prikaz zastupljenosti dobnih kategorija u istraživanoj populaciji kunića

4.2. Izdvojene vrste dermatofita


Izravno mikroskopiranje dlaka provedeno je na sedam uzoraka dlake koje su pripadale ženkama od kojih su dvije bile u dobnoj kategoriji između godine dana i pet godina, a njih pet bilo je starije od pet godina. Artrospore dermatofita nisu pronađene niti u jednom od mikroskopiranih uzoraka.

Prilikom inkubacije uzoraka na tri SAA podloge primijećen je rast gljivičnih kultura nalik plijesnima koje su prema morfološkim karakteristikama upućivale da je vjerojatno riječ o dermatofitima. Kako bi se olakšala identifikacija narasle kulture, kolonije su precijepljene sa SAA na PDA podlogu. Iz uzorka podrijetlom od kunića br. 2 (K2) primijećen je porast kolonije nalik dermatofitu 10. dana inkubacije. Kolonija je rasla zrakasto na površini podloge i bila je sitnozrnate teksture. Gornja površina kolonije narasle kulture bila je bež boje, dok je donja bila žućkasto-smeđe boje (Slika 2).



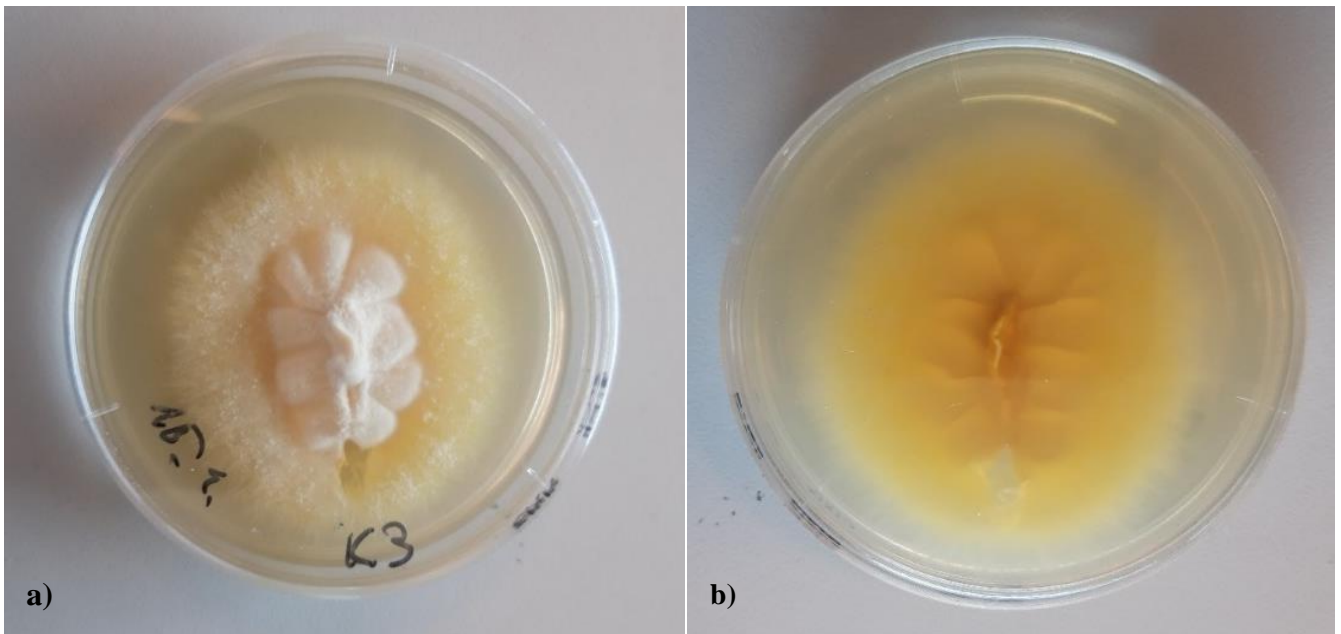
Slika 2. Kolonija dermatofita *Nanizzia gypsea* na PDA hranjivoj podlozi: a) gornja i b) donja površina

Tijekom rasta kulture izrađeni su nativni preparati na kojima su pod imerzijskim objektivom svjetlosnog mikroskopa bile vidljive duge valovite hife s pregradama te brojne elipsoidne makrokonidije, tankih stijenki koje su sadržavale dvije do četiri pregrade između pojedinih stanica (Slika 3). Na osnovu makroskopskih i mikroskopskih karakteristika kulture utvrđeno da je riječ o dermatofitu *Nanizzia gypsea*.



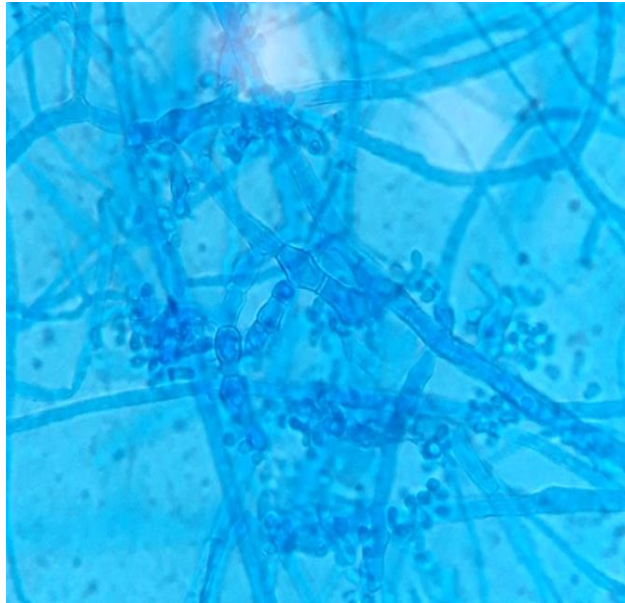
Slika 3. Hife i višestanične makrokonidije dermatofita *Nanizzia gypsea*
(preparat obojen plavim laktofenolom, povećanje 1000x)

Iz uzorka podrijetlom od kunića br. 3 (K3) narasla je kolonija dermatofita koja se zrakasto širila po površini podloge s uzdignutim središnjim dijelom i puderaste teksture. Gornja površina kolonije bila je bijele boje dok je donja površina bila intenzivno žute boje uslijed proizvodnje pigmenta (Slika 4).



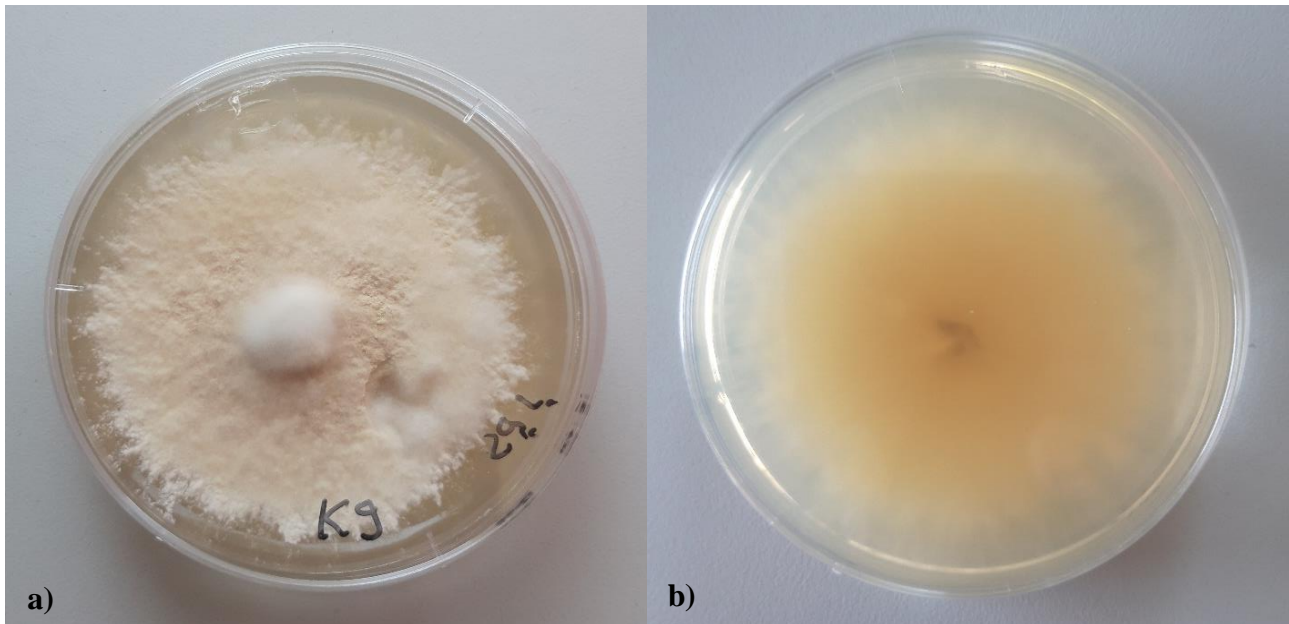
Slika 4. Kolonija dermatofita *Trichophyton benhamiae* na PDA hranjivoj podlozi: a) gornja i b) donja površina

Pod imerzijskim objektivom svjetlosnog mikroskopa bile su vidljive nakupine sitnih okruglih mikrokonidija uz valovite razgranate hife s pregradama, međutim bez prepoznatljivih makrokonidija (Slika 5). Na temelju makroskopskog i mikroskopskog izgleda kolonije kultura je identificirana kao dermatofit *Trichophyton benhamiae*.



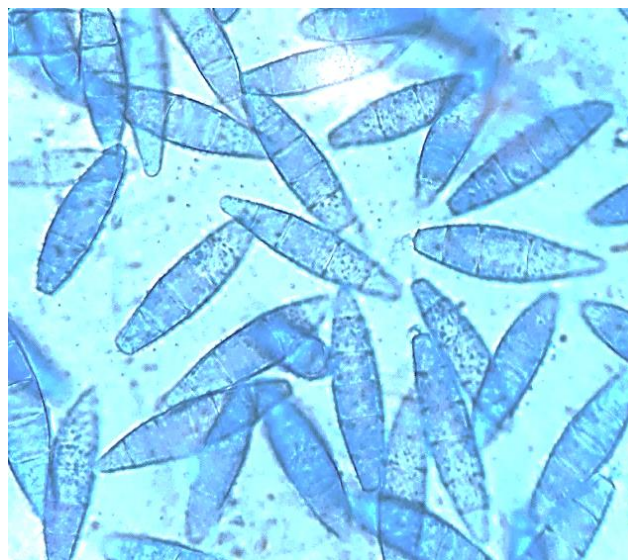
Slika 5. Filamentozne hife i brojne mikrokonidije u obliku grožđa dermatofita *Trichophyton benhamiae* (preparat obojen plavim laktofenolom, povećanje 1000x)

Iz uzorka podrijetlom od kunića br. 9 (K9) narasla je kolonija zrnate teksture sa središnjim uzdignutim dijelom puderastog izgleda. Gornja površina kolonije bila je bež boje, a donja žućkasto-smeđe boje (Slika 6).



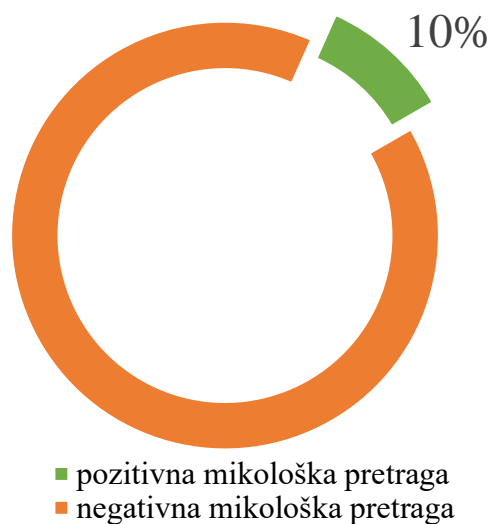
Slika 6. Kolonija dermatofita *Nanizzia gypsea* na PDA hranjivoj podlozi: a) izgled gornje i b) donje površine

Pod imerzijskim objektivom svjetlosnog mikroskopa bile su vidljive makrokonidije oblika lađice, tankih stijenki s oko 5 pregrada između stanica (Slika 7). Na temelju makrosopskog i mikroskopskog izgleda kolonije dermatofit je bio identificiran kao vrsta *Nanizzia gypsea*.



Slika 7. Višestanične makrokonidije dermatofita *Nanizzia gypsea* (preparat obojen plavim laktofenolom, povećanje 1000x)

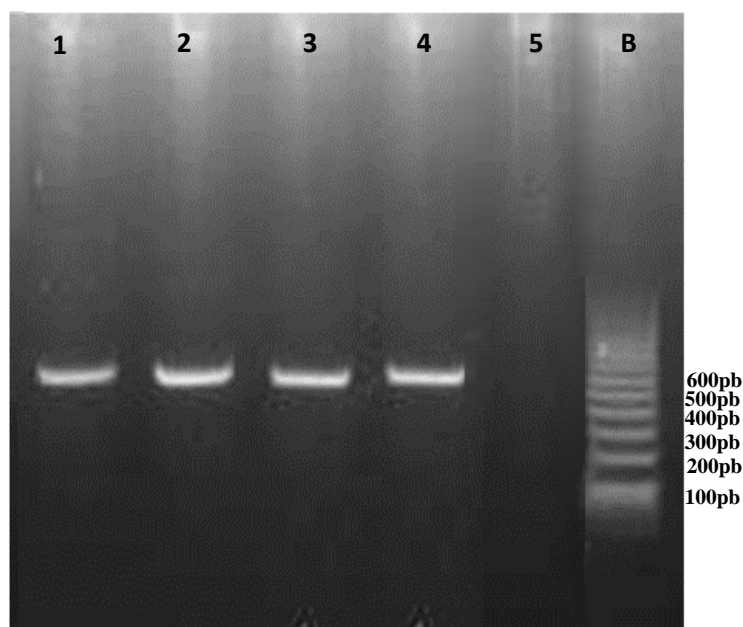
Nakon tri tjedna uzgoja na SAA podlozi izdvojene su kulture dermatofita iz 3/30 (10%) kunića (Grafikon 4).



Grafikon 4. Prikaz zastupljenosti uzoraka s pozitivnim rezultatom mikološke pretrage

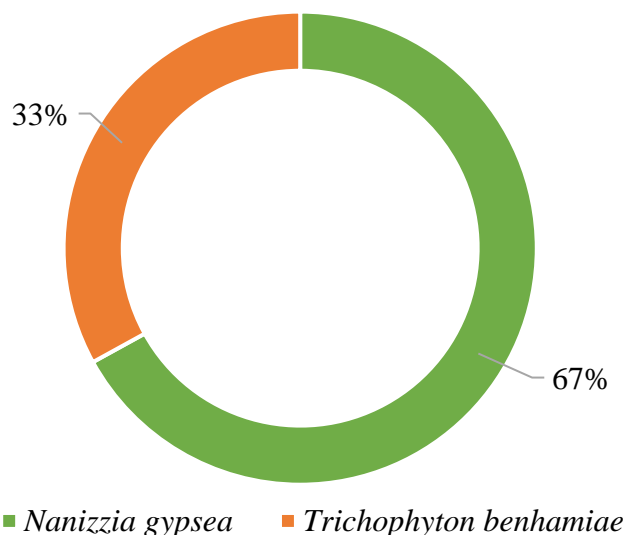
4.3. Molekularna identifikacija dermatofita

Usporedbom signala PCR proizvoda sa signalima DNK biljega nakon provođenja elektroforeze utvrđena je prisutnost DNK dermatofita. Na osnovu utvrđenog signala na visini od oko 600 pb potvrđena je prisutnost intergenske regije (engl. *intergenic spacer*, ITS) ITS1 i ITS2 te 5.8S regije ribosomske DNK (rRNK) specifične za dermatofite u PCR proizvodu (Slika 8).



Slika 8. Prikaz rezultata dobivenih PCR reakcijom. B - DNK biljeg; 1 – *Nanizzia gypsea* (K2); 2 – *Trichophyton benhamiae* (K3); 3 - *Nanizzia gypsea* (K9); 4 - pozitivna kontrola (*Nanizzia gypsea*); 5 - negativna kontrola

Nakon interpretacije sljedova nukleotida računalnim programom BLAST: Basic Local Alignment Search Tool za dva uzorka (K2, K9) dobiveno je 100% poklapanje s vrstom dermatofita *Nanizzia gypsea* te za jedan uzorak (K3) 100% poklapanje s vrstom *T. benhamiae*. Time su potvrđeni rezultati mikološke pretrage prema kojima su 3/30 (10%) istraživanih kunića bili asimptomatski nositelji dermatofita. Iz 2/3 (67%) pozitivna uzorka izdvojena je vrsta *N. gypsea*, dok je u 1/3 (33%) pozitivnih uzoraka izdvojena vrsta *T. benhamiae* (Grafikon 5).



Grafikon 5. Prikaz učestalosti vrste dermatofita *Nanizzia gypsea* i vrste dermatofita *Trichophyton benhamiae* u istraživanoj populaciji kunića

Prosječna starost kunića pozitivnih na dermatofite iznosila je 4,2 godine. U sva tri slučaja bila je riječ o ženkama od kojih su dvije pripadale dobnoj kategoriji između godinu dana i pet godina starosti, a jedna je bila starija od pet godina. Prema tome, 3/21 (14%) pretraženih ženki kunića bile su pozitivne na dermatofite. Sve tri životinje bile su pasmine patuljasti kunić. Imale su povremen ispust u objekt gdje su držani kavezi. Prilikom izravnog mikroskopiranja dlake kunić br. 9 (K9) nije imao artrospore dermatofita na dlaci, dok u ostale dvije pozitivne životinje izravno mikroskopiranje dlake nije bilo moguće provesti (Tablica 4.). Od 30 istraživanih kunića, 2/30 (6,7%) kunića bila su asimptomatski nositelji vrste dermatofita *N. gypsea*, dok je 1/30 (3,3%) kunić bio nositelj vrste *T. benhamiae*.

Tablica 4. Prikaz podataka o kunićima s pozitivnim rezultatima pretraga na dermatofite

Uzorak	Pasmina	Spol	Dob (godine)	Ispust	Prisutnost artrospora na dlaci	Mikološka pretrage	Izdvojena vrsta
K2	patuljasti	ženka	4	da	nije provedeno	+	<i>N. gypsea</i>
K3	patuljasti	ženka	1,5	da	nije provedeno	+	<i>T. benhamiae</i>
K9	patuljasti	ženka	7	da	-	+	<i>N. gypsea</i>

5. RASPRAVA

Smatra se da su kunići česti asimptomatski nositelji dermatofita, a mogući razlog za rjeđi razvoj kliničke slike dermatofitoze u usporedbi s ostalim vrstama kućnih ljubimaca je njihova sposobnost za održavanjem čistoće dlake (ABREU i sur., 2021.). Dermatofitoza se smatra najčešćom kožnom bolesti u ljudi (VANGEEL i sur., 2000.), a najčešćim izvorom zaraze smatraju se upravo kućni ljubimci (HUBKA i sur., 2018.). Nedavna istraživanja pokazala su da su uzgajivačnice i trgovine kućnim ljubimcima izvor infekcija dermatofitima te da su dermatofitoze vrlo često dijagnosticirane u vlasnika ljubimaca kupljenih upravo na tim mjestima (TAKEDA i sur., 2012., HALSBY i sur., 2014.). TEKIN i sur. (2019.) prikupili su klinički materijal od životinja iz 17 različitih trgovina kućnim ljubimcima. Uzorci dlake, čestica i ljuskica kože prikupljeni su Mackenzie metodom kao i u ovom istraživanju te su molekularnom dijagnostikom utvrdili dermatofite na dlačnom pokrivaču u 14% pretražene populacije životinja koju su činili kunići i glodavci (TEKIN i sur., 2019.).

U ovom istraživanju od ukupno 30 asimptomatskih kunića iz uzgoja za kućne ljubimce, utvrđena je prisutnost dermatofita na dlačnom pokrivaču 10% kunića prosječne dobi 4,2 godina. Sve životinje bile su ženskog spola. Ovaj postotak pokazao se nešto višim u odnosu na slična istraživanja provedena u drugim državama. Primjerice, u istraživanju iz 2017. godine u Nizozemskoj ispitano je ukupno 213 kunića iz devet različitih trgovina kućnim ljubimcima (OVERGAAW i sur., 2017.). Uzorci su obrađeni na isti način kao u ovom istraživanju i rezultati su pokazali kako su dermatofiti bili prisutni na dlačnom pokrivaču u 3,8% pretražene populacije. Prosječna starost pozitivnih kunića bila je 12 tjedana. Nadalje, VANGEEL i sur. (2000.) pretraživanjem dlačnog pokrivača 104 asimptomatska kunića u Belgiji podrijetlom iz trgovina kućnim ljubimcima ili od privatnih vlasnika utvrdili su prisutnost dermatofita u 3,8% ispitivane populacije. Istraživani kunići bili su između tri i pet godina stari, a svi pozitivni mlađi od šest mjeseci. Podaci različitih istraživanja navode kako je mladunčad češće inficirana dermatofitima zbog nedovoljno razvijenog imunosnog sustava te starije životinje uslijed prisutnosti neke druge bolesti (ABREU i sur., 2021.).

Sve pozitivne životinje u ovom istraživanju bile su ženke, što je u skladu s rezultatima nekih od istraživanja pri kojima su dermatofiti češće izdvojeni iz ženki kunića (HOSSAIN i KAYESH, 2018., HOSSAIN, 2016.). Primjerice, u istraživanju iz 2018. prevalencija dermatofita utvrđena je u 50% ženki te 25% mužjaka (HOSSAIN i KAYESH, 2018.), dok je istraživanjem iz 2016. ustanovljena prisutnost dermatofita u svih ispitivanih ženki te 80% mužjaka kunića (HOSSAIN, 2016.). Međutim, još uvijek nije razjašnjena činjenica vrlo čestog nalaza visokog postotak pozitivnih ženki. U ovom

istraživanju prisutnost dermatofita utvrđena je u 14% ispitanih ženki kunića što bi se moglo prepisati općenito većoj brojnosti ženki (70%) naspram mužjaka (30%) u ispitivanoj populaciji kunića.

Nadalje, u 67% pozitivnih uzoraka dijagnosticirana je vrsta dermatofit *N. gypsea* te u 33% pozitivnih uzoraka vrsta *T. benhamiae*. Ovaj rezultat poklapa se s rezultatima sličnih istraživanja u kojima je *T. benhamiae* bila jedna od najčešćih vrsta dermatofita izdvojenih iz kunića (CHERMETTE i sur., 2008., TAKEDA i sur., 2012., OVERGAAW i sur., 2017.). OVERGAAW i sur. (2017.) su identificirali vrstu *T. benhamiae* u svih 3,8% pozitivnih asimptomatskih kunića.

Važno je napomenuti da je danas dobro poznat zoonotski potencijal dermatofita *T. benhamiae* koji u ljudi uzrokuje upalne lezije po licu (*tinea faciei*), tijelu (*tinea corporis*) ili po rukama (*tinea manuum*). Ta vrsta dermatofita smatra se emergentnim patogenom u Europi te se bilježi sve veći porast slučajeva gdje uzrokuje kliničku sliku dermatofitoze u ljudi (HUBKA i sur., 2018.) NENOFF i sur. (2014.) su istraživali prevalenciju vrste dermatofita *T. benhamiae* u Njemačkoj te su utvrdili kako je upravo ovaj dermatofit najčešće izolirana vrsta dermatofita s kože ljudi u središnjem dijelu Njemačke (NENOFF i sur., 2014.). KIMURA i sur. (2015.) su u svom istraživanju u Japanu prikupljali podatke o slučajevima prijenosa vrste dermatofita *T. benhamiae* s kunića i malih glodavaca na ljude. Prikazali su slučajeve deset pacijenata na čijoj je koži dokazan dermatofit *T. benhamiae*, a koji su imali kuniće za kućne ljubimce. Od tih deset slučajeva, u osam je slučajeva vrsta *T. benhamiae* dokazana i u dlačnom pokrivaču kunića. Svih desetoro pacijenata imali su eritematozna područja na koži s ljuskicama te u nekim slučajevima vezikule ili pustule. U pet ljudi kožne promjene bile su lokalizirane po cijelom tijelu (*tinea corporis*), u dvoje ljudi po licu (*tinea faciei*), dvoje ljudi imalo je lezije po licu i tijelu, jedna osoba imala je lezije po licu i skrotumu. Također su opisane kliničke slike dermatofitoze s izdvojenim dermatofitom *T. benhamiae* s kože dvije osobe koje su bile zaposlene u trgovini s kućnim ljubimcima te u stalnom kontaktu s kunićima. Jedna osoba imala je upalne promjene po licu, a druga po rukama (*tinea manuum*) (KIMURA i sur., 2015.). FUMEAUX i sur. (2004.) su u Švicarskoj prikupljali podatke o pojavnosti vrste dermatofita *T. benhamiae* u ljudi. Njihovo istraživanje opisuje slučajeve dvoje ljudi s kliničkom slikom dermatomikoze lica i potvrđenom infekcijom dermatofitom *T. benhamiae*. U oba slučaja ljudi su imali kuniće za kućne ljubimce. Međutim, nije poznato jesu li kunići u navedenom istraživanju imali kliničke znakove dermatofitoze (FUMEAUX i sur., 2004.).

Vrsta *N. gypsea* je geofilna vrsta dermatofita koja se može izdvojiti s kože većine sisavaca te prijašnja istraživanja ukazuju na njezin učestao nalaz u kućnih ljubimaca koji imaju redovan pristup dvorištima te dolaze u kontakt s zemljom (CHERMETTE i sur., 2008., HUBKA i sur., 2018.). Navedeno se podudara s rezultatima ovog istraživanja s obzirom da su sve istraživane životinje imale

ispust unutar objekta s nastambama te su bile u kontaktu s tlom. Istraživanje provedeno 1988. godine utvrdilo je prisutnost vrste *N. gypsea* u 2,3% kunića (ALI-SHTAYEH i sur. 1988.). Iako se u prijašnjim istraživanjima utvrdilo prisutstvo dermatofita *N. gypsea* u kunića (PAULA, 2021., ALI-SHTAYEH i sur. 1988.), u ovom trenutku nema dovoljno podataka koji bi povezali kliničku sliku dermatofitoze u ljudi uzrokovanu ovom vrstom dermatofita i izravnim kontaktom s kunićima. Poznato je da ova vrsta može imati zoonotski potencijal no njezina pojava u ljudi češće se povezuje uz kontakt s tlom ili domaćim životinjama, osobito psima i mačkama (CHERMETTE i sur., 2008.). CRUCIANI i sur., (2021.) istraživali su slučaj dvogodišnjeg pacijenta s alopecijom na glavi (*tinea capitis*). Dermatofit *N. gypsea* je izoliran iz kliničkog materijala uzorkovanog s promijenjenog područja skalpa. Obiteljski pas također je bio pozitivan na dermatofita *N. gypsea* čime je dokazan prijenos dermatofita sa psa na dječaka (CRUCIANI i sur., 2021.). DOLENC-VOLJČ i GASPARIČ (2017.) utvrdili su prisustvo vrste dermatofita *N. gypsea* u 226 pacijenata, od kojih je 39% bilo mlađe od devet godina. Najčešće su bile prisutne eritematozne upalne lezije po trupu (*tinea corporis*) i po licu (*tinea faciei*). Od pozitivnih pacijenata, 21 osoba imala je redovni kontakt s kućnim ljubimcima, prvenstveno mačkama i psima, no nije zabilježen kontakt s kunićima (DOLENC-VOLJČ i GASPARIČ, 2017.)

Rezultati ovog istraživanja pokazuju kako kunići mogu biti asimptomatski nositelji dermatofita te kao takvi mogu predstavljati rizik za prijenos dermatofita na svoje vlasnike. Unatoč maloj veličini uzorka ovo istraživanje ukazalo je na čestu prevalenciju dermatofita *T. benhamiae* u kunića te je potvrdilo kako se ta vrsta opravdano smatra emergentnom zoonozom u Europi. Također je u skladu s prijašnjim istraživanjima kako se asimptomatski nositelji mogu naći u uzgajivačnicama te posljedično trgovinama kućnim ljubimcima (OVERGAAW i sur., 2017., VANGEEL i sur. 2000.). Sve navedeno upućuje na potrebu praćenja prisutnosti i pravilne dijagnostike dermatofitoza u takvim populacijama životinja.

6. ZAKLJUČCI

1. Od 30 pretraženih uzoraka dlačnog pokrivača u tri asimptomatska kunića mikološkom pretragom izdvojeni su dermatofiti. Na osnovu makroskopskih i mikroskopskih obilježja naraslih kolonija iz dva kunića izdvojen dermatofit identificiran je kao *Nanizzia gypsea*, dok je iz jednog kunića identificirana vrsta *Trichophyton benhamiae*.
2. Identifikacija vrsta dermatofita klasičnom laboratorijskom metodom uspješno je potvrđena lančanom reakcijom polimerazom i sekvenciranjem.
3. Sve tri pozitivne životinje bile su ženskog spola, prosječne dobi 4,2 godine, pasmine patuljasti kunić.
4. Unatoč maloj veličini uzorka istražene skupine životinja, rezultati ovog istraživanja ukazali su na kuniće kao asimptomatske nositelje dermatofita, s posebnim naglaskom na vrstu *Trichophyton benhamiae* koji se smatra emergentnim patogenom.
5. Imajući u vidu da asimptomatski kunići držani kao kućni ljubimci mogu predstavljati potencijalni izvor infekcije za svoje vlasnike potrebna su daljnja istraživanja u svrhu rasvjetljenja njihove uloge kao rezervoara dermatofita.

7. LITERATURA

- ABOUL-ELLA, H., R. HAMED, H. ABO-ELYAZEED (2020): Recent trends in rapid diagnostic techniques for dermatophytosis. *Int. J. Vet. Sci. Med.* 8, 115–123. DOI: 10.1080/23144599.2020.1850204.
- ABREU, R., S. PEREIRA, A. RAMOS, E. CUNHA, A.T. REISINHO, T. MARQUES, M. OLIVEIRA (2021): Pet rabbits (*Oryctolagus cuniculus*) and guinea pigs (*Cavia porcellus*) as vehicles of pathogenic and allergenic fungi. *Ger. J. Microbiol.* 1, 18–25. DOI: 10.51585/Gjm.2021.3.0010.
- AL-JANABI, A.A.H.S., F.H.O. AL-KHIKANI (2021): Prophylaxis and therapeutic ability of inactivated dermatophytic vaccine against dermatophytosis in the rabbits as an animal model. *Turkish J. Pharm. Sci.* 18, 326–331. DOI: 10.4274/Tjps.Galenos.2020.81226.
- ALI-SHTAYEH, M.S., H.M. ARDA, M. HASSOUNA, S.F. SHAHEEN (1988): Keratinophilic fungi on the hair of cows, donkeys, rabbits, cats, and dogs from the West Bank of Jordan. *Mycopathologia* 104, 109–121. DOI: 10.1007/BF00436936.
- BAĞCIGIL, A.F., S. İKİZ, N.Y. ÖZGÜR, A. ILGAZ (2010): Recovery of dermatophytes in pet grooming tools from veterinary clinics and pet grooming salons. *J. Small. Anim. Pract.* 51, 39–42. DOI: 10.1111/J.1748-5827.2009.00856.X.
- BEGUM, J., N.A. MIR, M.C. LINGARAJU, B. BUYAMAYUM, K. DEV (2020): Recent advances in the diagnosis of dermatophytosis. *J. Basic Microbiol.* 60, 293–303. DOI: 10.1002/Jobm.201900675.
- CAFARCHIA, C., A. CAMARDA, C. COCCIOLI, L.A. FIGUEREDO, E. CIRCELLA, P. DANESI, G. CAPELLI, D. OTRANTO (2010): Epidemiology and risk factors for dermatophytoses in rabbit farms. *Med. Mycol.* 48, 975–980. DOI: 10.3109/13693781003652620.
- CANNY, C.J., D.V.M.D. ABVP-AVIAN, C.S. GAMBLE (2003): Fungal diseases of rabbits., *Vet. Clin. North. Am. Exot. Anim. Pract.* 6, 429–433. DOI: 10.1016/S1094-9194(03)00009-4.
- CHANG, C.C., W. WECHTAISONG, S.Y. CHEN, M.C. CHENG, C.S. CHUNG, L.S. LIN, Y.Y. LIEN, Y.L. TSAI (2022): Prevalence and Risk Factors of Zoonotic Dermatophyte Infection in Pet Rabbits in Northern Taiwan. *J. Fungi* 8, 627. DOI:10.3390/Jof8060627.

- CHERMETTE, R., L. FERREIRO, J. GUILLOT (2008): Dermatophytoses in animals. *Mycopathologia* 166, 385–405. DOI: 10.1007/S11046-008-9102-7.
- CRUCIANI, D., M. PAPINI, S. BROCCATELLI, F. AGNETTI, S. SPINA, Y. NATALINI, S. CROTTI (2021): Presumptive Zoonotic Kerion by *Nannizzia gypsea*: Case Report. *Front .Vet. Sci.* 8, 1–5. DOI: 10.3389/Fvets.2021.718766.
- DETAR, L.G., V. DUBROVSKY, J.M. SCARLETT (2019): Descriptive epidemiology and test characteristics of cats diagnosed with *Microsporum canis* dermatophytosis in a Northwestern US animal shelter. *J. Feline Med. Surg.* 21, 1198–1205. DOI: 10.1177/1098612X19825519.
- DOLENC-VOLJČ, M., J. GASPARIČ (2017): Human Infections with *Microsporum gypseum* Complex (*Nannizzia gypsea*) in Slovenia. *Mycopathologia* 182, 1069–1075. DOI: 10.1007/S11046-017-0194-9.
- DONELLY, T.M., E.M. RUSH, P.A. LACKNER (2000): Ringworm in small exotic pets. *Seminars in Avian and Exotic Pet Medicine* 9, 82-93. DOI: 10.1053/AX.2000.5045.
- DUKIK, K., G.S. DE HOOG, J.B. STIELOW, J. FREEKE, B.G. VAN DEN ENDE, V.A. VICENTE, S.B.J. MENKEN, S.A. AHMED (2020): Molecular and Phenotypic Characterization of *Nannizzia* (Arthrodermataceae). *Mycopathologia* 185, 9–35. DOI: 10.1007/S11046-019-00336-9.
- FEHR, M. (2015): Zoonotic Potential of Dermatophytosis in Small Mammals. *J. Exot. Pet. Med.* 24, 308–316. DOI: 10.1053/J.Jepm.2015.06.015.
- FUJITA, S.I., Y. SENDA, S. NAKAGUCHI, T. HASHIMOTO (2001): Multiplex PCR using internal transcribed spacer 1 and 2 regions for rapid detection and identification of yeast strains. *J. Clin. Microbiol.* 39, 3617–3622. DOI: 10.1128/JCM.39.10.3617-3622.2001.
- FUMEAUX, J., M. MOCK, B. NINET, I. JAN, O. BONTEMS, B. LÉCHENNE, D. LEW, R.G. PANIZZON, O. JOUSSON, M. MONOD (2004): First report of *Arthroderma benhamiae* in Switzerland. *Dermatology* 208, 244–250. DOI: 10.1159/000077311.
- GRÄSER, Y., V. CZAIKA, T. OHST (2012): Diagnostische PCR für Dermatophyten - ein Überblick. *JDDG - J. Ger. Soc. Dermatology* 10, 721–726. DOI: 10.1111/J.1610-0387.2012.07964.X.
- GUPTA, A.K., L.Q. TU (2006): Dermatophytes: Diagnosis and treatment. *J. Am. Acad. Dermatol.* 54, 1050–1055. DOI: 10.1016/J.Jaad.2006.01.016.

- HALSBY, K.D., A.L. WALSH, C. CAMPBELL, K. HEWITT, D. MORGAN (2014): Healthy animals, healthy people: Zoonosis risk from animal contact in pet shops, a systematic review of the literature. *PLoS One* 9. DOI: 10.1371/Journal.Pone.0089309.
- HARCOURT-BROWN F. (2002): Diet and husbandry. U: *Textbook of Rabbit Medicine*. (Harcourt-Brown F. ur.), Butterworth-Heiman, Oxford, str. 19-51.
- HARCOURT-BROWN F. (2002): Skin diseases. U: *Textbook of Rabbit Medicine*. (Harcourt-Brown F. ur.), Butterworth-Heiman, Oxford, str. 224-248.
- HIGASHI, Y., H. MIYOSHI, K. TAKEDA, H. SARUWATARI, H. KUBO, I. SAKAGUCHI, M. IWATA, Y. UCHIDA, K. TADA, M. MIYAMOTO, H. WAKAMOTO, S. TAKASAKI, H. ISHIDA, S. NORIKI, T. KANEKURA (2012): Evaluation of a newly-developed immunochromatography strip test for diagnosing dermatophytosis. *Int. J. Dermatol.* 51, 406–409. DOI: 10.1111/J.1365-4632.2011.05046.X.
- DE HOOG, G.S., K. DUKIK, M. MONOD, A. PACKEU, D. STUBBE, M. HENDRICKX, C. KUPSCH, J.B. STIELOW, J. FREEKE, M. GÖKER, A. REZAEI-MATEHKOLAEI, H. MIRHENDI, Y. GRÄSER (2017): Toward a Novel Multilocus Phylogenetic Taxonomy for the Dermatophytes. *Mycopathologia* 182, 5–31. DOI: 10.1007/S11046-016-0073-9.
- HOSSAIN, S. (2016): Prevalence of Dermatophytosis in Rabbits at SAQTVH, Chittagong, Bangladesh. *J Dairy, Vet. Anim. Res.* 3, 201-205. DOI:10.15406/Jdvar.2016.03.00100.
- HOSSAIN, S., M.E.H. KAYESH (2018): Common diseases of pet animals in Dhaka city and their zoonotic importance Common diseases of pet animals in Dhaka city and their zoonotic importance. *International Journal of Natural and Social Sciences* 1, 81–84.
- HUBKA, V., A. PEANO, A. CMOKOVA, J. GUILLOT (2018): Common and emerging dermatophytoses in animals: Well-known and new threats. U: *Emerging and Epizootic Fungal Infections in Animals*. (Seyedmousavi S., G. Sybren de Hoog, J. Guillot, P. E. Verweij, ur.). Springer Cham. New York. str. 31-79. DOI :10.1007/978-3-319-72093-7_3
- KIMURA, U., K. YOKOYAMA, M. HIRUMA, R. KANO, K. TAKAMORI, Y. SUGA (2015): Tinea faciei caused by *Trichophyton mentagrophytes* (Molecular type *Arthroderma benhamiae*) mimics impetigo: A case report and literature review of cases in Japan. *Med. Mycol. J.* 56, 1–5. DOI: 10.3314/Mmj.56.E1.
- LI, X.F., Y.N. SHEN, W. CHEN, H. CHEN, G.X. LV, W. Da LIU (2009): A new medium for

- diagnosis of dermatophyte infection. *Eur. J. Dermatology* 19, 34–37. DOI: 10.1684/Ejd.2008.0565.
- LUND, A., D.J. DEBOER (2008): Immunoprophylaxis of dermatophytosis in animals. *Mycopathologia* 166, 407–424. DOI: 10.1007/S11046-008-9111-6.
- MATTEI, A.S. (2014): Dermatophytosis in Small Animals. *SOJ Microbiol. Infect Dis.* 2. 1-6. DOI: 10.15226/Sojmid/2/3/00124.
- MESQUITA, J.R., C. VASCONCELOS-NÓBREGA, J. OLIVEIRA, C. COELHO, H. VALA, M. FRATTI, M. ARABATZIS, A. VELEGRAKI, M. MICHEL (2016): Epizootic and epidemic dermatophytose outbreaks caused by *Trichophyton mentagrophytes* from rabbits in Portugal, 2015. *Mycoses* 59, 668–673. DOI: 10.1111/Myc.12513.
- MORETTI, A., F. AGNETTI, F. MANCIANTI, S. NARDONI, C. RIGHI, I. MORETTA, G. MORGANTI, M. PAPINI (2013): Dermatophytosis in animals: Epidemiological, clinical and zoonotic aspects. *G. Ital. di Dermatologia e Venereol.* 148, 563–572.
- MORIELLO, K.A., H. HONDZO (2014): Efficacy of disinfectants containing accelerated hydrogen peroxide against conidial arthrospores and isolated infective spores of *Microsporum canis* and *Trichophyton* sp. *Vet. Dermatol.* 25, DOI: 191–195. 10.1111/Vde.12122.
- NENOFF, P., S. UHRLASS, C. KRÜGER, M. ERHARD, U.C. HIPLER, F. SEYFARTH, J. HERRMANN, T. WETZIG, W. SCHROEDL, Y. GRÄSER (2014): *Trichophyton* Spezies von *Arthroderma benhamiae* - Ein neuer Infektionserreger in der Dermatologie. *JDDG - J. Ger. Soc. Dermatology* 12, 571–582. DOI: 10.1111/Ddg.12390.
- OVERGAAW, P.A.M., K.H.A. VAN AVERMAETE, C.A.R.M. MERTENS, M. MEIJER, N.J. SCHOEMAKER (2017): Prevalence and zoonotic risks of *Trichophyton mentagrophytes* and *Cheyletiella* spp. in guinea pigs and rabbits in Dutch pet shops. *Vet. Microbiol.* 205, 106–109. DOI: 10.1016/J.Vetmic.2017.05.008.
- RODRIGUES PAULA, C. (2021): In vitro virulence evaluation of clinical and environmental isolates of dermatophyte fungi. *Research, Society and Development* 10, 1–10. DOI: 10.33448/rsd-v10i6.15699.
- ROOIJ, P. VAN, M. DETANDT, N. NOLARD (2006): *Trichophyton mentagrophytes* of rabbit origin causing family incidence of kerion: An environmental study. *Mycoses* 49, 426–430. DOI: 10.1111/J.1439-0507.2006.01266.X.

- ROSENTHAL, S.A., H. WAPNICK (1963): Preliminary and Short Report: The value of Mackenzie's "hair brush" technique in the isolation of *T. mentagrophytes* from clinically normal guinea pigs. *J. Invest. Dermatol.* 41, 5–6. DOI: 10.1038/Jid.1963.61.
- SOANKASINA, A.H., N. RAKOTOZANDRINDRAINY, S. ANDRIANTELOASY, N.J. ZAFINDRAIBE, T. RASAMOELINA, C. RAFALIMANANA, M. CORNET, L.R. RAZANAKOLONA, A. RASAMINDRAKOTROKA, M. RAKOTO ANDRIANARIVELO (2018): Dermatophyte infection caused by *Nannizzia gypsea*: A rare case report from Madagascar. *Med. Mycol. Case Rep.* 20, 7–9. DOI: 10.1016/J.Mmcr.2017.12.001.
- TAKEDA, K., A. NISHIBU, K. ANZAWA, T. MOCHIZUKI (2012): Molecular epidemiology of a major subgroup of *Arthroderma benhamiae* isolated in Japan by restriction fragment length polymorphism analysis of the non-transcribed spacer region of ribosomal RNA gene. *Jpn. J. Infect. Dis.* 65, 233–239. DOI: 10.7883/Yoken.65.233.
- TEKIN, H.G., V. SIGSGAARD, C. ZACHARIAE, R.K. HARE, M.C. ARENDRUP, D.M.L. SAUNTE (2019): Would you like to purchase a rodent with dermatophytes? *Mycoses* 62, 584–587. DOI: 10.1111/Myc.12923.
- VALASEK, M.A., J.J. REPA (2005): The power of real-time PCR. *Am. J. Physiol. - Adv. Physiol. Educ.* 29, 151–159. DOI: 10.1152/Advan.00019.2005.
- VANGEEL, I., F. PASMANS, M. VANROBAEYS, P. DE HERDT, F. HAESEBROUCK (2000): Prevalence of dermatophytes in asymptomatic guinea pigs and rabbits. *Vet. Rec.* 146, 440–441. DOI: 10.1136/Vr.146.15.440.
- VARGA, M., S. PATERSON (2020): *Dermatologic Diseases of Rabbits, U: Ferrets, Rabbits, and Rodents* 4th ed. (Carpenter, J., ur.). Elsevier. Amsterdam. str. 220-232. DOI: 10.1016/B978-0-323-48435-0.00017-4.
- WEITZMAN, I., R.C. SUMMERBELL (1995): The dermatophytes. *Clin. Microbiol. Rev.* 8, 240–259. DOI: 10.1128/Cmr.8.2.240.
- WILLEMSE, A. (1988): Dermatophytoses in dogs and cats. *Tijdschr Diergeneeskd* 113, 729–736.

8. SAŽETAK

Sara Mikac

PRETRAGE NA DERMATOFITE U ASIMPTOMATSKIH KUNIĆA IZ UZGOJA ZA KUĆNE LJUBIMCE

Dermatofiti su višestanične gljivice koje imaju sposobnost keratinolize te mogu uzrokovati infekcije u životinja i ljudi. Kunići su vrlo često asimptomatski nositelji dermatofita te mogu predstavljati izvor infekcije za svoje vlasnike, osobito imunokompromitirane osobe te djecu. Cilj ovog istraživanja bio je utvrditi učestalost pojave dermatofita u populaciji asimptomatskih kunića iz uzgoja za kućne ljubimce. U tu svrhu uzorkovana je populacija od 30 kunića iz uzgajivačnice te su provedene klasične laboratorijske pretrage koje su uključivale izravno mikroskopiranje dlake i mikološku pretragu. Za molekularnu identifikaciju koristila se lančana reakcija polimerazom (engl. *polymerase chain reaction* PCR) u kojoj su korištene ITS1 i ITS4 početnice u svrhu umnažanja ITS1 i ITS2 regije, i 5.8 rDNA te sekvenciranje. U sedam uzoraka dlake izravnim mikroskopskom pretragom nije utvrđena prisutnost artrospora. Od sveukupno 30 pretraženih uzoraka dlačnog pokrivača iz tri asimptomatska kunića mikološkom pretragom izdvojeni su dermatofiti. Iz dva pozitivna kunića izdvojen je dermatofit *Nanizzia gypsea*, dok je iz jednog izdvojen dermatofit *Trichophyton benhamiae*. Sve tri pozitivne životinje bile su pasmine patuljasti kunić, ženskog spola i prosječne dobi 4,2 godine. Ovo istraživanje je pokazalo da se asimptomatski nositelji dermatofita mogu naći u uzgajivačnicama kunića te posljedično i trgovinama kućnim ljubimcima što upućuje na važnost praćenja prisutnosti dermatofita na dlačnom pokrivaču u takvim populacijama životinja.

Ključne riječi: dermatofiti, kunići, asimptomatski, dijagnostika

9. SUMMARY

Sara Mikac

DIAGNOSTIC TESTS FOR DERMATOPHYTES IN ASYMPTOMATIC PET RABBIT POPULATIONS BRED FOR PETS

Dematophytes are multicellular fungi capable of keratinolysis and can cause infections in animals and humans. Rabbits are very often asymptomatic carriers of dermatophytes and can be a source of infection for their owners, especially immunocompromised people and children. The aim of this study was to determine the frequency of occurrence of dermatophytes in the population of asymptomatic rabbits bred for pets. For this purpose, a population of 30 rabbits from a kennel was sampled, and classic laboratory tests were carried out, which included direct hair microscopy and mycological examination. Polymerase chain reaction (PCR) was used for molecular identification, in which ITS1 and ITS4 primers were used to amplify the ITS1 and ITS2 regions, and 5.8 rDNA and sequencing. In seven hair samples, the presence of arthrospores was not determined by direct microscopic examination. From a total of 30 examined hair samples, dermatophytes were isolated from three asymptomatic rabbits by mycological examination. The dermatophyte *Nanizzia gypsea* was isolated from two positive rabbits, while the dermatophyte *Trichophyton benhamiae* was isolated from one. All three positive animals were dwarf rabbits, female and their average age was 4.2 years. This study demonstrated that asymptomatic carriers of dermatophytes can be found in rabbit kennels and, consequently, in pet stores, which emphasises the importance of monitoring the presence of dermatophytes on the fur of such animal populations.

Key words: dermatophytes, rabbits, asymptomatic, diagnostics

10. ŽIVOTOPIS

Rođena sam 26. 12. 1997. godine u Zagrebu. Nakon završene osnovne škole u Svetoj Nedelji, upisala sam opću gimnaziju Antuna Gustava Matoša u Samoboru. Nakon završetka srednje škole, 2016. godine upisala sam Veterinarski fakultet Sveučilišta u Zagrebu. Tijekom studija bila sam redovni student. Stručnu praksu na 6.godini studija obavila sam u veterinarskoj ambulanti Zaprešić te sam položila zadnji ispit 08.12. 2022. godine.

Sara Mikac