

Radiološke metode određivanja spola u različitim vrsta varana

Osojnik, Maša

Master's thesis / Diplomski rad

2023

Degree Grantor / Ustanova koja je dodijelila akademski / stručni stupanj: **University of Zagreb, Faculty of Veterinary Medicine / Sveučilište u Zagrebu, Veterinarski fakultet**

Permanent link / Trajna poveznica: <https://um.nsk.hr/um:nbn:hr:178:742246>

Rights / Prava: [In copyright](#) / [Zaštićeno autorskim pravom.](#)

Download date / Datum preuzimanja: **2024-08-29**



Repository / Repozitorij:

[Repository of Faculty of Veterinary Medicine -
Repository of PHD, master's thesis](#)



SVEUČILIŠTE U ZAGREBU
VETERINARSKI FAKULTET

Maša Osojnik

Radiološke metode određivanja spola u
različitih vrsta varana

Diplomski rad

Zagreb, 2023.

Zavod za bolesti peradi s Klinikom

Zavod za rendgenologiju, ultrazvučnu dijagnostiku i fizikalnu terapiju

PREDSTOJNICI: izv. prof. dr. sc. biomed. Željko Gottstein
izv. prof. dr. sc. biomed. Zoran Vrbanac

MENTORI: doc. dr. sc. biomed. Maja Lukač
izv. prof. dr. sc. biomed. Hrvoje Capak

Članovi povjerenstva za obranu diplomskog rada:

1. izv. prof. dr. sc. biomed. Zoran Vrbanac
2. doc. dr. sc. biomed. Maja Lukač
3. izv. prof. dr. sc. biomed. Hrvoje Capak
4. doc. dr. sc. biomed. Marko Pećin (zamjena)

Zahvala

Zahvaljujem se svojoj obitelji, prijateljima i mentorima na velikoj podršci prilikom pisanja ovog diplomskog rada.

Također, zahvaljujem se ustanovi zagrebačkog Zoološkog vrta za suradnju prilikom ovog istraživanja.

POPIS PRILOGA

Slike:

Slika 1. Komodo varan. Preuzeto sa <https://zoo.hr/komodski-varan-varanus-komodensis/>

Slika 2. Globalna rasprostranjenost varana. Preuzeto sa <https://a-z-animals.com/animals/monitor-lizard/>

Slika 3.1. Odrasli mužjak *Varanus macraei*. Latero-lateralna pozicija.

Slika 3.2. Juvenilni mužjak *Varanus macraei*. Dorzoventralna pozicija.

Slika 3.3. Juvenilni mužjak *Varanus macraei*. Dorzoventralna pozicija, uvećana snimka.

Slika 4.1. Ženka *Varanus nuchalis*. Latero-lateralna pozicija.

Slika 4.2. Ženka *Varanus nuchalis*. Dorzoventralna pozicija.

Slika 4.3. Mužjak *Varanus nuchalis*. Dorzoventralna pozicija.

Slika 5.1. Ženka *Varanus mitchelli*. Latero-lateralna pozicija.

Slika 5.2. Ženka *Varanus michelli*. Dorzoventralna pozicija.

Slika 6.1. Ženka *Varanus salvadorii*. Dorzoventralna pozicija.

Slika 6.2. Mužjak *Varanus salvadorii*. Dorzoventralna pozicija.

Slika 6.3. Mužjak *Varanus salvadorii*. Dorzoventralna pozicija.

Slika 6.4. Mužjak *Varanus salvadorii*. Latero-lateralna pozicija.

Tablice:

Tablica 1. Shematski prikaz svih jedinki varana uključenih u istraživanje, podijeljenih u pripadajuće rodove.

NAPOMENA: Sve snimke pod rednim brojevima 3-6 načinjene su na Zavodu za rendgenologiju, ultrazvučnu dijagnostiku i fizikalnu terapiju Veterinarskog fakulteta u Zagrebu te su u njegovom vlasništvu.

SADRŽAJ:

1. UVOD	1
2. PREGLED DOSADAŠNJIH ISTRAŽIVANJA	2
2.1. VARANI OPĆENITO	2
2.2. RAZLOZI UGROŽENOSTI VARANA	3
2.3. MORFOLOŠKE OSOBITOSTI SPOLNOG SUSTAVA GMAZOVA.....	5
2.4. OSOBITOSTI SPOLNOG SUSTAVA I REPRODUKCIJE VARANA	5
2.5. METODE ODREĐIVANJA SPOLA U GMAZOVA.....	6
2.6. OSOBITOSTI RENGENOLOŠKE PRETRAGE GMAZOVA	7
2.7. RADIOLOŠKE METODE ODREĐIVANJA SPOLA U VARANA	10
3. MATERIJALI I METODE	11
4. REZULTATI	12
5. RASPRAVA.....	20
6. ZAKLJUČCI	22
7. LITERATURA	23
8. SAŽETAK.....	26
9. SUMMARY	27
10. ŽIVOTOPIS.....	28

1. UVOD

Pripadnici porodice *Varanidae* spadaju među najveće pripadnike skupine guštera. Jedini živi rod ove porodice je rod *Varanus*. Nalazi ih se u Africi, Aziji, Australiji te tihooceanskim otocima. Po načinu prehrane dijele se na karnivore i rijeđe, frugivore (BARTLLET i BARTLETT, 1996; AULYA i sur., 2020). Kao i ostalim pripadnicima ove skupine prijete im ugroženost uslijed uništavanja staništa i pretjeranog izlova u različite svrhe. Prirodna staništa im se uništavaju zbog proširivanja poljoprivrednih površina ili urbanizacije. Varani se često izlovljavaju i zbog ilegalne trgovine kućnim ljubimcima te uporabe u tradicionalnoj azijskoj medicini (GIBBON i sur., 2000; KHATIWADA i GHIMIRE, 2009). Iz tog je razloga vrlo bitna uspostava uzgojnih programa, osobito rijetkih vrsta varana.

Određivanje spola u monomorfni gmazova vrlo je komplicirano, te se u svrhu adekvatnog uzgoja u zatočeništvu koriste različite metode određivanja spola kako bi se uspostavom uzgojnih programa osigurala reintrodukcija ugroženih vrsta varana, usporila ili smanjila potreba za uzimanjem životinja iz prirodnog staništa.

Kao jedna od metoda određivanja spola u varana, navodi se i rendgenološko snimanje koje se temelji na detekciji hemibakuluma u mužjaka. U svrhu testiranja rendgenološke pretrage kao metode određivanja spola u različitim vrsta varana, te određivanja dobi kada su hemibakulumi dovoljno razvijeni da bi se mogli detektirati, snimljeno je ukupno 21 varana različite dobi i podrodova, smještenih u ustanovi Zoološki vrt grada Zagreba. Svrha ovog istraživanja bila je utvrditi u kojih je vrsta i u kojoj dobi rendgenološka pretraga metoda izbora pri određivanju spola, a sve u svrhu uspostave adekvatnih uzgojnih programa rijetkih vrsta varana.

2. PREGLED DOSADAŠNJIH ISTRAŽIVANJA

2.1. VARANI OPĆENITO

Varani spadaju u kralježnjake, skupinu *Squamata*, tj. ljuskaša, unutar razreda *Reptilia*, odnosno gmazova. Unutar porodice *Varanidae* danas postoji samo jedan živi rod *Varanus*. U rodu *Varanus* danas postoji oko 80 živućih vrsta. Rod *Varanus* dalje se dijeli na više podrodova.

Podrodovi varana su: *Empagusia* (varani jugistočne Azije), *Euprepiosaurus* (paciifički varani), *Odatria* (patuljasti varani), *Hapturosaurus* (arborealni varani), *Papusaorus* (krokodilski varan), *Philippinosaurus* (jedine 3 plodojedne vrste varana), *Polydaedalus* (afrički varani), *Psammosaurus* (srednjeazijski varani), *Solomonsaurus* (bodljastovrati varan), *Soterosaurus* (vodeni varani) i *Varanus* (ugl. australski varani) (KOCH i sur., 2020).

Najveći primjerak porodice *Varanus* je komodo varan (*Varanus komodoensis*) koji može narasti i do tri metra u dužinu. Izumrli pripadnici ove porodice mogli su dosegnuti i 7 metara, poput megalanije (*Varanus priscus*) (FRY i sur., 2009). Varane se nalazi u južnoj te jugoistočnoj Aziji, Australiji te cijeloj Africi. Sa europskog kontinenta izumrli su relativno nedavno, u Neogenu odnosno Pleistocenu (KOCH i sur., 2017). Može se smatrati da su varani „gušteri starog svijeta“, dok njihovu ekološku nišu u centralnoj Južnoj Americi popunjavaju tegui, rod sličan varanima (BARTLLET i BARTLETT, 1996). Varani, uz krokodile i anakonde spadaju u najveće kopnene gmazove. Većina varana su mesojedi s iznimkom nekoliko vrsta s Filipina i nekoliko udaljenih otoka, poput Grayevog varana (*Varanus olivaceus*) i Sjevernog šumskog varana Sierra Madre (*Varanus bittatawa*), koji se hrane voćem (frugivori) (AULYA i sur., 2020).

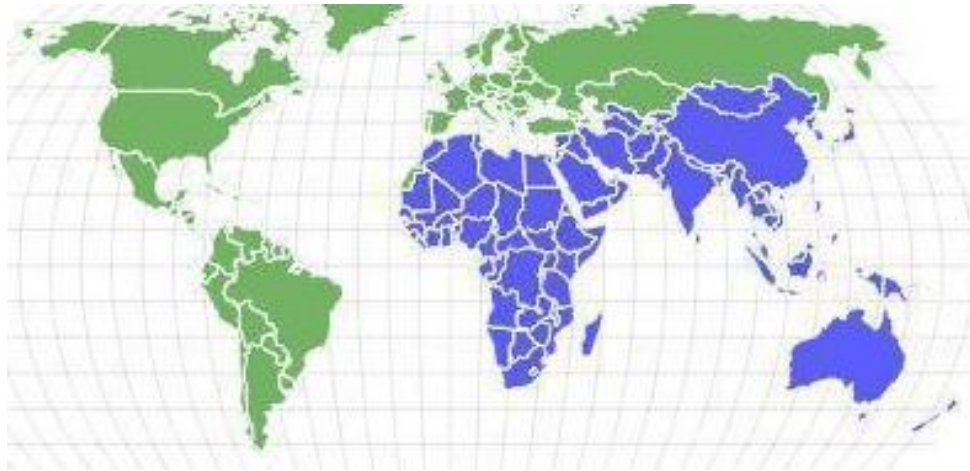Varani su aktivni i love primarno danju, te spadaju pod heliotermne vrste, tj. sunčeva toplina pomaže im pri termoregulaciji. Po tipovima staništa dijele se na semiakvatične, terestrijalne i arborealne (BARTLLET i BARTLETT, 1996).



Slika 1. Komodo varan. Izvor: <https://zoo.hr/komodski-varan-varanus-komodensis/>.

2.2. RAZLOZI UGROŽENOSTI VARANA

Glavni razlozi ugroženosti slobodno živućih gmazova uključuju gubitak, fragmentaciju i modifikaciju staništa, invazivne vrste, zagađenja iz okoliša, zarazne bolesti, klimatske promjene te prekomjerni izlov. Isušivanje močvara i krčenje šuma predstavljaju globalan problem za velik broj vrsta gmazova (GIBBON i sur., 2000). Invazivne vrste, često podrijetlom iz ilegalnog držanja kućnih ljubimaca, uznemiravaju native gmazove. Zagađenja iz okoliša, poput teških metala i kemijskih zagađivača utječu na reproduktivne cikluse gmazova i razvoj zametaka u jajima (GIBBON i sur., 2000). U Africi se varani love zbog hrane („bushmeat“), a ugroženi su i radi gubitka staništa i zagađenja okoliša (THIBAUT i BLANEY, 2003). U Polineziji i Australiji glavne prijetnje varanima predstavljaju invazivne vrste i gubitak staništa (MARTIN i MURRAY, 2011; DOODY i sur., 2017). U jugoistočnoj Aziji varani su žrtve ilegalnog izlova radi uporabe njihovih dijelova tijela u tradicionalnoj medicini. Također love ih se i radi njihove kože koja služi za izradu ukrasnih predmeta, kao i zbog mesa, koje se u nekim regijama smatra delikatesom (KHATIWADA i GHIMIRE, 2009). Dodatna prijetnja su im i ometanje staništa turizmom te izlov radi trgovine egzotičnim kućnim ljubimcima (KOCH i sur., 2013).



Slika 2. Globalna rasprostranjenost varana. Plavom bojom označene su države u kojima se nalaze pripadnici roda *Varanus*. Izvor: <https://a-z-animals.com/animals/monitor-lizard/>.

Ziegler i suradnici, 2016. godine, navode kako se u 308 zooloških vrtova diljem svijeta drži ukupno 50 različitih vrsta varana. Od ukupnog broja zooloških vrtova koji drže varane čak 131 se nalazi u Europi. Ukupno 60% od svih poznatih vrsta varana drži se u zoološkim vrtovima.

Način držanja varana u zoološkim vrtovima i ostalim izložbenim institucijama, temelji se na primjerima dobre prakse izrađenima za pojedine vrste varana od strane europskog udruženja zooloških vrtova i akvarija (<https://www.eaza.net/assets/Uploads/CCC/BPG-2022/2021-Crocodile-Monitor-EAZA-Best-Practice-Guidelines-Approved.pdf>). Životinje je u zatočeništvu potrebno držati na način koji zadovoljava sve potrebne mikroklimatske uvjete, veličinu prostora ovisno o broju jedinki koje se drže u nastambi, uz odgovarajuće oplemenjivanje prostora.

Kako bi se smanjio izlov primjeraka iz divljine potrebno je educirati potencijalne kupce o prednostima nabavke varana iz kontroliranog uzgoja. Varani iz uzgoja imaju višestruke prednosti nad varanima uhvaćenim u divljini. Takve jedinke bolje su prilagođene držanju u zatočeništvu, lakše je s njima manipulirati, manje su podložne stresu, i nose manji broj mikro i makroorganizama (BARTLLET i BARTLETT, 1996).

2.3. MORFOLOŠKE OSOBITOSTI SPOLNOG SUSTAVA GMAZOVA

Ženke gmazova velikom većinom su oviparne, odnosno nesu jaja. Neke od njih su i viviparne, odnosno jaja se liježu u majci iz koje onda izlaze živi mladunci. Dodatne varijacije su i ovoviviparnost, tj. polaganje jaja iz kojih se odmah liježu mladunci te partenogeneza - rasplodivanje bez prisutnosti mužjaka (GIRLING, 2003).

Mužjaci gmazova posjeduju parne erektilne organe - hemipenise. Kod nekih vrsta koje posjeduju hemipenise nalazimo i hemipenalne kosti ili hemibakulume. Mužjaci gmazova posjeduju parne testise u abdomenu, a ženke parne jajnike i parne jajovode, bez uterusa (GIST i sur., 2002).

Testisi u zmija i guštera smješteni su kranijalno od bubrega i kaudalno od tkiva gušterače, dok su u kornjača kaudalno od bubrega. U vrijeme parenja često se povećaju 2-3 puta. Svaki testis ima jednu „vas deferens“ koja vodi do urodeuma. Uz testise su adrenalne žlijezde. Mužjaci često imaju deblju bazu repa te izražene analne pore. Krv im dolazi primarno iz abdominalnog mezenterija, za razliku od sisavaca, gdje su te strukture prokrvljene distalnijim strukturama (GIRLING, 2003). Neke vrste imaju razvijene i specijalizirane tvorbe za dugoročnu pohranu sperme kod ženskih jedinki. Jaja su prilagođena kopnenom životu te puno otpornija na isušivanje od jaja vodozemaca (GIST i JONES, 1987; HEARD i sur., 2002). Većina vrsta spolnu zrelost dostiže sa 2-7 godina. Kornjače dosežu spolnu zrelost i sa 10 godina, a jaja im imaju tvrdi ljusku (GIRLING, 2003) Spol je određen kromosomima, a kod brojnih vrsta ovisna i o temperaturi gnijezda. Kod zmija prisutni su Z-W spolni kromosomi, kod većine guštera i kornjača X-Y, dok je kod krokodila vrlo teško morfološki razlikovati spolne kromosome (BULL, 1980; RHEN i SCHROEDER, 2010). Temperatura gnijezda viša od 32°C donijeti će 90% izlegnutih mužjaka u nekih vrsta guštera, dok je kod kornjača princip obrnut, visoke temperature rezultirati će većim brojem izlegnutih ženki (JANZEN, 1994; GIRLING, 2003). Jedna od teorija koja objašnjava uvjetovanje spola putem temperature gnijezda je i teorija izbjegavanja incesta (SHINE, 1999).

2.4. OSOBITOSTI SPOLNOG SUSTAVA I REPRODUKCIJE VARANA

Sve vrste varana su oviparne. U zatočeništvu neke vrste nesu jaja dvaput godišnje, dok je to u divljini uglavnom jednom godišnje (BARTLLET i BARTLETT, 1996). Broj jaja u korelaciji je sa veličinom ženke. Neke ženke ne jedu tjednima prije polijeganja jaja zbog popunjenosti abdomena. Za većinu vrsta potrebno je 3-7 godina da dostignu potpunu spolnu zrelost (PIANKA, 1994). Ovisno o vrsti, period inkubacije je 60-150 dana. Ukoliko vlaga ili temperatura u inkubatoru/gnijezdu nisu idealne, jaja se neće izleći ili mladunci mogu imati kongenitalne deformacije. U prirodi varani

zakopavaju jaja u toplo, vlažno tlo, manje vrste na dubinu od 10 cm, a veće i do 75 cm. Mladunci većine vrsta su arborealni, čak i u vrsta koje su primarno terestrijalne, kako bi izbjegli predatore u ranoj dobi. Držanje više jedinki u istom terariju često puta nije moguće. Čak i jedinke držane skupa od rane dobi mogu u fazi spolnog sazrijevanja početi pokazivati agresiju prema drugim jedinkama u nastambi (BARTLLET i BARTLETT, 1996).

Partenogeneza je kod varana česta pojava te je dobro opisana u više vrsta, između ostalog i u komodo varana (*Varanus komodoensis*) (WLECHMANN, 2012). Varani spadaju primarno u monomorfne vrste. Mužjaci svih vrsta roda *Varanus* imaju hemipenalne kosti ili hemibakulume. U nekih vrsta varana i kod ženki su zabilježene hemiklitoralne kosti, dok hemiklitoris posjeduje sve anatomske strukture koje su zabilježene i u hemipenisu (BOHME, 2009).

Iako su varani uglavnom monomorfne vrste, u nekih vrsta poput Mertensovog varana (*Varanus mertensi*) prisutan je spolni dimorfizam u odraslih jedinki. Mužjaci *V. Mertensi* imaju plavo obojenje na obrazima nakon postizanja spolne zrelosti. U nekih varana mužjaci su također fizički veći i robusniji (HEARD i sur., 2002).

Određene radnje mogu doprinijeti poboljšanju izgleda za uspješno parenje, poput korištenja „faktora muške dominacije“, tj. ukoliko jednog mužjaka izložimo drugom mužjaku u kontroliranim uvjetima povećava se nagon za parenjem kod oba mužjaka. Pritom treba paziti da se životinje međusobno ne ozljede. Također, jedinke koje se namjeravaju koristiti za uzgoj ne smiju biti pothranjene, pretile te moraju biti slobodne od endoparazita. Simulacija fotoperioda i simulacija godišnjih kišnih perioda može pomoći kod nekih vrsta te je poželjno rotirati različite mužjake i ženke tokom perioda parenja kako bi se povećale mogućnosti uspješnog sparivanja. Isto tako, poželjno je izbjegavati promjenu nastambe ili modifikacije u samoj nastambi, budući da to može inhibirati parenje (BARTLLET i BARTLETT, 1996).

2.5. METODE ODREĐIVANJA SPOLA U GMAZOVA

Ovisno o tome jesu li razlike među spolovima vidljive ili ne, gmazovi se dijele u monomorfne i dimorfne vrste. U dimorfnih vrsta spol je vidljiv na temelju sekundarnih spolnih karakteristika, dok u monomorfnih vrsta to nije moguće. U monomorfnih vrsta ili mladih dimorfnih vrsta, spol se može odrediti na više načina, primjerice: sondiranjem (tupom metalnom sondom), manualno tzv. „popping“ metodom, molekularnim metodama (u vrsta za koje su razvijeni protokoli), ultrazvučnom dijagnostikom, kompjuteriziranom tomografijom, endoskopski ili rendgenološkom dijagnostikom (KRAUTWALD-JUNGHANNS i sur., 2010).

Najjednostavnija metoda određivanja spola je sondiranje tupom metalnom sondom, pri čemu se sonda uvlači lateralno i kaudalno od repa u potencijalne nabore hemipenisa nakon manualne fiksacije životinje. Ako su hemipenisi prisutni, sonda ulazi duboko u nabor hemipenisa, dok u ženki radi nedostatka hemipenisa sonda ulazi svega nekoliko milimetara. Metoda se najčešće koristi u određivanju spola zmijama, ali na taj je način moguće odrediti spol i nekim gušterima. Može se provoditi i analnom pincetom koja se gura kaudalno u kloaku. Pritom se mora biti vrlo oprezan da bi se izbjegle mehaničke ozljede jedinke (RAFTERY, 2004).

Primjena ultrazvuka u određivanju spola je donekle ograničena, jer primarno ovisi o iskustvu dijagnostičara kao i o spolnoj fazi same jedinke. Ultrazvukom je najjednostavnije odrediti spol u spolno zrelih ženki, no i testisi su dobro vidljivi ultrazvukom u odraslih jedinki gmazova (GARDHOUSE i BEAUFRERE, 2021).

U nekih vrsta gmazova strukture spolnog sustava teže su uočljive. Endoskopsko utvrđivanje spola najčešće se provodi invazivnom tehnikom u općoj anesteziji pri čemu se endoskopom odgovarajuće dimenzije, ovisno o veličini životinje, ulazi u celomnu šupljinu lateralno iznad zadnje noge.

Tehnika hidrostatskog istiskivanja hemipenisa provodi se ubrizgavanjem fiziološke otopine kaudalno od kloake, te se ova tehnika provodi isključivo pod anestezijom (HEARD i sur., 2002).

U tek izleženih mladunaca guštera i zmija spol se može određivati takozvanom „popping metodom“ pri čemu se nježnim pritiskom palca potiče izvrtanje hemipenisa ukoliko se radi o mužjacima (BARTLLET i BARTLETT, 1996).

Molekularno određivanje spola koristi se kvantitativnom PCR-tehnikom za detekciju X ili Z kromosoma kod vrsta kod kojih je to moguće (ROVATSOS i KRATOCHVIL, 2017).

Tehnika hemipenalne transluminacije također se može koristiti u vrsta koje posjeduju hemibakulume, a temelji se na prosvjetljavanju baze repa i traganjem za osificiranim dijelom hemipenisa (BROWN, 2009).

2.6. OSOBITOSTI RENGENOLOŠKE PRETRAGE GMAZOVA

Gmazovi se, ako govorimo o tjelesnim šupljinama, kao i sisavci, snimaju u barem dvije, međusobno okomite projekcije. Standardne pozicije snimanja su dorzoventralna i lateralna. Međutim, za razliku od sisavaca ili ptica, svaka pojedina projekcija snimanja ima svoju dijagnostičku vrijednost. Tako se, obzirom na građu tijela, primjerice kornjača, zbog oklopa snimaju i dodatne pozicije snimanja. Promatrajući mogućnosti snimanja guštera, vrijednost svake pojedine projekcije vezana je

uz građu tijela i mogućnosti fiksacije. Kod kameleona, primjerice, dovoljno je snimiti lateralnu projekciju za vizualizaciju celomne šupljine. Kod guštera s dorzoventralno spljoštenim trupom (npr. agame) puno značajnija je dorzoventralna projekcija snimanja (SCHUMACHER i TOAL, 2001).

Uz standardne rendgenske uređaje u veterinarskoj medicini, kod manjih i srednjih gmazova može se koristiti i dentalni rendgen, obzirom na potrebnu manju izlaznu snagu rendgenskog uređaja kod malih objekata snimanja. Kod većih primjeraka gmazova tijelo se snima u segmentima. Važno je prilagoditi tehniku snimanja, poziciju i izlaznu snagu zračenja vrsti koju se snima, kao i veličini životinje te namjeni snimanja. Slijedeći faktor rendgenskog snimanja na koji treba obratiti pažnju jesu doze ionizirajućeg zračenja. Pristup principima zaštite od ionizirajućeg zračenja je univerzalan i primjenjuje se neovisno o vrsti životinje i indikaciji za rendgensko snimanje. Iz tog razloga je i kod gmazova potrebno prilagoditi elemente ekspozicije rendgenskog snopa veličini objekta. Jačina i snaga rendgenskog zračenja u širokom su rasponu, jer usko ovise o veličini životinje te se ne može odrediti striktni raspon kV ili mAs koji bi rezultirao kvalitetnom rendgenskom snimkom, već se prilagođavaju individualnom pacijentu (KRAUTWALD-JUNGHANNS i sur., 2010).

Pri rendgenskom snimanju važno je pravilno rukovanje i fiksacija te zadržavanje u pravilnom položaju. Opasnost za osoblje koje rukuje velikim gmazovima predstavlja ugriz, zbog oštih zuba te sline pune bakterija, oštre kandže te udarac repom kod većih vrsta gmazova (BARTLETT i BARTLETT, 1996). Kod većih i agresivnijih primjeraka može se primjenjivati farmakološka sedacija.

Prekrivanje očiju kod velikog broja vrsta ima smirujući efekt. Dodatna metoda smirivanja guštera je vagus-vagalni refleks. Pritiskom na obje očne jabučice istovremeno postiže se efekt sedacije, usporavanje srčanog ritma i snižavanje krvnog tlaka. Vagus-vagalni refleks može se koristiti kod guštera težih od 200 grama te tada ostaju mirni do pojave vanjskog stimulansa (zvuk ili dodir). Obično se snima cijelo tijelo, primarno zato što je prisutna jedinstvena celomna šupljina, bez ošita (HEARD i sur., 2002).

Manje gmazove može se staviti i u platnene vreće, kartonske ili plastične kutije za dorzoventralne pozicije snimanja. Mogu se koristiti i različite prepreke koje zadržavaju životinju u mirnom položaju na rendgenskom stolu. Za fiksaciju također postoje specifičnosti, tako primjerice, kamelonima je potrebno ponuditi oslonac u obliku grane drveta koju mogu obuhvatiti i nakon toga im mijenjati položaj tijela. Kornjače, posebno odrasle jedinke, moguće je fiksirati ljepljivom trakom za oklop na stolu na mjestu snimanja (KRAUTWALD-JUNGHANNS i sur., 2010).

Posebne tehnike rukovanja i fiksacije potrebno je koristiti kod otrovnih životinja, primjerice zmija otrovnica. U tom slučaju nužno je koristiti metalne hvataljke, a za pravilno rendgensko snimanje uglavnom plastične ili pleksiglas cijevi. Otrovnim životinjama trebali bi rukovati isključivo adekvatno obučeni i za to certificirani stručnjaci (SCHUMACHER i TOAL, 2001).

Rendgensko snimanje u gmazova često se koristi za dijagnostiku sljedećih patologija: patološke promjene na bubrezima, uključujući i nefromegaliju, kod koje povećani bubrezi kranijalno strše iz zdjelice, urolitijaze, distocije (kalcificirana jaja) te staze probavnog sustava. Dorzoventralno snimanje korisno je za procjenu gustoće kostura te anomalija u njegovoj građi, kao i za abdominalne tvorbe. Snimanje u lateralnom položaju u većine gmazova dobro je za procjenu probavnog, respiratornog te urogenitalnog sustava. Najčešće korištena kontrastna sredstva su barij-sulfat i ioheksol, iako nisu u rutinskoj svakodnevnoj upotrebi (HEARD i sur., 2002).

2.7. RADIOLOŠKE METODE ODREĐIVANJA SPOLA U VARANA

Kod varana je opisana prisutnost hemipenalnih kostiju, tj. hemibakuluma, koji kod većine vrsta u odraslih jedinki pokazuju osifikaciju. Tako osificirane strukture mogu se vrlo dobro vizualizirati rendgenološki (BOHME, 2009).

MEZA-OVIEDO i sur. (2020) proveli su istraživanje u meksičkih bradavičastih guštera s (*Heloderma alvarezi* i *Heloderma horridum*) s ciljem određivanja spola tih vrsta kontrastnom rendgenografijom, aplicirajući kontrast kroz kloaku. Budući da je kod varana prisutna osifikacija hemibakuluma unutar hemipenisa, poznato je da se prisutnost hemipenisa sa hemibakulumima moguće utvrditi i bez upotrebe kontrastnog sredstva.

Obzirom da kod ženki izostaje struktura hemipenisa u anatomskom području baze repa i kaudalnije uz prve repne kralježke ne očekuje se nalaz koštanih struktura.

3. MATERIJALI I METODE

U vremenskom razdoblju od veljače 2019. do veljače 2023. godine na Veterinarskom fakultetu Sveučilišta u Zagrebu, na Zavodu za rendgenologiju, ultrazvučnu dijagnostiku i fizikalnu terapiju, snimljena je ukupno 21 jedinka 7 različitih vrsta varana.

Sve životinje u vlasništvu su Zoološkog vrta Grada Zagreba, držane u propisnim nastambama, pod optimalnim mikroklimatskim uvjetima. Upućene su na Veterinarski fakultet zbog preventivnog godišnjeg pregleda na zdravlje ili iz medicinskih razloga, pod određenom indikacijom. Prethodno snimanju na svim životinjama obavljen je opći klinički pregled u Ambulanti za ptice i gmazove Zavoda za bolesti peradi s klinikom.

Kod snimanja direktnom digitalnom radiografijom korišten je stacionarni rendgenski uređaj Siemens Multix Fusion (SIEMENS, Njemačka). Za obradu i pohranu slike korišten je standardizirani bolnički DicomPacs softverski sustav.

Elementi ekspozicije rendgenskog zračenja prilagođeni su veličini svake pojedine jedinice, u rasponu od 40 – 48 kV i 1,6 – 4,5 mAs.

Prilikom snimanja manji primjerci varana položeni su na digitalnu ploču za radiografiju u plastičnim kutijama, a veće jedinice fiksirane su manualno, uz fiksaciju glave prekrivene tkaninom i fiksaciju kaudalnog dijela repa. Kod rendgenskog snimanja poštivane su sve propisane mjere zaštite od ionizirajućeg zračenja.

Za potrebe istraživanja korišteni su podaci o vrsti, dobi i ranije određenom spolu. Prilikom rendgenskog snimanja zabilježeni su sljedeći podaci: datum snimanja, vrsta, dob, spol određen drugim metodama (ukoliko je poznat), rendgenske promjene (dijagnoza).

U ovom istraživanju pregledane su rendgenske snimke i evidentirana je prisutnost ili odsutnost hemibakuluma u svrhu diferencijacije spola, na mužjake i ženke. Potom je dodatno opisan izgled i broj okoštalih elemenata unutar hemipenisa u različitim vrstama varana. U istraživanje su bile uključene sljedeće vrste varana: *V. macraei*, *V. nuchalis*, *V. mitchelli*, *V. prasinus*, *V. salvadorii*, *V. griseus* i *V. spenceri*. Nalaz hemibakuluma kompariran je sa dobi životinje za koje je postajala sumnja da su muškog spola, obzirom na nedefinirano vrijeme okoštavanja u doba spolne nezrelosti.

4. REZULTATI

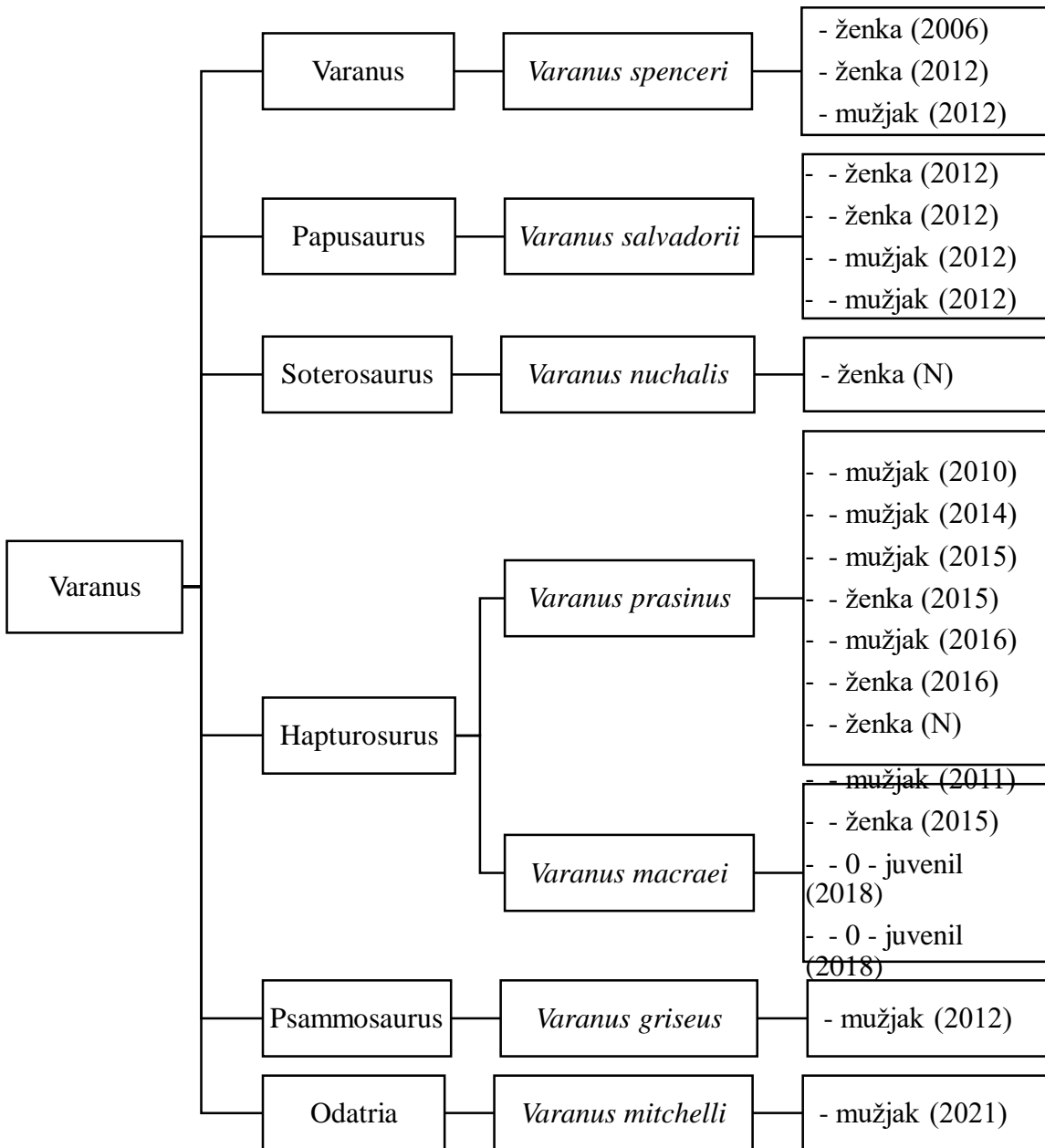
Rendgenskim snimanjem dobiveni podaci uspoređeni su sa poznatim podacima o spolu određenom drugim metodama, a dobiveni su sljedeći rezultati: od vrste *V. macraei* snimljena je jedna ženka, jedan mužjak i dvije juvenilne jedinke, *V. nuchalis* jedna ženka i jedan mužjak, *V. mitchelli* jedna ženka, *V. prasinus* četiri mužjaka i tri ženke, *V. salvadorii* dvije ženke i dva mužjaka *V. griseus* jedan mužjak a od vrste *V. spenceri* dvije odrasle ženke i jedan odrasli mužjak.

Kod odraslog mužjaka vrste *V. macraei* (Slika 3.1.), snimanog u latero-lateralnoj poziciji, uočavaju se dobro osificirani hemibakulumi, dok kod juvenilnog mužjaka (Slika 3.2.) snimanog u dorzo-ventralnoj poziciji oni ne uočavaju, iako se uočava blagi početak osifikacije pri uvećanju snimke baze repa (Slika 3.3.). Kod ženke vrste *V. nuchalis* (Slika 4.1. i Slika 4.2.), snimanoj u lateralno-lateralnoj i dorzoventralnoj poziciji, ne uočavaju se osificirane strukture na području kaudalno od kloake, dok se u odraslog mužjaka ove vrste (Slika 4.3.), snimanog dorzo-ventralno osificirani hemibakulumi dobro uočavaju. Kod ženke vrste *V. mitchelli* (Slika 5.1. i Slika 5.2.), snimanoj latero-lateralno i dorzoventralno, ne uočavaju se nikakve koštane tvorbe na području kloake. Kod ženke vrste *V. salvadorii* (Slika 6.1.), snimanoj lateralno-lateralno i dorzoventralno, ne uočavaju se nikakve koštane tvorbe na području kloake, dok se u mužjaka (Slika 6.2., 6.3. i 6.4.), snimanog latero-lateralno i dorzoventralno uočavaju okoštani hemibakulumi sa dva članka.

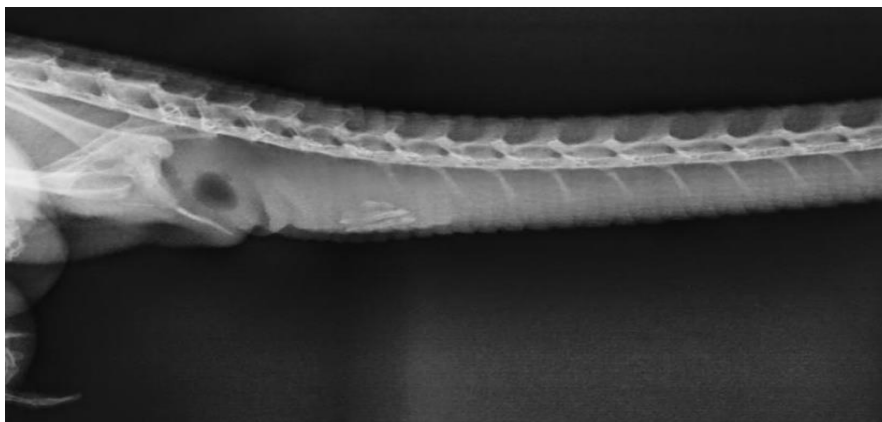Može se zaključiti da su kod odraslih snimanih muških jedinki osificirani parni hemibaculumi jasno vidljivi na bazi repa distalno od kloake. Osifikacija je uglavnom vidljiva 3 do 4 repna kralješka distalnije od završetka zdjelice. Položaj hemibaculuma donekle varira s obzirom na veličinu jedinke. U nekih ženki uočava se početak formiranja jaja ili gonade.

Kod varana vrste *Varanus salvadorii* uočavaju se po dva članka na svakom hemibaculumu, a u ostalih vrsta se nalazi samo jedan članak. Od svih snimljenih životinja ukupno su 2 juvenilne jedinke, 9 ženki te 10 mužjaka.

Tablica 1. Shematski prikaz svih jedinki varana uključenih u istraživanje, podijeljenih u pripadajuće rodove.



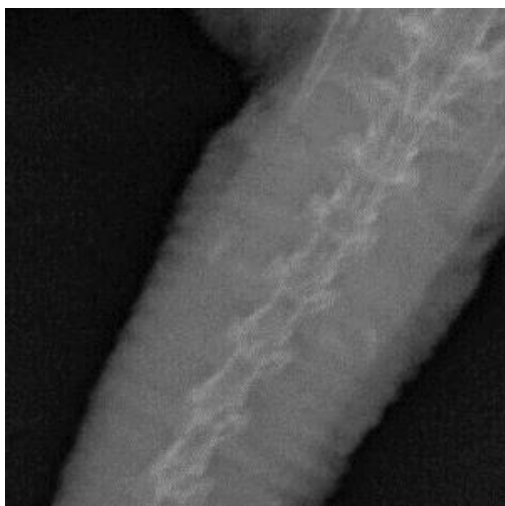
a) *Varanus macraei*



Slika 3.1. Odrasli mužjak *Varanus macraei*. Latero-lateralna pozicija baze repa. Na slici se uočavaju dobro osificirani članci hemibaculumi, što ukazuje na odraslog mužjaka. Izvor: Arhiva Zavoda za rendgenologiju, ultrazvučnu dijagnostiku i fizikalnu terapiju, Veterinarskog fakulteta Sveučilišta u Zagrebu.

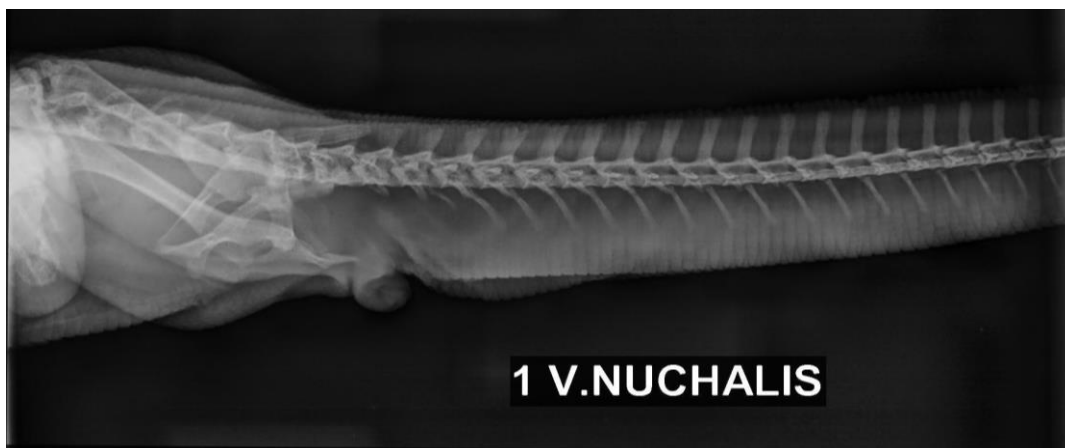


Slika 3.2. Juvenilni mužjak *Varanus macraei*. Dorzoventralna snimka baze repa. Na slici se uočava početna osificikacija hemibaculuma, što ukazuje na juvenilnog mužjaka. Izvor: Zavod.

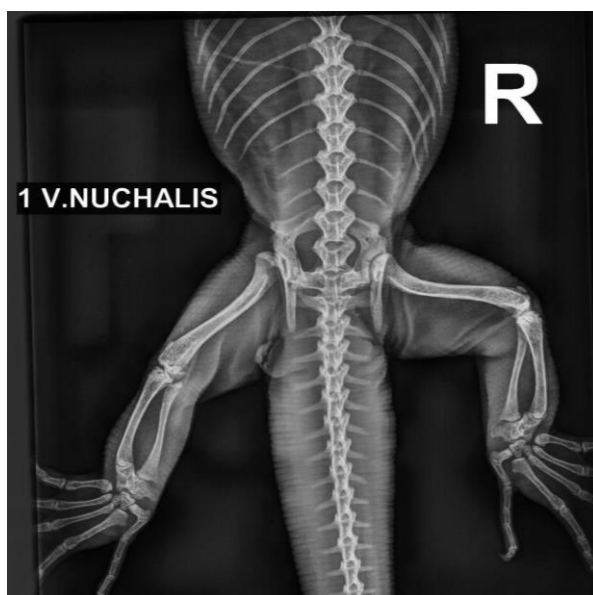


Slika 3.3. Juvenilni mužjak *Varanus macraei*. Dorzoventralna snimka baze repa, uvećana slika. Istaknuti početni znakovi osifikacije, vidljiv po jedan članak na svakom hemibakulumu. Izvor: Zavod.

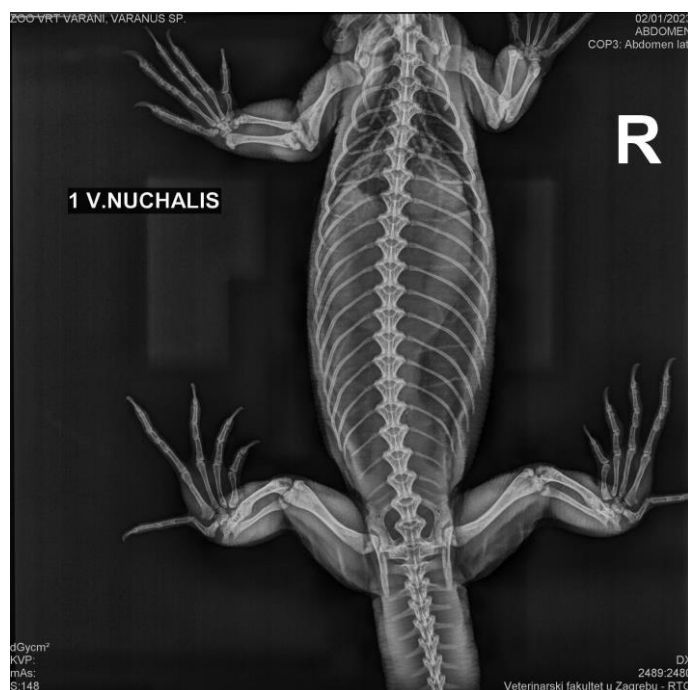
b) Varanus nuchalis



Slika 4.1. Ženka *Varanus nuchalis*. Latero-lateralna pozicija, snimka baze repa. Na slici nema vidljivih znakova osifikacije u području kaudalno od kostiju zdjelice i kloake, što ukazuje na ženku. Izvor: Zavod.

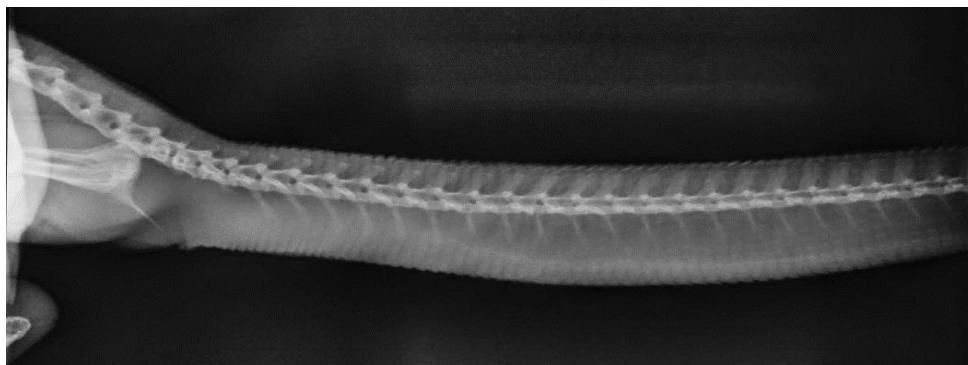


Slika 4.2. Ženka *Varanus nuchalis*. Dorzoventralna pozicija. Na slici nema nikakvih znakova osifikacije u području kaudalno od zdjelice, što ukazuje na ženku. Izvor: Zavod.

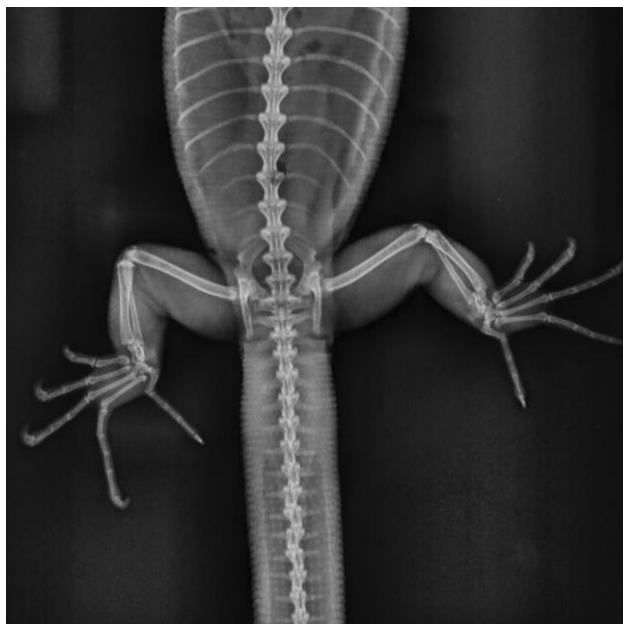


Slika 4.3. Mužjak *Varanus nuchalis*. Dorzoventralna pozicija, snimka cijelog tijela. Izvor: Zavod.

c) *Varanus mitchelli*

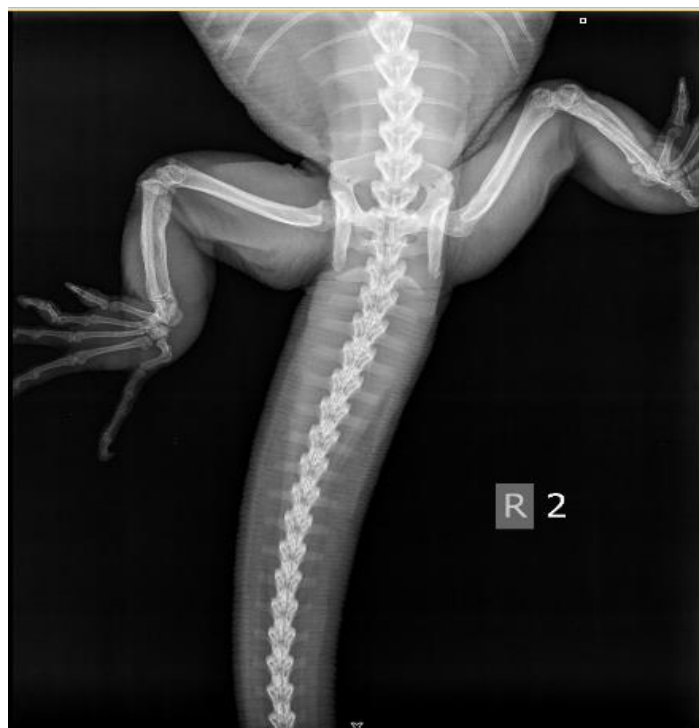

Slika 5.1. Ženka *Varanus mitchelli*. Latero-lateralna pozicija, snimka baze repa. Kaudalno od zdjelice ne nalaze se znakovi okoštvanja ventralno od kralježnice, nalaz ukazuje na ženku. Izvor: Zavod.

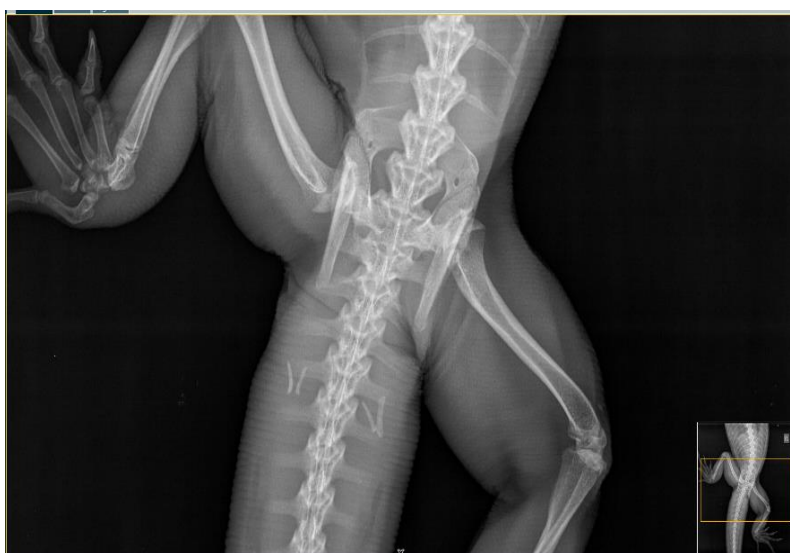

Slika 5.2. Ženka *Varanus michelli*. Dorzoventralna pozicija. Na slici nema vidljivih znakova osifikacije u području kaudalno od zdjelice, što ukazuje na ženku. Izvor: Zavod.

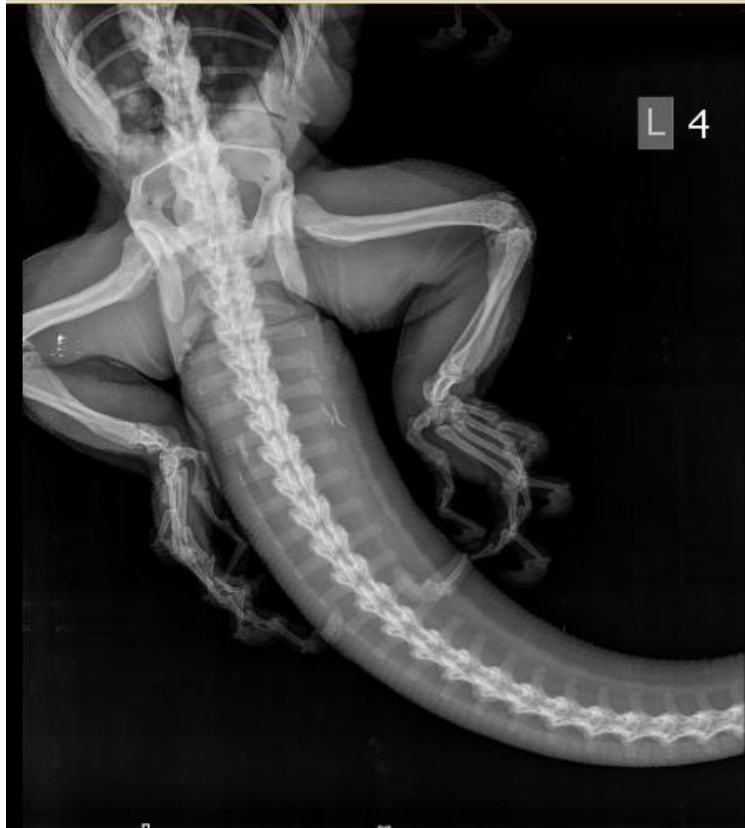d) *Varanus salvadori*



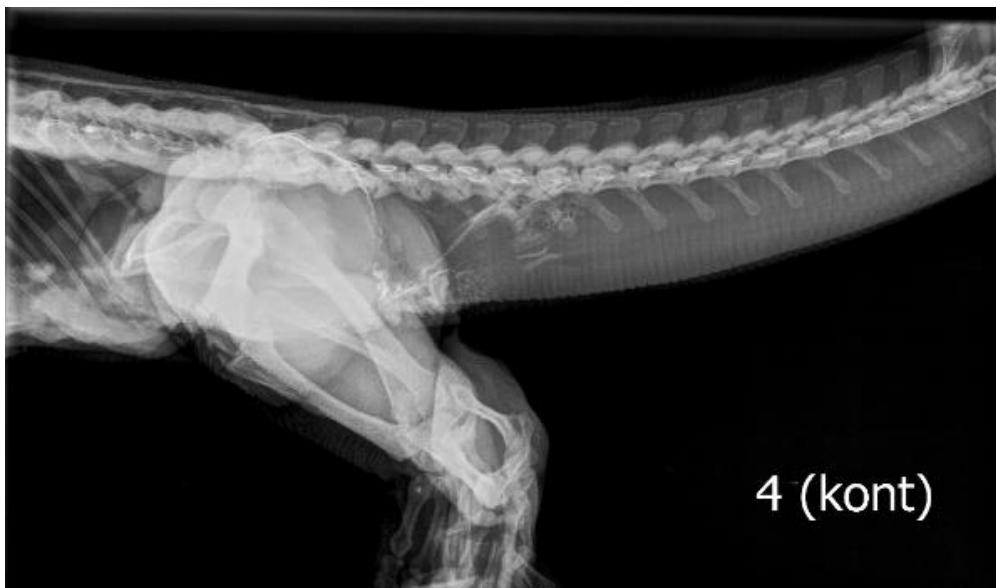Slika 6.1. Ženka *Varanus salvadorii*. Dorzoventralna snimka. Na slici nema nikakvih znakova osifikacije u području kaudalno od zdjelice, što ukazuje na ženku. Izvor: Zavod.



Slika 6.2. Mužjak *Varanus salvadorii*. Dorzoventralna pozicija, snimka baze repa. Na slici vidno formirani osifikirani hemibakulumi. Vidljiva dva članka na svakom hemibakulumu. Izvor: Zavod.



Slika 6.3. Mužjak *Varanus salvadorii*. Dorzoventralna projekcija snimanja. Na slici jasno formirani okoštali parni hemibakulumi. Vidljiva po dva članka na svakom hemibakulumu. Izvor: Zavod.



Slika 6.4. Mužjak *Varanus salvadorii*. Latero – lateralna pozicija snimanja. Na slici vidno formirani osificirani hemibakulumi. Vidljiva dva članka na svakom hemibakulumu. Izvor: Zavod.

5. RASPRAVA

Varani su gušteri roda *Varanus*, rasprostranjeni u Aziji, Australiji, Africi i tihooceanskim otocima. Primarno su karnivori, no ima ih i strvinara te frugivora (BARTLLET i BARTLETT, 1996). Velik broj njihovih vrsta ugrožen je uslijed uništavanja staništa, izlova, invazivnih vrsta te ilegalnog izlova za trgovinu egzotičnim kućnim ljubimcima. Primarno su monomorfne vrste te su oviparni. Spolni dimorfizam u najvećem broju vrsta nije izražen, te otkrivanje spola može predstavljati izazov. Iz tog razloga razvijene su brojne metode za određivanje spola ovih vrsta. Neke su invazivnije, poput laparoskopije, a neke manje invazivne, poput ultrazvuka, transluminacije ili rendgenskog snimanja (RAFTERY, 2004).

AL-MA'RUF i suradnici (2021) izvršili su detaljnu morfološku posmortalnu analizu spolnih organa 18 jedinki vrste vodenog monitora (*Varanus salvator*). Cilj istraživanja bio je utvrditi razvijenost spolnih struktura u korelaciji s dužinom od vrha glave do kloake. U ovom istraživanju zabilježena je pozitivna korelacija.

BROWN (2009) u svome istraživanju piše o pregledu hemibakuluma uz pomoć jakog svjetla, u primjeraka različitih vrsta varana. Kod juvenilnih primjeraka spol je uspješno određen kod 9 od 15 pregledanih vrsta, a kod odraslih kod 14 od 15 pregledanih vrsta. Pregledane su vrste: *Varanus acanthurus*, *V. breviceuda*, *V. bushi*, *V. caudolineatus*, *V. eremius*, *V. gilleni*, *V. glauerti*, *V. mitchelli*, *V. primordius*, *V. scalaris*, *V. spenceri*, *V. storri storri*, *V. storri ocreatus*, *V. tristis tristis* i *V. tristis orientalis*. U istraživanju je otkriveno sljedeće: arborealni varani vrlo su dobri kandidati za određivanje spola ovom tehnikom, za manje terestrijalne vrste može se određivati spol već od debljine repa veće od 1 cm, kod velikih varana može se odrediti spol lateralno, pri čemu se hemibakulum pojavljuje kao crvenkasto obojenje. Kod manjih vrsta može se odrediti spol već od duljine tijela 5 cm, pri određivanju spola hemipenis se prikazuje kao ovalna crvena tvorba, osim ako je parcijalno ekstrudiran, pri čemu se vidi kao crvena točka blizu kloake.

SMITH sa suradnicima (2007.) provodi istraživanje kojim se nastoji morfometrijskim tehnikama utvrditi spol vrsta varana *Varanus gondii* u terenskim uvjetima. Analizirane su proporcije glave te udova, a u istraživanju je nađena pozitivna korelacija između ovih parametara i određenog spola. Svrha ovog istraživanja bila je umanjiti potrebu za hvatanjem divljih primjeraka radi bilježenja spola.

U ovom radu kao sredstvo određivanja spola istraživana je rendgenska pretraga u području vidljivih spolnih organa, sa svrhom pronalaska okoštalih dijelova hemipenisa (hemobakuluma). Svrha detekcije spolova općenito je lakša uspostava uzgojnih kolonija u zoološkim vrtovima, kao i pomoć privatnim uzgajivačima u daljnjem uzgoju kako bi se ne taj način smanjila potreba za izlovom iz prirode.

Usporedbom rendgenograma odraslih mužjaka i ženki vidljiva je jasna razlika u smislu postojanja osificiranih hemibakuluma u mužjaka, gdje se osifikacija uočava 3-4 repna kralješka distalno od kraja zdjelčnih kostiju. U juvenilnih primjeraka ova metoda nije primjenjiva ili barem nije dovoljno pouzdana.

Također, kao dodatna prednost metode radiografije je smanjenje manipulacije jedinkom, smanjenje rizika od mehaničkih ozljeda te mogućnost nalaza različitih patoloških stanja prilikom samog snimanja. Drugim riječima, rendgensko snimanje ujedno može biti – određivanje spola i predgled na zdravlje životinje.

6. ZAKLJUČCI

1. Radiološke metode određivanja spola u odraslih varana daju zadovoljavajuće rezultate, te je spol moguće jasno odrediti i dorzo-ventralnom i latero-lateralnom pozicijom snimanja.
2. U odraslih varana osifikacija hemibakulma jasno je vidljiva na rendgenogramima. Kod juvenilnih primjeraka kod kojih nije došlo do osifikacije spol nije moguće jasno odrediti koristeći se metodom radiografije.
3. U većini vrsta nalaze se parni hemibakulumi sa jednim člankom, dok su kod *V. salvadorii* prisutna dva članka na svakom hemibakulumu.
4. Rendgensko snimanje radi utvrđivanja spola varana praktično je i zbog mogućnosti otkrivanja potencijalno prisutnih patologija.
5. Metoda rendgenskog snimanja predstavlja manji rizik od ozljeda životinje naspram nekih drugih metoda, pr. endoskopske metode.

7. LITERATURA

1. AL-MA'RUF A.Y., R. P. SARI, I. MUSTOFA, S. UTAMA, C. ANWAR, M. MAFRUCHATI, E. P. HESTIANAH, L. R. YUSTINASARI, B. C. TEHUPURING, D. LEGOWO, B. SETIAWAN (2021): Morphology and histology of paryphasmata and hemibaculum of *Varanus salvator* based on sexual maturity. *Open Vet. J.* 11, 330-336.
2. ANONYMUS (2005): Pravilnik o uvjetima držanja, načinu obilježavanja i evidenciji zaštićenih životinja u zatočeništvu. *Narodne novine*, NN 146/2005.
3. AULYA, M., A. KOCH (2020): Visual identification guide to the monitor lizard species of the world (genus *Varanus*). *Bundesamt für Naturschutz.* 1-21.
4. BARTLETT, R. D., P. BARTLETT (1996): Monitors, tegus, and related lizards: everything about selection, care, nutrition, diseases, breeding, and behavior. *Barron's Educational Series*, 10-75.
5. BOHME, W. (2009): Hemiclitoris discovered: a fully differentiated erectile structure in female monitor lizards (*Varanus spp.*) (Reptilia: Varanidae). *J. Zool. Syst. Evol. Res.* 33, 129–132.
6. BRENNAN, I. G., A. R. LEMMON, E. M. LEMMON, D. M. PORTIK, V. W. EIJOLA, L. WELTON, S. C. DONNELLAN, J. S. KEOGH (2021): Phylogenomics of monitor lizards and the role of competition in dictating body size disparity. *Syst. Biol.* 70, 120-132.
7. BROWN D. (2009): Hemipenal transillumination as a sexing technique in Varanids. *Biawak*, 3, 26-29.
8. BULL, J. J. (1980): Sex Determination in Reptiles. *The Quarterly Review of Biology.* 55, 3–21.
9. DONELEY, B. (2018): *Reptile medicine and surgery in clinical practice.* Oxford, UK, Wiley Blackwell. 425-439
10. DOODY, J. S., D. RHIND, B. GREEN, C. CASTELLANO, C. MCHENRY, S. CLULOW (2017): Chronic effects of an invasive species on an animal community. *Ecology.* 98, 2093–2101.
11. FRY, B. G., S. WROE, W. TEEUWISSE, M. J. P. VAN OSCH, K. MORENO, J. INGLE, C. MCHENRY, T. FERRARA, P. CLAUSEN, H. SCHEIB, K. L. WINTER, L. GREISMAN, K. ROELANTS, L. VAN DER WEERD, C. J. CLEMENTE, E. GIANNAKIS, W. C. HODGSON, S. LUZ, P. MARTELLI, K. KRISHNASAMY, E. KOCHVA, H. F. KWOK, D. SCANLON, J. KARAS, D. M. CITRON, E. J. C. GOLDSTEIN, J. E. MCNAUGHTAN, J. A. NORMAN (2009): A central role for venom in predation by *Varanus komodoensis*

- (Komodo Dragon) and the extinct giant *Varanus (Megalania) priscus*. Proceedings of the National Academy of Sciences, 106.22: 8969-8974.
12. GARDHOUSE, S., H. BEAUFRERE (2021): POCUS: Birds and reptiles. Point-of-Care Ultrasound Techniques for the Small Animal Practitioner. 863-882.
 13. GEORGALIS, G. L., A. VILLA, M. DELFINO (2017): The last European varanid: demise and extinction of monitor lizards (Squamata, Varanidae) from Europe. J. Vertebr. Paleontol. 37, e1301946.
 14. GIRLING, S. J. (2003): Veterinary nursing of exotic pets. John Wiley & Sons. 104-140.
 15. GIST D. H., J. M. JONES (1987): Storage of sperm in the reptilian oviduct. Scann. Microsc., 1, 1839-49.
 16. GIBBON, J. W., D. E. SCOTT, T. J. RYAN, K. A. BUHLMANN, T. D. TUBERVILLE, B. S. METTS, J. L. GREENE, T. MILLS, Y. LEIDEN, S. POPPY, C. T. WINNE (2000): The Global Decline of Reptiles, Déjà Vu Amphibians. BioScience, 50, 653.
 17. JANZEN, F. J. (1994). Climate change and temperature-dependent sex determination in reptiles. Proceedings of the National Academy of Sciences, 91, 7487–7490.
 18. HASHMI USMAN ALI, M., M. ZAHEER KHAN, AMTYAZ, N. UL HUDA (2013): Current Status, Distribution and Threats of Varanus Species (*Varanus bengalensis* & *Varanus griseus*) in Karachi & Thatta of Sindh. Intern. J. Fauna Bio. St. 1, 34-38.
 19. HEARD, D. (2002): Lizards. U: BSAVA Manual of Exotic Pets, 4. Ed., British Small Animal Veterinary Association, Gloucester, UK, 173-177.
 20. KRAUTWALD-JUNGHANNS, M. E., M. PEES, S. REESE, T. TULLY (2010): Diagnostic imaging of exotic pets: birds-small mammals-reptiles. Schlütersche. 120-135.
 21. KHATIWADA, J. R., B. C. GHIMIRE (2009): Conservation status of *Varanus flavescens* in Chitwan, Nepal. Biawak, 3, 100-105.
 22. KOCH, A., T. ZIEGLER, W. BÖHME, E. ARIDA, M. AULYA (2013): Pressing problems: Distribution, threats, and conservation status of the monitor lizards (Varanidae: *Varanus spp.*) of Southeast Asia and the Indo-Australian Archipelago. Herpetol. Conserv. Bio. 8, 1-62.
 23. MARTIN, L. J., B. R. MURRAY (2011): A predictive framework and review of the ecological impacts of exotic plant invasions on reptiles and amphibians. Bio. Rev. 86, 407–419.
 24. MEZA-OVIEDO, M. A., D. A. G. PIZANO, L. C. D'LACOSTE, L. M. C. GUERRERO, M. P. IZQUIERDO – URIBE, A. E. DUCOING – WATTY (2020): Sex determination in

- Mexican-beaded lizard specimens (*Heloderma alvarezii* and *Heloderma horridum*) employing contrast radiography method. *Journal of Exotic Pet Medicine*, 34, 10–14.
25. PIANKA, E. R. (1994): *Fauna of Australia. Volume 2A. Amphibia & Reptilia.* 40-53.
 26. RAFTERY, A. (2004): Clinical examination. U: *BSAVA Manual of Reptiles, 2nd Edition* (Girling, S. J., P. Raiti, ur.). British Small Animal Veterinary Association, Gloucester, UK, 51 – 63.
 27. RHEN, T., A. SCHROEDER (2010): Molecular mechanisms of sex determination in reptiles. *Sex. Dev.* 4, 16-28.
 28. ROVATSOS, M., L. KRATOCHVIL (2017): Molecular sexing applicable in 4000 species of lizards and snakes? From dream to real possibility. *Methods Eco. Evol.* 8, 902–906.
 29. SCHUMACHER, J., R. L. TOAL (2001): Advanced radiography and ultrasonography in reptiles. *Semin. Avian Exot. Pet.* 10, 162–168.
 30. SHINE, R. (1999): Why is sex determined by nest temperature in many reptiles? *Trends in Eco. Evol.* 14, 186–189.
 31. SMITH, J. G., B. W. BROOK, A. D. GRIFFITHS, G. G. THOMPSON (2007): Can morphometrics predict sex in varanids? *J. Herp.* 41, 133-140.
 32. THIBAUT, M., S. BLANEY (2003): The Oil Industry as an Underlying Factor in the Bushmeat Crisis in Central Africa. *Conserv. Bio.* 17, 1807–1813.
 33. WLECHMANN, R. (2012): Observations on parthenogenesis in monitor lizards. *Biawak*, 6, 11-21.
 34. ZIEGLER, T., A. RAUHAUS, I. GILL (2016): A preliminary review of monitor lizards in zoological gardens. *Biawak*, 10, 26-35.

8. SAŽETAK

Maša Osojnik:

Radiološke metode određivanja spola u različitim vrsta varana

Varani su gušteri roda *Varanus*, a rasprostranjeni su u Africi, Aziji, Australiji i tihooceanskim otocima. Primarno su karnivori, uz frugivorne iznimke, a aktivni su danju zbog svoje helioternosti. Ugroženi su uslijed gubitka staništa, izlova te invazivnih vrsta. Adekvatno određivanje spola varana ima važnost u svrhu konzervacije i uspostave uzgojnih kolonija, ali i u privatnom uzgoju za trgovinu egzotičnim kućnim ljubimcima. Spol se može određivati brojnim tehnikama, a u ovom radu istraživana je tehnika određivanja spola nativnom radiografijom. Određivanje spola odraslih varana putem rendgenološke pretrage pokazalo se vrlo pouzdano kod odraslih jedinki uslijed osifikacije parnih hemibakuluma kod mužjaka. U ovom radu snimana je 21 jedinka 7 različitih vrsta varana. U većini vrsta kod odraslih muških jedinki vide se parni hemibakulumi sa jednim člankom, dok su kod *V. salvadorii* prisutna dva članka na svakom hemibakulumu. Ova tehnika ima prednosti nad nekim drugim tehnikama određivanja spola zbog izbjegavanja mehaničkih ozljeda i dodatnog stresiranja životinja, kao i zbog mogućnosti smanjenja manipulacije životinjama. Dodatna prednost ove tehnike je mogućnost otkrivanja dodatnih patologija prilikom pretraživanja životinje.

Ključne riječi: varani, radiografija, određivanje spola, hemipenis, hemibakulum.

9. SUMMARY

Maša Osojnik:

Radiography as a method of sexing in different species of monitor lizard

Monitor lizards are lizards in the genus *Varanus*, and they are widespread in Africa, Asia, Australia and the Pacific islands. They are primarily carnivorous, with frugivorous exceptions, and are active during the day due to their heliothermic nature. They are endangered due to habitat loss, hunting and due to invasive species. Adequate determination of the sex of monitor lizards is important both for the purpose of conservation and for the establishment of breeding colonies, as well as in private breeding for the trade of exotic pets. Gender can be determined by a number of techniques, and in this paper, the technique of survey radiography of ossified hemibaculum was investigated. Determining the sex of adult monitor lizards using the radiography technique proved to be very reliable in adults due to the ossification of the paired hemibaculums. In this work, 21 individuals from 7 different species were recorded. In most species, adult males show paired hemibaculums with one phalang, while in *V. salvadorii* two phalanges are present on each hemibaculum. This technique has advantages over some other sexing techniques due to the avoidance of mechanical injuries and additional stress to the animals, as well as the possibility of reducing animal manipulation. An additional advantage of this technique is the possibility of detecting additional pathologies while screening the animal.

Key words: monitor lizards, radiography, sexing, hemipenises, hemibaculum.

10. ŽIVOTOPIS

Rođena sam 5.11.1991. godine u Slovenj Gradcu u Sloveniji. Odrasla sam u malom selu Kavče pored Velenja. Pohađala sam osnovnu školu i nakon toga Sportsku Gimnaziju u Velenju. Nakon položene mature sam pokušala upisati Veterinarski fakultet u Ljubljani te mi se moji dugogodišnji snovi zbog nedostatka jednog boda skoro pa nisu ostvarili. Nakon tog neuspjeha upisala sam Pedagoški fakultet u Ljubljani te završila 4 godine studija. Ali duša mi nije dala mira te sam i dalje tražila načine da uspijem studirati to što me i dalje najviše zanima, veterinu. Godine 2015./16. sam upisala Veterinarski Fakultet u Sarajevu, završila prvu godinu te se nakon tog prebacila na Veterinarski Fakultet u Zagrebu. Na petoj godini sam izabrala smjer kućni ljubimci s nadom, da ćemo što više raditi s egzotama. Stručnu praksu sam radila u privatnoj ambulanti za male životinje „Kastor i Dar“, gdje sam dobila dosta praktičnog znanja te prilika za rad u struci. U veljači ove godine sam otišla na dodatnu stručnu praksu u Sloveniju preko Erasmus programa na kliniku za male životinje i egzote. U ta tri mjeseca na razmjeni sam počela raditi na mekoj kirurgiji i gmazovima. Oduvijek sam veliki zaljubljenik u prirodu i izviđač od malih nogu. U slobodno vrijeme se bavim alpinizmom i speleologijom te istražujem nova nepoznata mjesta svijeta. U veterini mi je velika želja dalje unaprjeđivati znanje o medicini gmazova i njihovoj dobrobiti svojim radom. Dodatna inspiracija za odabir ovog puta u životu mi je i moj kućni ljubimac, ženka kraljevskog pitona Pikica.