

Mjerenje debljine fetoplacentarnog spoja kod kobila kao pokazatelj pravilnog razvoja i rasta konjskog fetusa

Sačer, Antun

Master's thesis / Diplomski rad

2023

Degree Grantor / Ustanova koja je dodijelila akademski / stručni stupanj: **University of Zagreb, Faculty of Veterinary Medicine / Sveučilište u Zagrebu, Veterinarski fakultet**

Permanent link / Trajna poveznica: <https://um.nsk.hr/um:nbn:hr:178:901374>

Rights / Prava: [In copyright](#) / [Zaštićeno autorskim pravom.](#)

Download date / Datum preuzimanja: **2024-07-25**



Repository / Repozitorij:

[Repository of Faculty of Veterinary Medicine -
Repository of PHD, master's thesis](#)



SVEUČILIŠTE U ZAGREBU
VETERINARSKI FAKULTET

Antun Sačer

Mjerenje debljine fetoplacentarnog spoja kod kobilica kao pokazatelj
pravilnog razvoja i rasta konjskog fetusa

Diplomski rad

Zagreb, 2023.

Diplomski rad je izrađen na Klinici za porodništvo i reprodukciju
Veterinarskog fakulteta Sveučilišta u Zagreb

Predstojnik: prof. dr. sc. Tugomir Karadjole

Mentorice: izv. prof. dr. sc. Iva Getz

prof. dr. sc. Nikica Prvanović Babić

Povjerenstvo za obranu diplomskog rada:

1. izv. prof. dr.sc. Ivan Folnožić
2. prof. dr.sc. Nikica Prvanović Babić
3. izv. prof. dr.sc. Iva Getz
4. prof. dr.sc. Silvijo Vince (zamjena)

ZAHVALE

Zahvaljujem svojim dragim mentoricama, prof.dr.sc. Ivi Getz i prof.dr.sc. Nikici Prvanović Babić na pruženoj pomoći i strpljenju prilikom izrade ovog diplomskog rada kao i tijekom studiranja.

Također, zahvaljujem svojoj obitelji i prijateljima, na podršci kroz sve godine studija.

POPIS KRATICA

CTUP combined thickness of the uterus and placenta

eCG equine chorionic gonadotropin

FSH folikulostimulirajući hormon

GnRH gonadotropin-oslobađajući hormon

LH luteinizirajući hormon

MRLS mare reproductive loss syndrome

PGF₂α prostaglandin F₂α

TUGA transvaginal ultrasound-guided aspiration

POPIS PRILOGA

Popis slika :

Slika 1. Razvoj konjskog zametka od 10. do 65. dana gravidnosti

Slika 2. Pobačen fetus kobile s posteljicom

Slika 3. Prikaz mjerenja dužine ploda (engl. *Crown Rump Length*, CRL) pomoću transrektalne ultrazvučne sonde u kobile

Slika 4. Ultrazvučni prikaz alantoisne i amnijske tekućine

Slika 5. Mjerenje međurebrenih prostora i vizualizacija srčane akcije ploda transrektalnom ultrazvučnom sondom kod kobile 190. dana gravidnosti

Slika 6. Ultrazvučni prikaz mjerenja CTUP u kobile gravidne 160 dana

Slika 7. Mjerenje promjera očne jabučice ploda kod kobile

Slika 8. Fiziološka debljina fetoplacentarnog spoja s obzirom na stadij graviditeta

Popis tablica :

Tablica 1. Kontrolni ultrazvučni pregledi tijekom gravidnosti kobila

SADRŽAJ

1. UVOD	1
2. PREGLED LITERATURE	2
2.1. Fiziologija gravidnosti u kobila.....	2
2.2. Posteljica i njena funkcija	4
2.3. Dijagnostika i praćenje gravidnosti u kobila.....	5
2.3.1. Uzgojna metoda dijagnostike ždrebnosti	5
2.3.2. Laboratorijske metode dijagnostike ždrebnosti.....	6
2.3.3. Kliničke metode dijagnostike ždrebnosti	7
2.4. Patologija gravidnosti u kobila.....	10
2.5. Dijagnostika patologije gravidnosti u kobila	12
2.6. Mjerenje debljine fetoplacentarnog spoja kao pokazatelj pravilnog rasta i razvoja konjskog fetusa.....	15
3. RASPRAVA.....	18
4. ZAKLJUČAK	21
5. LITERATURA.....	22
6. SAŽETAK.....	26
7. SUMMARY	27
8. ŽIVOTOPIS	28

1. UVOD

Posteljica (lat. *placenta*) je privremeni organ koji se razvija tijekom gravidnosti i omogućuje optimalne uvjete za rast i razvoj ploda. Rana dijagnostika poremećaja funkcije posteljice kod kobila smatra se ključnim čimbenikom za uspješno liječenje i praćenje jedinki s tendencijom pojave patoloških procesa u gestacijskom periodu. U ovom diplomskom radu stavit ću naglasak na mogućnosti ultrazvučne pretrage gravidne maternice kobila, nakon završene placentacije, za mjerenje spoja maternice i alantokoriona posteljice koji nazivamo fetoplacentarni spoj (engl. *combined thickness of the uterus and placenta*, CTUP). Pokušaji liječenja, nakon što smo uočili vanjske kliničke znakove poremećene funkcije posteljice, često su bez pozitivnog ishoda. Ultrazvučnom pretragom gravidne maternice, koja uključuje mjerenje fetoplacentarnog spoja, možemo na vrijeme prepoznati poremećaje funkcije posteljice koje bi mogle utjecati na pravilan razvitak ploda i ishod graviditeta. Istraživanja pokazuju da debljina fetoplacentarnog spoja kod kobila varira te iznosi ~4 mm od 150. - 210. dana gravidnosti, ~6 mm od 211. – 270. dana, ~8 mm od 270. - 300. dana, ~10 mm od 300. - 330. dana te do ~12 mm >330. dana gravidnosti (DASCANIO, 2014). Valja naglasiti da je u terenskim uvjetima CTUP manji od 5 mm prije 300. dana gestacije teško izmjeriti stoga se svaki CTUP do 7 mm prije 300. dana gestacije smatra normalnim (TROEDSSON i sur., 1997). Po prethodno navedenim vrijednostima vidljivo je da fiziološki fetoplacentarni spoj naglo zadebljava iza osmog mjeseca gravidnosti. Smatra se da je razlog tome eksponencionalni rast fetusa u zadnjoj trećini graviditeta (REQUENA i sur., 2017). Prilikom pretrage vodimo se gore navedenim parametrima, međutim debljina spoja varira o mjestu mjerenja. Odstupanja od fizioloških vrijednosti upućuju na rizik od pobačaja, pojavu placentitisa ili odvajanja alantokoriona od endometrija. Povećane vrijednosti fetoplacentarnog spoja također mogu biti izravan pokazatelj očekivanih komplikacija kod neonatalnog statusa ždrijebadi. Cilj ovog rada je osvijestiti veterinare konjske prakse o ranoj dijagnostici zadebljanja i edema fetoplacentarnog spoja koji ukazuju na rizičnu gravidnost kobila koja može završiti pobačajem ili perinatalnim gubicima.

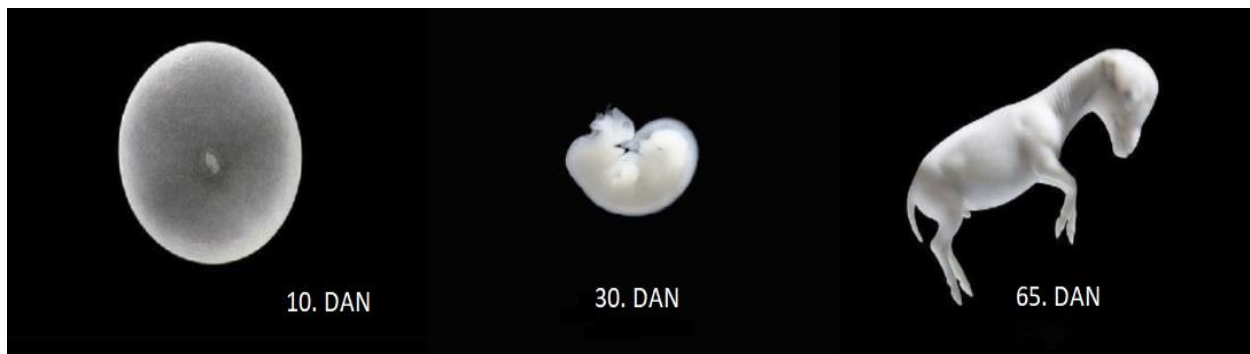2. PREGLED LITERATURE

2.1. Fiziologija gravidnosti u kobilama

Rasplođivanje kobilama vezano je za činjenicu da kod njih spolni ciklusi započinju produživanjem dana („*long day breeders*“), a graviditet kod kobilama prosječno traje 336 (322-387) dana. Spolni ciklus kobilama traje u prosjeku 19 do 22 dana, no duljina ciklusa može varirati zavisno o godišnjem dobu s obzirom da su kobile sezonski poliestrične životinje. Stoga ciklusi mogu biti kraći ili dulji u rasponu od 18 do 24 dana (BLANCHARD i sur., 2003). Ždrijebice postaju spolno zrele prvog proljeća nakon što su oždrijebljene što je obično između 12 do 18 mjeseci starosti. Međutim, na to utječe mjesec u kojem su rođene. Omice koje su se oždriebile kasno u proljeće ili ljeti ulaze u svoj prvi estrus tek u trećoj godini života odnosno kada su stare 24-28 mjeseci. Estrus kod kobilama traje od 5 do 7 dana. Do ovulacije dolazi u vrijeme estrusa to jest 24 do 36 sati prije kraja estrusa. Osim dobi i okolišnih čimbenika, na spolno sazrijevanje i duljinu graviditeta utječu genetika te način držanja i prehrana životinje (MAKEK i sur., 2009). Kako bi se održalo fiziološko stanje kroz čitav tijek gravidnosti potrebno je usklađeno djelovanje hormonalnih mehanizama kobile, fetusa u razvoju i posteljice. Unutar 12 sati nakon ovulacije vidljivi su prvi znaci razvoja zametka sa izraženom polarnosti i segregacijom zigote. Diferencijacija stanica embrioblasta od stanica trofoblasta slabije je uočljiva kod kobilama nego u preživača. Stoga je kod kobilama teže razlikovati morulu od blastociste (BETTERIDGE, 2011). U stadiju kasne morule, 5. do 7. dana nakon oplodnje, zametak dolazi u maternicu gdje nastavlja svoj embrionalni razvoj mitotskim diobama. U fazi formiranja blastociste veličina zametka varira te ovisi o nizu čimbenika kao što su starost, način obrade ejakulata i broju ovulacija u danom estrusu (AURICH i BUDIK, 2015). Kroz daljnju diferencijaciju u fazi gastrule, dolazi do procesa gastrulacije i premještanja predodređenih područja na mjesta iz kojih se kasnije razvijaju određeni organi (MAKEK i sur., 2009). Konjski zametak, u fazi prije fiksacije, specifično zadržava svoj okrugli oblik. Kreće se po cijeloj površini rogova i tijela maternice do 16. dana od ovulacije kada dolazi do njegove fiksacije u jednom od materničnih rogova. Ove pasivne kretnje zametka po površini stimuliraju maternicu. Čimbenici koji potiču majčinsko prepoznavanje gravidnosti kod kobilama još nisu u potpunosti istraženi, no *in vitro* istraživanja pokazuju da zametak izlučuje proteinske molekule koje sprečavaju sintezu PGF_{2α} (BRINSKO i sur., 2013). Stoga ako dođe do prestanka pokretljivosti zametka unutar maternice, dolazi do prestanka majčinskog prepoznavanja graviditeta te posljedično regresije žutog tijela pod

utjecajem $\text{PGF}_2\alpha$ (NOAKES i sur., 2001). Dokazano je da se zametak češće fiksira u desnom nego u lijevom rogu kod slabije plodnih kobila i prvorotkinja. Nakon fiksacije dolazi do početka stvaranja fetoplacentarnog spoja. Uz to oblik zametnog mjehurića mijenja se u trokutasti što možemo vidjeti na ultrazvučnom nalazu 17. do 21. dana. Do te promjene dolazi zbog hipertrofije dorzalnog svoda maternice (BRINSKO i sur., 2013). Brzina rasta zametnog mjehurića znatno se smanjuje poslije 24. dana. Prilikom vezanja trofoblasta na epitel maternice, između 25. i 36. dana od ovulacije, subpopulacija stanica trofoblasta stvara korionski pojas koji okružuje plod. Ove stanice prilagođene su apsorpciji egzokrinih tvari kao sekundarnom obliku prehrane ploda (ALLEN i STEWART, 2001). Zametak je 25. dana gravidnosti dugačak 5 mm, a raste približno 1 mm dnevno, tako da je 35. dana dugačak 17 mm, a 40. dana 22 mm (MAKEK i sur., 2009). Na slici 1. prikazan je razvoj zametka do stadija fetusa u prvom tromjesečju. Uz zametak paralelno se razvijaju i plodne ovojnice; korion, amnion, alantokorion i alantoid koji zamjenjuje žumanjčanu vreću do 45. dana gravidnosti (ALLEN i STEWART, 2001). U tom periodu, točnije od 45. do 120. dana gravidnosti, kada se razvije alantokorion, značajno se luče hormoni eCG (engl., *equine chorionic gonadotrophin*), relaksin, estrogen i progesteron. Pred kraj prvog tromjesečja gravidnosti fetalni endokrini organi počinju sami sintetizirati hormone koji fetusu pomažu u razvoju te kasnije u sinergiji sa hormonima majke u periporođajnom razdoblju utječu na početak poroda (OUSEY, 2011). Ovo je važan period popraćen sa značajnom endokrinom aktivnosti što osigurava nastavak razvoja fetusa unutar maternice. U sintezi estrogena i progesterona sudjeluju fetus i posteljica dok eCG sintetiziraju endometrijske čašice. One su čvorići diferenciranog tkiva nastale od stanica korionskog pojasa u endometrijskoj stromi. Njihova primarna funkcija je lučenje eCG-a. Hormon eCG ima folikulostimulirajuće i luteinizirajuće djelovanje poput adenohipofizealnih hormona FSH i LH. Smatra se da sudjeluje u regulaciji lutealne steroidogeneze i formiranju akcesornih žutih tijela. Endometrijske čašice vrhunac lučenja eCG-a i svoje veličine dostižu između 55. i 70. dana te njihova regresija započinje između 80. i 90. dana. Iz njihovog nekrotičnog tkiva posljedično nastaju alantokorionske vrećice (LUNN i sur., 1997). Približno 40. dana graviditeta trofoblastni mikrovili počinju formirati vezu s endometrijem iz koje nastaju fetalni makrovili. Nadalje, fetalni makrovili pretvaraju se u mikrokotiledone koji se spajaju s mikrokarunkulima maternice. Njihovim spajanjem, oko 150. dana graviditeta, nastaju strukture koje nazivamo mikroplacentomi (MAKEK i sur., 2009). Svaki mikroplacentom opskrbljen je arterijom od majčine strane i ekvivalentnom venom s fetalne strane. Između mikroplacentoma nalaze se prostori u koje se drenira sadržaj bogat

bjelančevinama iz endometrijskih žlijezda. Nastankom mikroplacentoma smatramo da je proces stvaranja fetoplacentarnog spoja završio.



Slika 1. Razvoj konjskog zametka od 10. do 65. dana gravidnosti. Izvor :

<https://timflach.com/work/equus/>

2.2. Posteljica i njena funkcija

Posteljica (lat. *placenta*) nastaje tijekom gravidnosti kao privremeni organ, podrijetlom i od ploda i od majke, koji osigurava optimalne uvjete za rast i razvoj ploda. Posteljica kobila klasificira se s obzirom na razvijenost korionskih resica kao difuzna (lat. *placenta diffusa completa*), a po rasporedu i duljini resica kao epiteliokorijalna i mikrokotiledonska (lat. *semiplacenta epithiochorialis*). Plodne ovojnice u kobila sastoje se od dva segmenta – alantokoriona, koji nastaje spajanjem alantoisa i koriona te alantoamniona. Kod kobile je alantoamnion smješten skoro koncentrično unutar alatokoriona te stoga, pri ždrebljenju, prvi izlazi i puca alantoini mjehur (MAKEK i sur., 2009). Epiteliokorijalna posteljica je tip posteljice u kojem postoji sloj epitela s majčine i fetalne strane koji se ne dodiruju. Drugim riječima, epitel endometrija i epitel prethodno spomenutih mikrokotiledona ne dolazi u kontakt (SENGER, 2003). Posteljica je ključni organ za fetalni razvoj tijekom graviditeta. Osim što je pomoću posteljice omogućena izmjena nutritivnih tvari, štetnih produkata i plinova između majke i fetusa ona ima i endokrinu funkciju. Fetoplacentarni spoj sintetizira progesterone u cirkulaciju majke i njihova koncentracija se postepeno povećava do 300. dana gravidnosti. Njihovo izlučivanje ključno je za održavanje graviditeta stoga je fiziološki razvoj fetoplacentarnog spoja preduvjet za rast i razvoj ploda u srednjoj i kasnijoj fazi gravidnosti (ALLEN i STEWART., 2001). Posteljica također djeluje kao barijera koja štiti konjski fetus od štetnih utjecaja i infekcija te ima metaboličku ulogu detoksifikacije sličnu jetri (HOGG i sur., 2012). Prijenos tvari kroz posteljicu odvija se na tri

načina. Prvi je pasivni transport jednostavnom difuzijom kojom se prenose molekule kao npr. kisik i steroidni hormoni ili olakšanom difuzijom kojom se prenose glukoza i lijekovi. Drugi način je aktivni transport kojim se prenose aminokiseline i folati. Treći je vezikularni transport kojim se prenose veće molekule kao što su imunoglobulini (SYME i sur., 2004). Plinovi i voda prelaze iz niskih koncentracija u visoke jednostavnom difuzijom dok posteljica sadrži aktivne transportne pumpe za natrij i kalij, kao i kalcij (SENGER, 2003). Glukoza i drugi metabolički važni spojeve kao što su aminokiseline transportiraju se pomoću olakšane difuzije uz pomoć specifičnih transportnih molekula. Ona je esencijalan izvor energije za plod (SENGER, 2003). Sukladno s razvojem ploda povećava se i površina posteljice s obzirom da njegove potrebe za većom količinom hranjivih tvari rastu. Smatra se da je vrhunac proliferativnog rasta posteljice u periodu od 40 do 80 dana gestacije (MCKINNON i sur., 2011). Od hormona koje posteljica sintetizira i luči najbitnije je spomenuti estrogen, progesteron i placentalni laktogen (HOGG i sur., 2012). U periodu graviditeta kada dolazi do regresije endometrijskih čašica i posteljica i fetus sintetiziraju velike količine estrogena i progesterona. Ova dva hormona smatraju se glavnim hormonima gravidnosti te oni omogućuju nastavak fetalnog razvoja unutar maternice. Uz njih posteljica sintetizira hormon relaksin i placentalne laktogene. Istraživanja pokazuju da placentalni laktogeni djeluju na plod sličnim učinkom kao i hormon rasta to jest somatotropin. Također, oni potiču i aktivnost mliječne žlijezde kobile (SENGER, 2003). Povećanim lučenjem vlastitog somatotropnog hormona fetus dodatno doprinosi svom razvoju jer na taj način maksimalno iskorištava hranjive tvari dobivene od majke (OUSEY, 2011).

2.3. Dijagnostika i praćenje gravidnosti u kobilu

Metode dijagnostike i praćenja graviditeta dijelimo u tri skupine; uzgojne, laboratorijske i kliničke metode.

2.3.1. Uzgojna metoda dijagnostike ždrebnosti

Uzgojna metoda osniva se na činjenici da izostanak vanjskih znakova estrusa kod kobile potvrđuje graviditet. U slučaju da kobila nije ostala gravidna ona počinje pokazivati promjene u ponašanju i znakova tjeranja otprilike 16 do 20 dana nakon ovulacije (BRINSKO i sur., 2013). Kod ove metode je nedostatak da često dobivamo lažno pozitivne nalaze. Stoga valja razlikovati uspješnu koncepciju od produžene lutealne faze kod rane embrionalne smrtnosti ili produženog diestrusa. Drugi nedostatak je što pomoću ove metode ne možemo dijagnosticirati blizanačku

gravidnost. Iz navedenih razloga uputno je kobile pregledati pomoću kliničkih i laboratorijskih metoda dijagnostike.

2.3.2. Laboratorijske metode dijagnostike ždrebnosti

Laboratorijske metode temelje se na određivanju koncentracije tvari koje potječu od ploda, maternice ili jajnika, a ulaze u krvotok, urin ili mlijeko kobile. Dijelimo ih na tvari koje su specifične za gravidnost i tvari koje nisu specifične za gravidnost (MAKEK i sur., 2009). Važno je napomenuti da svaki od ovih testova ima svoje prednosti i nedostatke te da se najtočnija dijagnoza graviditeta postiže kombinacijom više različitih testova i endokrinoloških parametara kako bi se smanjila vjerojatnost lažnih rezultata.

Određivanje koncentracije eCG-a

Prisutnost eCG-a u krvi kobile od 40. dana gravidnosti do 120. dana potvrđuje graviditet u prvom tromjesečju (ENGLAND, 2005). Stoga treba uzeti u obzir da ovaj test može dati lažno negativne rezultate ako se uzme krv prije 40. dana ili nakon 120. dana graviditeta. (MAKEK i sur., 2009). Također, može doći do lažno pozitivnih rezultata kod kobila kod kojih je došlo do smrti ploda nakon formiranja endometrijskih čašica.

Određivanje koncentracije progesterona

Koncentracija progesterona u krvi i mlijeku koristi se kao indikator gravidnosti. Povišene razine progesterona sugeriraju prisutnost žutog tijela na jajniku, što ukazuje na gravidnost. Međutim, ako postoji perzistentno žuto tijelo uslijed rane embrionalne smrtnosti ili spontanog pobačaja, to može rezultirati lažno pozitivnim rezultatom. Tijekom prve polovice gravidnosti koncentracije progesterona su visoke dok naglo padaju od 150. dana gravidnosti i tako ostaju do posljednjeg mjeseca prije poroda (SPRAYBERRY, 2009). Niske koncentracije progesterona u posljednjem mjesecu gravidnosti ukazuju na pobačaj najčešće uzrokovan fetalnom hipoksijom.

Određivanje koncentracije estrogena

Estrogeni su također važni za dijagnozu graviditeta. Prvo povišenje razine estrogena događa se između 35. i 40. dana graviditeta, ali u to vrijeme nije pouzdan pokazatelj. Drugo povišenje estrogena počinje nakon 55. dana graviditeta i nakon tog razdoblja može se koristiti kao izravan pokazatelj da se plod razvija. Međutim, određivanje koncentracije estrogena nije korisno kod detekcije placentitisa ili pobačaja.

Određivanje koncentracije relaksina

Relaksin je hormon proizveden od strane posteljice i njegova razina raste od 80. dana graviditeta. Mjerenje koncentracije relaksina ukazuje na gravidnost i na fiziološku funkciju posteljice (McCUE i McKINNON, 2011).

Određivanje koncentracije proteina specifičnih za graviditet

EPF ili čimbenik rane gravidnosti je glikoprotein koji se može koristiti kao pokazatelj graviditeta i vitalnosti zametka, iako se pokazao kao nepouzdan za rutinsku dijagnozu. Drugi proteini svojstveni graviditetu su MPP-1 i β 2-protein su proteini koji su prisutni u gravidnih kobilica i mogu se koristiti kao indikatori gravidnosti.

Pregled cerviko-vaginalne sluzi (Kurasawa test)

Ovaj test uključuje pregled cervikovaginalne sluzi i može pružiti rani indikator graviditeta. Ona se uzima Albrechstenovim kliještima ili nakon vaginalne pretrage sa spekulomom. Uzorak osim inspekcijom možemo pregledati i mikroskopski. Gusta i tamna sluz sa formiranim sluznim kuglicama i epitelnim stanicama ukazuje na graviditet (McCUE i McKINNON, 2011).

2.3.3. Kliničke metode dijagnostike ždrebnosti

Kliničke metode dijagnostike gravidnosti kobilica uključuju vaginalnu, rektalnu i ultrazvučnu pretragu.

Vaginalna dijagnostika ždrebnosti

Vaginalna pretraga se obično izvodi 18 do 21 dan nakon ovulacije, često zajedno s rektalnom pretragom, posebno ako je rektalni nalaz dvojben. Tijekom ranog stadija graviditeta, rodnica i cerviks su prekriveni suhim mukoznim membranama, a cerviks je zatvoren i sličan onome kod kobilica u diestrusu. Tijekom ranog stadija graviditeta, rodnica i cerviks su prekriveni suhim mukoznim membranama, a cerviks je zatvoren i sličan onome kod kobilica u diestrusu. Kasnije tijekom graviditeta, vanjski otvor cerviksa postaje prekriven ljepljivom sluzi i pomaknut je ekscentrično. Vaginalna pretraga može biti korisna u kasnijim fazama gravidnosti (nakon 5., 6. i 7. mjeseca) kada se maternica spušta u abdomen i postaje teško dostupna rektalnom pretragom (MAKEK i sur., 2009). Važno je napomenuti da ova metoda može rezultirati lažno pozitivnim

nalazima, osobito tijekom ranog graviditeta i kod pojave produžene lutealne faze ili pseudograviditeta.

Rektalna dijagnostika ždrebnosti

Rektalna palpacija bila je najčešća i najbrža metoda za dijagnostiku gravidnosti prije pojave transrektalne sonde za ultrazvuk. Može se koristiti u svim stadijima gravidnosti. Palpacijom se procjenjuje tonus maternice, prisutnost folikula, i moguće proširenje uzrokovano prisustvom ploda. Rektalna pretraga posebno je korisna u kasnijim fazama gravidnosti, kada se maternica diže prema zdjelici i plod postaje dostupniji za palpaciju. Na osnovi veličine ploda može se procijeniti u kojoj je fazi graviditeta kobila, no ne može se odrediti sa sigurnošću samo na osnovi rektalne pretrage (MAKEK i sur., 2009). Tijekom rane dijagnostike od 18. do 20. dana gravidnosti možemo palpirati kontrahiranu maternicu, rogove okruglog presjeka i tvrde konzistencije. Na jajnicima je osjetna naglašena folikularna aktivnost (MAKEK., 2009). Pred kraj prvog mjeseca gravidnosti možemo palpirati plod veličine kokošnjeg jaja na gravidnom rogu. Do 56. dana plod je već veličine ljudske šake. U drugoj trećini gravidnosti od 90. dana nadalje u kobila se plod, maternica i jajnici spuštaju ventralnije u abdomen. U ovoj fazi jako je izraženo treperenje arterije uterine. Pred kraj drugog tromjesečja gravidnosti kobila potpuno ulazi u negativnu fazu gravidnosti i gotovo je nemoguće palpirati maternicu. Maternicu možemo tek palpirati od 240. dana pa sve do poroda kada se gravidna maternica i plod dižu prema zdjelici, smanjuju se plodne vode i plod se vrlo lagani palpira. Glavni nedostatak rektalne pretrage je da može rezultirati lažno pozitivnim ili lažno negativnim nalazima, ovisno o različitim faktorima. Lažno pozitivni rezultati pretrage mogu se dobiti kada se u rijetkim slučajevima gravidnost zamjeni s piometrom. Lažno negativni rezultati mogu se dobiti kod nepotpunog palpiranja maternice ili prilikom greške kod unosa podataka o životinji, tj. krivo upisanih datuma pripusta (NOAKES i sur., 2001).

Ultrazvučna dijagnostika ždrebnosti

Najvažnija od kliničkih dijagnostičkih metoda za pouzdano i precizno praćenje reproduktivnog ciklusa kobila, graviditeta i razvoja fetusa je ultrazvučna pretraga. Pri ultrazvučnom pregledu izvodimo rektalnu pretragu kobile koju nadopunjujemo uvođenjem transrektalne linearne ili sektorske sonde frekvencije 5 do 8 MHz. Korištenjem ove neinvanzivne metode omogućeno nam je rano potvrđivanje graviditeta već 10. dan od ovulacije, a zatim i daljnje praćenje gestacije i prenatalnog razvoja ploda sve do poroda (MAKEK i sur., 1993). Iza 3. mjeseca

gravidnosti moguć je i transabdominalni ultrazvučni pregled kobilu linearnom ili sektorskom sondom frekvencije od 2,5 do 3,5 MHz. Prilikom pregleda bitno je locirati, mapirati i izmjeriti ciste u maternici, ako su prisutne, zbog moguće zabune sa zametnim mjehurićem. Da bi ih lakše raspoznali valja napomenuti da se ciste sporo razvijaju i rastu, ne kreću se unutar maternice i nemaju otkucaje srca (McCUE, 2014). Daljnjom pretragom jajnika utvrđujemo prisutnost žutog tijela ili edema maternice. Kod fiziološke gravidnosti, kod kobile mora postojati žuto tijelo i ne smije biti prisutan edem. Odsutnost žutog tijela i prisutnost edema ukazuje na povratak jedinke u estrus (McCUE, 2014). Uz prethodno navedene pogodnosti korištenja ultrazvuka valja spomenuti da nam on omogućuje pouzdanu dijagnostiku blizanačke gravidnosti i rane embrionalne smrtnosti te određivanje spola pomoću genitalnog tuberkuluma (MAKEK i sur., 2009). Prvi pregledi gravidnosti ultrazvukom izvode se 10. do 16. dana nakon ovulacije. Prilikom pregleda u ovoj fazi treba obratiti pozornost na isključivanje blizanačke gravidnosti. Morfološki konjski zametak mijenja oblik iz okruglog oblika (od 10. do 16. dana) u trokutast oblik (17. do 21. dan). Od 21. dana zametak je jasno vidljiv unutar zametnog mjehura. U ehogramu je uočljiva žumanjčana vreća dok je sam zametak 21. dana gravidnosti okruglasta hiperehogena tvorba, veličine zrna riže. Zametak se 23. i 24. dan počinje izdizati sa dna zametnog mjehura te je u ovoj fazi razvoja moguće očitati prve otkucaje srca. Uputno je ponoviti ultrazvučnu pretragu između 25. i 35. dana nakon ovulacije kako bi se potvrdio fiziološki tijek graviditeta. Od 30. dana graviditeta vidljivo je i formiranje amniona koji okružuje zametak. Od 40. dana graviditeta pupkovina postaje vidljiva a žumanjčana vreća nestaje. U ovoj fazi gravidnosti udovi fetusa postaju vidljivi ultrazvukom. Ultrazvuk nam omogućuje da utvrdimo i spol fetusa. Optimalno vrijeme za utvrđivanje spola ploda transrektalnim ultrazvučnim pregledom je između 59. i 68. dana graviditeta na osnovu položaja genitalnog tuberculum (NOAKES i sur., 2001) te između 110. i 130. dana gravidnosti vizualizacijom anatomskih struktura ploda: penisa, prepucija i testisa u muških plodova te sisa, mliječne žlijezde, vulve, klitorisa i jajnika u ženskih plodova (LIVINI, 2010). U tablici 1. prikazano je na što treba obratiti pozornost prilikom ultrazvučnih pretraga od rane do kasne gravidnosti kod kobilu.

Tablica 1. Kontrolni ultrazvučni pregledi tijekom gravidnosti kobila. Izvor: McCUE, 2014.

Dan graviditeta	Klinička pretraga
12–15	Prvi pregled gravidnosti, moguća identifikacija blizanaca, evaluacija žutog tijela, folikularnog statusa i edema endometrija
24–27	Pretraga embrija, mjerenja bila, potvrda blizanačke gravidnosti
~35	Stadij formiranja endometrijskih čašica
~45	Razvoj akcesornih žutih tijela
~60	Procjena stanja graviditeta i žutih tijela
55–90	Moguće određivanje spola fetusa
~150	Kontrola graviditeta
~300	Praćenje kasne faze graviditeta i fetalnog razvoja, određivanje fetalnog položaja

2.4. Patologija gravidnosti u kobila

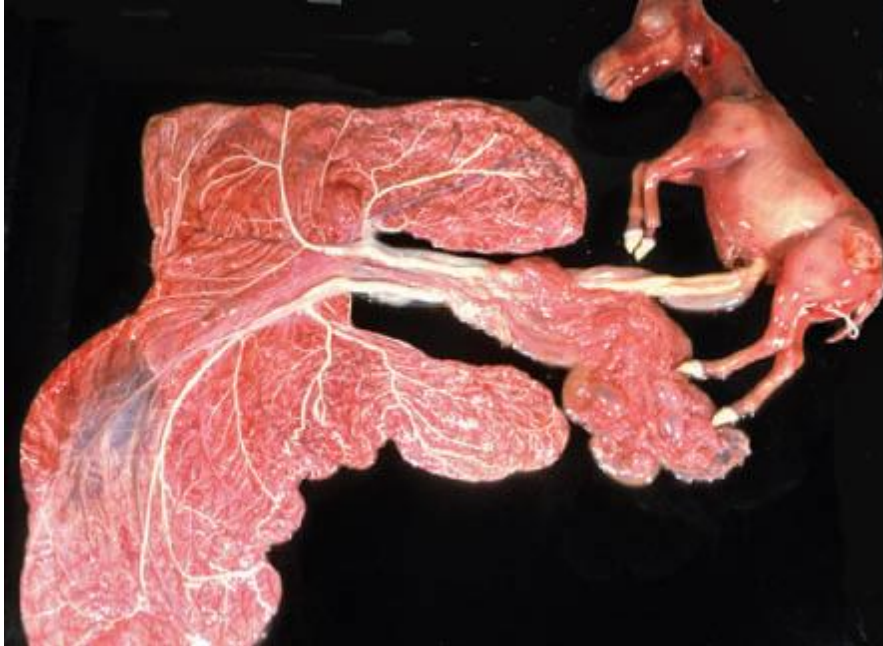Za vrijeme gravidnosti kod kobila moguć je razvoj niza patoloških promjena koje ugrožavaju normalan tijek graviditeta, utječu na porod ili zdravstveni status novorođene ždrebadi. Ranom embrionalnom smrtnošću nazivamo poremećaj gravidnosti nastao u vrijeme od začeća do završetka organogeneze. Patološka stanja koja susrećemo od 40. dana graviditeta dijelimo u tri kategorije: patološke promjene i anomalije na plodu, plodnim ovojnicama i spolnim organima, patološke promjene u trajanju gravidnosti te deficitarne bolesti gravidnih životinja (MAKEK i sur., 2009).

Kao patološke promjene na plodu podrazumijevamo procese do kojih dolazi ako plod ugine u kasnijem stadiju gravidnosti kada je već došlo do osifikacije kostiju. Ostane li u maternici plod će bit podvrgnut procesima mumifikacije, maceracije ili gnjiljenja u slučaju infekcije. Pod najčešća patološka stanja plodnih ovojnica ubrajamo molu, hidrops, edem i anomalije pupkovine. Njih je teško dijagnosticirati pomoću ultrazvučne pretrage no valja obratiti pozornost na izgled plodnih

ovojnica nakon pobačaja, preranog ili teškog poroda (MAKEK i sur., 2009). Primjer pobačenog fetusa i placente prikazano je na slici 2. Gravidnost normalno završava porođajem no u slučaju da neki uzroci prijevremeno prekinu gravidnost ili nezreo plod bude istisnut iz maternice, tada se govori o pobačaju. Prema uzrocima pobačaje dijelimo na zarazne i nezarazne. Zarazni pobačaji uzrokovani su specifičnim bakterijskim, virusnim, gljivičnim ili protozoarnim uzročnicima. Najčešći uzrok zaraznih pobačaja je bakterijski placentitis. U kobilu je placentitis ozbiljna bolest koja pogađa 3-7% gravidnih kobilu. Ova bolest može rezultirati pobačajem ili prijevremenim porodom. Faktori rizika uključuju lošu anatomsku konformaciju reproduktivnog trakta i stariju dob kobile. Placentitis je upalni proces koji potiče proizvodnju prostaglandina, što dovodi do kontrakcija maternice i prijevremenog poroda. S obzirom da bolest ima najčešće subklinički tijek bez pojave kliničkih znakova, vrlo je bitno postaviti dijagnozu kombinacijom transrektalne i transabdominalne ultrazvučne pretrage uz endokrinološka testiranja (TROEDSSON i MacPHERSON, 2011).

Do nezaraznih pobačaja dolazi zbog uzroka nezarazne prirode. Pod ove uzroke podrazumijevamo blizanačku gravidnost, pobačaje uzrokovane alimentarnim ili medikamentoznim uzrocima i pobačaje nastale uslijed endokrine insuficijencije. S obzirom da su kobile uniparne životinje, valja naglasiti da je kod njih mnogoplodnost krajnje nepoželjna. Pravodobno otkrivanje i redukcija blizanaca u gravidnih kobilu važno je, s obzirom da se blizanačka gravidnost smatra najčešćim uzrokom nezaraznih pobačaja (do 30%), rane embrionalne smrtnosti i rezultira rađanjem avitalne i deformirane ždrebadi (GETZ i sur., 2011). Valja napomenuti da neke pobačaje nije moguće svrstati u prethodno navedene kategorije. Ovakve pobačaje svrstavamo u sindrom reproduktivnog gubitka kobilu („*Mare reproductive loss syndrome, MRLS*“). Oni su specifične patogeneze gdje većina kobilu ne pokazuje kliničke simptome, no pojavljuju se znakovi poput krvavog ili gnojnog iscjedka iz vagine, blage kolike i subnormalna tjelesna temperatura praćena reproduktivnim gubitcima. Patološki nalazi sugeriraju da su bakterijske infekcije prisutne u većini kazusa, iako nije uvijek moguće utvrditi jesu li one primarni uzrok pobačaja ili sekundarne infekcije. Do pobačaja je najčešće dolazi između 40. i 80. dana gravidnosti ili od 10. mjeseca gravidnosti do očekivanog termina poroda. Dijagnoza MRLS-a ovisi o skupu epidemioloških faktora, bakteriološkim i patološkim nalazima te informacijama o prethodnim gravidnostima kobile. Uz MRLS valja spomenuti i abnormalnosti pupkovine kao uzrok specifične prirode koji također često uzrokuje pobačaj. Ta abnormalna stanja pupčane vrpce obično su povezana s

prekomjernom duljinom amnionskog dijela pupčane vrpce. Posljedično dolazi do prekomjerne torzije pupčane vrpce što uzrokuje urahalnu i vaskularnu opstrukciju i smrt fetusa (SATUE i GARDON, 2016).

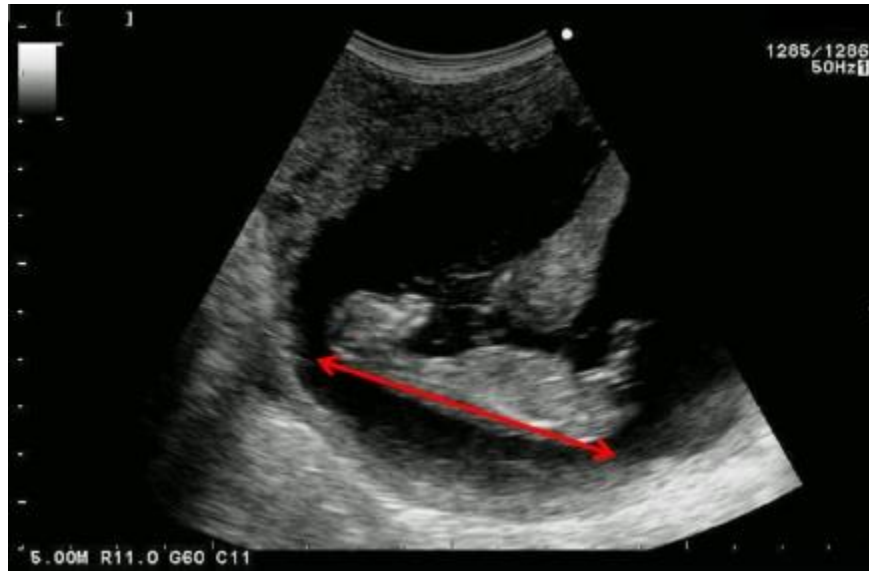

Slika 2. Pobačen fetus kobile s posteljicom. Izvor: McKINNON i sur., 2011.

2.5. Dijagnostika patologije gravidnosti u kobilu

Kako bi mogli postaviti dijagnozu patologije gravidnosti u kobilu bitno je kombinirati više metoda dijagnostike. Stoga ultrazvučnu kliničku metodu valja potkrijepiti nalazima dobivenim vaginalnom i rektalnom pretragom te rezultatima laboratorijskih testiranja. Ultrazvučna pretraga fetusa tijekom srednje i kasnije faze gravidnosti nužna je za identifikaciju ždrebadi s povećanim rizikom od razvoja patoloških stanja u perinatalnom periodu. Dobrobit fetusa tijekom gravidnosti pomoću ultrazvuka procjenjujemo mjerenjem otkucaja srca, volumena amnionske tekućine i protoka krvi kroz umbilikalnu arteriju. Fetalni rast procjenjujemo mjerenjem dužine ploda (engl. *Crown Rump Length*, CRL), biparijentalnog promjera glave, promjera trupa i u kasnoj gestaciji mjerenjem promjera očne jabučice, međurebrenih prostora te prema duljini dijafize bedrene kosti. Primjer mjerenja dužine ploda pomoću transrektalne ultrazvučne sonde prikazan je na slici 3. Valja spomenuti da ultrazvukom možemo mjeriti i debljinu posteljice, dubinu i konzistenciju kako amnionske tako i alantoisne tekućine. Uvid u ove parametre bitan je faktor s obzirom da je pravilno

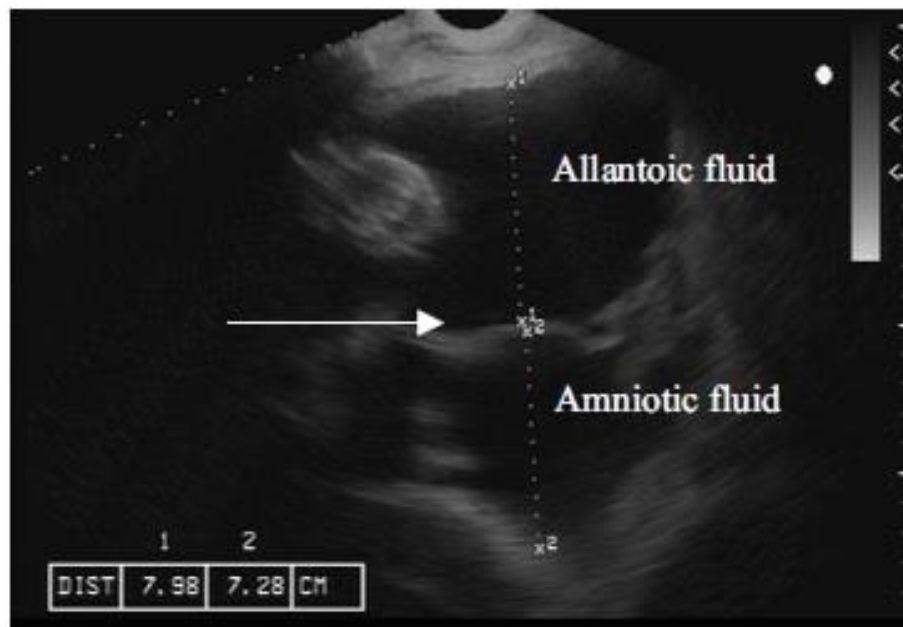
funkcioniranje posteljice neophodno za rast i razvoj fetusa. Za određivanje dubine alantoisne i amnionske tekućine preporuča se mjerenje u području gdje se stražnji ekstremiteti ploda upiru u stijenku maternice. Općenito, najveća prihvatljiva vrijednost je približno 14 cm za alantoisnu i približno 7 cm za amnionsku tekućinu. Uz dubinu, potrebno je odrediti i ehogenost i količinu alantoisne i amnionske tekućine. U slučaju da je ustanovljen nalaz odstupanja od fiziološke dubine tekućine možemo posumnjati na patologiju hidropsa posteljice (DASCANIO, 2014).



Slika 3. Prikaz mjerenja dužine ploda (engl. *Crown Rump Length*, CRL) pomoću transrektalne ultrazvučne sonde u kobile. Izvor: MURASE i sur., 2014.

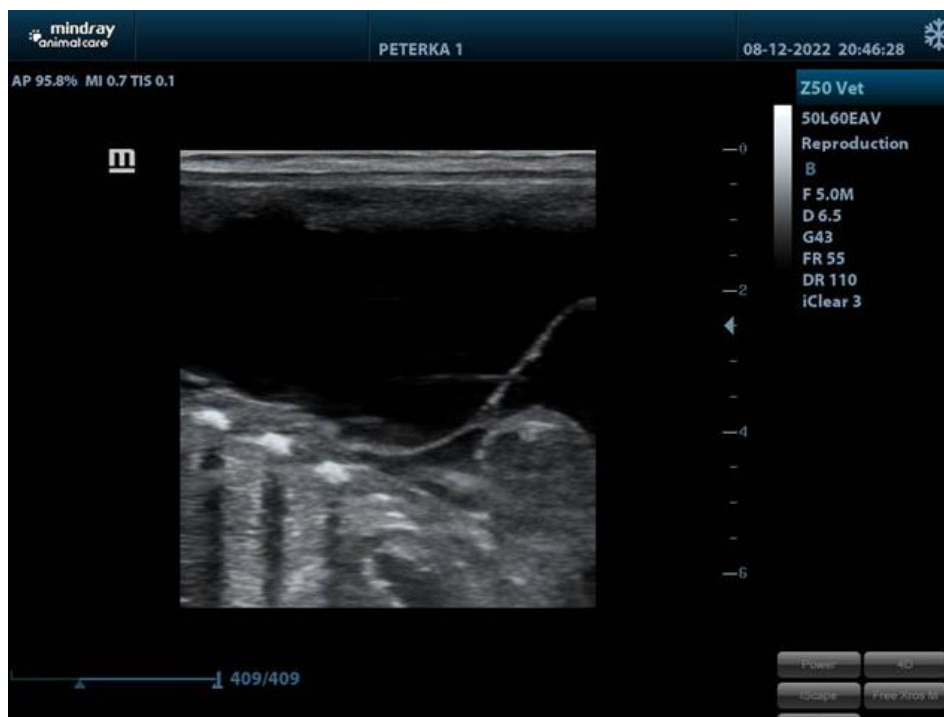
Fetalne tekućine su fiziološki anehogene, međutim, alantoisna tekućina u kasnoj fazi gravidnosti može sadržavati brojna hiperehogena žarišta. Ukoliko plod u maternici oboli, ponekad se može javiti pojava razmekšavanja i izlivanja mekonija iz crijeva direktno u amnionsku tekućinu što vidimo i ultrazvučno jer u anehogenoj sjeni tekućine plutaju hipoehogene sjene kruće i gušće tvari. Ovo se mora razlikovati od hipomana, koji je lako prepoznatljiva ovalna, ehogena, koncentrična struktura koja se vidi kako pluta u alantoisnoj tekućini (McGLADDERY, 1999). Hipomana je normalna pojava tijekom razvoja ploda, a prisutna je u alantoisnoj tekućini kao tvrda skrutnuta tvar konzistencije jetre i oblika jezika. Obično je slučajan nalaz prilikom poroda. Dubina amnionske i alantoisne tekućine, koja okružuje fetus, može se izmjeriti kako bi se procijenio ukupni volumen fetalne tekućine. Primjer mjerenja dubine alantoisne tekućine prikazan je na slici 4. U nekim slučajevima moguće je i uočavanje nakupljanja gnojnog sekreta (vidljiv hiperehogeno) u

prostoru između alantokoriona i maternice što je također jedan od direktnih pokazatelja upalnog procesa (MacPHERSON i BAILEY 2008).



Slika 4. Ultrazvučni prikaz alantoisne i amnionske tekućine. Izvor: MURASE i sur., 2014.

Frekvencija rada srca je pouzdan pokazatelj vitalnosti u kasnoj fazi gravidnosti dok u ranoj on više služi kao potvrda razvoja zametka. Prvo mjerenje u ove svrhe vrši se u periodu od 20. do 22. dana gravidnosti te je uputno koristiti Color Doppler ultrazvuk koji nam omogućuje detaljan prikaz embrionalnog krvotoka (BALL, 2011). U kasnoj fazi gravidnosti srca fetusa varira od 60 do 120 otkucaja u minuti. Fetalna aktivnost povezuje se s ubrzanim ili usporenim radom srca te se očekuje da aktivan plod ima i veću frekvenciju rada srca (DASCANIO, 2014). Otkucaji srca fetusa, bilo mnogo viši ili mnogo niži od očekivanog za fetalnu gestacijsku dob, bili su povezani s odstupanjem od normalnog razvoja ploda. Neaktivan fetus s brzinom otkucaja srca u mirovanju većom od 100 otkucaja ili fetus s brzinom otkucaja srca manjom od 50 otkucaja dosljedno je povezivan s odstupanjima u normalnom razvoju ploda. Produljena razdoblja neaktivnosti fetusa također su povezana s razvojnim poremećajima (McGLADDERY, 1999). Primjer mjerenja srčane akcije fetusa prikazan je na slici 5.

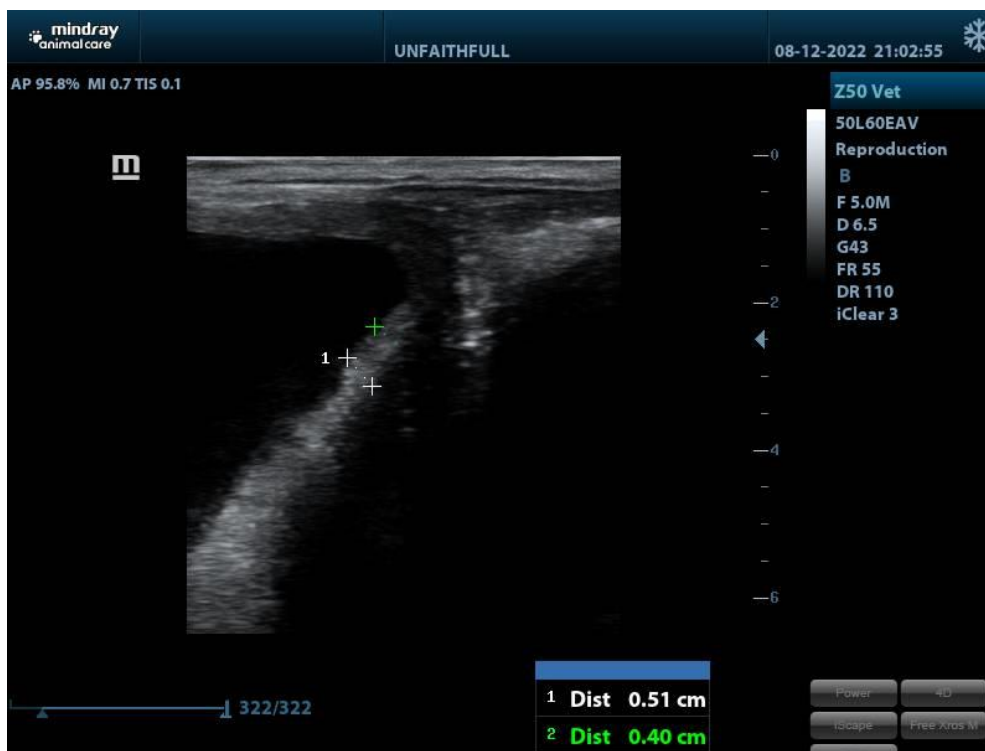


Slika 5. Mjerenje međurebrenih prostora i vizualizacija srčane akcije ploda transrektalnom ultrazvučnom sondom kod kobile 190. dana gravidnosti. Izvor: Arhiva „Klinike za porodništvo i reprodukciju“.

2.6. Mjerenje debljine fetoplacentarnog spoja kao pokazatelj pravilnog rasta i razvoja konjskog fetusa

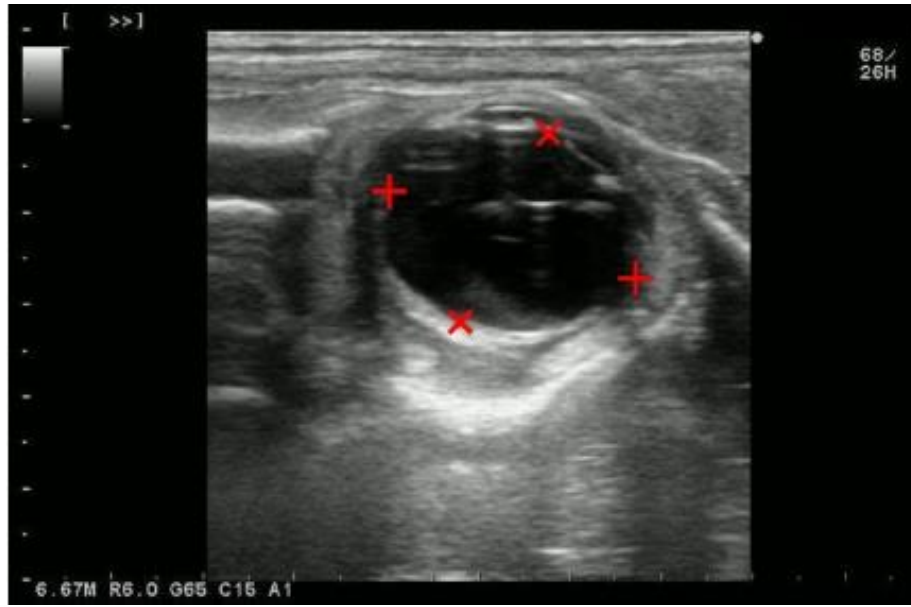
Kao druge parametre na koje treba obraditi pozornost prilikom procjene dobrobiti fetusa autori navode i mjerenja debljine fetoplacentarnog spoja. Mjerenje fetoplacentarnog spoja, tijekom transrektalne ultrazvučne pretrage gravidne maternice, izvodi se kranijalno od cerviksa na ventralnom dijelu tijela maternice (SATUE i GARDON, 2016). Mjerenje je moguće izvesti i transabdominalno, no istraživanja pokazuju da su transrektalna mjerenja CTUP-a pouzdanija (RENAUDIN i sur., 1999). Za transrektalno provođenje pretrage koristi se linearna sonda od 5-7,5 MHz koju treba postaviti 3-5 cm kranijalno od cerviksa i pomicanjem sonde pretraživati tijelo maternice dok ne uočimo nalaz desne ili lijeve srednje maternične arterije (DASCANIO, 2014). Tada na mjestu između srednje maternične arterije (lat. *arteria uterina media*) i alantoisne tekućine mjerimo debljinu spoja kako je prikazano na slici 6. Mjerenje CTUP-a ponavljamo tri puta na najdebljem dijelu te uzimamo srednju vrijednost kao statistički relevantnu (REQUENA i sur., 2017). Ultrazvukom također možemo dobiti uvid u situs i orijentaciju ploda. U kasnoj fazi

graviditeta fetus će, u gotovo svim slučajevima, biti u prednjem situsu u dorzalnog ili dorzolateralnog ležećem položaju.



Slika 6. Ultrazvučni prikaz mjerenja CTUP u kobile gravidne 160 dana. Izvor: Arhiva „Klinike za porodništvo i reprodukciju“.

Uz transrektalnu veterinari često koriste i transabdominalnu ultrazvučnu metodu. Ova pretraga daje nam maksimalan uvid u vizualizaciju posteljice, a preporučljivo ju je učiniti između 60. i 80. dana gravidnosti. Uz to ona nam omogućuje i mjerenja duljine glave, orbite oka i trbuha ploda, razinu fetalne aktivnosti te poziciju gravidnog roga. Mjerenja očne orbite pouzdano je za određivanje starosti ploda u zadnjoj trećini graviditeta kako je prikazano na slici 7. Debljina posteljice pregledava se pomoću linearne sondom frekvencije 5 MHz u sva četiri kvadranta abdomena. Generalno, prilikom mjerenja ovom metodom smatra se da su fiziološke granice debljine posteljice najčešće <20 mm, no mogu biti i <16mm. Varijable kao što su dob kobile, interval između oplodnje i poroda te vrsta sjemena korištenog za osjemenjivanje, ne utječu na oscilacije debljine posteljice (KIMURA i sur., 2018).

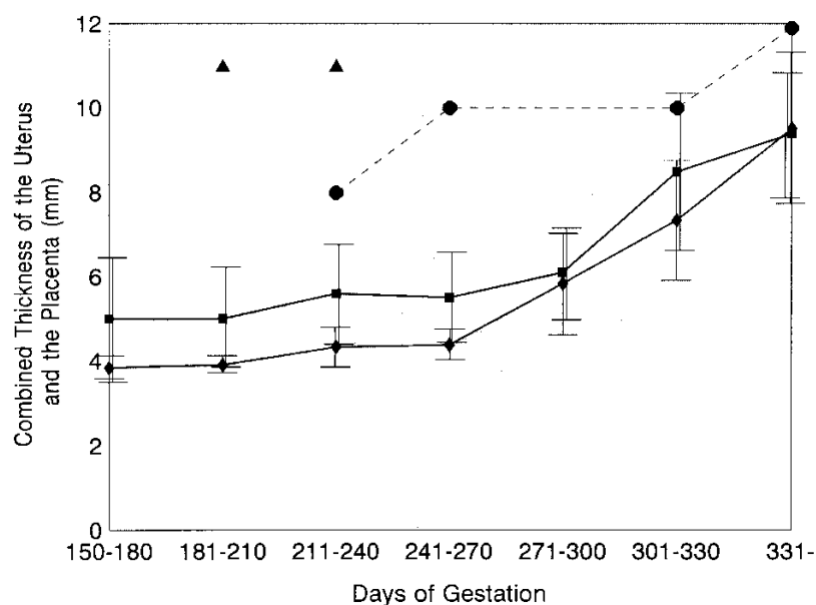


Slika 7. Mjerenje promjera očne jabučice ploda kod kobile. Izvor: MURASE i sur., 2014.

3. RASPRAVA

Pregled i procjena stanja ploda kod gravidnih kobila mogući su pomoću ultrazvučnog pregleda transrektalnim ili transabdominalnim sondama. Ranom ultrazvučnom pretragom moguće je dijagnosticirati blizanačku gravidnost pa samim time i izvesti redukciju ploda u ranijoj fazi gravidnosti, manualnom redukcijom ili transvaginalnom ultrazvučnom alantocentezom (engl. *transvaginal ultrasound-guided aspiration*, TUGA) kako su opisali GETZ i sur. (2011). Uz to, moguće je pratiti rast, aktivnost, pokretljivost i poziciju ploda. Nadalje, dobivamo uvid u dubinu i konzistenciju plodnih tekućina te možemo izmjeriti debljinu fetoplacentarnog spoja. Praćenje debljine fetoplacentarnog spoja od 150. dana do 330. dana graviditeta uvelike nam pomaže kod prevencije placentitisa te drugih patoloških stanja u periodima srednjeg i kasnog graviditeta. Dijagnosticiranje zadebljanja fetoplacentarnog spoja na vrijeme može nam ukazati na poremećenu funkciju placente prije pojave kliničkih znakova kao što su vaginalni iscjedak ili uranjena laktacija (PRVANOVIĆ-BABIĆ, 2018). Kako bi se utvrdilo je li određena debljina fetoplacentarnog spoja fiziološka, ona se kao takva mora definirati za određeni gestacijski period. RENAUDIN i sur. (1997) definirali su abnormalni CTUP kao mjerenja koja odstupaju od 95% intervala pouzdanosti prethodno definiranih fizioloških vrijednosti. Valja naglasiti da se poremećene funkcije posteljice (moguće povezane s uzlaznim placentitisom) mogu pojaviti i biti vidljive ranije. REQUENA i sur. (2017) ustanovili su da, s obzirom na istraženu pojavnost promjena u gestaciji zbog pojave ascendentnog placentitisa u posljednjim mjesecima graviditeta (TROEDSSON i ZENT, 2004, CUMMINS i sur., 2008), ne postoji razlika u debljini fetoplacentarnog spoja između kobila s fiziološkom i patološkom ždrebnosti do 270. dana graviditeta te da se iz tog razloga mjerenje mora započeti najkasnije 270. dana da bi se na vrijeme mogli utvrditi i liječiti mogući poremećaji tijekom ovog perioda gestacije. COLÓN (2008). je također u svojem istraživanju pokazao da su mjerenja CTUP-a u gravidnih kobila zaista učinkovita u razlikovanju zdravih i abnormalnih gestacija, posebice od 270. dana. Placentitis, kao jedan od uzroka patologija gravidnosti u kobila, pojavljuje se u 3-7% slučajeva (LEBLANC, 2010). Kako bismo pratili stanje posteljice i ploda tijekom gravidnosti, posljednjih godina sve se više koristi ultrazvuk kao klinička dijagnostička metoda (TROEDSSON i ZENT, 2004). Ustanovljeno je da se tijekom posljednjih mjeseci graviditeta javljaju promjene u gestaciji uzrokovane ascendentnim placentitisom (TROEDSSON i ZENT, 2004, CUMMINS i sur., 2008). RENAUDIN i sur. (1997) su u periodu od četvrtog do osmog mjeseca gestacije, zabilježili neznatno povećanje debljine fetoplacentarnog spoja na mjesečnoj

bazi, ali povećanje je bilo značajno u periodu od desetog do jedanaestog mjeseca graviditeta, koje je iznosilo 1,51 mm, te od jedanaestog do dvanaestog mjeseca graviditeta, kada je iznosilo 2,17 mm. Slične rezultate dobili su i REQUENA i sur. (2017) kod kojih je došlo do značajnog povećanja debljine fetoplacentarnog spoja u periodu od osmog do devetog mjeseca graviditeta od 1,23 mm te od devetog do desetog mjeseca graviditeta od 3,06 mm. Osim u fiziološkim ždrebostima, takvi rezultati su se pojavili u istom istraživanju u patoloških ždrebosti kod kojih je povećanje debljine fetoplacentarnog spoja iznosilo 2,86 mm, od osmog do devetog mjeseca graviditeta, i 4,75 mm od devetog do desetog mjeseca graviditeta. Oba istraživanja potvrdili su rezultate HENDRIKSA i sur. (2009) koji su zaključili da, s obzirom da posteljica najbrže raste u osmom mjesecu graviditeta, nema značajne razlike u mjerenjima debljine fetoplacentarnog spoja do petog mjeseca gravidnosti čemu doprinosi i činjenica da plod eksponencijalno raste tijekom zadnje trećine graviditeta te se povećava dotok krvi potreban za zadovoljavanje metaboličkih potreba ploda. Stoga dolazi do zadebljanja posteljice i stvaranja veće dodirne površine između maternice i posteljice. TROEDSSON i sur. (1997) pratili su 33 gravidne kobile počevši od 150. dana gravidnosti. Kobile su do kraja gravidnosti pregledavane svakih mjesec dana. Kao kontrolna skupina uzete se kobile (N=9) koje su u prethodnom istraživanju imale fiziološki tijek gravidnosti te oždrijebile barem jedno vitalno ždrijebe. Na slici 8. prikazani su rezultati njihovog istraživanja.



Slika 8. Fiziološka debljina fetoplacentarnog spoja s obzirom na stadij graviditeta. Izvor: TROEDSSON i sur., 1997.

Ustanovili su da su sve kobile koje iza 271. dana imale vrijednost standardne devijacije ± 2 s obzirom na izračunatu aritmetičku vrijednost debljine fetoplacentarnog spoja (■), imale fiziološki tijek gravidnosti (N=31). Međutim, kod više od polovice kobila u navedenom istraživanju, izračunata je veća vrijednost standardne devijacije od ± 2 u periodu od 150. – 270. dana, nego u kontrolnoj skupini kobila (◆). Dvije su kobile pobacile (▲) između 150. i 200. dana gravidnosti i kod njih je utvrđeno izrazito zadebljanje fetoplacentarnog spoja. Jedna kobila (●) kod koje je utvrđeno zadebljanje fetoplacentarnog spoja liječena je sistemskim antibioticima, nesteroidnim protupalnim lijekovima i tokoliticima te je u terminu oždrijebila vitalno ždrijebe.

Temeljem prikazanih navoda literature kao i rezultata istraživanja razvidno je kako je vrlo veliki značaj terenskih izmjera fetoplacentarnog spoja kao optimalna metoda praćenja i pravovremenog uočavanja patoloških stanja na plodu i posteljici kod gravidnih kobila.

4. ZAKLJUČCI

1. Transrektalnom ultrazvučnom pretragom maternice možemo pratiti zdravstveni status posteljice s obzirom da je dobrobit i preživljavanje konjskog fetusa usko vezana za fiziološko funkcioniranje posteljice.
2. Mjerenje debljine fetoplacentarnog spoja važan je prediktor pravilnog razvoja ploda u maternici koji i u terenskim uvjetima može poslužiti za precizno praćenje tijekom gravidnosti i tako omogućiti ranu dijagnostiku eventualnih patoloških procesa tijekom gravidnosti.
3. Povećanje CTUP-a veće od 8 mm između 271. i 300. dana, veće od 10 mm između 301. i 330. dana i veće od 12 mm nakon 330. dana gravidnosti povezani su sa mogućim poremećajima funkcije posteljice i prijetecim pobačajem
4. Važnost rane dijagnoze za sprječavanje pobačaja u kobilama s poremećenom funkcijom placente i učinkovitost različitih režima liječenja zahtijevaju daljnja istraživanja.

5. LITERATURA

1. ALLEN, W.R., F. STEWART (2001.): Equine placentation. *Reprod. Fertil. Dev.* 13, str. 623–634.
2. AURICH, C., S. BUDIK (2015.): Early pregnancy in the horse revisited – does exception prove the rule? *J. Anim. Sci. Biotechnol.* 6, 50.
3. BALL, A. B. (2011): Embryonic Loss. U: *Equine Reproduction*, 2nd ed., (McKinnon i sur., ur.), Blackwell Publishing Ltd. (Wiley-Blackwell), Chichester, Oxford (UK), Ames (USA), str. 2327-2336.
4. BETTERIDGE, K. J. (2011.): Embryo morphology, growth and development. U: *Equine reproduction*, 2nd ed., Volume 2, (McKinnon i sur., ur.), Blackwell Publishing Ltd. (Wiley-Blackwell), Chichester, Oxford (UK), Ames (USA), str. 2167-2186.
5. BLANCHARD, T. L., D. VARNER, J. SCHAUMACHER, C. C. LOVE, S. P. BRINSKO, S. L. RIGSBY (2003.): *Manual of equine reproduction*, 2TH ed. Mosby Inc., St. Louis, str. 9.
6. BRINSKO, S.P., T.L. BLANCHARD, D.D. VARNER, J. SCHUMACHER, C.C. LOVE, K. HINRICHS, D. HARTMAN (2013.): *Manual of Equine Reproduction*. 3rd Edition, Mosby, Maryland Heights, Missouri, USA, str. 85-89.
7. COLÓN, J.L. (2008.): Trans-rectal ultrasonographic appearance of abnormal combined utero-placental thickness in late-term gestation and its incidence during routine survey in a population of Thoroughbred mares (2005-2008). *Proc. Am. Assoc. Equine Pract.*, 54, str. 279-285.
8. CUMMINS, C., S. CARRINGTON , E. FITZPATRICK, V. DUGGAN (2008.): Ascending placentitis in the mare: a review. *Ir. Vet. J.*, (61), str. 307-313.
9. DASCANIO, J. J. (2014.). Assessment of Fetal Well-being. *Equine Reproductive Procedures*, str. 201–204.
10. ENGLAND, W. C. G. (2005): *Fertility and Obstetrics in the horse*, 3rd ed., Blackwell Publishing Ltd., Oxford (UK), Ames (USA), Victoria (Australia), str. 72-84;151-152;

11. GETZ., I., T. DOBRANIĆ, A. ORAK, N. PRVANOVIĆ, J. GRIZELJ, I. FOLNOŽIĆ (2011.): Otkrivanje i redukcija blizanaca u gravidnih kobila. *Veterinar* 49 (2), str. 34-39.
12. HENDRIKS, W.K., B. COLENBRANDER, G.C. VAN DER WEIJDEN, T.A.E. STOUT (2009.): Maternal age and parity influence ultrasonographic measurements of fetal growth in Dutch Warmblood mares. *Anim. Reprod. Sci.*,(115), str. 110-123.
13. HOGG K., PRICE E. M., HANNA C. W., ROBINSON W. P. (2012): Prenatal and perinatal environmental influences on the human fetal and placental epigenome. *Clinical Pharmacology & Therapeutics*, 92, str. 716-726.
14. KIMURA, Y., HANEDA, S., AOKI, T., FURUOKA, H., MIKI, W., FUKUMOTO, N., MATSUI, M., Y. NAMBO (2018.): Combined thickness of the uterus and placenta and ultrasonographic examinations of uteroplacental tissues in normal pregnancy, placentitis, and abnormal parturitions in heavy draft horses. *J. Equine Sci.*, 29, str. 1–8.
15. LeBLANC, M.M. (2010.): Ascending placentitis in the mare: an update. *Reprod. Domest. Anim.*, 45, str. 28-34.
16. LIVINI, M. (2010.): Determination of Fetal Gender by Transrectal Ultrasound Examination: Field's Experience. *AAEP PROCEEDINGS* 56, str. 323-327.
17. LUNN, P., K.E. VAGNONI, O.J. GINTHER (1997.): The equine immune response to endometrial cups. *Journal of Reproductive Immunology* 34 (1997), str. 203–216.
18. MacPHERSON, M. L., C. S. BAILEY (2008.): A clinical approach to managing the mare with placentitis. *Theriogenology* 70, str. 435-440.
19. MAKEK, Z., I. GETZ, N. PRVANOVIĆ, A. TOMAŠKOVIĆ, J. GRIZELJ (2009.): Rasplodivanje konja, Veterinarski fakultet, Zagreb, str. 89-114.
20. MAKEK, Z., M. CERGOLJ, A. TOMAŠKOVIĆ, D. GEREŠ, M. SUKALIĆ, I. GECEG, B. PREMZL, I. BARAC (1993.): Dijagnostika rane gravidnosti kobila transrektalnom ultrazvučnom pretragom. *Stočarstvo* (47/10), str. 353-359.

21. McCUE, M. P. (2014): Ultrasound Examination of the Pregnant Mare. U: Equine Reproductive Procedures, 1st ed., (Dascanio J. i McCue P.), John Wiley & Sons, Inc., str. 188-192.
22. McCUE, P.M. i A.O. McKINNON (2011.): 231 Pregnancy examination. U: McKINNON A.O., E.L. SQUIRES, W.E. VAALA i D.D. VARNER (Eds): Equine Reproduction. 2nd edn., Volume 2, Blackwell Publishing Ltd (Wiley-Blackwell), Chichester, Oxford (UK), Ames (USA); str. 2245-2261.
23. McGLADERRY, A. J. (1999): Ultrasonographic diagnosis and management of fetal abnormality in the mare in late pregnancy, str. 619-620.
24. McKINNON, A.O., E.L. SQUIRES, W.E. VAALA, D.D. DICKSON (2011.): Equine reproduction, second ed., Volume 2, Blackwell Publishing Ltd., Wiley-Blackwell, Chichester, Oxford (UK), Ames (USA), str. 2359-2367.
25. MURASE, H., Y. ENDO, T. TSUCHIYA, Y. KOTOYORI, M. SHIKICHI, K. ITO, F. SATO, Y. NAMBO (2014.): Ultrasonographic Evaluation of Equine Fetal Growth Throughout Gestation In Normal Mares Using a Convex Transducer, str. 947-950.
26. NOAKES, D.E., T.J. PARKINSON, G.C.W. ENGLAND (2001.): Arthur's Veterinary Reproduction and Obstetrics. 8th Edition, Saunders, Elsevier Limited, Philadelphia, USA.
27. OUSEY, C. J. (2011): Endocrinology of Pregnancy. U: Equine Reproduction, 2nd ed., Volume 2, (McKinnon i sur., ur.), Blackwell Publishing Ltd. (Wiley-Blackwell), Chichester, Oxford (UK), Ames (USA), str. 2222-2233.
28. PRVANOVIĆ-BABIĆ, N. (2018.): Specifičnost njege i pravilnog držanja gravidnih kobila. Zbornik radova 5. savjetovanje uzgajivača konja u Republici Hrvatskoj Ivanić-Grad, hotel „Sport“, 9. ožujka 2018., str. 27-31.
29. RENAUDIN, C.D., I.K. LIU, M.H. TROEDSSON, M.D. SCHRENZEL (1999.): Transrectal ultrasonographic diagnosis of ascending placentitis in the mare: a report of two cases. Equine Vet Educ.,11, str. 69-74.

30. RENAUDIN, C.D., M.H.T. TROEDSSON, C.L. GILLIS, V.L. KING, A. BODENA (1997.): Ultrasonographic evaluation of the equine placenta by transrectal and transabdominal approach in the normal pregnant mare. *Theriogenology*, 47, str. 559-573.
31. REQUENA, F.D., E.I. AGÜERA, F. REQUENA, C. C. PÉREZ-MARÍN (2017.): Transrectal ultrasonographic measurements of the combined thickness of the uterus and placenta in Spanish Purebred mares. *Anim. Reprod.*, v.14, (Suppl.1), str. 1278-1284.
32. SATUE, K., J. C. GARDON (2016.): Pregnancy loss in mare. *Genital Infections and infertility*, Darwish, A. T., ur., IntechOpen London. <https://www.intechopen.com/books/5059> (pristupljeno: 07. rujna 2023.)
33. SENGER, P.L. (2003.): Pathways of pregnancy and parturition, second revised edition, Washington State University Research and Technology Park, 1610 NE Eastgate Blvd., Pullman, WA (USA), str. 304-316
34. SPRAYBERRY, K. A. (2009): Fetal Monitoring in Broodmares. U: *Equine breeding management and artificial insemination*, 2 nd ed., (Samper, J. C., ur.), Saunders Elsevier, Philadelphia, str. 241-248.
35. SYME M. R., PAXTON J. W., KEELAN J. A. (2004): Drug transfer and metabolism by the human placenta. *Clinical Pharmacokinetics*, 43, str. 487-514.
36. TROEDSSON, M.H.T., C.D. RENAUDIN, W.W. ZENT, J.V. STEINER (1997.): Transrectal ultrasonography of the placenta in normal mares and in mares with pending abortion: a field study. *Proc. Am. Assoc. Equine Pract.*, 43, str. 256-258.
37. TROEDSSON, M. H. T., M. L. MACPHERSON (2011): Placentitis. U: *Equine reproduction*, 2 nd ed., Volume 2, (McKinnon i sur., ur.), Blackwell Publishing Ltd. (Wiley-Blackwell), Chichester, Oxford (UK), Ames (USA), str. 2359-2367.
38. TROEDSSON, M.H.T., W.W. ZENT (2004.): Clinical ultrasonographic evaluation of the equine placenta as a method to successfully identify and treat mares with placentitis. In: Betteridge L (ed.). *Workshop on the Equine Placenta*. Lexington, KY: Univeristy of Kentucky Agricultural Station, str. 66-67.

6. SAŽETAK

Sačer, A. (2023): Mjerenje fetoplacentarnog spoja kod kobilica kao pokazatelj pravilnog razvoja i rasta konjskog fetusa

Posteljica je organ koji osigurava optimalne uvjete za fiziološki tijek graviditeta. Transrektalnom ultrazvučnom pretragom maternice možemo pratiti zdravstveni status posteljice te rast i razvoj ploda kod gravidnih kobilica. U ovom diplomskom radu naglasak je stavljen na mjerenje debljine fetoplacentarnog spoja, u kasnoj fazi graviditeta, kao parametra koji može poslužiti za precizno praćenje tijeka gravidnosti i tako omogućiti ranu dijagnostiku eventualnih patoloških procesa u gravidnosti. Mjerenje debljine fetoplacentarnog spoja visokoždrebnih kobilica važan je prediktor pravilnog razvoja ploda u maternici i potrebno ga je više koristiti u dijagnostici i prognostici ne samo problematičnih i rizičnih već i zdravih kobilica, a u svrhu pravovremene intervencije i očuvanja gravidnosti. Povećanje CTUP-a veće od 8 mm između 271. i 300. dana, veće od 10 mm između 301. i 330. dana i veće od 12 mm nakon 330. dana gravidnosti povezani su sa zatajenjem posteljice i prijetućim pobačajem. Mjere CTUP-a također mogu biti povećane zbog nastale infekcije ili upale posteljice te kod odvajanja membrana od endometrija.

Ključne riječi: posteljica, graviditet, fetoplacentarni spoj, fetus, kobila

7. SUMMARY

Sačer, A. (2023): Measurement of the fetoplacental unit in mares as an indicator of proper development and growth of the equine fetus

The placenta is an organ that provides optimal conditions for the physiological course of the pregnancy. With a transrectal ultrasound examination of the uterus, we can monitor the placenta's health status and the fetus's growth and development in pregnant mares. In this thesis, I emphasized the measurement of the thickness of the fetoplacental junction, in the late phase of pregnancy, as a parameter that can be used for precise monitoring of the course of pregnancy and thus enable early diagnosis of possible pathological processes in pregnancy. Measuring the thickness of the fetoplacental junction of high-foal mares is an important predictor of proper development of the fetus in the womb and should be used more in the diagnosis and prognosis of not only problematic and risky mares but also healthy mares, for timely intervention and pregnancy preservation. CTUP increases greater than 8 mm between days 271 and 300, greater than 10 mm between days 301 and 330, and greater than 12 mm after day 330 of gestation are associated with placental abruption and threatened miscarriage. CTUP measures can also be increased due to infection or inflammation of the placenta and separation of the membranes from the endometrium.

Keywords: placenta, pregnancy, CTUP, fetus, mare

8. ŽIVOTOPIS

Rođen sam 23.2.1996. u Čakovcu. Završavam opću gimnaziju “Josipa Slavenskog Čakovec” te 2014. godine odlučujem upisati Veterinarski fakultet Sveučilišta u Zagrebu. Tijekom studija volontiram u konjičkoj sekciji Klinike za kirurgiju, ortopediju i oftalmologiju. Sudjelujem na kongresima kao što su: znanstvenostručni internacionalni kongres “Reptilia” 2021. u Zagrebu na kojem osvajam nagradu za najbolju poster-prezentaciju na engleskom jeziku i internacionalni kongres za ortopedsku kirurgiju „Equi-meeting Marechalerie 2021.“ u Francuskoj. Također, 2023. godine, dobivam rektorovu nagradu za sudjelovanje u organizaciji edukativne izložbe “Farmica“. Kao praksu kroz studij odrađujem 3 mjeseca 2018.godine u klinici za trkaće konje “Brian Van Arem&Associates” u Kanadi i 3 mjeseca 2022. godine u istoj. Stručnu praksu na šestoj godini odrađujem u veterinarskoj ambulanti za male životinje „Buba“ u Zagrebu.